ION SOCOTEANU

TRATAT
DE
CARDIOPATII CONGENITALE

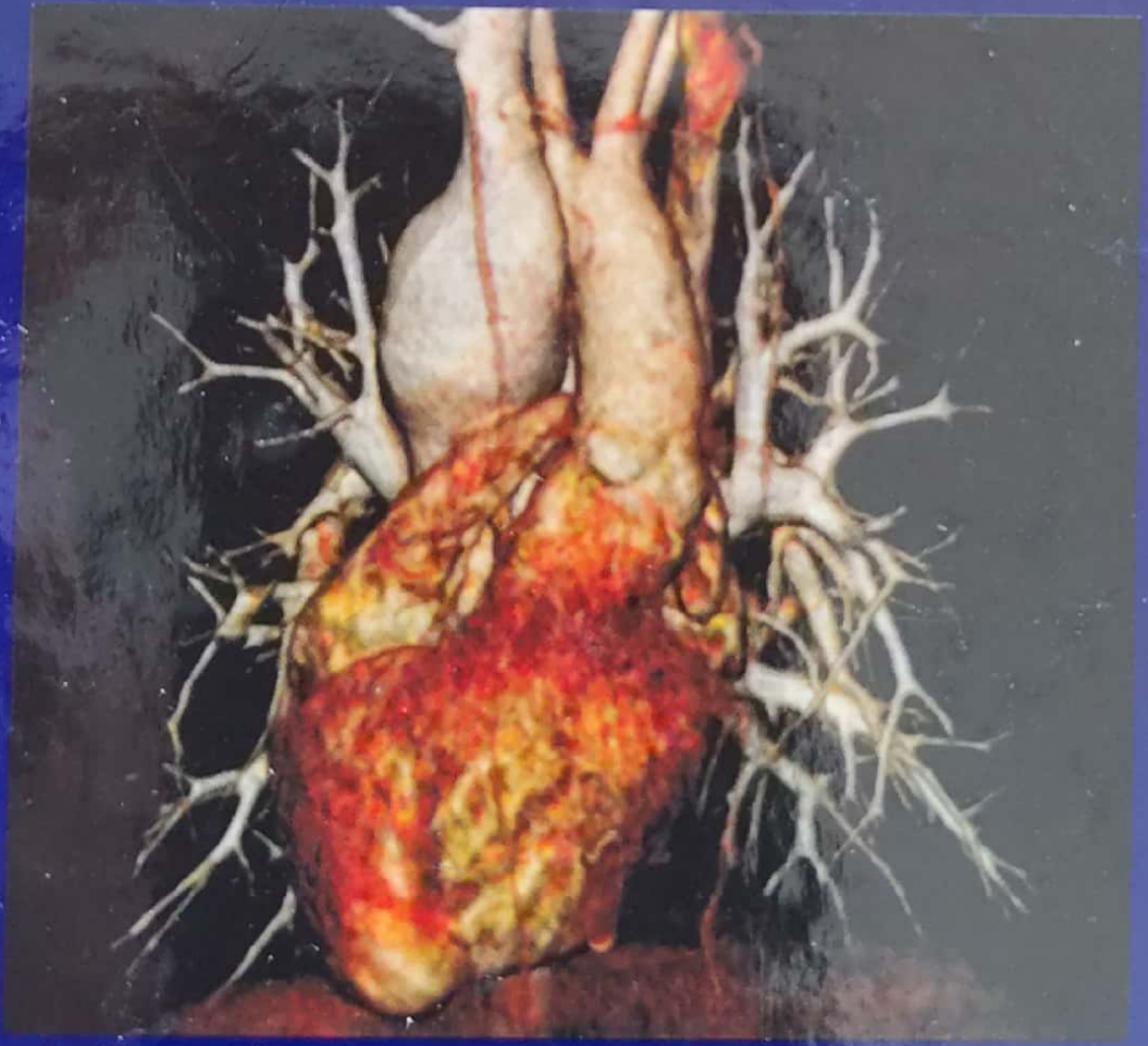

VOLUMUL II

EDITURA ACADEMIEI ROMÂNE

ION SOCOTEANU

TRATAT

DE

CARDIOPATII CONGENITALE

VOLUMUL II

EDITURA ACADEMIEI ROMÂNE

BUCUREŞTI, 2010

Copyright © Editura Academiei Române, 2010.
Toate drepturile asupra acestei ediții sunt rezervate editurii.

EDITURA ACADEMIEI ROMÂNE
Calea 13 Septembrie nr. 13, sector 5,
050 711, București, România
Tel. 4021-318 8146, 4021-318 8106
Fax 4021-318 2444
E-mail: edacad@ear.ro
Internet: http://www.ear.ro

Descrierea CIP a Bibliotecii Naționale a României
SOCOTEANU, ION
Tratat de cardiopatii congenitale / Ion Socoteanu. -
București : Editura Academiei Române, 2010 -
2 vol.
ISBN 978-973-27-1795-0
Vol. 2. - 2010. - ISBN 978-973-27-1915-2

616.12

Referenți: Profesor univ. dr. LAURENȚIU POPESCU, Membru al Academiei Române,
Președintele Academiei de Medicină
Profesor univ. dr. LEONIDA GHERASIM, Membru de onoare al Academiei Române
Profesor univ. dr. CONSTANTIN POPA, Membru al Academiei Române

Redactor: MAGDALENA BEDROSIAN, IOLANDA POVARĂ
Tehnoredactori: MARIANA MOCANU, CĂTĂLINA RADU,
ANDREEA ION, SOFIA MORAR, NICOLETA ZORZON
Coperta: MARIANA ȘERBĂNESCU,
TEODORA OLIMPIA COJOCARU
GABRIELA CAMELIA SOCOTEANU

Bun de tipar: 20.05.2010; Format: 8/54×84
Coli de tipar: 136.5
C.Z. pentru biblioteci mari: 616.12 – 053.1
C.Z. pentru biblioteci mici: 616.1

TO MY BELOVED:

Eugenia
Aurora Iosefina
Cristina Coralia
Teodora Olimpia
Carmen Patricia
Gabriela Camelia

VOSTER IN NOSTER

LISTA ABREVIERILOR

AA – anevrism de aortă, antiagregant (în funcţie de context)
AAA – anevrism de aortă abdominală
AAÎ – arc aortic întrerupt
ACC – artera carotidă comună
ACC/AHA – American College of Cardiology/American Heart Association (Colegiul American de Cardiologie/Asociaţia Americană Cardiacă)
ACI – artera carotidă internă
AD – atriul drept
ANGIO – angiografie
AO – aorta
AP – artera pulmonară
AS – atriul stâng, artera subclaviculară (în funcţie de context)
ASA – American Society of Anesthesiology
ATI – anestezie terapie intensivă
AV – atrio-ventricular
BAV – bloc atrio-ventricular
BCC – boală cardiacă congenitală
BCP – bypass cardio-pulmonar (engl. CPB)
BCPIA – balon de contra-pulsaţie intraaortică (engl. IABP)
BiAo – bicuspidie aortică
CAVC – canal atrio-ventricular comun
CAP – canal arterial persistent
CC – cardiopatii congenitale
CEC – circulaţie extracorporeală
CHSS – Congenital Heart Surgeous Society
CMD – cardiomiopatia dilatativă
CMHO – cardiomiopatie hipertrofică obstructivă
CoAo – coarctaţie de aortă
CT – tomografie computerizată, corecţie totală (în funcţie de context)
DS – debit sanguin
DSA – defect septal atrial
DSP – derivaţie sistemico-pulmonară
DSV – defect septal interventricular
DVPA – drenajul venos pulmonar aberant
EACTS – European Association of Cardio-Thoracic Surgery (Societatea Europeană de Chirurgie Cardio-toracică)
ECG – electrocardiogramă
ECH – ecografie
ECH TE – ecografie transesofagiană
ECH TT – ecografie transtoracică
ECLS – extracorporeal life support (suport extracorporeal de menţinere a vieţii)
ECMO – extracorporeal membrane oxygenation (oxigenare prin membrană extracorporeală)
ECSS – European Cooperative Surgical Study
EEG – electroencefalogramă
EF – electrofiziologie
EHI – European Heart Institute (Institutul European al Inimii)
ENCOR – Enrasentan Clinical Outcomes Randomised Trial
ESV – extrasistolă ventriculară
EuroScore – European System for Cardiac Operative Risk Evaluation (Sistem european pentru evaluarea riscului operator cardiac)
FA – fibrilaţie atrială, filtru arterial (în funcţie de context)
FAP – fără altă precizare
FAoP – fereastră aorto-pulmonară
FC – frecvenţa cardiacă (engl. HR – heart rate)
FE – fracţie de ejecţie
FV – fibrilaţie ventriculară
HTA – hipertensiune arterială
HTP – hipertensiune pulmonară
HVD – hipertrofie ventriculară dreaptă
HVS – hipertrofie ventriculară stângă
IA – insuficienţa aortică (engl. AI – aortic insufficiency), ischemie acută, inimă artificială (în funcţie de context)
IC – index cardiac (engl. CI – cardiac index), insuficienţă cardiacă (în funcţie de context)
ICC – insuficienţa cardiacă congestivă
IEC – inhibitorii enzimei de conversie a angiotensinei
IGB – indice gleznă-braţ
IOT – intubaţie orotraheală
ISCTS – International Society of Cardiothoracic Surgeons (Societatea Internaţională a Chirurgilor Cardiotoracici)

ISCVS – International Society of Cardio-vascular Surgery
LCR – lichid cefalorahidian
MCC – malformație cardiacă congenitală
MCE – masaj cardiac extern
MRA – angiografia prin rezonanță magnetică
MRI – magnetic resonance imaging (imagistică prin rezonanță magnetică)
MSC – moartea subită cardiacă
MSOF – Multiple Systemic Organic Failure (insuficiență multiplă de organe)
MUSTIC – Multisite Stimulation in Cardiomiopathy
O_2 – oxigen
OpTIM – opțiunea Centrului de la Timişoara, optimizarea textului pentru apropierea maximală față de forma şi fondul convenite, prin adăugiri la textele unor autori (în funcție de context)
PaO_2 – presiunea parțială a oxigenului
PVC – presiune venoasă centrală, policlorură de vinil (în funcție de context)
Qp – debit pulmonar
Qs – debit sistemic
RA – regurgitare aortică (sinonim cu IA – insuficiență aortică), unda de revers atrial (în funcție de context)
RM – regurgitare mitrală (sinonim cu IM – insuficiență mitrală)
RMN – rezonanța magnetică nucleară
RT – regurgitare tricuspidiană (sinonim cu IT – insuficiență tricuspidiană)
RVP – rezistență vasculară pulmonară
RVS – rezistență vasculară sistemică
Rx – radiografie toracică
SA – stenoză aortică
SaO_2 – saturația arterială de oxigen
SASV – stenoza aortică supravalvulară
SIV – sept interventricular
SM – stenoză mitrală
SP – stenoză pulmonară
SRC – Societatea Română de Cardiologie
STS – Society of Thoracic Surgeons (Societatea Chirurgilor Toracici din SUA)
STS/EACTS - Society of Thoracic Surgeons/European Association of Cardio Thoracic Surgery
SVA – stenoză valvulară aortică
TA – tensiunea arterială
TAC – trunchiul arterial comun
TAVS – tunelul aortico-ventricular stâng
TF – tetralogia Fallot (sinonim cu TOF)
TI – terapie intensivă
TQ – timp Quick
TS – timp de sângerare
TSV - tahicardie supraventriculară
TVM – transpoziție de vase mari (engl.TGA – transposition of the Great Arteries)
VCI – vena cavă inferioară
VCS – vena cavă superioară
VD – ventricul drept, vasodilatator (în funcție de context)
VDCDI – ventricul drept cu dublă cale de ieşire
VSCDI – ventricul stâng cu dublă cale de ieşire
VS – ventricul stâng
WPW – sindromul Wolff–Parkinson–White

CUPRINS

VOLUMUL I

Lista sponsorilor III
Lista autorilor IX
Lista abrevierilor XVII
Prefaţă XIX
Introducere XXI

SECŢIUNEA I

ASPECTE GENERALE ALE CARDIOPATIILOR CONGENITALE (CC)

1. Istoria cardiopatiilor congenitale 5
2. Epidemiologie cardiopatii congenitale: incidenţă, prevalenţă 39
3. Etiopatogenia cardiopatiilor congenitale 55
4. Implicaţia geneticii în cardiopatii congenitale 113
5. Embriologia cardiopatiilor congenitale 165
6. Terminologia clinică anatomo-topografică 227
7. Nomenclatura internaţională diagnostică şi terapeutică în cardiopatiile congenitale STS/EACTS 243

SECŢIUNEA II

POSIBILITĂŢI ŞI ETAPE DIAGNOSTICE ÎN CARDIOPATIILE CONGENITALE

8. Diagnosticul fizionomic: malformaţii velo-cardio-faciale 271
9. Diagnosticul electrocardiografic 293
10. Diagnosticul radiologic 349
11. Diagnosticul ecocardiografic 401
12. Cateterismul cardiac şi angiografia 441
13. Diagnosticul CT şi IRM al cardiopatiilor congenitale ..457
14. Aprecierea performanţei miocardice şi ventriculare în cardiopatiile congenitale 511
15. Aprecierea performanţei ventilatorii în cardiopatiile congenitale 531
16. Algoritmul diagnostic în cardiopatiile congenitale şi accesul logic şi eficient la metode diagnostice 551
17. Clasificarea cardiopatiilor congenitale 577

SECŢIUNEA III

FORME MORFOFIZIOPATOLOGICE DE CARDIOPATIE CONGENITALĂ

18. Malpoziţiile cardiace 613
19. Malformaţii congenitale ale pericardului 633
20. Întreruperea de arc aortic 645
21. Anomalii de arc aortic – inele vasculare 659
22. Coarctaţia de aortă 693
23. Canalul arterial persistent 755
24. Malformaţii congenitale ale valvei aortice 777
25. Malformaţii congenitale subvalvulare aortice 797
26. Malformaţii congenitale supravalvulare aortice 813
27. Comunicaţii aorto-cavitare, tunel aorto-miocardic . 827
28. Malformaţii cardiace ale valvei mitrale 833
29. Boala Ebstein 865
30. Atrezia de tricuspidă 885

VOLUMUL II

Lista abrevierilor V

SECŢIUNEA III

FORME MORFOFIZIOPATOLOGICE DE CARDIOPATIE CONGENITALĂ

31. Complexul Fontan 901
32. Stradling şi overriding al valvelor atrio-ventriculare – atrezia comunicării atrio-ventriculare 925

33. Stenoza pulmonară 937
34. Atrezia de pulmonară (±DSV) 957
35. Cor triatriatum 985
36. Obstacole în drenajul venos pulmonar 999
37. Aspecte generale ale șuntului stânga-dreapta 1017
38. Defect septal interatrial 1039
39. Defect septal interventricular 1075
40. Defect septal atrio-ventricular (Canalul atrio-ventricular comun) 1123
41. Drenajul venos pulmonar aberant 1153
42. Fereastra aorto-pulmonară 1209
43. Trunchi arterial comun 1219
44. Sindromul cianotic în cardiopatiile congenitale (șunt, mixică, circuite) 1241
45. Complexul Fallot 1253
46. Ventriculul cu dublă cale de intrare 1299
47. Ventriculul stâng cu dublă cale de ieșire 1309
48. Ventriculul drept cu dublă cale de ieșire 1319
49. Transpoziția de vase mari 1349
50. Transpoziția corectată de vase mari (dubla discordanță) 1391
51. Ventriculul unic (morfologic sau funcțional) 1419
52. Hipoplazia de ventricul stâng 1441
53. Hipoplazia de cord stâng 1447
54. Malformațiile de ventricul drept (hipoplazic, divizare, boală Uhl) 1467
55. Tipuri morfofuncționale ale circulației pulmonare 1477
56. Boala vasculară pulmonară................................... 1493
57. Hipertensiunea pulmonară: ghiduri ESC comentate .1519
58. Diverticuli, anevrisme, tumori cardiace 1583
59. Izomerismul atrial.. 1609
60. Malformații congenitale ale arterelor coronare 1625
61. Drenaj venos sistemic aberant 1671
62. Cardiomiopatii 1711
63. Fibroelastoza endocardică 1763
64. Tulburări congenitale de ritm și de conducere 1773
65. Moartea subită cardiacă la copil și făt 1795
66. Sindromul Marfan 1815

SECȚIUNEA IV

ASPECTE TERAPEUTICE GENERALE ÎN CARDIOPATIILE CONGENITALE

67. Aspecte ale organizării asistenței cardiace pediatrice 1823
68. Terapia farmacologică în cardiopatiile congenitale 1837
69. Terapia intervențională și hibridă în cardiopatiile congenitale 1847
70. Terapia chirurgicală în cardiopatiile congenitale 1885
71. Managementul anestezic în cardiopatiile congenitale .1915
72. Abordul chirurgical în cardiopatiile congenitale 1977

VOLUMUL III

Lista abrevierilor V

SECȚIUNEA IV

ASPECTE TERAPEUTICE GENERALE ÎN CARDIOPATIILE CONGENITALE

73. Circulația extracorporeală specifică cardiopatiilor congenitale 1983
74. Protecția miocardului specifică cardiopatiilor congenitale 2019
75. Ecocardiografia intraoperatorie în cardiopatiile congenitale 2071
76. Terapia intensivă în cardiopatiile congenitale 2109
77. Resuscitarea cardiocirculatorie și respiratorie în cardiopatiile congenitale 2141
78. Urgențe în cardiopatiile congenitale 2157
79. Suportul cardiocirculator în cardiopatiile congenitale 2185
80. Suportul respirator (ECMO) în cardiopatiilecongenitale 2201
81. Substituția funcțiilor organice (rinichi, ficat, tub digestiv) în cardiopatiile congenitale 2219
82. Echilibrul fluidocoagulant în cardiopatiile congenitale 2233
83. Transplantul cardiac, pulmonar și cardiopulmonar 2261
84. Chirurgia miniinvazivă în cardiopatiile congenitale .. 2297
85. Diagnosticul și tratamentul electrofiziologic în aritmii congenitale 2305
86. Tratamentul chirurgical în aritmii 2357
87. Infecțiile în chirurgia cardiopatiilor congenitale ... 2393
88. Recuperarea neuromotorie și reinserția socio-familială 2465
89. Aspecte psihosociale și familiale 2479
90. Tendințe actuale: ingineria celulară 2507
91. Anestezia la copiii purtători de cardiopatii congenitale operați pentru alte afecțiuni 2531

SECŢIUNEA V

CARDIOLOGIA MALFORMAŢIILOR CARDIACE CONGENITALE SPECIFICĂ VÂRSTELOR

92. Cardiologia fetală şi perinatală 2541
93. Cardiologia materno-natală 2623
94. Cardiologia neonatală 2645
95. Chirurgia specifică nou-născutului şi sugarului având cardiopatie congenitală 2745
96. Pediatria cardiopatiilor congenitale 2789
97. Copilul operat (precoce) pentru cardiopatie congenitală ajuns la maturitate (GUCH) 2841
98. Cardiopatiile congenitale la adult 2863

SECŢIUNEA VI

EVIDENŢE

99. Baza de date diagnostice şi terapeutice EACTS în cardiopatiile congenitale 2899
100. Modelul de algoritm al evidenţei cardiopatiilor congenitale 2921
BIBLIOGRAFIE OP–TIM

INDEX

COMPLEXUL FONTAN

SECȚIUNEA III

CAPITOLUL 31

DAN NECHIFOR

- 1. INTRODUCERE
- 2. PRINCIPII CHIRURGICALE
- 3. INDICAȚII CHIRURGICALE
- 4. TEHNICI CHIRURGICALE
  - 4.1. Intervenții paliative
    - 4.1.1. Șunturile
      - 4.1.1.1. Șuntul Blalock-Taussing sau șunturi cu proteză de Gore-Tex
      - 4.1.1.2. Derivații cavo-pulmonare parțiale
    - 4.1.2. Banding-ul arterei pulmonare
    - 4.1.3. Tehnica combinată: Damus-Kaye-Stansel și șunt sistemico-pulmonar
  - 4.2. Corecții definitive (derivații cavo-pulmonare totale)
    - 4.2.1. Corecția de tip Fontan
    - 4.2.2. Derivații cavo-pulmonare care exclud urechiușa dreaptă
      - 4.2.2.1. Excluderea parțială a urechiușei drepte (petic intraartrial)
      - 4.2.2.2. Excluderea totală a urechiușei drepte
  - 4.3. Măsuri generale de urmărire intra- și postoperatorie
  - 4.4. Complicații chirurgicale
    - 4.4.1. Complicații intraoperatorii
    - 4.4.2. Complicații postoperatorii
- 5. REZULTATE
  - 5.1. Mortalitatea
  - 5.2. Statusul funcțional al supraviețuitorilor
  - 5.3. Aspecte particulare ale evoluției postoperatorii la pacienții cu corecții de tip Fontan
    - 5.3.1. Conductul lateral versus conductul extern
    - 5.3.2. Etapa a II-a de corecție
    - 5.3.3. Fenestrarea
    - 5.3.4. Enteropatia cu pierdere de proteine
    - 5.3.5. Terapia anticoagulantă
    - 5.3.6. Chirurgia aritmiilor în corecția Fontan
    - 5.3.7. Probleme legate de tehnica chirurgicală
    - 5.3.8. Eșecul în intervențiile de tip Fontan
- 6. CONCLUZII

BIBLIOGRAFIE

1. INTRODUCERE

După o perioadă de aproape 4 decenii, operația imaginată și descrisă de Francis Fontan pentru separarea circulației pulmonare de cea sistemică la pacienții cu atrezie de tricuspidă a fost progresiv modificată, lărgindu-i-se indicația și aplicându-se în prezent la toate malformațiile congenitale cardiace caracterizate funcțional ca „ventricul unic" (absența comunicării dintre atriul și ventriculului stâng, ventricul stâng sau drept cu dublă cale de intrare, atrezia pulmonară cu sept interventricular intact și hipoplazie de ventricul drept, cord biventricular cu hipoplazie de ventricul drept sau stâng cu defect septal ventricular, cu sau fără straddling al valvelor atrio-ventriculare). În primii ani, deși selecția pacienților pentru realizarea unui procedeu Fontan modificat avea la bază criterii rigide, mortalitatea rămânea crescută. În prezent, abordarea este mai rațională și fiziologică, fiind orientată către intervenții paliative la copilul mic, etapizând reconstrucția, astfel încât aproape toți pacienții să fie buni candidați pentru o eventuală operație Fontan modificată.

Din experiența cu chirurgia reconstructivă stadializată pentru hipoplazia de ventricul stâng, de la începutul anilor '90, s-au desprins două concluzii

inv 177317

importante [1]. Prima a constat în **definirea circulației de tip Fontan**, care a avut un impact favorabil în separarea operației în două etape [2]. Realizarea precoce a unei derivații cavo-pulmonare superioare evită consecințele supraîncărcării de volum a ventriculului unic, permițând remodelarea ventriculară cu normalizarea raportului masă/volum și a caracteristicilor diastolice ale ventriculului înainte de finalizarea procedurii Fontan. A doua concluzie importantă a fost că **funcționarea satisfăcătoare a circulației Fontan este strâns legată de principii fiziologice**, care nu depind de diagnosticul anatomic subiacent.

Deși tendința actuală este de îmbunătățire semnificativă a rezultatelor, totuși chiar și marile centre unde se practică operația Fontan pentru malformații congenitale cardiace complexe raportează o rată a mortalității de 2–7% [3, 4].

Mortalitatea perioperatorie este asociată cu disfuncția ventriculară, accidentul vascular cerebral, trombo-embolismul și insuficiența multiplă de organe (MSOF). S-a încercat identificarea factorilor procedurali și a celor care țin de pacient, care cresc mortalitatea [5, 6].

Cei mai importanți factori de risc legați de pacient sunt reprezentați de: hipertrofia ventriculară, insuficiența valvelor atrio-ventriculare, hipoplazia arterei pulmonare, ventriculul dominant cu morfologie de VD, dependența de pacemaker anterior corecției Fontan, sindromul de heterotaxie. Factorii legați de tehnica operatorie care cresc mortalitatea sunt: durata bypass-ului cardio-pulmonar și/sau clamparea aortei.

Reducerea mortalității perioperatorii are la bază în special tehnici și tactici de reducere a răspunsului inflamator la bypass-ul cardio-pulmonar, minimizarea posibilității apariției evenimentelor tromboembolice, creșterea debitului cardiac imediat postoperator, evitarea complicațiilor de tip accident vascular cerebral sau a leziunilor de nerv frenic.

2. PRINCIPII CHIRURGICALE

Intervenția Fontan a fost realizată pentru a asigura flux sanguin în arterele pulmonare și circulația sistemică, fără a fi necesară o pompă ventriculară dreaptă. Operația permite sângelui venos să treacă direct în circulația pulmonară, bazându-se pe un singur ventricul funcțional, care asigură circulația în artere, capilare și sistemul venos. Acest circuit îmbunătățește speranța de viață la pacienții cu ventricul unic funcțional, comparativ cu cei la care s-a practicat inițial doar un șunt arterial.

Având în vedere faptul că ventriculul drept hipoplazic nu poate fi utilizat pentru o corecție biventriculară, tehnicile chirurgicale se bazează pe principiul asigurării unui debit pulmonar acceptabil, excluzând ventriculul drept și, mai recent, urechiușa dreaptă. Aceste tehnici au evoluat ținând cont de complicațiile intervențiilor Fontan și ale derivatelor acesteia. Aceste tehnici nu pot împiedica însă deteriorarea progresivă a funcției VS, recurgându-se în stadiile finale ale bolii chiar și la transplantul cardiac.

Tehnicile folosite nu sunt specifice doar atreziei de tricuspidă, ele fiind comune și altor malformații congenitale cardiace cu ventricul unic funcțional. Nou-născuții cu debit pulmonar redus și comunicare interatrială restrictivă necesită o atrio-septotomie de tip Rashkind. La sugarii cu cianoză importantă se poate realiza un șunt sistemico-pulmonar de tip Blalock-Taussig. Această tehnică nu are nimic particular, doar se ține cont că diametrul șuntului depinde de vârstă: 3,5–4 mm înainte de 6 luni și 5 mm după vârsta de 6 luni.

La copilul cu vârsta sub 2 ani, se indică efectuarea unui șunt dacă cianoza este importantă. Șuntul nu va înlătura complet cianoza, dar o va diminua prin creșterea debitului pulmonar și a debitului VS. În timp, eficacitatea acestei intervenții se va reduce, fiind necesară utilizarea altor tehnici.

3. INDICAȚII CHIRURGICALE

În cadrul malformațiilor congenitale cu ventricul unic funcțional, din punct de vedere fiziopatologic se disting trei forme aparte, fiecare cu caracteristici și indicații operatorii individualizate.

- **Forme cu debit pulmonar crescut**

La sugar indicația operatorie este de banding al arterei pulmonare; în cazul în care bandingul devine prea restrictiv, se recomandă efectuarea unei anastomoze cavo-pulmonare parțiale sau totale.

- **Forme cu debit pulmonar redus**

La sugarii cu toleranță scăzută la efort, se recomandă efectuarea unui șunt de tip Blalock-Taussig. Ulterior, se poate opta pentru una dintre următoarele variante:

- şunt cavo-pulmonar bidirecţional;
- şunt cavo-pulmonar bidirecţional urmat de o derivaţie cavo-pulmonară totală **[7]**;
- derivaţie cavo-pulmonară totală „per primam".

- **Forme echilibrate**

Evoluţia este către reducerea debitului pulmonar prin închiderea progresivă a DSV, iar indicaţia operatorie este similară formelor cu debit pulmonar scăzut.

Intervenţia Fontan de tipul anastomozei atrio-pulmonare tinde să fie abandonată datorită complicaţiilor legate de staza din urechiuşă **[8]**. În cazul în care o anastomoză cavo-pulmonară nu funcţionează, se poate realiza o derivaţie cavo-pulmonară totală cu un conduct extern **[9]**.

Şuntul cavo-pulmonar bidirecţional poate constitui o primă etapă acceptabilă în corecţiile „de tip Fontan" **[10–12]**. În funcţie de gradul cianozei, acesta va fi urmat sau nu de o derivaţie cavo-pulmonară totală **[13]**.

Pentru a evita un şunt sistemic la nou-născuţi, unii autori au propus realizarea unei derivaţii cavo-pulmonare parţiale **[12, 14]**.

Nu s-a ajuns la un consens privind rolul unei surse adiţionale de sânge pentru a ameliora saturaţia, în cazul unui şunt cavo-pulmonar bidirecţional **[15–17]**. Un flux pulsat printr-o anastomoză Blalock **[18]**, prin conexiune între VD şi artera pulmonară **[18]** sau printr-o fistulă arterio-venoasă **[19]**, ameliorează saturaţia arterială pe termen scurt, însă beneficiul nu este durabil **[20]**.

4. TEHNICI CHIRURGICALE

4.1. Intervenţii paliative

Majoritatea copiilor cu atrezie de tricuspidă necesită o **intervenţie paliativă** (stadiul I de corecţie) până la **corecţia definitivă** (stadiul II, III).

4.1.1. Şunturile

4.1.1.1. Şuntul Blalock-Taussig sau şunturi cu proteză de Gore-Tex

Se pot realiza la orice vârstă, dar cu predilecţie înainte de 4–5 luni, când rezistenţele vasculare pulmonare sunt încă crescute, asigurând o creştere a debitului sanguin pulmonar. Mortalitatea este de aproximativ 1% la copilul mic şi uşor mai crescută la nou-născut. Realizarea lor asigură o creştere a debitului pulmonar.

4.1.1.2. Derivaţii cavo-pulmonare parţiale

Derivaţiile cavo-pulmonare prezintă următoarele avantaje faţă de un şunt sistemico-pulmonar: asigură drenajul unei cantităţi importante de sânge desaturat către plămân, crescând saturaţia arterială în oxigen, şi scad întoarcerea venoasă către ventriculul unic, reducând astfel umplerea ventriculară.

- **Şuntul cavo-pulmonar (operaţia Glenn)**

Tehnica Glenn clasică de anastomoză între artera pulmonară dreaptă şi vena cavă superioară este o operaţie paliativă care, încă de la introducerea ei în anii '50 **[21–28]**, şi-a dovedit utilitatea pentru multiple forme de malformaţii congenitale.

Intervenţia se realizează fără circulaţie extracorporeală. Prin toracotomie dreaptă, artera pulmonară dreaptă este preparată pe tot traiectul său. Ramurile terminale sunt disecate şi izolate. Originea sa este secţionată şi anastomozată termino-lateral la vena cavă superioară. (**Fig. 31.1**). În final, vena cavă superioară

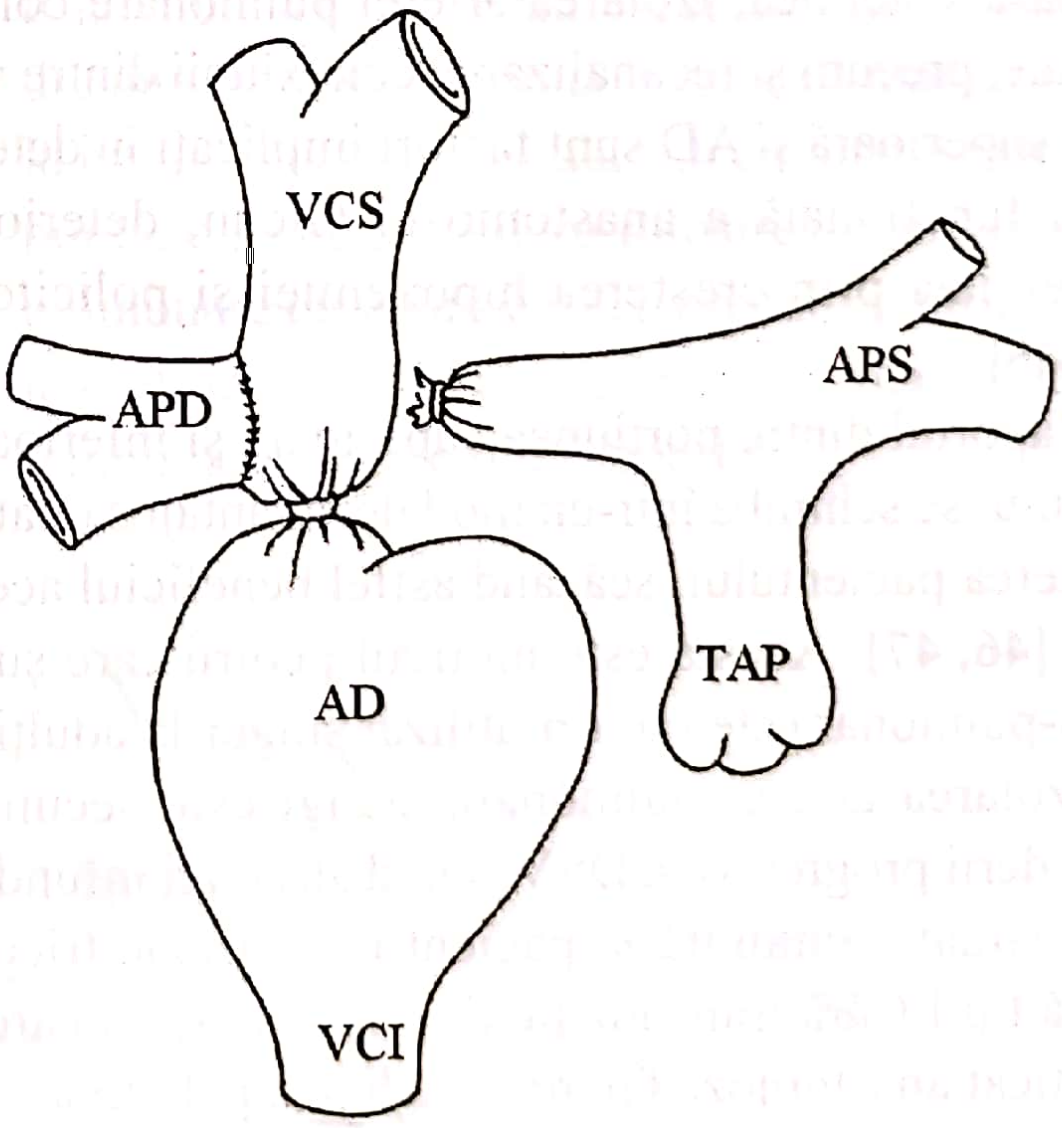

Fig. 31.1. Şunt cavo-pulmonar tip Glenn. Vena cavă superioară (VCS) este conectată la artera pulmonară dreaptă (APD) care este secţionată transversal, fiind întreruptă comunicarea cu artera pulmonară stângă (APS). VCS este ligaturată la intrarea în atriul drept (AD) VCI = vena cavă inferioară; TAP = trunchiul arterei pulmonare.

este întreruptă de o ligatură între anastomoză și urechiușă dreaptă, astfel încât întregul ei debit este deviat către artera pulmonară dreaptă **[29]**.

Condițiile esențiale pentru reușita operației sunt reprezentate de dimensiunea adecvată a arterei pulmonare drepte și de rezistențe vasculare pulmonare scăzute **[30]**. De asemenea, este necesară identificarea prezenței sau absenței unei vene cave superioare stângi sau a unor colaterale ale venei brahio-cefalice. Dacă există o venă cavă superioară stângă în absența unui trunchi venos brahio-cefalic, care nu este recunoscută preoperator, pacientul nu va beneficia complet de corecție. În prezența unui trunchi brahio-cefalic de dimensiuni corecte, vena cavă superioară stângă poate fi ligaturată. În absența trunchiului venos brahio-cefalic, vena cavă superioră stângă poate fi ligaturată numai după măsurarea presiunii proximal de ligatură **[31]**. Rareori, ligatura venei cave superioare stângi poate determina infarct miocardic, în special la cazurile cu atrezie ostială a sinusului coronar, unde vena cavă superioară stângă reprezintă conduitul de drenaj al sângelui venos coronar **[32–38]**.

În timp, un raport necorespunzător între poțiunea superioară și inferioară a corpului, colateralizarea venoasă sistemică, izolarea arterei pulmonare contro-laterale, precum și recanalizarea conexiunii dintre vena cavă superioară și AD sunt factori implicați în deteriorarea funcțională a anastomozei Glenn, deteriorare evidențiată prin creșterea hipoxemiei și policitemie **[39–45]**.

Raportul dintre porțiunea superioară și inferioară a corpului se schimbă într-un mod dezavantajos odată cu creșterea pacientului, scăzând astfel beneficiul acestui șunt **[46, 47]**. Acesta este motivul pentru care șuntul cavo-pulmonar este rareori utilizat singur la adulți.

Izolarea arterei pulmonare stângi este secundară închiderii progresive a DSV sau obstrucției infundibulare, situație întâlnită la pacienții cu atrezie tricuspidiană tip I (fără transpoziție de vase mari), la care s-a practicat anastomoza Glenn ca tehnică paliativă.

Diminuarea fluxului sanguin prin șuntul cavo-pulmonar, datorită creșterii rezistenței vasculare pulmonare secundar policitemiei și hipervâscozității, constituie altă cauză a deteriorării tardive a anastomozei Glenn.

La unii pacienți, dezvoltarea circulației colaterale venoase din trunchiul brahio-cefalic sau din una din tributarele acestuia scurtcircuitează plămânii și reduce astfel fluxul pulmonar efectiv, contribuind la hipoxemia progresivă.

Uneori, locul de ligaturare a venei cave superioare la joncțiunea cu AD se poate recanaliza, aceasta reducând fluxul saguin către plămânul drept. Totuși, cauza cea mai importantă a deteriorării tardive a unui șunt Glenn o reprezintă dezvoltarea fistulelor arterio-venoase pulmonare.

Înainte de dezvoltarea tehnicilor de tip Fontan, deteriorarea șuntului Glenn putea fi corectată prin operații paliative de tipul șunturilor sistemico-pulmonare pentru creșterea fluxului sanguin în plămânul contro-lateral. Alți autori susțin creșterea fluxului prin șuntul Glenn, prin realizarea unei comunicări între artera și vena axilară, care au însă ca efecte adverse posibilitatea dezvoltării unui anevrism de venă cavă superioară și dificultățile ulterioare de închidere a fistulelor în cazul în care se realizează un transplant cardiac.

Deși rezultatul imediat privind ameliorarea cianozei este spectaculos, datorită apariției în timp a fistulelor arterio-venoase, care determină desaturarea arterială și posibile hemoptizii, în prezent intervențiile de tip șunt Glenn sunt foarte rar utilizate.

- **Șuntul cavo-pulmonar bidirecțional**

Primul șunt cavo-pulmonar bilateral fără ligatura proximală a arterei pulmonare drepte a fost realizat de Achille Mario Dogliotti la Torino, în 1961 **(Fig. 31.2)** **[48]**.

În 1972, Azzolina și colaboratorii descriu experiența lor folosind această tehnică la pacienții cu atrezie de tricuspidă **[49]**. Astăzi, după mai bine de 40 de ani de intervenții de acest tip, există o mare experiență cu șunturile cavo-pulmonare bidirecționale **[50–58]**.

În prezent, această tehnică constă în realizarea unei anastomoze termino-laterale între vena cavă superioară și artera pulmonară dreaptă, fără a se realiza o întrerupere între aceasta și artera pulmonară stângă. Vena azygos este secționată întotdeauna. Astfel, debitul pulmonar este crescut, fără a se produce o supraumplere de VS. La acei pacienți care prezintă, paralel cu vena cavă superioară dreaptă, și o venă cavă superioară stângă, dar fără a exista o conexiune între cele două, se va realiza o anastomoză bilaterală cavo-pulmonară. La

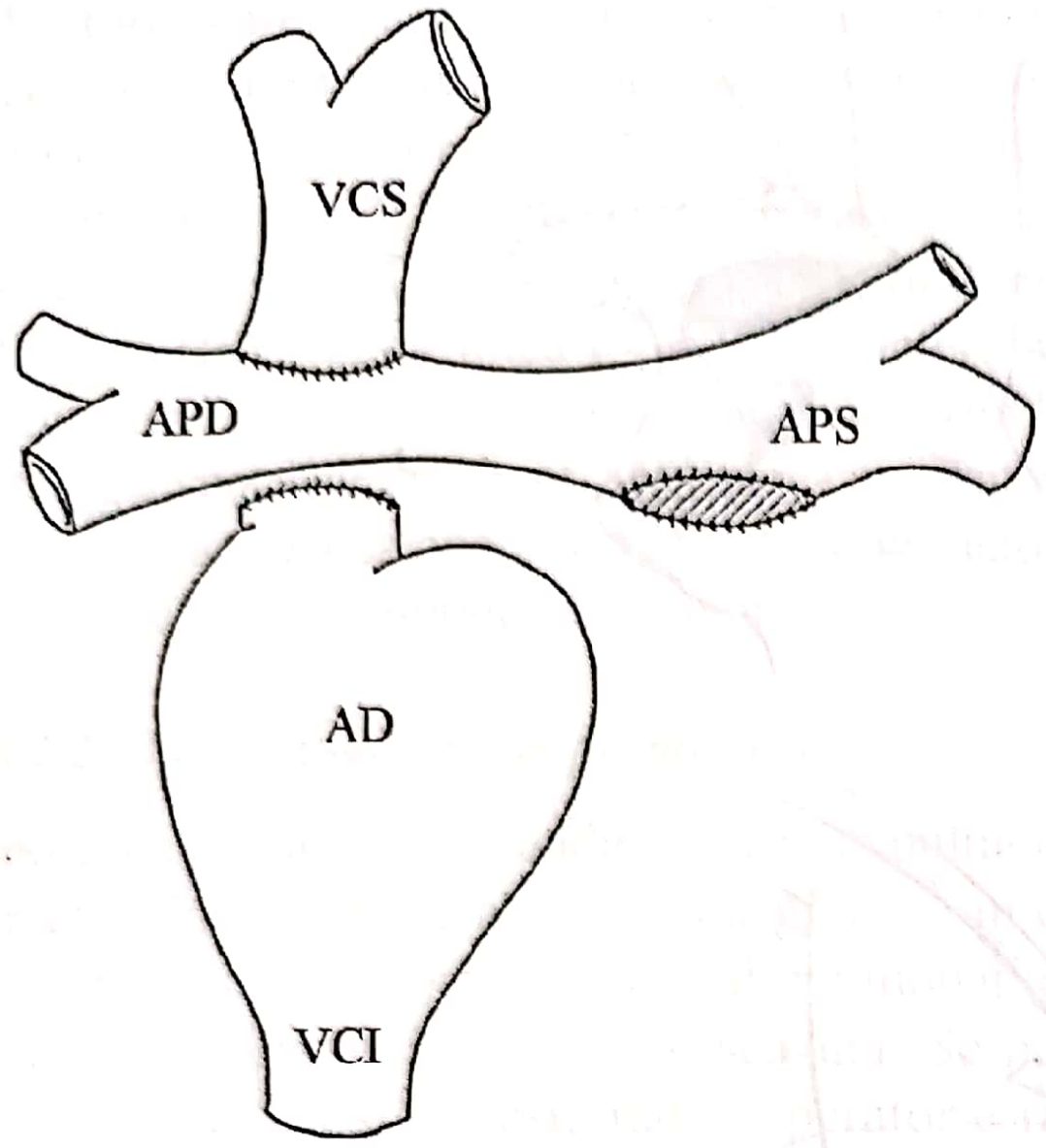

Fig. 31.2. Şunt cavo-pulmonar bidirecţional. Vena cavă superioară (VCS) este secţionată şi porţiunea sa superioară este anastomozată la artera pulmonară dreaptă (APD). Porţiunea caudală a VCS este suturată. VCI = vena cavă inferioară; AD = atriul drept; APS = artera pulmonară stângă.

majoritatea pacienţilor la care se practică un şunt cavo-pulmonar bidirecţional, fluxul dinspre cord spre trunchiul arterei pulmonare este întrerupt (aşa-numitul flux competitiv) (**Fig. 31.3, 31.4**).

Se recomandă realizarea unei derivaţii cavo-pulmonare bidirecţionale la copiii cu vârsta < 1–2 ani, la pacienţii care necesită reconstrucţii arteriale pulmonare laborioase, la cei cu stenoză subaortică şi hipertrofie ventriculară severă şi la pacienţii cu rezistenţe vasculare pulmonare şi/sau funcţie ventriculară la limită **[59]**.

Tehnic, intervenţia se poate realiza în două moduri:

- Sub circulaţie extracorporeală

  Abordul se face prin sternotomia mediană. Circulaţia extracorporeală este instalată între vena cavă superioară canulată foarte sus (eventual trunchiul venos brahio-cefalic), vena cavă inferioară şi aortă. Intervenţia se face în normotermie, fără clampaj aortic.

  Vena cavă superioară este eliberată pe tot traiectul ei şi secţionată la joncţiunea cu urechiuşa dreaptă. Vena azygos este disecată şi secţionată. Artera pulmonară dreaptă este disecată în totalitate, de la emergenţa din trunchi până la bifurcaţie, şi clampată cu un clamp lateral. Pe marginea superioară a clampului se face o incizie (de preferat cât mai largă), la nivelul căruia se anastomozează vena cavă superioară.

- Fără circulaţie extracorporeală

  – *folosind o derivaţie între vena cavă superioară şi urechiuşa dreaptă:* se abordează prin sternotomie mediană, realizând mai întâi o derivaţie între trunchiul venos brahio-cefalic şi urechiuşa dreaptă, apoi se continuă în acceaşi manieră ca şi la intervenţia chirurgicală sub circulaţie extracorporeală; se au în vedere folosirea unei ventilaţii pulmonare cu volume mici, precum şi un clampaj lateral, în cazul în care clampajul total al arterei pulmonare nu este bine suportat.

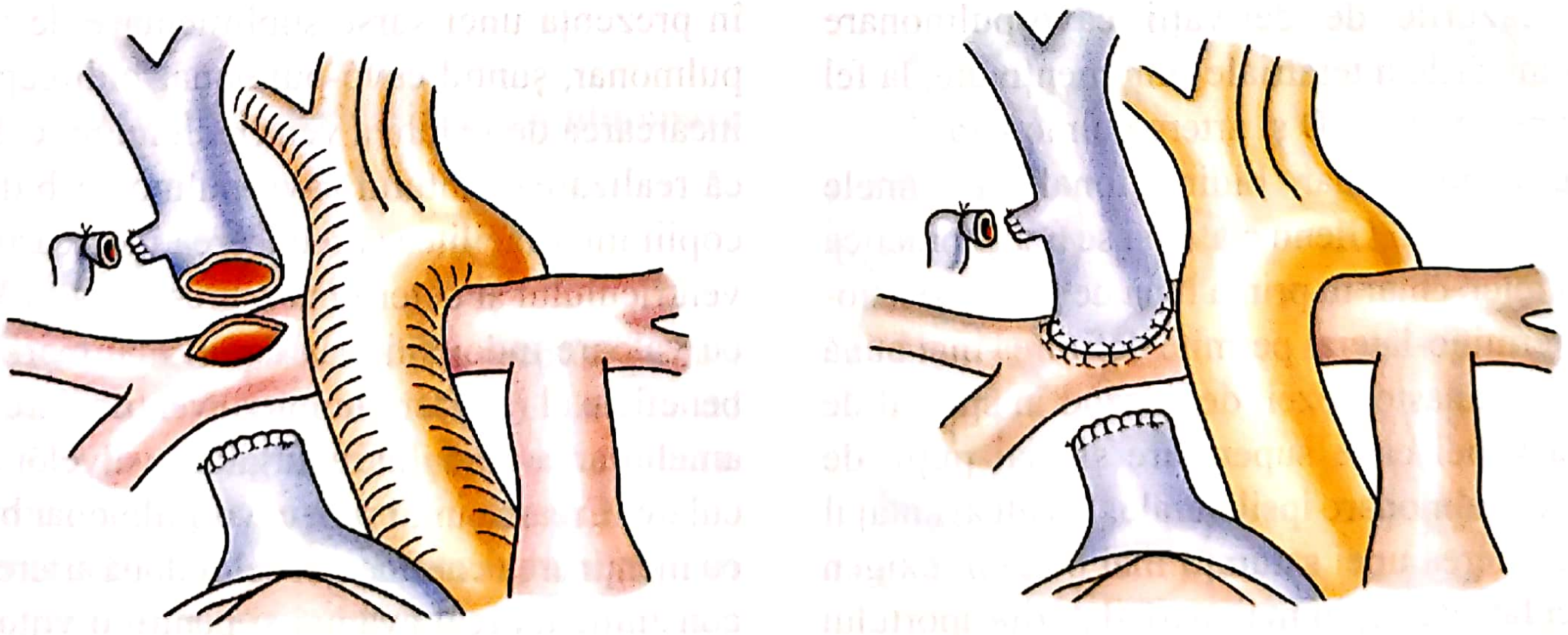

Fig. 31.3. Tehnica *one-and-half*: asigură un flux pulsatil dinspre ventriculul drept spre trunchiul arterei pulmonare (TAP).

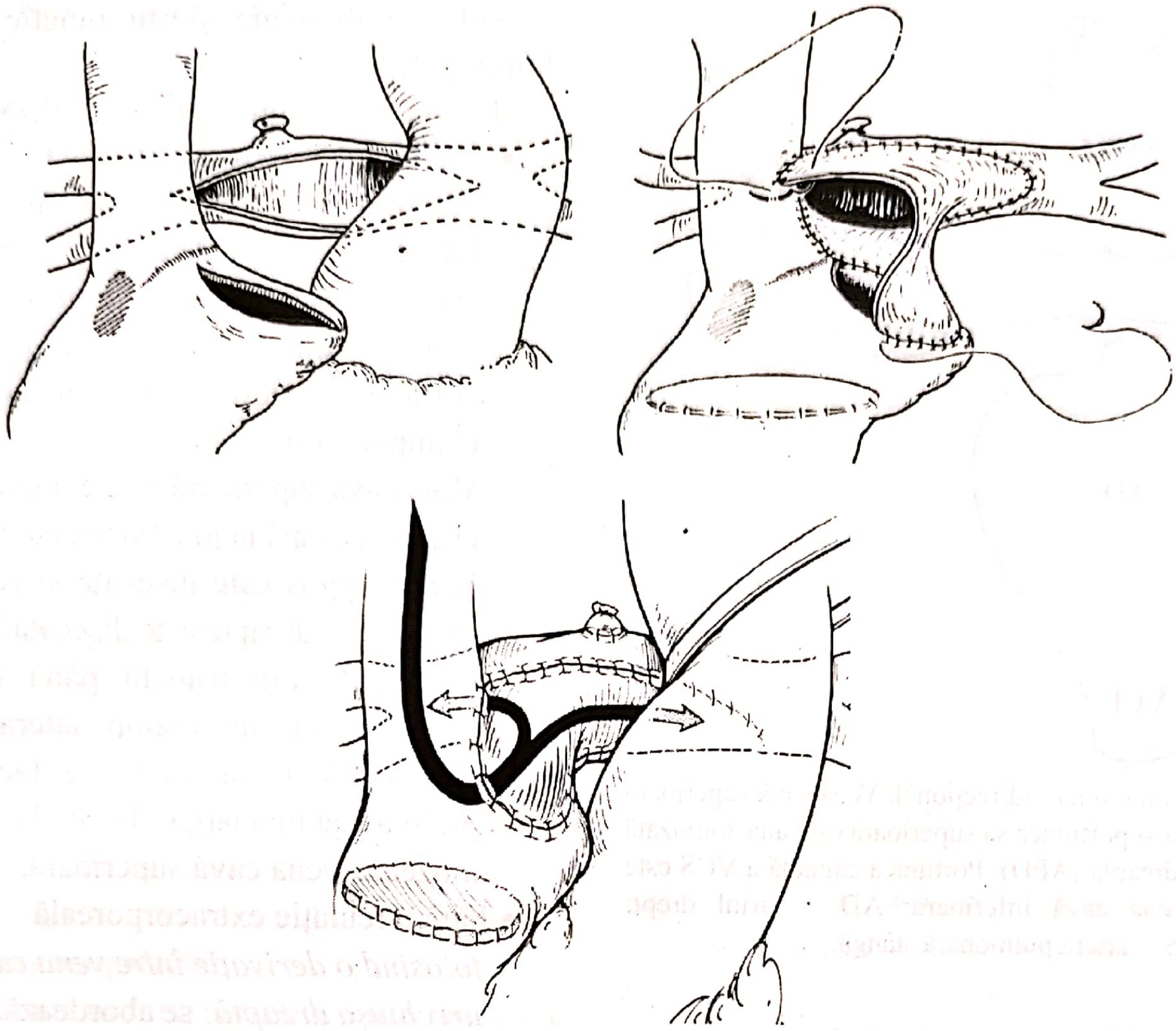

Fig. 31.4. Operația hemi-Fontan: porțiunea superioară a AD și AS sunt anastomozate printr-o incizie longitudinală la confluența arterelor pulmonare; un petic larg de pericard este interpus între această anastomoză și AD.

– *fără derivație:* abordul chirurgical este prin toracotomie dreaptă, evitându-se astfel aderențele ulterioare; clamparea laterală a venei cave superioare poate genera hipertensiune temporară la acest nivel, dar fără consecințe neurologice importante.

În toate cazurile de derivații cavo-pulmonare izolate, comunicările interatriale sunt menținute, la fel ca și conexiunea dintre VD și artera pulmonară.

Șuntul cavo-pulmonar bidirecțional are unele avantaje față de șuntul Glenn clasic și se poate practica la vârste mai mici, chiar în prima lună de viață. Anastomoza de tip termino-lateral permite definirea mai bună a dimensiunilor anastomozei, depinzând în special de dimensiunea venei cave superioare și mai puțin de calibrul arterei pulmonare ipsilaterale. Un alt avantaj îl reprezintă obținerea unei saturații mai bune în oxigen la copiii mici față de copiii mai mari, datorită aportului crescut de debit venos prin vena cavă superioară în primii ani de viață. Șuntul cavo-pulmonar bilateral determină o reducere semnificativă a presarcinii și dimensiunii ventriculare, cu prezervarea funcției sistolice **[60]**. Acest efect este mult mai pronunțat la pacienții cu ventricul unic de morfologie stângă decât la cei cu ventricul unic de morfologie dreaptă. Chiar și în prezența unei surse suplimentare de flux sanguin pulmonar, șuntul cavo-pulmonar bidirecțional reduce încărcarea de volum a ventriculului unic. S-a observat că realizarea șuntului cavo-pulmonar bidirecțional la copiii mici facilitează reducerea încărcării de volum a ventriculului și determină regresia masei VS, avantaje cu valoare îndoielnică la copiii mai mari **[61]**. Un alt beneficiu al reducerii umplerii ventriculare îl reprezintă ameliorarea gradului regurgitării valvelor atrio-ventriculare. Crearea unui șunt cavo-pulmonar bidirecțional, cu menținerea confluenței celor două artere pulmonare, constituie un real avantaj și pentru o viitoare corecție de tip Fontan.

Factorii care cresc riscul deteriorării şuntului, precum şi al mortalităţii precoce în urma unei intervenţii de tip şunt bidirecţional sunt reprezentaţi de: rezistenţe vasculare pulmonare crescute, care determină creşterea presiunii medii în artera pulmonară (> 18 mm Hg), vârsta mică (< 2 luni), heterotaxia, regurgitarea importantă a valvelor atrio-ventriculare, morfologia ventriculului drept. Măsurarea unei saturaţii în oxigen scăzute postoperator reprezintă un factor de predicţie pentru mortalitatea la distanţă.

4.1.2. Banding-ul arterei pulmonare

Indicaţia operatorie de banding al arterei pulmonare se practică în tipul II de atrezie tricuspidiană, în care vasele mari sunt transpuse, debitul pulmonar este crescut, iar toleranţa la efort este scăzută. Se poate realiza la orice vârstă, mortalitatea operatorie fiind sub 5%.

Ulterior, în funcţie de gradul cianozei postoperatorii şi de valoarea debitului pulmonar, intră în discuţie o derivaţie cavo-pulmonară parţială sau totală.

4.1.3. Tehnica combinată: Damus-Kaye-Stansel şi şunt sistemico-pulmonar

La copiii cu transpoziţie de vase mari şi DSV restrictiv, realizarea unui banding al arterei pulmonare are o mortalitate foarte ridicată. Ca urmare, se preferă o combinaţie între **tehnica Damus-Kaye-Stansel** (secţionarea trunchiului arterei pulmonare cu sutura porţiunii distale şi conectarea porţiunii proximale termino-lateral la aorta ascendentă) şi un **şunt sistemico-pulmonar**. Ulterior, se poate recurge la o corecţie de tip Fontan.

4.2. Corecţii definitive (derivaţii cavo-pulmonare totale)

4.2.1. Corecţia de tip Fontan

Tehnica Fontan (de bypass al VD), propusă pentru prima dată de Francis Fontan în 1971 şi ulterior de Kreutzer în 1973, în atrezia de tricuspidă, reprezenta o evoluţie normală pentru completarea intervenţiilor de tip şunt Glenn sau şunt cavo-pulmonar bilateral, în cadrul malformaţiilor congenitale complexe, la care corecţia biventriculară nu este posibilă.

Deşi această tehnică a fost propusă iniţial pentru corecţia chirurgicală a atreziei de tricuspidă, ulterior indicaţiile ei s-au extins şi pentru alte forme de ventricul unic funcţional: hipoplazia de cord stâng, sindromul de heterotaxie, VS unic, VD cu dublă cale de ieşire, atrezia pulmonară cu sept interventricular intact, transpoziţia corectată de vase mari cu atrezie pulmonară, transpoziţia de vase mari cu hipoplazie de VD sau VS, VD unic, boala Ebstein.

Intervenţia Fontan a fost utilizată şi pentru malformaţiile congenitale la care corecţia biventriculară ar fi fost posibilă, dar riscurile erau foarte mari.

Operaţia princeps descrisă de Fontan consta în realizarea unui şunt clasic cavo-pulmonar Glenn, la care se asociau interpunerea unei homogrefe între urechiuşa dreaptă şi extremitatea proximală a arterei pulmonare stângi, realizarea unei valve la nivelul ostiumului venei cave inferioare la intrarea în AD şi închiderea DSA (**Fig. 31.5, 31.6**) **[62]**.

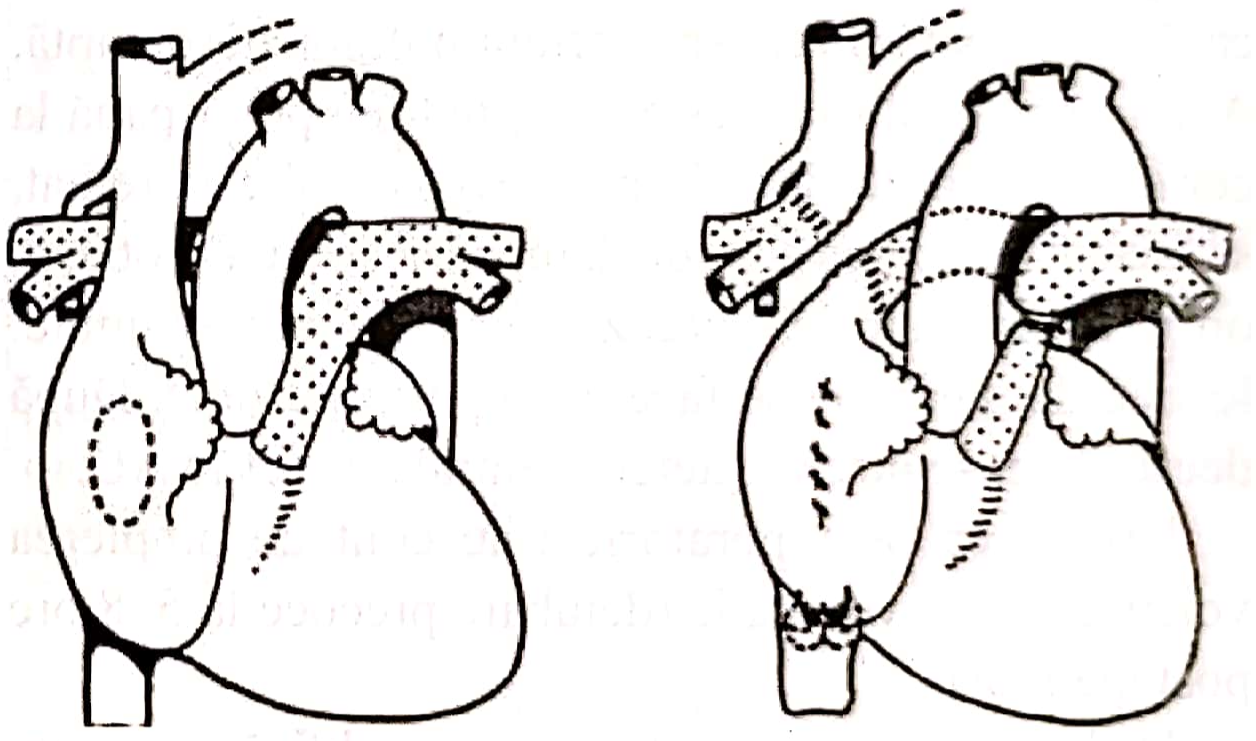

Fig. 31.5. Corecţie Fontan pentru atrezia de tricuspidă tip 1B.

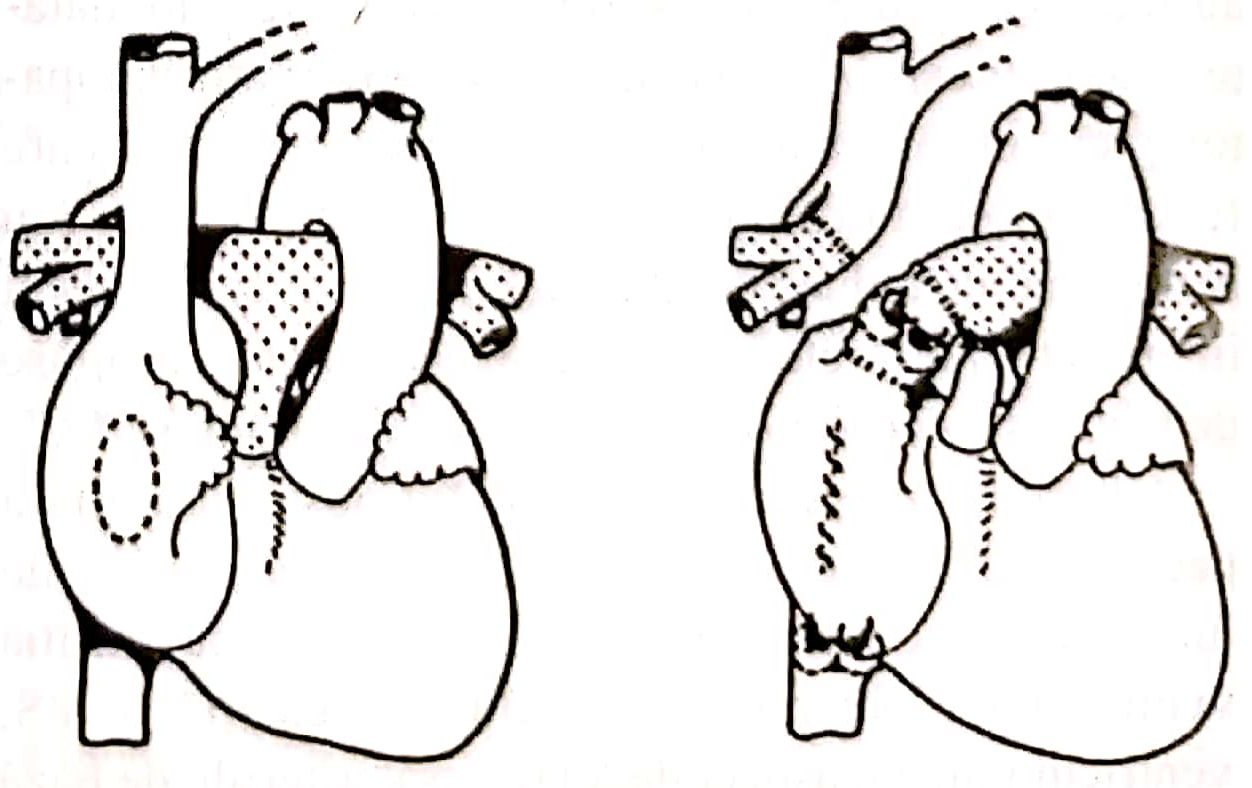

Fig. 31.6. Corecţie Fontan pentru atrezie de tricuspidă tip 2B.

Abordul chirurgical se realizează prin sternotomie mediană. Înaintea heparinizării se practică o disecție suficientă pentru a permite accesul la aortă şi la AD. Se realiză bypassul cardio-pulmonar între aorta ascendentă şi AD, printr-o canulă unică, şi se induce hipotermia. Când temperatura nazo-faringiană şi esofagiană ajunge la 18°C, se clampează aorta, se opreşte cordul, apoi se opreşte temporar circulația extracorporeală. Sângele venos este drenat prin canula venoasă în rezervor, apoi canula se îndepărtează. Se incizează AD în porțiunea superioară, se inspectează AD şi DSA, care este eventual lărgit. Trunchiul arterei pulmonare este secționat şi suturat, iar confluența celor două ramuri arteriale pulmonare este secționată anterior. Porțiunea cranială a venei cave superioare este suturată la marginea superioară a arterei pulmonare drepte, iar, prin intermediul unui homograft de arteră pulmonară crio-prezervat, se realizează un confluent care drenează sângele venos dinspre AD spre artera pulmonară stângă, cu ocluzia şi redirijarea sângelui dintre vena cavă superioară direct spre artera pulmonară dreaptă. Acest petic de dirijare este menținut temporar până la completarea procedurii Fontan. Bypass-ul este reluat, se începe încălzirea şi se declampează aorta. De obicei, oprirea circulatorie durează aprox. 30 de minute. Ieşirea din perfuzie se face cu suport inotropic. După decanulare, se inseră catetere centrale direct în AD.

Urmărirea postoperatorie ține cont de umplerea volemică şi de ventilație (detubare precoce la 5–8 ore postoperator).

De la apariția ei, au fost propuse modificări, precum şi numeroase criterii de includere sau excludere, care au făcut ca rezultatele postoperatorii să se îmbunătățească progresiv. Acestea au la bază observații fiziopatologice conform cărora, în cadrul acestui sistem, care funcționează la presiuni mici, orice obstacol fizic sau hemodinamic reduce debitul, favorizând staza şi eşecul intervenției. Primele criterii de selecție au fost propuse de Choussat şi colaboratorii în 1978 (**Tabelul 31.1**).

Tabelul 31.1. Criteriile pentru operația Fontan propuse de Choussat

- Vârsta cuprinsă între 4–15 ani
- Ritm sinusal
- Venele cave cu drenaj normal
- Atriul drept de volum normal
- Presiunea medie în artera pulmonară ≤ 15 mm Hg
- Rezistența pulmonară < 4 U Wood/m^2
- Raportul debitul pulmonar/ debitul sistemic $\geq$ 0. 75
- Funcție ventriculară normală
- Absența regurgitării mitrale
- Lipsa efectului negativ al şuntului

Ulterior, observându-se evoluția postoperatorie a pacienților, alți autori modifică şi completează criteriile lui Choussat cu altele noi (funcția diastolică, hipertrofia ventriculară, obstrucția tractului de ejecție a VS, ventricul unic cu aspect de VD), însă criteriile de bază rămân aceleaşi:

– rezistențe pulmonare < 2 U Wood/m^2, ceea ce implică faptul că diametrul arterelor pulmonare este normal (calculat prin indexul Mac Goon, Nakata şi alții);
– presiunea medie în artera pulmonară < 15 mm Hg;
– presiunea în capilarul pulmonar < 10 mm Hg, ceea ce presupune o funcție normală a VS şi a valvei mitrale.

Intervențiile de tip Fontan au la bază două principii comune:

- separarea circulației pulmonare de cea sistemică, având ca urmare dispariția cianozei;
- reglarea debitului pulmonar prin diferența de presiune dintre urechiuşa dreaptă şi urechiuşa stângă.

Pe baza acestor principii, au fost descrise şi alte intervenții **„Fontan-modificat"**, care au la bază următoarele anastomoze atrio-pulmonare:

– tub atrio-pulmonar – foloseşte un tub avalvulat între urechiuşa dreaptă şi trunchiul arterei pulmonare;
– anastomoza directă atrio-pulmonară **(operația Kreutzer) (Fig. 31.7)** – prin care trunchiul arterei pulmonare (împreună cu valva) este excizat din VD şi anastomozat la urechiuşa dreaptă;
– **tehnica Bjork** – este o anastomoză atrio-pulmonară directă, dar parțială. Fața anterioară a AD este incizată şi rabatată, realizând un volet posterior. Partea anterioară este confecționată din pericard **[63]**.

Toate aceste trei tehnici au ca inconvenient major faptul că anastomoza atrio-pulmonară trece înaintea aortei, fiind supusă compresiei sternale.

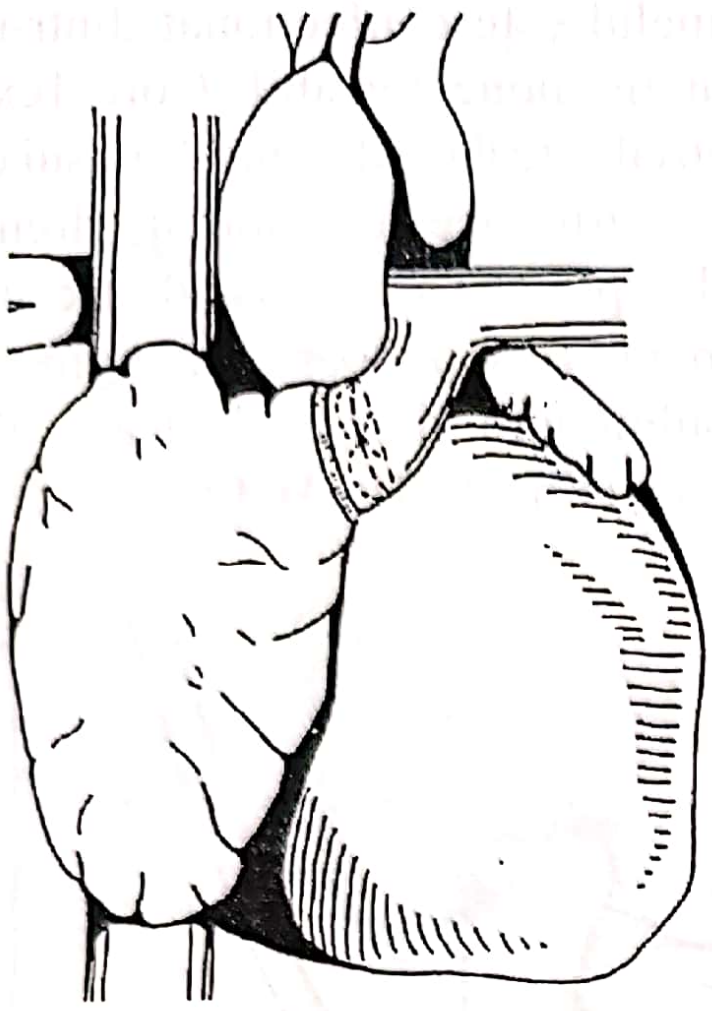

Fig. 31.7. Operația Kreutzer.

Anastomoza atrio-pulmonară directă retro-aortică are la bază realizarea unei comunicări între aortă și vena cavă superioară, care nu prezintă riscul compresiei sternale (**Fig. 31.8**). După o mobilizare completă a arterei pulmonare și a ramurilor acesteia, urechiușa dreaptă este anastomozată în manieră directă, retro-aortic, la artera pulmonară dreaptă și la marginea dreptă a trunchiului arterei pulmonare.

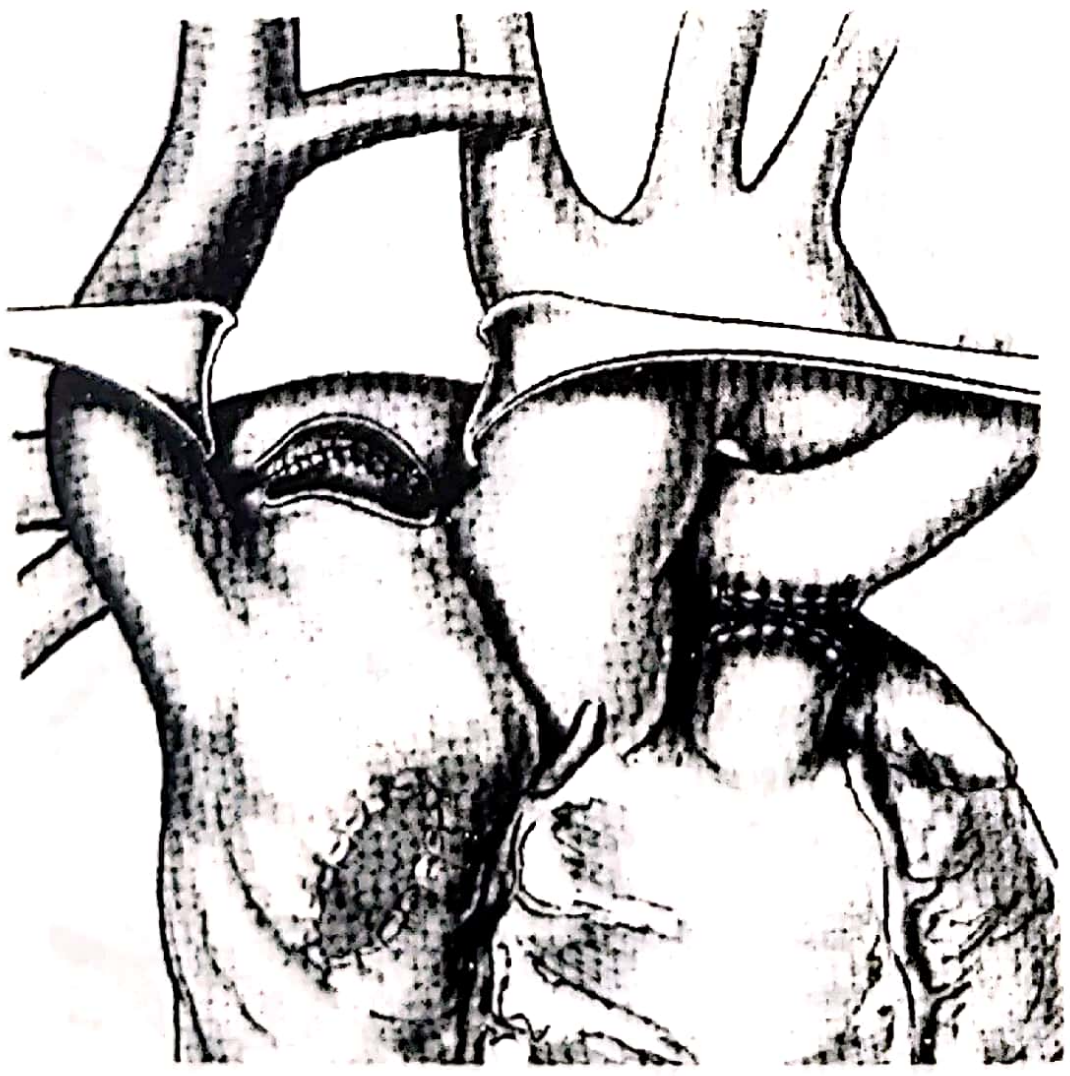

Fig. 31.8. Tehnica anastomozei atrio-pulmonare directe retro-aortice: urechiușa dreaptă este anastomozată direct la porțiunea distală a trunchiului arterei pulmonare. Porțiunea proximală a trunchiului este secționată și suturată.

Principalele complicații legate de procedurile de tip Fontan sunt: stenozele progresive uneori până la ocluzia căilor de comunicare atrio-pulmonară, adesea prin tromboză acută, dilatația urechiușei drepte, tulburări de ritm supraventriculare, stază în teritoriul venei cave inferioare cu hepato-megalie și ascită. Aceste complicații pot fi evitate prin realizarea unor anastomoze largi între circulația venoasă sistemică și arterele pulmonare, conservarea anatomică și funcțională a vascularizației pulmonare (rezistențe vasculare mici) și funcționare adecvată a ventriculului sistemic.

Caseta 31.1

Factori de risc pentru procedura Fontan

- Rezistență vasculară pulmonară crescută (> $2U/m^2$) sau presiunea medie în artera pulmonară (≥ 18 mm Hg)
- Artere pulmonare distorsionate
- funcție ventriculară sistolică și/sau diastolică precară:
  - fracție de ejecție < 60%
  - presiune ventriculară sistemică tele-diastolică ≥12 mm Hg
  - pacient cu terapie diuretică
- Regurgitare atrio-ventriculară
- Stenoze subaortice

Prezența unuia sau mai multora dintre acești factori constituie o situație cu risc mare. Pacienții adulți cu doi sau mai mulți factori de risc trebuie reevaluați pentru procedura Fontan după o perioadă de terapie antiaritmică și medicală optimă. Există pacienți cu sau fără proceduri paliative în antecedente, pentru care transplantul este o indicație mai bună – când starea clinică necesită – decât o procedură Fontan cu risc mare.

Caseta 31.2

Complicații tardive după procedura Fontan

- Atriomegalie dreaptă și disfuncție hepatică
- Îngustări și/sau leakuri ale căilor Fontan
- Dilatarea sinusului coronar (când este lăsat în atriul venos sistemic)
- Disfuncție miocardică și insuficiență
- Obstrucție a tractului de ieșire ventricular
- Recanalizarea trunchiului arterei pulmonare ligaturat
- Evenimente tromboembolice
- Malformații arterio-venoase pulmonare
- Obstrucții ale venelor pulmonare
- Colateralizare venoasă sistemică
- Disfuncție de nod sinusal
- Tahicardie atrială de reintrare
- Bronșită plastică
- Enteropatie cu pierdere de proteine

4.2.2. Derivații cavo-pulmonare care exclud urechiușa dreaptă

De Leval și colaboratorii publică în 1988 un studiu care are la bază considerații hemodinamice asupra reconstrucțiilor de tip Fontan. Ținând cont că turbulențele au un efect negativ asupra circulației la presiuni mici din AD, ei concep o nouă tehnică operatorie, care are la bază excluderea urechiușei drepte și realizarea unui flux sanguin laminar.

4.2.2.1. Excluderea parțială a urechiușei drepte (petic intraatrial)

Calea de abord este sternotomia mediană. Vena cavă superioară și arterele pulmonare sunt disecate și eliberate. Vena azygos este ligaturată și secționată. Circulația extracorporeală se realizează între trunchiul venos brahio-cefalic, vena cavă inferioară și aortă. Intervenția se practică în normotermie sau hipotermie moderată. Vena cavă superioară este secționată la rasul urechiușei drepte și anastomozată termino-lateral la marginea superioară a arterei pulmonare drepte, dirijând fluxul către plămânul drept (tehnica Haller) (**Fig. 31.9**).

La nivelul AD se realizează un tunel intraatrial, care face legătura între vena cavă inferioară și porțiunea superioară a AD, fiind conectat cu artera pulmonară dreaptă. Tunelul este confecționat dintr-un petic de material sintetic, nonextensibil (Gore-Tex). Defectul septal interatrial este lăsat deschis. Sinusul coronar este exclus din cadrul acestui montaj, drenându-se în urechiușa dreaptă. Anastomoza dintre extremitatea distală a venei cave superioare și marginea superioară a arterei pulmonare drepte dirijează fluxul către plămânul stâng (**Fig. 31.10–31.12**).

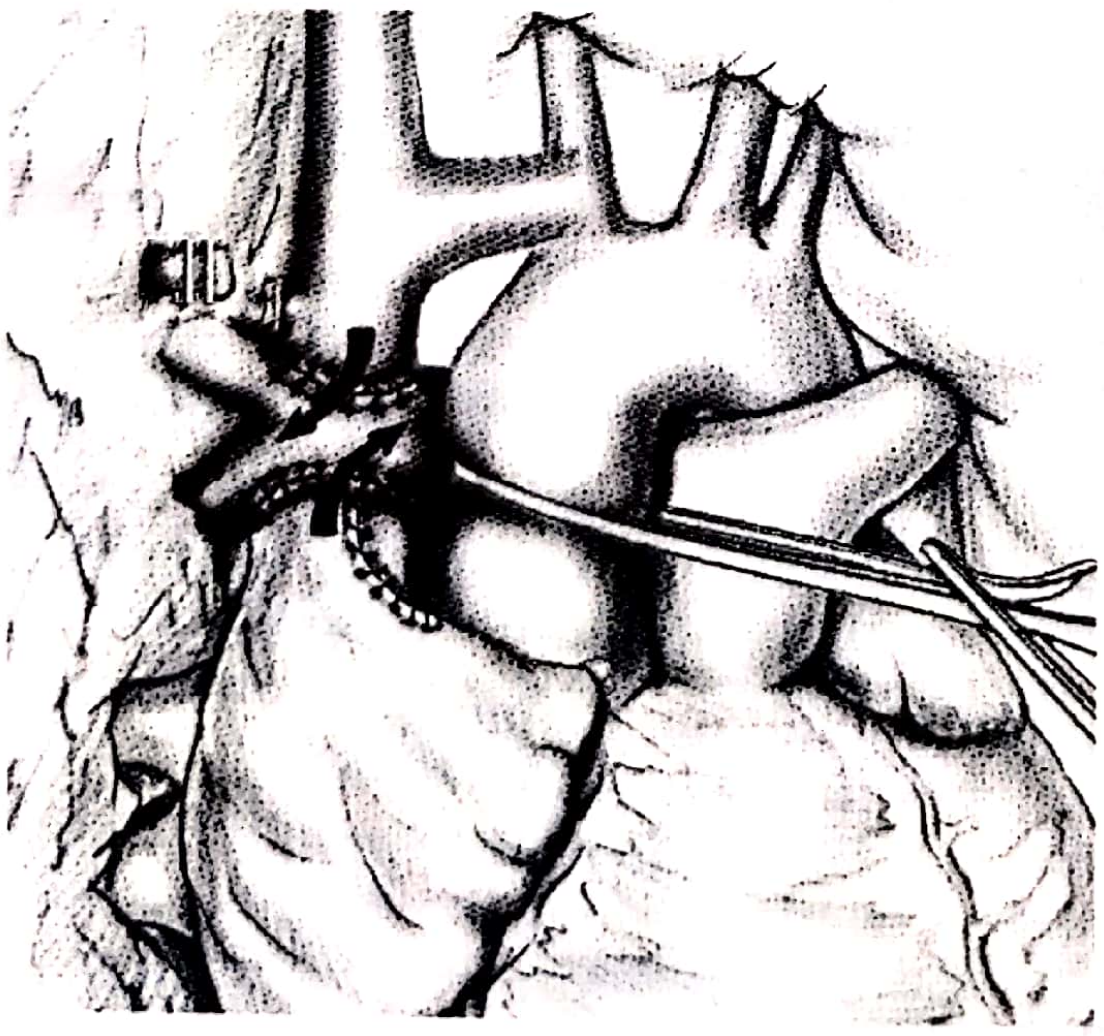

Fig. 31.9. Tehnica Haller.

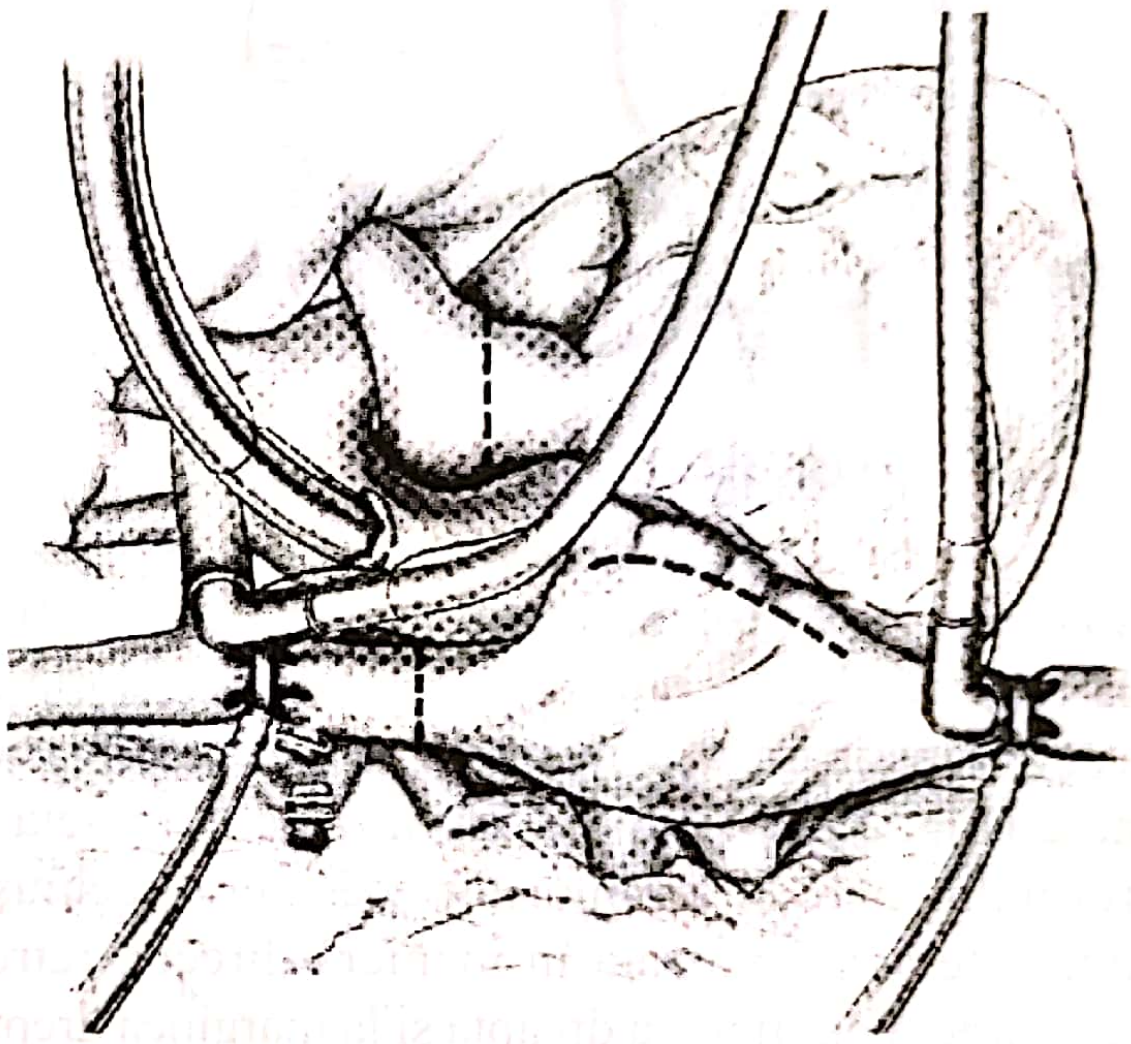

Fig. 31.10. Canularea și liniile de incizie la nivelul venei cave superioare, arterei pulmonare și urechiușei drepte.

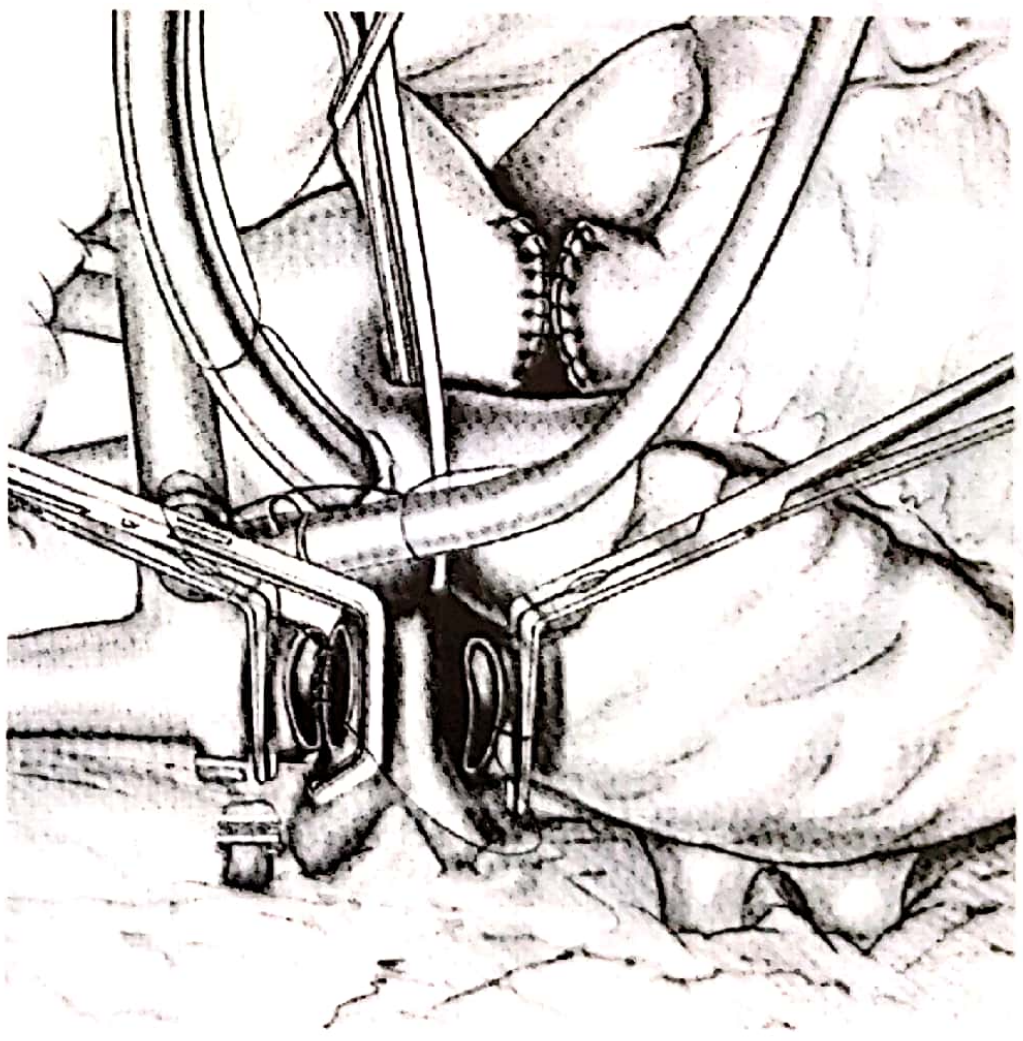

Fig. 31.11. Anastomoză cavo-pulmonară superioară; sutura trunchiului arterei pulmonare.

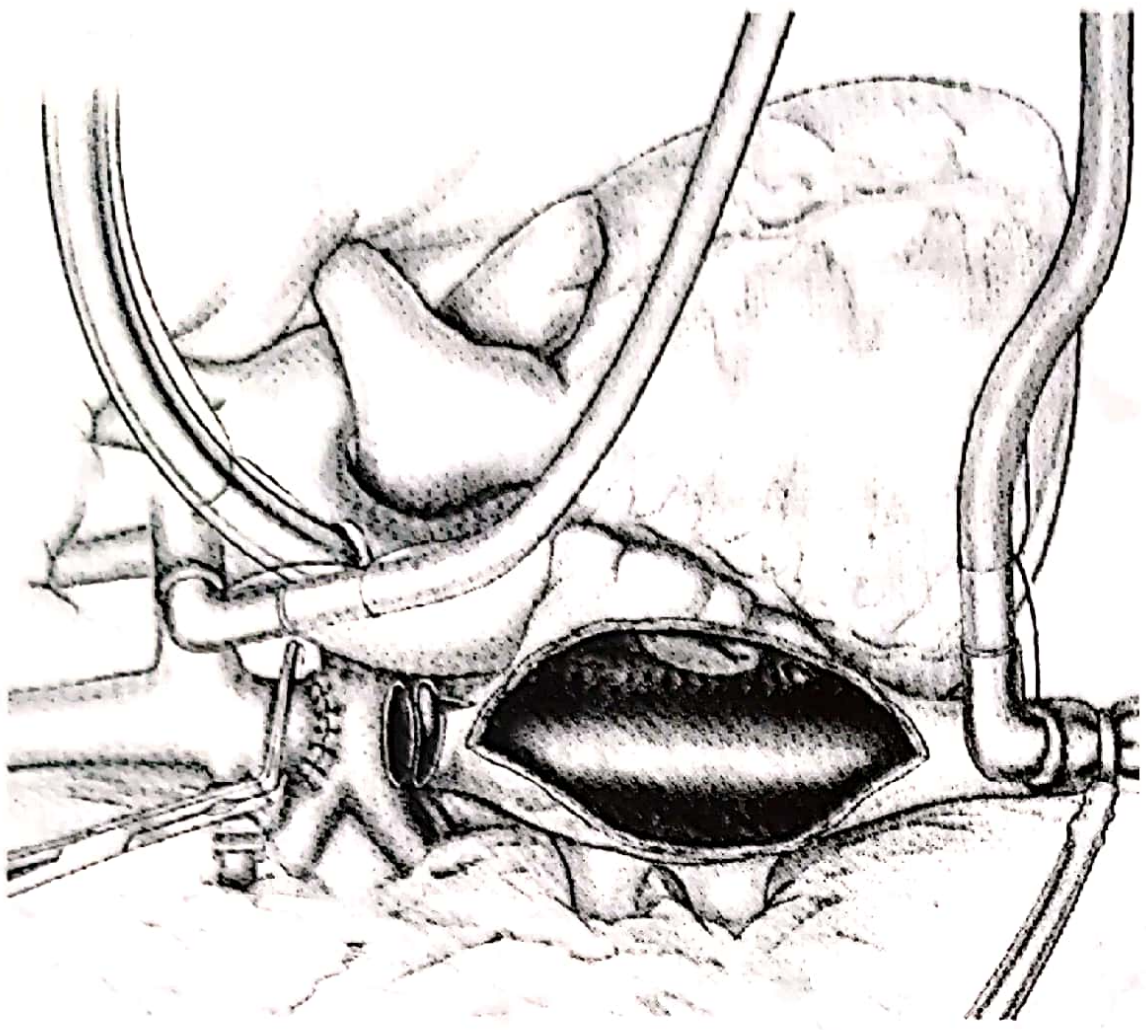

Fig. 31.12. Sutura peticului intraatrial.

Tehnica Leval presupune utilizarea unui petic de pericard la joncțiunea venei cave superioare cu artera pulmonară dreaptă pentru drenajul fluxului dinspre AD spre plămânul drept (**Fig. 31.13**).

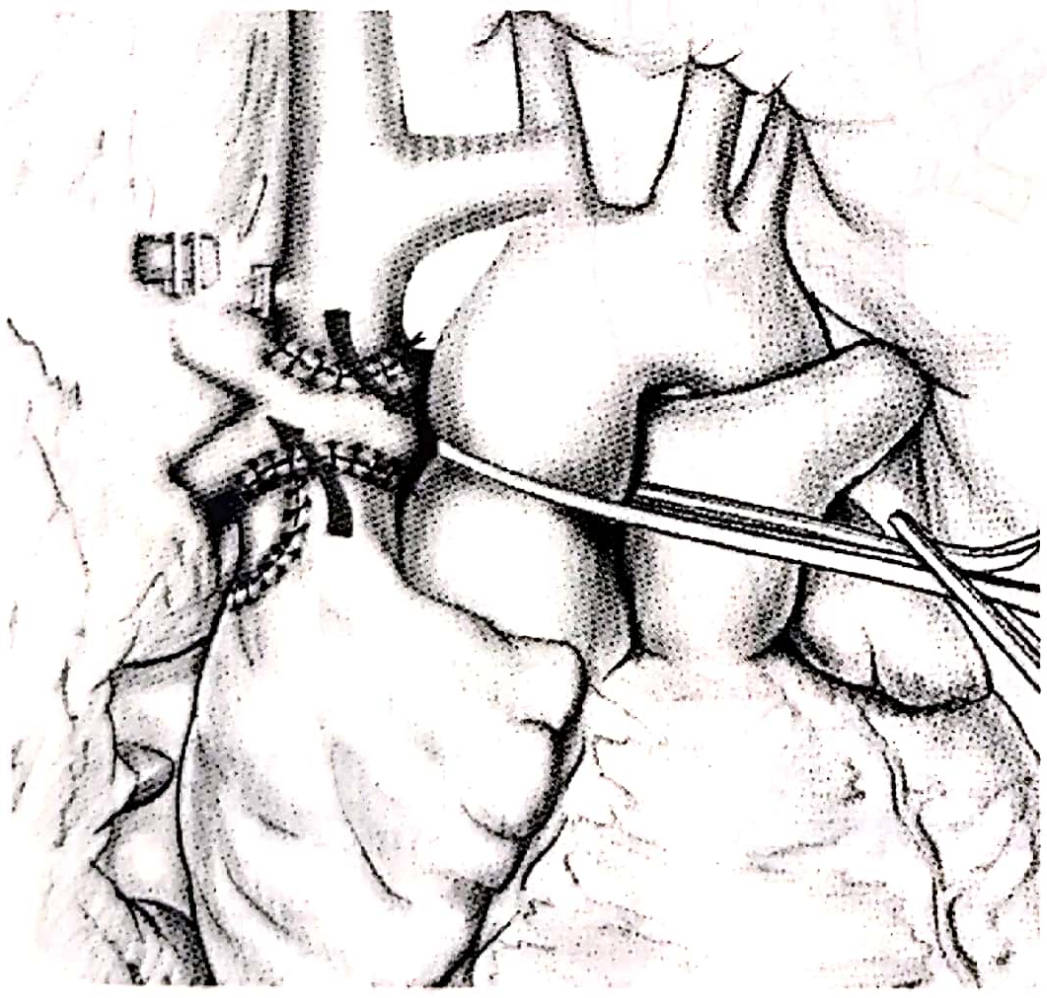

Fig. 31.13. Incizia inferioară a arterei pulmonare drepte continuată către ramul inferior. Un petic de Gore-Tex este utilizat pentru lărgirea anastomozei și dirijarea fluxului către plămânul drept.

4.2.2.2. Excluderea totală a urechiușei drepte

Folosirea tehnicii de excludere totală a urechiușei drepte evită utilizarea peretelui atrial ca suport pentru noul conduct care leagă vena cavă inferioară de artera pulmonară, în scopul asigurării unui flux laminar, fără turbulențe, și al evitării fibrilației atriale. Există două metode de excludere completă a urechiușei drepte:

- **Conductul intraatrial**

Intervenția succede unui șunt cavo-pulmonar bilateral realizat anterior și are la bază folosirea unui tub de Gore-Tex, care face legătura între vena cavă inferioară și marginea inferioară a arterei pulmonare drepte (**Fig. 31.14**).

Completarea intervenției Hemi-Fontan în corecția Fontan definitivă se realizează în momentul în care remodelarea ventriculară este completă și raportul masă/volum al VS se normalizează, aproximativ la 12–24 de luni după prima operație, în general după vârsta de 2 ani. Dacă tehnica folosită are la bază un conduct extracardiac, este bine ca intervenția să se amâne până după vârsta de 3 ani.

Abordul se face prin sternotomie mediană, cu montarea bypass-ului cardio-pulmonar între aorta ascendentă și AD (folosind o canulă unică). Pacientul este răcit până la 18°C. În acest moment, aorta este clampată și se oprește cordul. Apoi, se oprește circulația extracorporeală și se îndepărtează temporar canula venoasă de AD. Se incizează marginea liberă a AD, incizie care se extinde inferior până la nivelul valvei Eustachio a venei cave inferioare, iar superior până la joncțiunea dintre AD și peticul montat anterior. Peticul de homogrefă, pentru a separa vena cavă superioară și artera pulmonară dreaptă de AD, este excizat. Tunelul lateral cavo-pulmonar se realizează folosind un tub de Gore-Tex de 10 mm, care este incizat longitudinal. Peticul este suturat inferior în jurul venei cave inferioare, iar superior la deschiderea AD în arterele pulmonare și vena cavă superioară. Este necesar să se repecte două condiții: anastomoza superioară să fie mult mai largă decât anastomoza inferioară și să se evite sutura directă la nivelul „sulcus terminalis”, care va determina ulterior apariția tahiaritmiilor. De obicei, acest tunel este fenestrat (perforat), realizându-se trei orificii de 2,5–2,7 mm, care asigură decompresia căii venoase și umplerea ventriculară. Ele se închid spontan, fără a fi necesară o reintervenție ulterioară. Toate aceste manevre pot fi realizate cu o perioadă de oprire circulatorie de aproximativ 20–25 minute. După încălzirea corespunzătoare, cu un moderat suport inotropic, se realizează ieșirea din perfuzie. Liniile

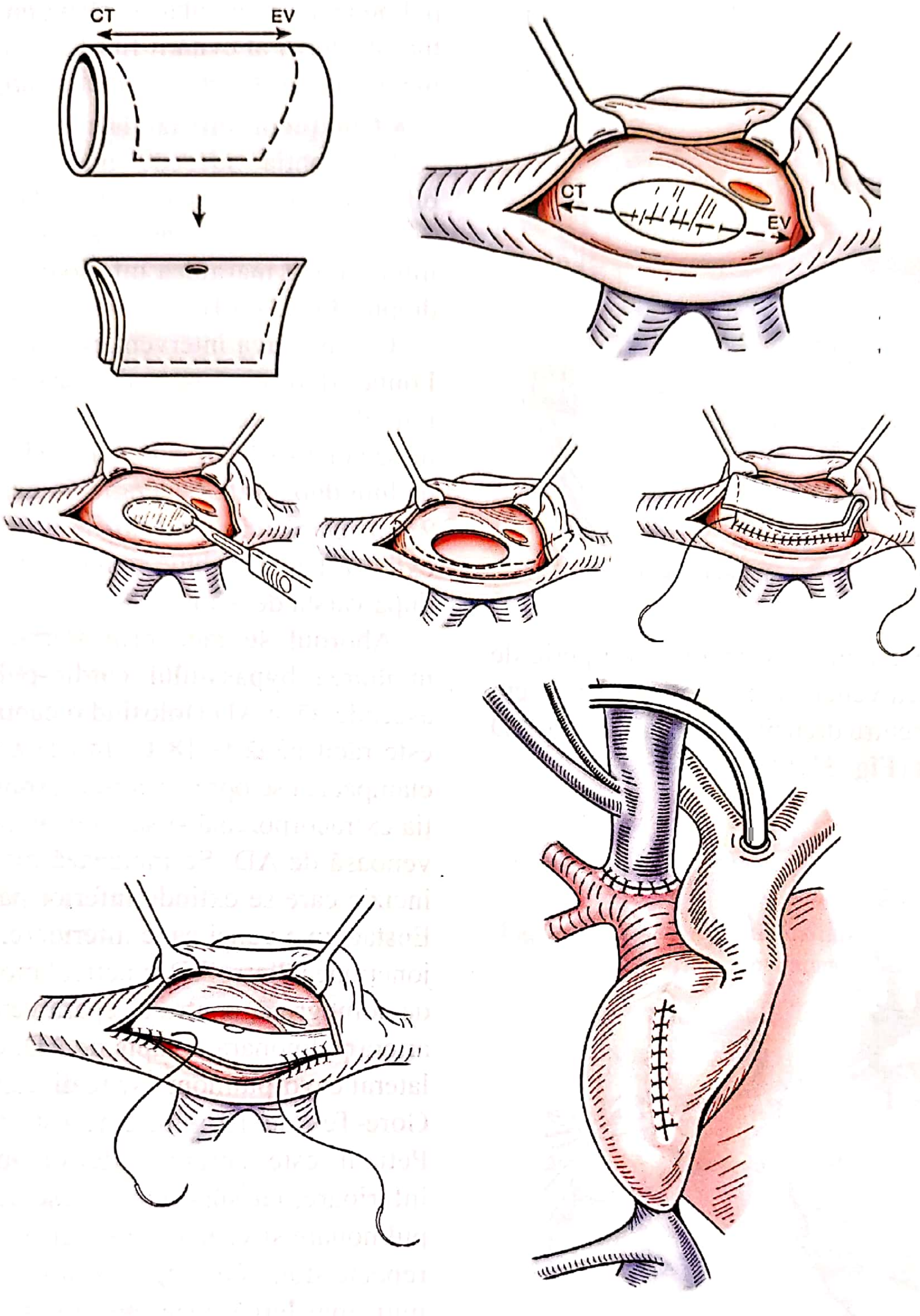

Fig. 31.14. Conduct intraatrial.

venoase centrale se montează intraoperator, direct în AD, pentru a se evita eventualele tromboze la nivelul venelor cave. Extubarea se poate realiza precoce, la 5–8 ore după operație, suportul inotrop putându-se menține 2–3 zile, iar terapia postoperatorie trebuie să includă antiagregant (aspirină), IECA și diuretice.

• Conductul extern (extraatrial)

În cazul în care tunelul intra-cardiac poate obstrua unele căi anormale de drenaj venos pulmonar sau există anomalii de poziție ale cordului, este indicată folosirea conductelor extracardiace.

Tehnica presupune utilizarea unui conduct de Gore-Tex anastomozat termino-terminal la vena cavă inferioară şi termino-lateral la artera pulmonară dreaptă, ocolind AD (**Fig. 31.15**).

Tactic, intervenţia operatorie are aceleaşi principii ca şi tunelul intracardiac. Tehnic, vena cavă inferioară este secţionată complet la 1 cm deasupra diafragmului şi se anastomozează termino-terminal cu un tub de Gore-Tex de 10 mm. Porţiunea superioară a tubului se anastomozează la arterele pulmonare. Aliniamentul ideal dintre vena cavă superioară şi noul conduct a constituit un subiect de interes **[64, 65]**. La pacienţii care au avut anterior o operaţie de tip Hemi-Fontan, porţiunea superioară a tubului de Gore-Tex este anastomozată anterior la un orificiu creat în homogrefa pulmonară, în dreptul zonei de anastomoză a venei cave superioare în artera pulmonară.

- **Intervenţia Kawashima**

În cazul particular în care vena cavă inferioară drenează prin intermediul venei azygos în vena cavă superioară, anastomoza venei cave superioare în artera pulmonară dreaptă asigură drenarea întregului sânge venos sistemic, cu excepţia celui drenat de sinusul coronar şi de venele suprahepatice. Această intervenţie, descrisă şi iniţiată de către Kawashima, are o aplicare limitată într-o situaţie particulară extrem de rară.

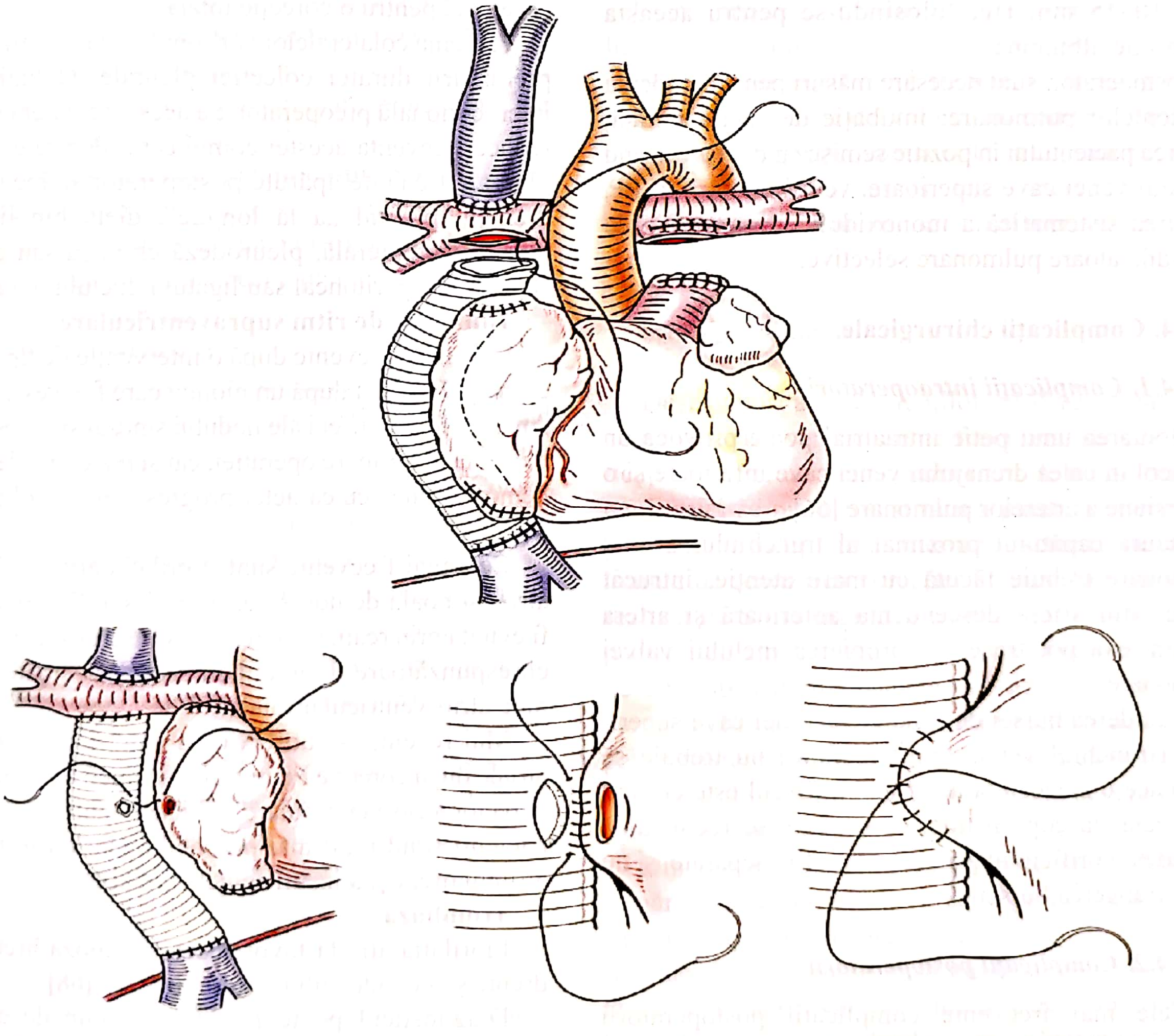

Fig. 31.15. Conduct extraatrial.

4.3. Măsuri generale de urmărire intra- şi post-operatorie

Un cateter este plasat în vena jugulară internă pentru monitorizarea presiunii din artera pulmonară. Cateterul venos central se montează fie la începutul operaţiei, în vena cavă inferioară pe cale femurală, fie la sfârşitul intervenţiei chirurgicale, pe cale chirurgicală, în urechiuşa dreaptă. Unii optează şi pentru montarea unui cateter în urechiuşa stângă, la sfârşitul intervenţiei. Montarea cateterelor pe cale chirurgicală, direct în AD sau AS, la sfârşitul intervenţiei, cu evitarea cateterizării venelor cave, evită posibilitatea formării de trombi, care pot compromite montajele chirurgicale. Presiunea din urechiuşa dreaptă trebuie menţinută între 10–15 mm Hg, folosindu-se pentru aceasta aportul de albumină.

Postoperator, sunt necesare măsuri pentru scăderea rezistenţelor pulmonare: intubaţie de scurtă durată, plasarea pacientului în poziţie semişezândă, favorizând drenajul venei cave superioare, ventilaţie fără PEEP, folosirea sistematică a monoxidului de azot sau de vaso-dilatatoare pulmonare selective.

4.4. Complicaţii chirurgicale

4.4.1. Complicaţii intraoperatorii

Montarea unui petic intraatrial poate provoca un obstacol în calea drenajului venei cave inferioare şi o distorsiune a arterelor pulmonare **[66]**.

Sutura capătului proximal al trunchiului arterei pulmonare trebuie făcută cu mare atenţie, întrucât ramuri din artera descendentă anterioară şi artera circumflexă pot trece în apropierea inelului valvei pulmonare.

Închiderea bursei de canulare a venei cave superioare (trunchiul venos brahio-cefalic) nu trebuie să provoace o stenoză la acest nivel. Riscul este crescut în special la copilul mic, ca urmare, se recomandă închiderea orificiului prin sutură cu fire separate, şi nu prin strângerea bursei.

4.4.2. Complicaţii postoperatorii

Cele mai frecvente complicaţii postoperatorii precoce sunt: **debitul cardiac scăzut** şi **insuficienţa cardiacă**. Evoluţia imediată postoperatorie a derivaţiilor cavo-pulomonare totale (Fontan şi variante) poate determina **colecţii pleurale** (în special pe partea dreaptă) şi **peritoneale**, datorită stazei în teritoriul cav. Ca urmare, sunt utile decomprimarea acestor teritorii şi favorizarea umplerii cavităţilor stângi prin realizarea unor fenestraţii. În cazul în care există un conduct intern, fenestraţia se face între acest tub şi AD, iar, dacă conductul este extern, fenestrarea se realizează printr-o anastomoză de mici dimensiuni a tubului la AD. Desaturarea produsă de aceste şunturi dreapta-stânga este foarte mică, iar închiderea lor se face fie spontan, fie prin tehnici intervenţionale. Tehnica fenestraţiilor poate fi folosită de rutină la toţi pacienţii, dar în special la cei cu rezistenţe pulmonare la limita superioară acceptată pentru o corecţie totală.

Prezenţa colateralelor aorto-pulmonare creşte riscul prelungirii duratei colecţiei pleurale. Ocluzionarea intervenţională preoperatorie a acestor colaterale poate reduce frecvenţa acestei complicaţii. Pentru colecţiile pleurale trenante apărute postoperator se recomandă drenajul pleural „à la longue”, dieta hipolipidică, nutriţie parenterală, pleurodeză chimică sau cu talc, şunt pleuro-peritoneal sau ligatura ductului toracic.

Tulburări de ritm supraventriculare

Sunt mai frecvente după o intervenţie de tip Fontan clasic **[67]**, decât după un montaj care foloseşte un tub. Anomaliile intrinseci ale nodului sinusal şi atrio-ventricular atât anterioare operaţiei, cât şi reziduale, leziunile hemodinamice cu caracter progresiv au un rol patogenetic.

Cele mai frecvente sunt: fibrilaţia atrială, flutterul atrial şi boala de nod sinusal. Aceasta din urmă poate fi evitată prin realizarea inciziei şi a suturii la o distanţă corespunzătoare de nodul sinusal. Rar, poate apărea bloc atrio-ventricular total.

Mai recent, s-a observat că adulţii cu tahiaritmii atriale după corecţie Fontan au în comun regurgitări ale valvelor atrio-ventriculare şi dilatare biatrială, la aceşti pacienţi fiind mult mai probabilă apariţia trombozei atriului drept şi a insuficienţei cardiace.

Tromboza

Fibrilaţia atrială favorizează tromboza urechiuşei drepte şi a conductului atrio-pulmonar **[68]**.

Diagnosticul poate fi sugerat clinic de apariţia cianozei şi a perfuziei inadecvate. Ecografia transesofagiană este metoda de elecţie pentru diagnosticul acestei complicaţii.

În caz de tromboză, sunt indicate tratamentul anticoagulant şi/sau reintervenţia pentru îndepărtarea trombilor cu sau fără realizarea unei derivaţii cavo-pulmonare totale.

Enteropatia cu pierdere de proteine este o complicaţie redutabilă a operaţiilor de tip Fontan, cu morbiditate şi mortalitate semnificativă, care apare la aproximativ 4–13% dintre pacienţi. Apariţia insidioasă a ascitei, a revărstelor pleurale şi pericardice, a edemelor periferice poate fi expresia enteropatiei cu pierdere de proteine. Este secundară stazei în teritoriul venei cave inferioare.

Fistule pulmonare arterio-venoase

Pot să apară atât după derivaţia totală, cât şi după anastomoza cavo-pulmonară bidirecţională **[69–71]**. Apar mai frecvent în situaţia în care sângele venelor suprahepatice este exclus din circulaţia pulmonară, dar nu este condiţie obligatorie **[72]**.

Circulaţie colaterală sistemico-pulmonară

Nu se cunoaşte originea acestei circulaţii de neoformaţie. Provine din aortă sau din trunchiurile supraaortice, fiind destinată în special plămânului drept **[73]** şi având risc de embolie.

Fistule veno-venoase

Sunt fistule formate între sistemul azygos sau renal şi venele subhepatice, apărând mai frecvent când sângele venelor subhepatice nu trece prin plămâni, aşa cum este cazul în intervenţia Kawashima **[74]**. Consecinţa acestor fistule este o desaturare uneori importantă.

Insuficienţă ventriculară stângă

În timp, ameliorarea obţinută în urma derivaţiei cavo-pulmonare se reduce, datorită alterării funcţiei sistolice şi diastolice a ventriculului unic, singura soluţie rămâmând transplantul cardiac **[75]**.

Insuficienţă hepatică acută

Este o complicaţie rară, dar severă, care poate apărea în prima săptămână post-operator, datorită hipoperfuziei hepatice prin debit cardiac scăzut. Biologic se decelează ALT cu valori peste 1 000 U/L.

5. REZULTATE

Supravieţuirea postoperatorie depinde de precizia selectării pacienţilor şi de evoluţia tehnicilor chirurgicale. Două condiţii sunt esenţiale pentru supravieţuirea pacienţilor: starea bună a patului vascular pulmonar şi o funcţie satisfăcătoare a ventriculului unic. Hipertrofia ventriculară, distorsionarea arterei pulmonare, creşterea rezistenţei vasculare pulmonare, insuficienţa valvelor atrio-ventriculare, obstrucţia tractului de ejecţie a ventriculului unic constituie factori de risc pentru obţinerea unor rezultate nesatisfăcătoare.

De-a lungul timpului, intervenţia chirurgicală s-a simplificat mai degrabă decât să devină mai complexă, iar şuntul cavo-pulmonar total poate fi practicat mai mult sau mai puţin generic, de obicei fără a fi nevoie de modificări dictate de conexiunea atrio-ventriculară sau ventriculo-arterială sau de morfologia ventriculară. Atenţia deosebită acordată selecţiei pacienţilor, aplicarea procedurilor paliative la nou-născut şi stadializarea intervenţiilor realizate precoce, pentru a reduce perioada când ventriculul trebuie să se adapteze la încărcarea excesivă de volum, au contribuit toate la creşterea probabilităţii ca majoritatea copiilor cu ventricul unic funcţional, supuşi unei intervenţii Fontan modificate, să aibă un risc scăzut al mortalităţii operatorii.

5.1. Mortalitatea

Deşi majoritatea pacienţilor cu diverse patologii care realizează ventricul unic funcţional sunt diagnosticaţi precoce, un număr important de nou-născuţi şi copii mici se pierd totuşi fără a putea fi operaţi, fie pentru că nu îndeplinesc criteriile de selecţie, fie că mor înainte de realizarea corecţiei Fontan. Într-un studiu realizat de Sittiwangkul şi colaboratorii, la un lot de pacienţi cu atrezie de tricuspidă, pe o perioadă de 28 de ani, 30% dintre pacienţi au decedat înainte de corecţia chirurgicală **[76]**. Dintre factorii de risc fac parte: naşterea prematură, greutatea mică la naştere, anomalii ale arcului aortic, hipoplazia severă a VD, lipsa procedurilor paliative.

Dincolo de mortalitatea precoce şi la distanţă, urmărirea pacienţilor cu corecţie de tip Fontan presupune şi aprecierea corectă a calităţii vieţii şi a factorilor de risc care intervin în modificarea ei **[77–79]**. Dacă acei factori care conduc la eşecul intervenţiei (mortalitate, status medical curent, calitatea vieţii) pot fi înțeleși, putem spera că în următorii ani rezultatele acestei intervenții se vor îmbunătăți considerabil.

Șuntul cavo-pulmonar bidirecțional

Mortalitatea operatorie este de 4%. Saturația arterială medie postoperator este 85-90%, însă pot apărea fistule arterio-venoase pulmonare și saturația se reduce.

Intervenția Fontan modificată, adică anastomoza atrio-pulmomară directă, are o mortalitate operatorie de 4–5%. În cazul intervenției Fontan, „indicațiile ideale" au avut o rată a supraviețuirii de 88% la 14 ani, majoritatea pacienților fiind în clasa funcțională NYHA I **[80]**, însă pe termen lung, staza în urechiușa dreaptă determină tulburări de ritm și ascită.

Derivație cavo-pulmonară totală

Mortalitatea operatorie este de 9%, datorită subestimării rezistențelor pulmonare crescute. În acest caz, se intervine de urgență, păstrându-se doar derivația cavo-pulmonară superioară. Se apreciază că în ceea ce privește conduitele extracardiace, rezultatele pe termen scurt sunt mai bune **[81]**, cu o mortalitate operatorie mai redusă, datorită posibilității efectuării intervenției fără clamparea aortei. În timp însă, alterarea progresivă a funcției ventriculare conduce spre transplantul cardiac.

Mortalitatea intra- și postoperatorie precoce a scăzut progresiv de la primele interveții de tip Fontan. Khairy și colaboratorii au urmărit evoluția la distanță a unui grup de pacienți care inițial au supraviețuit corecției Fontan, observând că, la 15–20 de ani, 82,6% dintre ei erau în viață și nu au necesitat transplant cardiac. În același studiu se arată că principalele cauze de deces la acești pacienți au fost tromboembolismul, insuficiența cardiacă, moartea subită. S-a observat că decesele prin tromboembolism au fost mult mai des întâlnite decât se estimează **[82]**, cauzele acestei complicații fiind: lipsa tratamentului antiagregant/anticoagulant, prezența trombozei intra-cardiace, folosirea tehnicilor de anastomoză directă AD – artera pulmonară, în detrimentul tehnicilor moderne de anastomoză cavo-pulmonară totală.

Datorită ventriculului unic morfologic, există riscul de insuficiență cardiacă **[83–86]**.

Presiunea crescută în AD și enteropatia cu pierdere proteică sunt considerate importanți factori de risc pentru insuficiența cardiacă.

Moartea subită este mai des întâlnită în primii ani postoperator, iar cea mai frecventă cauză se pare că sunt tulburările de ritm cardiac.

5.2. Statusul funcțional al supraviețuitorilor

Statusul funcțional al pacienților cu corecție Fontan a fost analizat printr-un studiu multicentric realizat de Pediatric Heart Network **[87, 88]**. Unul dintre obiectivele studiului a fost reprezentat de încercarea de a determina factorii care influențează statusul funcțional al pacienților **[89]**. Au fost evaluate statusul medical și cel psihosocial. A fost propus un scor Fontan funcțional pe baza:

- fracției de ejecție (determinată ecografic);
- consumului maximal de O_2;
- unui chestionar de sănătate;
- nivelului peptidului natriuretic cerebral.

S-au determinat astfel mai mulți predictori pentru un scor funcțional slab. Aceștia cuprind: perioada de timp după operație, morfologia VD, presiunea end-distolică și saturația în oxigen înainte de corecția Fontan. Alte variabile luate în considerare au fost: centrul chirurgical, vârsta, greutatea, fenestrația, durata spitalizării, prezența reintervențiilor. Rezultatul studiului a fost că variabilele care au fost studiate pot explica doar 18% din scorul funcțional Fontan, restul de 82% neputând fi apreciat pe baza variabilelor cunoscute.

McCrindle și colaboratorii **[90]** au studiat legătura dintre diferiți pacienți și caracterele stării de sănătate a copiilor și adolescenților postcorecție Fontan. Scorul funcțional psihic și psiho-social a fost mai scăzut decât la un lot comparativ de pacienți fără corecție Fontan, pe când văzul, vorbirea, auzul, atenția și dificultățile de învățare au fost similare. Antecedentele medicale au o oarecare influență asupra stării psihice și psihosociale, însă problemele medicale extracardiace, ca și statusul socio-economic au fost determinante. Ca urmare, strategia de prevenție are în vedere mai ales depistarea și rezolvarea condițiilor psiho-sociale sau a altor probleme extracardiace, astfel încât să poată crește calitatea vieții.

5.3. Aspecte particulare ale evoluției postoperatorii la pacienții cu corecții de tip Fontan

5.3.1. Conductul lateral versus conductul extern

Comparativ cu operația Fontan originală, conexiunea cavo-pulmonară totală are avantajul conservării de energie datorită eliminării fluxului turbulent prin AD **[91]**. Conductele externe au avantajul absenței suturilor la nivelul AD, care în timp ar putea conduce la tulburări de ritm.

Susținătorii tunelului lateral intra-atrial consideră conductul extern mai vulnerabil la tromboză. Sunt necesare însă studii randomizate pentru a clarifica evoluția pe termen lung a celor două tehnici.

5.3.2. Etapa a II-a de corecție

În prezent, marea majoritate a pacienților care au o corecție de tip Fontan au trecut prin trei etape:

- **Stadiul I** – o intervenție de tip **Norwood** sau un șunt arterio-pulmonar (**Blalock-Taussig**);
- **Stadiul II** – șunt bidirecțional **Glenn** sau corecție de tip **„Hemi-Fontan"**;
- **Stadiul III** – corecție completă de **„tip Fontan"**

Se consideră că **etapa a II-a de corecție** este importantă în ceea ce privește **protecția VS** (ventriculul unic), de supraumplere ventriculară, întâlnită în primii ani de viață. Pentru copiii cu HLHS (hipoplazie de VS), etapa a II-a este absolut necesară, pentru că șuntul inițial Norwood nu asigură o oxigenare adecvată până la perioada în care o corecție completă Fontan poate fi realizată.

Există autori care susțin trecerea directă de la etapa I la etapa a III-a, această trecere făcându-se fără ca mortalitatea pe termen lung să fie influențată **[92]**. Efectele par a fi doar pe morbiditate și, în special, pe toleranța la efort fizic.

5.3.3. Fenestrarea

Realizarea unei fenestrații între derivația cavo-pulmonară totală asigură o evoluție postoperatorie mai bună, prin îmbunătățirea debitului cardiac, reducerea complicațiilor postoperatorii, reducerea epanșamentelor pleurale, reducerea staționării în terapie intensivă și a duratei de spitalizare, reprezentând o practică curentă în multe centre cardio-pediatrice **[93]**.

Menținerea fenestrației un timp îndelungat poate constitui un factor de risc pentru formarea trombilor, ca și pentru producerea unei embolii paradoxale. Ca urmare, fenestrațiile care nu se ocluzionează spontan vor trebui închise printr-o tehnică percutană. Aprecierea riscului preoperator este o etapă importantă, de care trebuie ținut cont, astfel încât, dacă se consideră că acesta nu este ridicat, se poate renunța intraperator la fenestrare, evitându-se ulterior posibilele complicații ale acesteia.

5.3.4. Enteropatia cu pierdere de proteine

Apariția acestei complicații este determinată de o evoluție clinică nefavorabilă după o corecție de tip Fontan. Pierderea neselectivă de proteine în tubul digestiv conduce la edeme periferice, ascită, imunodepresie și tulburări de coagulare.

Diagnosticul se stabilește prin evidențierea la examenul coprologic a unui nivel crescut de α 1-antitripsină **[94]**.

Prognosticul este nefavorabil, odată diagnosticată, mortalitatea fiind de aproximativ 50% în primii 5 ani de evoluție **[67]**.

Tratamentul medical presupune administrarea de diuretice, albumină, corticoterapie în doză mare (1–2 mg/kg corp/zi, minimum 2–3 săptămâni), precum și heparină (5 000 U/m^2 /zi, pentru mai multe săptămâni) **[95]**.

În ciuda repetatelor încercări terapeutice, nu s-a găsit o variantă curativă, enteropatia cu pierdere de proteine rămânând una dintre principalele provocări ale managementului postoperator în coreția Fontan pentru ventricul unic.

5.3.5. Terapia anticoagulantă

Studiile pe loturi mari, realizate de Khairy și colaboratorii **[96]**, evidențiază că tromboembolismul rămâne una dintre cauzele principale de mortalitate, iar morbiditatea este mai ridicată decât s-ar admite. Incidența trombozei este de aproximativ 16%, iar a accidentelor vasculare cerebrale de 19% **[95]**.

Ca urmare, **se recomandă terapia antiagregantă** tuturor pacienților cu corecție Fontan. În ceea ce privește **terapia anticoagulantă**, nu există încă un consens terapeutic, dar unele centre o recomandă în **primele 6 săptămâni postoperator**, urmată apoi de terapie antiagregantă, precum și în toate cazurile cu **risc crescut** (conexiunea directă dintre AD – artera pulmonară, conductul extern, circulație venoasă lentă și debit cardiac scăzut) **[95]**.

5.3.6. Chirurgia aritmiilor în corecția Fontan

În ultimii ani, un număr crescut de tineri operați în prima copilărie cu corecție Fontan (anastomoză directă AD – artera pulmonară) revin pentru fenomene de insuficiență cardiacă și tulburări de ritm.

La o parte dintre acești pacienți se intervine chirurgical și se practică conversie către o derivație cavo-pulmonară totală, la care se asociază o tehnică de tip Maze pentru corecția aritmiilor.

Indicația operatorie este impusă în aceste cazuri de asocierea fenomenelor de insuficiență cardiacă cu tulburările de ritm **[97]**. În viitor un număr tot mai mare de pacienți vor fi candidați pentru acest tip de chirurgie.

5.3.7. Probleme legate de tehnica chirurgicală

Apar la unii pacienți operați, după o perioadă de la intervenție. Se constată stenoze la locurile de anastomoză, care pot fi rezolvate intervențional prin procedee de dilatare și stentare, evitându-se astfel o reintervenție cu risc crescut.

O altă problemă, frecvent întâlnită după introducerea corecțiilor extracardiace la copilul mic, o reprezintă *miss-match-ul* conductului, în timp, odată cu creșterea somatică.

Alegerea conductului extracardiac este o problemă dificilă, care trebuie să țină cont de vârsta pacientului și de diametrul venei cave. Montarea unei proteze prea mari *per primam* poate conduce la tulburări hemodinamice și tromboza conductului **[98]**. Se consideră că în jurul vârstei de 2–3 ani, la o greutate de 12–15 kg, diametrul venei cave și distanța dintre ostiumul venei cave inferioare și artera pulmonară dreaptă reprezintă 60–80% din dimensiunile corespunzătoare adultului **[99]**.

5.3.8. Eșecul în intervențiile de tip Fontan

Compromiterea intervențiilor de tip Fontan, o problemă care poate surveni postoperator tardiv, constituie un subiect de actualitate. La pacienții la care derivația atrio-pulmonară eșuează și apar aritmii, se observă o îmbunătățire după realizarea derivației cavo-pulmonare totale concomitent cu chirurgia aritmiilor **[100]**.

Dacă eșecul corecției Fontan are drept cauză principală disfuncția ventriculară, pacientul trebuie considerat un posibil candidat pentru transplantul cardiac. Aprecierea patului vascular pulmonar pretransplant este dificilă, datorită fluxului pulmonar nepulsatil, debitului cardiac scăzut și posibilelor colaterale aorto-pulmonare. Ca atare, posttransplant, datorită rezistențelor vasculare pulmonare crescute, poate reapărea insuficiența ventriculară asociată de această dată cu o mortalitate foarte mare. Transplantul cardiac în sine este o intervenție foarte dificilă datorită intervențiilor anterioare și riscului mare de sângerare. Într-un studiu recent, la pacienți cu transplant cardiac ortotopic după corecții Fontan eșuate, mortalitatea la 30 de zile a fost de 68% **[101]**. Datorită perioadei lungi de așteptare pe lista de transplant, mulți pacienți din această categorie se pierd înainte de operație.

6. CONCLUZII

În prezent, abordarea pacienților cu circulație funcțională univentriculară se bazează pe intervenții etapizate, începând din perioada neonatală cu tehnici paliative, care, prin anastomoze cavo-pulmonare superioare (realizate de obicei în primul an de viață), determină reducerea precoce a încărcării de volum a ventriculului unic. Faza finală a separării stadializate a circulației sistemice de cea pulmonară o reprezintă completarea circulației de tip Fontan. Finalizarea procedurii Fontan ca parte componentă a abordării planificate, stadializate, și nu ca o necesitate determinată de cianoza progresivă sau de deteriorarea funcției ventriculare, ca urmare a supraîncărcării de volum, este un concept care conduce la reducerea mortalității operatorii în multe centre (**Fig. 31.16**) **[102]**.

De obicei, operația Fontan se realizează în două etape. Prima etapă are drept scop reducerea încărcării de volum a ventriculului unic, care, la pacienții neoperați

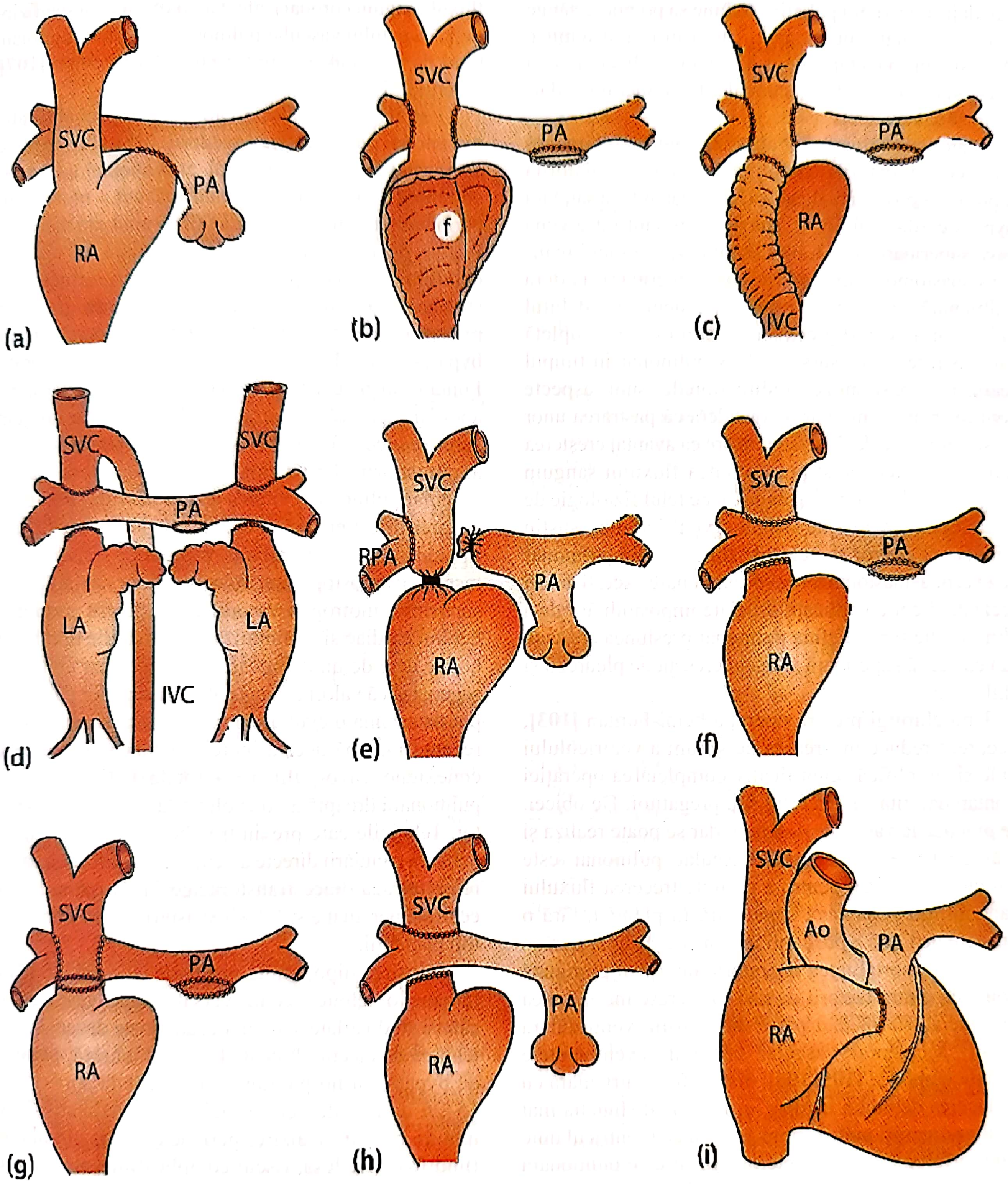
SVC
PA
RA
(a)
SVC
PA
f
(b)
SVC
PA
RA
IVC
(c)
SVC
SVC
PA
LA
LA
IVC
(d)
SVC
RPA
PA
RA
(e)
SVC
PA
RA
(f)
SVC
PA
RA
(g)
SVC
PA
RA
(h)
SVC
Ao
PA
RA
(i)

Fig. 31.16. Corecția Fontan – variante tehnice: (**a**) Fontan clasic; (**b**) Tunel lateral cu fenestrație; (**c**) Fontan extracardiac; (**d**) Operația Kawashima; (**e**) Glenn clasic; (**f**) Anastomoză cavo-pulmonară bidirecțională; (**g**) Hemi-Fontan; (**h**) Corecția ventriculară *one-and-a-half*; (**i**) Cord normal.

sau după intervenţii paliative trebuie să pompeze sânge atât în circulaţia pulmonară, cât şi în cea sistemică. Această primă etapă constă fie în realizarea unei anastomoze Glenn bidirecţionale, fie a unei proceduri Hemi-Fontan.

Majoritatea chirurgilor aleg anastomoza bidirecţională Glenn datorită simplităţii tehnice şi datorită faptului că poate fi realizată pe cord bătând, cu sau fără bypass cardio-pulmonar, folosind un şunt între vena cavă superioară şi AD. În ultimul caz, în timpul realizării anastomozei dintre vena cavă superioară şi artera pulmonară, pacientul este dependent de debitul pulmonar antegrad preexistent. Eliminarea completă sau păstrarea altor surse de flux pulmonar în timpul realizării anastomozei bidirecţionale sunt aspecte controversate. Unii autori consideră că păstrarea unor surse adiţionale de flux sanguin are ca avantaj creşterea saturaţiei sistemice şi pulsatilitatea fluxului sanguin pulmonar. Alţi autori, bazându-se pe ţelul fiziologic de a reduce încărcarea de volum a ventriculului, susţin eliminarea tuturor surselor de flux sanguin pulmonar cu excepţia anastomozei cavo-pulmonare. Aceşti autori prezintă drept complicaţii asociate imposibilităţii de a elimina alte surse de flux pulmonar presiunea crescută în vena cavă superioară şi riscul crescut de pleurezii şi chilotorax.

Unii chirurgi preferă operaţia hemi-Fontan **[103]**, deoarece reduce încărcarea de volum a ventriculului unic şi simplifică semnificativ completarea operaţiei Fontan datorită caracterului său pregătitor. De obicei, se practică la vârsta de 4–8 luni, dar se poate realiza şi mai devreme, când patul vascular pulmonar este suficient dezvoltat pentru a permite trecerea fluxului sanguin din vena cavă superioară în plămân, fără o creştere nedorită a presiunii în vena cavă superioară.

Totuşi, mortalitatea operatorie nu a fost eliminată complet, dintre factorii de risc care cresc mortalitatea perioperatorie făcând parte: hipertrofia ventriculară **[104]**, accidentul vascular cerebral, evenimentele tromboembolice **[105, 106]**, disfuncţia ventriculară cu reducerea debitului cardiac, urmată de disfuncţia mai multor organe, unele leziuni anatomice (ventricul unic cu morfologie de VD, heterotaxie, atrezie pulmonară cu sept interventricular intact şi VD dependent de fluxul sanguin coronar), afectare morfologică sau fiziologică a patului vascular pulmonar, necesitatea implantului de pacemaker înaintea procedurii Fontan **[107]**, trisomia 21.

O strategie operatorie care reduce probabilitatea disfuncţiei ventriculare, scăderii debitului cardiac, accidentului vascular cerebral, evenimentelor tromboembolice s-ar asocia cu o rată scăzută a mortalităţii perioperatorii chiar şi la pacienţii cu unul sau mai mulţi factori de risc. Disfuncţia ventriculară şi scăderea debitului cardiac pot fi evitate prin următoarele strategii: reducerea precoce a supraîncărcării de volum prin proceduri Fontan stadializate, reducerea duratei bypass-ului cardio-pulmonar prin completarea operaţiei Fontan într-o scurtă perioadă de oprire circulatorie, o abordare tehnică şi o strategie de transfuzie sanguină care reduce sângerarea postoperatorie şi efectele administrării derivatelor de sânge asupra patului vascular pulmonar, evitarea lezării nervului frenic prin evitarea disecţiei circumferenţiale în jurul venelor cave. În ciuda unei contractilităţi miocardice conservate, se recomandă postoperator folosirea timp de 48 de ore a suportului inotrop şi vasodilatator, pentru a optimiza debitul cardiac şi a minimiza complicaţiile tromboembolice date de un debit cardic scăzut. Deşi unii autori sugerează că valori crescute ale rezistenţelor pulmonare pot determina o evoluţie postoperatorie dificilă, studii recente infirmă acestă ipoteză. Chiar şi pacienţii cu conexiune cavo-pulmonară totală (TCC) la artera pulmonară dreaptă au o evoluţie favorabilă postoperator. Tehnicile care previn tromboembolismul cuprind evitarea canulării directe a venei cave, utilizarea cateterelor intracardiace transtoracice în favoarea liniilor centrale percutane şi folosirea aspirinei din prima zi la toţi pacienţii.

Folosirea hipotermiei profunde cu arest circulator rămâne o tehnică controversată încă, susţinută de câteva studii aflate în derulare, dar poate deveni în timp tehnica de elecţie. Folosind această tehnică, perioada de bypass cardio-pulmonar se reduce la aproximativ 15–20 de minute pentru răcire şi aproximativ 25 de minute pentru încălzire; perioada opririi circulatorii fiind foarte redusă, riscul complicaţiilor neurologice este foarte scăzut.

Redactare medicală casete: Ion Socoteanu, Iulia Cristina Frînculescu, Marius Frînculescu

STRADDLING ŞI OVERRIDING AL VALVELOR ATRIO-VENTRICULARE – ATREZIA COMUNICĂRII ATRIO-VENTRICULARE

SECŢIUNEA III **CAPITOLUL 32**

DAN NECHIFOR, ION SOCOTEANU

1. INTRODUCERE. DEFINIŢIE
2. INCIDENŢĂ
3. EMBRIOLOGIE
4. ANATOMIE PATOLOGICĂ
5. DIAGNOSTIC
    5.1. Clinic
    5.2. Paraclinic
        5.2.1. Electrocardiograma
        5.2.2. Radiografia toracică
        5.2.3. Ecocardiografia
        5.2.4. Angiografia şi cateterismul cardiac
        5.2.5. Rezonanţa magnetică nucleară (RMN)
6. TRATAMENT
7. CONCLUZII

BIBLIOGRAFIE

1. INTRODUCERE. DEFINIŢIE

Straddling-ul şi overriding-ul valvelor atrio-ventriculare reprezintă una dintre malformaţiile conexiunilor atrio-ventriculare, patologie a cărei importanţă clinică a fost recunoscută recent, odată cu dezvoltarea metodelor de diagnostic şi a tehnicilor chirurgicale de corecţie [1, 2].

Valvele atrio-ventriculare se formează după apariţia septului interventricular, prin invaginarea peretelui ventricular. Aliniamentul anormal al septului interatrial faţă de septul interventricular poate determina anomalii în ataşarea aparatului de susţinere al valvelor AV în ventriculul contro-lateral (*straddling*) sau malpoziţia orificiului valvular AV peste ventriculul contro-lateral (*overriding*).

Termenii de straddling şi overriding al valvelor AV au fost consideraţi interschimbabili, însă există diferenţe importante [3–5].

Când o parte a aparatului de susţinere al valvei AV încrucişează septul interventricular şi se inseră în ventriculul contro-lateral, apare **straddling al valvei AV** (aparatul de susţinere al valvelor atrio-ventriculare se inseră pe ambele ventricule sau se ataşează de ambele părţi ale septului interventricular) **(Fig. 32.1)**.

În funcţie de anatomie, straddling-ul valvelor AV se poate clasifica în trei tipuri:

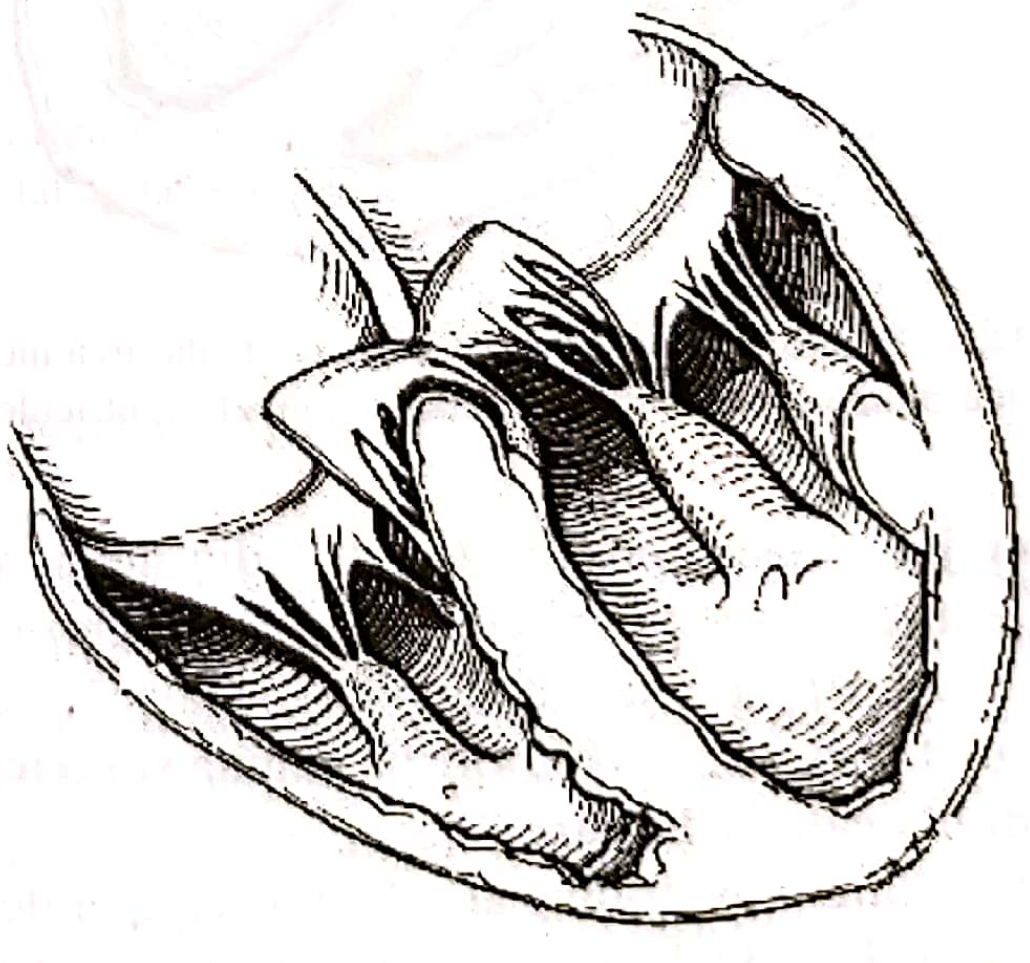

Fig. 32.1. Straddling al valvei tricuspide inserţia aparatului de susţinere relizându-se pe SIV în ventriculul contro-lateral.

- **Tipul A** – cordajele tendinoase se inseră în ventriculul contro-lateral, pe creasta septului interventricular (în porțiunea inițială – 1 cm);
- **Tipul B** – cordajele tendinoase se inseră în ventriculul contro-lateral, de-a lungul septului interventricular, mai jos față de tipul A;
- **Tipul C** – reprezintă situația cea mai severă, cordajele inserându-se în ventriculul contro-lateral, pe peretele liber şi/sau pe muşchii papilari **[6, 7]**.

Această clasificare se poate documenta ecocardiografic şi este utilă pentru planificarea intervenției chirurgicale.

Dacă joncțiunea AV, de care se ataşează cuspele valvelor AV, este conectată cu ambele ventricule, apare **overriding al valvelor AV**. În acest caz, inelul valvei atrio-ventriculare se întinde peste septul interventricular, venind în contact cu ambele ventricule (**Fig. 32.2**). Overriding-ul se poate clasifica în:

- **minor** – dacă < 50% din inelul valvular „încalecă" ventriculul contro-lateral;

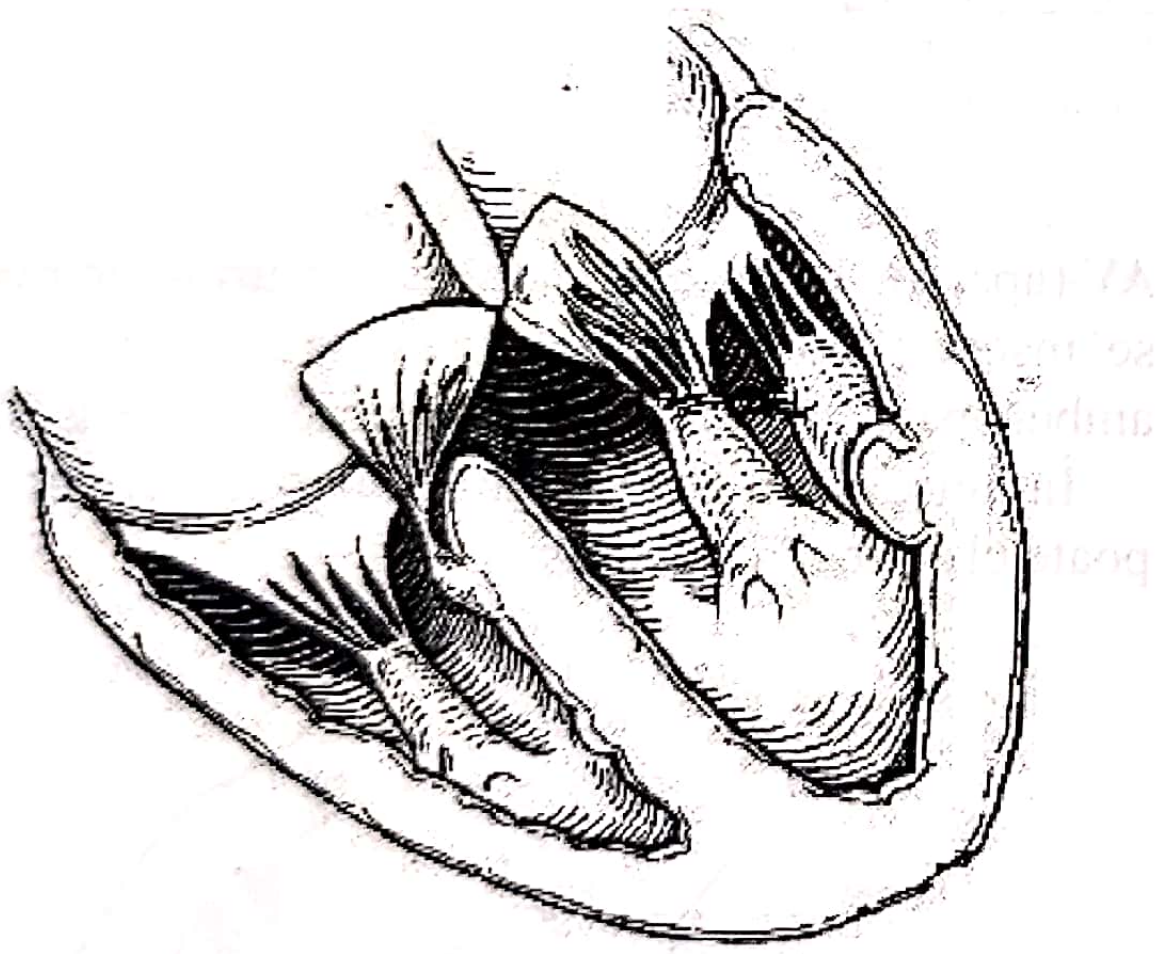

Fig. 32.2. Overriding al valvei tricuspide, cu deplasarea inelului tricuspidian şi conectarea acestuia cu ambele ventricule.

- **major** – dacă aproximativ 50% din inelul atrio-ventricular se împarte între cele două ventricule;
- dacă > 50% din inelul valvular „încalecă" ventriculul opus, apare malformația numită **ventricul cu dublă cale de intrare** **[7]**.

Straddling şi overriding al valvelor AV apar deseori împreună (**Fig. 32.3**), uneori fiind afectată atât valva mitrală, cât şi valva tricuspidă. (**Fig. 32.4, 32.5**).

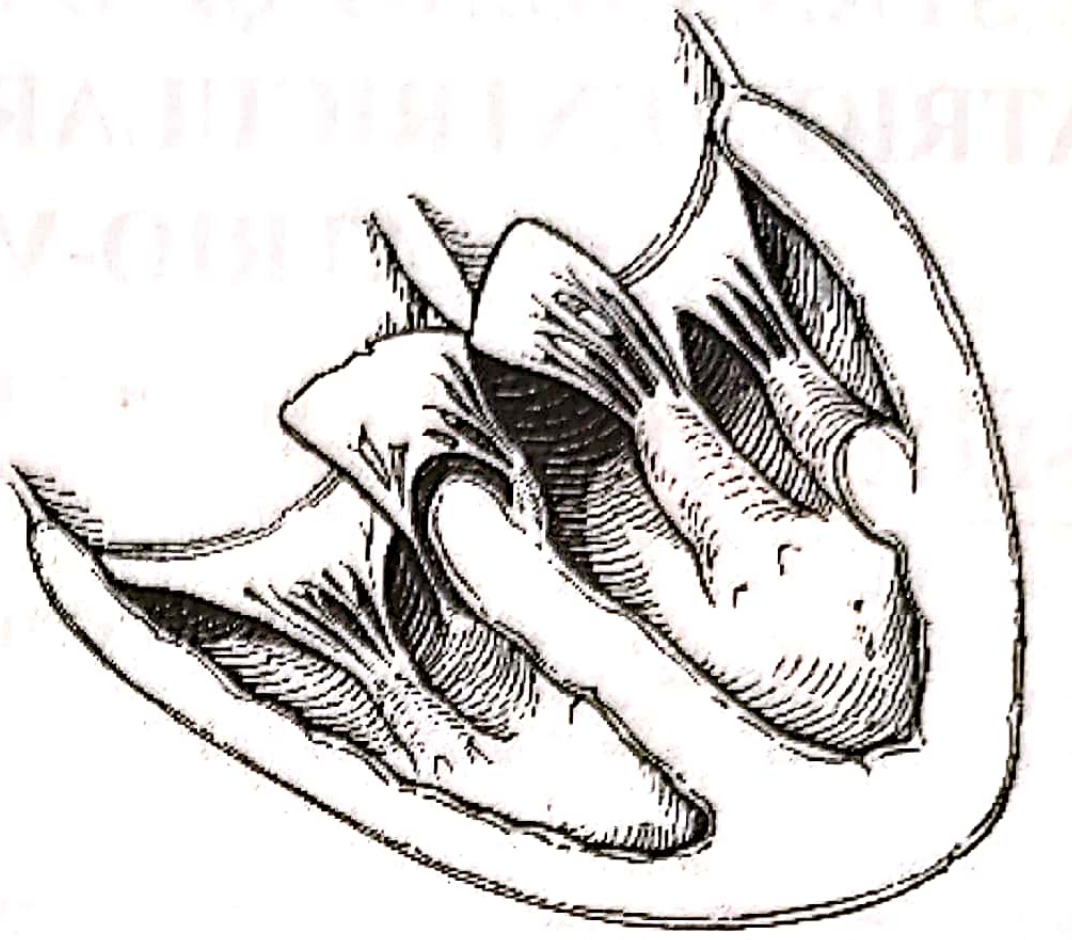

Fig. 32.3. Straddling şi overriding al valvei tricuspide.

Straddling-ul unei valve atrio-ventriculare determină anomalii în dezvoltarea ventriculului ipsilateral prin îndepărtarea fluxului sanguin de ventriculul ipsilateral şi direcționarea acestuia înspre ventriculul contro-lateral; în cazul hipoplaziei ventriculare severe, consecința este prezența unui ventricul cu fiziologie de ventricul unic. Datorită inserțiilor valvulare anormale, straddling-ul unei valve atrio-ventriculare competente poate contribui la creearea unei obstrucții în tractul de ejecție al ventriculului contro-lateral.

2. INCIDENȚĂ

Deoarece straddling şi overriding al valvelor AV sunt afecțiuni rare, care au început să fie diagnosticate relativ recent, este dificil de precizat cu exactitate incidența acestora. Se pare că reprezintă < 1% din malformațiile congenitale cardiace, diferiți autori raportând incidențe variate ale straddling-ului sau overriding-ului valvelor AV: 0,4%, respectiv 0,7% din totalul malformațiilor cardiace congenitale **[3, 4]**. Conform datelor publicate, valva tricuspidă a fost mai frecvent afectată. Straddling-ul şi overriding-ul valvelor atrio-ventriculare pot apărea împreună la acelați pacient, însă straddling-ul valvei tricuspide este mai frecvent decât cel al valvei mitrale.

Straddling-ul valvelor AV se poate asocia cu defect septal ventricular, VD cu dublă cale de ieşire, VS cu dublă cale de ieşire, transpoziție completă de vase mari,

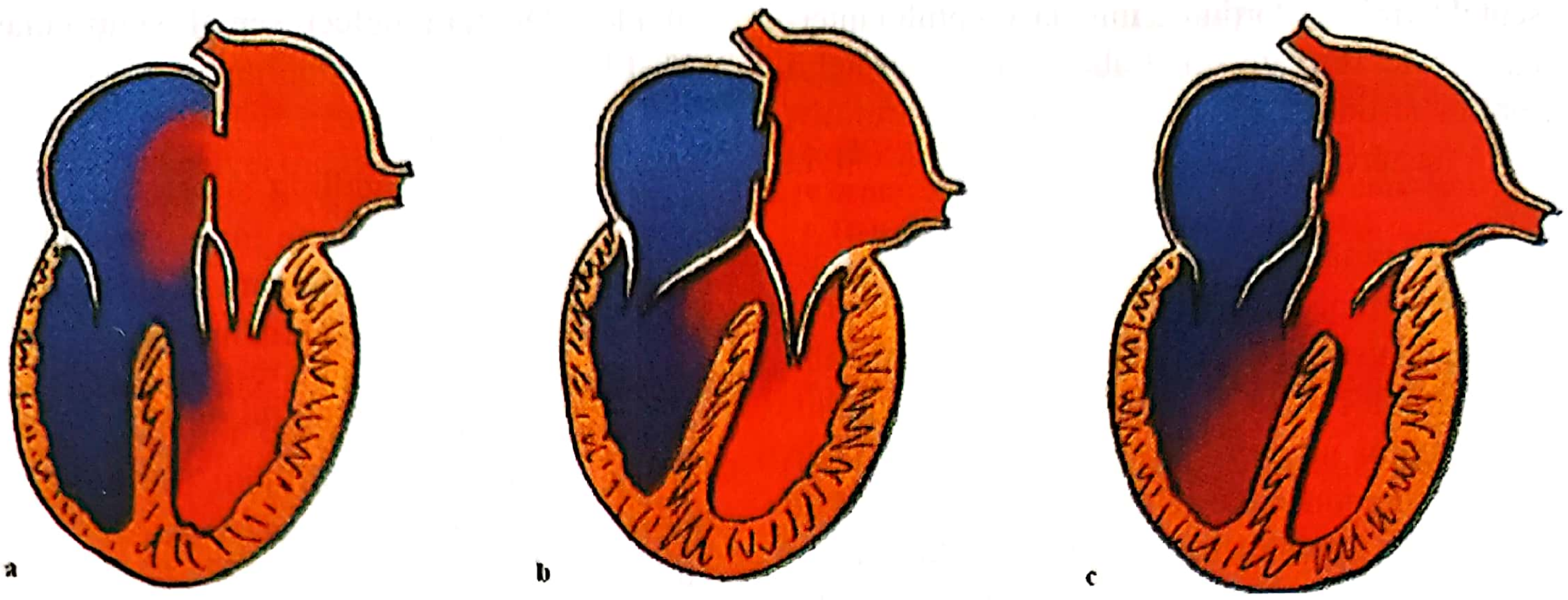

Fig. 32.4. Straddling și overriding al valvelor atrio-ventriculare: **a)** straddling al valvei atrio-ventriculare drepte, **b)** overriding, **c)** straddling al valvei atrio-ventriculare stângi.

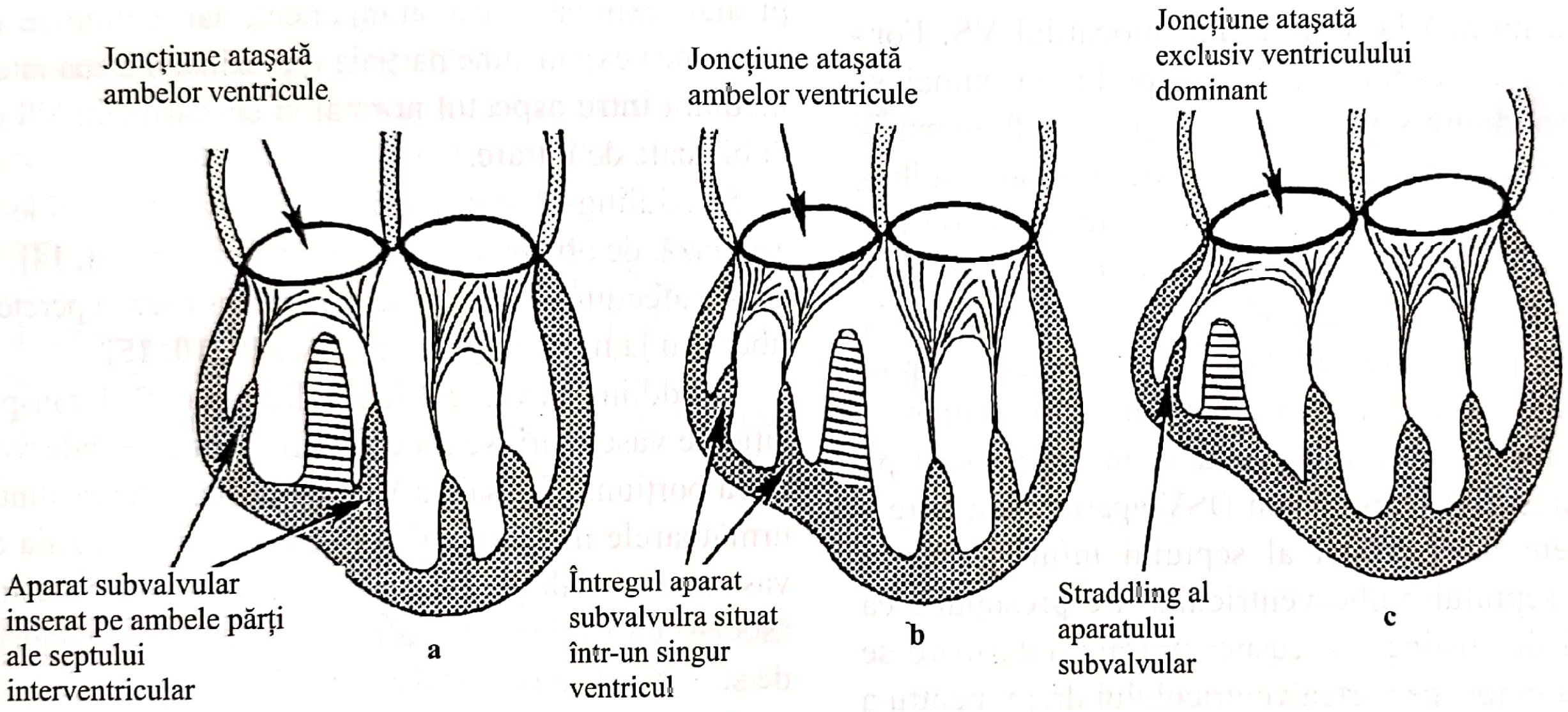
Joncțiune atașată ambelor ventricule
Joncțiune atașată ambelor ventricule
Joncțiune atașată exclusiv ventriculului dominant
Aparat subvalvular inserat pe ambele părți ale septului interventricular
a
Întregul aparat subvalvula situat într-un singur ventricul
b
Straddling al aparatului subvalvular
c

Fig. 32.5. Împărțirea joncțiunii atrio-ventriculare între cele două ventricule poate apărea în trei situații: **a)** straddling și overriding; **b)** overriding fără straddling; **c)** straddling fără overriding.

transpoziție corectată congenital a vaselor mari, tetralogie Fallot, stenoză mitrală (în 25% din cazurile cu straddling al valvelor tricuspide), stenoză sau hipoplazie tricuspidiană în cazurile cu straddling al valvei mitrale, dextrocardie.

Caseta 32.1

Incidență
• 0,4–0,7% din copiii cu boli cardiace congenitale

3. EMBRIOLOGIE

Prezența unor anomalii în procesul de septare ventriculară explică straddling-ul și overriding-ul valvelor mitrală și tricuspidă peste septul interventricular **[8, 9]**. Valvele AV se formează după apariția septului interventricular.

În mod normal, septul interventricular ia naștere din trei componente: una posterioară – septul proximal, una anterioară – septul bulbo-ventricular, și una infundibulară – septul terminal. Porţiunea iniţială a septului interventricular este formată din trabeculaţiile peretelui posterior din porţiunea iniţială a ventriculului primitiv, de unde ia naştere, mai târziu, foiţa septală a valvei tricuspide.

Valva tricuspidă se formează mai târziu din porţiunea iniţială a miocardului VD şi miocardul VD aflat la joncţiunea dintre porţiunea iniţială şi cea terminală. Aliniamentul defectuos al porţiunii iniţiale a septului, respectând septul interatrial, determină un DSV tip proximal, iar componentele valvei tricuspide se află de ambele părţi ale septului interventricular. În situaţia straddling-ului valvei tricuspide, aparatul subvalvular se inseră frecvent pe muşchiul postero-medial al valvei mitrale, care provine din acelaşi ţesut care dă naştere şi septului proximal.

Valva mitrală ia naştere din miocardul VS. Formarea valvei mitrale implică septului proximal şi joncţiunea dintre septul proximal şi cel bulbo-ventricular **[8, 9]**. Prelungirea anterioară a septul bulbo-ventricular încercuieşte orificiul aortic şi o parte din acest pliu contribuie la cuspa anterioară (aortică) a valvei mitrale. Foiţa anterioară a valvei mitrale ia naştere din miocardul de la joncţiunea dintre septul infundibular şi cel bulbo-ventricular. În straddling-ul valvei mitrale, foiţa anterioară se inseră pe sept pe partea dinspre VD, printr-un DSV apărut ca urmare a aliniamentului anormal al septului infundibular în dreapta septului bulbo-ventricular. Se presupune că aparatul de susţinere a cuspei mitrale anterioare se dezvoltă în jos, pe partea ventriculului drept, pentru a se insera pe peretele liber al VD, septul infundibular şi septul anterior bulbo-ventricular.

4. ANATOMIE PATOLOGICĂ

Orientarea şi modul de ataşare a valvelor AV depind de anatomia ventriculelor şi, în special, a septului interventricular **[9]**. În cazul straddling-ului şi overriding-ului valvelor AV, mai mulţi autori au subliniat semnificaţia aliniamentului anormal al septului interatrial şi interventricular, unul faţă de celălalt **[5, 7, 9–12]**. De obicei, straddling-ul şi overrinding-ul valvelor AV se asociază cu defect septal ventricular. Sunt descrise şi cazuri de straddling şi overridding a valvelor AV fără defect septal ventricular asociat **[10, 13]**.

- **Valva tricuspidă**

Cordurile cu straddling şi overriding ale valvei tricuspide pot fi încadrate între aspectul normal cu concordanţă atrio-ventriculară şi cordurile cu VS cu dublă cale de intrare şi VD rudimentar, situat la dreapta. Dispunerea sistemului de conducere reflectă acest status intermediar, deoarece nodul atrio-ventricular – format în locul unde orificiul tricuspidian anormal intersectează septul interventricular – vine în contact cu joncţiunea atrio-ventriculară. În funcţie de gradul overriding-ului, nodul se poate forma oriunde în jurul orificiului tricuspidian. Expansiunea parţială a orificiului atrio-ventricular drept peste septul ventricular primar explică acest aranjament, iar cordurile cu asemenea expansiune parţială reprezintă o etapă intermediară între aspectul normal şi cordurile cu VS cu dublă cale de intrare.

Straddling-ul şi overriding-ul valvei tricuspide se asociază, de obicei, cu DSV de tip proximal **[4, 14]**. În aceste afecţiuni, valva tricuspidă se ataşează la peretele liber sau la muşchii papilari ai VS **[9, 10, 15]**.

Straddling-ul valvei tricuspide, cu sau fără transpoziţie de vase mari, se asociază frecvent cu subdezvoltarea porţiunii sinusale a VD. De aceea, oricare dintre următoarele malformaţii congenitale: transpoziţia de vase mari, tetralogia Fallot, VD cu dublă cale de ieşire, asociate cu VD hipoplazic, trebuie să ridice suspiciunea de straddling sau overriding al valvei tricuspide.

De asemenea, atrezia valvei mitrale, asociată cu un ventricul stâng de dimensiuni normale, trebuie să ridice suspiciunea de straddling sau overriding al valvei tricuspide **[4, 9]**.

- **Valva mitrală**

Straddling-ul sau overriding-ul a valvei mitrale se asociază frecvent cu DSV în porţiunea terminală şi, uneori, cu anomalii ale vaselor mari: transpoziţie de vase mari, VD cu dublă cale de ieşire şi, mai ales, cu malformaţie Taussig-Bing **[9, 16–20]**.

Straddling-ul valvei mitrale este asociat cu o importantă anomalie de aliniere a ventriculelor faţă de atrii, cu hipoplazia tractului de intrare al VD cu stenoză sau hipoplazie tricuspidiană.

Aparatul subvalvular al cuspei anterioare încrucişează defectul septal ventricular anterior şi se inseră în VD, pe SIV sau pe peretele liber al VD **[21]**.

La fel ca în cazul valvei tricuspide, trebuie suspectat straddling sau overriding al valvei mitrale la pacienţii cu leziunile amintite mai sus, la care există hipoplazia VS.

- **Sistemul de conducere**

Datorită aliniamentului anormal al septului interatrial şi interventricular, tulburările de conducere sunt relativ frecvente **[14, 15, 22–25]**. În straddling-ul valvei tricuspide, nodul AV este situat frecvent pe peretele AD, la unirea septului interventricular cu joncţiunea AV **[14]**. În situaţia asocierii transpoziţiei congenitale corectate cu straddling-ul valvei tricuspide, nodul AV pare deplasat lateral faţă de localizarea anterioară obişnuită în transpoziţia corectată **[23]**. Rareori, nodul AV poate fi localizat posterior **[24]**.

Iniţial, riscul de bloc total AV postoperator a fost mare şi s-a pledat pentru mapping-ul sistemului de conducere; studiile recente nu au arătat totuşi o incidenţă mai mare a blocurilor cardiace comparativ cu numărul celor apărute la închiderea DSV izolat **[16, 26]**.

Prezervarea sistemului de conducere este dificilă în cursul intervenţiilor de închidere a DSV şi de repoziţionare a aparatului subvalvular în cavitatea corespunzătoare.

Caseta 32.2

Morfologie

- Tipul A: inserţia cordajelor în ventriculul contralateral, lângă marginea septului ventricular
- Tipul B: inserţia cordajelor de-a lungul septului ventricular contralateral
- Tipul C: inserţia cordajeor în peretele liber şi/sau muşchii papilari ai ventriculului contralateral
  Încălecarea valvei atrio-ventriculare trebuie diferenţiată de încălecarera inelului atrio-ventricular, definit ca îmbinarea inelului valvular de ventriculul contralateral.
- ***Valva tricuspidă încălecată***: trăsătura caracteristică a inimilor cu încălecare a orificiului tricuspidian este că acestea se află între inimile normale cu conexiune atrio-ventriculară concordantă şi acelea cu ventricul stâng cu dublă cale de intrare.
- ***Valva mitrală încălecată***: anatomia foarte variată se asociază cu prezenţa valvei mitrale încălecate, totuşi are trăsături morfologice relativ uniforme, evidenţiate pe baza analizei segmentale: malpoziţia cardiacă, asociată cu hipoplazia ventriculului drept morfologic, ventriculele supero-inferioare şi relaţiile atrio-ventriculare încrucişate.

Caseta 32.3

Boli asociate

- DSV: în general tipul de intrare (la 80% din cazuri)
- Ventricul drept cu dublă ieşire (30–40% din cazuri)
- Transpoziţia completă de vase mari (25%)
- Discordanţă dublă (= transpoziţie de vase mari congenital corectată)
- Anomalia Taussig-Bing
- Stenoză mitrală (în 25% din cazuri cu valvă tricuspidă încălecată)
- Stenoză tricuspidiană sau hipoplazie în cazurile cu valvă mitrală încălecată
- Obstrucţie de tract de ieşire ventricular
- Tetralogia Fallot
- Ventriculele supero-inferioare şi relaţiile atrio-ventriculare încrucişate
- Dextrocardie

Caseta 32.4

Fiziopatologie

Valva atrio-ventriculară încălecată duce la proasta dezvoltare a ventriculului ipsilateral, prin direcţionarea fluxului sangvin departe de ventriculul ipsilateral, către ventriculul contralateral; în prezenţa hipoplaziei camerei ventriculare, consecinţa poate fi fiziologia ventriculului unic. Valva atrio-ventriculară încălecată poate contribui la crearea unei obstrucţii a tractului de ieşire controlateral, din cauza inserţiilor valvulare anormale.

5. DIAGNOSTIC

5.1. Clinic

Straddling-ul valvelor AV nu afectează de obicei competenţa valvelor, motiv pentru care tabloul clinic este dat de patologia asociată: VD cu dublă cale de ieşire, transpoziţia de vase mari, tetralogia Fallot, transpoziţia congenitală corectată

În unele cazuri, straddling-ul valvelor AV poate determina obstrucţia tractului de ieşire fie a VS, fie a VD, afectând condiţia clinică a pacientului.

În prezenţa overriding-ului valvelor AV, deplasarea inelului valvular în ventriculul contro-lateral se asociază deseori cu accentuarea hipoplaziei ventriculului ipsilateral; ca urmare, fiziologia este similară ventriculului unic.

Simptomatologia pacientului poate varia de la fenomene de insuficienţă cardiacă congestivă la cianoză sau combinaţia celor două.

5.2. Paraclinic

5.2.1. Electrocardiograma

Nu este diagnostică. Aspectul traseului electric se corelează cu morfologia ventriculară.

5.2.2. Radiografia toracică

Imaginea radiologică depinde de substratul fiziopatologic.

5.2.3. Ecocardiografia

În anii '70, odată cu dezvoltarea tehnicilor chirurgicale de corecție a straddling-ului şi overriding-ului valvelor AV, diagnosticul preoperator acurat a devenit o necesitate. Astfel, ecocardiografia, metodă de diagnostic non-invazivă, acurată, s-a impus pentru diagnosticul anomaliilor valvelor AV şi ale aparatului subvalvular **[6, 7, 17, 27–32]**.

Incidențele recomandate sunt apical 4C şi subcostal **(Fig. 32.6) [29, 30]**. **Ecocardiografia transesofagiană** este superioară celei transtoracice în definirea anatomiei straddling-ului valvei AV şi are un rol important intraoperator. Ecocardiografia trebuie să fie prima metodă imagistică utilizată când se suspectează o anomalie a valvelor AV, evidențiind ataşarea cordajelor pe septul contro-lateral, gradul overriding-ului şi leziunile asociate. **Ecocardiografia 3D** oferă informații diagnostice superioare, în special pentru că permite măsurarea exactă a volumelor ventriculare.

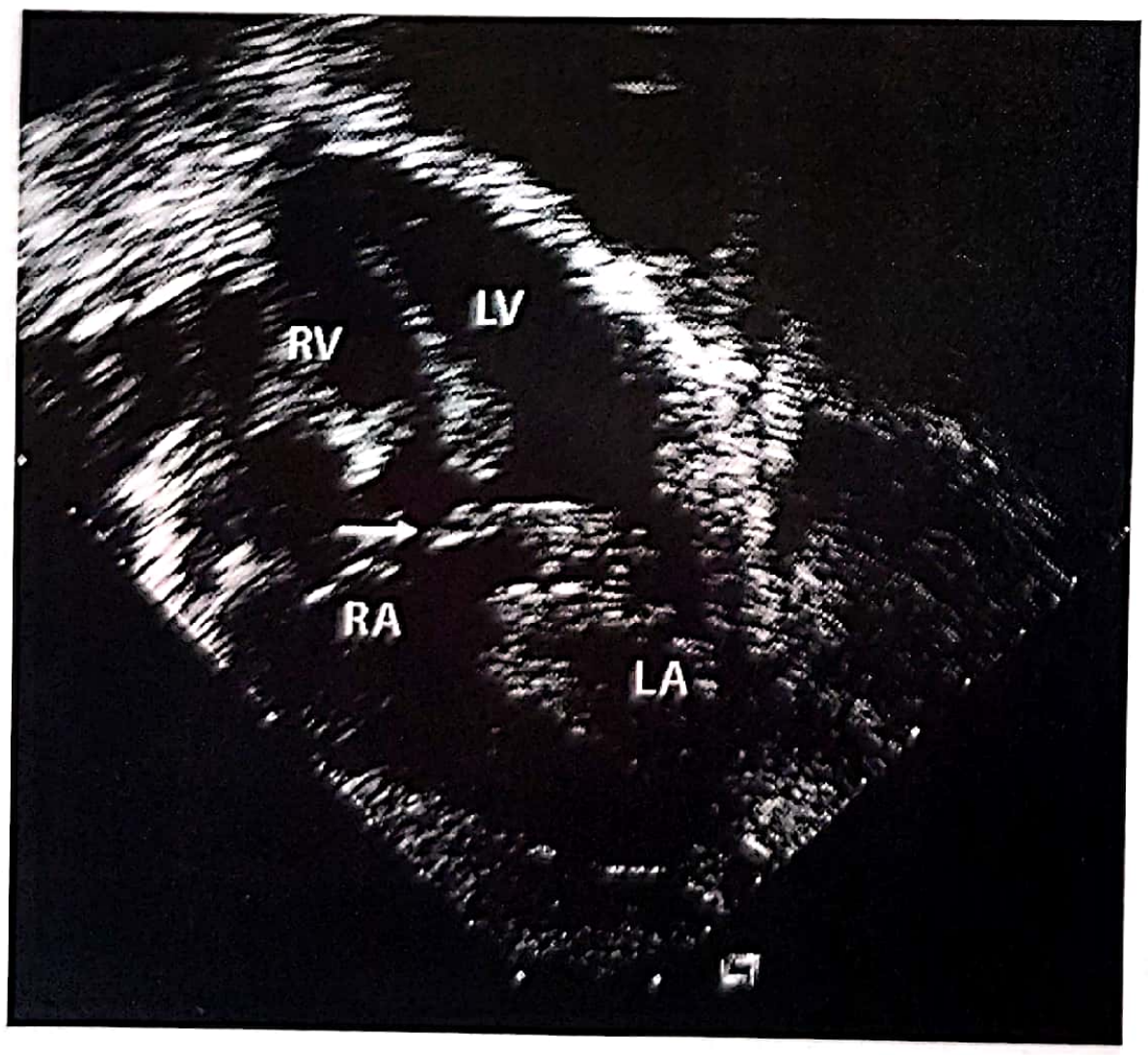

Fig. 32.6. Aspectul ecocardiografic al unei valve atrio-ventriculare drepte cu straddling, la un pacient cu VD cu dublă cale de ieşire.

Recent, într-un studiu postmortem, s-a măsurat defectul de aliniament al septului atrial față de cel ventricular la pacienții cu straddling al valvei tricuspide **[10]**. S-a sugerat că prezența acestui aspect ecocardiografic, **în ax scurt**, trebuie să ridice suspiciunea existenței straddling-ului valvei AV.

5.2.4. Angiografia şi cateterismul cardiac

Angiografia a constituit metoda de diagnostic în straddling şi overriding al valvelor AV până când ecocardiografia a început să fie larg utilizată. Au fost descrise semne directe şi indirecte care sugerează anomaliile apărute în straddling-ul valvei mitrale **[18]**.

Semnele directe cuprind:
- straddling-ul foiței anterioare a valvei mitrale evidențiat – în incidență laterală;
- ataşarea anormală a foiței anterioare la septul infundibular încrucişând zona infrapulmonară – în incidență laterală, oblic anterior stâng şi hepatoclavicular lateral.

Semne indirecte:
- un „buzunar" subpulmonar – în incidență anteroposterior VD;
- prolabarea porțiunii din foița valvulară cu straddling în orificiul pulmonar în timpul sistolei – în incidență antero-posterior şi lateral;
- în incidență lateral VS – îngustare subpulmonară sistolică, asociată cu balonizarea foiței anterioare anormale, subpulmonar posterior.

Ecocardiografic, se evidențiază în special locul agățării cordajelor, iar angiografia permite vizualizarea fluxurilor şi a dimensiunii orificiului valvular efectiv **[29]**. De asemenea, angiografic se pot măsura dimensiunile relative ale cavităților ventriculare. Odată cu dezvoltarea ecografiei, necesitatea cateterismului cardiac a scăzut semnificativ, având totuşi un rol în determinarea presiunilor intracardiace şi pulmonare în vederea efectuării operațiilor tip Fontan.

5.2.5. Rezonanța magnetică nucleară (RMN)

Este o metodă de diagnosticare a anatomiei intracardiace la pacienții cu boli cardiace congenitale.

Această tehnică, non-invazivă, cu accesibilitate tot mai largă, este utilă în definirea și clasificarea defectelor cardiace complexe, asociate cu straddling și overriding al valvelor AV.

Un studiu realizat pentru a evalua rolul acestei metode imagistice la pacienții cu defecte septale atrio-ventriculare a demonstrat că RMN permite identificarea valvelor atrio-ventriculare și a atașării cordajelor.

Caseta 32.5

Diagnostic

- ***Clinic***: depinde de bolile asociate și variază de la insuficiența cardiacă congestivă la cianoză sau la o combinație a celor două.
- ***Electrocardiogramă***: nu este diagnostică; în general corelată cu morfologia ventriculară.
- ***Radiografie toracică***: variabilă în funcție de tiparul fiziopatologic.
- ***Ecocardiogramă***: până de curând, ecocardiografia transsecțională era singura tehnică de a oferi informațiile necesare pentru planificarea tipului celui mai bun de abord chirurgical; astăzi, ecocardiografia tridimensională aduce informații de diagnostic superioare tehnicilor trans-secționale standard, mai ales deoarece măsoară exact ventriculele investigate.
- ***Cateterism cardiac***: indicat pentru a defini bolile cardiace asociate și a oferi informații asupra tiparului hemodinamic.

6. TRATAMENT

Tactica corecției chirurgicale în defectele de tip straddling și overriding este determinată mai mult de coexistența leziunilor asociate decât de morfopatologia valvelor atrio-ventriculare. Uneori,însă, aspecte particulare ale leziunii de straddling sau overriding pot determina schimbarea tehnicii operatorii.

Consecințele leziunii de overriding a valvelor atrio-ventriculare depind de gradul de „încălecare" în ventriculul contro-lateral. Astfel, dacă un grad minim de „încălecare" este rezolvat prin simpla orientare a peticului folosit la închiderea DSV, un grad semnificativ de „încălecare" determină consecințe atât pe ventriculul ipsilateral, cât și pe cel contro-lateral. Ventriculul corespunzător valvei atrio-ventriculare care „încalecă" SIV devine tot mai hipoplazic, pe măsură ce crește gradul „încălecării", forma extremă fiind reprezentată de ventriculul unic cu dublă cale de intrare. Cealaltă consecință a overriding-ului valvelor atrio-ventriculare se datorează faptului că diametrul valvelor atrio-ventriculare este fix, astfel încât valva care produce overriding capătă un diametru mai mare, iar cealaltă valvă devine hipoplazică.

Corecția ventriculară „one and half" se realizează la pacienții cu VD hipoplazic, cu șunt bidirecțional Glenn asociat corecției intracardiace, având rolul de a reduce încărcarea de volum a VD hipoplazic, incapabil să susțină întreaga circulație pulmonară **[34]**.

În ultimii ani au fost descrise mai multe tehnici de corecție a straddlig-ului valvelor AV, toate ținând cont și bazându-se pe faptul că valvele sunt competente funcțional. O parte dintre autori susțin **corecția biventriculară**. Corecția chirurgicală poate fi afectată de straddling-ul aparatului tensor al valvelor AV peste un DSV. Închiderea defectului poate restricționa și altera mișcarea foițelor valvulare și, ca urmare, funcția valvei. Repararea chirurgicală, care presupune crearea unui tunel intraventricular pentru a realiza corecția anatomică a celor două ventricule, poate fi dificilă din cauza încrucișării aparatului valvular AV cu DSV. Inserția anormală a valvelor AV peste septul interventricular poate determina obstrucție în tractul de ieșire a unuia sau a ambelor ventricule.

Pentru închiderea DSV, parte din corecția biventriculară, în prezența straddling-ului valvei tricuspide, sunt necesare tehnici chirurgicale speciale, astfel încât să nu interfere cu funcția valvei. În raport cu inserția anormală a cordajelor tricuspidei sau mitralei în ventriculul contro-lateral au fost descrise mai multe tehnici.

Jung și colaboratorii au descris câteva cazuri de straddling al valvei mitrale asociat cu VD cu dublă cale de ieșire și DSV subpulmonar, în care straddling-ul cordajelor valvei mitrale reprezenta doar o mică porțiune din aparatul subvalvular mitral **[35]**. În acest caz, simpla secționare a acestor cordaje nu a avut nicio consecință asupra funcționalității valvei mitrale. Dacă o parte importantă a cordajelor unei valve AV prezintă o inserție anormală, acestea trebuie prezervate pentru a menține funcționalitatea valvei. Sunt descrise mai multe tehnici de închidere a DSV cu prezervarea acestor cordaje. Închiderea DSV are la bază principiul prin care sutura peticului să se facă astfel încât aparatul subvalvular cu straddling să corespundă ventriculului ipsilateral **(Fig. 32.7)** **[5, 9, 16, 26]**.

În cazul în care inserția cordajelor valvei AV cu straddling sunt mult mai departe de creasta DSV (tip B sau C), o mică breşă în petic permite trecerea cordajelor din ventriculul contro-lateral spre valva corespunzătoare (**Fig. 32.8**). Dezavantajul acestei tehnici constă în prezența unui DSV rezidual şi reducerea mobilității cordajelor tendinoase.

Serraf şi colaboratorii descriu o altă tehnică prin care retrag cordajele în ventriculul corespunzător şi sutureazǎ DSV cu un petic în vârful cordajelor retractate, fixându-le (**Fig. 32.9**) **[16]**.

Van Son şi colaboratorii folosesc tehnica prin care se detaşează porțiunea cu straddling a aparatului subvalvular al valvei tricuspide şi se realizează reinserția în porțiunea dreaptă a SIV după închiderea DSV **[36]**. Există chirurgi care consideră că secționarea muşchiului papilar şi resuturarea acestuia sunt urmate de o ischemie care afectează funcționalitatea aparatului subvalvular **[26]**. Ca urmare, Reddy şi colaboratorii folosesc tehnica inserției cordajelor artificiale de PTFE, care să înlocuiască cordajele cu straddling secționate în prealabil **[37]**. În cazuri excepționale, în care după secționarea zonei cu straddling nu se reuşeşte restabilirea funcției valvei, se practică înlocuirea acesteia **[5, 9, 21]**.

Deşi corecția biventriculară este metoda de elecție pentru corecția straddling-ului şi overriding-ului valvelor AV, în unele cazuri nu ajunge la rezultatele scontate. Prezența straddling-ului valvei tricuspide poate complica corecția intraventriculară, aceasta fiind

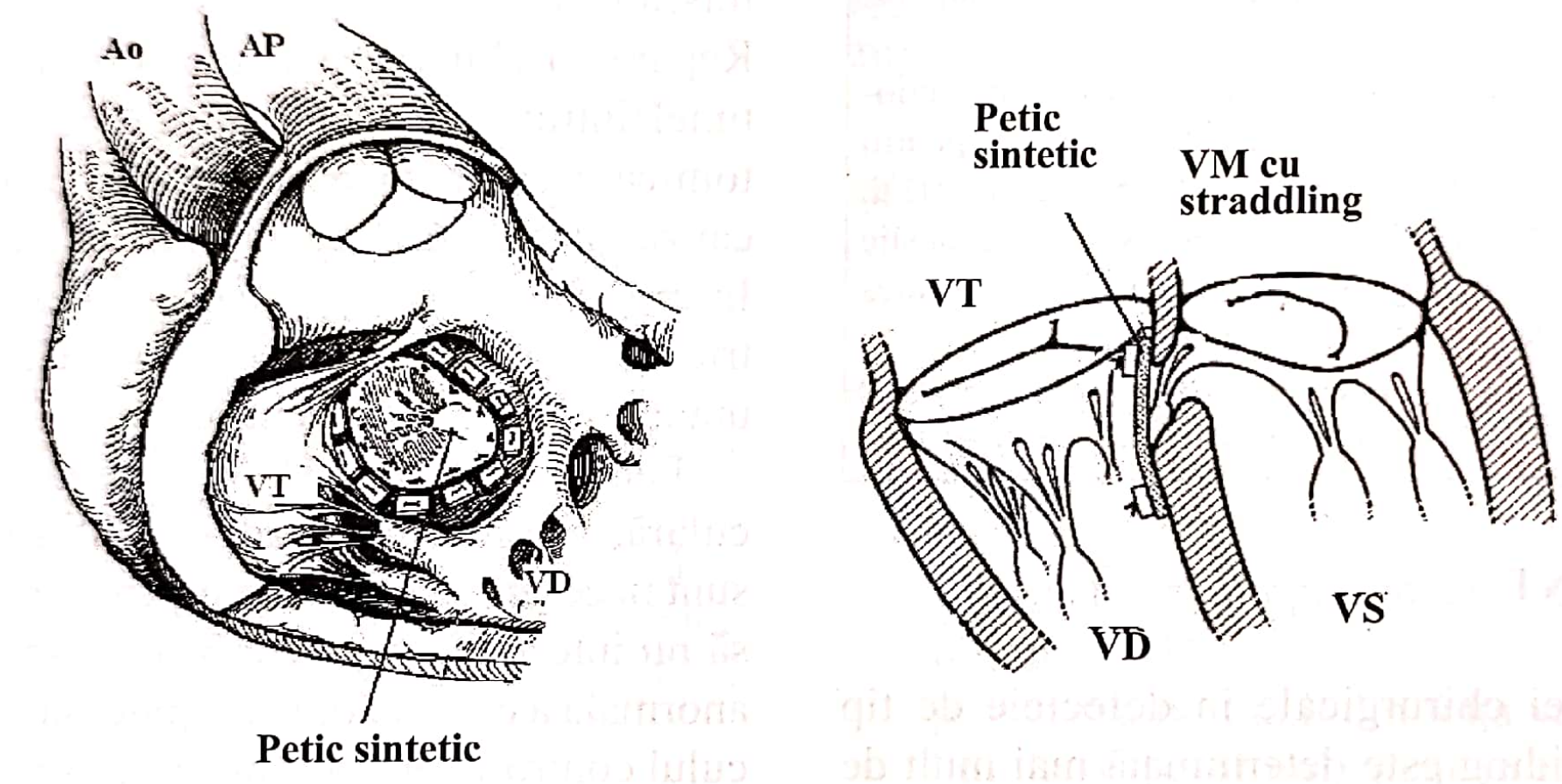

Fig. 32.7. Închiderea DSV cu prezervarea aparatului subvalvular al valvei mitrale cu straddling.

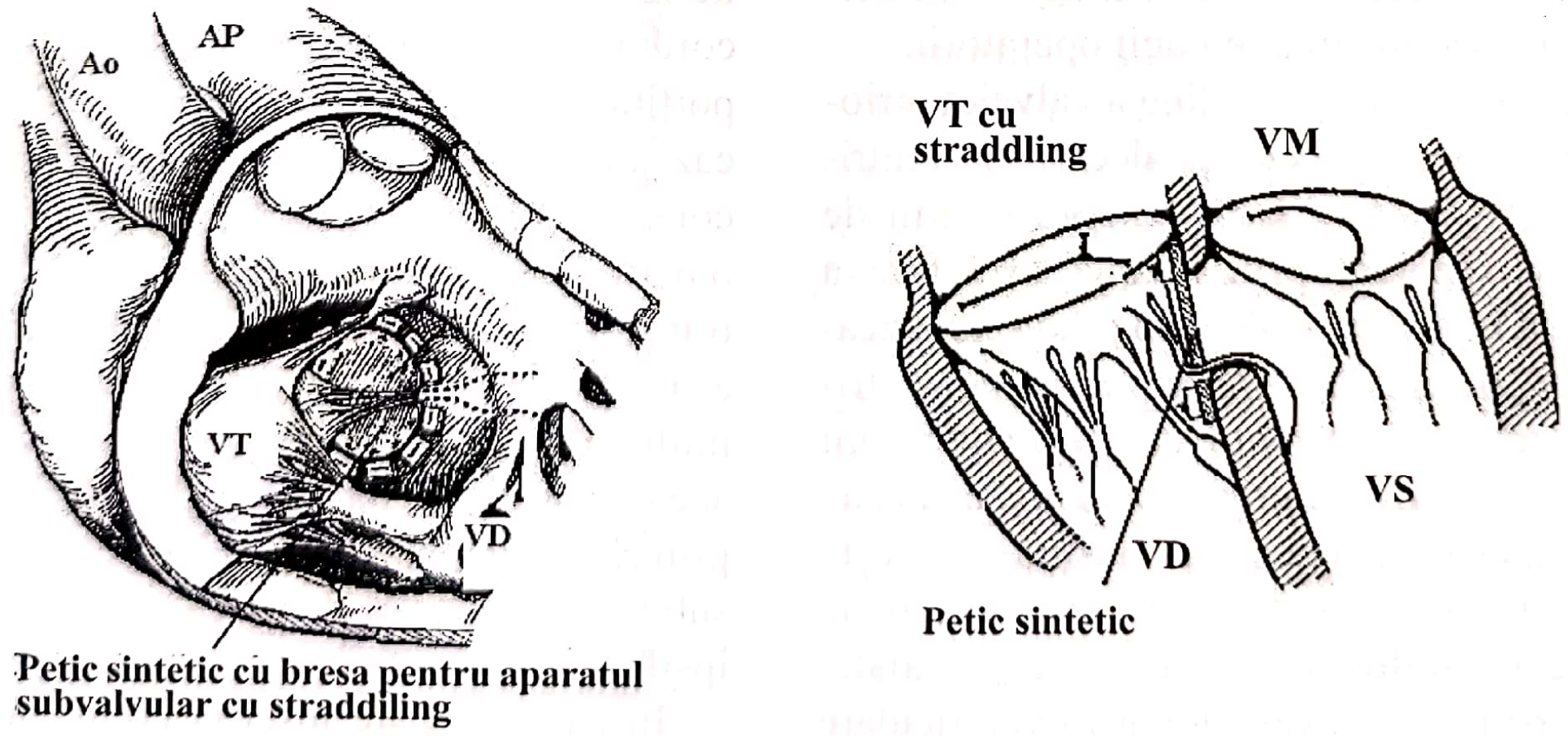
AP
Ao
VT
VD
Petic sintetic cu bresa pentru aparatul subvalvular cu straddling
VT cu straddling
VM
VS
VD
Petic sintetic

Fig. 32.8. Închiderea DSV cu conservarea aparatului de susținere al valvei tricuspide cu straddling.

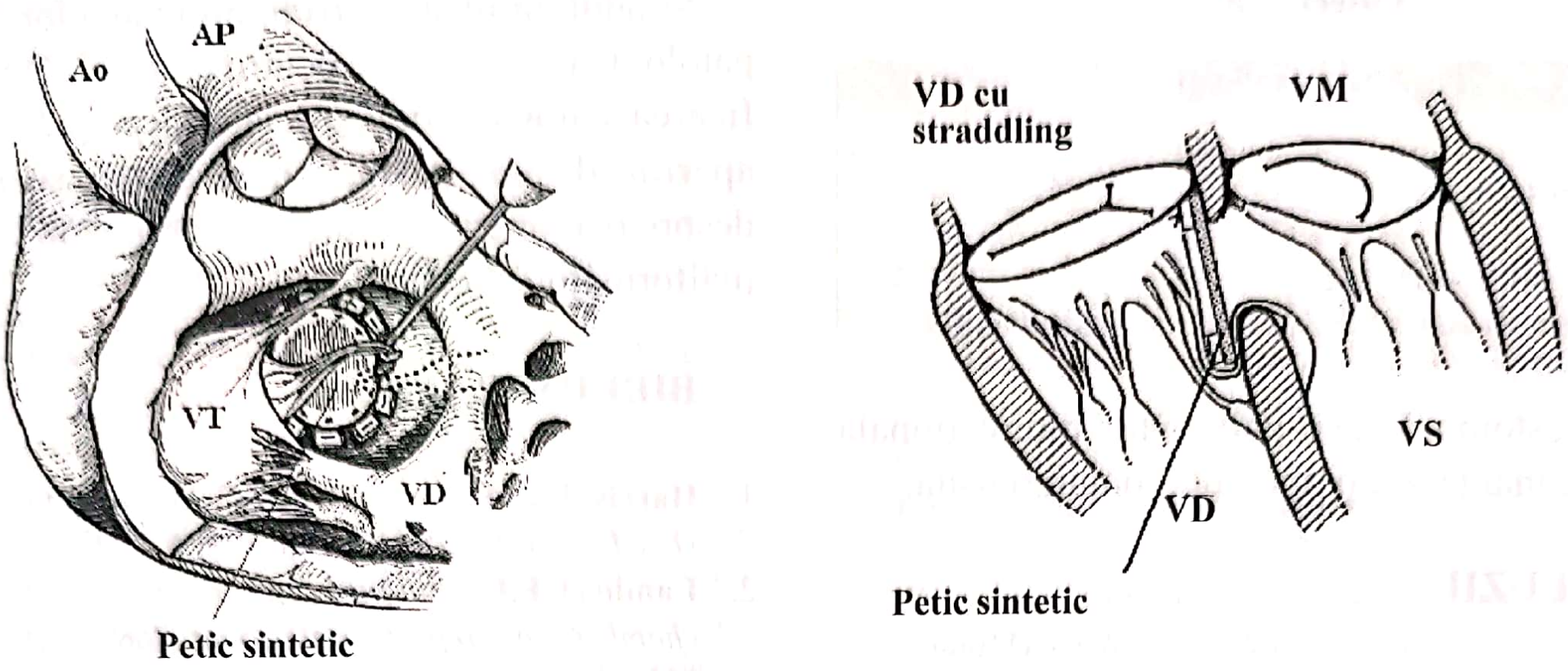

Fig. 32.9. Închiderea DSV cu conservarea aparatului de susținere a valvei tricuspide cu straddling: în timp ce DSV este închis la vârful cordajelor retractate, cu menținerea lor în poziție, aparatul de susținere este retras în ventriculul corepunzător.

considerată o potențială contraindicație pentru corecția biventriculară, în special în prezența hipoplaziei VD cu DSV şi una dintre următoarele leziuni:

- discordanță atrio-ventriculară;
- defect septal atrio-ventricular cu obstrucția tractului de ejecție al VS;
- discordanță ventriculo-arterială (transpoziție de vase mari sau VD cu dublă cale de ieşire);
- stenoză sau atrezie pulmonară.

Astfel, unii chirurgi susțin folosirea **corecției univentriculare (procedura Fontan modificată, derivație cavo-pulmonară totală)** pentru pacienții cu straddling sever al valvei tricuspide în prezența hipoplaziei ventriculului drept morfologic **[16]**, cu straddling de tip C (inserția aparatului subvalvular se realizează pe peretele liber al ventriculului controlateral) **[9, 38]**, dacă există un muşchi papilar gigant al unei valve mitrale cu straddling sau dacă valva tricuspidă are o inserție anormală pe sept **[26]**. De asemenea, straddlingul valvei mitrale, datorită frecvenței sale asocieri cu hipoplazia VS, în special cu discordanță ventriculo-arterială, constituie o indicație de corecție univentriculară.

Pentru reuşita unei operații Fontan, sunt necesare următoarele condiții preoperatorii: funcție sistolică şi diastolică ventriculară păstrată, absența obstrucției sistemice, rezistență vasculară pulmonară redusă, funcție păstrată a valvelor atrio-ventriculare.

La nou-născuți, datorită rezistenței vasculare pulmonare crescute, nu se poate efectua intervenția chirurgicală, motiv pentru care se tentează **tehnici paliative**: şunt sistemico-pulmonar, bandingul arterei pulmonare, intervenție Norwood sau Damus-Kaye-

Caseta 32.6

Indicații pentru tratament chirurgical

Mai multe tehnici chirurgicale au fost utilizate pentru a realiza o reparare biventriculară în prezența valvei atrio-ventriculare încălecate, toate încercând să păstreze funcționarea normală a valvei.

Prezența valvei tricuspide încălecate poate complica repararea intra-ventriculară sau poate chiar să o interzică, reprezentând astfel o contraindicație potențială pentru repararea biventriculară, mai ales în prezența hipoplaziei ventriculului drept cu DSV şi una dintre următoarele:

- discordanță atrio-ventriculară;
- defect septal atrio-ventricular cu obstrucție de tract de ieşire stâng;
- discordanță ventriculo-arterială (fie cu transpoziție de vase mari sau ventricul drept cu dublă cale de ieşire);
- stenoză pulmonară sau atrezie.

Caseta 32.7

Tratament chirurgical (cu bypass cardio-pulmonar)

- Reparare ventriculară de tip unu şi jumătate
- Reparare univentriculară

Caseta 32.8

Posibile complicații

- Disfuncție valvulară atrio-ventriculară reziduală sau recurentă
- DSV rezidual sau recurent
- Aritmii
- Bloc atrio-ventricular complet
- Obstrucție de tract de ieșire ventricular drept sau stâng

Stansel. O anastomoză cavo-pulmonară bidirecțională poate permite mai târziu o operație Fontan reușită.

7. CONCLUZII

Straddling-ul şi overriding-ul valvelor AV reprezintă malformații congenitale cardiace rare, frecvent asociate cu DSV sau alte anomalii complexe. Valva tricuspidă este mai des afectată, „încălecând" printr-un defect posterior în porțiunea inițială a SIV. Valva mitrală „încalecă" printr-un defect anterior în septul infundibular.

Ecocardiografia este metoda diagnostică de elecție, împreună cu RMN fiind utile în evaluarea inserțiilor aparatului subvalvular anormal şi a anomaliilor asociate.

Abordarea chirurgicală este dictată de malformațiile cardiace asociate, totuşi staddling-ul şi overriding-ul valvelor AV pot influența posibilitatea rezolvării chirurgicale. În încercarea de a se corecta ambele ventricule, s-a tentat repoziționarea cordajelor tendinoase în ventriculul corespunzător, cu închiderea DSV. S-au propus tehnici de reconstrucție şi transpoziție de cordaje. Dacă nu se reuşeşte prezervarea valvei native, în ultimă instanță se practică înlocuirea valvulară. În prezența straddling-ului valvei AV, se pot încerca construirea unui tunel intra-ventricular şi închiderea DSV, soluție dificilă şi cu probabilitatea de a afecta funcția valvei AV. Din cauza dificultății, mulți chirurgi propun repararea unui singur ventricul, chiar şi în cazul în care ambele ventricule sunt bine dezvoltați. În plus, overriding-ul valvelor AV se poate asocia cu marcată hipoplazie a ventriculului ipsilateral şi a valvei AV controlaterale. Această complicație scade probabilitatea corecției biventriculare.

Straddling-ul şi overriding-ul valvelor AV rămân o patologie provocatoare pentru chirurgi. Odată cu clarificarea caracteristicilor anatomice şi funcționale şi apariția de noi tehnici chirurgicale, se poate vorbi despre o abordare chirurgicală optimă în cazul acestor malformații dificile.

BIBLIOGRAFIE

1. **Harris J.S., Farber S.,** *Transposition of the great cardiac vessels*, „Arch. Pathol.", 1939, 28: 427.
2. **Lambert E.C.,** *Single ventricle with a rudimentary outlet chamber: case report*, „Bull. Johns Hopkins Hosp.", 1951, 88: 231.
3. **Liberthson R.R., Paul M.H., Muster A.J. et al.,** *Straddling and displaced atrio-ventricular orifices and valves with primitive ventricles*, „Circulation", 1971, 43: 213.
4. **Bharati S., McAllister H.A. Jr., Lev M.,** *Straddling and displaced atrio-ventricular orifices and valves*, „Circulation", 1979, 60: 673.
5. **Pacifico A.D., Soto B., Bargeron L.M. Jr.,** *Surgical treatment of straddling tricuspid valves*, „Circulation", 1979, 60: 655.
6. **Seward J.B., Tajik A.J., Ritter D.G.,** *Echocardiographic features of straddling tricuspid valve*, „Mayo Clin. Proc.", 1975, 50: 427.
7. **Rice M.J., Seward J.B., Edwards W.D. et al.,** *Straddling atrio-ventricular valve: two-dimensional echocardiographic diagnosis, classification and surgical implications*, „Am. J. Cardiol.", 1985, 55: 505.
8. **Wenink A.C.G.,** *Embryology of the ventricular septum: separate origin of its components*, „Virchows Arch. A. Pathol. Anat. Histol.", 1981, 390: 71.
9. **Wenink A.C.G., Gittenberger-De Groot A.C.,** *Straddling mitral and tricuspid valves: morphologic differences and developmental backgrounds*, „Am. J. Cradiol.", 1982, 49: 1959.
10. **Pessotto R., Padalino M., Rubino M. et al.,** *Straddling tricuspid valve as a sign of ventriculoatrial malalignament: a morphometric study of 19 postmortem cases*, „Am. Heart. J.", 1999, 138: 1184.
11. **Rastelli G.C., Ongley P.A., Titus J.L.,** *Ventricular septal defect of atrio-ventricular canal type with straddling right atrio-ventricular valve and mitral valve deformity*, „Circulation", 1968, 37: 816.
12. **Tandon R., Moller J.H., Edwards J.E.,** *Communication of mitral valve with both ventricles associated with double outlet right ventricle*, „Circulation", 1973, 48: 904.
13. **Isomatsu Y., Kurosawa H., Imai Y.,** *Straddling tricuspid valve without a ventricular septal defect*, „Br. Heart. J.", 1989, 62: 222.

Redactare medicală casete: Ion Socoteanu, Iulia Cristina Frînculescu, Marius Frînculescu

14. **Milo S., Ho S.Y., Macartney F.J. et al.,** *Straddling and overriding atrio-ventricular valves: morphology and classification*, „Am. J. Cardiol.", 1979, 44: 1122.
15. **DeVivie R., Van Praagh S., Bein G. et al.,** *Transposition of the great arteries with straddling tricuspide valve: report of two rare cases with acquired subaortic stenosis after main pulmonary artery banding*, „J. Thorac. Cradiovasc. Surg.", 1989, 98: 205.
16. **Serraf A., Nakamura T., Lacour-Gayer F. et al.,** *Surgical approaches for double-outlet right ventricle or transposition of the great arteries associated with straddling atrio-ventricular valves*, „J. Thorac. Cardiovasc. Surg.", 1996, 111: 527.
17. **Aziz K.U., Paul M.H., Muster A.J. et al.,** *Positional abnormalities of atrio-ventricular valves in transposition of the great arteries including double outlet right ventricle, atrio-ventricular valve straddling and malattachment*, „Am. J. Cardiol.", 1979, 44: 1135.
18. **Muster A.J., Bharati S., Aziz K.U. et al.,** *Taussig-Bing anomaly with straddling mitral valve*, „J. Thorac. Cradiovasc. Surg.", 1979, 77: 832.
19. **Kitamura N., Takao A., Ando M. et al.,** *Taussig-Bing heart with mitral valve straddling: case reports and postmortem study*, „Circulation", 1974, 49: 761.
20. **Geva T., Van Praagh S., Sanders S.P. et al.,** *Straddling mitral valve with hypoplastic right ventricle, crisscross atrio-ventricular relations, double outlet right ventricle and dextrocardia;morphologic, diagnostic and surgical considerations*, „J. Am. Coll. Cardiol.", 1991, 17: 1603.
21. **Danielson G.K., Tabry I.F., Fulton R.E. et al.,** *Succesful repair of straddling atrio-ventricular valve by technique used for septation of univentricular heart*, „Ann. Thorac. Surg.", 1979, 28: 554.
22. **Anderson R.H., Ho S.Y., Becker A.E.,** *The surgical anatomy of the conduction tissues*, „Thorax", 1983, 38: 408.
23. **Becker A.E., Ho S.Y., Caruso G. et al.,** *Straddling right atrio-ventricular valves in atrio-ventricular discordance*, „Circulation", 1980, 61: 1133.
24. **Kurosawa H., Imai Y., Becker A.E.,** *Congenitally corrected transposition with normaly positioned atria, straddling mitral valve and isolated posterior atrio-ventricular node and bundle*, „J. Torac. Cardiovasc. Surg.", 1990, 99: 312.
25. **Ho S.Y., Milo S., Anderson R.H. et al.,** *Straddling atrio-ventricular valve with absent atrio-ventricular connection: report of 10 cases*, Br. Hreart J., 1982, 47: 344.
26. **Aeba R., Katogi T., Takeuchi S. et al.,** *Surgical management of the straddling mitral valve in the biventricular heart*, „Ann. Thorac. Surg.", 2000, 37: 130.
27. **Smalhorn J.F., Tommasini G., Macartney F.J.,** *Detection and assessment of straddling and overriding atrio-ventricular valves by two-dimensional echocardiography*, „Br. Heart J.", 1981, 46: 254.
28. **LaCorte M.A., Fellows K.E., Williams R.G.,** *Overriding tricuspid valve: echocardiographic and angiocardiographic features*, „Am. J. Cardiol.", 1976, 37: 911.
29. **Gutgesell H.P., Cheatham J., Latson L.A. et al.,** *Atrio-ventricular valve abnormalities in infancy: two-dimensional echocardiographic and angiographic comparison*, „Am. J. Cardiol.", 1983, 2: 531.
30. **Barron J.V., Sahn D.J., Valdes-Cruz L.M. et al.,** *Two-dimensional echocardiographic evaluation of overriding and straddling atrio-ventricular valves associated with complex congenital heart disease*, „Am. Heart J.", 1984, 107: 1006.
31. **Sreeram N., Stumper O.F., Kaulitz R. et al.,** *Comparative value of transthoracic and transesophageal echocardiography in the assessment of congenital abnormalities of the atrio-ventricular junction*, „J. Am. Coll. Cardiol.", 1990, 16: 1205.
32. **Bevilacqua M., Sanders S.P., Van Praagh S. et al.,** *Double-inlet single left ventricle: echocardiographic anatomy with emphasis on the morphology of the atrio-ventricular valves and ventricular septal defect*, „J. Am. Coll. Cardiol.", 1991, 18: 559.
33. **Jacobstein M.D., Fletcher B.D., Goldstein S. et al.,** *Evaluation of atrio-ventricular septal defect by magnetic resonance imaging*, „Am. J. Cardiol.", 1985, 55: 1158.
34. **Corno A.F.,** *Surgical treatment of complex cardiac anomalies: the „one and one half ventricle repair"*, „Eur. J. Cardiothorac. Surg.", 2002, 22: 1049 (editorial comment).
35. **Jung E., Imai Y., Hoshino S. et al.,** *Two cases of successful arterial switch operation for double outlet right ventricle associated with straddling and cleft mitral valve*, „Nippon Kyobu Geka Gakkai Zashi", 1995, 43: 229.
36. **Van Son J.A., Hambsch J., Mohr F.W.,** *Suspension of straddling tricuspid valve chordae into the appropriate ventricle*, „Ann. Thorac. Surg.", 1998, 65: 850.
37. **Reddy V.M., McElhinney D.B., Brook M.M. et al.,** *Repair of congenital tricuspid valve abnormalities with artificial chordae tendinae*, „Ann. Thorac. Surg.", 1998, 66: 172.
38. **Horvath P., Szufladowich M., DeLeval M. et al.,** *Tricuspid valve abnormalities in patients with atrio-ventricular discordance: surgical implications*, „Ann. Thorac. Surg.", 1994, p. 5.
39. **Corno A.F.,** *Congenital Heart Defects. Decision Making for Surgery*, vol. 2, *Less Common Defects*, Springer, New York, 2004.

STENOZA PULMONARĂ

SECȚIUNEA III

CAPITOLUL 33

LUCIAN FALNIȚĂ, ANA LASCU

1. NOSOLOGIE
  - 1.1. Definiție morfo-fiziopatologică
  - 1.2. Cadrul patologic, clasificare

2. ETIOPATOGENIE: incidență, prevalență, embriopatogeneză

3. DIAGNOSTIC
  - 3.1. Diagnostic clinic
  - 3.2. Diagnostic paraclinic
  - 3.3. Forme clinice
  - 3.4. Diagnostic diferențial

4. ISTORIA NATURALĂ

5. TRATAMENT
  - 5.1. Mijloace de tratament, indicații
    - 5.1.1.Tratamentul medicamentos
    - 5.1.2. Tratamentul intervențional
    - 5.1.3. Tratamentul chirurgical
    - 5.1.4. Managementul stenozei critice la nou-născuți
  - 5.2. Factori de risc
  - 5.3. Rezultate

6. NOMENCLATURĂ STS/ EACTS
  - A. Stenoza pulmonară cu sept interventricular intact
  - B. Stenoza de arteră pulmonară şi/sau ramuri pulmonare
  - C. Ventricul drept dublu cameral

BIBLIOGRAFIE

1. NOSOLOGIE

1.1. Definiție morfo-fiziopatologică

Există mai multe tipuri de abordări ale acestei teme în literatura de specialitate. Anderson **[1]** denumeşte simplu capitolul referitor la aceasta *Stenoza pulmonară*, Freedom **[2]** separă capitolele referitoare la stenoza valvei pulmonare şi stenoza arterelor pulmonare, iar Mitchell şi Clarke în *Mavroudis Pediatric Cardiac Surgery* **[3]** tratează acestă patologie sub denumirea de *Obstrucția izolată a căii de ieşire a ventriculului drept*, asemănător cu Van Doorn şi DeLeval **[4]**: *Obstrucția căii de ieşire a ventriculului drept cu sept interventricular intact.* Această ultimă denumire este şi cea mai apropiată de cea dată de *Propunerile de nomenclatură diagnostică şi terapeutică* admise internațional (STS, EACTS): *Obstrucția căii de ieşire a ventriculului drept cu sept interventricular intact* (OTEVD-SII) **[5]**.

Obstrucția căii de ieşire a ventriculului drept cu sept interventricular intact cuprinde malformațiile caracterizate prin obstrucția (la un anumit nivel) fluxului sangvin între ventriculul drept şi circulația pulmonară, cu septul interventricular intact. Este util şi termenul utilizat mai sus, de obstrucție „izolată", pentru că aceste obstrucții pot face parte din alte malformații complexe; totuşi, termenul nu trebuie luat *ad litteram* pentru că stenozele căii de ieşire din ventriculul drept nu sunt practic izolate, ci implică şi determină modificări la mai multe niveluri cardiace.

În unele tratate, în acest capitol este discutată şi atrezia pulmonară cu sept interventricular intact, iar *Propunerile de nomenclatură diagnostică şi terapeutică* includ şi alte entități patologice. În continuare, ne vom referi doar la patologia stenozelor, situate de la nivelul ventriculului drept până la ramificațiile pulmonare.

Caseta 33.1

Incidență

Stenoza pulmonară este a 2-a boală cardiacă congenitală ca incidență (9% dintre defectele cardiace congenitale). 50% dintre malformațiile cardiace congenitale prezintă stenoză pulmonară. Stenoza pulmonară este mai des întâlnită la femei.

1.2. Cadrul patologic, clasificare

Cel mai frecvent tip de obstrucție a căii de ieșire a ventriculului drept este **stenoza de valvă pulmonară**. Există mai multe mecanisme de producere a stenozei:

a) alipirea comisurilor (comisuri sudate), care în formele mai ușoare dă un aspect triunghiular al deschiderii rămase, iar în formele severe conduce la un orificiu punctiform și o valvă ca o cupolă, *en dôme*;

b) displazia cuspelor valvei, care sunt îngroșate și mucoide, producând stenoza prin îngroșarea lor; acest tip de stenoză îl au cel mai frecvent pacienții cu sindrom Ullrich-Noonan;

c) îngustarea severă la nivelul joncțiunii sinotubulare, cu cuspe displastice și scurtarea marginii libere a cuspelor **[1]**.

Altă clasificare morfologică a stenozei de valvă pulmonară cuprinde șase subgrupe: *en dôme*, tricuspă, bicuspă, unicomisurală, displastică și inel hipoplazic **[3]**.

Asociate cu aceasta există de obicei hipertrofie a ventriculului drept și dilatație poststenotică a arterei pulmonare (mai accentuată la pacienții de vârste mai mari, cu un grad mediu de stenoză). Frecvent se asociază defectul septal interatrial, combinație denumită în trecut „trilogie Fallot”.

În cadrul cardiopatiilor congenitale, stenoza pulmonară ocupă un loc important (**Fig. 33.1, 33.2**). Din punct de vedere anatomic, stenozele pulmonare se clasifică după cum urmează:

- Stenoză valvulară:
  - – stenoză valvulară izolată;
  - – stenoză valvulară combinată (cu stenoză infundibulară);
  - – stenoza inelului cu hipoplazie valvulară.
- Stenoză infundibulară și sub-infundibulară:
  - – stenoză infundibulară izolată;
  - – stenoză infundibulară combinată (cu stenoză valvulară);
  - – stenoză hipertrofică:
    - – idiopatică;
    - – secundară (stenozei valvulare);
  - – stenoză sub-infundibulară.
- Stenoză arterială stenoză postvalvulară:
  - – stenoza bronșiei principale;
  - – stenoza ramurilor periferice (unică sau multiplă).
- Stenoză combinată stenoză valvulară:
  - – stenoză infundibulară;
  - – stenoză periferică.

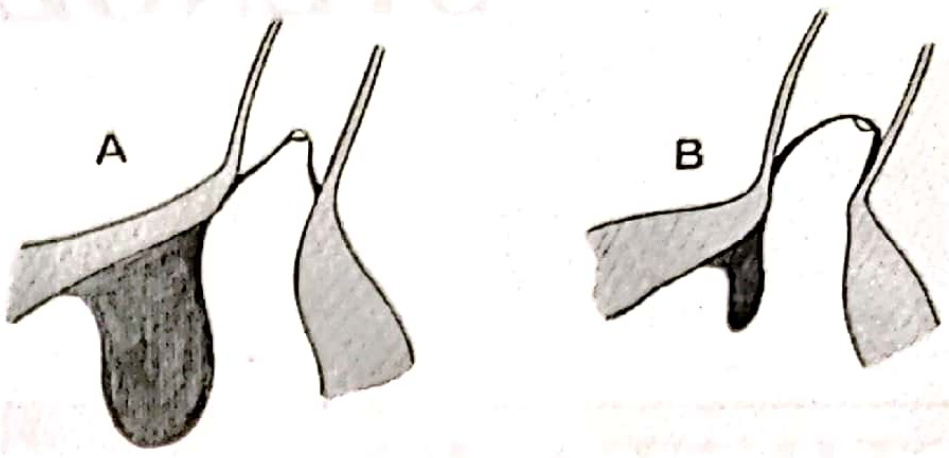

Fig. 33.1. Deformarea valvulară „în megafon” (**A**); „cupolă” (**B**).

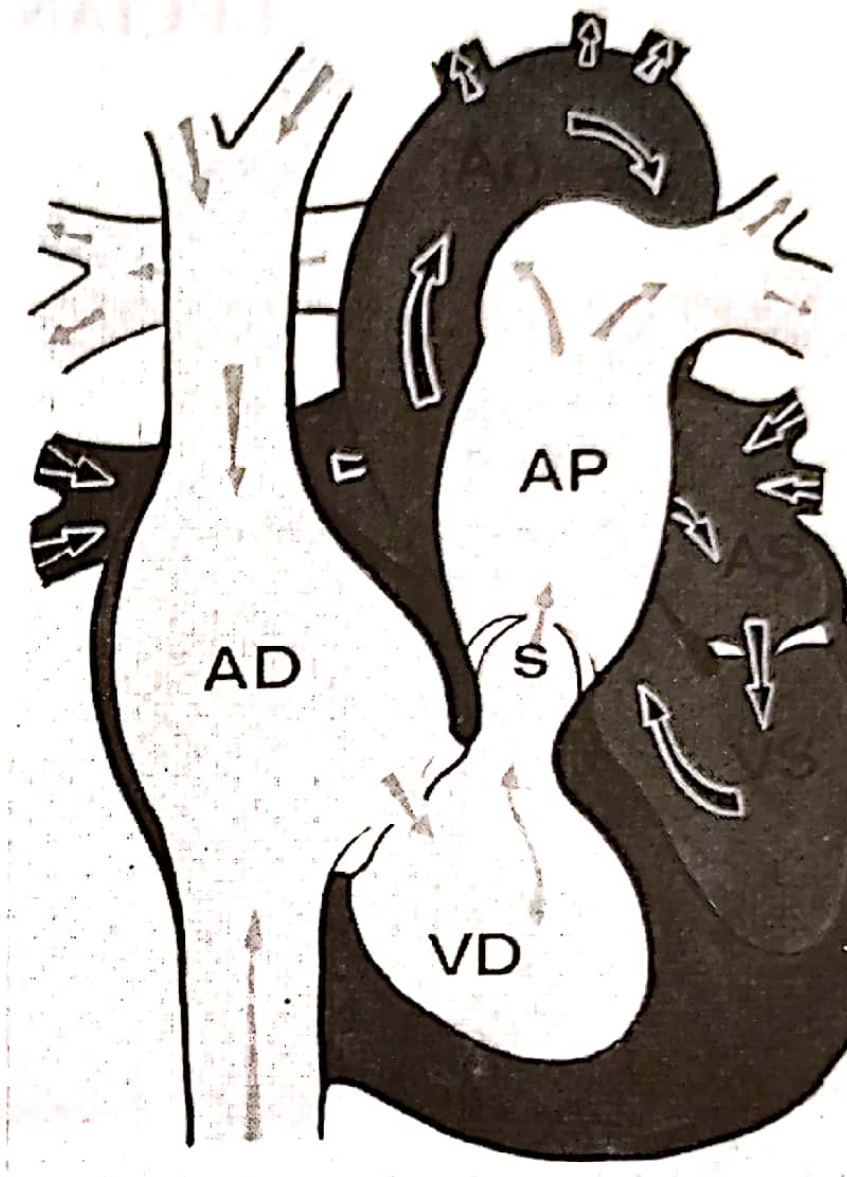

Fig. 33.2. Hemodinamica stenozei de valvă pulmonară.

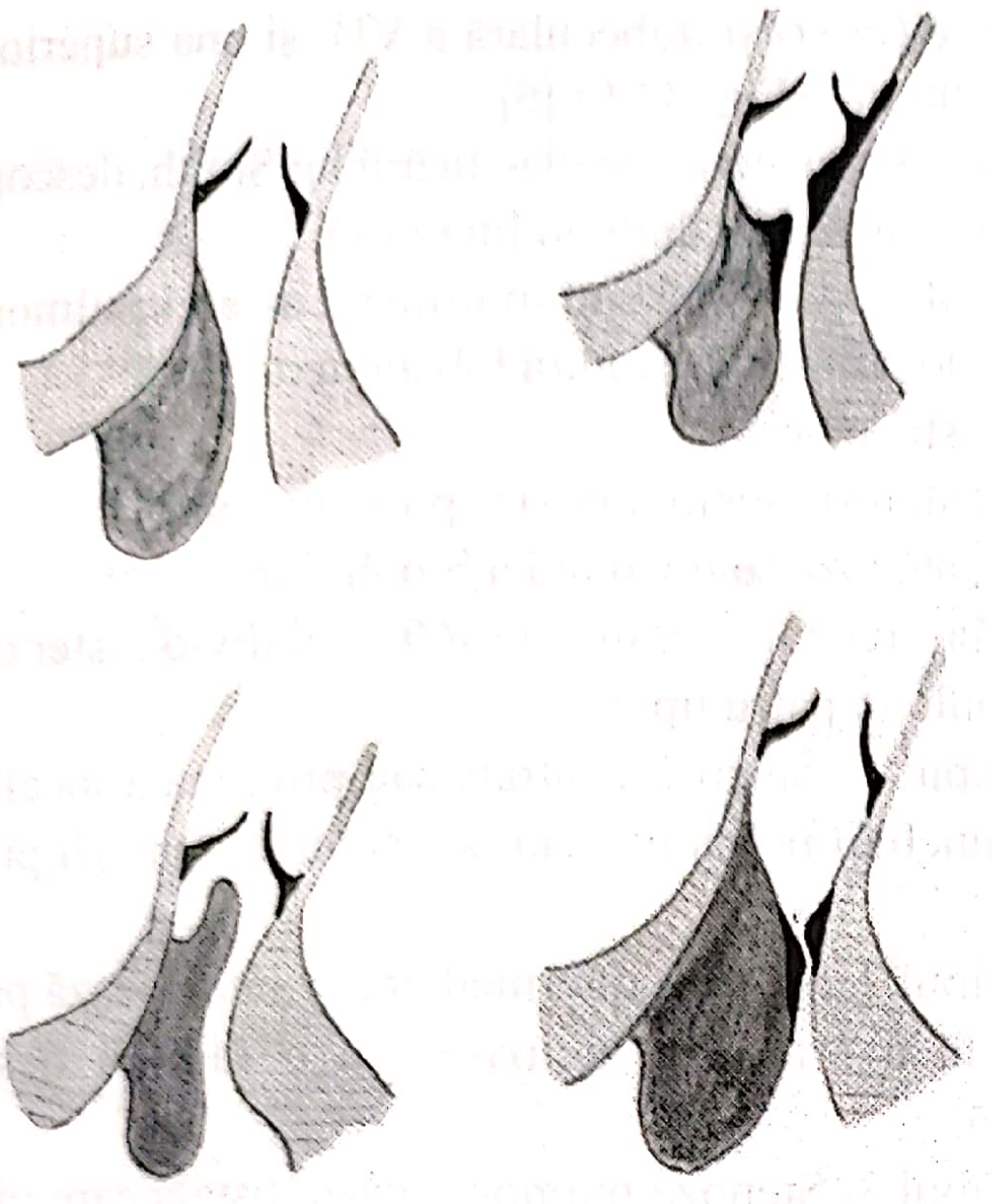

Fig. 33.3. Reprezentarea schematică a stenozei infundibulare izolată cu orificiul valvular hipoplazic.

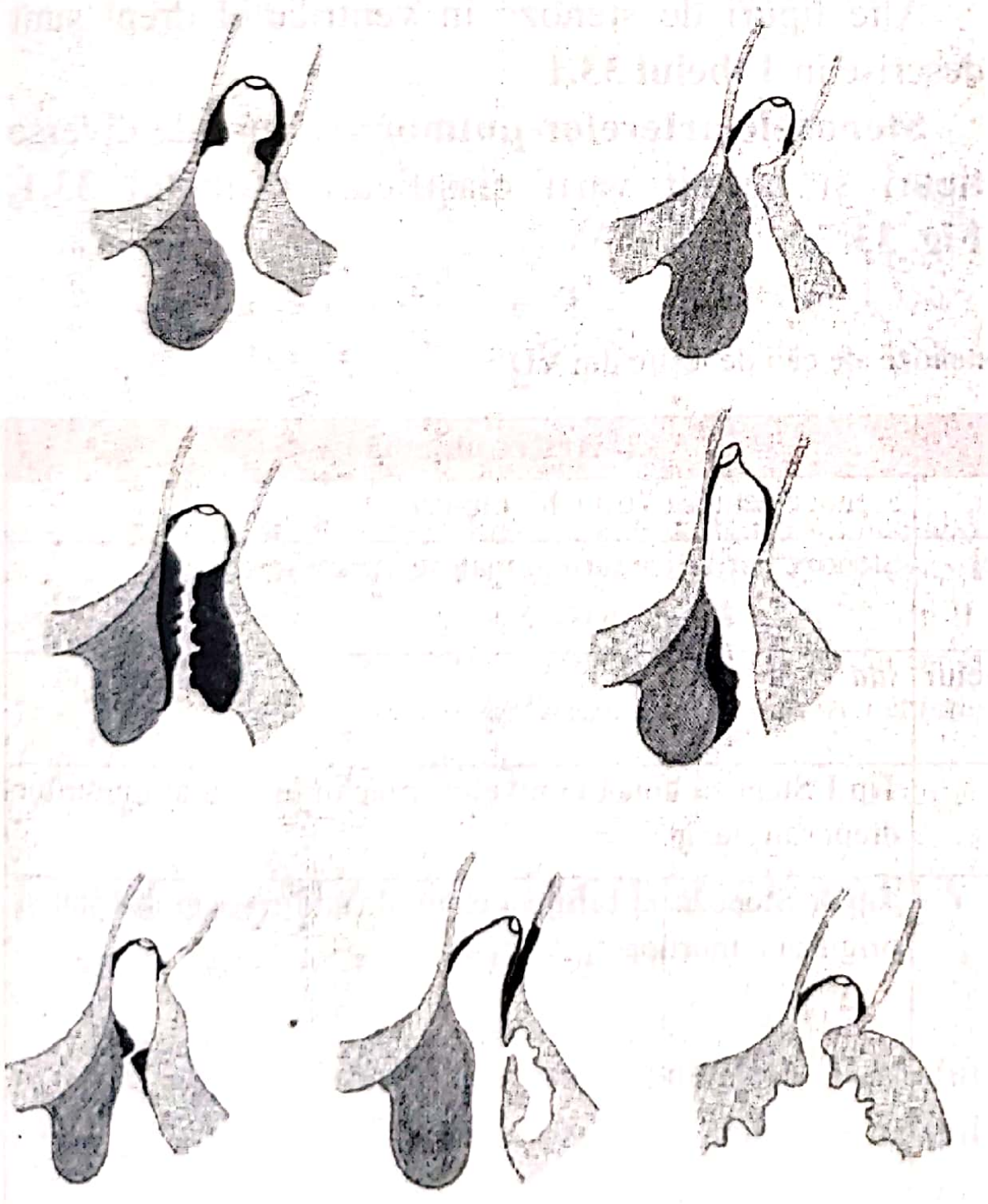

Fig. 33.4. Reprezentarea schematică a varietății anatomice de stenoză valvulară și infundibulară asociate.

- Atrezie de pulmonară atrezie valvulară:
  - – atrezie infundibulară;
  - – atrezie de trunchi.

Stenoza infundibulară izolată este rară, cel mai des fiind în combinație cu stenoza valvulară (**Fig. 33.3–33.5**).

Termenul de **ventricul drept dublu cameral** (VDDC) definește o malformație congenitală caracterizată printr-o stenoză infundibulară joasă, frecvent asociată cu unul sau mai multe DSV-uri „în curs de închidere”. În alte cazuri, DSV-ul este deja închis. VDDC fără DSV este similar cu rarele cazuri de stenoză infundibulară izolată care se dezvoltă mai sus în infundibul.

Stenoza intracavitară este produsă de hipertrofia unei benzi musculare situate între trabecula septo-

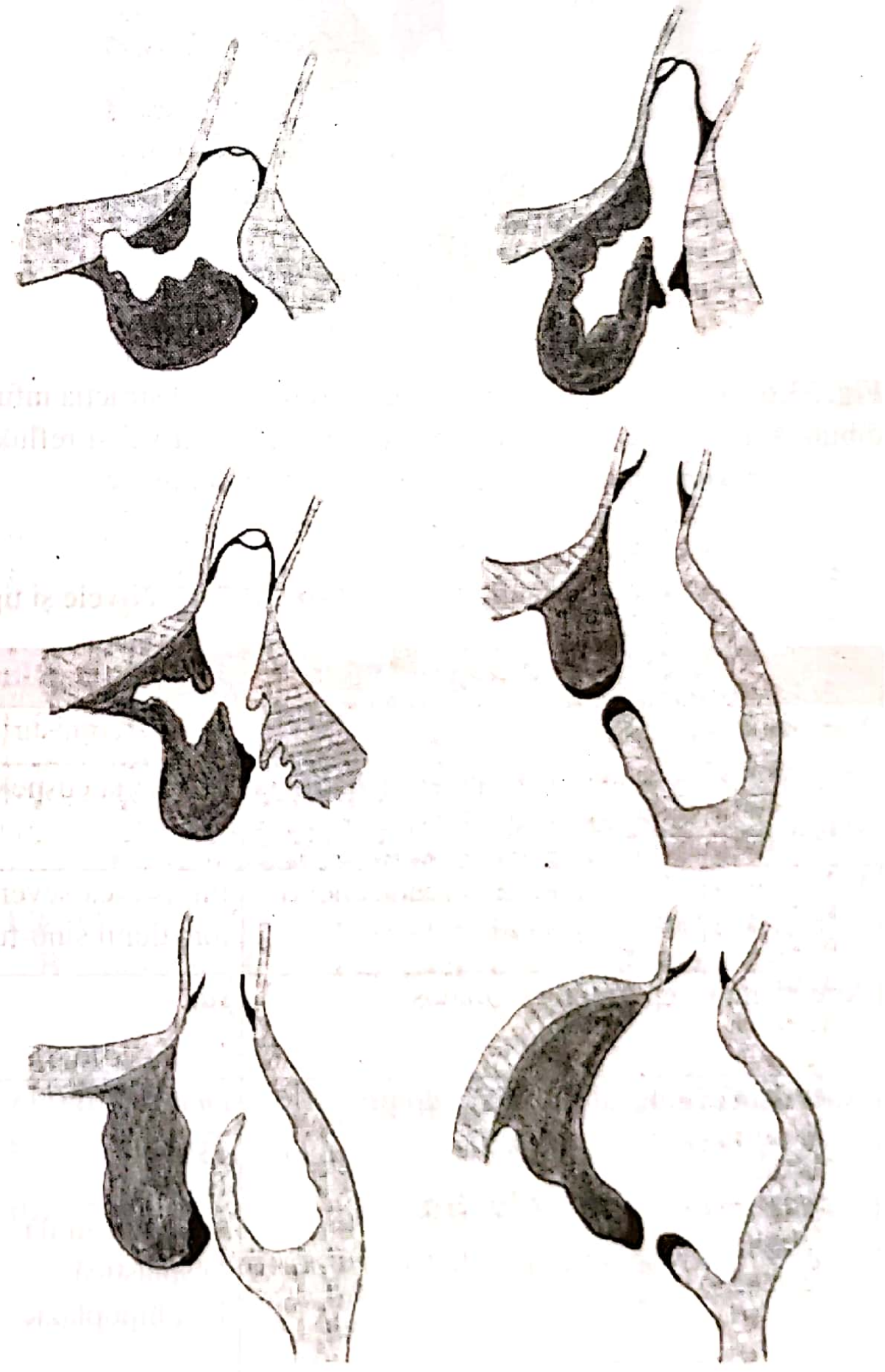

Fig. 33.5. Aspectul anatomic al dilatării poststenotice în stenozele infundibulare și combinate.

marginală posterior şi banda parietală anterior. Orificiul poate fi foarte mic, mai puţin de 5 mm, iar muşchiul endocardic este acoperit de fibroză localizată care încercuieşte aria stenozei. Stenoza formează două camere în VD: una inferioară, incluzând porţiunea de admisie (inlet) şi trabeculară a VD, şi una superioară, infundibulul (**Fig. 33.6**) **[5]**.

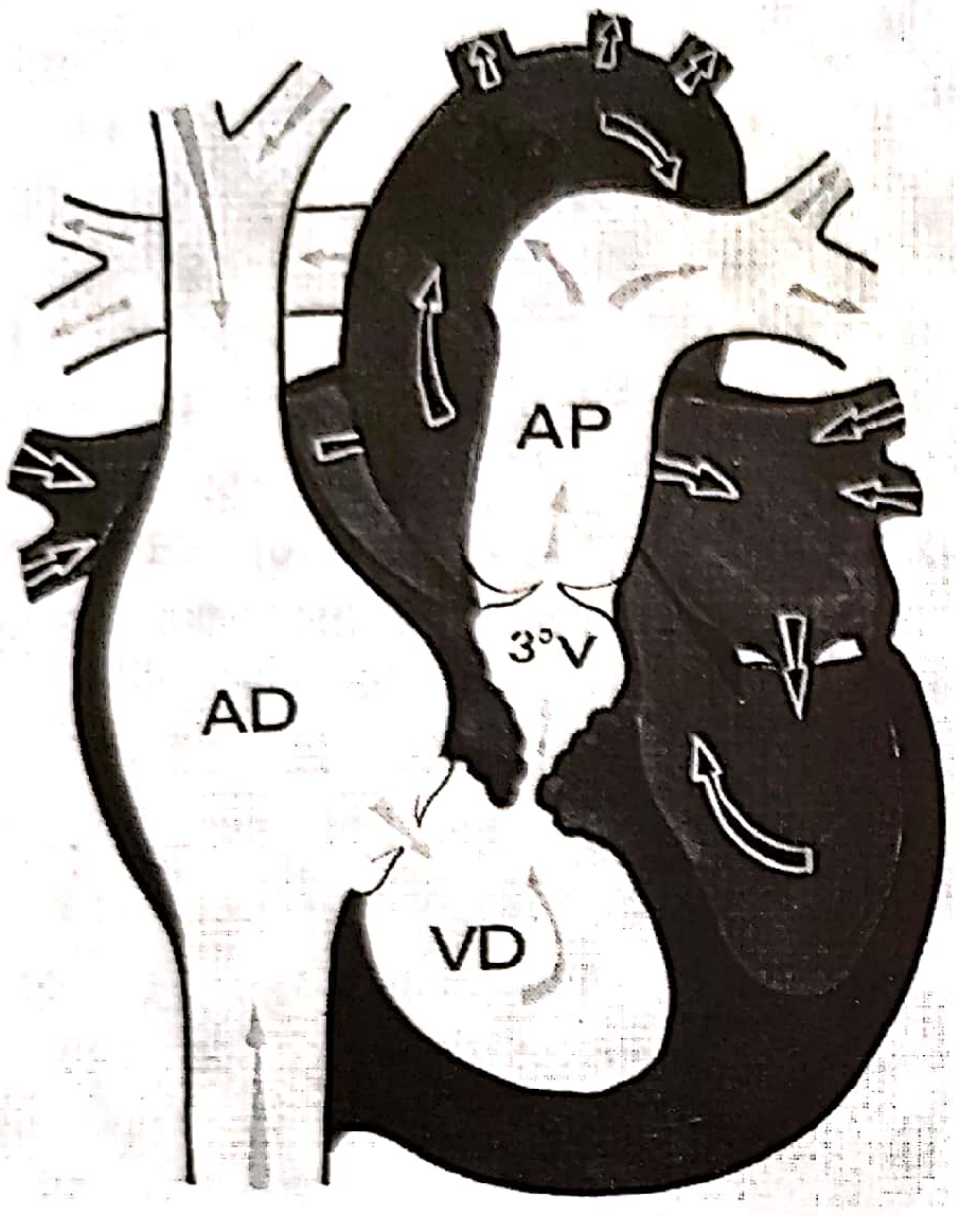

Fig. 33.6. Hemodinamica stenozei infundibulare: obstrucţia infundibulară determină un gradient presional între influxul şi refluxul ventricular, cu reducerea capacităţii pulmonare.

Arvidsson, conform clasificării lui Smith, descoperă diferite cazuri întâlnite în literatură:

1. stenoza unică sau multiplă a arterei pulmonare localizată în ramura lobară juxta-ilară;
2. stenoza;
3. stenoza membranoasă postvalvulară;
4. stenoza segmentară a bronhiilor.

Mai recent, Adams (1969) subdivide stenozele arteriale în patru tipuri:

Tipul 1. Stenoza centrală sau proximală localizată în trunchiul pulmonar sau la bifurcaţia ramurii principale.

Tipul 2. Stenoza intermediară ce interesează partea distală a arterei principale sau o ramură descendentă.

Tipul 3. Stenoza pulmonară sau distală care interesează cele mai mici bronhii arteriale.

Tipul 4. Stenoza combinată, centrală, intermediară şi periferică.

Alte tipuri de stenoze în ventriculul drept sunt descrise în **Tabelul 33.1**.

Stenozele arterelor pulmonare sunt de diverse tipuri şi permit varii clasificări (**Tabelul 33.1, Fig. 33.7**).

Tabelul 33.1. Nivele şi tipuri de stenoze ale căii de ieşire din VD

Ventriculul drept	Valva pulmonară	Artere pulmonare
Stenoză infundibulară	Sudura comisurilor	Stenoze centrale (trunchi, ramuri)
Hipertrofia trabeculei septo-marginale – ventriculul drept dublu cameral	Displazia cuspelor valvei	Stenoze periferice (artere majore intrapulmonare)
Valva embrionică a sinusului venos anevrismală (*spinnaker syndrome*)	Îngustarea severă la nivelul joncţiunii sino-tubulare	*sau*
Anevrism al septului membranos	*sau*	Tip I Stenoză unică la nivelul trunchiului sau al ramurilor drept sau stâng
Anevrism al sinusului coronar drept	*en dôme* Tricuspă Bicuspă Unicomisurală Displastică Inel hipoplazic	Tip II Stenoză la bifurcaţie, implicând trunchiul distal şi originea ramurilor
Cardiomiopatie hipertrofică		Tip III Stenoze multiple ostiale ale arterelor segmentare
Tumori		Tip IV Stenoze multiple ale arterelor periferice şi centrale

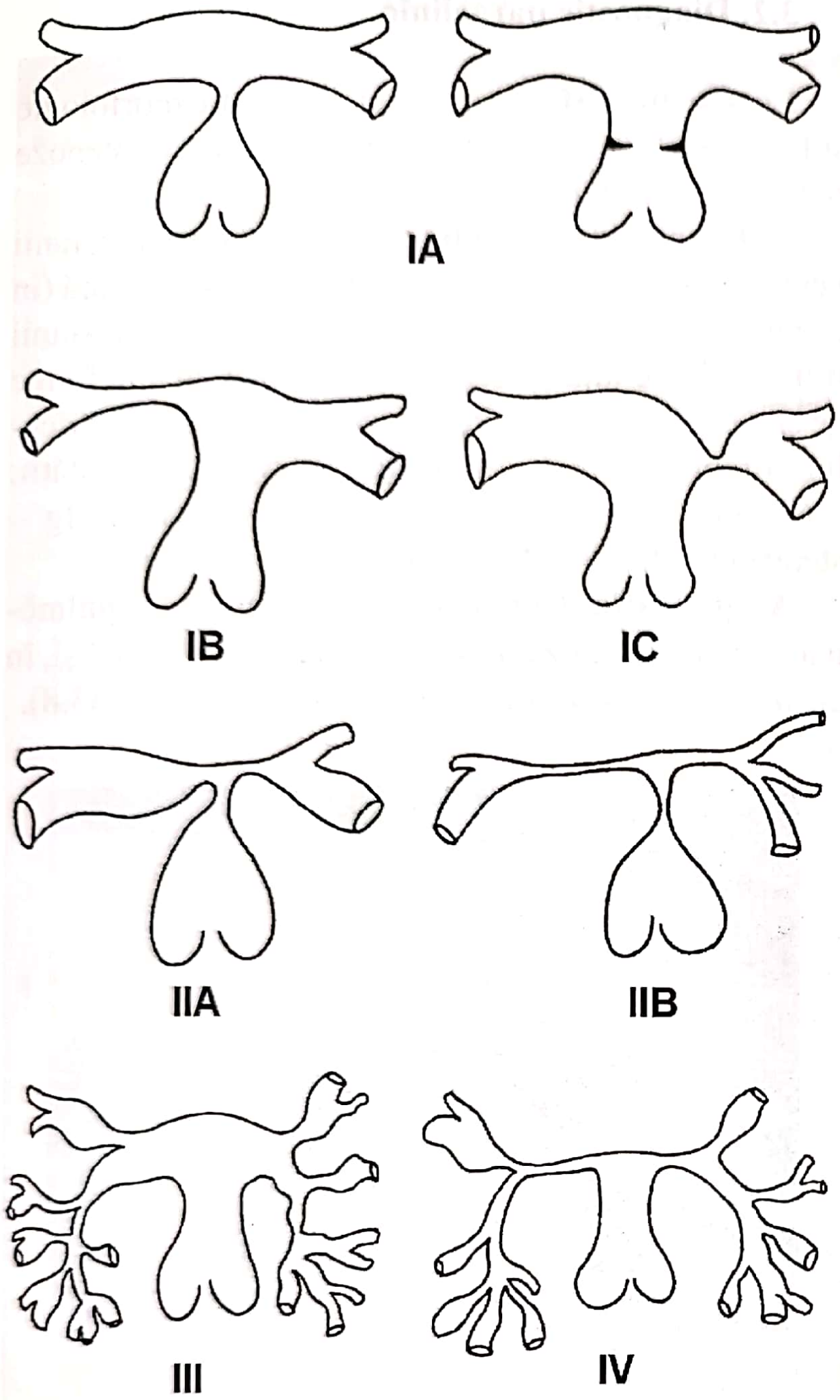

Fig. 33.7. Clasificarea stenozelor arterelor pulmonare după Gay et al. **[2]**: Tip I: stenoză unică la nivelul trunchiului (**IA** – îngustare sau diafragm) sau ramurilor dreaptă (**IB**) sau stângă (**IC**); Tip II: stenoze la bifurcație, implicând segmente scurte (**IIA**) sau lungi (**IIB**); Tip III: stenoze multiple periferice; Tip IV: stenoze centrale și periferice.

Caseta 33.2

Morfologie

- Cuspele valvei pulmonare pot fi fuzate sau îngroșate, cu inserție aberantă la peretele trunchiului arterial pulmonar proximal.
- Orificiul de deschidere a valvei poate fi excentric atunci când cuspele valvei sunt îngroșate.
- În unele cazuri, cuspele sunt imobile, cu un inel anormal de mic.
- Arterele pulmonare dreaptă și stângă sunt în general dilatate, din cauza efectului jetului poststenotic.
- Hipertrofia ventriculară dreaptă este proporțională cu gradul stenozei.
- Obstrucția infundibulară dinamică poate fi consecința hipertrofiei musculare a bandei moderatoare, de obicei, în asociere cu DSV membranos; totuși, defectul septal se poate închide spontan, lăsând obstrucție de ieșire ventriculară dreaptă.

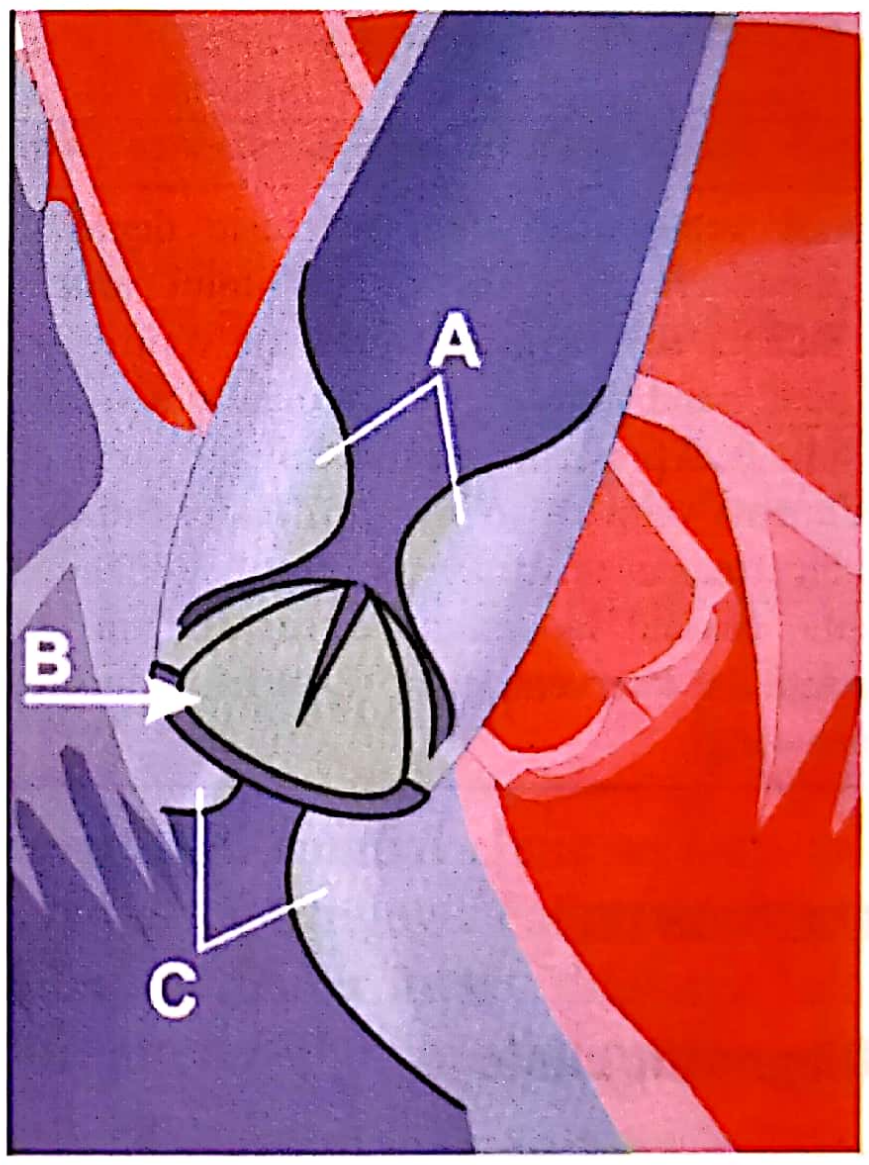

Fig. 33.1. Op TIM. Stenoza pulmonară (**A** – supravalvulară, **B** – valvulară, **C** – subvalvulară sau infundibulară) **[13]**.

2. ETIOPATOGENIE: INCIDENȚĂ, PREVALENȚĂ, EMBRIOPATOGENEZĂ

Prevalența stenozei pulmonare este de 8–10% din totalul malformațiilor cardiace **[3]**. Luând în calcul rezultatele a 39 de studii, Hoffman și Kaplan au obținut o incidență a stenozei valvulare pulmonare de 729 la un milion de nașteri vii. *The Prospective Bohemia Survival Study* a dat o prevalență a acestei afecțiuni de 0,36 la 1000 de nașteri vii, 5,81% din totalul malformațiilor cardiace. Stenoza arterelor pulmonare apare la 2–3% din pacienții cu malformații cardiace, în 40% din cazuri fiind izolată **[2]**.

Patogeneza stenozei pulmonare include cauze genetice, fiind frecvent asociată cu sindroame malformative genetice (**Tabelul 33.2**). Stenozele arterelor pulmonare pot fi cauzate şi de agenţi specifici, ca infecţia maternă cu virusul rubeolei.

Tabelul 33.2. Sindroame genetice asociate cu stenoza pulmonară [1, 2]

Sindromul Marchesani
Trisomia 18
Sindromul velo-cardio-facial
Sindromul Ullrich-Noonan
Sindromul Williams-Beuren
Sindromul Di George
Sindromul Alagille
Sindromul CATCH-22
Sindromul Keutel
Cutis laxa
Lipodistrofie totală congenitală

Caseta 33.3

Fiziopatologie

Presiunea ventriculară dreaptă creşte depăşind stenoza valvulară pulmonară, cu o creştere a debitului cardiac în timpul efortului. Stenoza severă duce la presiune ventriculară dreaptă crescută, până când muşchii ventriculari devin incapabili să genereze suficientă presiune pentru a învinge stenoza, rezultatul fiind insuficienţa ventriculară dreaptă. Hipertrofia ventriculară dreaptă şi hipertensiunea vor avea ca rezultat dilatarea ventriculară dreaptă, ducând la disfuncţie ventriculară stângă, prin bombarea septului interventricular şi, astfel, reducerea umplerii ventriculare stângi.

3. DIAGNOSTIC

3.1. Diagnostic clinic

Cu excepţia nou-născuţilor cu stenoză critică, majoritatea pacienţilor sunt asimptomatici o lungă perioadă de timp, chiar până la vârsta adultă. Cianoza apare în cazul stenozelor severe, cea centrală doar în cazul asocierii cu o comunicare interatrială (şunt dreapta-stânga). Alte simptome sunt dispneea, intoleranţa la efort, durerea toracică de origine ischemică, sincopa.

Auscultatoric, este caracteristic suflul sistolic din focarul pulmonar. Zgomotul II este larg dedublat (închiderea tardivă a valvei pulmonare datorită presiunii scăzute din circulaţia pulmonară). Stenozele severe valvulare sunt însoţite de un clic ejecţional.

3.2. Diagnostic paraclinic

Ecocardiografia permite un diagnostic morfologic şi funcţional complet, cu excepţia cazurilor cu stenoze pulmonare preiferice.

Cateterismul cardiac relevă creşterea presiunii ventriculare drepte faţă de cea din artera pulmonară (în cazul stenozelor valvulare) sau, respectiv, a presiunii infrastenotice faţă de cea suprastenotică, în alte forme de stenoză pulmonară. Presiunea sistolică din ventriculul drept este un indicator bun al severităţii: < 60 mm Hg – stenoză uşoară, 60–100 mm Hg – stenoză medie, > 100 mm Hg – stenoză severă.

Angiografia detaliază stenozele arterelor pulmonare, poate vizualiza tipurile de stenoză valvulară şi, în cazurile rare, prezenţa fistulelor coronare (**Fig. 33.8**).

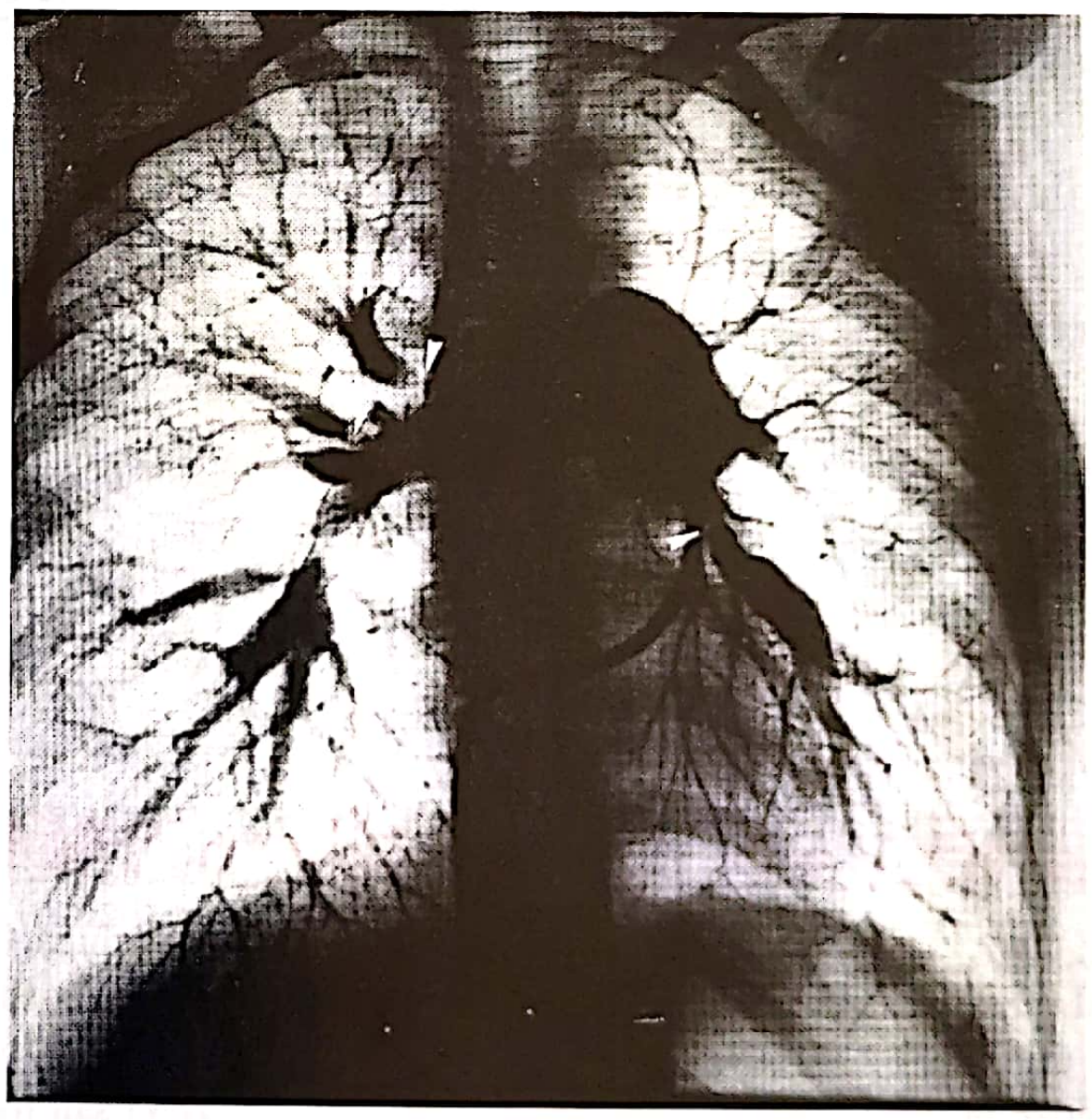

Fig. 33.8. Stenoza periferică pulmonară multiplă (angiocardiografia în A.P.).

Radiografia toracică arată proeminenţa butonului pulmonar, dilatarea arterei pulmonare stângi, dilatarea ventriculului drept. Câmpurile pulmonare sunt normale, o sărăcire a tramei vasculare apărând doar în cazurile cu şunt dreapta-stânga.

Electrocardiograma poate reflecta severitatea stenozei, prin semnele de hipertrofie ventriculară dreaptă şi atrială dreaptă.

Caseta 33.4

Diagnostic

- ***Clinic***: pacienţii sunt în general asimptomatici; la auscultaţie, zgomotul 1 este în mod normal urmat de un clic de ejecţie; cu cât distanţa este mai mică între S1 şi clic, cu atât stenoza pulmonară este mai severă; clic sistolic prematur apare în toate cazurile de stenoză pulmonară, cu excepţia cazurilor cu displazie de valvă pulmonară; absenţa clicului pune diagnosticul sub semnul întrebării; suflul de ejecţie este, în general, puternic, 4/6 ca intensitate sau mai mult; cu cât vârful ejecţiei sistolice este mai întârziat, cu atât stenoza pulmonară este mai severă; zgomotul 2 este în general larg dedublat, iar cu cât este mai mare dedublarea, cu atât este mai severă stenoza; un P_2 mic secundar presiunii PA scăzute, datorate stenozei severe.
- ***Electrocardiogramă***: hipertrofie ventriculară dreaptă cu deviaţie axială dreaptă; dilatare atrială dreaptă în cazurile grave.
- ***Radiografie toracică***: în general dimensiunea cordului normală; în stenoza pulmonară critică, se observă mărirea cordului; stenoza pulmonară severă determină flux sangvin pulmonar scăzut, cu şunt dreapta-stânga la nivelul foramenului ovale permeabil; stenoza pulmonară uşoară până la cea moderată sunt asociate cu dilatarea trunchiului arterei pulmonare şi cu artera pulmonară stângă.
- ***Ecocardiogramă***: diagnostic în toate cazurile; uzual gradientul Doppler de presiune maximă instantanee este cu 20–30% mai mare decât gradientul de la vârf la vârf, măsurat la cateterism; când se vizează dilatarea cu balon a stenozei pulmonare, natura cuspelor valvei trebuie examinată prin ecocardiografie, iar inelul valvei pulmonare trebuie măsurat, pentru a se decide dimensiunea balonului care va fi folosit.
- ***Cateterism cardiac***: toţi pacienţii cu stenoză de valvă pulmonară izolată şi cu gradient de presiune mai mare de 40–50 mm Hg trebuie supuşi cateterismului cardiac înaintea dilatării cu balon a valvei pulmonare, în afara cazului în care valva pulmonară este sever displastică, având un inel redus ca dimensiune.

3.3. Forme clinice

Cea mai importantă formă clinică din punctul de vedere al severităţii şi necesităţii intervenţiei terapeutice este **stenoza pulmonară critică a nou-născutului**. În aceste cazuri stenoza valvei pulmonare este severă, de obicei sub forma *en dôme*, şi are consecinţe încă din viaţa intrauterină, prin creşterea fluxului sangvin prin foramenul ovale şi limitarea creşterii cavităţii ventriculare drepte, cu hipoplazie de inel tricuspidian. Severitatea clinică este dată atât de severitatea cianozei, cât şi de instabilitatea hemodinamică, evoluţia naturală fiind spre exitus în primele zile-săptămâni, prin hipoxie, acidoză, colaps cardio-vascular după închiderea canalului arterial permeabil **[1]**.

Caseta 33.5

Boli asociate

- DSA
- DSV
- Stenoză pulmonară periferică:
  - în general uşoară, fără consecinţe semnificative; întâlnită la nou-născuţi, din cauza dimensiunii mici a arterelor pulmonare intrauterin, deoarece acestea conduc o parte redusă de flux cardiac combinat la plămâni (7% din fluxul cardiac combinat merge la amândoi plămânii). Doar 10–15% necesită proceduri chirurgicale sau de dilatare cu balon;
  - în sindromul Rubella, arterele pulmonare periferice prezintă de la origine hipoplazie bilaterală; rar necesită proceduri chirurgicale sau de dilatare cu balon;
  - în sindromul Noonan se observă stenoză pulmonară periferică iar pacienţii vârstnici pot asocia şi cardiomiopatie. Acest sindrom se asociază cu limfedem, trăsături dismorfice şi hipotonie;
  - în sindromul Alagille, stenoza pulmonară difuză se asociază cu stenoza de valvă pulmonară, precum şi cu stenoză difuză de trunchi şi ramuri de artere pulmonare;
  - pacienţii cu sindromul William dezvoltă stenoză supravalvulară pulmonară şi aortică, cu sau fără coarctaţie de aortă şi stenoze de artere renale.

3.4. Diagnostic diferenţial

Diagnosticul diferenţial clinic se face cu defectul septal interatrial, cu tetralogia Fallot, atrezia pulmonară cu sept interventricular intact, dilatarea idiopatică a trunchiului arterei pulmonare, pectus excavatum, tumori cardiace.

4. ISTORIA NATURALĂ

Evoluţia pacienţilor depinde de severitatea stenozei. Cei cu stenoză uşoară-medie, cu presiunea sistolică în ventriculul drept mai mică de 60 mm Hg, pot trăi fără simptome şi fără risc de deces prematur (în afară de riscul de endocardită, determinat de leziunile date de fluxurile sangvine anormale). Riscul de deces creşte cu severitatea stenozei. Cel mai mare risc îl au cei cu simptome apărute în primul an de viaţă (insuficienţă cardiacă sau episoade de dispnee paroxistică. În primii doi ani de viață, simptomele (cianoza, insuficiența cardiacă) pot să apară la severități mai mici ale stenozei decât la copiii mai mari.

În managementul pacienților care nu necesită tratement intervențional sau chirurgical trebuie ținut cont de faptul că în multe cazuri gradul stenozei nu este static, putând crește în timp, de aceea sunt necesare controale periodice.

5. TRATAMENT

5.1. Mijloace de tratament, indicații

Stenoza pulmonară este una dintre puținele malformații cardiace care are o alternativă intervențională viabilă la tratamentul chirurgical, care de altfel este și el destul de simplu și lipsit de riscuri.

5.1.1. Tratamentul medicamentos cu prostaglandine este indicat să fie instituit de urgență la nou-născuții cu stenoză pulmonară critică, pentru a menține deschis canalul arterial permeabil și a permite supraviețuirea până la tratamentul intervențional sau chirurgical de urgență.

5.1.2. Tratamentul intervențional, valvuloplastia cu balon, este tratamentul de elecție pentru stenoza valvulară pulmonară izolată. În cazul nou-născuților cu stenoză pulmonară critică indicația este de urgență, dar în restul cazurilor indicația de tratament intervențional este încă discutată. Anderson et al. folosesc această procedură doar dacă presiunea în ventriculul drept depășește 55–60 mm Hg, iar pentru alții criteriile de indicație sunt hipertrofia ventriculară dreaptă și o viteză maximă a fluxului de 4 m/s (Gibbs **[4]**).

Valvuloplastia cu balon a valvei pulmonare a fost introdusă de Kan et al. în 1982 la Baltimore. Prima încercare a fost făcută de Rubio-Alverez et al. în 1950 **[6]** și plastia cu balon a arterelor pulmonare de Lock et al. în 1983 la Minneapolis **[1]**. Valvuloplastia valvei constă în introducerea unui balon pe ghid prin orificiul valvular și inflarea acestuia, cu controlul ulterior al gradientului restant (**Fig 33.9**). Riscul vital și complicațiile acestei proceduri sunt minime, cu excepția cazurilor de stenoză pulmonară critică la nou-născuți, unde riscul este crescut de starea precară a pacienților, dificultatea tehnică a procedurii și o șansă mai mare de insucces tehnic (5,6%) **[7]**. Este necesar backup-ul chirurgical.

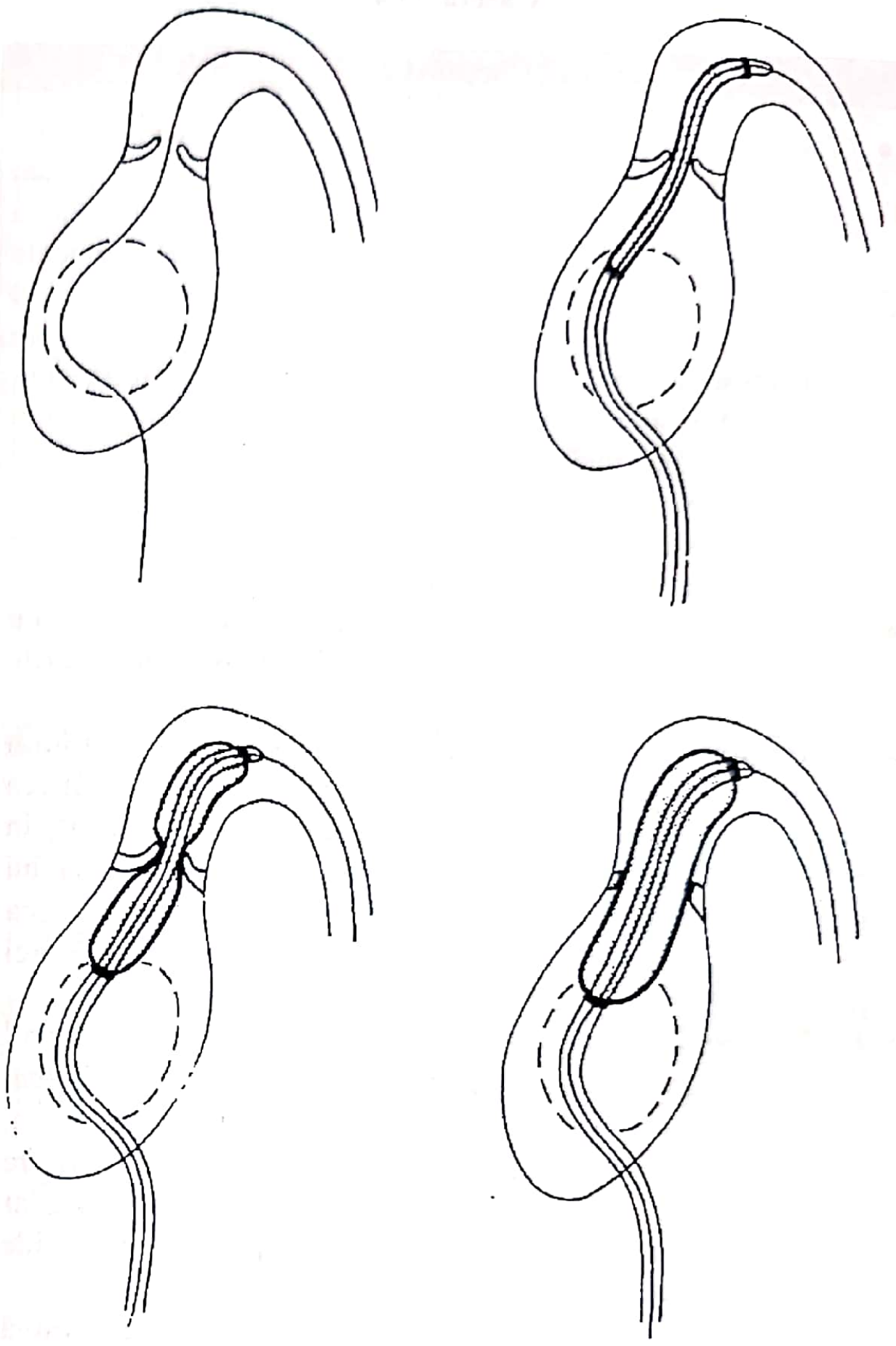

Fig. 33.9. Valvuloplastie pulmonară cu balon **[1]**.

Plastia cu balon a arterelor pulmonare, deși cu o rată de succes inițial mare, are o rată de recurență descurajatoare (peste două treimi), chiar și după introducerea baloanelor cu presiune mare. De asemenea, riscul ruperii arterei este semnificativ. Deoarece recurența se datorează naturii fibroelastice a stenozelor și reculului elastic, a fost introdusă plastia cu stent. Deși stenturile prezintă avantajul posibilității dilatării ulterioare, odată cu creșterea pacientului, posibilitatea restenozei prin formarea de neo-intimă pune sub semnul întrebării evoluția în timp a acestora. Indicația de stentare este o presiune substenotică mai mare de 60 mm Hg.

Caseta 33.6

Indicaţii pentru tratament chirurgical

- Stenoza de valvă pulmonară uşoară (gradient de presiune mai mic de 25 mm Hg): intervenţia terapeutică nu este necesară.
- Stenoza pulmonară moderată până la severă (gradient de presiune de 26–49 mm Hg): cateterism cardiac înainte de dilatarea cu balon a valvei pulmonare stenozate; rezultatul dilatării cu balon este mai bun în cazul în care stenoza pulmonară se datorează fuziunii comisurii şi nu a valvei pulmonare displazice.
- Stenoza pulmonară severă (gradient de presiune de 50–79 mm Hg): cu cianoză datorată şuntului dreapta-stânga la nivel atrial, sunt necesare prostaglandina şi dilatarea cu balon a valvei pulmonare, pentru a reduce gradientul de presiune de la nivelul valvei pulmonare.

Ventricul drept cu insuficienţă de contractilitate severă poate să se observe după dilatarea cu balon a valvei pulmonare, din cauza obstrucţiei de tract de ieşire venticular drept, secundar hipertrofiei musculare a tractului de ieşire venticular drept. Aceasta se observă mai ales după intervenţia chirugicală, la pacienţii cu presiune ventriculară dreaptă mai mare de 100 mm Hg. Pacienţii cu asemenea presiune sunt în zilele noastre trataţi timpuriu.

- Stenoza pulmonară critică (flux sangvin pulmonar ducto-dependent): valvă pulmonară aproape atretică, ventriculul drept hipertrofiat, dar cu o cavitate mică, ca în atrezia pulmonară cu sept ventricular intact.

5.1.3. Tratamentul chirurgical al stenozei valvulare pulmonare este indicat doar în cazul eşecului tratamentului intervenţional, cel mai frecvent datorită displaziei valvulare. Şi în aceste cazuri, presiunea sistolică din ventriculul drept este cea care pune indicaţia: sigură dacă presiunea este peste 100 mm Hg, foarte discutabilă dacă presiunea este sub 75 mm Hg **[1]**.

Proceduri chirurgicale:

a) *Valvotomia pulmonară închisă* (Brock, 1948) – procedură istorică, constând în dilatarea instrumentală valvulară prin incizia directă a arterei pulmonare, fără circulaţie extracorporeală.

a) *Valvotomia (valvectomia) off-pump – cu oprirea inflow-ului.* Prin oprirea inflow-ului (şnuruirea temporară a venelor cave şi clamparea laterală a aortei pentru a opri sângele să ajungă antegrad sau retrograd în artera pulmonară), se obţine un câmp operator relativ curat care permite valvotomia (incizarea comisurilor sudate) sau valvectomia (excizia cuspelor displastice) la vedere.

Caseta 33.7

Tratament chirurgical

Astăzi, tratamentul chirurgical al stenozei de valvă pulmonară izolate este foarte rar.

- În cazul stenozei de valvă pulmonară cu defecte cardiace asociate, tratamentul chirurgical constă în valvotomie cu bypass cardio-pulmonar: prin incizia longitudinală a zonei anterioare a trunchiului arterei pulmonare, valva pulmonară este expusă; cuspele sunt separate de inserţia anormală la peretele arterial, fuziunile comisurale sunt incizate, iar diametrul deschiderii astfel obţinute este măsurat cu dilatatoare Hegar şi comparat cu dimensiunea normală pe categoria de vârstă şi greutate corporală.
- În prezenţa valvei pulmonare displastice, poate fi efectuată o valvectomie pulmonară (excizarea valvei pulmonare), lăsând o regurgitare de valvă pulmonară.
- În prezenţa inelului valvei pulmonare displastice, se realizează o incizie transanulară, iar inelul este lărgit cu un petic transanular, în general de pericard autolog sau heterolog.
- Dacă stenoza de valvă pulmonară este asociată cu obstrucţie subvalvulară severă, poate fi necesară rezecţia infundibulară, prin ventriculotomie dreaptă.

b) *Proceduri de eliminare a stenozelor căii de ieşire a ventriculului drept în circulaţie extracorporeală.*

1) Valvotomia – valvectomia pulmonară. Incizia se face longitudinal pe trunchiul arterei pulmonare. Comisurile sudate se incizează cu bisturiul (**Fig. 33.10**).

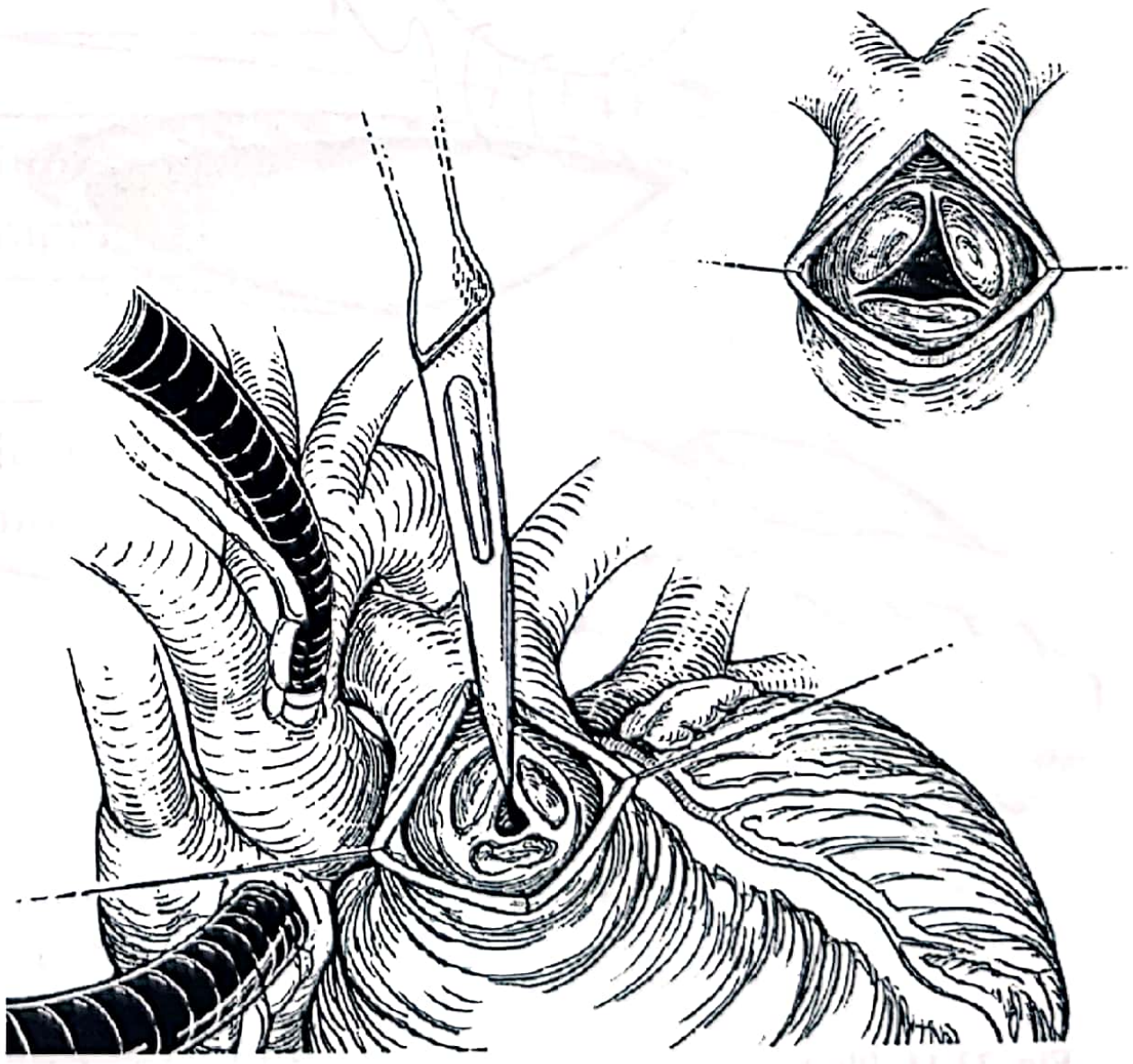

Fig. 33.10. Valvotomie pulmonară **[3]**.

2) Rezecția infundibulară. Abordul inițial este transatrial–transpulmonar, incizia ventricului drept făcându-se doar în cazul unui acces restrâns prin abordul de mai sus sau dacă e nevoie de plasarea unui petic transanular. Se rezecă benzile musculare care provoacă obstrucția infundibulară.

3) Plastia cu petic a tractului de ejecție a ventriculului drept se face în cazul hipoplaziei infundibulare și al inelului valvular (dacă diametrul inelului este mai mic de două deviații standard față de valorile normale). Peticul, oval, din pericard sau material sintetic, este cusut peste incizia longitudinală ce se întinde de la nivelul infundibulului până pe trunchiul arterei pulmonare, trecând peste inelul pulmonar. Se păstrează cuspa posterioară nativă (**Fig. 33.11**). Se pot utiliza și petice monocuspe (din homogrefe, pericard sau Gore-Tex) pentru a diminua regurgitarea pulmonară postoperatorie.

4) Înlocuirea valvei pulmonare. Dacă se consideră că este necesară păstrarea competenței valvulare (mai ales în cazurile cu funcție ventriculară dreaptă alterată, cavitate redusă a ventriculului drept, insuficiență tricuspidiană), se practică implantarea unei homogrefe (pulmonare, aortice) sau xenogrefe (Contegra).

c) *Plastia stenozelor arterelor pulmonare* se face cu petice de pericard (**Fig. 33.12**).

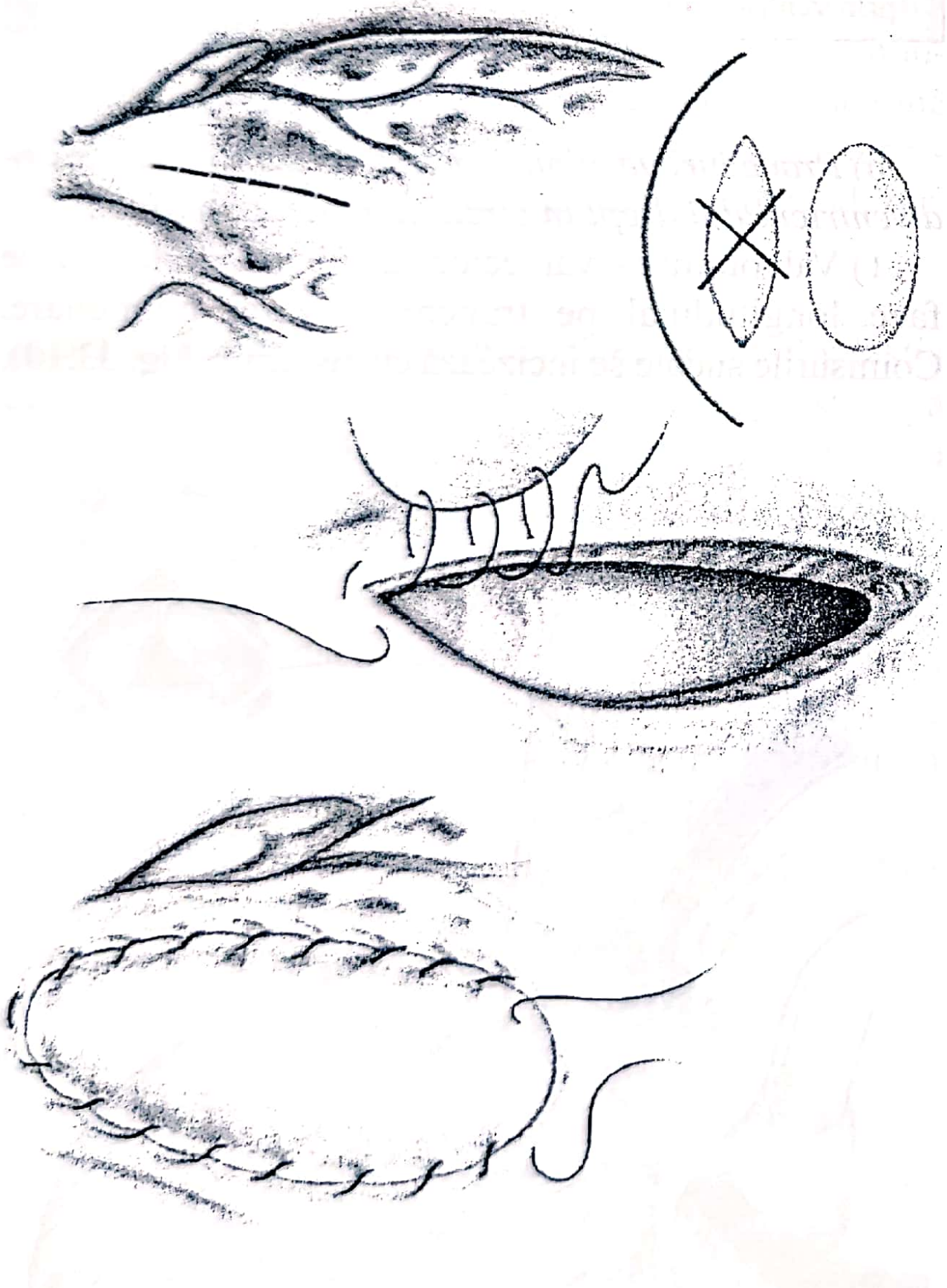

Fig. 33.11. Plastie cu petic a tractului de ejecție a ventricului drept [4].

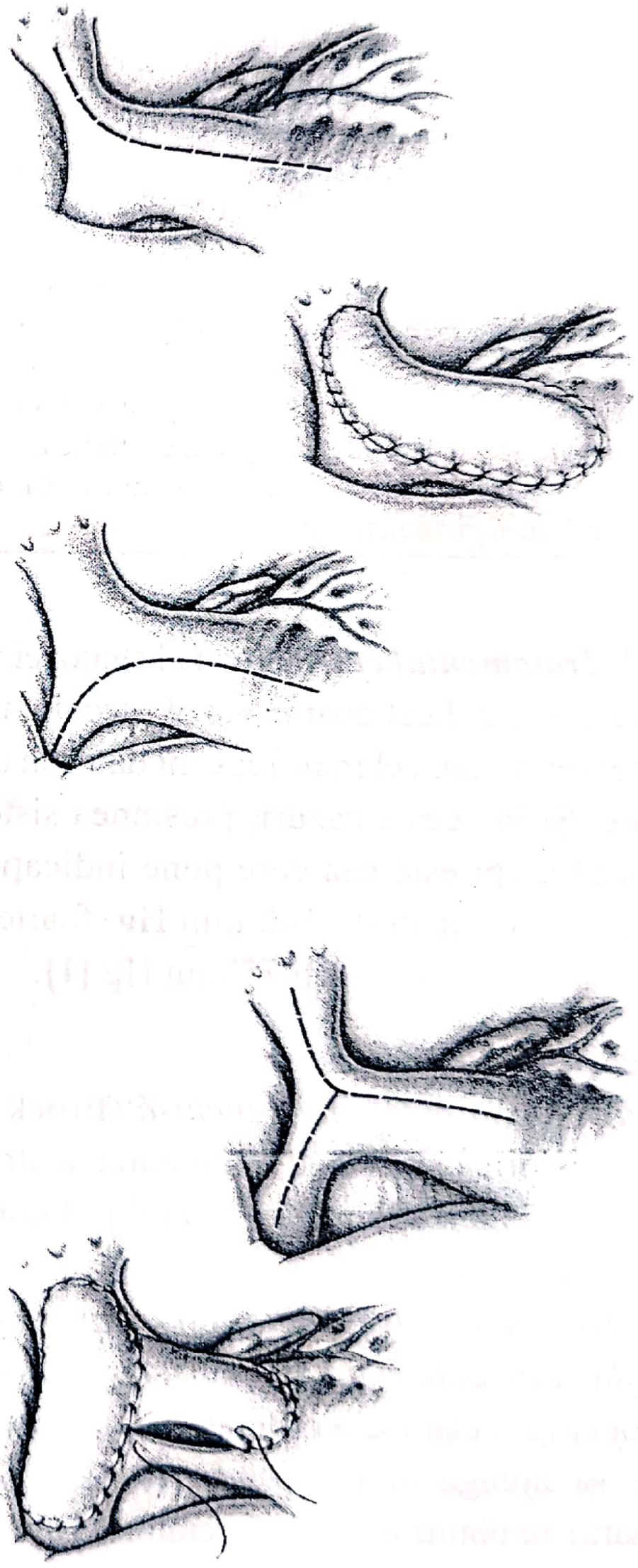

Fig. 33.12. Plastie cu petic a arterelor pulmonare [4].

d) *Corecția ventriculului dublu cameral* se face prin rezecția stenozei prin abord atrial sau ventricular.

e) *Șuntul sistemico-pulmonar* este utilizat ca paliație atunci când dilatarea cu balon nu este accesibilă și valvotomia chirurgicală nu este posibilă; de asemenea, se practică în cazul imposibilității sevrării de infuzia cu prostaglandine după dilatarea cu balon la nou-născuți (vezi mai jos **Fig. 33.13**).

d) *Operațiile Glenn, Hemi-Fontan, Fontan, corecție biventriculară 1 ½* se fac în cazurile cu ventricul drept prea mic pentru a permite corecția biventriculară

e) *Transplantul* de cord, cord-plămân.

5.1.4. Managementul stenozei critice la nou-născuți (Fig. 33.13)

5.2. Factori de risc (Tabelul 33.3)

Tabelul 33.3. Factori de risc al tratamentului chirurgical în stenozele pulmonare critice [3]

Procedura	Factori de risc
Valvotomie pulmonară	Fără ocluzie de inflow sau bypass cardio-pulmonar
Plastie cu petic transanular fără șunt sistemico-pulmonar	Dimensiuni reduse ale joncțiunii ventricul drept – trunchiul arterei pulmonare
	Grad crescut al regurgitării tricuspidiene
	Operație precoce

Caseta 33.8

Posibile complicații

- Stenoză de valvă pulmonară reziduală sau recurentă
- Regurgitare de valvă pulmonară


Nou-născuți cu stenoză pulmonară critică
Prostaglandine
Valvuloplastie cu balon
Sevrare rapidă de prostaglandine
Imposibilitatea sevrării rapide
Insucces
Încă 7-10 zile de terapie cu prostaglandine
Tratament chirurgical
Imposibilitatea sevrării
Sevrare
Șunt sistemico-pulmonar

Fig. 33.13. Algoritmul managementului stenozei pulmonare critice la nou-născuți.

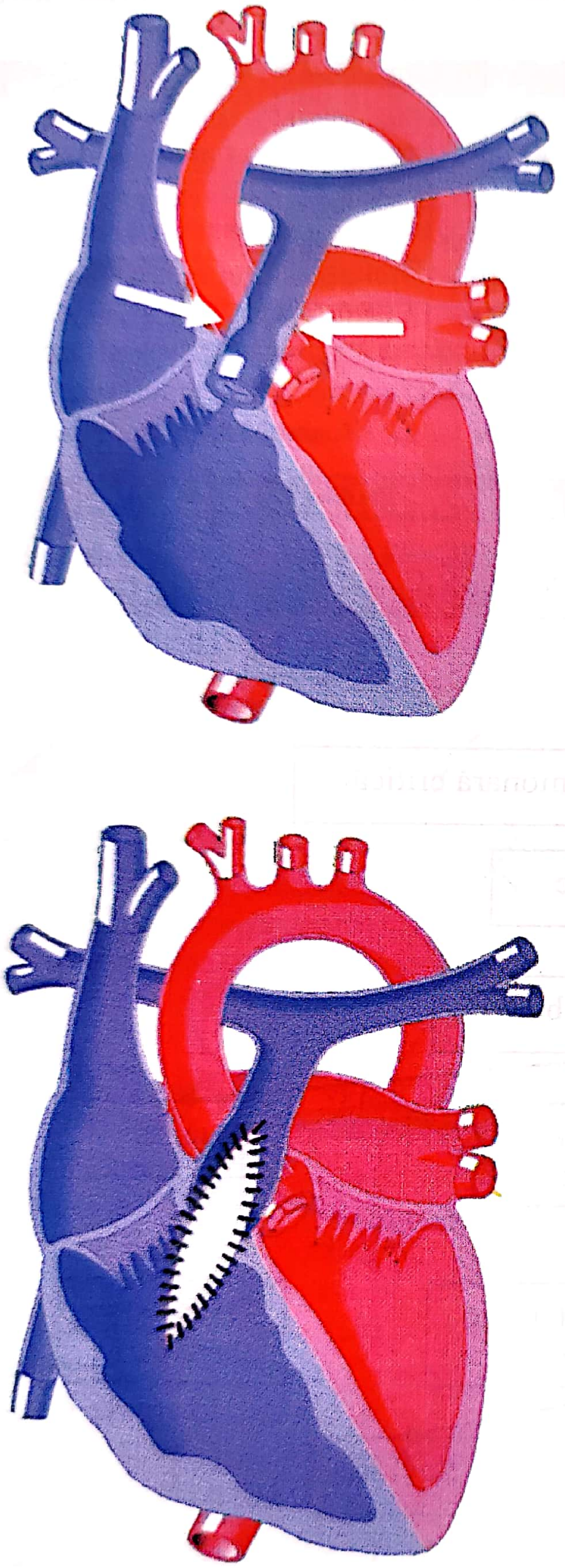

Fig. 33.2. Op TIM. Corecția stenozei de arteră pulmonară (sus – privire internă a cordului cu stenoză pulmonară supravalvulară; jos – corecția stenozei arterei pulmonare prin inserția unui petic transanular. Porțiunea inferioară a peticului este suturată de peretele extern al VD – nu se vede) **[13]**.

5.3. Rezultate

Deoarece mortalitatea în cazul valvuloplastiilor, atât intervenționale, cât și chirurgicale, a ajuns la valori reduse încă de acum mulți ani (valvuloplastii cu balon – 1,16% Hubner et al., 1992 **[8]**, tratament chirurgical – sub 3%, Tandon et al., 1965 **[9]**), accentul în cazul rezultatelor se pune pe morbiditate, recurență, necesitatea reintervențiilor, regurgitarea pulmonară postprocedurală.

Indicația pentru utilizarea procedurilor intervenționale este acum deasupra controverselor, deoarece acestea au rezultate similare cu ale procedurilor chirurgicale, dar cu o morbiditate mai mică (studiul multicentric CHSS a obținut rezultate echivalente pentru cele două tipuri de proceduri terapeutice – mortalitate de 6% și reducere a gradientului similară **[10]**).

Studiul multicentric de mai sus a evaluat cazurile a 101 nou-născuți cu stenoză pulmonară critică, tratați intervențional sau chirurgical în 27 de instituții. Supraviețuirea a fost de 89% la o lună și 81% la 4 ani, iar gradientul restant a fost mai mic de 30% dintre cazuri; reintervențiile au fost necesare în 26% din cazuri, într-un procent asemănător între procedurile intervenționale și cele chirurgicale.

Garty et al. au studiat rezultatele tardive ale valvuloplastiei cu balon la nou-născuți și copii. Nu au necesitat reintervenții 90%, 83%, 83% și 77% din cazuri la, respectiv, 1, 5, 10 și 15 ani. A fost documentată creșterea inelelor valvei tricuspide și pulmonare odată cu creșterea copilului. Insuficiența pulmonară a fost observată la 24% dintre pacienți (22% moderată, 2% severă) la primul control și la 57% (40% moderată, 17% severă) la ultimul control **[11]**.

Insuficiența pulmonară postprocedurală apare la 10–50% dintre cazuri **[12]**. Nu este încă clar dacă insuficiența pulmonară este un factor negativ important; deși rezultatele clinicii Mayo nu asociază insuficiența pulmonară cu decesul prematur, unele studii arată că aceasta devine simptomatică în timp (după Shimazaki et al., procentul de pacienți cu insuficiență pulmonară izolată care rămân asimptomatici este de 77% la 37 de ani, 50% la 49 de ani, 24% la 64 de ani **[2]**).

6. NOMENCLATURĂ STS/ EACTS

A. Stenoza pulmonară cu sept interventricular intact

I. Aspecte generale

Definiție: Stenoza pulmonară cu sept interventricular intact este o malformație care constă într-un spectru de leziuni de la stenoza pulmonară critică neonatală cu hipoplazia VD până la stenoza pulmonară valvulară la sugar, copil sau adult, mai bine tolerată, dar potențial asociată cu stenoză infundibulară.

Tratamentul acestei afecțiuni este în special intervențional, doar puține cazuri necesitând intervenție chirurgicală.

Obstrucția căii de ieșire a ventriculului drept cu sept interventricular intact (OTEVD-SII) cuprinde următoarele leziuni congenitale:

PVS critic neonatal necesită de obicei deservire ductală pentru a obține o supraviețuire precoce. În cazul a 50% dintre nou-născuții cu PSV, diametrul valvei tricuspide este normal (între două derivații standard, $0 < Z > -2$); în mai puțin de 10 % dintre cazuri, valva tricuspidă este sever hipoplastică ($Z = -4$ sau -5). Doar 10% dintre nou-născuți au fistulă coronariană la VD și doar 2% au circulație coronariană dependentă de VD. Dimensiunea cavității VD este redusă, iar această reducere, când este prezentă, este în corelație cu hipertrofia musculară concentrică.

În majoritatea cazurilor, excizia fibrozei endocardice se poate observa datorită hipoplaziei severe a cavității VD, care este probabil în corelație cu dezechilibrul dintre cererea și deservirea cu oxigen a miocardului. Poate fi asociată și hipoplazia ramurilor pulmonare. Mărimea cavității VD nu are corelație strânsă cu diametrul valvei tricuspide, reducerea în mărime fiind secundară hipertrofiei VD și nu unei dezvoltări structurale anormale, așa cum se observă în atrezia de pulmonară cu sept ventricular intact. PSV sever este observat la pacienții cu lărgirea cavității VD; această boală are un prognostic prost și este de obicei asociată cu cardiomiopatie.

În formele cele mai grave, se face corecție chirurgicală neonatală prin valvulotomie pulmonară sau prin lărgire cu petic transanular. Rar, se adaugă un șunt sistemico-pulmonar.

În jurul perioadei neonatale, în mica copilărie și în copilărie, foița tisulară poate să devină îngroșată și mixomatoasă, cu retracția comisurii, ducând frecvent la stenoze supravalvulare asociate, ca urmare a hipertrofiei concentrice a VD, întâlnindu-se frecvent stenoză severă, infundibulară. La pacienții cu stenoză infundibulară severă se practică aceste proceduri chirurgicale rare, în care valvulotomia pulmonară necesită asocierea unei rezecții infundibulare și/sau lărgire cu petic.

Atrezia pulmonară cu sept interventricular intact

Stenoza pulmonară cu sept interventricular intact

Stenoză de arteră pulmonară sau ramuri pulmonare

Ventricul drept dublu cameral

Valvă pulmonară absentă cu sept interventricular intact

Disfuncția de conduit VD – arteră pulmonară

II. Nomenclatură

Nivelul 1

Stenoză pulmonară cu sept interventricular intact (SP-SII)

Nivelul 2

Stenoză pulmonară – SII, FAP

Stenoză pulmonară – SII, **subvalvulară**

Stenoză pulmonară – SII, **supravalvulară**

Stenoză pulmonară – SII, **valvulară**

Nivelul 3

Stenoză pulmonară – SII, FAP

Stenoză pulmonară – SII, subvalvulară

Stenoză pulmonară – SII, supravalvulară

Stenoză pulmonară – SII, valvulară, FAP

Stenoză pulmonară – SII, valvulară, **fără fistule sau sinusoide coronare**

Stenoză pulmonară – SII, valvulară, **fistule sau sinusoide coronare – circulație coronară nedependentă de VD**

Stenoză pulmonară – SII, valvulară, **fistule sau sinusoide coronare – circulație coronară dependentă de VD**

Nivel 4

Stenoză pulmonară – SII, FAP

Stenoză pulmonară – SII, subvalvulară

Stenoză pulmonară – SII, supravalvulară

Stenoză pulmonară – SII, valvulară, FAP

Stenoză pulmonară – SII, valvulară, fără fistule sau sinusoide coronare, FAP

Stenoză pulmonară – SII, valvulară, fără fistule sau sinusoide coronare, **scor TV-Z 1 sau mai mare**

Stenoză pulmonară – SII, valvulară, fără fistule sau sinusoide coronare, **scor TV-Z 0**

Stenoză pulmonară – SII, valvulară, fără fistule sau sinusoide coronare, **scor TV-Z – 1**

Stenoză pulmonară – SII, valvulară, fără fistule sau sinusoide coronare, **scor TV-Z – 2**

Stenoză pulmonară – SII, valvulară, fără fistule sau sinusoide coronare, **scor TV-Z – 3**

Stenoză pulmonară – SII, valvulară, fără fistule sau sinusoide coronare, **scor TV-Z – 4**

Stenoză pulmonară – SII, valvulară, fără fistule sau sinusoide coronare, **scor TV-Z – 5 sau mai mic**

Stenoză pulmonară – SII, valvulară, fistule sau sinusoide coronare – circulație coronară nedependentă de VD, FAP

Stenoză pulmonară – SII, valvulară, fistule sau sinusoide coronare – circulație coronară nedependentă de VD, **scor TV-Z 1 sau mai mare**
Stenoză pulmonară – SII, valvulară, fistule sau sinusoide coronare – circulație coronară nedependentă de VD, **scor TV-Z 0**
Stenoză pulmonară – SII, valvulară, fistule sau sinusoide coronare – circulație coronară nedependentă de VD, **scor TV-Z – 1**
Stenoză pulmonară – SII, valvulară, fistule sau sinusoide coronare – circulație coronară nedependentă de VD, **scor TV-Z – 2**
Stenoză pulmonară – SII, valvulară, fistule sau sinusoide coronare – circulație coronară nedependentă de VD, **scor TV-Z – 3**
Stenoză pulmonară – SII, valvulară, fistule sau sinusoide coronare – circulație coronară nedependentă de VD,**scor TV-Z – 4**
Stenoză pulmonară – SII, valvulară, fistule sau sinusoide coronare – circulație coronară nedependentă de VD, **scor TV-Z – 5 sau mai mic**

Stenoză pulmonară – SII, valvulară, fistule sau sinusoide coronare – circulație coronară dependentă de VD, FAP

Stenoză pulmonară – SII, valvulară, fistule sau sinusoide coronare – circulație coronară dependentă de VD, **scor TV-Z 1 sau mai mare**
Stenoză pulmonară – SII, valvulară, fistule sau sinusoide coronare – circulație coronară dependentă de VD, **scor TV-Z 0**
Stenoză pulmonară – SII, valvulară, fistule sau sinusoide coronare – circulație coronară dependentă de VD, **scor TV-Z – 1**
Stenoză pulmonară – SII, valvulară, fistule sau sinusoide coronare – circulație coronară dependentă de VD, **scor TV-Z – 2**
Stenoză pulmonară – SII, valvulară, fistule sau sinusoide coronare – circulație coronară dependentă de VD, **scor TV-Z – 3**
Stenoză pulmonară – SII, valvulară, fistule sau sinusoide coronare – circulație coronară dependentă de VD, **scor TV-Z – 4**
Stenoză pulmonară – SII, valvulară, fistule sau sinusoide coronare – circulație coronară dependentă de VD, **scor TV-Z – 5 sau mai mic**

III. Nomenclatura tratamentului

Închidere DSA, OS
Închidere DSA, FOP
Excizia fibrozei endocardice, VD
Tract de ejecție, VD
Rezecție infundibulară
Lărgire cu petic, FAP
Lărgire cu petic, netransanular
Lărgire cu petic, transanular
Valvulo-plastie
Pulmonară
Pulmonară, valvotomie, percutană
Pulmonară, valvotomie, cord închis, transventricular
Pulmonară, valvotomie, cord închis, prin artera pulmonară
Pulmonară, valvotomie, ocluzie de inflow
Pulmonară, valvotomie, în CEC
Șunt
Sistemico-pulmonar, Blalock-Taussig modificat
Sistemico-pulmonar, Blalock-Taussig modificat, stâng
Sistemico-pulmonar, Blalock-Taussig modificat, drept
Sistemico-pulmonar, central (de pe aortă sau de pe trunchiul arterei pulmonare)
Sistemico-pulmonar, altele
Ligatură
Anastomoză cavo-pulmonară bilaterală bidirecțională (Glenn bilateral bidirecțional)
Glenn (anastomoză cavo-pulmonară unidirecțională) (Glenn unidirecțional)
Hemi-Fontan
Fontan
FAP
Conectare atrio-pulmonară
Conectare atrio-ventriculară
CCPT, tunel lateral, fenestrat
CCPT, tunel lateral, nefenestrat
CCPT, conduit extern, fenestrat
CCPT, conduit extern, nefenestrat
Altele
Corecție ventriculară 1 ½ (corecție biventriculară parțială)
Transplant, cord
Reconstrucție de arteră pulmonară (plastie), FAP
Reconstrucție de arteră pulmonară (plastie), trunchi

IV. Lista scurtă de diagnostic și tratament

Lista scurtă de diagnostic
Stenoză pulmonară, valvulară
Valvă pulmonară, altele

Lista scurtă de tratament
Închidere DSA
Închidere primară
Petic
Închidere FOP, închidere primară
Tract de ejecție VD
Valvuloplastie, pulmonară
Șunt sistemico-pulmonar
Blalock-Taussig modificat
Central
Altele
Șunt, ligatură
Anastomoză cavo-pulmonară bilaterală bidirecțională (Glenn bilateral bidirecțional)
Glenn (anastomoză cavo-pulmonară unidirecțională) (Glenn unidirecțional)
Hemi-Fontan
Fontan
FAP
Conectare atrio-pulmonară
Conectare atrio-ventriculară
CCPT, tunel lateral, fenestrat
CCPT, tunel lateral, nefenestrat

CCPT, conduit extern, fenestrat
CCPT, conduit extern, nefenestrat
Altele
Corecție ventriculară 1 ½ (corecție biventriculară parțială)
Transplant, cord
Reconstrucție de arteră pulmonară (plastie),
FAP
Trunchi

B. Stenoza de arteră pulmonară şi/sau ramuri pulmonare

Termenul de stenoză a arterei pulmonare şi/sau a trunchiului pulmonar se referă la o anomalie congenitală care se prezintă cu îngustarea trunchiului şi/sau a ramurilor sale. Stenozele trunchiului şi/sau ramurilor pulmonare pot fi leziuni izolate ale altor leziuni, cum ar fi stenoza pulmonară sau tetralogia Fallot. Stenoza trunchiului şi/sau arterei pulmonare pot fi congenitale sau dobândite.

Formele native de stenoză a arterei pulmonare şi/sau a ramurilor pulmonare sunt frecvent asociate cu anomalii extracardiace în boli cum ar fi sindromul Williams şi sindromul Beuren, sindromul Alagille (degenerarea ductului biliar intrahepatic) şi deleția 22q11.

Leziunile pot fi uni- sau bilaterale, cu sau fără stenoza bifurcației; ba mai mult, leziunile se extind frecvent către periferie, cu stenozarea segmentară a ramurilor.

Diferență face coarctația arterei pulmonare, care este în corelație cu extensia anormală a ductului arterial într-o ramură a pulmonarei, mai frecvent ramura stângă.

Stenoza arterei pulmonare atrezice, consecutivă banding-ului de atrezie pulmonară, face parte din diagnosticul de includere în acest grup. Pacienții cu stenoză a arterei pulmonare şi/sau a ramurilor sunt tratați în mod curent prin dilatație percutană cu balon şi angioplastie cu montare de stent. Corecțiile chirurgicale includ lărgirea cu petic şi posibil intraoperator angioplastia cu balon.

I. Nomenclatură

Nivelul 1

Coarctație de arteră pulmonară
Stenoză de arteră pulmonară (hipoplazie)

Definiție: Coarctația de arteră pulmonară e datorată unei extinderi anormale a canalului arterial într-o ramură pulmonară, mai frecvent stânga.

Nivelul 2

Coarctație de arteră pulmonară, FAP

Coarctație de arteră pulmonară, **stânga**
Coarctație de arteră pulmonară, **dreapta**

Stenoză de arteră pulmonară (hipoplazie), FAP

Stenoză de arteră pulmonară (hipoplazie), **trunchi**
Stenoză de arteră pulmonară (hipoplazie), **ramură**

Nivelul 3

Coarctație de arteră pulmonară, FAP
Coarctație de arteră pulmonară, stânga
Coarctație de arteră pulmonară, dreapta
Stenoză de arteră pulmonară (hipoplazie), FAP
Stenoză de arteră pulmonară (hipoplazie), trunchi
Stenoză de arteră pulmonară (hipoplazie), ramură, FAP

Stenoză de arteră pulmonară (hipoplazie), ramură, **central (până la bifurcația hilară)**
Stenoză de arteră pulmonară (hipoplazie), ramură, **periferic (la nivelul sau după bifurcația hilară)**

Nivelul 4

Coarctație de arteră pulmonară, FAP
Coarctație de arteră pulmonară, stânga
Coarctație de arteră pulmonară, dreapta
Stenoză de arteră pulmonară (hipoplazie), FAP
Stenoză de arteră pulmonară (hipoplazie), trunchi
Stenoză de arteră pulmonară (hipoplazie), ramură, FAP
Stenoză de arteră pulmonară (hipoplazie), ramură, central (până la bifurcația hilară), FAP

Stenoză de arteră pulmonară (hipoplazie), ramură, central (până la bifurcația hilară), **stânga**
Stenoză de arteră pulmonară (hipoplazie), ramură, central (până la bifurcația hilară), **dreapta**
Stenoză de arteră pulmonară (hipoplazie), ramură, central (până la bifurcația hilară), **stânga şi dreapta**
Stenoză de arteră pulmonară (hipoplazie), ramură, central (până la bifurcația hilară), **stânga şi dreapta incluzând stenoza carinală de arteră pulmonară**

Stenoză de arteră pulmonară (hipoplazie), ramură, periferic (la nivelul sau după bifurcația hilară), FAP

Stenoză de arteră pulmonară (hipoplazie), ramură, periferic (la nivelul sau după bifurcația hilară), **stânga**
Stenoză de arteră pulmonară (hipoplazie), ramură, periferic (la nivelul sau după bifurcația hilară), **dreapta**
Stenoză de arteră pulmonară (hipoplazie), ramură, periferic (la nivelul sau după bifurcația hilară), **stânga şi dreapta**

Parametri adiționali

Nivelul 1

Stenoză de arteră pulmonară, **congenitală**
Stenoză de arteră pulmonară, **dobândită**

Nivelul 2

Stenoză de arteră pulmonară, congenitală
Stenoză de arteră pulmonară, dobândită, FAP

Stenoză de arteră pulmonară, dobândită, **nu postoperator**
Stenoză de arteră pulmonară, dobândită, **postoperator**

II. Nomenclatura tratamentului

Nivelul 1

Reconstrucție de arteră pulmonară (plastie)

Nivelul 2

Reconstrucție de arteră pulmonară (plastie), FAP

Nivelul 3

Reconstrucție de arteră pulmonară (plastie), FAP

Reconstrucție de arteră pulmonară (plastie), **trunchi**

Reconstrucție de arteră pulmonară (plastie), **ramură**

Reconstrucție de arteră pulmonară (plastie), trunchi, FAP

Reconstrucție de arteră pulmonară (plastie), trunchi, **trunchi**

Reconstrucție de arteră pulmonară (plastie), trunchi, **trunchi și APS (ramura pulmonară stângă)**

Reconstrucție de arteră pulmonară (plastie), trunchi, **trunchi și APD (ramura pulmonară dreaptă)**

Reconstrucție de arteră pulmonară (plastie), trunchi, **trunchi, APS, APD**

Reconstrucție de arteră pulmonară (plastie), ramură, FAP

Reconstrucție de arteră pulmonară (plastie), ramură, **central (până la bifurcația hilară)**

Reconstrucție de arteră pulmonară (plastie), ramură, **periferic (la nivelul sau după bifurcația hilară)**

Nivelul 4

Reconstrucție de arteră pulmonară (plastie), FAP

Reconstrucție de arteră pulmonară (plastie), trunchi, FAP

Reconstrucție de arteră pulmonară (plastie), trunchi, trunchi

Reconstrucție de arteră pulmonară (plastie), trunchi, trunchi și APS, FAP

Reconstrucție de arteră pulmonară (plastie), trunchi, trunchi și APS, **1 petic**

Reconstrucție de arteră pulmonară (plastie), trunchi, trunchi și APS, **2 petice**

Reconstrucție de arteră pulmonară (plastie), trunchi, trunchi și APD , FAP

Reconstrucție de arteră pulmonară (plastie), trunchi, trunchi și APD, **1 petic**

Reconstrucție de arteră pulmonară (plastie), trunchi, trunchi și APD, **2 petice**

Reconstrucție de arteră pulmonară (plastie), trunchi, trunchi, APS, APD, FAP

Reconstrucție de arteră pulmonară (plastie), trunchi, trunchi, APS, APD, **1 petic**

Reconstrucție de arteră pulmonară (plastie), trunchi, trunchi APS, APD, **2 petice: de pe trunchi pe APS, separat pe APD**

Reconstrucție de arteră pulmonară (plastie), trunchi, trunchi APS, APD, **2 petice: de pe trunchi pe APD, separat pe APS**

Reconstrucție de arteră pulmonară (plastie), trunchi, trunchi APS, APD, **2 petice: pe APS și APD, separat pe trunchi**

Reconstrucție de arteră pulmonară (plastie), trunchi, trunchi APS, APD, **3 petice**

Reconstrucție de arteră pulmonară (plastie), ramură, FAP

Reconstrucție de arteră pulmonară (plastie), ramură, **stângă**

Reconstrucție de arteră pulmonară (plastie), ramură, **dreaptă**

Reconstrucție de arteră pulmonară (plastie), ramură, **bilateral**

Reconstrucție de arteră pulmonară (plastie), ramură, central (până la bifurcația hilară), FAP

Reconstrucție de arteră pulmonară (plastie), ramură, central (până la bifurcația hilară), **stângă**

Reconstrucție de arteră pulmonară (plastie), ramură, central (până la bifurcația hilară), **dreaptă**

Reconstrucție de arteră pulmonară (plastie), ramură, central (până la bifurcația hilară), **bilateral**

Reconstrucție de arteră pulmonară (plastie), ramură, central (până la bifurcația hilară), **bilateral cu plastie de AP carinală**

Reconstrucție de arteră pulmonară (plastie), ramură, periferic (la nivelul sau după bifurcația hilară), FAP

Reconstrucție de arteră pulmonară (plastie), ramură, periferic (la nivelul sau după bifurcația hilară), **stângă**

Reconstrucție de arteră pulmonară (plastie), ramură, periferic (la nivelul sau după bifurcația hilară), **dreaptă**

Reconstrucție de arteră pulmonară (plastie), ramură, periferic (la nivelul sau după bifurcația hilară), **bilateral**

Parametri adiționali

Nivelul 1

Reconstrucție de arteră pulmonară (plastie), **debanding**

Reconstrucție de arteră pulmonară (plastie), **angioplastie cu balon intraoperatorie**

Reconstrucție de arteră pulmonară (plastie), **plasare de stent intraoperator**

Nivelul 2

Reconstrucție de arteră pulmonară (plastie), debanding

Reconstrucție de arteră pulmonară (plastie), angioplastie cu balon intraoperatorie, FAP

Reconstrucție de arteră pulmonară (plastie), angioplastie cu balon intraoperatorie, **trunchi**

Reconstrucție de arteră pulmonară (plastie), angioplastie cu balon intraoperatorie, **ramură**

Reconstrucție de arteră pulmonară (plastie), plasare de stent intraoperator, FAP

Reconstrucție de arteră pulmonară (plastie), plasare de stent intraoperator, **trunchi**
Reconstrucție de arteră pulmonară (plastie), plasare de stent intraoperator, **ramură**

Nivelul 3

Reconstrucție de arteră pulmonară (plastie), debanding
Reconstrucție de arteră pulmonară (plastie), angioplastie cu balon intraoperatorie, FAP
Reconstrucție de arteră pulmonară (plastie), angioplastie cu balon intraoperatorie, trunchi
Reconstrucție de arteră pulmonară (plastie), angioplastie cu balon intraoperatorie, ramură, FAP

Reconstrucție de arteră pulmonară (plastie), angioplastie cu balon intraoperatorie, ramură, **central (până la bifurcația hilară)**
Reconstrucție de arteră pulmonară (plastie), angioplastie cu balon intraoperatorie, ramură, **periferic (la nivelul sau după bifurcația hilară)**

Reconstrucție de arteră pulmonară (plastie), plasare de stent intraoperator, FAP
Reconstrucție de arteră pulmonară (plastie), plasare de stent intraoperator, trunchi
Reconstrucție de arteră pulmonară (plastie), plasare de stent intraoperator, ramură, FAP

Reconstrucție de arteră pulmonară (plastie), ramură, plasare de stent intraoperator, **central (până la bifurcația hilară)**
Reconstrucție de arteră pulmonară (plastie), ramură, plasare de stent intraoperator, **periferic (la nivelul sau după bifurcația hilară)**

Nivelul 4

Reconstrucție de arteră pulmonară (plastie), debanding
Reconstrucție de arteră pulmonară (plastie), angioplastie cu balon intraoperatorie, FAP
Reconstrucție de arteră pulmonară (plastie), angioplastie cu balon intraoperatorie, trunchi
Reconstrucție de arteră pulmonară (plastie), angioplastie cu balon intraoperatorie, ramură, FAP

Reconstrucție de arteră pulmonară (plastie), angioplastie cu balon intraoperatorie, ramură, **stângă**
Reconstrucție de arteră pulmonară (plastie), angioplastie cu balon intraoperatorie, ramură, **dreaptă**
Reconstrucție de arteră pulmonară (plastie), angioplastie cu balon intraoperatorie, ramură, **bilateral**

Reconstrucție de arteră pulmonară (plastie), angioplastie cu balon intraoperatorie, ramură, central (până la bifurcația hilară)

Reconstrucție de arteră pulmonară (plastie), angioplastie cu balon intraoperatorie, ramură, central (până la bifurcația hilară), **stângă**
Reconstrucție de arteră pulmonară (plastie), angioplastie cu balon intraoperatorie, ramură, central (până la bifurcația hilară), **dreaptă**
Reconstrucție de arteră pulmonară (plastie), angioplastie cu balon intraoperatorie, ramură, central (până la bifurcația hilară), **bilateral**

Reconstrucție de arteră pulmonară (plastie), angioplastie cu balon intraoperatorie, ramură, periferic (la nivelul sau după bifurcația hilară)

Reconstrucție de arteră pulmonară (plastie), angioplastie cu balon intraoperatorie, ramură, periferic (la nivelul sau după bifurcația hilară), **stângă**
Reconstrucție de arteră pulmonară (plastie), angioplastie cu balon intraoperatorie, ramură, periferic (la nivelul sau după bifurcația hilară), **dreaptă**
Reconstrucție de arteră pulmonară (plastie), angioplastie cu balon intraoperatorie, ramură, periferic (la nivelul sau după bifurcația hilară), **bilateral**

Reconstrucție de arteră pulmonară (plastie), plasare de stent intraoperator, FAP
Reconstrucție de arteră pulmonară (plastie), plasare de stent intraoperator, trunchi
Reconstrucție de arteră pulmonară (plastie), plasare de stent intraoperator, ramură, FAP

Reconstrucție de arteră pulmonară (plastie), plasare de stent intraoperator,ramură, **stângă**
Reconstrucție de arteră pulmonară (plastie), plasare de stent intraoperator, ramură, **dreaptă**
Reconstrucție de arteră pulmonară (plastie), plasare de stent intraoperator, ramură, **bilateral**

Reconstrucție de arteră pulmonară (plastie), ramură, plasare de stent intraoperator, central (până la bifurcația hilară)

Reconstrucție de arteră pulmonară (plastie), ramură, plasare de stent intraoperator, central (până la bifurcația hilară), **stângă**
Reconstrucție de arteră pulmonară (plastie), ramură, plasare de stent intraoperator, central (până la bifurcația hilară), **dreaptă**
Reconstrucție de arteră pulmonară (plastie), ramură, plasare de stent intraoperator, central (până la bifurcația hilară), **bilateral**

Reconstrucție de arteră pulmonară (plastie), ramură, plasare de stent intraoperator, periferic (la nivelul sau după bifurcația hilară)

Reconstrucție de arteră pulmonară (plastie), ramură, plasare de stent intraoperator, periferic (la nivelul sau după bifurcația hilară), **stângă**
Reconstrucție de arteră pulmonară (plastie), ramură, plasare de stent intraoperator, periferic (la nivelul sau după bifurcația hilară), **dreaptă**
Reconstrucție de arteră pulmonară (plastie), ramură, plasare de stent intraoperator, periferic (la nivelul sau după bifurcația hilară), **bilateral**

III. Listă scurtă de diagnostic şi tratament

Listă scurtă de diagnostic
Stenoză de arteră pulmonară (hipoplazie), FAP
Stenoză de arteră pulmonară (hipoplazie), trunchi
Stenoză de arteră pulmonară (hipoplazie), ramură, central (până la bifurcaţia hilară)
Stenoză de arteră pulmonară (hipoplazie), ramură, periferic (la nivelul sau după bifurcaţia hilară)

Listă scurtă de tratament
Reconstrucţie de arteră pulmonară (plastie), FAP
Reconstrucţie de arteră pulmonară (plastie), trunchi
Reconstrucţie de arteră pulmonară (plastie), central (până la bifurcaţia hilară)
Reconstrucţie de arteră pulmonară (plastie), periferic (la nivelul sau după bifurcaţia hilară)

C. Ventricul drept dublu cameral

I. Aspecte generale

Termenul de ventricul drept dublu cameral (VDDC) defineşte o malformaţie congenitală caracterizată printr-o stenoză infundibulară joasă, frecvent asociată cu unul sau mai multe DSV-uri „în curs de închidere". În alte cazuri, DSV-ul este deja închis. VDDC fără DSV este similar cu rarele cazuri de stenoză infundibulară izolată care se dezvoltă mai sus în infundibul.

Stenoza intracavitară este produsă de hipertrofia unei benzi musculare, situată între trabecula septo-marginală posterior şi banda parietală anterior. Orificiul poate fi foarte mic, mai puţin de 5 mm, iar muşchiul endocardic este acoperit de fibroză localizată care încercuieşte aria stenozei. Stenoza formează două camere în VD: una inferioară, incluzând porţiunea de admisie (inlet) şi trabeculară a VD, şi una superioară, infundibulul.

Tratementul combină închiderea DSV, când acesta e prezent, cu eliberarea stenozei infundibulare. Operaţia se face de obicei transtricuspidian, pentru rezecţia musculară, sau prin ventriculotomie dreaptă, închisă prin petic.

II. Nomenclatură

Nivelul 1

Ventricul drept dublu cameral (VDDC)

Nivelul 2

VDDC, FAP

VDDC, **fără DSV**
VDDC, **cu DSV**

Nivelul 3

VDDC, FAP
VDDC, fără DSV
VDDC, cu DSV, FAP

VDDC, cu DSV, **spre camera inferioară a VD**
VDDC, cu DSV, **spre camera superioară a VD**
VDDC, cu DSV, **spre camera inferioară şi superioară a VD**

III. Nomenclatura tratamentului

Nivelul 1

Corecţie VDDC

Nivelul 2

Corecţie VDDC, FAP

Corecţie VDDC, **fără ventriculotomie**
Corecţie VDDC, **ventriculotomie**

IV. Listă scurtă de diagnostic şi tratament

Listă scurtă de diagnostic
VDDC

Listă scurtă de tratament
Corecţie VDDC

BIBLIOGRAFIE

1. **Anderson,** *Pediatric Cardiology*, 2002.
2. **Freedom R.M.,** *Natural modified history of congenital heart diseases*, 2004.
3. **Mavroudis C., Backer C.L.,** *Pediatric cardiac surgery*, ed. 3, 2003.
4. **Stark J.F., DeLeval M.R., Tsang V.T.,** *Surgery for Congenital Heart Defects*, ed. 3, 2006.
5. **Lacour-Gayet F.,** *Congenital Heart Surgery Nomenclature and Database Project: Right Ventricular Outflow Tract Obstruction – Intact Ventricular Septum*, „Ann. Thorac. Surg.", 2000, 69: S83-96.
6. **Syamasundar P. Rao,** *Commentary: Balloon Pulmonary Valvuloplasty in Children*, „The Journal of Invasive Cardiology", vol. 17, 6, 2005, p. 323-325.
7. **Tabatabai H., Boutin C., Nykanan D.G., Freedom R.M.,** *Morphologic and haemodynamic consequences after percutaneous ballon valvotomy for neonatal pulmonary stenosis: medium-term follow-up*, „Journal of the American College of Cardiology", 27, 1996, p. 473-478.
8. **Hubner P.J.B. on behalf of the British Cardio-vascular Intervention Society Cardiac,** *Interventional procedure in the United Kingdom during 1990*, „British Heart Journal", 1992, 68: 434-436.

Redactare medicală casete: Ion Socoteanu, Iulia Cristina Frînculescu, Marius Frînculescu

9. **Tandon R., Nadas A.S., Gross R.E.,** *Results of open heart surgery in patients with pulmonic stenosis and intact ventricular septum,* „Circulation", 1965, 31: 190-201.

10. **Hanley F.L., Sade R.M., Freedom R.M., Blackstone E.H., Kirklin J.W., and the Congenital Heart Surgeons Society,** *Outcomes in critically ill neonates with pulmonary stenosis and intact ventricular septum: A multiinstitutional study,* „J. Am. Coll. Cardiol.", 1993, 22: 183.

11. **Garty Y., Veldtman G., Lee K., Benson L.,** *Late outcomes after pulmonary valve balloon dilatation in neonates, infants and children,* „J. Invasive Cardiol.", 2005, 17: 318-322.

ATREZIA PULMONARĂ (±DSV)

SECȚIUNEA III

CAPITOLUL 34

LUCIAN FALNIȚĂ, ION SOCOTEANU, ANA LASCU

A. ATREZIA PULMONARĂ CU SEPT INTERVENTRICULAR INTACT
- 1. NOSOLOGIE
  - 1.1. Definiție morfo-fiziopatologică
  - 1.2. Cadrul patologic
    - 1.2.1. Circulația pulmonară
    - 1.2.2. Ventriculul drept
    - 1.2.3. Valva tricuspidă
    - 1.2.4. Circulația coronară
- 2. ETIOPATOLOGIE: INCIDENȚĂ, PREVALENȚĂ EMBRIOPATOGENEZĂ
- 3. DIAGNOSTIC
  - 3.1. Clinic
  - 3.2. Paraclinic
  - 3.3. Forme clinice
  - 3.4. Diagnostic diferențial
- 4. ISTORIA NATURALĂ
- 5. TRATAMENT
  - 5.1. Indicații
  - 5.2. Algoritmul terapeutic chirurgical în AP-SIVI
  - 5.3. Factori de risc
  - 5.4. Rezultate
- 5. NOMENCLATURĂ STS/EACTS

B. ATREZIA PULMONARĂ CU DEFECT SEPTAL INTERVENTRICULAR INTACT – TETRALOGIA FALLOT CU ATREZIE PULMONARĂ
- 1. NOSOLOGIE
  - 1.1. Definiție morfo-fiziopatologică
  - 1.2. Cadrul patologic
    - 1.2.1. Morfologia intracardiacă
    - 1.2.2. Morfologia arterelor pulmonare intrapericardice
    - 1.2.3. Morfologia surselor de irigație arterială pulmonară
    - 1.2.4. Circulația coronară
  - 1.3. Clasificare
- 2. ETIOPATOGENIE: INCIDENȚĂ, PREVALENȚĂ, EMBRIOPATOGENEZĂ
- 3. DIAGNOSTIC
  - 3.1. Clinic
  - 3.2. Paraclinic
- 4. ISTORIA NATURALĂ
- 5. TRATAMENT
  - 5.1. Indicații
  - 5.2. Metode
  - 5.3. Factori de risc
  - 5.4. Rezultate
- 6. EVOLUȚIE POSTCHIRURGICALĂ
- 7. NOMENCLATURĂ STS/EACTS

BIBLIOGRAFIE

A. ATREZIA PULMONARĂ CU SEPT INTERVENTRICULAR INTACT

1. NOSOLOGIE

1.1. Definiție morfo-fiziopatologică

Definiție: Atrezia pulmonară cu sept interventricular intact (AP-SIVI) este o malformație congenitală ductodependentă care constă într-un spectru de leziuni ce includ atrezia de valvă pulmonară, diverse grade de hipoplazie a VD și valvei tricuspide, anomalii de artere coronare **[1]**.

Caseta 34.1

Incidență
Atrezia pulmonară cu sept ventricular intact este a 13-a boală cardiacă congenitală ca incidență (1,7% dintre defectele cardiace congenitale). Apare la 0,08/1000 de noi-născuți vii.

1.2. Cadrul patologic

Spectrul de leziuni ce formează AP-SIVI se întinde de la:

a. ventricul drept de dimensiuni normale sau ușor hipoplastic, tripartit, cu un infundibul bine conturat și valvă pulmonară imperforată cu comisuri fuzate până la

b. ventricul drept de dimensiuni mici, unipartit, cu un infundibul îngustat sau atretic valvă pulmonară primitivă și șunturi (fistule) ventriculo-coronare (cu sau fără stenoze) **[2]**.

Asociat:

– **Valva tricuspidă** prezintă diverse modificări, într-un spectru întins de la stenoza severă (datorată deseori hipoplaziei anulare) până la regurgitare severă, cuprinzând și boala Ebstein.

– Întotdeauna există un **șunt dreapta-stânga la nivel atrial (FOP sau DSA OS).**

– **Canalul arterial permeabil** este cel care asigură circulația pulmonară.

– Anomalii miocardice, mai ales datorate șunturilor coronare **[3]**.

Atrezia pulmonară cu sept interventricular intact constituie realmente o entitate rară a malformațiilor congenitale (**Fig. 34.1, 34.2**).

1.2.1. Circulația pulmonară

Aproape întotdeauna există un trunchi al arterei pulmonare în continuarea valvei pulmonare atretice, iar din acest trunchi pornesc ramurile dreaptă și stângă. Artera pulmonară stângă este de obicei stenotică la nivelul inserției canalului arterial persitent.

1.2.2. Ventriculul drept

În marea majoritate a cazurilor, cavitatea ventriculului drept este redusă, datorită hipertrofiei musculare. Aceasta poate oblitera complet infundibulul sau apexul. În aproximativ 5% dintre cazuri ventriculul drept este dilatat, putând asocia și boala Ebstein, iar, rareori, peretele ventricular poate fi foarte subțire (anomalia Uhl) (**Fig. 34.3**).

1.2.3. Valva tricuspidă

În cazul stenozei, inelul este îngustat, muscular, marginea liberă îngroșată, cordajele îngroșate și scurtate, mușchii papilari modificați.

În cazul regurgitării, inelul este foarte dilatat, iar valva displazică sau deplasată. Boala Ebstein a fost găsită la 10% dintre specimenele de autopsie cu AP-SIVI **[4]**.

Numărul Z, diametrul valvei tricuspide indexat pentru suprafața corporală, este utilizat în aprecierea stenozei (sau regurgitării) tricuspidiene și este strâns corelat cu dimensiunile ventriculului drept și prezența de fistule coronare. Astfel poate fi utilizat în algoritmii de tratament al AP-SIVI.

1.2.4. Circulația coronară

Modificările arterelor coronare, care sunt depistate angiografic la aproximativ 50% dintre pacienții cu AP-SIVI, constau în sinusoide coronare (porțiuni dilatate ale microcirculației), fistule între aceste sinusoide și cavitatea ventriculului drept, care uneori converg într-un vas mai mare (realizând fistule majore între arterele coronare și ventriculul drept), și stenoze sau ocluzii ale arterelor coronare.

Prevalența fistulelor coronare este invers proporțională cu dimensiunile valvei tricuspide (deci și cu dimensiunile cavității ventricului drept) și direct proporțională cu presiunea din ventriculul drept (**Fig. 34.4**).

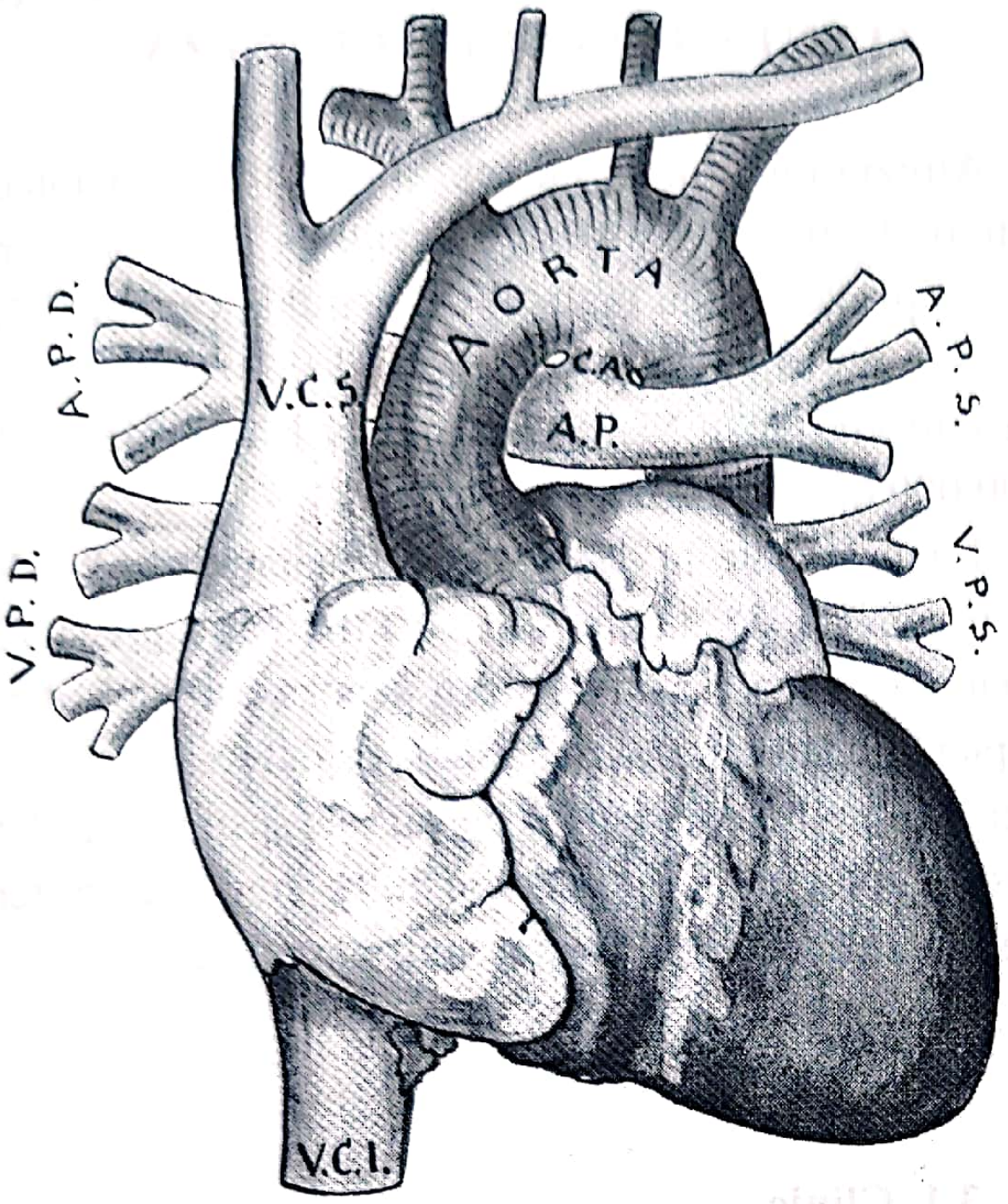
A.P.D.
V.C.S.
AORTA
C.A.
A.P.
A.P.S.
V.P.S.
V.P.D.
V.C.I.

Fig. 34.1. Reprezentarea schematică a atreziei trunchiului de arteră pulmonară (după Porta)

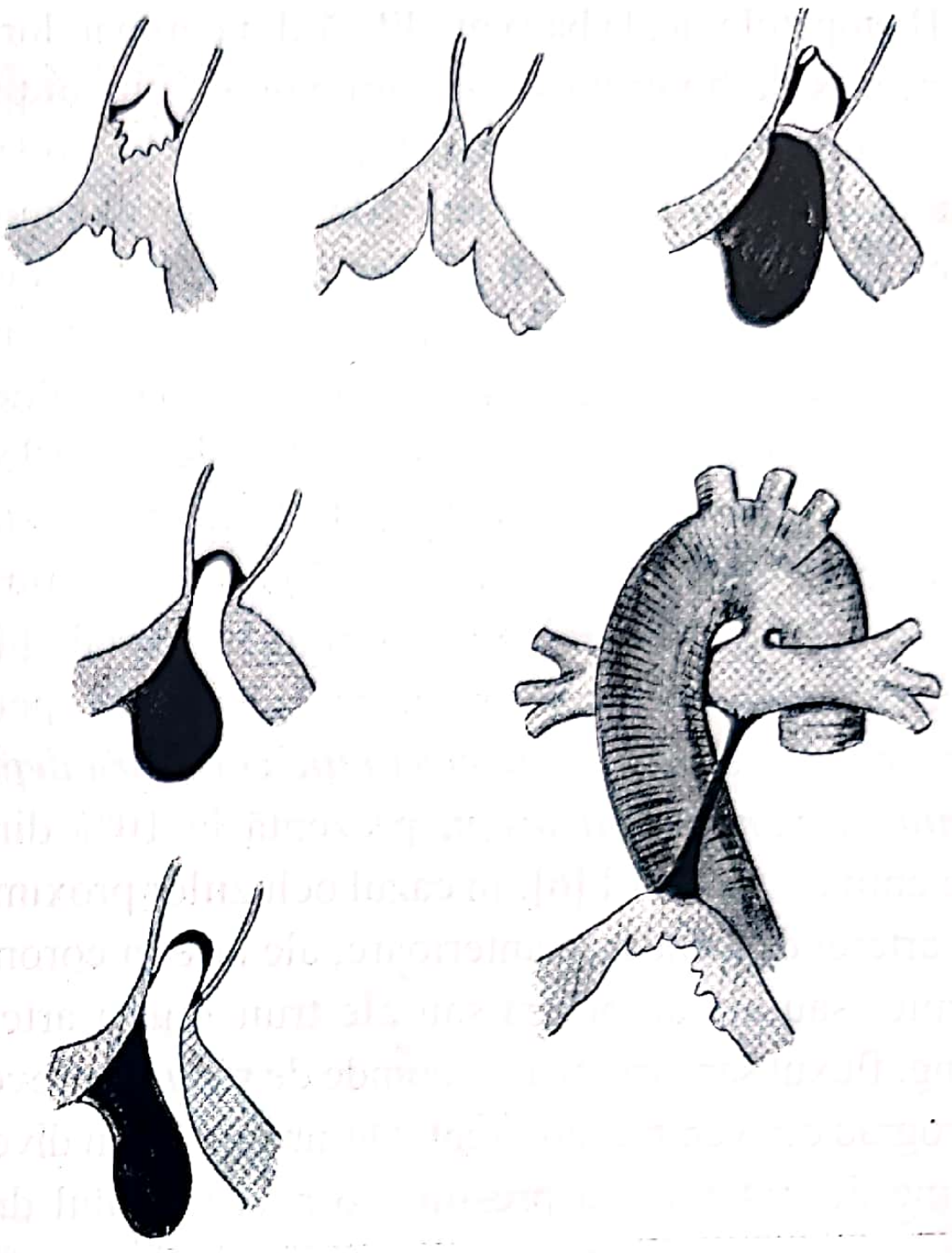

Fig. 34.2. Reprezentarea schematică a variantelor anatomice de atrezie pulmonară (după Porta) **[31]**.

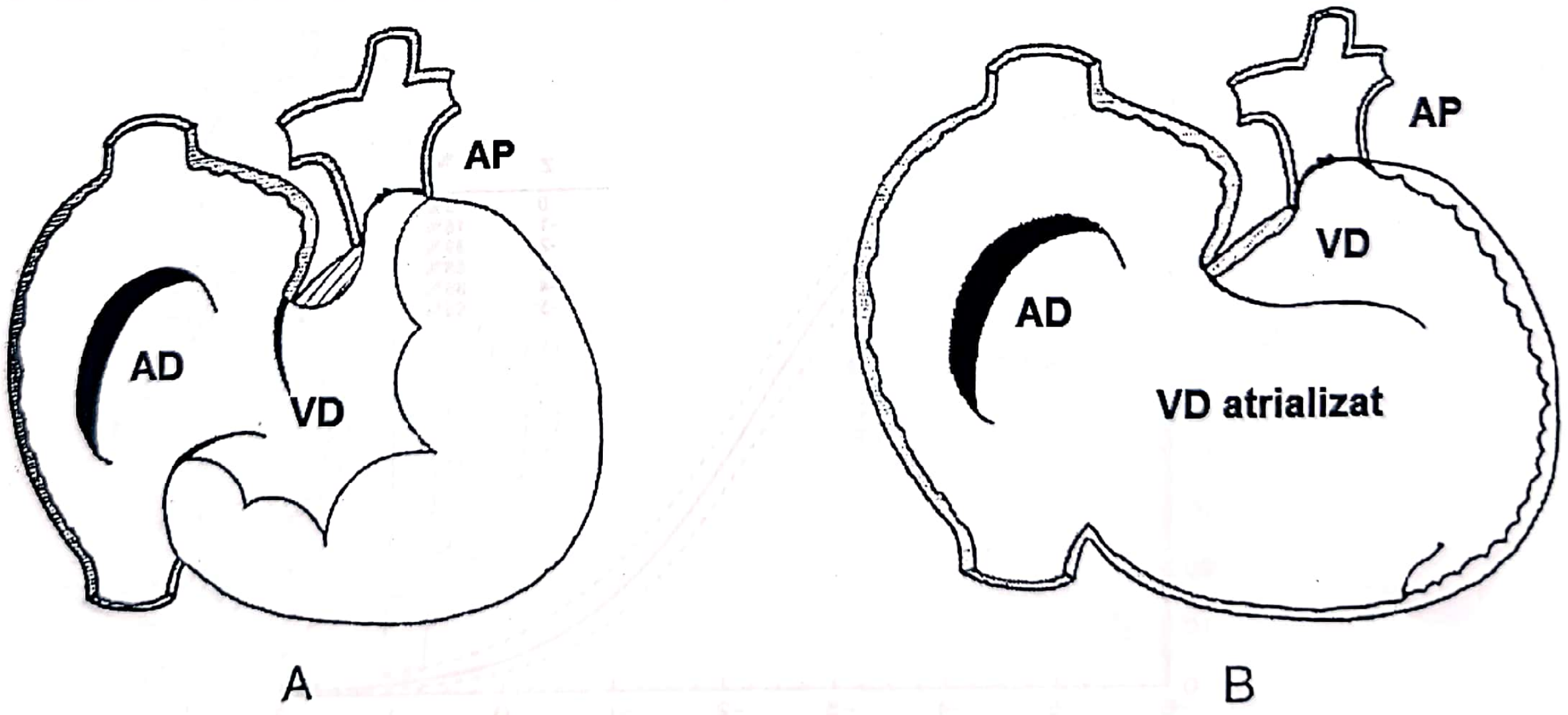
AP
AD
VD
A
AP
VD
AD
VD atrializat
B

Fig. 34.3. Tipuri de AP-SIVI: **A** = forma clasică, cu ventricul drept (VD) hipoplastic și hipertensiv, cu valva tricuspidă mică și fără regurgitare severă; **B** = forma dilatativă, cu regurgitare tricuspidiană severă, cu atriul drept (AD) și VD dilatate **[4]**.

Histopatologic, la baza modificărilor coronarelor stă un proces de hiperplazie miointimală cu un conținut ridicat de glicozaminoglicani [4]. Această hiperplazie conduce la apariția unui spectru de leziuni, de la îngroșarea intimei și mediei cu păstrarea lumenului până la pierderea morfologiei peretelui arterial, care este înlocuit de țesut fibrocelular, și apariția stenozelor și ocluziilor. Aceste modificări apar doar la cazurile cu fistule ventriculo-coronare, probabil fiind determinate de leziunile repetate provocate de fluxul sistolic turbulent din ventriculul drept asupra intimei arteriale [4].

Un concept important în managementul terapeutic și prognostic este acela de ***circulație coronară dependentă de ventriculul drept,*** prezentă la 10% dintre pacienții cu AP-SIVI [6]. În cazul ocluziilor proximale ale arterei descendente anterioare, ale arterei coronare drepte (sau ale ambelor) sau ale trunchiului arterial stâng, fluxul sangvin distal depinde de sângele provenit retrograd din ventriculul drept. Diminuarea prin diverse forme de tratament a presiunii din ventriculul drept conduce la ischemie miocardică și chiar la infarct miocardic. Astfel, prezența circulației coronare dependente de ventriculul drept devine principalul factor prognostic după tratament (**Fig. 34.5**).

Asociat, există aproape întotdeauna un defect septal interatrial sau un foramen ovale patent mare (**Fig. 34.6**).

2. ETIOPATOGENIE: INCIDENȚĂ, PREVALENȚĂ, EMBRIOPATOGENEZĂ

Atrezia pulmonară cu sept interventricular intact este o afecțiune rară, fiind prezentă la 1–1,5% dintre pacienții născuți cu maladii congenitale cardiace [5]. În SUA prevalența este de 7,1–8,1 la 100 000 de nou-născuți vii, iar în Marea Britanie și Irlanda de 4,5 la 100 000 de nou-născuți vii [2].

Etiopatogenia nu este clară: se presupune că AP-SIVI este cauzată de o infecție sau inflamație prenatală, apărând relativ târziu în morfogeneza cardiacă, după septare (față de atrezia pulmonară cu defect septal interventricular), dar această teorie nu este susținută de date histopatologice [2]. Este posibilă și o transmitere genetică, în unele cazuri rare intrafamiliale.

3. DIAGNOSTIC

3.1. Clinic

De obicei, fătul nu este afectat înainte de naștere (doar cei cu ventriculul drept dilatat, care frecvent pot deceda înainte de naștere). Nașterea este de obicei necomplicată și la termen, iar nou-născutul este bine dezvoltat.

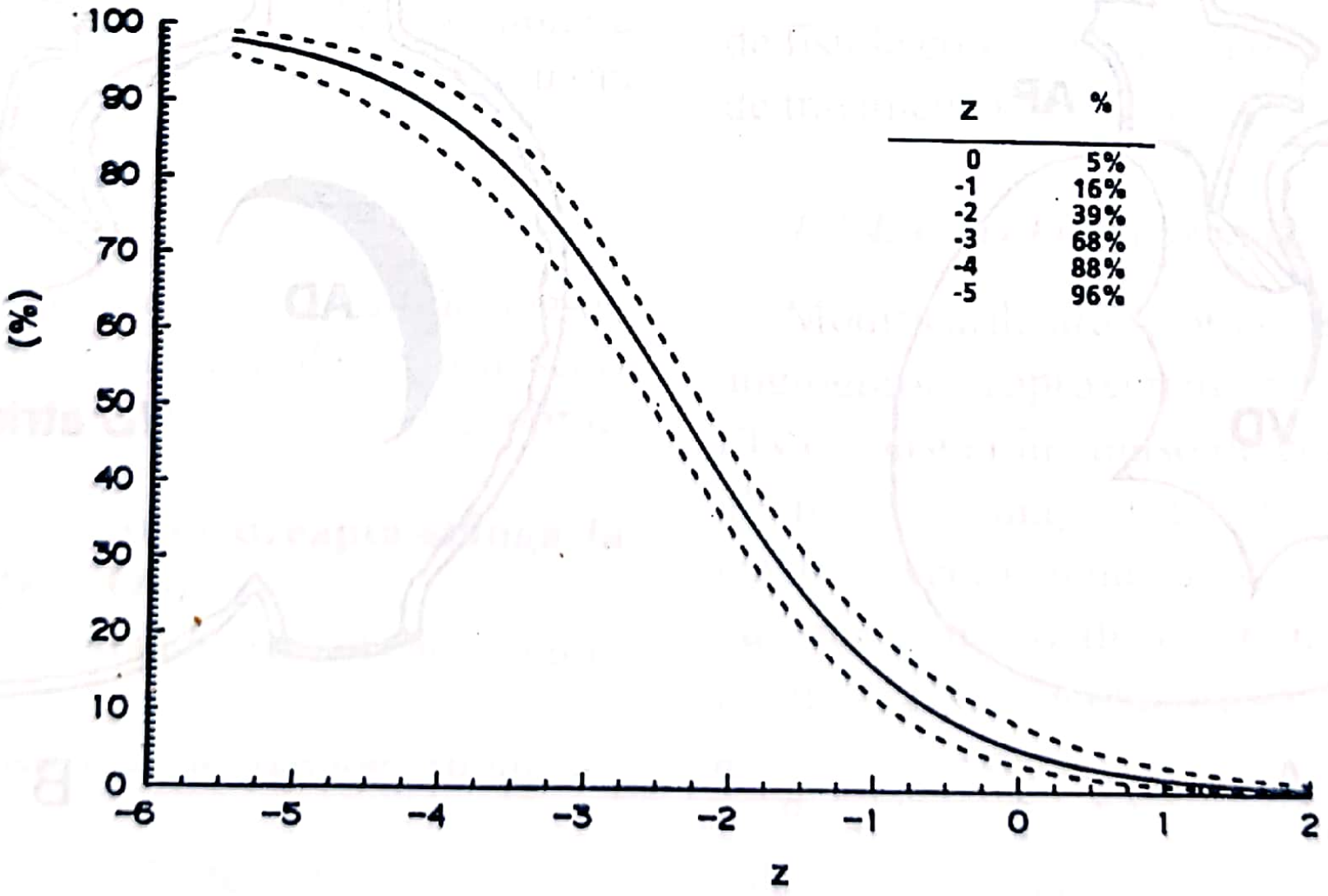

Fig. 34.4. Relația dintre dimensiunea valvei tricuspide (numărul Z) și prevalența fistulelor ventriculo-coronare (%) în AP-SIVI [5]

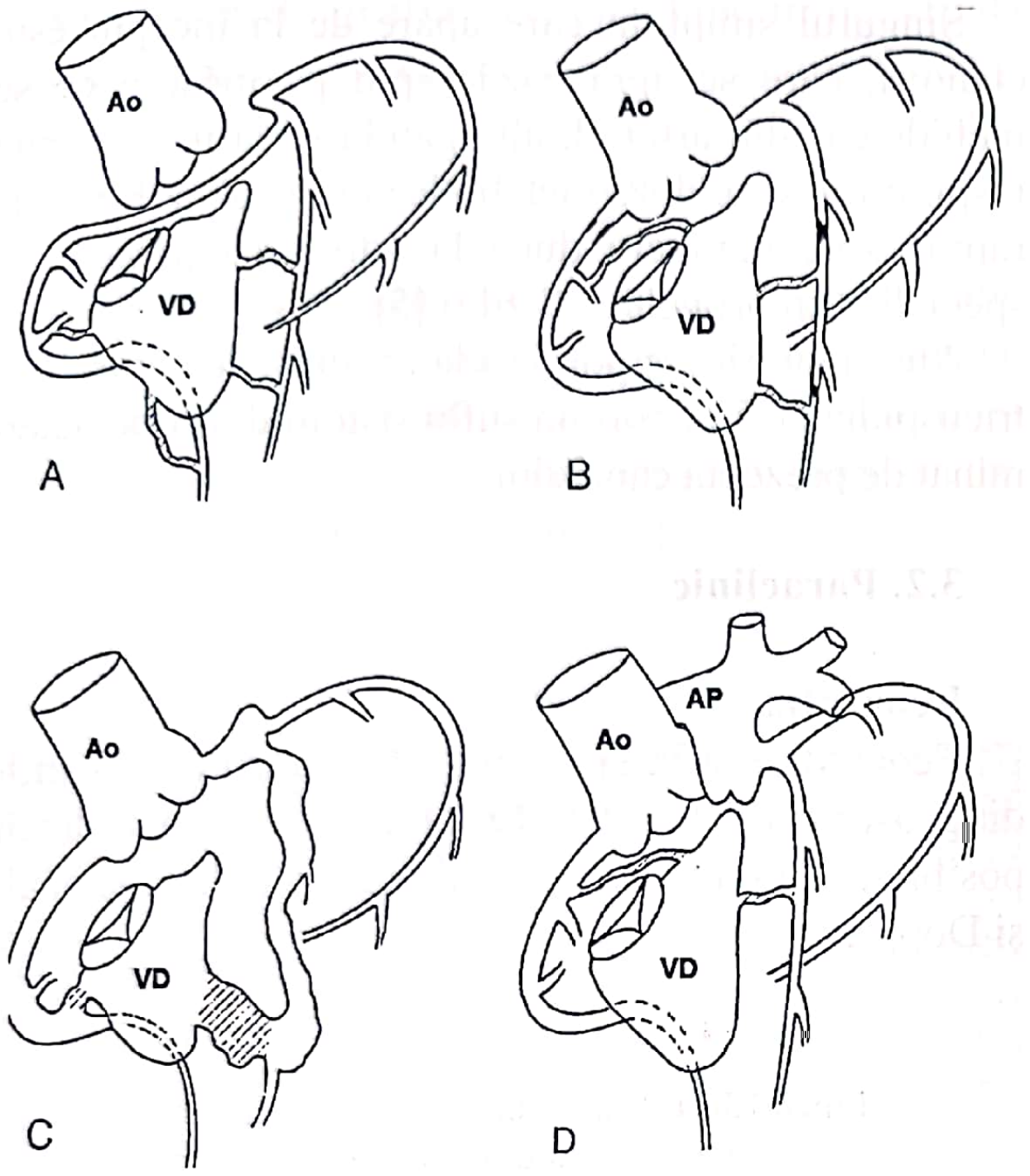

Fig. 34.5. Diverse forme de circulație coronară dependentă de ventriculul drept: **A.** lipsa conexiunii între coronare și aortă; **B.** Stenoze sau ocluzii proximale; **C.** Fistule largi, cu coronare ectaziate; **D.** Artera coronară cu originea din artera pulmonară **[4]**.

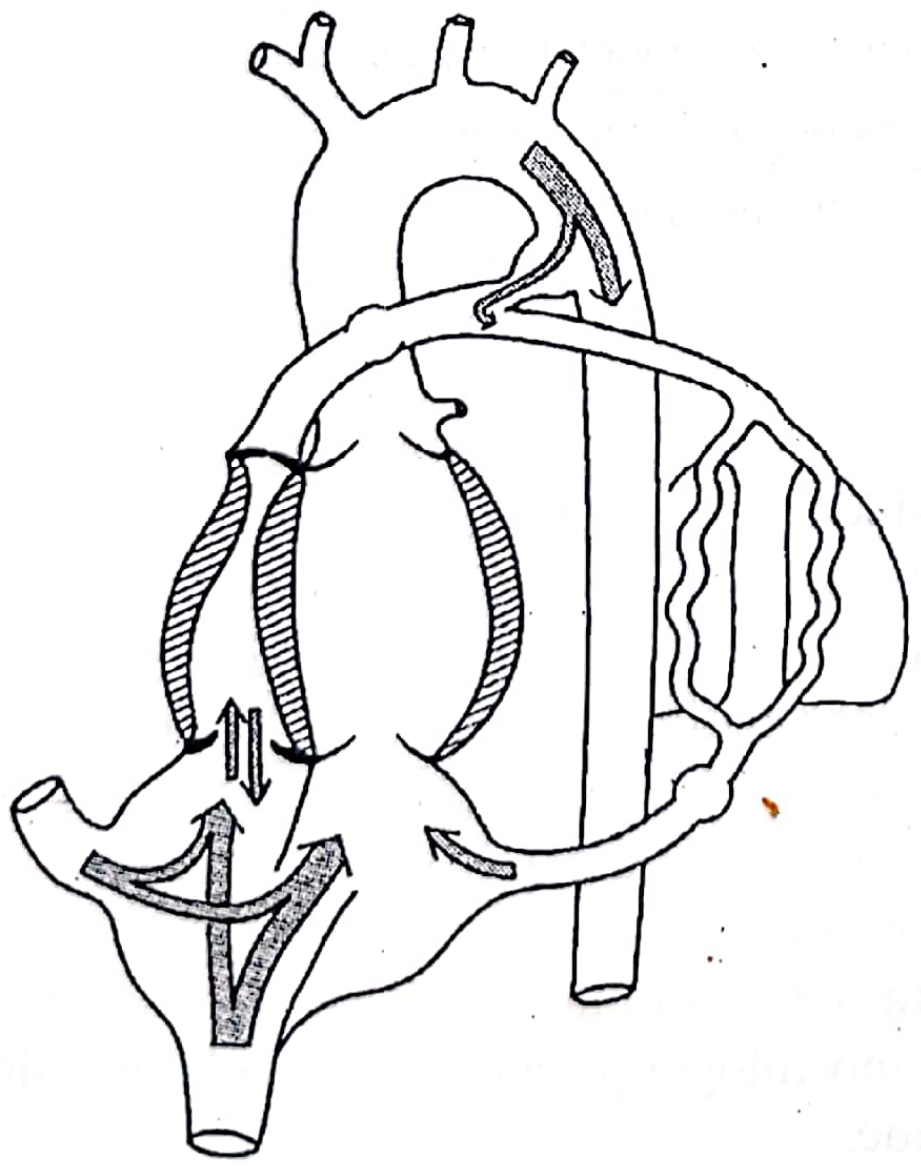

Fig. 34.6. Circulația intracardiacă și intrapulmonară în AP-SIVI.

Caseta 34.2

Morfologie

Inelul valvei pulmonare este în general foarte mic, dar nu hipoplazic. Cuspele valvei pulmonare sunt bine formate, dar nu sunt fuzate. Trunchiul arterei pulmonare este mic, dar este rar atretic, așa cum se întâmplă în atrezia pulmonară și DSV. Canalul arterial permeabil este în general mic, deoarece intrauterin transportă sângele de la aortă la arterele pulmonare și nu invers, așa cum este normal; așadar, intrauterin, prin canalul arterial permeabil circulă mai puțin sânge.

Ventriculul drept poate fi de mai multe tipuri:

- Tipul I: tripartit;
- Tipul II: bipartit (corp atretic);
- Tipul III: unipartit (corp atretic și infundibulum).

Valva tricuspidă poate fi deformată sau stenotică.

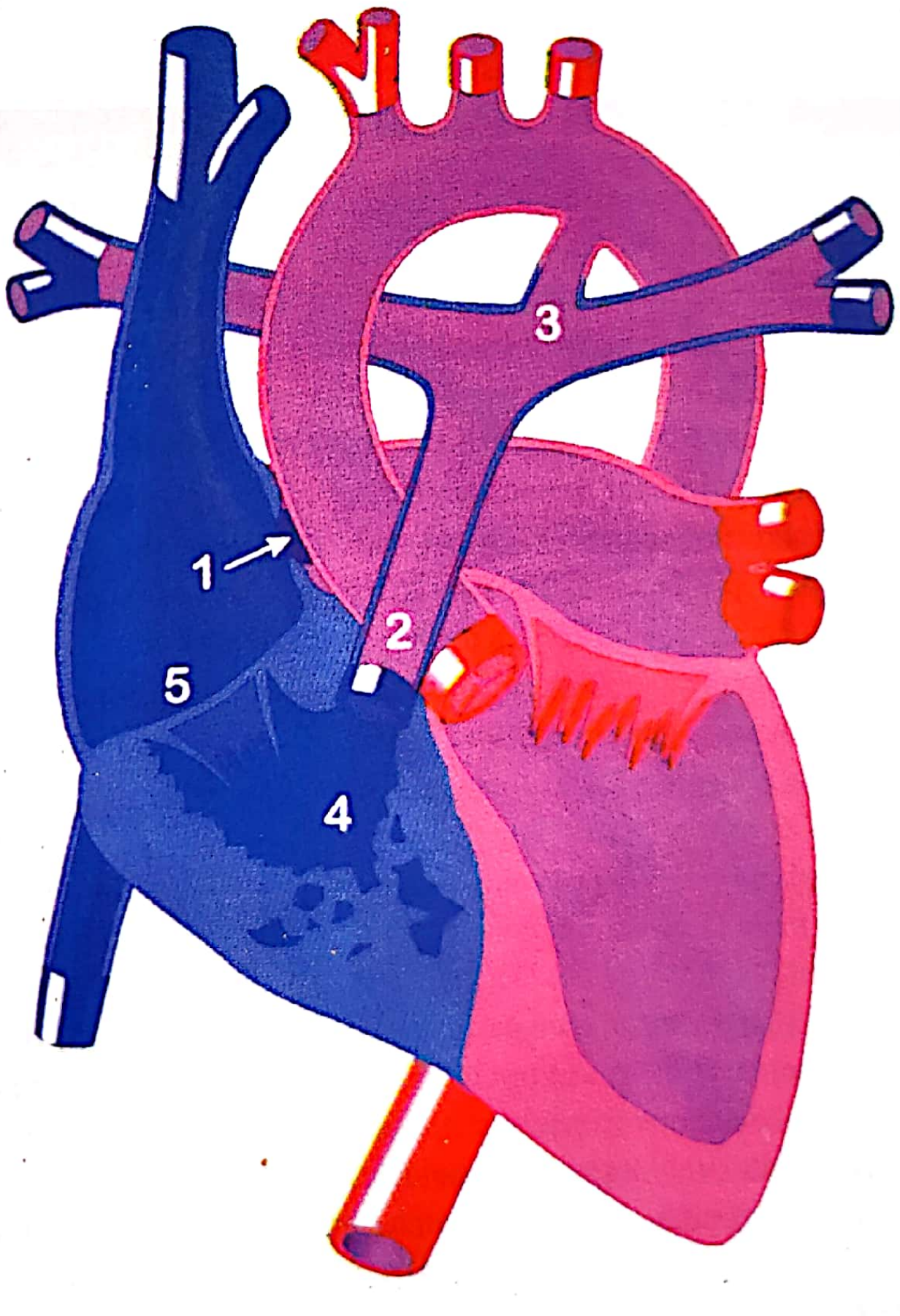

Fig. 34.1. Op TIM. Atrezia pulmonară cu sept interventricular intact (**1** – DSA; **2** – Valvă pulmonară atrezică; **3** – Canal arterial permeabil; **4** – VD hipoplazic; **5** – Valvă tricuspidă de dimensiuni mici) **[21]**.

Caseta 34.3

Fiziopatologie

Refluxul sanguin determină presiunea şi dimensiunea ventriculului drept. Cu cât refluxul prin valva tricuspidă în atriul drept sau din sinusoide în arterele coronare este mai mare, cu atât este mai mică presiunea venticulară dreaptă. Cu cât este mai mare regurgitarea valvei tricuspide, cu atât sunt mai mari ventriculul şi atriul drept. Întoarcerea venoasă sistemică va merge de la atriul drept, predominant prin foramen ovale, la atriul stâng, producând cianozarea. Foramen ovale persistent este frecvent restrictiv, dar gradientul de presiune este rar mai mare de 2–3 mm Hg.

Circulaţia sângelui este ducto-dependentă.

Tiparul patofiziologic al circulaţiei arteriale coronariene dependente de ventriculul drept este intrinsec prezenţei sinusoidelor ventriculo-coronariene.

Caseta 34.4

Diagnostic

- ***Clinic:*** la naştere canalul arterial asigură fluxul sangvin pulmonar şi poate sau nu să existe cianoză evidentă la nou-născut; închiderea canalului arterial determină flux sangvin pulmonar redus, având ca şi consecinţă cianoza; rezultatele examenului fizic vor fi în acord cu cianoza, suflul canalului arterial permeabil, un suflu sistolic secundar regurgitării tricuspidiene şi un singur zgomot cardiac 2.
- ***Electrocardiogramă:*** ax QRS de la +30° la +90°, forţe ventriculare drepte mici; uzual dilatare atrială dreaptă; anormalităţile ST-T sunt obişnuite, acestea putând să se agraveze.
- Radiografie toracică: dilatare cardiacă uşoară spre moderată, vascularizaţie pulmonară redusă.
- ***Ecocardiogramă:*** fluxul sangvin pulmonar este furnizat prin canalul arterial permeabil; cuspele valvei sunt fuzionate cu hipoplazie variabilă de ventricul drept; trunchiul arterei pulmonare tinde să fie foarte dezvoltat; diametrul regurgitării tricuspidiene, obţinut prin eco Doppler color, şi dimensiunea atriului drept sunt indicatori buni pentru severitatea regurgitării valvei tricuspide; dimensiunea ventriculului drept corespunde în general dimensiunii inelului tricuspidei; uneori se poate identifica ventriculul drept de sinusoidele arterelor coronare; este importantă diferenţierea dintre atrezia pulmonară anatomică şi cea funcţională.
- ***Cateterism cardiac:*** indicat în prezenţa cavităţii ventriculare drepte hipertensive, de dimensiuni mici; pot fi necesare septostomie atrială Rashkind, precum şi evaluarea ventriculului drept raportată la sinusoidele arterelor coronare.

Singurul simptom care apare de la început este cianoza, care se agravează rapid pe măsură ce se închide canalul arterial, ajungându-se la insuficienţă respiratorie şi acidoză metabolică progresivă. Evoluţia rapidă spre agravare duce la adresarea precoce la specialist (în primele 3–7 zile) **[5]**.

Auscultatoric, se pot decela un suflu de regurgitare tricuspidiană şi rareori un suflu sistolo-diastolic determinat de prezenţa canalului.

3.2. Paraclinic

Ecografia

Ecocardiografia şi angiografia sunt investigaţiile diagnostice în AP-SIVI. **Tabelul 34.1** prezintă datele posibil de obţinut prin ecocardiografie bidimensională şi Doppler.

Tabelul 34.1. Datele diagnostice şi prognostice oferite de ecocardiografie în AP-SIVI

Atrezia valvei pulmonare
Morfologia şi dimensiunile ventricului drept şi ale valvei tricuspide
Numărul Z
Gradul regurgitării tricuspidiene
Presiunea în ventriculul drept
Dimensiunile ramurilor arterei pulmonare
Prezenţa/absenţa canalului arterial permeabil
Fistule ventriculo-coronare

Angiocardiografia

Investigaţia angiocoronarografică este esenţială pentru managementul terapeutic al AP-SIVI, deoarece prezenţa anomaliilor coronare şi a circulaţiei coronare ventriculo-dependente este direct legată de prognostic (natural şi postoperator).

Angiografia oferă date extensive despre circulaţia coronară, iar ventriculograma dreaptă descrie dimensiunile, morfologia şi funcţia ventriculului şi ale valvei tricuspide.

Imagini mai sugestive pot fi oferite de angiografia tridimensională rotaţională (3D-RA) **[7]**.

Electrocardiografia prezintă hipertrofie atrială dreaptă (proporţională cu regurgitarea tricuspidiană) şi modificări de undă ST şi T în cazurile cu fistule ventriculo-coronare sau/şi stenoze coronare.

Radiografia toracică relevă uşoară cardiomegalie şi tramă vasculară pulmonară diminuată sau normală. Cardiomegalia pronunţată se evidenţiază în cazurile cu ventricul drept dilatat sau în cele cu regurgitare tricuspidiană severă (mărirea atriului drept).

Caseta 34.5

Observaţii asupra pacienţilor cu atrezie pulmonară cu sept ventricular intact

- ***Istoric*** – documentarea tuturor procedurilor chiruricale şi intervenţionale; simptomatologie
- ***Examinare clinică*** – gradul cianozei, eritrocitoza şi degetele hipocratice, cicatrici poststernotomie sau posttoracotomie, prezenţa insuficenţei cardiace drepte incluzând congestia hepatică, zgomot 2 unic, murmur pansistolic (regurgitare tricuspidiană), suflu „înainte-înapoi" (stenoză pulmoară şi regurgitare), suflu continuu (sufluri sistemice reziduale)
- ***ECG*** – anormalităţi de ritm, hipertrofie atrială dreaptă, aritmii atriale, modificări ischemice
- ***Radiografie toracică*** – atriu şi ventricul drept diatate, oligemie pulmonară
- ***Ecocardiografie*** – documentarea întoarcerii venoase sistemice, dimensiunea atriului drept, prezenţa DSA şi direcţia şuntului; mărimea valvei tricuspide şi scorul Z, mărimea şi funcţia ventriculului drept incluzând restricţia, stenozele valvulare pulmonare şi/sau regurgitarea, dimensiunea arterelor pulmonare şi distorsiunile acestora, prezenţa şunturilor sistemice, funcţia ventriculului stâng
- ***Angiografie*** – mărimea şi funcţia ventriculului drept, documentarea fistulelor ventricul drept-artere coronare şi prezenţa stenozelor, întreruperile şi ectazia
- ***RMN*** – documenarea anatomiei şi funcţiei cardiace, gradul stenozelor pulmonare şi al regurgitării
- ***Scanare nucleară*** – perfuzia coronariană şi aria miocardului ischemic

3.3. Forme clinice (Fig. 34.7)

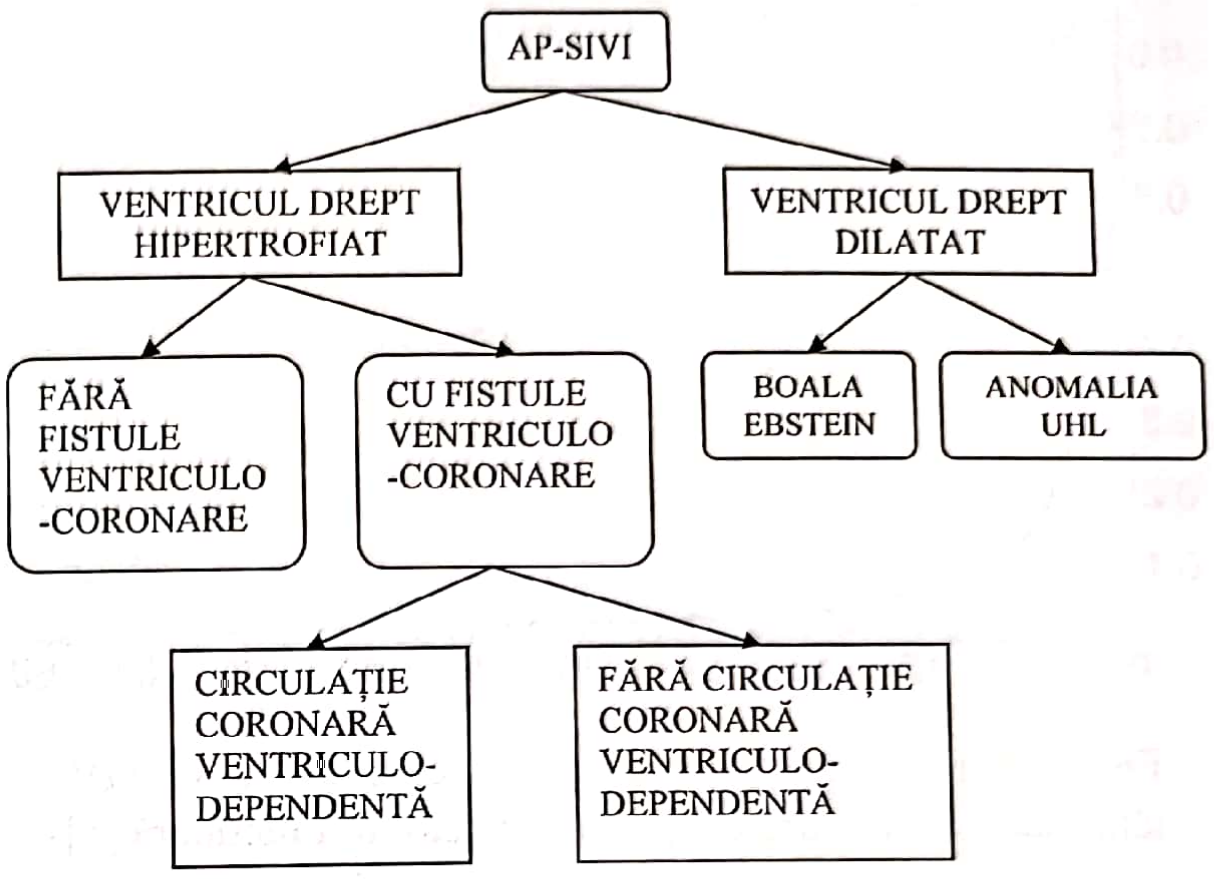
AP-SIVI
VENTRICUL DREPT HIPERTROFIAT
VENTRICUL DREPT DILATAT
FĂRĂ FISTULE VENTRICULO -CORONARE
CU FISTULE VENTRICULO -CORONARE
BOALA EBSTEIN
ANOMALIA UHL
CIRCULAŢIE CORONARĂ VENTRICULO-DEPENDENTĂ
FĂRĂ CIRCULAŢIE CORONARĂ VENTRICULO-DEPENDENTĂ

Fig. 34.7. Circulaţia intracardiacă şi intrapulmonară în AP-SIVI.

3.4. Diagnostic diferenţial

Diagnosticul diferenţial se face cu boala Ebstein, stenoza pulmonară, atrezia de pulmonară cu defect septal interventricular, transpoziţia de artere mari, tetralogia Fallot cu valvă pulmonară absentă, atrezia de tricuspidă.

4. ISTORIA NATURALĂ

Factorii de severitate ai AP-SIVI sunt hipoplazia VD, dilatarea VD cu sau fără Ebstein, circulaţia coronară ventriculo-dependentă. Cei cu AP-SIVI şi boala Ebstein, frecvent, nu supravieţuiesc înainte de naştere.

Decesul survine datorită hipoxiei şi insuficienţei cardiace. Mortalitatea naturală este de 50% la două săptămâni şi 85% la 6 luni (**Fig. 34.8**) **[5]**.

5. TRATAMENT

Datorită evoluţiei naturale rapid nefavorabile, intervenţia terapeutică este necesară de urgenţă. Odată suspectat diagnosticul, trebuie iniţiată perfuzia cu prostaglandină PGE_1 pentru menţinerea deschisă a canalului arterial. Dacă acidoza nu poate fi corectată medicamentos, se recurge la intubaţie şi asistarea mecanică a ventilaţiei.

Conduita terapeutică ulterioară depinde de tipul şi gravitatea AP-SIVI, impunându-se o abordare multiplă, etapizată, cuprinzând operaţii diverse ca şi complexitate şi prognostic (**Tabelul 34.2**).

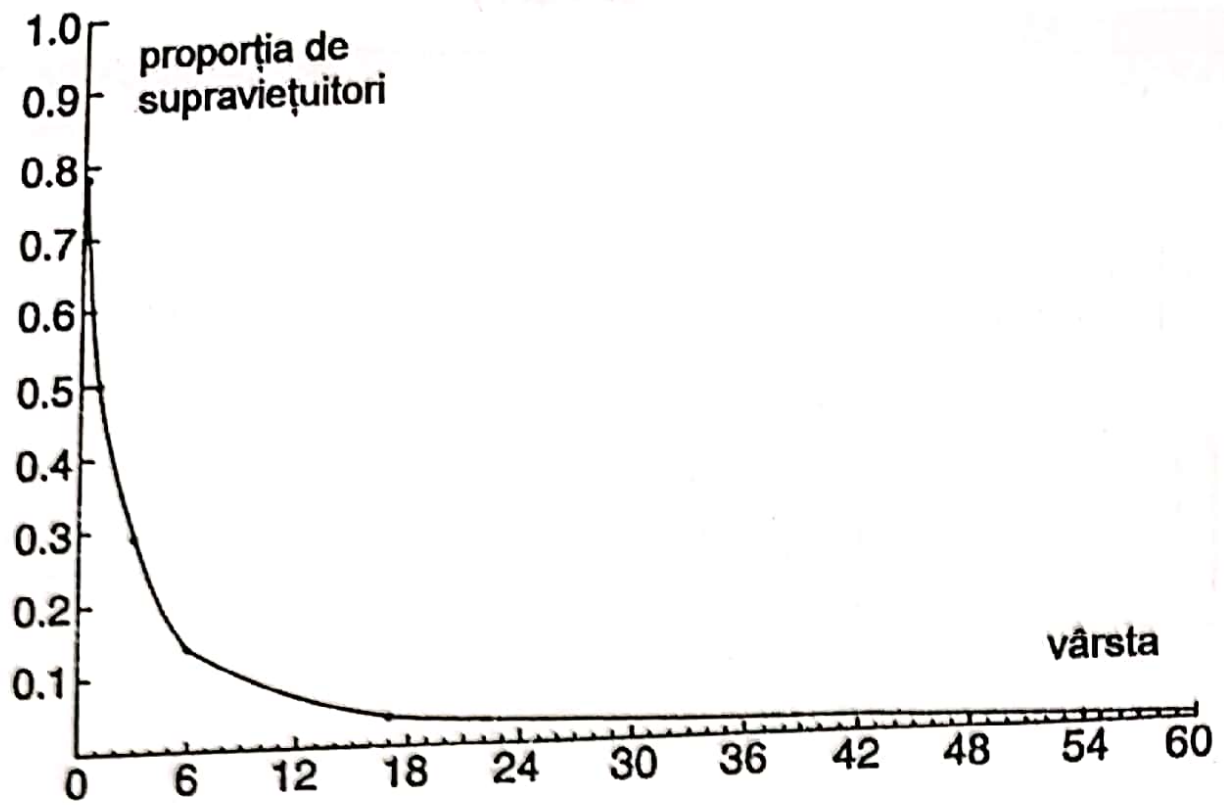

Fig. 34.8. Estimare a supravieţuirii pacienţilor cu AP-SIVI fără tratament chirurgical pe baza datelor din literatură [5].

Caseta 34.6

Tratament chirurgical

Dimensiunea şi funcţia ventriculului drept dictează posibilitatea tratamentului chirurgical cu tipul de reparare biventricular sau univentricular, sau o reparare ventriculară tip 1 1/2.

Valvotomia pulmonară chirurgicală (în general cu bypass cardio-pulmonar), cu sau fără şunt arterial sistemico-pulmonar, în funcţie de dimensiunea ventriculului drept. Dacă ventriculul drept este mic, este necesar şunt arterial sistemico-pulmonar, pentru a se asigura flux sangvin pulmonar, până ce fluxul antegrad prin valva pulmonară este adecvat. Totuşi, dacă arterele pulmonare nu sunt foarte mici, se poate realiza doar valvotomie pulmonară, cu sau fără perioadă postoperatorie, cu infuzie cu prostaglandină E.

Decompresia ventriculului drept prin valvotomie pulmonară (sau prin avulsie de valvă tricuspidă) poate să provoace întoarcerea fluxului coronarian în sinusoide, ducând la perfuzie miocardică defectuoasă. Aceasta se întâmplă mai ales în prezenţa stenozei arterelor coronare.

La pacienţii cu artere pulmonare mici cu şunt arterial sistemico-pulmonar, dacă venticulul drept continuă să fie mic sau inadecvat, poate fi necesară conexiunea cavo-pulmonară.

Pacienţii cu ventricular drept sever la sinusoidele arterelor coronare pot necesita transplant cardiac. Sinusoidele nu sunt în general prezente la pacienţii cu insuficienţă tricuspidiană severă şi dimensiune ventriculară dreaptă normală. La pacienţii cu regurgitare tricuspidiană semnificativă şi presiune ventriculară dreaptă scăzută, valvotomia pulmonară poate să nu ducă la o curgere antegradă efectivă a sângelui prin ventriculul drept, datorită regurgitării tricuspidiene.

Tabelul 34.2. Proceduri terapeutice în tratamentul AP-SIVI

Paliaţii
Realizarea comunicării între ventriculul drept şi artera pulmonară prin plasarea unui **petic de plastie transanular** ± valvotomie concomitent cu Realizarea unui **şunt sistemico-pulmonar**
Valvuloplastie pulmonară cu balon concomitent cu Stentarea canalului arterial permeabil
Proceduri izolate Valvotomie Petic transanular Şunt sistemico-pulmonar
Proceduri adjuvante
Deschidere/închidere DSA
Plastie valvă tricuspidă
Excluderea din circulaţie a ventricului drept
Închiderea şunturilor ventriculo-coronare
Proceduri definitive
Corecţie biventriculară (după o paliaţie sau per primam)
Corecţie univentriculară (Fontan)
Corecţie 1 & 1/2 ventriculară
Transplant cardiac

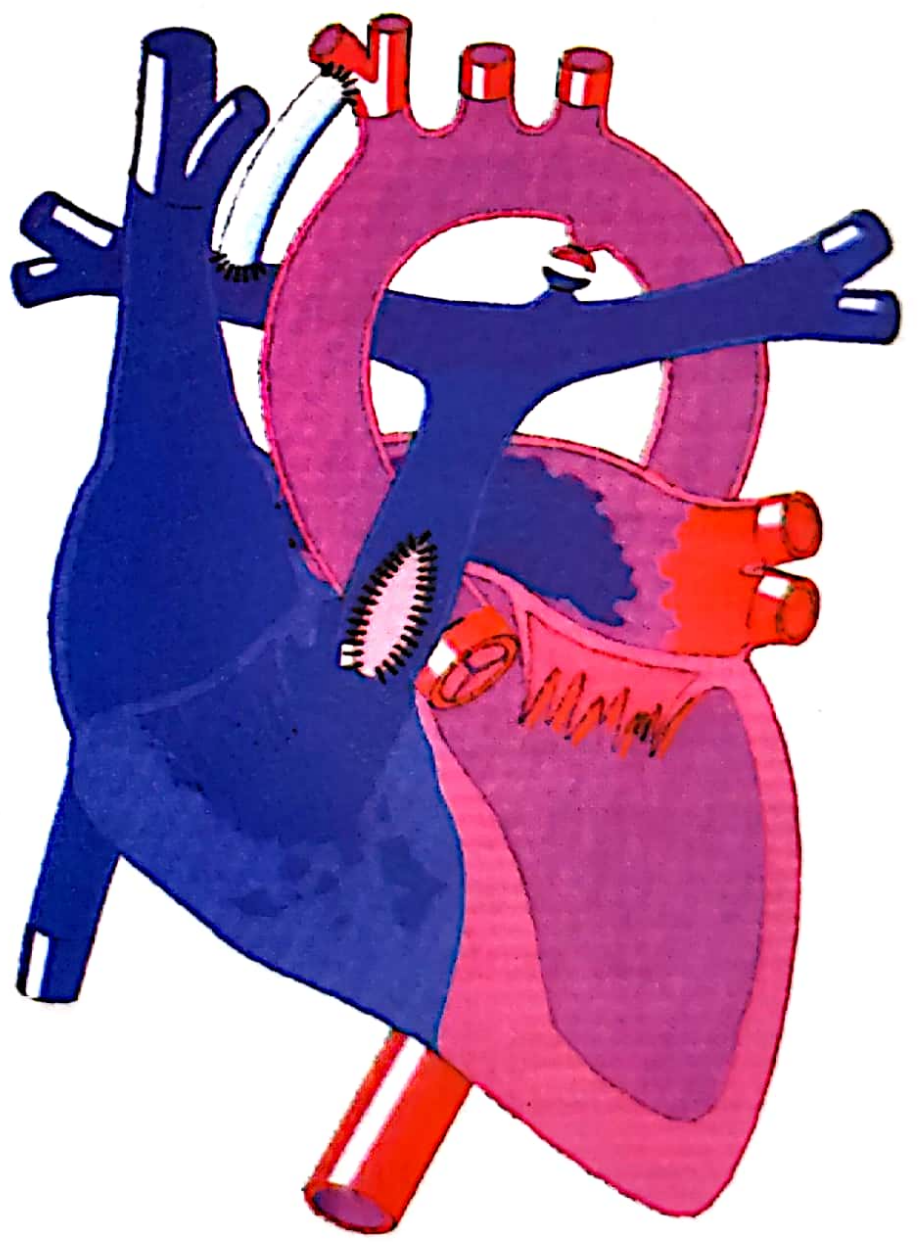

Fig. 34.2. Op. TIM. Atrezie pulmonară cu DSV (**1** – DSV, **2** – valvă pulmonară atrezică, **3** – colaterale aorto-pulmonare, **4** – Artere pulmonare hipoplazice) **[21]**

Caseta 34.7

Opțiuni de management în copilărie pentru fiecare strategie inițială la pacienții cu atrezie pulmonară cu sept ventricular intact

Strategie inițială	*Proceduri*
Reparare biventriculară	
Cateter	Perforare cu sârmă+ dilatare cu balon Perforare cu laser + dilatare cu balon Perforare prin radiofrecvență + dilatare cu balon
Chirurgie	Valvotomie pulmonară Valvectomie pulmonară Petic transanular Homograft monocusp Oricare din cele de mai sus cu șunt sistemico-pulmonar
Reparare univentriculară	
Reparare univentriculară	
Septostomie atrială cu balon	/
Chirurgie	Șunt sistemico-pulmonar Anastomoză superioară cavo-pulmonară Conexiune totală cavo-pulmonară

Caseta 34.8

Complicații tardive după repararea atreziei pulmonare cu sept ventricular intact

Tipul circulației	*Leziune reziduală*	*Complicații*
Separarea circulației sistemice și pulmonare		
Biventricular	Stenoză pulmonară	Aritmii atriale Angină Sincope
	Regurgitare pulmonară	Aritmii atriale și ventriculare Moarte subită Intoleranță la efort
	Regurgitare tricuspidiană	Aritmii atriale și ventriculare Intoleranță la efort Fatigabilitate
Reparare ventriculară „unu și jumătate”	Ca și mai sus	Ca și mai sus
Univentricular	Dilatare atrială dreaptă	Aritmii atriale Tromboembolism Ocluzia venei pulmonare drepte
	Stenoză coronariană	Moarte subită Angină Aritmii ventriculare Disfuncție de ventricul stâng
	Presiune venoasă sistemică crescută	Enteropatie cu pierdere de proteine Disfuncție heptică
	Colateralizare venoasă sistemico-pulmonară	Cianoză
Separare incompletă a circulației sistemice și pulmonare		
Circulație mixtă	Amestec obișnuit al circulației pulmonare și sistemice	Cianoză Eritrocitoză Tromboembolism Fatigabilitate Aritmii

5.1. Indicaţii

Prima etapă terapeutică o constituie o procedură paliativă care să reconstituie comunicarea între ventriculul drept şi artera pulmonară, eliberând presiunea din ventricul şi permiţând acestuia să se dezvolte; concomitent, se practică un şunt sistemico-pulmonar care să suplimenteze circulaţia pulmonară (mai ales dacă Z este mai mic de –2). Dacă nu se întrevede posibilitatea unei corecţii biventriculare sau măcar 1 & 1/2, adică dacă hipoplazia este severă (Z mai mic sau egal cu –4) şi/sau există şunturi ventriculo-coronare asociate cu stenoze sau ocluzii coronare, se practică doar şuntul sistemico-pulmonar. De asemenea, şuntul sistemico-pulmonar izolat este indicat în cazul circulaţiei coronare ventriculo-dependente, când sunt contraindicate decompresia (eliberarea tractului de ejecţie) sau excluderea ventriculului drept. Dacă hipoplazia este uşoară şi se consideră că plastia infundibulară ± valvotomia conduce la realizarea unui flux pulmonar suficient, se poate renunţa la realizarea şuntului, deşi este mai prudent ca acesta să fie construit.

În cazurile în care se consideră necesară o corecţie univentriculară ca definitivă, se procedează la efectuarea unui şunt bidirecţional cavo-pulmonar superior la vârsta de 3–6 luni, urmat de operaţia Fontan.

Dacă hipoplazia este uşoară şi se consideră posibilă o corecţie biventriculară, aceasta se încearcă la 6–12 luni de la procedura iniţială. Posibilitatea corecţiei biventriculare este testată prin ocluzia temporară a şuntului (preferabil percutan) şi a defectului septal interatrial. Dacă pacientul nu tolerează închiderea şuntului, probabil că o corecţie biventriculară nu este posibilă. Dacă după închiderea DSA-ului, debitul cardiac rămâne adecvat, PVC-ul rămâne sub 12–15 mm Hg şi saturaţia de oxigen în atriul drept nu se modifică, defectul septal interatrial se poate închide definitiv. Dacă nu se îndeplinesc condiţiile de mai sus, este preferabil să se mai aştepte o perioadă înainte de corecţia biventriculară. Corecţia biventriculară poate fi făcută şi de la început, fără o paliaţie anterioară, un articol recent prezentând realizarea acesteia la doi pacienţi (rezecţia musculaturii hipretrofiate din zona infundibulară şi trabeculară a ventriculului drept – tehnica *overhaul*, valvotomie ± petic transanular şi închiderea ajustabilă a foramenului ovale) **[2]**.

Caseta 34.9

Indicaţii pentru tratament chirurgical

Infuzia cu prostaglandină E este utilizată pentru menţinerea canalului arterial permeabil, pentru a asigura fluxul sangvin pulmonar.

5.2. Algoritmul terapeutic chirurgical în AP-SIVI este prezentat în Fig. 34.9.

În cazul în care există şunturi ventriculo-coronare fără ca circulaţia coronară să fie dependentă de ventriculul drept şi se are în vedere o corecţie univentriculară, se poate realiza excluderea ventriculului drept. Aceasta se face în timpul operaţiei pentru şunt sistemico-pulmonar sau şunt bidirecţional cavo-pulmonar superior, prin închiderea valvei tricuspide (direct sau cu petic de pericard) şi plasarea de material trombotic în cavitatea VD. Motivaţia fiziopatologică a procedurii constă în faptul că în cazul păstrării unui ventricul drept nefuncţional: 1. şunturile ventriculo-coronare se pot dezvolta şi pot duce la apariţia stenozelor şi ocluziilor coronare; 2. şunturile ventriculo-coronare aduc sânge desaturat în circulaţia coronară, compromiţând irigarea ventricului stâng; 3. geometria septului interventricular este modificată, compromiţând funcţia diastolică a ventricului stâng **[8]**.

Dacă circulaţia coronară este modificată extrem, se are în vedere transplantul cardiac.

5.3. Factori de risc

Factorii de risc pentru managementul terapeutic al AP-SIVI sunt:

dimensiunea valvei tricuspide (numărul Z); dimensiunile mici sunt un factor de risc, cu excepţia cazurilor operate doar cu şunt sistemico-pulmonar; circulaţia coronară ventriculo-dependentă; boala Ebstein; greutatea la naştere

5.4. Rezultate

Mortalitatea intraspitalicească pe un grup eterogen de pacienţi cu AP-SIVI poate atinge 20%, dar mai recent, după utilizarea ghidurilor, se raportează şi mortalităţi de 2,1% **[9]**.

Pacienţii cu VD foarte dilatat, cu sau fără boala Ebstein, au un risc mult mai mare de deces, cu o mortalitate de 85% în primul an. Extrăgând din lot aceşti pacienţi, se obţin valori ceva mai bune (**Fig. 34.10**).

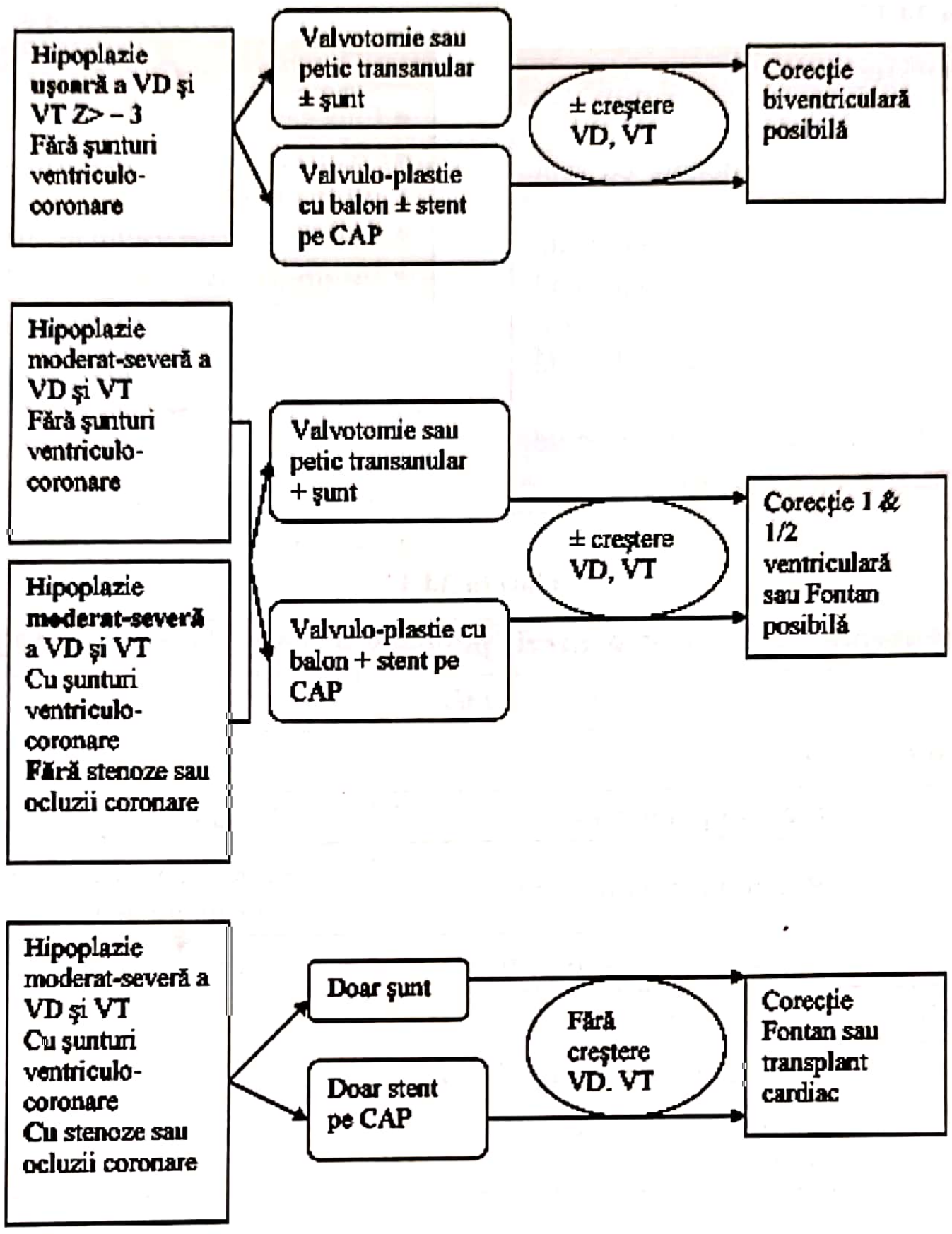
Hipoplazie uşoară a VD şi VT Z> – 3
Fără şunturi ventriculo-coronare
Valvotomie sau petic transanular ± şunt
Valvulo-plastie cu balon ± stent pe CAP
± creştere VD, VT
Corecţie biventriculară posibilă
Hipoplazie moderat-severă a VD şi VT
Fără şunturi ventriculo-coronare
Hipoplazie moderat-severă a VD şi VT
Cu şunturi ventriculo-coronare
Fără stenoze sau ocluzii coronare
Valvotomie sau petic transanular + şunt
Valvulo-plastie cu balon + stent pe CAP
± creştere VD, VT
Corecţie 1 & 1/2 ventriculară sau Fontan posibilă
Hipoplazie moderat-severă a VD şi VT
Cu şunturi ventriculo-coronare
Cu stenoze sau ocluzii coronare
Doar şunt
Doar stent pe CAP
Fără creştere VD, VT
Corecţie Fontan sau transplant cardiac

Fig. 34.9. Algoritmul terapeutic in AP-SIVI (VD ventricul drept, VT valva tricuspidă, CAP canal arterial permeabil)

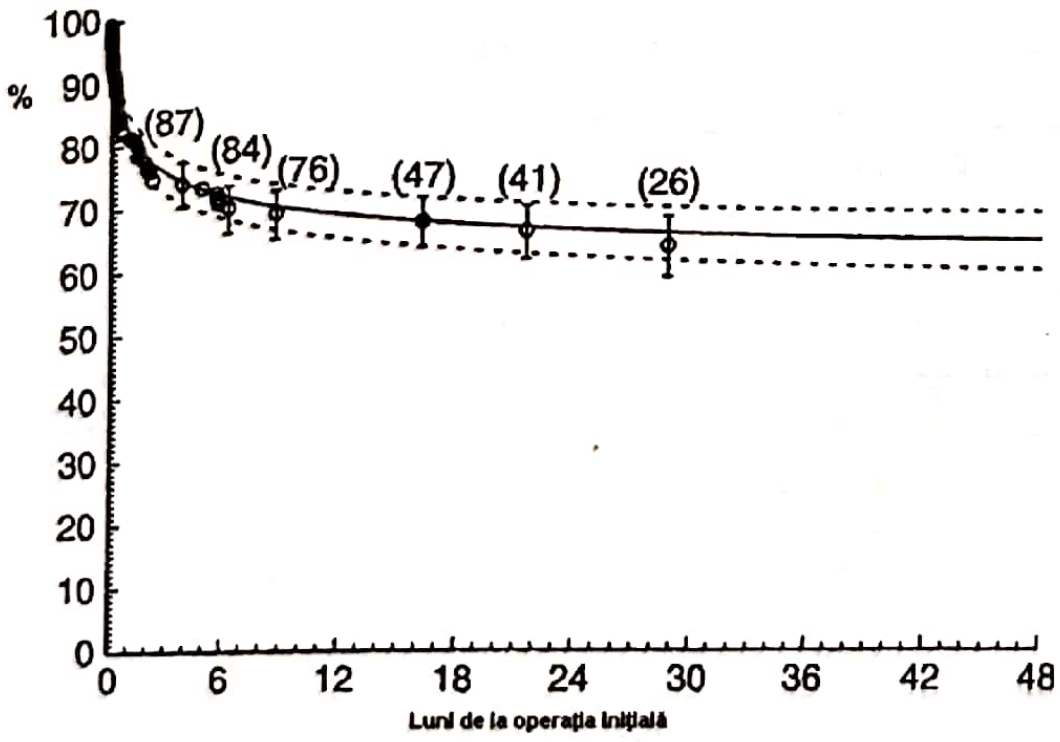

Fig. 34.10. Circulaţia intracardiacă şi intrapulmonară în AP-SIVI.

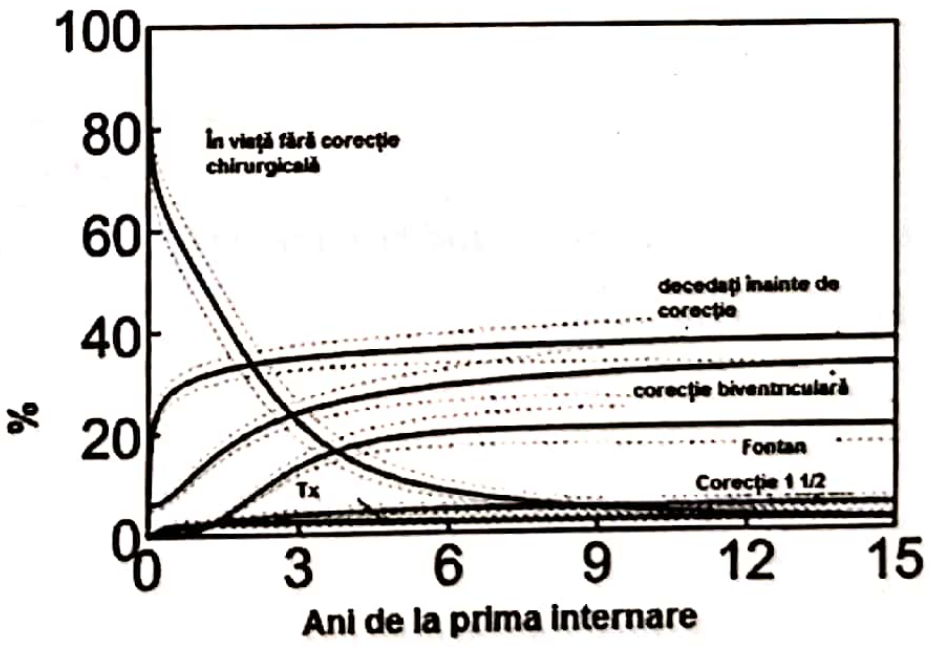

Fig. 34.11. Evoluţia în timp a pacienţilor cu AP-SIVI după diagnosticare (Tx =transplant cardiac) [*10*].

Mortalitatea atinge valori mai optimiste pe măsură ce se înaintează în timp cu experienţa chirurgicală. Pe un lot de 210 pacienţi cu AP-SIVI, urmăriţi la Toronto Hospital for Sick Children, între 1965 şi 1998, supravieţuirea a fost de 72% la o lună, 57% la 1 an şi 48% la 5 ani, iar pe sublotul operat între 1992 şi 1998, supravieţuirea a fost de 85% la o lună, 75% la 1 an şi 67% la 5 ani **[4]**. Un studiu mai recent **[10]** raportează supravieţuiri de 77% la o lună, 70% la 6 luni, 60% la 5 ani, şi 58% la 15 ani şi descrie evoluţia pacienţilor cu AP-SIVI (**Fig. 34.11**).

Caseta 34.10

Boli asociate

- Rar alte defecte cardiace congenitale
- Arcul aortic drept nu apare în atrezia pulmonară cu sept ventricular intact
- Originea şi distribuţia arterelor coronare pot să manifeste aceeaşi variabilitate ca şi în cazul cordului normal, incluzând prezenţa stenozelor arterelor coronare. Sunt frecvente sinusoidele ventriculo-coronariene de la cavitatea ventriculară dreaptă la miocard şi de la miocard la arterele coronare
- Circulaţia colaterală de la artera descendentă la arterele pulmonare este rară

Caseta 34.11

Posibile complicaţii

- Flux sangvin pulmonar neadecvat
- Perfuzare miocardică deficitară
- Infarct miocardic
- Regurgitare tricuspidiană reziduală sau recurentă
- Insuficienţă cardiacă dreaptă

Caseta 34.12

Intervenţii tardive pentru atrezia pulmonară cu sept ventricular intact

Tipul circulaţiei	*Leziune reziduală*	*Procedură*
Separarea circulaţiei sistemice şi pulmonare		
Circulaţie biventriculară	Stenoză pulmonară	Dilatare cu balon
	Regurgitare pulmonară	Înlocuire valvulară pulmonară chirurgical Implantare de valvă pulmonară prin cateter
	Regurgitare tricuspidiană	Reparare valvulară tricuspidiană sau înlocuire
Reparare ventriculară „unu şi jumătate”	Ca şi mai sus	Ca şi mai sus
Circulaţie univentriculară	Debit cardiac sau sept atrial restrictiv	Lărgirea DSA
	Aritmii secundare dilatării atriului drept	Chirurgie de recorectare Fontan (ex. conduit extern)
	Ischemie miocardică	Recorectare dacă sinusul coronarian drenează spre calea venoasă sistemică cu presiune mare Ocluzie cu spirală pentru ectaziile mari Angioplastia stenozelor coronariene Şunt ventricul dreptaortă pentru stenoze Transplant
	Regurgitare tricuspidiană	Ocluzia valvei tricuspide cu petic
Separare incompletă a circulaţiei sistemice şi pulmonare		
Ventricul drept cu dimensiuni bune		Strategie spre reparare biventriculară
	DSA	Închidere chirurgicală sau prin folosirea cateterului
	Şunt sistemico-pulmonar	Închidere prin folosirea cateterului
	Ventricul drept trabeculat	Îndepărtarea chirurgicală a ţesutului muscular excesiv
Ventricul drept de dimensiuni medii		Strategie spre repararea ventriculară „unu şi jumătate”
	Ventricul stâng cu încărcare de volum cu cianoză (presiuni în artera pulmonară mici	Anastomoză cavo-pulmonară Ca şi mai sus cu procedura pentru tractul de ieşire al ventriculului drept Ca şi mai sus cu închiderea DSA şi a oricărui şunt sistemic (reparare ventriculară „unu şi jumătate”
Ventricul drept de dimensiuni mici		Strategie spre status quo sau reparare univentriculară (dacă presiunile în artera pulmonară saun mici)
	Cianoză	Anastomoză cavo-pulmonară totală Repetarea şuntului sistemico-pulmonar

6. NOMENCLATURĂ STS/EACTS

Atrezia pulmonară cu sept interventricular intact

I. Aspecte generale

Definiție: Atrezia pulmonară cu sept interventricular intact este o malformație congenitală ducto-dependentă care constă într-un spectru de leziuni ce includ atrezia de valvă pulmonară, diverse grade de hipoplazie a VD și a valvei tricuspide, anomalii de artere coronare.

Formele ușoare (favorabile) se pot trata prin corecție biventriculară după o creștere satisfăcătoare a dimensiunilor VD prin diverse proceduri paliative: valvotomie pulmonară percutană, valvotomie chirurgicală, transanulară, toate cu sau fără șunt sistemico-pulmonar.

Formele severe se pot trata prin corecție univentriculară. Formele intermediare cu sinusoide coronare fără stenoze coronare sau formele cu dimensiuni VD la limită pun probleme de decizie tactică; corecția biventriculară 1 ½ poate fi o soluție satisfăcătoare.

Clasificarea inițială a lui Leval și colaboratorii în ventricul drept unicameral, bicameral sau tricameral a evoluat către o clasificare care folosește numai diametrul valvei tricuspide și scorul Z cu variații între –5 și +5.

Prezența fistulelor coronare la VD este în relație cu mărimea valvei tricuspide. Circulația coronară dependentă de ventriculul drept există atunci când este prezentă o fistulă coronară (sinusoide coronare), asociate cu stenoza proximală a arterei coronare. Acesta reprezintă factorul de risc major chirurgical. Prezența unei stenoze coronariene asociate duce la apariția unei adevarate circulații coronariene dependente de VD și precede procedura de decompresie a VD.

Managementul chirurgical al pacientului cu fistulă coronară la ventricul drept este complex și continuă să fie investigat.

Prezența circulației coronariene dependente de VD (10% din pacienți) precede procedurile de decompresie a VD și este în general relataționată cu conexiunea arterială cavo-pulmonară. Calitatea circulației finale Fontan poate fi alterată de excizia fibrozei endocardice a VS, determinată de hipoxia circulației coronariene dependente de VD și de potențialul de bombare a septului subaortic legat de o presiune crescută reziduală intracavitară a VD. Aceste riscuri potențiale pot duce la reconsiderarea transplantului hepatic.

Prezența fistulei coronare – circulație coronară nedependentă de VD permite decompresia sau excluderea VD pentru închiderea fistulei.

Dacă nu se poate realiza o creștere satisfăcătoare a valvei tricuspide, se propune realizarea unei corecții biventriculare parțiale (corecție ventriculară 1 ½).

Mai recent, pentru îmbunătățirea creșterii VD s-a propus excizia fibrozei endocardice a VD.

Pot fi prezente anomalii ale valvei tricuspide asociate sindromului Ebstein, diametrul tricuspidian este crescut și prognosticul este prost.

Nivelul 1

Atrezia pulmonară cu sept interventricular intact (AP-SII)

Nivelul 2

Atrezia pulmonară – SII, FAP (fără altă precizare)

Atrezia pulmonară – SII, **fără fistule sau sinusoide coronare**
Atrezia pulmonară – SII, **fistule sau sinusoide coronare – circulație coronară nedependentă de VD**
Atrezia pulmonară – SII, **fistule sau sinusoide coronare – circulație coronară dependentă de VD**

Nivelul 3

Atrezia pulmonară – SII, FAP

Atrezia pulmonară – SII, fără fistule sau sinusoide coronare, FAP

Atrezia pulmonară – SII, fistule sau sinusoide coronare – circulație coronară nedependentă de VD, **scor TV-Z – 1 sau mai mare**
Atrezia pulmonară – SII, fistule sau sinusoide coronare – circulație coronară nedependentă de VD, **scor TV-Z – 0**
Atrezia pulmonară – SII, fistule sau sinusoide coronare – circulație coronară nedependentă de VD, **scor TV-Z – 1**
Atrezia pulmonară – SII, fistule sau sinusoide coronare – circulație coronară nedependentă de VD, **scor TV-Z – 2**
Atrezia pulmonară – SII fistule sau sinusoide coronare – circulație coronară nedependentă de VD, **scor TV-Z – 3**
Atrezia pulmonară – SII, fistule sau sinusoide coronare – circulație coronară nedependentă de VD, **scor TV-Z – 4**
Atrezia pulmonară – SII, fistule sau sinusoide coronare – circulație coronară nedependentă de VD, **scor TV-Z – 5 sau mai mic**

Atrezia pulmonară – SII, fistule sau sinusoide coronare – circulație coronară nedependentă de VD, FAP

Atrezia pulmonară – SII, fistule sau sinusoide coronare – circulație coronară dependentă de VD, **scor TV-Z – 1 sau mai mare**
Atrezia pulmonară – SII, fistule sau sinusoide coronare – circulație coronară dependentă de VD, **scor TV-Z – 0**
Atrezia pulmonară – SII, fistule sau sinusoide coronare – circulație coronară dependentă de VD, **scor TV-Z – 1**
Atrezia pulmonară – SII, fistule sau sinusoide coronare – circulație coronară dependentă de VD, **scor TV-Z – 2**
Atrezia pulmonară – SII, fistule sau sinusoide coronare – circulație coronară dependentă de VD, **scor TV-Z – 3**
Atrezia pulmonară – SII, fistule sau sinusoide coronare – circulație coronară dependentă de VD, **scor TV-Z – 4**
Atrezia pulmonară – SII, fistule sau sinusoide coronare – circulație coronară dependentă de VD, **scor TV-Z – 5 sau mai mic**

Atrezia pulmonară – SII, fistule sau sinusoide coronare – circulație coronară dependentă de VD, FAP

Atrezia pulmonară – SII, fără fistule sau sinusoide coronare, **scor TV-Z – 1 sau mai mare**
Atrezia pulmonară – SII, fără fistule sau sinusoide coronare, **scor TV-Z – 0**
Atrezia pulmonară – SII, fără fistule sau sinusoide coronare, **scor TV-Z – 1**
Atrezia pulmonară – SII, fără fistule sau sinusoide coronare, **scor TV-Z – 2**
Atrezia pulmonară – SII, fără fistule sau sinusoide coronare, **scor TV-Z – 3**
Atrezia pulmonară – SII, fără fistule sau sinusoide coronare, **scor TV-Z – 4**
Atrezia pulmonară – SII, fără fistule sau sinusoide coronare, **scor TV-Z – 5 sau mai mic**

II. Nomenclatura tratamentului

- Închidere DSA, OS
- Închidere DSA, FOP
- Închidere parțială DSA
- Fenestrare septală atrială
- Corecția bolii Ebstein
- Excizia fibrozei endocardice, VD
- Tract de ejecție VD,
  - Lărgire cu petic, transanular
  - Conduit VD-AP, FAP
  - Conduit VD-AP, homogrefă
  - Conduit VD-AP, non-homogrefă
- Valvuloplastie
  - Pulmonară
  - Pulmonară, valvotomie, percutană
  - Pulmonară, valvotomie, cord închis, transventricular
  - Pulmonară, valvotomie, cord închis, prin artera pulmonară
  - Pulmonară, valvotomie, ocluzie de inflow
  - Pulmonară, valvotomie, în CEC
  - Tricuspidiană
  - Tricuspidiană, boala Ebstein
  - Tricuspidiană, valvectomie
  - Tricuspidiană, închidere de valvă tricuspidă (tromboexcludere)
- Șunt
  - Sistemico-pulmonar, Blalock-Taussig modificat
  - Sistemico-pulmonar, Blalock-Taussig modificat, stâng
  - Sistemico-pulmonar, Blalock-Taussig modificat, drept
  - Sistemico-pulmonar, central (de pe aortă sau pe trunchiul arterei pulmonare)
  - Sistemico-pulmonar, altele
  - Ligatură
- Anastomoză cavo-pulmonară bilaterală bidirecțională (Glenn bilateral bidirecțional)
- Glenn (anastomoză cavo-pulmonară unidirecțională) (Glenn unidirecțional)
- Hemi-Fontan
- Fontan
  - FAP
  - Conectare atrio-pulmonară
  - Conectare atrio-ventriculară
- Conexiune cavo-pulmonară totală (CCPT), tunel lateral, fenestrat
  - CCPT, tunel lateral, nefenestrat
  - CCPT, conduit extern, fenestrat
  - CCPT, conduit extern, nefenestrat
  - Altele
- Corecție ventriculară 1 ½ (corecție biventriculară parțială)
- Transplant, cord

Lista scurtă de diagnostic și tratament

Lista scurtă de diagnostic
Atrezie pulmonară, SII

Lista scurtă de tratament
Închidere DSA, închidere primară
Închidere DSA, petic
Închidere FOP, închidere primară
Închidere parțială DSA
Fenestrare septală atrială
Corecția bolii Ebstein
Tract de ejecție VD
Valvuloplastie, pulmonară
Valvuloplastie, tricuspidiană
Închidere de valvă, tricuspidă
Șunt, sistemico-pulmonar, Blalock-Taussig modificat
Șunt, sistemico-pulmonar, central
Șunt, sistemico-pulmonar, altele
Șunt, ligatură
Anastomoză cavo-pulmonară bilaterală bidirecțională (Glenn bilateral bidirecțional)
Glenn (anastomoză cavo-pulmonară unidirecțională) (Glenn unidirecțional)
Hemi-Fontan
Fontan
FAP
  Conectare atrio-pulmonară
  Conectare atrio-ventriculară
  CCPT, tunel lateral, fenestrat
  CCPT, tunel lateral, nefenestrat
  CCPT, conduit extern, fenestrat
  CCPT, conduit extern, nefenestrat
  Altele
Corecție ventriculară 1 ½ (corecție biventriculară parțială)
Transplant, cord

B. ATREZIA PULMONARĂ CU DEFECT SEPTAL INTERVENTRICULAR – TETRALOGIA FALLOT CU ATREZIE PULMONARĂ

1. NOSOLOGIE

1.1. Definiţie morfo-fiziopatologică

Această entitate patologică, definită prin obstrucţia completă sau absenţa comunicării între ventriculul drept şi circulaţia pulmonară, asociată cu un defect septal interventricular, poate fi considerată o formă extremă a tetralogiei Fallot (stenoză 100% = obstrucţie completă), de unde şi denumirea utilizată de majoritatea autorilor de „Tetralogie Fallot cu atrezie pulmonară" – TFAP. Ceea ce caracterizează această entitate patologică este varietatea irigaţiei arteriale pulmonare, pornind de la cea mai simplă formă (prezenţa unui trunchi comun al arterei pulmonare cu artere confluente, alimentat de un canal arterial persistent), de fapt forma care este exact extrema tetralogiei Fallot, până la absenţa totală a trunchiului şi a ramurilor, irigaţia arterială pulmonară realizându-se doar prin colaterale aorto-pulmonare (denumite **MAPCA's,** *Major Aorto-Pulmonary Collateral Arteries*), variantă considerată în trecut ca făcând parte din patologia trunchiului arterial comun (trunchi arterial tip IV) **[11]**. Practic, TFAP este un spectru de leziuni care începe unde se termină spectrul de leziuni al tetralogiei Fallot. Comitetul STS/EACTS de alcătuire a *Recomandărilor de nomenclatură* înclină spre utilizarea termenului de atrezie pulmonară cu defect septal interventricular (APDSV), deşi recunoaşte şi termenul de tetralogie Fallot cu atrezie pulmonară (raportările cazurilor pentru includerea în baza de date se pot face sub ambele denumiri, dar prelucrarea ulte-rioară a datelor se va face sub denumirea de AP-DSV) **[12]**.

Caseta 34.13

Incidenţă

Incidenţa variază între 0,042–0,070 la 1000 de nou-născuţi vii sau 1,5–3,4% din totalul bolilor cardiace congenitale. Prevalenţa bolii este puţin mai mare la bărbaţi decât la femei.

Caseta 34.14

Morfologie

Cordurile cu atrezie pulmonară cu DSV au un aranjament biventricular, conexiuni concordante atrio-ventriculare, DSV nerestrictiv, o singură cale de ieşire aortică şi absenţa continuităţii luminale dintre ventriculul drept şi circulaţia arterială pulmonară.

Atrezia pulmonară ca rezultat al deviaţiei anterioare a septului infundibular (asemănător tetralogiei Fallot), cu subdezvoltarea tractului de ieşire ventricular drept şi infundibul atretic, este tipul cel mai comun (70% din cazuri). Mai rar atrezia pulmonară poate implica doar valva pulmonară, aceasta fiind înlocuită de o membrană fibroasă groasă, sau poate implica valva pulmonară şi porţiunea proximală a trunchiului arterei pulmonare sau poate implica un segment mai lung al acestuia. În toate cazurile, este absentă continuitatea dintre ventriculul drept şi trunchiul arterei pulmonare. Trunchiul arterei pulmonare poate fi prezent având un calibru rezonabil, dar în cele mai multe cazuri este hipoplazic, mai rar este reprezentat de un cordon fibros fără lumen, iar în 5% din cazuri este absent complet.

1.2. Cadrul patologic

1.2.1. Morfologia intracardiacă

Atrezia pulmonară poate lua diverse forme (**Fig. 34.12**): valvulară, musculară (infundibulul pulmo-nar ocupat de mase musculare) sau cu artere pulmonare intrapericardice absente. Cea mai comună formă este cea musculară.

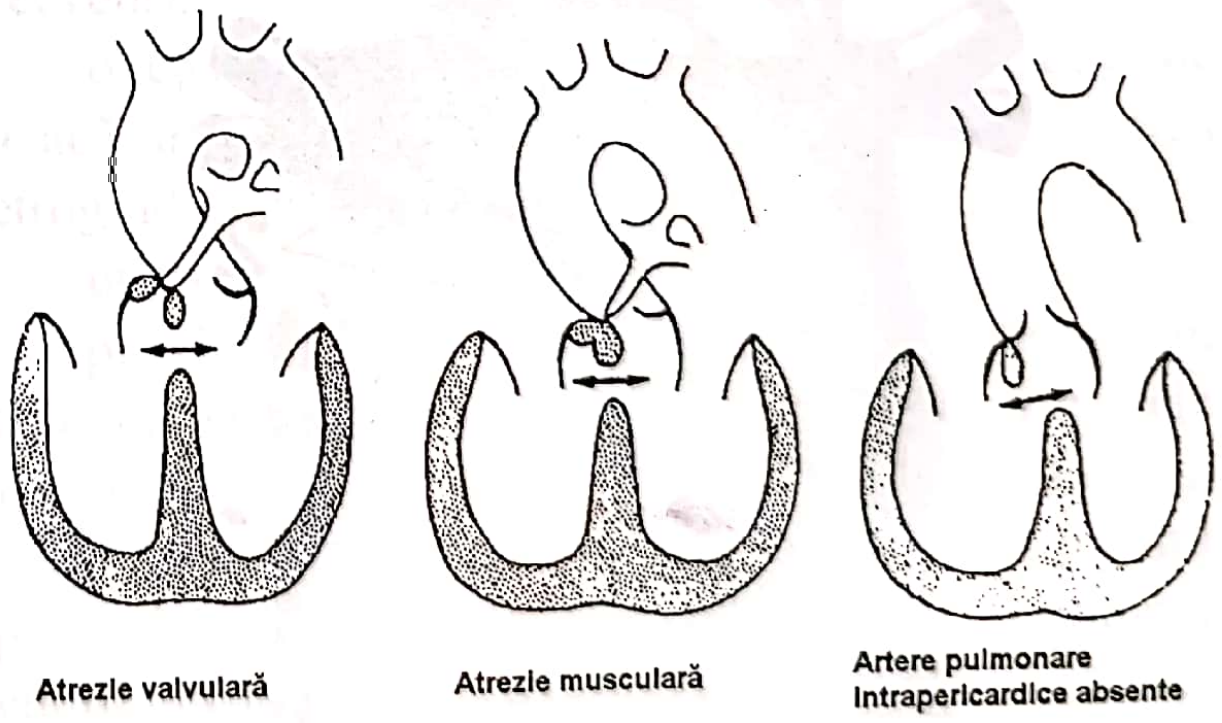

Fig. 34.12. Forme de atrezie pulmonară cu DSV **[13]**.

La fel ca în tetralogia Fallot, aorta se află anterior de trunchiul pulmonar atretic şi este dispusă călare pe septul interventricular. Defectul septal interventricular este de obicei perimembranos.

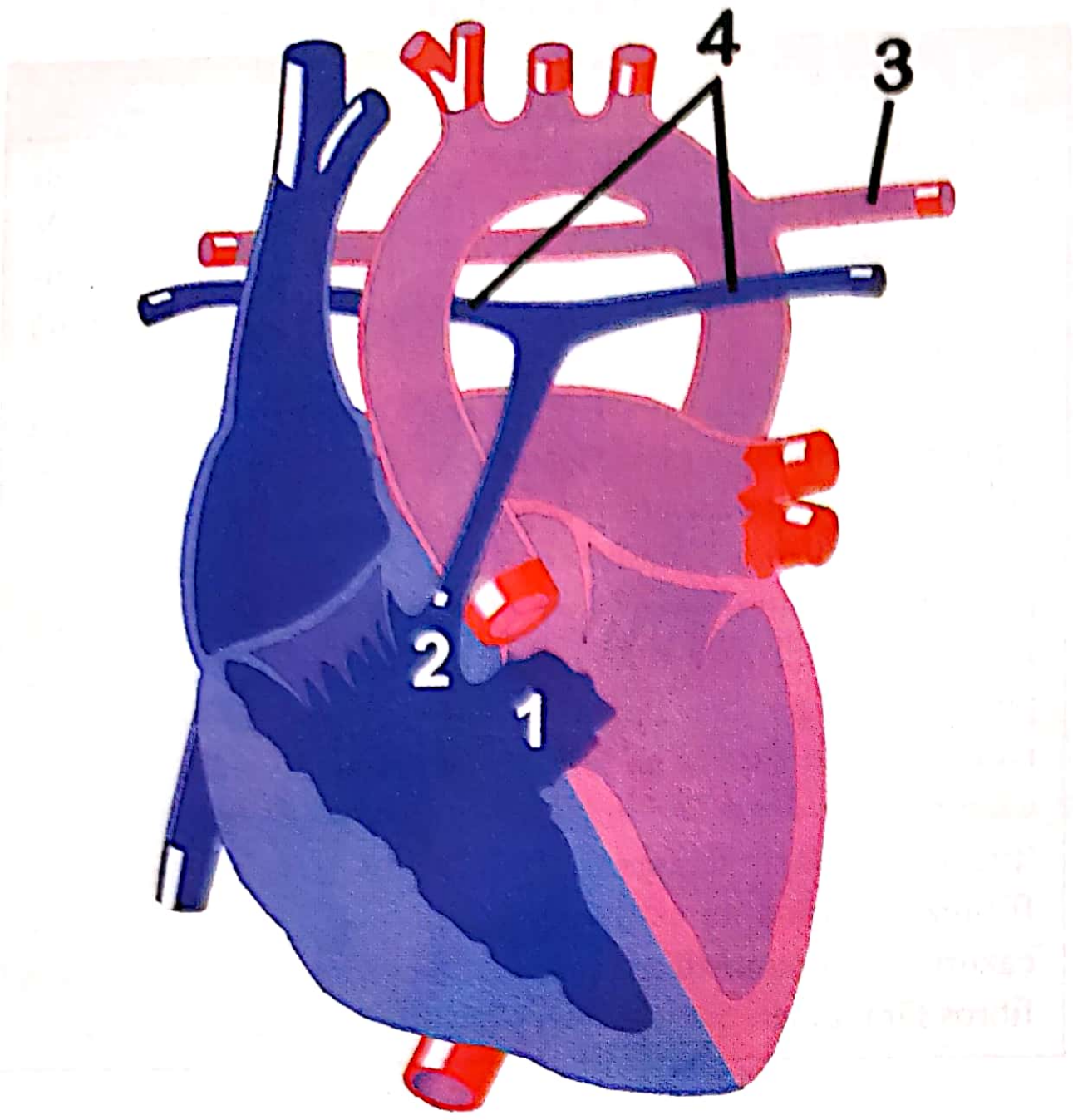

Fig. 34.3. Op TIM. Atrezie pulmonară cu DSV (**1** – DSV, **2** – valvă pulmonară atrezică, **3** – colaterale aorto-pulmonare, **4** – artere pulmonare hipoplazice) [**21**].

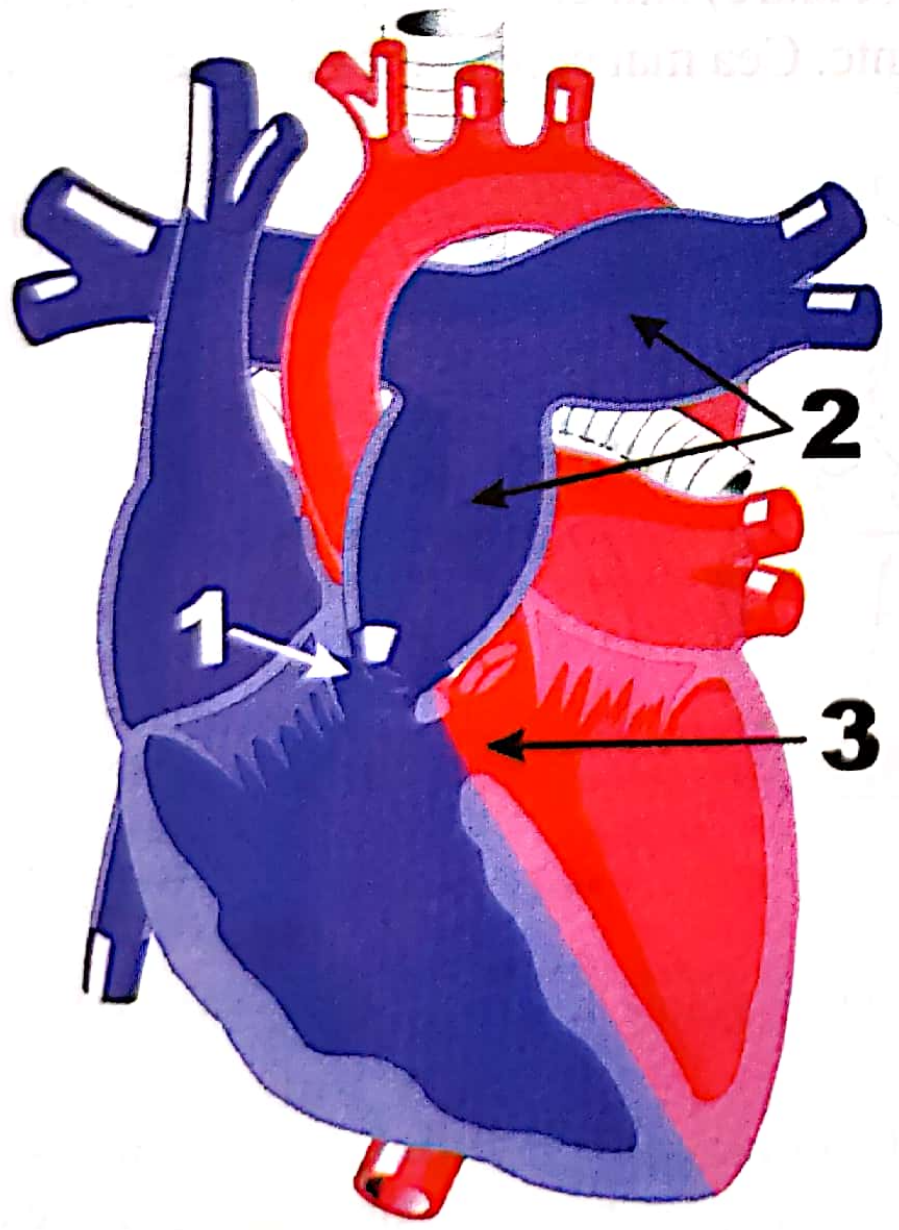

Fig. 34.4. Op TIM. Valvă pulmonară absentă (**1** – valvă pulmonară absentă sau atrezică; **2** – dilatarea arterelor pulmonare; **3** – DSV) [**21**].

1.2.2. Morfologia arterelor pulmonare intrapericardice

Există mai multe variante (**Fig. 34.13**):

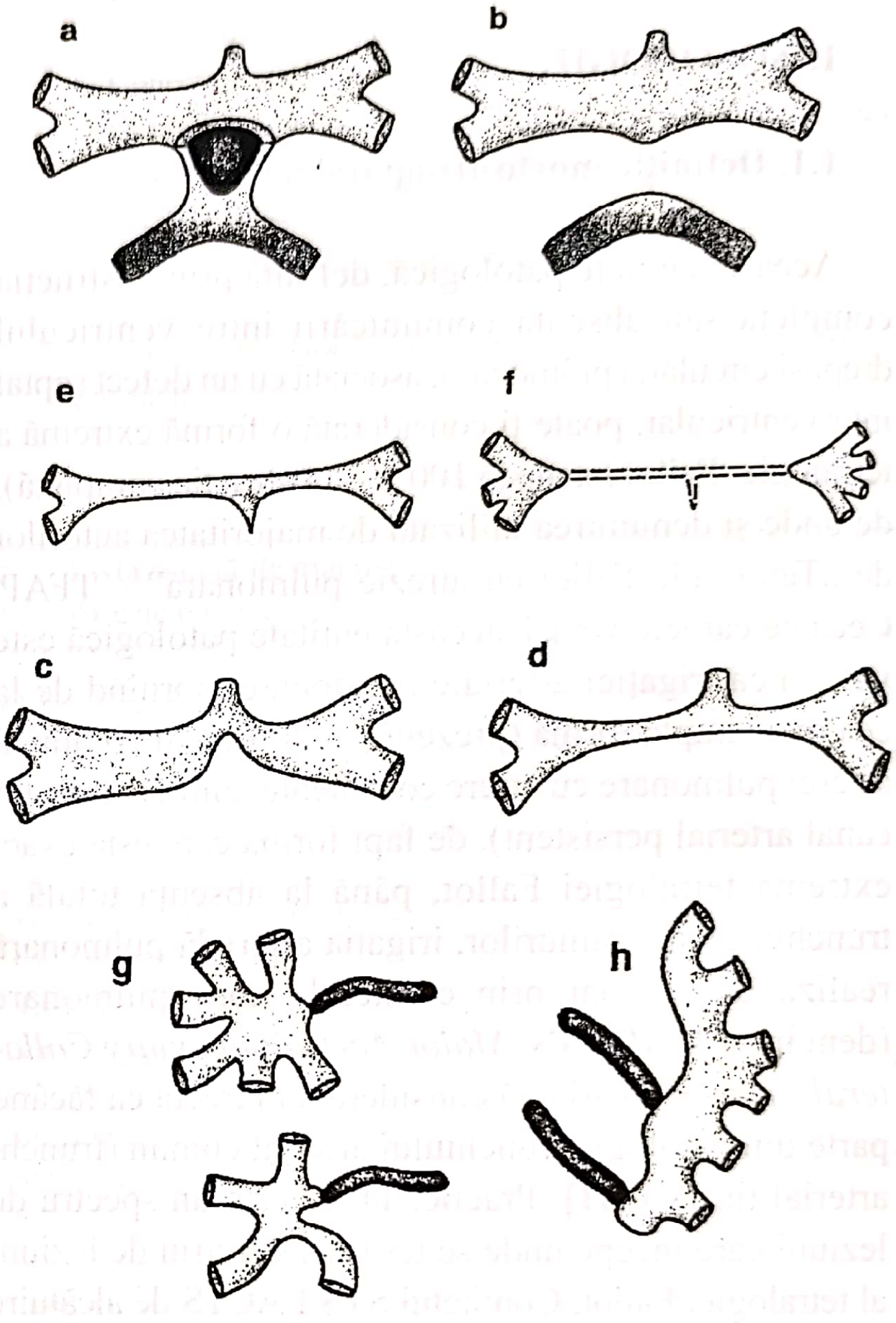

Fig. 34.13. Tipuri de circulație arterială pulmonară în atrezia pulmonară cu DSV: **a** – valvă atretică; **b** – atrezia trunchiului; **c** – ramuri pulmonare irigate de canalul arterial permeabil; **d, e** – hipoplazia ramurilor pulmonare; **f** – ramuri pulmonare conectate printr-un cordon fibros; **g** – MAPCAs irigând artere intrapulmonare confluente; **h** – MAPCAs irigând artere intrapulmonare neconfluente [**14**].

– trunchi al arterei pulmonare patent cu ramuri pulmonare confluente; în această variantă e posibil ca acesta să comunice doar cu un ram, celălat nefiind conectat sau chiar complet absent. O variantă neobișnuită este originea trunchiului arterei pulmonare din sistemul arterial coronar proximal;

– ramuri pulmonare confluente cu trunchi atretic; de obicei sunt stenozate ostial la implantarea trunchiului pulmonar atretic, de unde aspectul de „pescăruş în zbor”. Mai frecvent, stenoza ostială apare la ramul în care se implantează canalul arterial persistent;

– ramuri pulmonare neconfluente (20–30% din cazuri); de obicei, unul dintre ele este conectat cu trunchiul arterei pulmonare, foarte rar întâmplându-se să coexiste ramuri pulmonare neconfluente cu absenţa trunchiului [14].

1.2.3. Morfologia surselor de irigaţie arterială pulmonară

Datorită absenţei conexiunii dintre ventriculul drept şi circulaţia pulmonară, aceasta este alimentată din circulaţia sistemică prin diverse modalităţi. Alimentarea arterială poate fi *unifocală,* atunci când toate arterele intrapulmonare sunt conectate la ramuri pulmonare neobstruate şi confluente, sau *multifocală*, atunci când diferite părţi ale unui plămân sunt alimentate prin mai multe surse (**Fig. 34.14**).

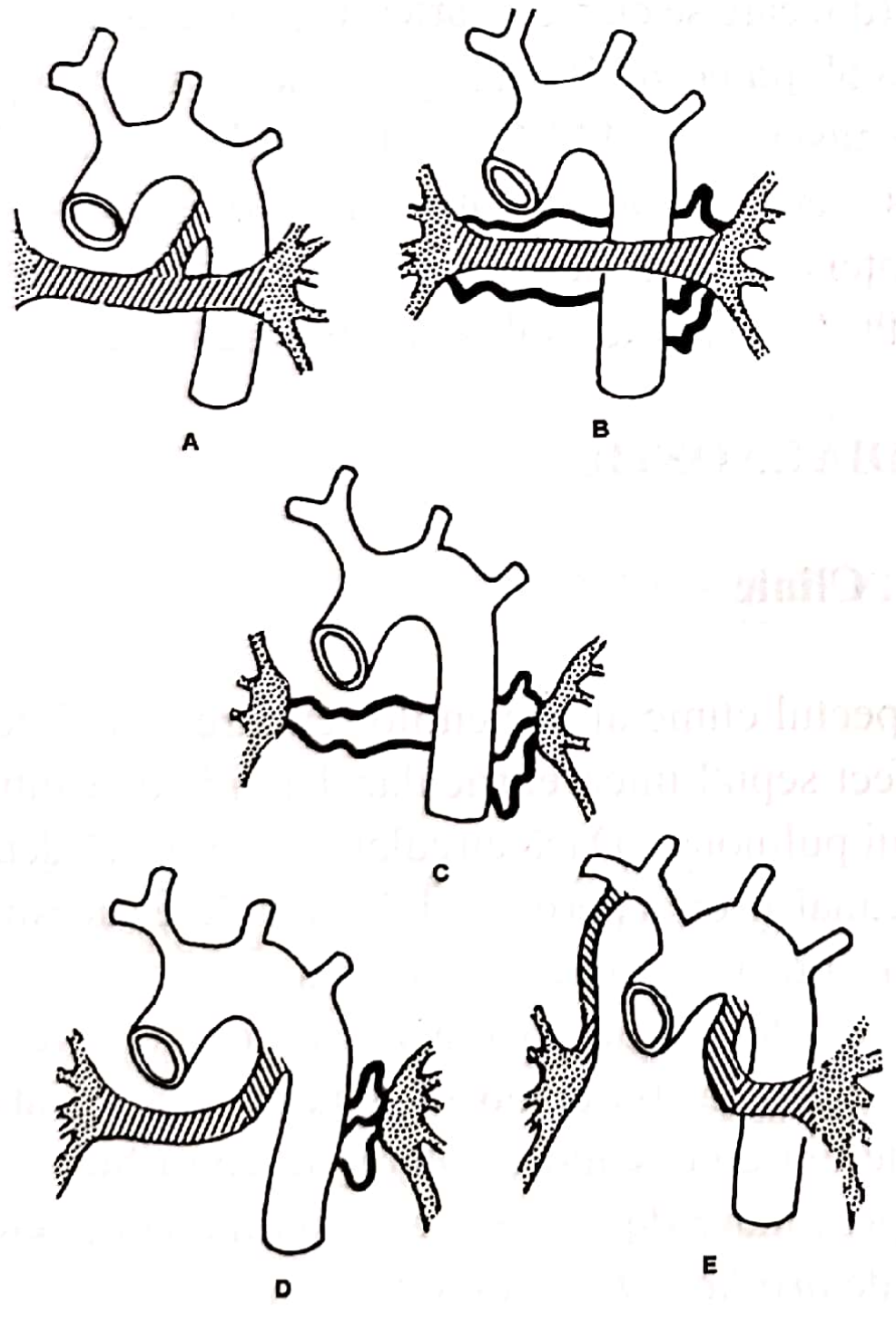

Fig. 34.14. Surse ale alimentării sangvine a circulaţiei pulmonare: **A** – doar canal arterial permeabil; **B** – MAPCAs şi artere pulmonare; **C** – doar MAPCAs; **D** – canal arterial permeabil la un plămân, MAPCAs la celălalt; **E** – canale arteriale permeabile bilateral [13].

Alimentarea unifocală se face de obicei printr-un canal arterial persistent. Mai rar se poate face printr-o singură MAPCA, printr-o fereastră aorto-pulmonară sau printr-o fistulă dintr-o arteră coronară.

Alimentarea multifocală este caracteristică AP-DSV şi se face prin MAPCA's; aproape niciodată acestea nu coexistă cu un canal arterial persistent. Acest tip de alimentare apare în mai puţin de jumătate dintre cazurile cu ramuri pulmonare confluente şi în peste 80% dintre cazurile cu ramuri neconfluente sau confluente şi hipoplazice.

Surse ale irigaţiei pulmonare

a) Canalul arterial persistent are de obicei o orientare anormală – este o arteră mai lungă, tortuoasă, care coboară direct de sub arcul aortic.

b) MAPCA's

Aceste colaterale „majore” sunt vase mari, de obicei în număr de 1–6, cu origine embriologică, nu dobândită (colateralele dobândite, care apar ca o consecinţă a hipoirigaţiei pulmonare, sunt de obicei mici şi numeroase). Cel mai frecvent îşi au originea din aorta toracică, dar pot emerge şi din aorta abdominală.

MAPCA's se pot conecta cu:

– o arteră interlobară sau intralobară (cel mai frecvent);

– o reţea arterială aflată în hilul plămânului, de unde pleacă artere interlobare şi intralobare şi se încarcă retrograd arterele pulmonare centrale;

– un ram arterial pulmonar central.

Aproximativ 60% dintre arterele colaterale au stenoze, mai ales la origine şi la conectarea cu arterele pulmonare. Aceste stenoze sunt evolutive, datorită proliferării intimale prin fluxurile anormale, putând apărea şi după naştere. Rolul stenozelor este mai curând benefic, protejând plămânul de expunerea la un flux sistemic ce ar conduce la modificări morfopatologice de hipertensiune pulmonară ireversibilă.

c) Artere colaterale paramediastinale

Alimentarea pulmonară se face uneori printr-o arteră paramediastinală cu origine din artera subclavie (de obicei de partea opusă arcului aortic) şi care se conectează cu un ram pulmonar sau se distribuie ca artere intrapulmonare la lobul superior. Aspectul angiografic seamănă cu cel al unui şunt Blalock-Taussig modificat. Rar se pot întâlni şi în APDSV.

d) Artere colaterale bronşice
Acestea apar ca urmare a hipoperfuziei pulmonare, sub forma unei reţele difuze arteriale.

e) Arterele colaterale intercostale apar după formarea unor aderenţe pleurale (spontane sau posttoracotomie).

1.3. Clasificare

Tchervenkov **[12]** propune împărţirea atreziei pulmonare cu defect septal interventricular în trei grupuri majore:

– Grupul A, cu artere pulmonare centrale intrapericardice, cu canal arterial persistent şi fără MAPCA's.

– Grupul B, cu artere pulmonare centrale intrapericardice şi cu MAPCA's.

– Grupul C, fără artere pulmonare centrale intrapericardice şi cu MAPCA's.

DeLeval propune o clasificare chirurgicală, în funcţie şi de prognosticul operator, grupul I şi II având un prognostic semnificativ mai bun decât grupul III:

– Grupul I. Artere pulmonare centrale intrapericardice prezente şi MAPCA's.

– Grupul II. Arterele pulmonare centrale intrapericardice sunt absente, dar există artere intrapulmonare confluente în unul sau în ambii plămâni.

– Grupul III. Fără artere pulmonare centrale intrapericardice, fără artere intrapulmonare confluente.

2. ETIOPATOGENIE: INCIDENŢĂ, PREVALENŢĂ, EMBRIOPATOGENEZĂ

Studii regionale oferă diverse date de incidenţă a atreziei pulmonare cu defect septal interventricular: 0,013 la 1000 de nou-născuţi vii (Bertranou, Danemarca), 0,042 (*New England Regional Infant Cardiac Program*), 0,07 (*The Prospective Bohemia Survival Study*), 0,1 (Leonard et al., Northern Health Region of England) **[11]**.

Atrezia pulmonară cu defect septal interventricular este asociată frecvent (40%) cu un defect de cromozom 22q11 **[14]**.

Caseta 34.15

Fiziopatologie

Atrezia pulmonară cu DSV se prezintă sub forma unui spectru larg de tipare fiziopatologice şi de severitate, de la flux sanguin pulmoar crescut prin canalul permeabil şi colaterale până la un flux sanguin pulmonar foarte scăzut. Sursa, volumul şi distribuţia surselor de supleere arterială pulmonară sunt foarte complexe. La majoritatea pacienţilor (60%) presiunea arterială pulmonară tinde să fie normală sau mai mică decât normal, datorită prezenţei stenozelor arterelor colaterale, atât la capătul proximal (sistemic), cât şi la nivel intrapulmonar, precum şi datorită faptului că stenozele tind să progreseze în timp la copiii netrataţi. Hipertensiunea pulmonară nu este frecventă la aceşti pacienţi, dar poate fi prezentă sau se poate dezvolta în segmentele pulmonare perfuzate prin supleerea arterială nerestrictivă.

Embriopatogeneza este încă în dezbatere. Boyden şi mai apoi Macartney susţin că în dezvoltarea fetală plexul vascular din mugurii pulmonari este conectat cu artere segmentare din aorta dorsală şi cu al 6-lea arc aortic (din care se dezvoltă arterele pulmonare centrale); dacă evoluţia normală este oprită, acele artere segmentare persistă ca şi MAPCA's. Totuşi, Hall et al. (2000) şi Rossi et al. (2002) susţin că nu există dovezi ale existenţei acestor conexiuni şi că originea embriologică a MAPCA's este încă sub semnul întrebării.

3. DIAGNOSTIC

3.1. Clinic

Aspectul clinic al pacienţilor cu atrezie pulmonară cu defect septal interventricular depinde de cantitatea fluxului pulmonar. Dacă circulaţia pulmonară depinde de un canal arterial permeabil, la închiderea acestuia la nou-născuţi apare *cianoza* severă. În schimb, dacă există MAPCA's, acestea susţin de obicei circulaţia pulmonară, apariţia cianozei putând fi întârziată. În cazurile extreme, când colateralele contribuie cu un aport prea mare de flux sangvin pulmonar, pacienţii suferă de *insuficienţă cardiacă*.

Cel mai frecvent, pacienţii prezintă cianoză, dispnee de efort, întârzierea dezvoltării. Uneori se asociază simptomele date cu malformaţiile extracardiace din sindromul Di George (velo-cardio-facial) provocat de microdeleția de cromozom 22q11 – dificultăți în hrănire, hipocalcemie, imunodeficiență.

Examenul clinic relevă de obicei un suflu cardiac sistolo-diastolic (dat de colateralele aorto-pulmonare), clic aortic, zgomot II unic, fără suflu sistolic (absența suflului sistolic și a dublării zgomotului II diferențiază atrezia de stenoza pulmonară).

Caseta 34.16

Diagnostic clinic

- Marea majoritate a pacienților sunt luați în observație în perioada neo-natală, prezentând cianoză datorită închiderii canalului arterial; când ductul arterial este singura sursă pentru fluxul sanguin pulmonar, cianoza poate fi foarte severă; pacienții cu flux pulmonar scăzut luați în evidență mai târziu se prezintă cu cianoză severă și policitemie; în prezența unui duct arterial patent larg sau a unor colaterale arteriale multiple, bine dezvoltate, luarea în observație poate întârzia, iar cianoza nu este foarte evidentă, pacienții prezentându-se mai degrabă cu insuficiență cardiacă congestivă.
- Detresa respiratorie cu hiperreactivitate a căilor aeriene este una dintre probleme, datorită traheo-bronho-malaciei determinate de compresiunea căilor respiratorii externe de colateralele dilatate, particular asociat cu arc aortic drept; poate să apară hemoptizie, ca rezultat al rupturii colateralelor arteriale sistemico-pulmonare dilatate.
- La auscultație zgomotul cardiac 2 este unic și adesea accentuat; este audibil un suflu sistolic de-a lungul marginii sternale stângi inferioare, iar un suflu continuu este audibil pe toracele superior, în condițiile prezenței canalului arterial sau poate să fie difuz audibil (și la nivelul toracelui posterior) în cazul prezenței colateralelor arteriale majore aorto-pulmonare.

3.2. Paraclinic

Radiografia toracică relevă imaginea specifică pentru tetralogia Fallot de *coeur en sabot*. Trama pulmonară este neomogenă, „pătată", datorită prezenței unor zone pulmonare subperfuzate sau supraperfuzate. Uneori se pot observa și colateralele aorto-pulmonare sub forma unor linii cu traseu anormal.

Electrocardiografia decelează hipetrofie atrială dreaptă și hipertrofie ventriculară dreaptă, cu un ax între +100° și +180°.

Ecocardiografia diagnostichează modificările intracardiace și ale arterelor pulmonare centrale, dar nu poate evalua în toată complexitatea ei circulația pulmonară.

Angiografia, preferabil selectivă, este cea care trebuie să răspundă la trei întrebări importante:

– cum este irigată fiecare porțiune a plămânilor?

– sunt conectate arterele pulmonare centrale cu sursele de flux arterial pulmonar?

– există obstrucții în calea fluxului sangvin pulmonar (**Fig. 34.15, 34.16**)?

Studiul imagistic prin **RMN** descrie acurat anatomia arterelor pulmonare centrale și poate sesiza prezența și originea colateralelor majore. De aceea, este de preferat să se efectueze, dacă este posibil, înaintea studiului invaziv (angiografia) pentru a ajuta la planificarea acesteia.

Studiile de **perfuzie pulmonară** cu radionuclizi sunt utile mai ales în stabilirea efectului procedurilor terapeutice chirurgicale sau intervenționale.

4. ISTORIA NATURALĂ

Nu există multe date despre evoluția naturală a acestei afecțiuni, deoarece, înainte de implementarea tratamentului chirurgical, ea era confundată fie cu tetralogia Fallot, fie cu trunchiul arterial comun. Prognosticul este sever pentru pacienții cu circulație ductodependentă, în schimb cei cu colaterale majore pot supraviețui până în decada a 2-a sau a 3-a de viață (în final, evoluția este similară cu cea a unui sindrom Eisenmenger, datorită șuntului stânga-dreapta). În general, supraviețuirea fără tratament chirurgical este de câțiva ani.

5. TRATAMENT

5.1. Indicații

Indicația tratamentului chirurgical este clară: pacienții cu canal arterial permeabil au o evoluție rapid nefavorabilă fără tratament, iar cei cu colaterale majore aorto-pulmonare evoluează spre hipertensiune pulmonară, tratamentul chirurgical fiind necesar înainte de modificarea ireversibilă a microvascularizației pulmonare.

În principiu este de preferat corecția totală într-o singură etapă, dar există și situații când aceasta nu se poate realiza:

– intenție de corecție totală unistadială, dar fără realizarea corecției intracardiace datorită unei rezistențe pulmonare crescute; se realizează unifocalizarea și se amână corecția totală;

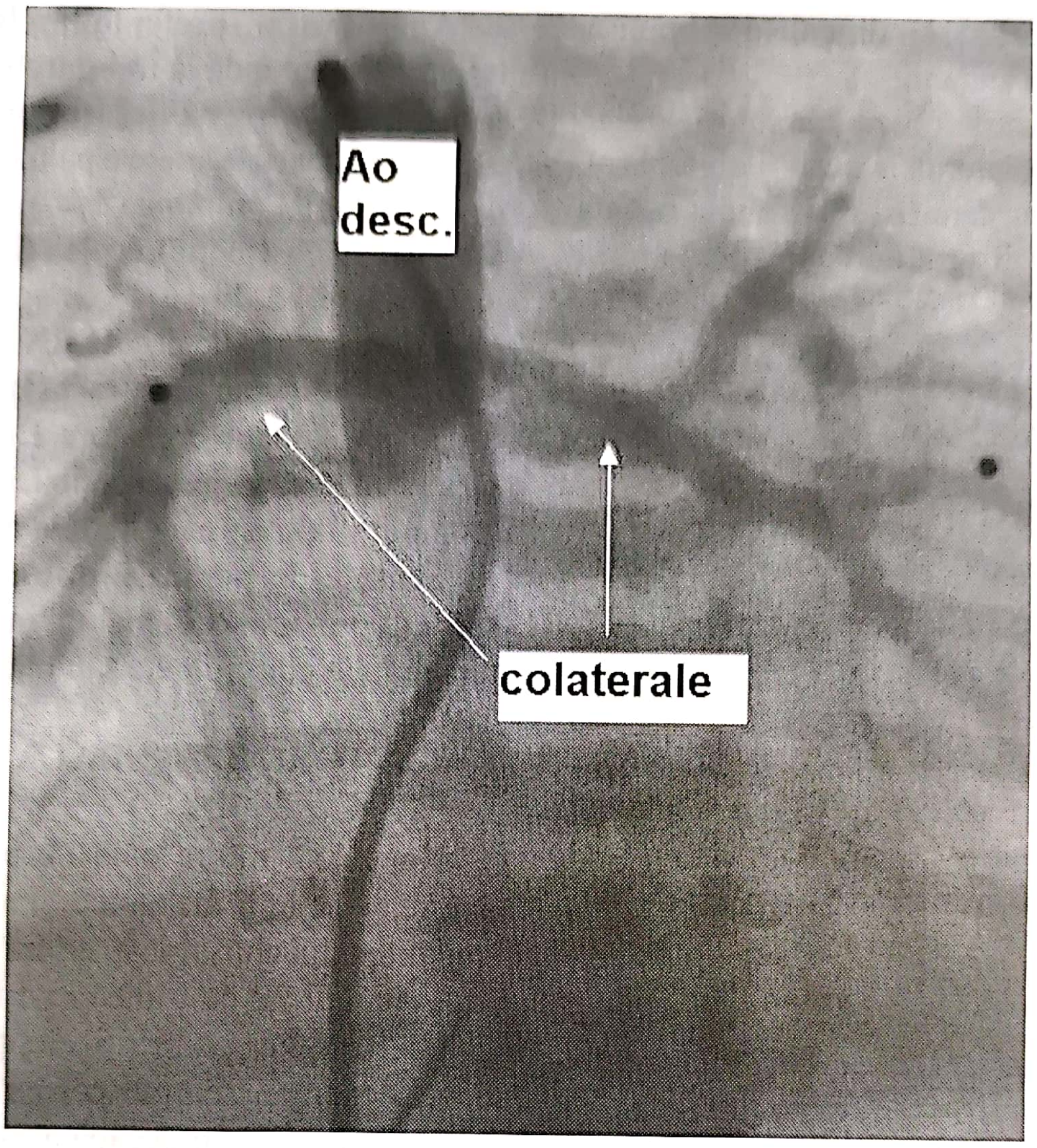

Fig. 34.15. Aspect angiografic al MAPCAs.

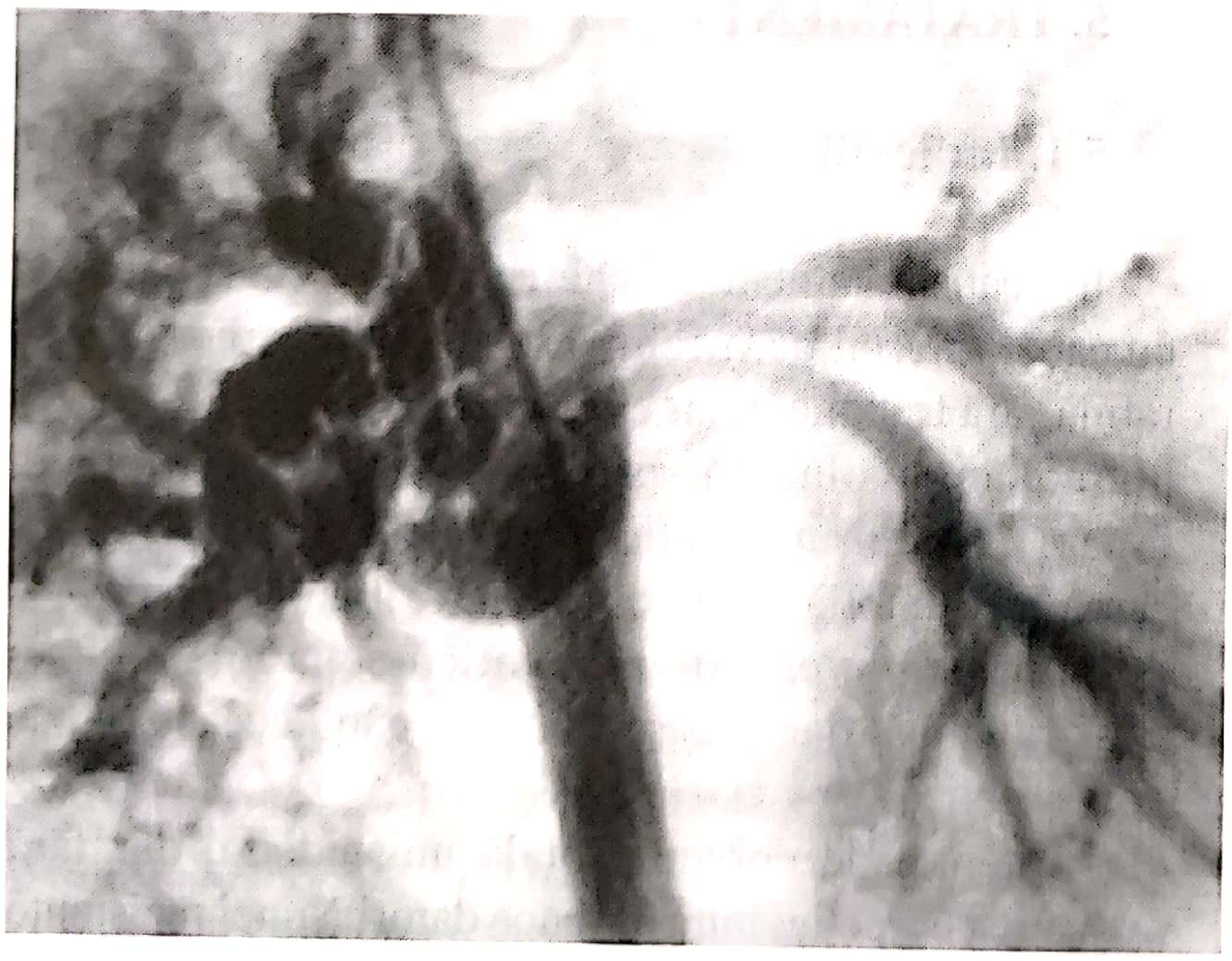

Fig. 34.16. Aspect angiografic al MAPCAs.

Caseta 34.17

Diagnostic paraclinic

- ***Electrocardiogramă***: deviație axială dreaptă cu hipertrofie atrială şi ventriculară dreaptă.
- ***Radiografie toracică***: imagine clasică de cord în sabot datorită hipertrofiei ventriculare drepte, precum şi concavității în zona trunchiului arterei pulmonare determinată de dezvoltarea precară a porțiunii inițiale a tractului de ieșire ventricular drept; aorta este în general dilatată, cu arc aortic drept în 25–50% din cazuri.
- ***Ecocardiogramă***: vederile din ax lung parasternal arată valve aortice mari încălecând un DSV malaliniat, evidențiind totodată şi anomaliile de artere coronare; vederile parasternale transsecționale evidențiază un tract de ejecție ventricular drept hipoplazic; vederile suprasternale şi parasternale înalte dau informații cu privire la prezența, confluența şi mărimea arterelor pulmonare, permeabilitatea canalului arterial şi poziția arcului aortic; imaginile Doppler color identifică sursa fluxului sanguin pulmonar, inclusiv canalul arterial permeabil şi/sau ale colateralele aorto-pulmonare majore.

Caseta 34.17 *(continuare)*

- **Cateterism cardiac:**

– este necesar la toți pacienții, cu excepția acelora care sunt sever cianotici și care necesită un șunt sistemico-pulmonar urgent;
– trebuie identificate confluența, mărimea și distribuția arterelor pulmonare adevărate, precum și circulația colaterală, anatomia arterelor coronare și prezența oricărui alt DSV care poate fi asociat cu malaliniera DSV;
– arterele pulmonare confluente hipoplazice au imagine angiografică caracteristică din vedere antero-posterioară; în prezența colateralelor, acestea vor fi examinate primele prin aortogramă toracică descendentă, urmată de măsurarea selectivă a presiunii și angiografie;
– atât colateralele, cât și arterele pulmonare native (dacă sunt prezente) trebuie clasificate după mărime, numărul segmentelor pulmonare perfuzate și zonele care beneficiază de vascularizație dublă prin supleere, calcularea indexului arterial pulmonar, a indexului total colateral și a indexului arterial total neopulmonar;
– pacienții cu flux pulmonar crescut și insuficiență cardiacă pot beneficia de ocluzionarea arterelor colaterale;
– presiunea arterială pulmonară și rezistența trebuie evaluate la pacienții adulți cu comunicare nerestrictivă între circulația sistemică și pulmonară pentru a exclude boala vasculară pulmonară obstructivă.

Caseta 34.18

Indicații pentru tratament chirurgical

În perioada neonatală la pacienții cu flux pulmonar ductodependent este necesară administrarea de prostaglandină pentru a menține deschis canalul arterial până la momentul operator. Sunt valabile numeroase opțiuni chirurgicale, în funcție de heterogenitatea anatomică și fiziopatologică a fiecărui pacient, în special în cazul prezenței arterelor colaterale. Pentru realizarea curei chirurgicale complete:
– supleerea sanguină pulmonară multifocală trebuie convertită într-o singură sursă, utilizând procedurile de unifocalizare;
– patul vascular neopulmonar trebuie să fie suficient de mare pentru a putea recepta întregul debit cardiac;
– arborele vascular pulmonar trebuie să fie conectat la cât mai multe segmente pulmonare neafectate.

Paliația. În prezența arterelor pulmonare hipoplazice, nonconfluente sau în lipsa arterelor pulmonare sau în cazul unei arborizații periferice neadecvate, doar o procedură paliativă poate fi luată în calcul ca tratament chirurgical inițial:
– șunt Blalock-Taussig modificat;
– reconstrucția paliativă a tractului de ieșire al ventriculului drept;
– crearea unei ferestre aorto pulmonare;
– unifocalizarea cu șunt central sau reconstrucția tractului de ieșire al ventriculului drept fără închiderea DSV;
– reducerea fluxului sanguin pulmonar și a presiunii.

Caseta 34.18 *(continuare)*

Repararea. Repararea completă constă în separarea completă a circulației sistemice de aceea pulmonară prin închiderea DSA, DSV, închidera tuturor surselor extracardiace pentru fluxul sanguin pulmonar și stabilirea unei continuități nerestrictive între ventriculul drept și arterele pulmonare prin interpozița unui conduit valvulat extracardiac.

Criteriile pentru repararea chirurgicală completă sunt:
– în cazul prezenței arterelor pulmonare intrapericardic, aria transsecțională a acestora trebuie să fie de peste 50% din valoarea normală pentru vârsta și suprafața corporală a pacientului;
– arterele pulmonare trebuie să deservească minimum 10 segmente pulmonare sau echivalentul unui plamân;
– în cazul prezenței unei singure artere pulmonare, aceasta trebuie să aibă diametrul normal și să deservească toate segmentele plămânului respectiv.

Abordarea integrativă individualizată

Aceasta a fost propusă de Adriano Carotti pentru a crește probabilitatea realizării reparării chirurgicale complete. Criteriul principal este indexului arterial neopulmonar calculat preoperator. O valoare a acestuia egală sau mai mare de 150 mm^2/m^2 relevă complianța arborelui vascular pulmonar capabilă de a suporta unifocalizarea într-un singur timp operator alături de închiderea DSV după studiul fluxului sanguin pulmonar intraoperator. Pacienții cu o valoare mai mică de 150 mm^2/m^2 beneficiază inițial de o procedură paliativă.

– lipsa materialului arterial (atât arterele pulmonare centrale, cât și colateralele sunt subdezvoltate); se practică unifocalizarea și conectarea la un șunt prin toracotomie, pentru un singur plămân, urmând ca în stadiile ulterioare să se practice același lucru pentru celălalt plămân, conectarea mediană a unifocalizării și corecția intracardiacă;

– artere pulmonare centrale sever hipoplazice, dar care comunică cu toate segmentele pulmonare (acestea au o irigare dublă, din arterele pulmonare și din colaterale); în acest caz se realizează un șunt între aortă și trunchiul arterei pulmonare, urmând ca, după dezvoltarea arterelor pulmonare centrale, să se practice corecția intracardiacă și ligaturarea colateralelor.

5.2. Metode

Operațiile pentru atrezia pulmonară cu defect septal interventricular se pot împărți în trei mari grupe: paliații, reparații pregătitoare pentru corecția totală și corecții totale.

Paliaţiile sunt utile pentru tratarea cianozei sau a insuficienţei cardiace la pacienţii care nu sunt candidaţi pentru corecţia totală şi corecţia unor leziuni cardiace secundare (ca insuficienţa aortică sau regurgitarea tricuspidiană). Şuntul sistemico-pulmonar trebuie plasat central **[16]**, pentru a evita distorsiunea ramurilor centrale pulmonare, sau pe colaterale majore angioplastiate cu petic sau unifocalizate, în cazul absenţei arterelor pulmonare centrale. Paliaţia pentru insuficienţa cardiacă se poate face prin întreruperea unor colaterale şi unifocalizare plus şunt sau prin reconstrucţia căii de ieşire din ventriculul drept fără închiderea defectului septal interventricular.

Caseta 34.19

Tratament chirurgical

- Crearea unei ferestre aorto-pulmonare
- Unifocalizare cu şunt central sau reconstrucţie a tractului de ieşire a ventriculului drept fără închiderea DSV
- Unifocalizare unistadială şi reparare completă
- **Metode chirurgicale alternative**: rezecţia aortei descendente toracice care conţine originea colateralelor şi înlocuirea acesteia cu un conduit sintetic
- ***Transplantul cord-plamân***. Este o opţiune extremă, pentru pacienţii end-stage care nu au altă alternativă chirurgicală sau pentru cei cu boală vasculară obstructivă difuză.

Reparaţiile pregătitoare pentru corecţia totală au ca scop fie inducerea dilatării şi creşterii unor artere centrale pulmonare hipoplazice, fie unifocalizarea colateralelor pentru a reduce din complexitatea corecţiei totale. Dilatarea arterelor pulmonare se poate obţine la nou-născuţi şi copii mici prin plasarea unui şunt sistemico-pulmonar, preferabil între aorta ascendentă şi trunchiul arterei pulmonare (şunturile Blalock-Taussig pot distorsiona sau obstrua). La copiii mai mari şi adulţi este posibilă reconstrucţia căii de ieşire din ventriculul drept prin plasarea unui conduit; este de preferat ca acesta să fie nedistensibil, pentru că materialele biologice, distensibile, absorb enegia care ar trebui să se transmită arterelor pulmonare şi se dilată anevrismal **[17]**, cuprinzând unifocalizarea colateralelor, închiderea defectului septal interventricular şi refacerea căii de ejecţie a ventriculului drept prin plasarea unui conduit valvulat.

Corecţia totală se face de câte ori este posibil unistadial, la vârsta de 3-4 luni (sau mai devreme în caz de cianoză severă sau încărcare pulmonară sangvină). Procedura cuprinde mai multe etape:

1) evaluarea arterelor pulmonare centrale;
2) identificarea şi evaluarea arterelor colaterale;
3) managementul surselor de flux pulmonar în timpul bypass-ului cardio-pulmonar;
4) unifocalizarea;
5) evaluarea adecvării unifocalizării;
6) corecţia intracardiacă;
7) restabilirea continuităţii ventricul drept – artere pulmonare;
8) evaluarea corecţiei totale.

După disecţia arterelor pulmonare până în hilul pulmonar, se evidenţiază colateralele majore, preferabil pe cale mediastinală. Dacă acestea se află sub control chirurgical, pot fi clampate rapid înainte de începerea bypass-ului cardio-pulmonar, pentru a nu scădea saturaţia (înainte de bypass) şi a controla întoarcerea venoasă (în cursul bypass-ului cardio-pulmonar).

Unifocalizarea se face prin anastomozarea capătului desprins de pe aortă a colateralelor cu ramurile pulmonare, utilizând petice de pericard de câte ori este nevoie pentru a lărgi stenozele. Dacă nu există ramuri pulmonare centrale, se anastomozează colateralele de pe fiecare parte între ele, apoi partea stângă cu cea dreaptă. Unifocalizarea este reuşită dacă arborele arterial pulmonar rezultat nu are o rezistenţă crescută (după corecţie, presiunea sistolică în ventriculul drept nu trebuie să fie mai mare de 60–80% decât cea sistemică). Evaluarea rezistenţei arteriale se poate face intraoperator prin utilizarea unui circuit separat de circulaţie extracorporeală care, perfuzând sistemul arterial pulmonar nou creat în condiţii cvasifiziologice, permite realizarea unor măsurători presionale – o valoare a presiunii pulmonare de 25–30 mm Hg în condiţiile unui index cardiac normal este sugestivă pentru o reuşită a corecţiei totale.

Operaţia continuă cu închiderea defectului septal interventricular şi restabilirea continuităţii ventricul drept – artere pulmonare. Aceasta se face prin anastomoza unui conduit valvular (artificial, alogrefă sau xenogrefă – Contegra) între ventriculul drept şi sistemul arterial pulmonar creat prin unifocalizare. Dacă la finalul operației presiunea pulmonară este mai mică de 90% din cea sistemică și pacientul este stabil, corecția este considerată reușită. Dacă nu se îndeplinesc aceste condiții, se reintră în bypass și se perforează peticul de pe defectul septal interventricular.

Conduite pentru reconstrucția continuității ventricul drept – artere pulmonare

Conduitul ideal ar trebui să aibă caracteristicile din **Tabelul 34.3**. Istoric, primele conduite folosite au fost homogrefele crioprezervate și iradiate și valvele porcine montate într-o proteză de Dacron, dar acestea nu au avut o patență convenabilă. Actual se utilizează homogrefe crioprezervate prin tehnici moderne, care au o durată de viață mai lungă, dar disponibilitatea lor în dimensiunile cerute este restrânsă. Alternative la acestea sunt proteza Medtronic Freestyle, Contegra (venă jugulară bovină, valvulată, fixată în glutaraldehidă), Biocor și Shelhigh (valve porcine stentless montate într-un tub de pericard bovin). Viitorul în acest domeniu este al ingineriei tisulare.

Tabelul 34.3. Caracteristicile ideale ale unui conduit pulmonar

Patență îndelungată
Disponibilitate în mai multe dimensiuni
Ușor de manipulat chirurgical
Funcționalitate îndelungată a valvei
Posibilitatea de creștere
Preț scăzut
Risc scăzut de infectare
Netrombogenic

Proceduri intervenționale

Prin metode intervenționale este posibilă dilatarea ramurilor pulmonare stângă și dreaptă, cât și a stenozelor aflate pe arborele pulmonar distal, pentru a reduce rezistența vasculară pulmonară după corecția chirurgicală.

De asemenea, se poate practica închiderea percutană a arterelor colaterale prin embolizare. Totuși, MAPCA's nu trebuie ocluzionate, și nici colateralele care participă împreună cu ramurile pulmonare la o circulație duală la nivelul unui segment pulmonar și pot fi utilizate într-o procedură de unifocalizare. Dacă totuși se consideră că un asemenea colateral care face parte dintr-o alimentare duală nu este necesar, e prudent să se practice o ocluzionare temporară pentru a testa influența asupra saturației de oxigen.

5.3. Factori de risc

Factorii de risc țin mai ales de morfologia circulației arteriale pulmonare (**Tabelul 34.4**).

Factorii de risc potențiali stabiliți de nomenclatura STS/EACTS sunt trecuți în **Tabelul 34.5**.

Tabelul 34.4. Factori de risc în tratamentul chirurgical al APDSV

Dimensiunea trunchiului și ramurilor pulmonare	Dimensiunile mici implică un risc crescut; totuși, în absența MAPCA's, riscul este mai scăzut.
Ramuri pulmonare (stângă și dreaptă) neconfluente	
Numărul MAPCA's	Riscul crește odată cu numărul acestora, probabil datorită rezistenței vasculare pulmonare crescute în segmentele pulmonare irigate de acestea
Vârsta (greutatea)	Vârsta foarte mică și cea peste 5–8 ani sunt factori de risc
Raportul dintre presiunea sistolică pulmonară și cea sistemică	Dacă este peste 0,9 postoperator reprezintă un factor de risc important
Durata circulației extracorporeale	

5.4. Rezultate

Supraviețuirea după operațiile corective a ajuns să aibă în ultima perioadă valori mai bune, de 90% la 5 ani pentru cei la care s-a realizat corecția precoce care nu a necesitat unifocalizare **[15]** și 88% la doi ani pentru cei cu corecție unistadială cu unifocalizare (**Fig. 34.17**). Carroti et al. raportează un procent de operabilitate prin corecție unistadială de 85% și o supraviețuire de 81% la 7 ani. **[19]**. Utilizând corecția bistadială, cu unifocalizarea arterelor, urmată de corecţia totală, Ishibashi et al. au obţinut supravieţuiri de 80,9, 73,8 şi 69,9% la 5, 10 şi respectiv 15 ani [20].

Tabelul 34.5. Factori de risc STS/EACTS

Preoperatori	Intraoperatori
Prematuritatea	Durata anesteziei
Greutatea scăzută la naştere	Durata bypassului cardiopulmonar
Vârsta la operaţia iniţială	Durata ischemiei miocardice
Prezenţa unei anomalii cromozomiale sau a unui sindrom genetic	Durata opririi circulatorii
Prezenţa anomaliilor congenitale extra cardiace	Tipul de procedură chirurgicală
Bronhospasm	Bronhospasm
Suport ventilator	
Insuficienţă cardiacă congestivă	
Cianoză severă	
Policitemie	
Prezenţa sau absenţa MAPCAs	
Prezenţa sau absenţa arterelor pulmonare native	
Dimensiunea indexată a neo-arterei pulmonare	

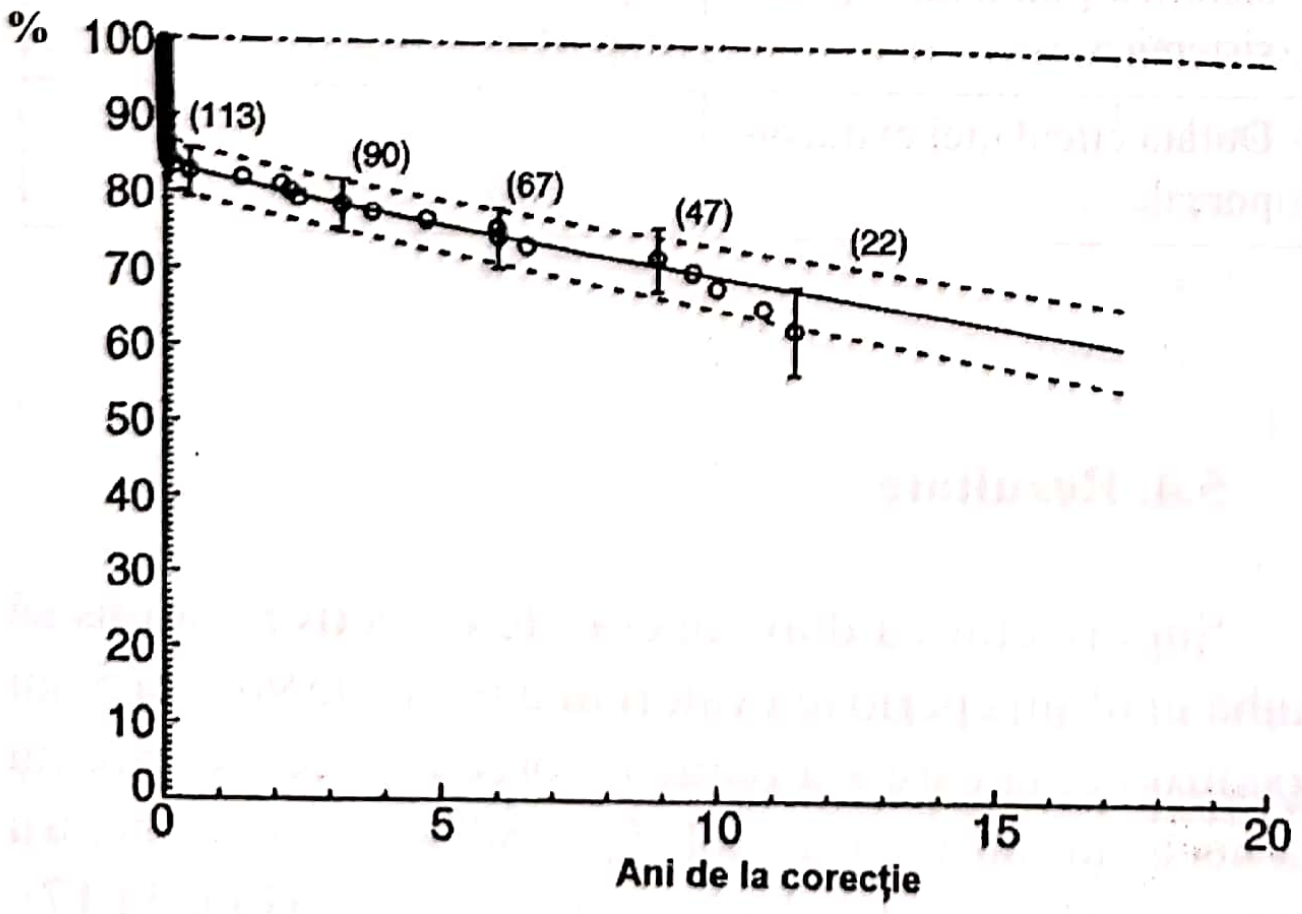

Fig. 34.17. Supravieţuirea după corecţia chirurgical a APDSV [15]

Caseta 34.20

Posibile complicaţii

- Distribuţie neomogenă sau inadecvată a fluxului sanguin pulmonar
- Insuficienţă cardiacă congestivă (datorită persistenţei colateralelor arteriale majore aorto-pulmonare)
- DSV rezidual sau recurent
- Bloc atrio-ventricular complet
- Aritmii supraventriculare sau ventriculare
- Hiperreactivitate persistentă a căilor respiratorii, cu sau fără bronhomalacie
- Bronhospasm datorat necrozei epiteliale traheo-bronşice sau ischemie datorată ischemiei căilor respiratorii în urma întreruperii fluxului sanguin traheo-bronşic după disecţia şi mobilizarea colateralelor aorto-pulmonare
- Boală pulmonară vasculară obstructivă
- Insuficienţă valvulară aortică progresivă
- Necesitatea înlocuirii conduitului biologic datorită calcificării acestuia.

6. EVOLUŢIE POSTCHIRURGICALĂ

În general recuperarea postchirurgicală este bună. Urmărirea în timp trebuie să aibă în vedere conduitul utilizat, deoarece acesta se poate degrada în timp, necesitând reintervenţie pentru înlocuirea lui.

Caseta 34.21

Observaţii asupra pacienţilor cu atrezie pulmonară cu DSV

Pacienţi operaţi

- au saturaţie de oxigen normală
- un tril, un suflu sistolic de ejecţie şi un zgomot S2 puternic sunt obişnuite în prezenţa unui conduit VD-AP
- un suflu „înainte-înapoi" la nivelul conduitului sugerează regurgitare semnificativă la nivelul acestuia
- un suflu diastolic poate reprezenta regurgitare aortică
- un suflu continuu, în special la nivelul toracelui posterior sau lateral, sugerează prezenţa unor artere colaterale majore aorto-pulmonare sau a şuntului chirurgical

Paliaţii şi pacienţi neoperaţi

- reducerea saturaţiei de oxigen este obişnuită
- un suflu continuu, în special la nivelul toracelui posterior sau lateral, sugerează prezenţa şuntului sistemic-pulmonar, datorită arterelor colaterale majore aorto-pulmonare sau a şuntului chirurgical
- la pacienţii cu artere colaterale majore aorto-pulmonare şi suflu continuu cunoscut, dispariţia acestuia sugerează hipertensiune pulmonară
- pot fi prezente semne de insuficienţă cardiacă dreaptă: vene jugulare destinse, edeme, hepatomegalie

VD = ventricul drept; AP = arteră pulmonară

7. NOMENCLATURĂ STS/EACTS

I. Aspecte generale

Atrezia de pulmonară (AP) şi defectul septal ventricular (DSV) sunt malformaţii cardiace complexe heterogene, care până în prezent nu au fost definite cu acurateţe.

Majoritatra atenţiei a fost îndreptată către variabilitatea extremă a circulaţiei pulmonare, în timp ce definirea precisă şi descrierea malformaţiilor intracardiace au prezentat mari deficienţe.

Nivelul 1

Atrezie pulmonară cu DSV (AP-DSV)
Colaterale majore aorto-pulmonare (MAPCA) (fără AP-DSV)

Nivelul 2

AP-DSV, FAP (fără altă precizare)

AP-DSV, **Tip A (artere pulmonare native – APN prezente, fără MAPCA)**
AP-DSV, **Tip B (APN prezente, MAPCA prezente)**
AP-DSV, **Tip C (fără APN, MAPCA prezente)**

MAPCA (fără AP-DSV), FAP

MAPCA (fără AP-DSV), **APN prezente, MAPCA prezente**
MAPCA (fără AP-DSV), **fără APN, MAPCA prezente**

Nivelul 3

AP-DSV, FAP
AP-DSV, Tip A (APN prezente, fără MAPCA), FAP

AP-DSV, Tip A (APN prezente, fără MAPCA), **arteră pulmonară dreaptă (APD) şi arteră pulmonară stângă (APS) confluente**
AP-DSV, Tip A (APN prezente, fără MAPCA), **APD şi APS neconfluente**

AP-DSV, Tip B (APN prezente, MAPCA prezente), FAP

AP-DSV, Tip B (APN prezente, MAPCA prezente), **APD şi APS confluente**
AP-DSV, Tip B (APN prezente, MAPCA prezente), **APD şi APS neconfluente**

AP-DSV, (fără APN, MAPCA prezente), FAP
MAPCA (fără AP-DSV), FAP
MAPCA (fără AP-DSV), APN prezente, MAPCA prezente, FAP

MAPCA (fără AP-DSV), APN prezente, MAPCA prezente, **APD şi APS confluente**
MAPCA (fără AP-DSV), APN prezente, MAPCA prezente, **APD şi APS neconfluente**

MAPCA (fără AP-DSV), fără APN, MAPCA prezente, FAP

Nivelul 4

AP-DSV, FAP
AP-DSV, Tip A (APN prezente, fără MAPCA), FAP
AP-DSV, Tip A (APN prezente, fără MAPCA), APD şi APS confluente, FAP

AP-DSV, Tip A (APN prezente, fără MAPCA), APD şi APS confluente, **trunchiul arterei pulmonare prezent**
AP-DSV, Tip A (APN prezente, fără MAPCA), APD şi APS confluente, **trunchiul arterei pulmonare absent**

AP-DSV, Tip A (APN prezente, fără MAPCA), APD şi APS neconfluente, FAP

AP-DSV, Tip A (APN prezente, fără MAPCA), APD şi APS neconfluente, **trunchiul arterei pulmonare prezent**
AP-DSV, Tip A (APN prezente, fără MAPCA), APD şi APS neconfluente, **trunchiul arterei pulmonare absent**

AP-DSV, Tip B (APN prezente, MAPCA prezente), FAP
AP-DSV, Tip B (APN prezente, MAPCA prezente), APD şi APS confluente, FAP

AP-DSV, Tip B (APN prezente, MAPCA prezente), APD şi APS confluente, **trunchiul arterei pulmonare prezent**
AP-DSV, Tip B (APN prezente, MAPCA prezente), APD şi APS confluente, **trunchiul arterei pulmonare absent**

AP-DSV, Tip B (APN prezente, MAPCA prezente), APD şi APS neconfluente, FAP

AP-DSV, Tip B (APN prezente, MAPCA prezente), APD şi APS neconfluente, **trunchiul arterei pulmonare prezent**
AP-DSV, Tip B (APN prezente, MAPCA prezente), APD şi APS neconfluente, **trunchiul arterei pulmonare absent**

AP-DSV, (fără APN, MAPCA prezente), FAP
MAPCA (fără AP-DSV), FAP
MAPCA (fără AP-DSV), APN prezente, MAPCA prezente, FAP
MAPCA (fără AP-DSV), APN prezente, MAPCA prezente, APD şi APS confluente, FAP

MAPCA (fără AP-DSV), APN prezente, MAPCA prezente, APD şi APS confluente, **trunchiul arterei pulmonare prezent**
MAPCA (fără AP-DSV), APN prezente, MAPCA prezente, APD şi APS confluente, **trunchiul arterei pulmonare absent**

MAPCA (fără AP-DSV), APN prezente, MAPCA prezente, APD şi APS neconfluente, FAP

MAPCA (fără AP-DSV), APN prezente, MAPCA prezente, APD şi APS neconfluente, trunchiul arterei pulmonare prezent
MAPCA (fără AP-DSV), APN prezente, MAPCA prezente, APD şi APS neconfluente, trunchiul arterei pulmonare absent

MAPCA (fără AP-DSV), fără APN, MAPCA prezente, FAP

---

* Adaptat după Christo I. Tchervenov, Nathalie Roy, *Congenital Heart Surgery Nomenclature and Database Project: Pulmonary Atresia – Ventricular Septal Defect.*, „Ann. Thorac. Surg.", 2000; 69: S97–105.

II. Nomenclatura tratamentului

Nivelul 1

Paliație
Corecție
Transplant

Nivelul 2

Paliație, FAP

Paliație, șunt sistemico-pulmonar
Paliație, banding de MAPCA
Paliație, închiderea chirurgicală a MAPCA
Paliație, închiderea interventională a MAPCA
Paliație, conduit între pulmonară și VD
Paliație, unifocalizare MAPCA, focalizare pulmonară unilaterală fără șunt
Paliație, unifocalizare MAPCA, focalizare pulmonară unilaterală cu șunt
Paliație, unifocalizare MAPCA, focalizare pulmonară bilaterală mediană fără șunt
Paliație, unifocalizare MAPCA, focalizare pulmonară bilaterală mediană cu șunt
Paliație, unifocalizare MAPCA, focalizare pulmonară bilaterală mediană, cu conduit între pulmonară și VD, DSV deschis
Paliație, conduit între VD și artera pulmonară, DSV neînchis
Paliație, conduit între VS și artera pulmonară, DSV neînchis
Paliație, altele

Corecție AP-DSV, FAP

Corecție AP-DSV, **închidere DSV + petic transanular**
Corecție AP-DSV, **închidere DSV + conduit între VD și artera pulmonară**
Corecție AP-DSV, **tunel intraventricular + petic transanular**
Corecție AP-DSV, **tunel intraventricular + conduit între VD și artera pulmonară**
Corecție AP-DSV, **unifocalizare pulmonară bilaterală mediană cu închidere DSV într-o singură etapă + conduit între VD și artera pulmonară**
Corecție AP-DSV, **unifocalizare pulmonară bilaterală mediană cu tunel intraventricular într-o singură etapă + conduit între VD și artera pulmonară**
Corecție AP-DSV, altele

Transplant, FAP

Transplant, **cord**
Transplant, **cord + plămân(i)**
Transplant, **plămân(i)**
Transplant, **plămân(i) + corecție intracardiacă**

III. Listă scurtă de diagnostic și proceduri

Listă scurtă de diagnostic
AP-DSV (inclusiv tetralogia Fallot cu atrezie pulmonară)
AP-DSV, MAPCA (pseudotrunchi)
MAPCA (fără AP-DSV)

Listă scurtă de proceduri
Corecție AP-DSV (inclusiv tetralogia Fallot cu atrezie pulmonară)
Corecție AP-DSV, MAPCA (pseudotrunchi)
Unifocalizare MAPCA
Închiderea MAPCA
Șunt, sistemico-pulmonar, șunt Blalock-Taussig modificat
Șunt, sistemico-pulmonar, altele
Șunt, sistemico-pulmonar, FAP
Șunt, ligatură
Montare de conduit între VD și artera pulmonară
Montare de conduit între VS și artera pulmonară
Paliație, altele
Transplant, cord
Transplant, cord + plămân(i)
Transplant, plămân(i)

BIBLIOGRAFIE

1. **Lacour-Gayet F.**, *Congenital Heart Surgery Nomenclature and Database Project: Right Ventricular Outflow Tract Obstruction – Intact Ventricular Septum*, „Ann. Thorac. Surg.", 2000, 69: S83-96.
2. **Charpie Jr.**, *Pulmonary atresia with intact ventricular septum*, eMedicine, 2007.
3. **Fricker F.J., Zuberbuhler Jr., Charpie Jr.**, *Pulmonary atresia with intact ventricular septum*, In: *Anderson Pediatric Cardiology*, 2002, p. 1177-1187.
4. **Freedom R.M., Yoo S.-J., Dyamenahally U.**, *Pulmonary atresia and intact ventricular septum*. In: Freedom R., *Natural modified history of congenital heart diseases*, 2004, p. 386-396.
5. *Pulmonary atresia and intact ventricular septum*. In: *Kirklin's Cardiac Surgery*, 2003.
6. **Gittenberger-DeGroot A.C., Sauer U., Bindl L., Babic R., Essed C.E., Buhlmeyer K.**, *Competition of coronary arteries and ventriculo-coronary arterial communications in pulmonary atresia with intact ventricular septum*, „Int. J. Cardiol.", 1988, 18: 243.
7. **Panzer J., Taeymans Y., De Wolf D.**, *Three-Dimensional Rotational Angiography of a Patient With Pulmonary Atresia Intact Septum and Coronary Fistulas Pediatric Cardiology*, 2007.
8. **Ji-Hyuk Yang, Tae-Gook Jun, Pyo Won Park, Kiick Sung, Wook Sung Kim, Young Tak Lee, June Huh, I-Seok Kang**, *Exclusion of the non-functioning right ventricle in children with pulmonary atresia and intact ventricular septum*, „European Journal of Cardio-Thoracic Surgery", 2007.

Redactare medicală casete: Ion Socoteanu, Iulia Cristina Frînculescu, Marius Frînculescu

COR TRIATRIATUM

SECȚIUNEA III **CAPITOLUL 35**

GRIGORE TINICA, ALEXANDRU CIUCU, DIANA CIURESCU,
MIHAIL ENACHE, LILIANA COLAR CIUCU

1. SCURT ISTORIC
2. DEFINIȚIE
3. ETIOPATOGENIE ȘI CLASIFICARE
    3.1. Cor triatriatum sinister
    3.2. Cor triatriatum dexter
    3.3. Frecvența
    3.4. Mortalitate / morbiditate
4. DIAGNOSTIC CLINIC
    4.1. Cor triatriatum sinister
    4.2. Cor triatriatum dexter
    4.3. Diagnosticul diferențial
    4.4. Studii paraclinice
5. RELAȚIA DINTRE COR TRIATRIATUM ȘI CONEXIUNEA VENOASĂ PULMONARĂ TOTAL SAU PARȚIAL ANORMALĂ
6. TRATAMENT
    6.1. Tratamentul medical
    6.2. Tratamentul chirurgical
    6.3. Managementul postoperator
7. Op TIM. PROPUNERI: NOMENCLATURĂ, DIAGNOSTIC, TRATAMENT – STS-EACTS

BIBLIOGRAFIE

Redactare medicală: Ion Socoteanu, Iulia Cristina Frînculescu, Marius Frînculescu

1. SCURT ISTORIC

Cor triatriatum a fost descris prima dată în 1868 de către Curch [1]. Această denumire i-a fost atribuită de Borst, în 1905 [2]. Diagnosticul angiografic a fost realizat întâia oară la Mayo Clinic și descris de Miller în 1964 [3]. Diagnosticul ecocardiografic a fost pus inițial de Ostman-Smith și colegii, în 1984, ulterior de Wolf, în 1986 [4,5]. Prima corecție chirurgicală a fost realizată de Vineberg și Gialloreto în 1956, a doua de Lewis și colegii, la scurt timp după aceștia [6, 7].

2. DEFINIȚIE

Cor triatriatum, adică un cord cu trei atrii (cord triatrial), este o malformație congenitală în care atriul stâng (cor triatriatum sinister) sau atriul drept (cor triatriatum dexter) este divizat în două părți printr-o membrană sau printr-o bandă fibromusculară. În mod tipic, camera venelor pulmonare este ceva mai mare decât AS (camera distală). Frecvent, partea superioară a respectivului atriu primește sângele venos, în timp ce partea inferioară se află în contact cu valva atrio-ventriculară și conține urechiușa și adevăratul sept interatrial cu fossa ovalis.

Membrana care separă atriul în cele două părți are formă și dimensiuni variabile. Poate fi asemănătoare unui diafragm, unei benzi de țesut, să fie intactă sau să conțină una sau mai multe fenestrații, care pot varia de la dimensiuni mici, de tip restrictiv, până la dimensiuni mari sau deschise complet. Ocazional, conexiunea este tubulară [8, 9].

Camera proximală are pereți groși, pe când cea distală, conținând valva mitrală și urechiușa AS, are pereți subțiri. Deși presiunea în camera proximală este crescută, venele pulmonare nu sunt dilatate. Intrarea venei pulmonare drepte are aceleași relații cu AD și cu VS ca la cordul normal.

Ventriculul drept este, de obicei, mai mare, în funcție de prezența și gradul șuntului stânga-dreapta de la nivel atrial. Ventriculul stâng are dimensiuni normale.

Fossa ovalis se poate afla în septul dintre camera venelor pulmonare și AD, dar, ocazional, se află în septul dintre AS-AD **[3]**, iar foramen ovale este de obicei patent.

Această malformație poate fi asociată, la copil, cu defecte cardiace congenitale majore, precum tetralogia Fallot, ventricul cu dublă cale de ieșire, coarctația de aortă, drenaj venos pulmonar parțial aberant, persistență de venă cavă superioară cu sinus coronarian *unroofed*, defect septal ventricular, canal atrio-ventricular comun. Rareori se poate asocia cu asplenia sau cu polisplenia. La adult este, de obicei, o leziune izolată.

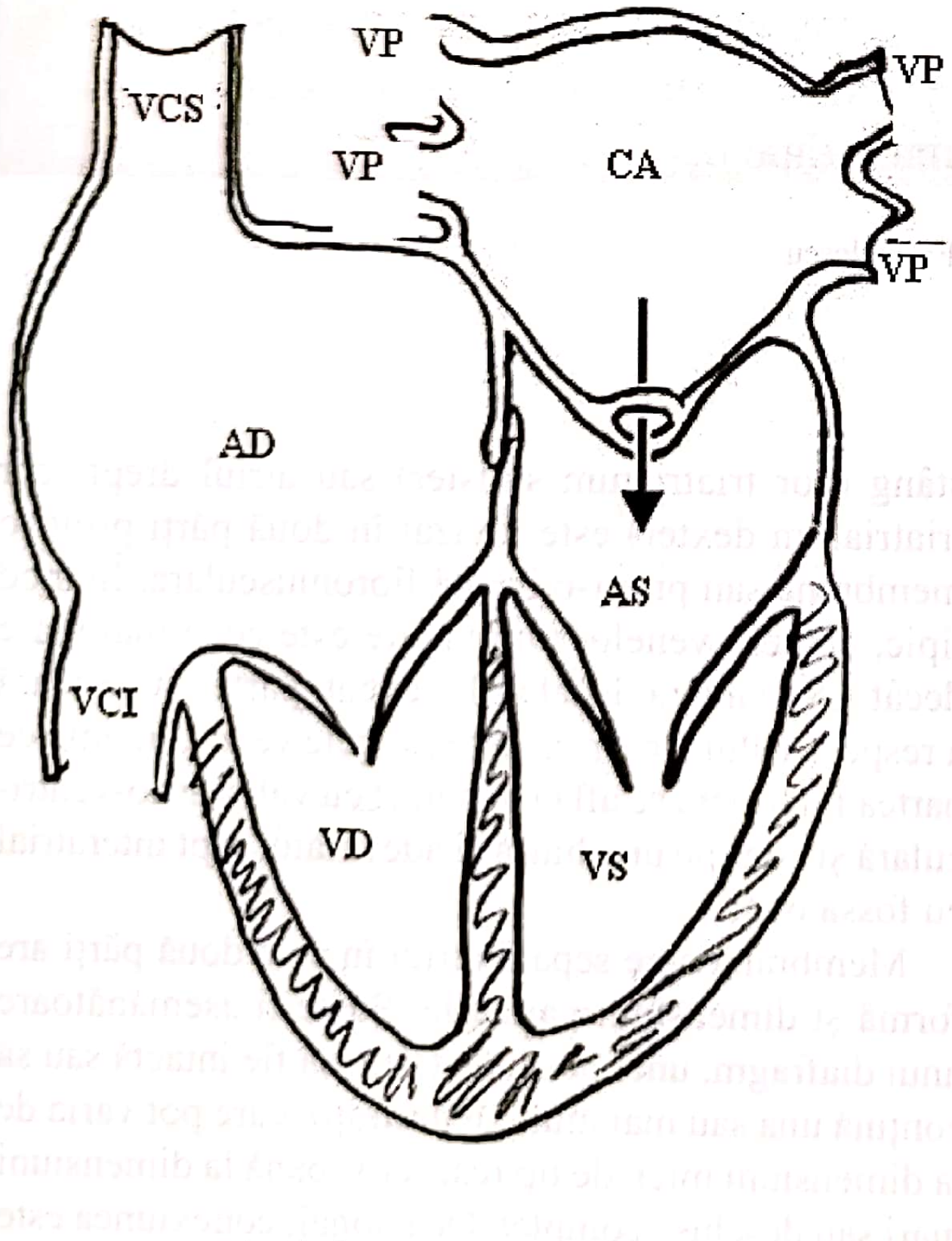

Fig. 35.1. Cor triatriatum (schema).

3. ETIOPATOGENIE ȘI CLASIFICARE

3.1. Cor triatriatum sinister

Cea mai populară teorie a patogenezei pentru cor triatriatum susține că varianta sinister apare când vena pulmonară nu reușește să integreze circulația pulmonară în atriul stâng, iar ostiumul venos pulmonar comun rămâne stenozat (teoria malintegrării). Astfel se dezvoltă o structură sub forma unui sept care împarte atriul stâng în două compartimente. Totuși, această teorie nu reușește să explice prezența fossei ovalis și a fibrelor musculare atriale la nivelul pereților camerei proximale, unde ar trebui să fie prezent doar un perete venos.

Au fost raportate câteva cazuri în care una sau două vene pulmonare drenau în camera proximală (accesorie), iar celelalte drenau direct în adevăratul atriu stâng. O altă teorie susține că membrana care divide atriul stâng este rezultatul unei creșteri anormale a septumului primum (teoria malseptării) sau cornul drept al sinusului venos embrionar încorporează vena pulmonară comună și astfel ea nu va mai putea face parte din atriul stâng (teoria entrapment). Astfel, semnificația implicării unei vene cave superioare stângi proeminente sau persistente în patogeneza cor triatriatum rămâne neclară.

3.2. Cor triatriatum dexter

Cor triatriatum dexter este extrem de rar întâlnit și rezultă din persistența completă a sinusului valvular drept în cordul embrionar. Membrana divide atriul drept într-o cameră proximală (superioară) și una distală (inferioară). Camera superioară primește sângele venos de la ambele vene cave, iar cea inferioară este în contact cu valva tricuspidă și cu urechiușa atriului drept.

Pe parcursul embriogenezenei, cornul drept al sinusului venos se integrează treptat în atriul drept, pentru a forma porțiunea netedă posterioară a atriului drept, în timp ce atriul drept embriologic formează porțiunea trabeculată anterioară. Cornul drept al sinusului venos și atriul drept embrionar sunt conectate prin intermediul orificiului sino-atrial, care prezintă de fiecare parte cele două valve venoase, dreaptă și stângă. În timpul acestei fuziuni, valva dreaptă a cornului drept împarte atriul drept în două compartimente. Această valvă dreaptă formează o foiță care are rolul de a direcționa returul venos oxigenat din vena cavă inferioară, prin foramenul ovale, în partea stângă a inimii, pe timpul circulației fetale (rețeaua Chiari).

În mod normal, această rețea regresează și rămân doar crista terminalis, în partea superioară, și valva Eustachio a venei cave inferioare, precum și valva thebesiană a sinusului coronarian, în partea inferioară. Persistența completă a valvei sinusului drept, din timpul vieții embrionare, determină separarea porțiunilor netede și trabeculate ale atriului drept și se constituie în cor triatriatum dexter. Când această membrană este extensiv fenestrată, ea poartă denumirea de rețeaua Chiari.

Caseta 35.1

Morfologie

- Folosit izolat, termenul cor triatiatum se referă la divizarea atriului stâng, atriul drept divizat numindu-se cor triatriatum dexter.
- Există anumite tipare în care camera atrială stângă este divizată, adesea în asociere cu conexiuni venoase aberante sau alte boli.
- Leziunea clasică: atriul stâng divizat printr-un diafragm în:
  - camera atrială stângă (superioară) proximală, tipic cu pereți îngroșați, superior diafragmului, în care se varsă cele patru vene pulmonare – camera atrială stângă (inferioară) distală, în general cu pereți subțiri, cu deschidere în fosa ovală, auriculul stâng și valva mitrală. Diafragmul dintre cele două componente este în general îngroșat și fibromuscular.
- Tipic, foramen ovale este în comunicare actuală sau potențială cu camera distală, iar urechiușa stângă este localizată în camera distală, două trăsături ce disting cor triatriatum și inelul mitral supravalvular.
- Severitatea leziunii depinde de dimensiunea orificiului dintre componentele divizate ale atriului stâng.

Caseta 35.2

Fiziopatologie

- Deschidere nerestrictivă: hemodinamică normală sau hipertensiune venoasă pulmonară moderată.
- Deschidere restrictivă: hipertensiune venoasă pulmonară severă, hipertensiune arterială pulmonară, atingând uneori sau depășind nivelele sistemice.

Caseta 35.2 *(continuare)*

- În cazul conexiunii venoase pulmonare aberante parțiale și/sau comunicării dintre camera atrială stângă (superioară) proximală și atriul drept, există șunt stânga-dreapta la nivel atrial, cu supraîncărcare de volum a inimii drepte și flux sangvin pulmonar crescut.

3.3. Frecvența

În SUA incidența acestei malformații este de 0,1-0,4%, iar între bolile cardiace congenitale este de 0,4% la autopsie. O incidență de 0,2% este raportată la ecocardiografii. Extrem de rară este incidența cor triatriatum dexter, iar cel sinister poate fi confundat cu stenoză mitrală sau cu astmul bronșic.

Caseta 35.3

Incidență

- A 21-a boală congenitală cardiacă (0,1 % din bolile cardiace congenitale)
- O incidență mai mare, până la 0,4 %, s-a observat după autopsie la pacienții cu defecte cardiace congenitale

Caseta 35.4

Boli asociate

- Cel mai frecvent, cor triatriatum este o boală izolată
- Vena cavă superioară stângă permeabilă și sinus coronarian neacoperit
- Inel mitral supravalvular
- DSA
- Conexiune venoasă pulmonară aberantă totală sau parțială
- Stenoza venelor pulmonare
- Defect septal atrio-ventricular
- Regurgitare valvulară mitrală
- DSV
- Tetralogia Fallot
- Ventricul drept cu dublă cale de ieșire, discordanță dublă, sindrom de cord stângă hipoplazic
- Stenoză valvulară aortică

Caseta 35.4 *(continuare)*

- Stenoză pulmonară
- Origine aberantă a arterei pulmonare drepte din aortă
- Coarctaţie de aortă
- Rar asplenie sau polisplenie

3.4. Mortalitate/morbiditate

Morbiditatea şi mortalitatea sunt crescute la pacienţii cu cor triatriatum sinister care sunt simptomatici de la naştere. Aceasta se datorează unei deschideri stenozante, restrictive la nivelul membranei accesorii, asociată cu defecte cardiace congenitale majore, cianogene sau non-cianogene. Cor triatriatum dexter se asociază rar cu alte malformaţii cardiace congenitale severe şi este mai puţin sever ca simptomatologie.

Sexul

Nu s-a identificat nicio corelaţie cu sexul masculin sau cu cel feminin.

Vârsta

La copiii simptomatici, cor triatriatum sinister este frecvent asociat altor malformaţii cardiace congenitale severe.

La adult, cor triatriatum sinister poate fi:

- asimptomatic (diagnosticat incidental la ecocardiografia de rutină);
- existenţă izolată cu o comunicare largă, non-restrictivă între cele două camere atriale, superioară şi inferioară;
- asociat cu existenţa altor defecte congenitale, precum foramen ovale persistent, defect septal atrial sau cu persistenţă de venă cavă superioară stângă.

Cor triatriatum dexter poate fi diagnosticat la orice vârstă, de obicei incidental. Pot fi asociate alte malformaţii, precum defectul septal atrial, care să necesite evaluare. Mai poate fi diagnosticat greşit ca pericardită constrictivă.

4. DIAGNOSTICUL CLINIC

Copiii cu cor triatriatum clasic, care prezintă o mică comunicare între cele două camere ale AS, manifestă debit cardiac scăzut, inclusiv paloare, tahipnee, puls periferic slab şi dificultăţi de creştere **[10]**. Dacă se asociază şuntul stânga-dreapta, datorită unei comunicări între camera proximală a AS şi AD sau datorită asocierii drenajului venos pulmonar parţial aberant, se observă la radiografia toracică: lărgirea umbrei VD şi obstrucţie venoasă sau hipercirculaţie pulmonară.

De obicei, copiii şi tinerii se prezintă cu semne şi simptome de hipertensiune pulmonară venoasă, dar cu simptome mai puţin specifice **[11]**. Diagnosticul se pune pe baza ecocardiografiei bidimensionale standard **[12, 13]**. Cateterismul cardiac se consideră necesar doar dacă se suspectează prezenţa altor anomalii cardiace asociate.

Evoluţia bolii este strict legată de dimensiunile comunicării dintre cele două camere. Când comunicarea este mică, copilul prezintă simptome încă din primele luni de viaţă, cu semne de obstrucţie pulmonară venoasă. În absenţa tratamentului chirurgical, decesul survine la vârste foarte mici **[10, 14-16]**. Când comunicarea este mai mare, pacientul se prezintă din copilărie cu semne şi simptome asemănătoare stenozei mitrale. La majoritatea pacienţilor, comunicarea este sever restrictivă şi aproximativ 75% decedează la vârste mici. Când camera proximală comunică cu AD printr-un defect septal atrial prin fossa ovalis, prognosticul este ceva mai bun. Aceşti pacienţi au un şunt larg stânga-dreapta şi au un pronostic mai bun decât cei cu diafragm obstructiv. Rar, cor triatriatum este diagnosticat la adult **[17, 18]**.

4.1. Cor triatriatum sinister

Clasificat pe baza dimensiunilor fenestraţiilor membranei accesorii situate în atriul stâng. La nou-născuţi, sugari şi copii nu se întâlneşte nicio fenestraţie sau există una sau mai multe deschideri restrictive. La adult, cor triatriatum are o fenestraţie relativ largă.

– Manifestările clinice sunt în funcţie de dimensiunea deschiderii acestui sept şi de eventuala asociere a altor malformaţii cardiace congenitale. La majoritatea pacienţilor, fenestraţia este sever restrictivă şi determină simptome similare celor din stenoza mitrală. La adult, manifestările clinice apar mai târziu datorită deschiderii largi.

- Asimptomatic:
  - suflu cardiac;
  - descoperit incidental la explorarea imagistică cardiacă.

– Simptomatic:

Tranziția, la adult, de la forma asimptomatică la cea simptomatică are loc, în primul rând, datorită fibrozării şi calcificării orificiului membranei accesorii sau datorită apariției regurgitării mitrale sau/şi a fibrilației atriale. Simptomele pot include:

– dispnee la efort;
– fatigabilitate şi intoleranță la efort;
– hemoptizie;
– ortopnee;
– palpitații (fibrilație atrială);
– semne de embolie sistemică.

Trombembolia sistemică apare mai ales la cei cu fibrilație atrială şi cu deschidere restrictivă, ambele condiții fiind factori predispozanți pentru formarea de trombi la nivelul atriului stâng.

Semne datorate prezenței membranei accesorii intraatriale:

– suflu cardiac;
– congestie pulmonară;
– tahipnee;
– disfuncție respiratorie;
– raluri pulmonare;
– efuzie pleurală hipoxemie.

Hipertensiune pulmonară – dedublarea zgomotului 2 cardiac.

Insuficiența ventriculară dreaptă:

– presiune jugulară crescută;

– insuficiență tricuspidiană – suflu sistolic de-a lungul marginii sternale cu variația intensității în funcție de respirație şi unda V mare pe jugulogramă;

– congestie hepatică cu sensibilitate la palparea flancului abdominal superior drept;

– hepatomegalie;
– icter;
– ascită;
– edeme periferice.

Tahicardie sinusală sau fibrilație atrială cu alură ventriculară rapidă.

4.2. Cor triatriatum dexter

Aspectul clinic depinde de gradul septării atriului drept şi de dimensiunea orificiului sino-atrial.

La pacienții asimptomatici, se descoperă întâmplător în cursul următoarelor examinări:

– studii de imagistică cardiacă;
– cateterismul cordului drept;
– chirurgie cardiacă pentru altă malformație cardiacă;
– autopsie.

Palpitațiile pot fi rezultatul aritmiilor supraventriculare recurente. Mai pot fi prezente edeme ale membrelor inferioare sau ascita.

Semne fizice:

– suflu cardiac;
– presiune jugulară crescută;
– sensibilitate la palparea abdomenului (congestie hepatică);
– ascită;
– edeme periferice.

4.3. Diagnosticul diferențial se face cu:

– mixomul atrial;
– stenoza mitrală;
– pericardita constrictivă;
– hipertensiunea pulmonară primitivă sau secundară;
– stenoza tricuspidiană.

Cor triatriatum sinister poate fi confundat cu:

– astmul bronşic;
– stenoza de vene pulmonare;
– boala veno-ocluzivă pulmonară;
– inel supravalvular mitral;
– tumoare atrială.

Cor triatriatum dexter poate fi confundat cu:

– rețea Chiari proeminentă
– tumoare atrială dreaptă (mai ales mixom atrial drept)
– sindrom de venă cavă inferioară.

4.4. Studii paraclinice

Cor triatriatum sinister

– electrocardiografie
  – ritm sinusal;
  – frecvente complexe atriale premature;
  – anomalii atriale drepte sau stângi;
  – devierea la dreapta a axei cardiace;
  – hipertrofie de ventricul drept.

– cateterismul cordului drept – presiuni crescute ale AD peste 5 mm Hg; VD peste 30/5 mm Hg; AP peste 30/12 mm Hg; presiuni capilare pulmonare (AS) peste 12 mm Hg şi unda V mare datorită regurgitării tricuspidiene

– cateterismul cordului stâng
  – presiune normală aortică şi a VS;
  – poate apărea hipotensiune sistemică, membrana atrială accesorie fiind restrictivă, cu debit bătaie scăzut

– coronarografie – boala coronariană sau eventualele anomalii coronariene pot fi întâlnite accidental, fără nicio legătură cu această malformaţie.

Cor triaticum dexter

Nu există modificări specifice pe ECG, iar cateterismul cordului drept poate decela o presiune crescută prin membrana accesorie în camera atrială proximală.

Studii imagistice

Cor triatriatum sinister

– radiografia toracică – cardiomegalie

– congestie pulmonară

– artere pulmonare proeminente

– revărsat pleural

– angiografia – stabileşte diagnosticul în 50% dintre cazuri şi poate fi utilă în determinarea obstrucţiei la umplerea VS şi în determinarea gradului de hipertensiune pulmonară

– ecocardiografia – cea mai frecvent utilizată modalitate de diagnostic, cea transesofagiană fiind mai relevantă

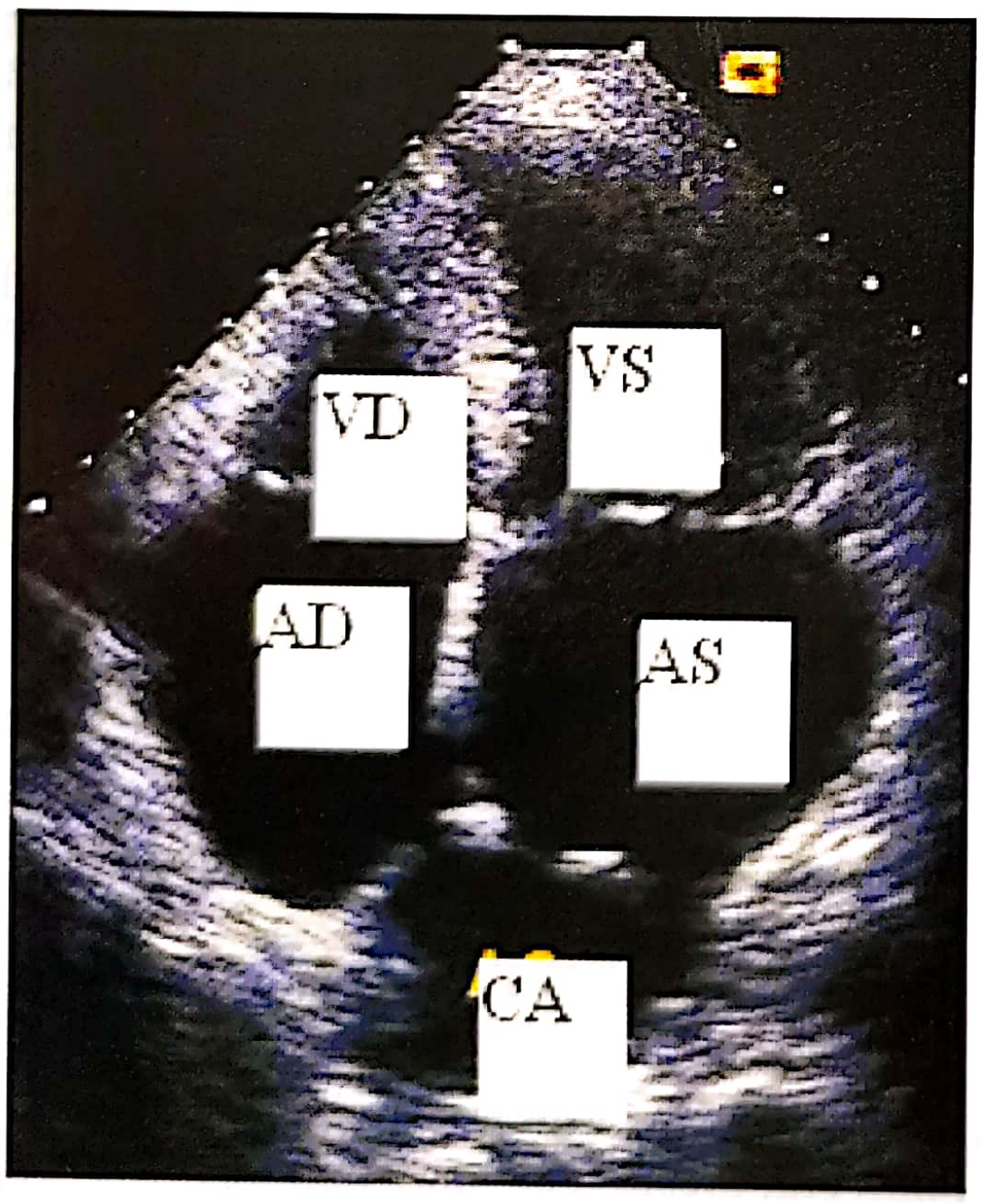

Fig. 35.2. Imagine ecocardiografică cor triatriatum.

– descrie morfologia atrială

– evaluează relaţiile anatomice caracteristice

– determină perturbările de flux

– detectează anomaliile asociate

– evaluează semnificaţia hemodinamică a leziunii

– cor triatriatum tipic apare ca o membrană ataşată lateral de joncţiunea venei pulmonare superioare stângi cu urechiuşa stângă, împărţind atriul stâng în două camere. Camera proximală primeşte sânge din venele pulmonare, iar cea distală conţine urechiuşa atriului stâng şi valva mitrală. Una sau mai multe fenestraţii, de diferite dimensiuni, unesc cele două camere.

În diagnosticarea cor triatriatum se mai pot utiliza computer tomografia şi rezonanţa magnetică.

Frecvent se mai asociază cu:

– foramen ovale patent

– coarctaţia de aortă

– defect septal atrial tip ostium secundum sau ostium primum

– defect septal ventricular

– tetralogia Fallot

– retur venos pulmonar parţial aberant (cor triatriatum sinister subtotal) la ¼ din cazuri, venele pulmonare pot drena în sinusul coronar, vena cavă superioară stângă, direct în AD sau în trunchiul venos brahiocefalic

– dilatare de VS (datorită regurgitării mitrale cronice) sau de VD

– hipertensiune pulmonară

– regurgitare tricuspidiană

– persistenţă de venă cavă superioară stângă sau sinus coronar neacoperit

– canal atrio-ventricular complet sau incomplet

– regurgitare mitrală

– anevrism de aortă ascendentă cu sau fără disecţie sau regurgitare aortică

– asplenia şi polisplenia **[8]**.

Caseta 35.5

Diagnostic

- ***Clinic***:

– Deschidere nerestrictivă: în general asimptomatic

– Deschidere restrictivă: în perioada neonatală, cu evidenţă de sindrom de debit cardiac scăzut, edem pulmonar, cu paloare, puls periferic slab, tahipnee, dispnee, hrănire dificilă

Caseta 35.5 (*continuare*)

- În prezența șuntului interatrial stânga-dreapta: insuficiență cardiacă congestivă și/sau infecții respiratorii superioare recurente
- La auscultație: componenta pulmonară crescută a zgomotului cardiac 2
- ***Electrocardiogramă***: deviație axială dreaptă, dilatare atrială dreaptă, hipertrofie ventriculară dreaptă
- ***Radiografie toracică:*** congestie venoasă pulmonară, cardiomegalie din cauza dilatării ventriculară drepte
- ***Ecocardiogramă***: diafragm curbat de-a lungul atriului stâng, împărțindu-l în componenta proximală cu cele patru vene pulmonare și componenta distală, cu fosa ovală și urechiușa stângă; ecocardiografia transesofagiană poate îmbunătăți acuratețea diagnosticului; diagnosticul este ușor în cazul prezenței leziunilor izolate, dar poate să fie extrem de dificil la pacienții cu leziuni cardiace asociate
- ***Cateterism cardiac***: confirmă creșterea presiunii capilare pulmonare și a presiunii arteriale pulmonare, poate fi util în prezența bolilor asociate și/sau pentru a determina gradientul de presiune între cele două componente atriale stângi

Caseta 35.6

Cor triatriatum dexter (atriu drept divizat)

- Cor triatiatum dexter este un termen folosit pentru a descrie atriul drept parțial divizat.
- Malformație extrem de rară, rar diagnosticată în timpul vieții, dacă nu este asociată cu obstrucția curgerii obișnuite a sângelui spre ventriculul drept sau cu alte anomalii ale inimii drepte.
- Morfologic, divizarea atriului drept este dată de persistența valvei drepte a sinusului venos sau a valvei lui Eustachio. O valvă a lui Eustachio poate obstrucționa fluxul sangvin de la vena cavă inferioară la valva tricuspidă, reducând umplerea ventriculară dreaptă.
- Obstrucția severă a umplerii ventriculare drepte asociată particular cu un DSA determină cianoză și dezvoltare precară a ventriculului drept; rar, singurele semne clinice sunt aritmiile supraventriculare sau hepatomegalia.
- Ecocardiografia este standardul de aur în diagnostic
- Intervenția chirurgicală este indicată la pacienții simptomatici și constă în rezecția valvei lui Eustachio proeminente, sub bypass cardio-pulmonar, prin atriotomie dreaptă.
- În absența leziunilor asociate, rezultatele postoperatorii pe termen lung sunt bune.

5. RELAȚIA DINTRE COR TRIATRIATUM ȘI CONEXIUNEA VENOASĂ PULMONARĂ TOTAL SAU PARȚIAL ANORMALĂ

La cordul normal, cu conexiune atrio-ventriculară concordantă și ventricule normal poziționate, AS conține urechiușa stângă și se golește în VS prin valva mitrală. Septul interatrial, cu sau fără foramen ovale, separă AS de AD. În cor triatriatum, venele pulmonare drepte și stângi nu drenează în AS, ci într-o cameră situată posterior și ușor superior sau medial de AS, analog sinusului venos pulmonar comun întâlnit la majoritatea pacienților cu conexiune pulmonară total aberantă, astfel încât Van Praagh și Corsini nu au utilizat termenul de cameră proximală a AS, ci au denumit-o camera venoasă pulmonară comună a cor triatriatum **[19]**.

Când coexistă drenaj venos parțial aberant (venele pulmonare drepte), aceste vene drenează separat în camera proximală, iar venele pulmonare stângi drenează în AS **[20]**. Drenajul venos pulmonar parțial aberant stâng (doar din lobul superior stâng sau din plămânul stâng) drenează într-o venă verticală stângă care drenează în trunchiul venos (vena innominata stângă), celelalte vene pulmonare drenând în camera proximală a AS **[9, 11, 19]**. Camera proximală care receptează toate venele proximale poate avea o porțiune imperforată între ea și camera distală, conectându-se de fapt cu AD, iar AS comunicând cu AD printr-un defect septal atrial la nivelul sinusului coronar.

Toate venele pulmonare pot drena separat într-un sinus venos pulmonar comun posterior cordului, care va drena în sinusul coronar, vena cavă superioară sau infradiafragmatic. Astfel, cor triatriatum este similar drenajului venos pulmonar total aberant, dar venele pulmonare sunt încorporate în structura AS, pe când în drenajul aberant, ele nu drenează în AS.

6. TRATAMENT

6.1. Tratamentul medical

La pacientul simptomatic:

– stabilizare hemodinamică prin controlul hipoxemiei, încărcării lichidiene și al congestiei pulmonare;

– controlul frecvenței ventriculare, la cei cu fibrilație atrială;

– profilaxia trombozei.

Tratamentul pentru cor triatriatum dexter este reprezentat de lipsa tratamentului în majoritatea cazurilor sau de retenție lichidiană și controlul frecvenței cardiace în aritmiile atriale. Este menționat și un caz de septostomie cu balon a membranei accesorii.

Dietă hiposodată la cei cu retenție semnificativă de fluide.

Repaus la pat pentru pacienții cu congestie pulmonară sau la cei cu insuficiență cardiacă dreaptă și hipertensiune pulmonară importantă.

6.2. Tratamentul chirurgical

Caseta 35.7

Indicații pentru tratament chirurgical

- La nou-născuții simptomatici, prezența deschiderii restrictive cere intervenția chirurgicală de urgență.
- La sugarii și copiii simptomatici, indicația pentru intervenția chirurgicală o reprezintă momentul diagnosticării.
- La adulții cu diagnostic antecedent neclar, indicația chirurgicală este dată numai de prezența simptomelor.
- La pacienții în vârstă, prezența bolii obstructive vasculare pulmonare trebuie eliminată.

– rezecția chirurgicală a membranei accesorii;

– rezecția completă a membranei accesorii și închiderea defectului septal atrial cu petic de pericard;

– corecția concomitentă a defectelor asociate.

Cor triatriatum clasic – tratamentul este eminamente chirurgical. Mai este posibil și tratamentul intervențional prin dilatare percutană cu balon **[21]**.

Când camera proximală are dimensiuni mari (ca în cor triatriatum tipic, fără alte anomalii asociate), incizia va fi la acest nivel. Dacă AD este de dimensiuni sporite datorită existenței unui șunt stânga-dreapta, abordul va fi prin AD.

Se instituie bypass-ul cardio-pulmonar în hipotermie moderată, cu două canule venoase. Se clampează aorta și se administrează cardioplegia rece. Se practică o incizie verticală la nivelul camerei proximale a AS, până la vărsarea venei pulmonare drepte (ca în chirurgia valvei mitrale). Se identifică diafragmul și existența eventuală a comunicărilor. Se localizează orificiul de vărsare a venelor pulmonare și poziția septului interatrial și se excizează diafragmul separator al celor două camere atriale stângi. Când abordul este prin AD, datorită unui defect septal atrial (foramen ovale patent), această comunicare este lărgită pentru a se asigura o bună expunere a camerei proximale. Se excizează diafragmul separator și se închide defectul septal cu un petic de pericard. Ulterior, intervenția decurge clasic.

Cor triatriatum atipic – înaintea intervenției, chirurgul trebuie să determine conexiunile și drenajul tuturor venelor pulmonare și sistemice, inclusiv eventuala existență a venei cave superioare stângi și conexiunea acesteia. Abordul se face la nivelul camerei care este cea mai proeminentă pe partea dreaptă a cordului. Dacă aceasta nu este AD, atunci ar trebui deschis și el pentru o examinare riguroasă. Procedura reparatorie constă într-o combinație dintre corecția pentru cor triatriatum și drenajul venos pulmonar total sau parțial aberant.

Medicația

Managementul medical al cor triatriatum se adresează în special rezistenței vasculare pulmonare crescute și insuficienței cardiace. Este continuat și în perioada postoperatorie, până la scăderea rezistenței vasculare pulmonare și îmbunătățirea performanței VD. Principalele medicamente folosite sunt agenții inotropi și diureticele.

Caseta 35.8

Tratament chirurgical
(cu bypass chirurgical)

- Rezecția completă a diafragmului, fără lezarea valvei mitrale sau a septului interatrial, cu abord dinspre atriul stâng sau dinspre atriul drept (printr-o comunicare interatrială deja existentă sau creată chirurgical), în funcție de dimensiunea camerei atriale stângi proximale și de prezența bolilor asociate.
- În forma clasică de cor triatriatum: este recomandată abordarea chirurgicală prin atriotomie dreaptă, cu lărgirea foramen ovale sau a defectului septal interatrial, pentru o

Caseta 35.8 *(continuare)*

expunere mai bună a diafragmului atrial stâng. După identificarea şi rezecţia completă a diafragmului, comunicarea interatrială restantă este închisă cu petic de pericard autolog sau heterolog.

- În abordarea atrială stângă, camera proximală venoasă pulmonară comună este deschisă printr-o incizie verticală anterioară venelor pulmonare, iar diafragmul este expus prin retracţie potrivită; diafragmul este excizat doar după identificarea precisă a venelor pulmonare.

Rolul agenţilor inotropi este de a asigura suportul miocardic (cresc contractilitatea miocardică) în perioada perioperatorie la pacienţii cu insuficienţă de VD. Cu cât este mai strânsă conexiunea dintre cele două camere atriale, cu atât mai mare va fi nevoia de agenţi inotropi.

6.3. Managementul postoperator

Constă în îngrijirea postoperatorie a plăgii chirurgicale şi managementul aritmiilor postoperatorii.

Complicaţiile care pot apărea:

– edemul pulmonar;
– hipertensiunea pulmonară;
– insuficienţă cardiacă dreaptă;
– aritmii atriale;
– embolii pulmonare şi sistemice;
– deces.

Rezultate – decesul intraspitalicesc este neobişnuit, iar dacă are loc, este datorat unui management miocardic inadecvat la copiii grav bolnavi **[22]**. Speranţa de viaţă se apropie de aceea din populaţia generală, mai ales dacă intervenţia chirurgicală s-a practicat la scurt timp după naştere **[23]**.

Prognosticul – cea mai ridicată mortalitate se întâlneşte la pacienţii simptomatici cu cor triatriatum sinister asociat cu alte malformaţii cardiace congenitale complexe. Prognosticul adulţilor cu cor triatriatum izolat, corectat chirurgical, este excelent.

Caseta 35.9

Posibile complicaţii

- Rezecţia neadecvată a membranei
- DSA rezidual
- Lezarea valvei mitrale
- Embolie gazoasă
- Aritmii supraventriculare
- La nou-născuţi şi sugari, crize postoperatorii de hipertensiune pulmonară
- Stenoza venei pulmonare sau restenoza orificiului dintre camerele atriului stâng proximală şi distală, datorită unei rezecţii incomplete – rar

Raritatea acestei malformaţii a determinat, frecvent, diagnosticarea eronată ca fiind astm bronşic, hipertensiune pulmonară primară sau secundară sau stenoză mitrală.

7. Op TIM. PROPUNERI: NOMENCLATURĂ. DIAGNOSTIC. TRATAMENT – STS – EACTS*

ION SOCOTEANU, CAIUS GLAD STREIAN

I. Premise

Cor Triatriatum (Stenoza venelor pulmonare comune)

În această anomalie, o membrană divide atriul stâng într-o cameră posterioară care primeşte venele pulmonare şi o cameră anterioară care comunică cu valva mitrală. Această membrană de subdivizare inserează proximal la anexele atriale stângi şi este astfel remarcată de un inel supramitral de stenoză. Camera comună venoasă poate comunica cu atriul stâng printr-o deschidere în membrană sau cu atriul drept fie direct, fie indirect printr-un canal venos anormal. Un asemenea canal anormal venos a fost numit venă verticală anormală, dar Edwards preferă termenul „venă levoatriocardinală" pentru o asemenea o conexiune.

Sinonimele pentru „cor triatriatum" includ „cor triatriatum sinister" şi „inimă triatrială". Ceea ce unii au numit „cor triatriatum

---

*Adaptat după Herlong J.R., Jaggers J.J., Burke R.D., Ungerleider R.M., *Congenital Heart Surgery Nomenclature and Database Project: Pulmonary Venous Anomalies*, „Ann. Thorac. Surg.", 2000, 69: S56-69.

dexter" nu este o tulburare de dezvoltare a venelor pulmonare şi nu va fi discutată aici. (Cor triatriatum dexter este o malformaţie rară congenitală în care o membrană divide atriul drept în două camere.)

Anumite clasificări propuse pentru cor triatriatum le includ pe acelea ale lui Loeffler, Niwagama, Grondin, şi Lucas. Loeffler a furnizat prima clasificare a cor triatriatum. El a divizat leziunile în: (1) fără o comunicare între camera venoasă pulmonară comună şi atriul stâng, şi (2) cu o asemenea comunicare; cea de-a treia categorie stabilită de el a fost cea de cor triatriatum parţial cu unele vene drenând în camera venoasă pulmonară comună şi altele drenând normal. Niwagama a pus de asemenea un accent pe deschiderea septului care se divide şi a clasificat astfel leziunile: cele fără nicio deschidere în sept, cele cu o deschidere mică în sept şi cele cu o deschidere mare în sept. Grondin şi asociaţii săi au văzut anomaliile în care nu există nicio comunicare între camera venoasă pulmonară şi atriu ca nişte cazuri de conexiuni venoase pulmonare anormale, şi astfel au clasificat doar acele leziuni în care există o deschidere în septul care se divide drept cor triatriatum. Lucas a combinat recent elemente din fiecare dintre aceste sisteme de clasificări într-o clasificare comprehensivă, care este dată în **Tabelul 35.1**

Tabelul 35.1. *Clasificarea cor triatriatum după Lucas*

I. Camera atrială accesorie primind toate venele pulmonare şi comunicarea cu atriul stâng
  A. Fără alte conexiuni (cor triatriatum clasic)
  B. Alte conexiuni anormale:
    1. direct la atriul drept;
    2. conexiuni cu toate venele pulmonare anormale.
II. Camera atrială accesorie primind toate venele pulmonare şi fără comunicarea cu atriul stâng:
  A. conexiuni anormale cu atriul drept direct;
  B. conexiuni cu toate venele pulmonare anormale.
III. Cor triatriatum subtotal
  A. Camera atrială accesorie primeşte o parte din venele pulmonare şi se conectează cu atriul stâng:
    1. vena pulmonară rămâne conectată normal;
    2. vena pulmonară rămâne conectată anormal.
  B. Camera atrială accesorie primeşte o parte din venele pulmonare şi se conectează cu atriul drept
    1. vena pulmonară rămâne conectată norma.

II. Sistemul de nomenclatură pentru anomaliile venoase pulmonare

1.1. Cor triatriatum Nivel 1 de ierarhie

Cor triatriatum

Cor triatriatum Nivel 1 de ierarhie, Definiţie

Cor triatriatum: O membrană separă atriul stâng într-o cameră posterioară care primeşte venele pulmonare şi o cameră anterioară care comunică cu valva mitrală.

1.2. Cor triatriatum Nivel 2 de ierarhie

Cor triatriatum, Fără altă precizare (FAP)

Cor triatriatum, **Camera accesorie atrială primeşte toate venele pulmonare şi comunică cu atriul stâng**
Cor triatriatum, **Camera accesorie atrială primeşte toate venele pulmonare şi comunică cu atriul stâng**
Cor triatriatum, **Camera accesorie atrială primeşte toate venele pulmonare şi comunică cu atriul stâng**

1.3. Cor triatriatum Nivel 3 de ierarhie

Cor triatriatum, FAP

Cor triatriatum, Camera accesorie atrială primeşte toate venele pulmonare şi comunică cu atriul stâng (AS), FAP

Cor triatriatum, Camera accesorie atrială primeşte toate venele pulmonare şi comunică cu atriul stâng, **Fără alte conectări (cor triatriatum clasic)**

Cor triatriatum, Camera accesorie atrială primeşte toate venele pulmonare şi comunică cu atriul stâng, **Cu alte drenaje aberante**

Cor triatriatum, Camera accesorie atrială primeşte toate venele pulmonare şi nu comunică cu atriul stâng, FAP

Cor triatriatum, Camera accesorie atrială primeşte toate venele pulmonare şi nu comunică cu atriul stâng, **Conectare anormală la atriul drept (AD) (DVPAT cardiac, cu toate venele pulmonare drenând mai întâi într-un confluent venos)**

Cor triatriatum, Camera accesorie atrială primeşte toate venele pulmonare şi nu comunică cu atriul stâng, **Cu DVPAT (DVPAT supracardiac sau infracardiac)**

Cor triatriatum, Camera accesorie atrială primeşte parte din venele pulmonare (cor triatriatum subtotal), FAP

Cor triatriatum, Camera accesorie atrială primeşte parte din venele pulmonare (cor triatriatum subtotal), **Camera accesorie conectată la AS**

Cor triatriatum, Camera accesorie atrială primeşte parte din venele pulmonare (cor triatriatum subtotal), **Camera accesorie conectată la AD**

1.4. Cor triatriatum Nivel 4 de ierarhie

Cor triatriatum, FAP

Cor triatriatum, Camera accesorie atrială primeşte toate venele pulmonare şi comunică cu atriul stâng (AS), FAP

Cor triatriatum, Camera accesorie atrială primeşte toate venele pulmonare şi comunică cu atriul stâng, Fără alte conectări (cor triatriatum clasic)

Cor triatriatum, Camera accesorie atrială primeşte toate venele pulmonare şi comunică cu atriul stâng, Cu alte drenaje aberante, **Direct la AD**

Cor triatriatum, Camera accesorie atrială primeşte toate venele pulmonare şi comunică cu atriul stâng, Cu alte drenaje aberante, **Cu DVPAT**

Cor triatriatum, Camera accesorie atrială primeşte toate venele pulmonare şi nu comunică cu atriul stâng, FAP

Cor triatriatum, Camera accesorie atrială primeşte toate venele pulmonare şi nu comunică cu atriul stâng, Conectare anormală la AD (DVPAT cardiac cu toate venele drenînd mai întîi într-un confluent venos)

Cor triatriatum, Camera accesorie atrială primeşte toate venele pulmonare şi nu comunică cu atriul stâng, Cu DVPAT (DVPAT supracardiac sau infracardiac)

Cor triatriatum, Camera accesorie atrială primeşte parte din venele pulmonare (cor triatriatum subtotal), FAP

Cor triatriatum, Camera accesorie atrială primeşte parte din venele pulmonare (cor triatriatum subtotal), Camera accesorie conectată la AS, FAP

Cor triatriatum, Camera accesorie atrială primeşte parte din venele pulmonare (cor triatriatum subtotal), Camera accesorie conectată la AD

Cor triatriatum, Camera accesorie atrială primeşte parte din venele pulmonare (cor triatriatum subtotal), Camera accesorie conectată la AS, **VP restantă drenată normal**

Cor triatriatum, Camera accesorie atrială primeşte parte din venele pulmonare (cor triatriatum subtotal), Camera accesorie conectată la AS, **Venă pulmonară restantă drenată anormal (cor triatriatum subtotal cu DVPAP)**

2. Opţiunile terapeutice pentru cor triatriatum

Cor triatriatum, Camera accesorie atrială primeşte parte din venele pulmonare, (cor triatriatum subtotal),Camera accesorie conectată la AD, **VP restantă conectată normal (DVPAP cu venă pulmonară drenată aberant mai întâi într-un confluent venos)**

Cor triatriatum, Camera accesorie atrială primeşte parte din venele pulmonare (cor triatriatum subtotal),Camera accesorie conectată la AD, **venă pulmonară restantă drenată aberant (DVPAT mixt)**

2.1. Tratamentul cor triatriatum Nivel 1 de ierarhie

Corecţia cor triatriatum

2.2. Tratamentul cor triatriatum Nivel 2 de ierarhie

Corecţia cor triatriatum, FAP

Corecţia cor triatriatum, **cor triatriatum total**

Corecţia cor triatriatum, **cor triatriatum subtotal**

2.3. Tratamentul cor triatriatum Nivel 3 de ierarhie

Corecţia cor triatriatum, FAP

Corecţia cor triatriatum, cor triatriatum total, FAP

Corecţia cor triatriatum, cor triatriatum total, **Abordul prin AD**

Corecţia cor triatriatum, cor triatriatum total, **Abordul prin AS**

Corecția cor triatriatum, cor triatriatum subtotal, FAP

Corecția cor triatriatum, cor triatriatum subtotal, **Abordul prin AD**

Corecția cor triatriatum, cor triatriatum subtotal, **Abordul prin AS**

2.4. Tratamentul cor triatriatum Nivel 4 de ierarhie

Corecția cor triatriatum, FAP

Corecția cor triatriatum, cor triatriatum total, FAP

Corecția cor triatriatum, cor triatriatum total, Abordul prin AD, FAP

Corecția cor triatriatum, cor triatriatum total, Abordul prin AD, **Excizia membranei cu închiderea DSA**

Corecția cor triatriatum, cor triatriatum total, Abordul prin AD, **Excizia membranei fără închiderea DSA**

Corecția cor triatriatum, cor triatriatum total, Abordul prin AS, FAP

Corecția cor triatriatum, cor triatriatum total, Abordul prin AS, **Excizia membranei cu închiderea DSA**

Corecția cor triatriatum, cor triatriatum total, Abordul prin AS, **Excizia membranei fără închiderea DSA**

Corecția cor triatriatum, cor triatriatum subtotal, FAP

Corecția cor triatriatum, cor triatriatum subtotal, Abordul prin AD, FAP

Corecția cor triatriatum, cor triatriatum subtotal, Abordul prin AD, **Excizia membranei cu închiderea DSA**

Corecția cor triatriatum, cor triatriatum subtotal, Abordul prin AD, **Excizia membranei fără închiderea DSA**

Corecția cor triatriatum, cor triatriatum subtotal, Abordul prin AS, FAP

Corecția cor triatriatum, cor triatriatum subtotal, Abordul prin AS, **Excizia membranei cu închiderea DSA**

Corecția cor triatriatum, cor triatriatum subtotal, Abordul prin AS, **Excizia membranei fără închiderea DSA**

2.5. Tratamentul cor triatriatum Nivel 5 de ierarhie

Corecția cor triatriatum, FAP

Corecția cor triatriatum, cor triatriatum total, FAP

Corecția cor triatriatum, cor triatriatum total, Abordul prin AD, FAP

Corecția cor triatriatum, cor triatriatum total, Abordul prin AD, Excizia membranei cu închiderea DSA

Corecția cor triatriatum, cor triatriatum total, Abordul prin AD, Excizia membranei fără închiderea DSA

Corecția cor triatriatum, cor triatriatum total, Abordul prin AS, FAP

Corecția cor triatriatum, cor triatriatum total, Abordul prin AS, Excizia membranei cu închiderea DSA

Corecția cor triatriatum, cor triatriatum total, Abordul prin AS, Excizia membranei fără închiderea DSA

Corecția cor triatriatum, cor triatriatum subtotal, FAP

Corecția cor triatriatum, cor triatriatum subtotal, Abordul prin AD, FAP

Corecția cor triatriatum, cor triatriatum subtotal, Abordul prin AD, Excizia membranei cu închiderea DSA, FAP

Corecția cor triatriatum, cor triatriatum subtotal, Abordul prin AD, Excizia membranei cu închiderea DSA, **Cu repararea unor conexiuni pulmonare aberante (CPA) adiționale**

Corecția cor triatriatum, cor triatriatum subtotal, Abordul prin AD, Excizia membranei cu închiderea DSA, **Fără repararea unor conexiuni pulmonare aberante (CPA) adiționale**

Corecția cor triatriatum, cor triatriatum subtotal, Abordul prin AD, Excizia membranei fără închiderea DSA, FAP

Corecția cor triatriatum, cor triatriatum subtotal, Abordul prin AD, Excizia membranei fără închiderea DSA, **Cu repararea unor conexiuni pulmonare aberante (CPA) adiționale**

Corecția cor triatriatum, cor triatriatum subtotal, Abordul prin AD, Excizia membranei fără închiderea DSA, **Fără repararea unor conexiuni pulmonare aberante (CPA) adiționale**

Corecția cor triatriatum, cor triatriatum subtotal, Abordul prin AS, FAP

Corecția cor triatriatum, cor triatriatum subtotal, Abordul prin AD, Excizia membranei fără închiderea DSA, **Cu repa-rarea unor conexiuni pulmonare aberante (CPA) adiționale**

Corecția cor triatriatum, cor triatriatum subtotal, Abordul prin AD, Excizia membranei fără închiderea DSA, **Fără repa-rarea unor conexiuni pulmonare aberante (CPA) adiționale**

Corecția cor triatriatum, cor triatriatum subtotal, Abordul prin AS, Excizia membranei cu închiderea DSA, FAP

Corecția cor triatriatum, cor triatriatum subtotal, Abordul prin AS, Excizia membranei fără închiderea DSA, FAP

Corecția cor triatriatum, cor triatriatum subtotal, Abordul prin AS, Excizia membranei fără închiderea DSA, **Cu repararea unor conexiuni pulmonare aberante (CPA) adiționale**

Corecția cor triatriatum, cor triatriatum subtotal, Abordul prin AS, Excizia membranei fără închiderea DSA, **Fără repararea unor conexiuni pulmonare aberante (CPA) adiționale**

BIBLIOGRAFIE

1. **Church W.S.,** *Congenital malformation of the heart; abnormal septum in the left auricle*, „Trans. Pathol. Soc. Lond.", 1868, 19: 415–20.
2. **Borst H.,** *Ein Cor triatriatum*, „Zentralbl. Allg. Pathol.", 1905, 16: 812.
3. **Miller G.A., Ongley P.A., Anderson M.W., Kincaid O.W., Swan H.J.,** *Cor Triatriatum: Hemodynamic and Angiographic Diagnosis*. „Am. Heart J.", Sep., 1964, 68: 298–304.
4. **Ostman-Smith I., Silverman N.H., Oldershaw P., Lincoln C., Shinebourne E.A.,** *Cor triatriatum sinistrum: Diagnostic features on crossectional echocardiography*, „Br. Heart J.", 1984, 51: 211.
5. **Wolf W.J.,** *Diagnostic features and pitfalls in the two-dimensional echocardiographic evaluation of a child with cor triatriatum*, „Pediatr. Cardiol.", 1986, 56: 114.
6. **Lewis F.J., Varco R.L., Taufic M., Niazi S.A.,** *Direct vision repair of triatrial heart and total anomalous pulmonary venous drainage*, „Surg. Gynecol. Obstet.", 1956, 102: 713.
7. **Vineberg, Arthur, Gialloreto, Osman,** *Report of a Successful Operation for Stenosis of Common Pulmonary Vein (Cor Triatriatum)*, „Can. Med. Assoc. J.", 1, May, 1956, 74(9): 719–723.
8. **Marin-Garcia J., Tandon R., Lucas R.V., Edwards J.E.,** *Cor triatriatum: Study of 20 cases*, „Am. J. Cardiol.", 1975, 35: 59.
9. **Richardson I.V., Doty D.B., Siewers R.D., Zuberbuhler J.R.,** *Cor triatriatum (subdivided left atrium)*, „J. Thorac. Cardiovasc. Surg.", 1981, 81: 232.
10. **Wolfe R.R., Ruttenberg H.D., Desilets D.T., Mulder D.E.,** *Cor triatriatum*, „J. Thorac. Cardiovasc. Surg.", 1968, 56: 114.
11. **Somerville J.,** *Masked cor triatriatum*, „Br. Heart. J.", 1966, 28: 55.
12. **Muhiudeen-Russell I.A., Silverman N.H.,** *Images in Cardiovascular Medicine: Cor triatriatum in an infant*, „Circulation", 1997, 95: 2700.
13. **Shuler C.O., Fyfe D.A., Sade R., Crawford F.A.,** *Transesophageal echocardiographic evaluation of cortriatriatum in children*, „Am. Heart. J.", 1995, 129: 507–510.
14. **Jorgensen C.R., Ferlic R.M., Varco R.L., Lillehei C.W., Eliot R.S.,** *Cor triatriatum. Review of the surgical aspects with a follow-up report on the first patient successfully treated with surgery*, „Circulation", Jul., 1967, 36(1): 101–107.
15. **Oelert H., Breckenridge I.M., Rosland G., Stark J.,** *Surgical treatment of cor triatriatum in a 4½-month-old infant*, „Thorax.", 1973, 28(2): 242.
16. **Perry L.W., Scott L.P., McClenathan J.E.,** *Cor triatriatum: preoperative diagnosis and successful surgical repair in a small infant*, „J. Pediatr.", Dec., 1967, 71(6): 840–847.
17. **Al Abdulla H.M., Demany M.A., Zimmerman H.A.,** *Cor triatriatum: preoperative diagnosis in an adult patient*, „Am. J. Cardiol.", 1970, 26: 310.
18. **McGuire L.B., Nolan T.B., Reeve R., Dammann J.F. Jr.,** *Cor triatriatum as a problem of adult heart disease*, „Circulation", 1965, 30: 263.
19. **Van Praagh R., Corsini I.,** *Cor triatriatum: pathologic anatomy and a consideration of morphogenesis based on 13 postmortem cases and a study of normal development of the pulmonary vein and atrial septum in 83 human embryos*, „Am. Heart J.", Sep., 1969, 78(3): 379–405.
20. **Thilenius O.G., Bharati S., Lev M.,** *Subdivided left atrium: an expanded concept of cor triatriatum sinistrum*, „Am. J. Cardiol.", 1976, 37: 743.
21. **Kerkar P., Vora A., Kulkarni H., Narula D., Goyal V., Dalvi B.,** *Percutaneous balloon dilatation of cor triatriatum sinister*, „Am. Heart J.", Oct., 1996, 132(4): 888.
22. **Rodefeld M.D., Brown J.W., Heimansohn D.A. et al.,** *Cor triatriatum: clinical presentation and surgical results in 12 patients*, „Ann. Thorac. Surg.", Oct., 1990, 50(4): 562–8.
23. **Salomone G., Tiraboschi R., Biachi T. et al.,** *Cor triatriatum: clinical presentation and operative results*, „J. Thorac. Cardiovasc. Surg.", 1991, 101: 1088.
24. **Socoteanu I.,** *Tratat de patologie chirurgicală cardiovasculară*, Ed. Medicală, Bucureşti, 2007.
25. **Corno A.F.,** *Congenital Heart Defects. Decision Making for Surgery*, vol. 2, *Less Common Defects*, Springer, New York, 2004.
26. **Gatzoulis M.A., Webb G.D., Daubeney P.E.F.,** *Diagnosis and Management of Adult Congenital Heart Disease*, Churchill Livingstone, New York, 2003.

Redactare medicală casete: Ion Socoteanu, Iulia Cristina Frînculescu, Marius Frînculescu

OBSTACOLE ÎN DRENAJUL VENOS PULMONAR

SECȚIUNEA III **CAPITOLUL 36**

GRIGORE TINICA, ALEXANDRU CIUCU, DIANA CIURESCU,
MIHAIL ENACHE, LILIANA COLAR CIUCU, SIMONA SIMERIA

INTRODUCERE
1. BOALA VENO-OCLUZIVĂ PULMONARĂ
    1.1. Etiologie
    1.2. Histopatologie
    1.3. Aspecte clinice
    1.4. Investigații paraclinice
    1.5. Tratament
2. COR TRIATRIATUM
    2.1. Etiopatogenie
    2.2. Aspecte clinice
    2.3. Diagnostic diferențial
    2.4. Examene paraclinice
    2.5. Tratament
3. STENOZA MITRALĂ – INELUL SUPRAVALVULAR MITRAL
    3.1. Fiziopatologie
    3.2. Situații de diagnostic
    3.3. Investigații paraclinice
    3.4. Tratament medical
    3.5. Tratament chirurgical
    3.6. Complicații
    3.7. Prognostic
4. STENOZA MITRALĂ CONGENITALĂ
    4.1. Fiziopatologie
    4.2. Semne fizice
    4.3. Etiologie
    4.4. Diagnostic diferențial
    4.5. Explorări paraclinice
    4.6. Tratament medical
    4.7. Tratament chirurgical
5. STENOZA VENELOR PULMONARE
    5.1. Metode diagnostice
    5.2. Diagnostic diferențial
    5.3. Tratament

BIBLIOGRAFIE

Redactare medicală: Ion Socoteanu, Iulia Cristina Frînculescu, Marius Frînculescu

INTRODUCERE

Creşterea rezistenţei în calea drenajului venos pulmonar este unul dintre mecanismele apariţiei hipertensiunii arteriale pulmonare.

Aceasta poate fi rezultatul bolilor ce afectează ventriculul stâng sau pericardul, al bolilor mitrale sau aortice sau al unor entităţi rare ca boala veno-ocluzivă pulmonară, cor triatriatum, stenoza mitrală congenitală, inelul supravalvular mitral congenital, stenoza venelor pulmonare.

Venele pulmonare iau naştere din capilarele pulmonare şi formează un sistem foarte ramificat, cu secţiune mare şi fără sistem valvular sau sfincterian, ceea ce face ca presiunea din atriul stâng să fie egală cu aceea din capilarele pulmonare. Aceste condiţii explică tulburările circulaţiei pulmonare în cazul creşterii presiunii în atriul stâng.

Sub aspect funcţional, circulaţia pulmonară este un sistem de joasă presiune; valorile medii aproximative ale presiunii în artera pulmonară, sistolice şi diastolice, sunt de 20–24 mm Hg şi respectiv 8 mm Hg, cu o presiune arterială medie de 15 mm Hg. Diferenţa dintre valorile de presiune din artera pulmonară şi din atriul stâng reprezintă gradientul de presiune sau presiunea de drenaj, ale cărei valori sunt de 6-8 mm Hg, comparativ cu gradientul de presiune din circulația sistemică – de 90 mm Hg. Acest gradient mic se explică prin rezistența la flux (R), foarte scăzută, ce caracterizează sistemul arterial pulmonar **[1]**.

R = Pap-Pas/Q, în care Q = debitul cardiac

În condiții de efort, în care debitul cardiac poate crește de 5–6 ori, Pap medie nu depășește valori de 18-20 mm Hg, grație eficacității mai multor mecanisme care modulează tendința de creștere a Pap:

- distensibilitatea mare a arborelui arterial pulmonar, format în mare măsură din artere elastice;
- vasomotricitatea activă slabă, din cauza conținutului foarte sărac în fibre musculare netede la nivelul arterelor musculare și al arteriolelor pulmonare;
- recrutarea de noi teritorii active vasculare, sub influența unor factori extravasculari.

Reglarea circulației pulmonare cu o structură fragilă musculară este fundamental deosebită de cea a circulației sistemice. Intervin răspunsuri vasomotorii active, stimulate în special de factori locali, dar și răspunsuri pasive, care se repercutează în special asupra volumului de sânge intrapulmonar.

Activitatea vasomotorie pulmonară este mediată în mică măsură de reflexe neurale, puțin precizate, dar mai ales de factori chimici și umorali, predominant locali.

Hipoxia alveolară acută, dar mai ales cea cronică constituie un stimul puternic de vasoconstricție arteriolară pulmonară, efect opus celui pe care-l provoacă în circulația sistemică.

Vasoconstricția arteriolară se produce atunci când PaO_2 scade sub nivelul critic, corespunzând unei concentrații alveolare în O_2 sub 12%. Această reacție locală, evidentă în hipoxia alveolară cronică, este reversibilă și face parte dintr-un mecanism de autoreglare care realizează o adecvare locală a raportului ventilație/perfuzie, diminuând perfuzia zonelor alveolare hipoventilate.

Hipertensiunea pulmonară persistentă produce modificări morfologice importante în structurile vasculare pulmonare; acestea se regăsesc la nivelul arterelor elastice, musculare și al areriolelor, precum și la nivelul venelor pulmonare.

Consecințele importante ale modificărilor morfologice sunt:

- compromiterea mecanismelor compensatorii – distensibilitatea arterială și recrutarea de noi teritorii;
- capacitatea vasoconstrictivă crescută și în final rezistența la flux în circulația arterială pulmonară.

1. BOALA VENO-OCLUZIVĂ PULMONARĂ

Este o anomalie de obicei idiopatică, ce se manifestă aproape la fel ca hipertensiunea pulmonară idiopatică. Semnele clinice și simptomele ascund adesea adevărata anomalie.

Hemodinamica este consecința procesului obstructiv vascular întins, cu originea în venulele și venele mici pulmonare.

Azi, incidența estimată este de 0,1–0,2 de cazuri la 1 milion de persoane **[1]**. Afectează pacienții cu vârste cuprinse între 9 zile și 60–70 de ani, dar este întâlnită mai ales la copii și adulții tineri. La pacienții sub 20 de ani nu există predilecție pentru unul dintre sexe, dar printre pacienții adulți, bărbații sunt cei mai afectați.

1.1. Etiologie

Boala este considerată idiopatică, deși s-au raportat câteva condiții asociate:

- o cauză imunologică este sugerată de apariția sporadică la pacienții cu lupus eritematos sistemic, sclerodermie, scleroză sistemică, HIV, poliartrita reumatoidă, sindromul Raynaud, tiroidita Hashimoto, histiocitoza;
- o cauză virală propusă la pacienții cu o afectare recentă virală;
- o asociere familială – o transmitere autosomal recesivă a fost propusă. S-au raportat în literatură 3 perechi de gemeni ce au decedat de boala veno-ocluzivă pulmonară. Apariția aceleiași boli rare la 2 dintre membrii aceleiași familii poate reflecta importanța factorilor genetici, dar expunerea la aceiași factori de mediu nu poate fi exclusă în acest caz;
- s-au raportat cazuri la pacienții cu neoplazii tratați prin chimioterapie, radioterapie, transplant de

celule stem din sângele periferic şi transplant de măduvă. Antecedentele maligne includ neuroblastomul, neoplasmul pulmonar, mielomul multiplu, leucemiile, limfomul Hodgkin.

1.2. Histopatologie

Boala veno-ocluzivă pulmonară este caracterizată prin fibroză intimală, care îngustează şi ocluzionează venele pulmonare [7].

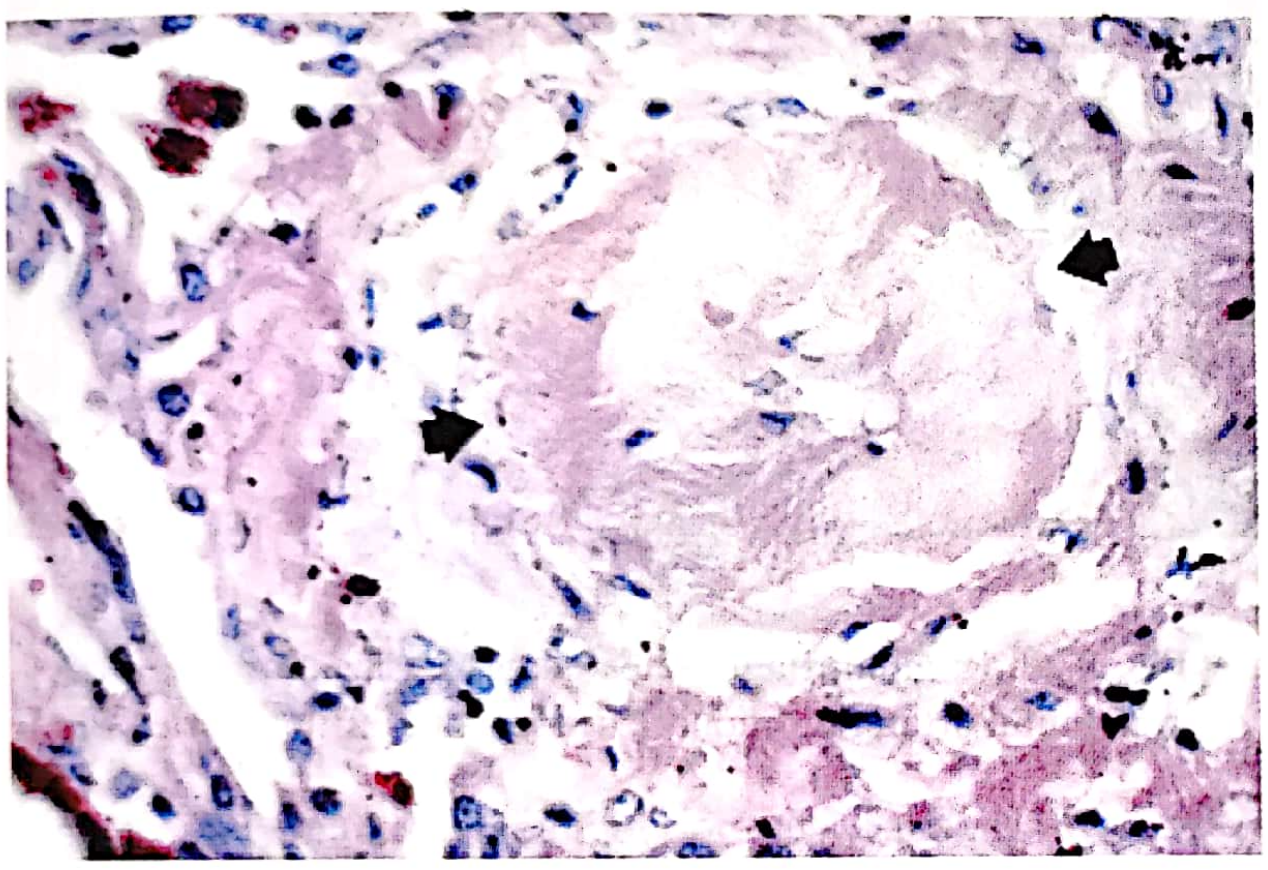

Fig. 36.1. Secţiune transversală printr-o venulă pulmonară, indicând obstrucţia completă a lumenului prin colagen (roz) – coloraţie hematoxilin-eozină.

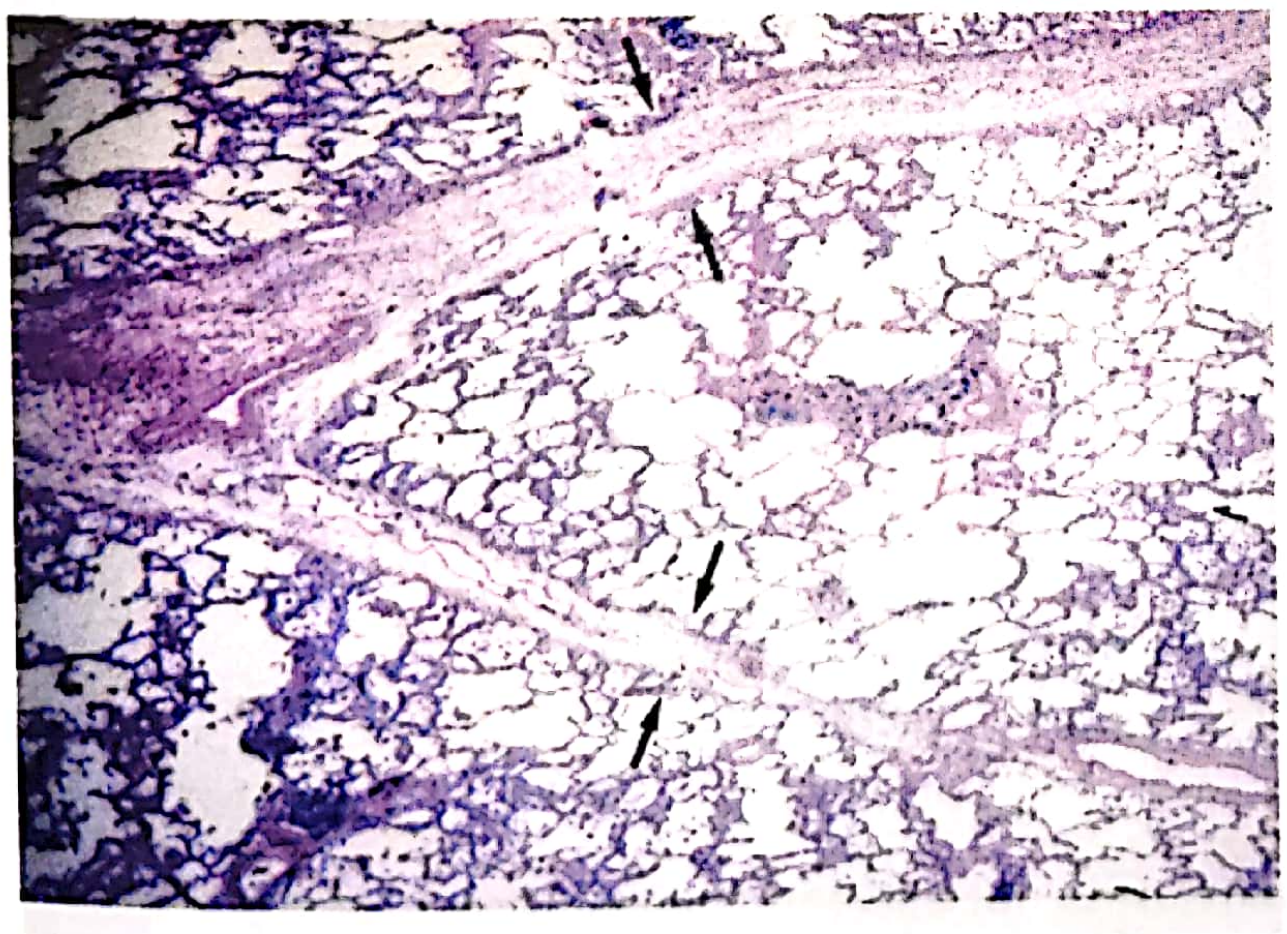

Fig. 36.2. Secţiune longitudinală prin septurile interlobulare, lărgite prin edem interstiţial şi fibroză (coloraţie hematoxilin-eozină).

Procesul poate cuprinde venele pulmonare de toate mărimile, de la vasele mari interlobulare, până la venulele imediat postcapilare. Poate fi vizat un mare număr de vene sau procesul poate fi izolat.

Leziunile venoase sunt însoţite de o varietate de modificări în septul interlobular, parenchimul pulmonar şi arterele pulmonare.

Septurile interlobulare sunt tipic edemaţiate şi conţin spaţii limfatice dilatate.

În evoluţie, edemul progresează spre depunerea de fibre de colagen în septurile interlobulare, dar şi în pereţii alveolari.

Fibroza poate fi suficient de extinsă, încât să ridice problema de diagnostic diferenţial cu pneumonia interstiţială.

Hemosideroza poate fi prezentă. Depozite de hemosiderină pot fi găsite în macrofagele alveolare sau în interstiţiu.

1.3. Aspecte clinice

Tabloul clinic al acestor pacienţi este deseori identic cu cel al pacienţilor cu HTP idiopatică. Totuşi, examenul fizic poate evidenţia date ce sugerează alt diagnostic decât HTP idiopatică, cum ar fi hipocratismul digital şi/sau raluri bazale la auscultaţie.

Cazurile raportate arată că boala veno-ocluzivă pulmonară se asociază cu hipoxemie mai severă şi reducerea capacităţii de difuziune a monoxidului de carbon, în timp ce măsurătorile spirometrice şi volumice sunt, în general, în limite normale. Scăderea semnificativă a capacităţii de difuziune a CO este des întâlnită şi poate fi explicată prin edemul interstiţial cronic, secundar obstrucţiei venoase pulmonare.

Dispneea progresivă şi oboseala sunt manifestările clinice întâlnite cel mai frecvent.

Pacienţii pot avea tuse cronică (seacă sau productivă), durere toracică, sincopă.

În evoluţie, apar semne de insuficienţă cardiacă dreaptă: hipoxie, cianoză, hipotensiune arterială, edeme, ascită, hepatomegalie, reflux hepato-jugular.

1.4. Investigaţii paraclinice

Electrocardiografic se evidenţiază deviaţie axială dreaptă şi hipertrofie de ventricul drept.

inv. 177317

Ecocardiografia indică hipertensiune pulmonară şi ajută la excluderea afecţiunilor inimii stângi (stenoza mitrală sau mixomul) sau a disfuncţiei ventriculare stângi.

Se estimează că între 5 şi 25% dintre pacienţii cu boală pulmonară veno-ocluzivă sunt greşit diagnosticaţi cu hipertensiune pulmonară idiopatică sau boală pulmonară tromboembolică.

Hemodinamica

Sunt caracteristice două aspecte hemodinamice în această boală:

- hipertensiunea arterială pulmonară, datorată creşterii susţinute a presiunii în venele pulmonare;
- presiunea blocată în capilarele pulmonare normală sau scăzută.

Valorile normale sau scăzute ale presiunii capilare sunt de ajutor în diagnosticul diferenţial, fiind în contrast direct cu valorile crescute din obstrucţia sau stenoza venelor mari pulmonare, mixomul atrial stâng, stenoza mitrală sau insuficienţa ventriculară stângă.

Angiografia pulmonară descrie dilatarea arterelor pulmonare, uşoară îngustare a ramurilor distale, fără defecte de umplere, creşterea timpului de circulaţie prin plămâni. Venele pulmonare pot fi normal sau prost vizualizate şi atriul stâng apare normal sau mai mic, fără a se evidenţia defecte de umplere.

Bronhoscopia cu lavaj bronho-alveolar este o altă metodă investigaţională. Asocierea dintre hipertensiunea pulmonară, un număr crescut de macrofage bronho-alveolare încărcate cu hemosiderină şi infiltrat interstiţial pulmonar este foarte sugestivă pentru diagnostic.

Modificări radiologice

Radiografia toracică include semne de hipertensiune arterială pulmonară şi de congestie postcapilară:

- dilatarea trunchiului arterei pulmonare şi liniile Kerley B indică faptul că anomalia pulmonară se află dincolo de circulaţia pulmonară arterială;
- localizarea procesului patologic la nivelul venelor pulmonare este în continuare sugerată de evidenţierea calibrului normal al venelor pulmonare şi conturului normal al AS şi VS, spre deosebire de stenoza mitrală, cor triatriatum sau mixomul atrial;
- lichidul pleural poate fi prezent.

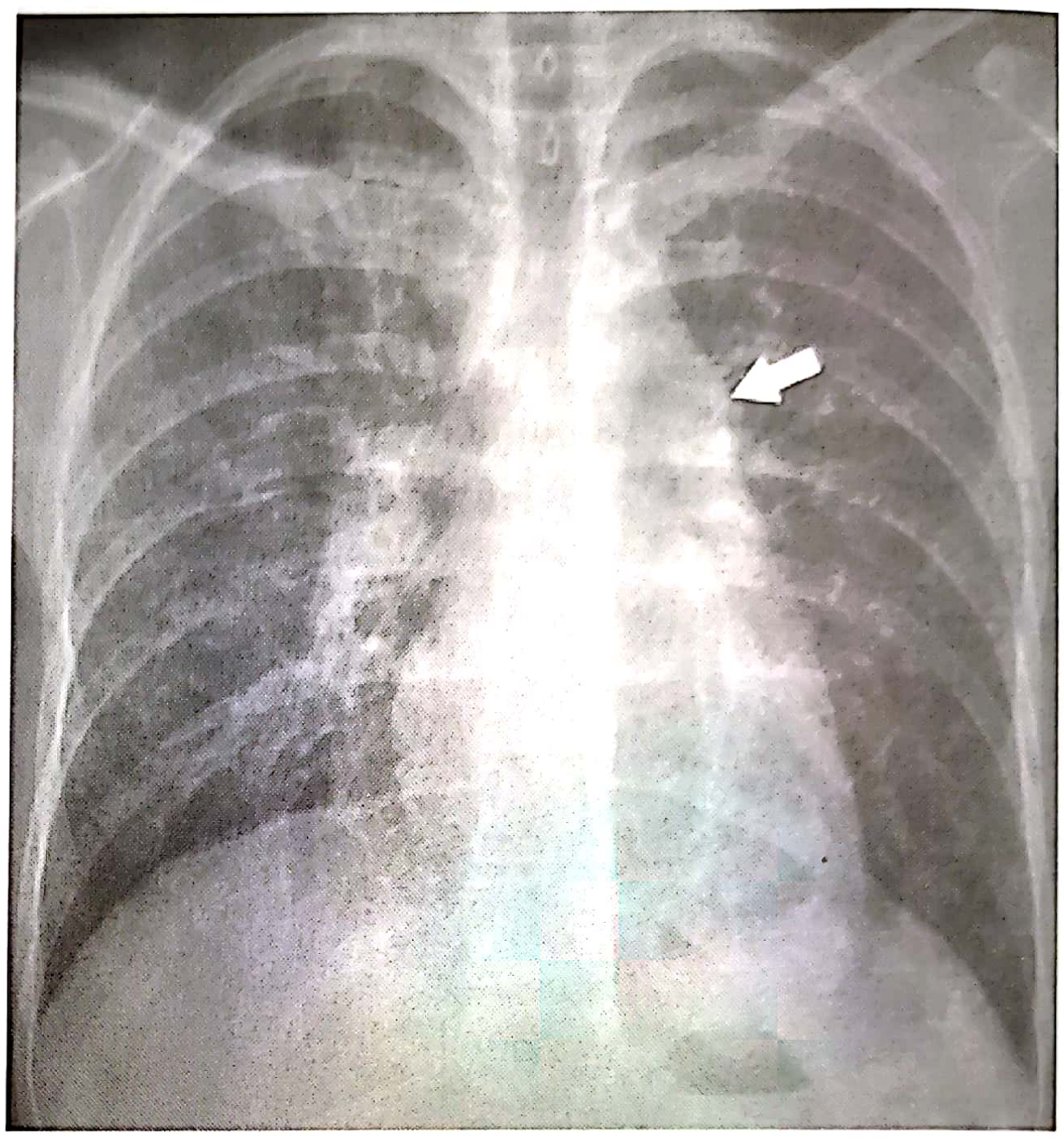

Fig. 36.3. Radiografia toracică demonstrează proeminenţa trunchiului arterei pulmonare şi prezenţa liniilor Kerley B.

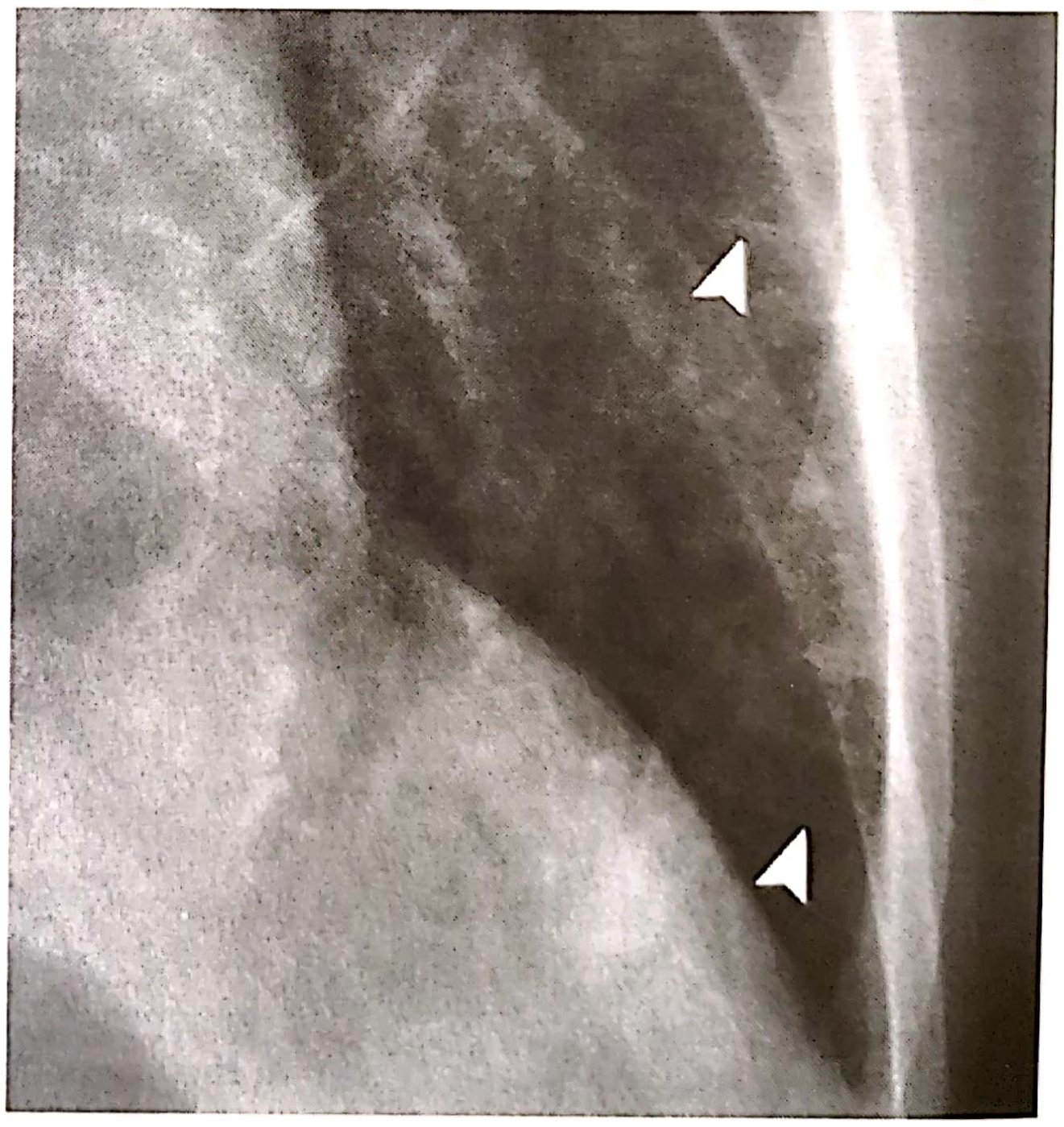

Fig. 36.4. Radiografia centrată pe lobul inferior drept confirmă prezenţa liniilor Kerley B.

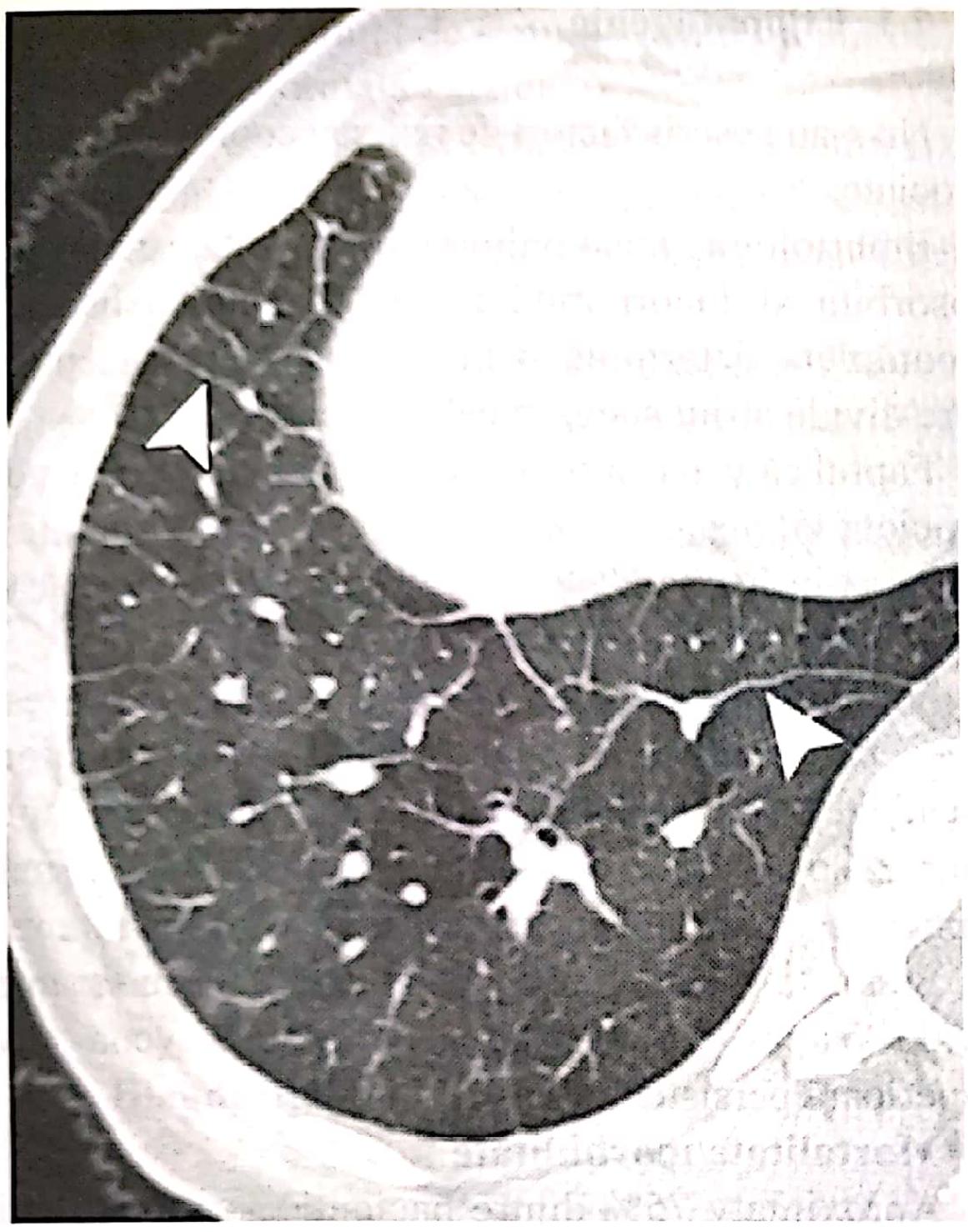

Fig. 36.5. CT centrat pe lobul inferior drept pulmonar evidenţiază îngroşarea septurilor interlobulare şi opacităţile în sticlă mată.

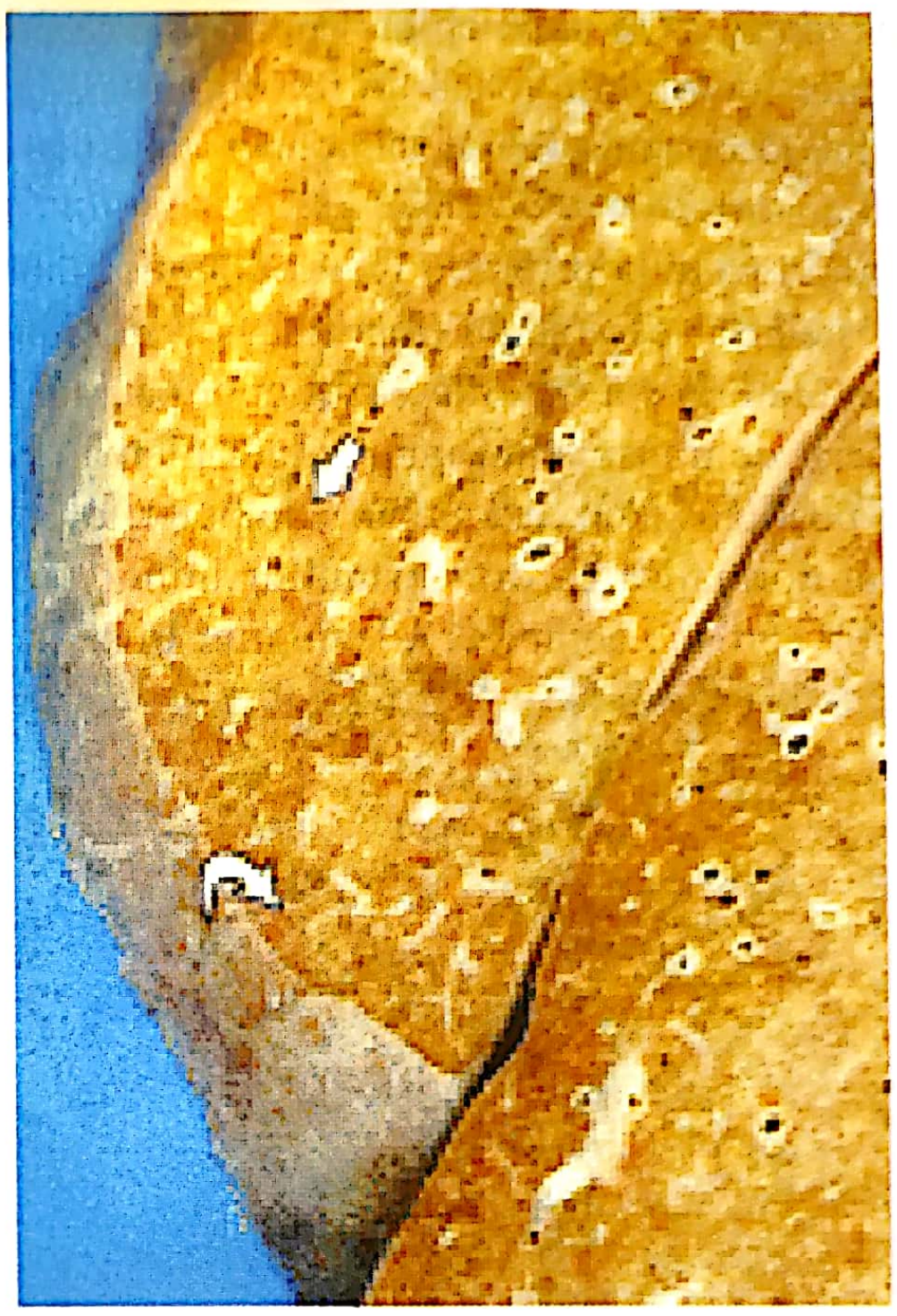

Fig. 36.6. Piesă anatomică ce evidenţiază aceleaşi aspecte ca şi CT pulmonară.

Tomografia computerizată arată dilatarea arterelor centrale pulmonare, însoţită de îngroşări întinse ale septurilor interlobulare, opacităţi în sticlă mată difuze, în mozaic, perihilar, în pete sau centrolobulare.

Trunchiul arterei pulmonare este proeminent şi camerele drepte ale cordului pot fi dilatate, semne compatibile cu cordul pulmonar cronic. AS şi VS sunt normale.

1.5. Tratament

Nu au fost realizate trialuri clinice randomizate pentru a examina siguranţa şi eficacitatea agenţilor farmacologici, în tratamentul acestor pacienţi. Majoritatea datelor privind tratamentul sunt disponibile din cazurile raportate.

Transplantul pulmonar sau cord-pulmon reprezintă unica opţiune terapeutică curativă.

Agenţii farmacologici servesc doar ca tratament de susţinere până la transplant.

Se utilizează medicamente care scad rezistenţa vasculară pulmonară, cresc debitul cardiac şi reduc supraîncărcarea de volum. Medicaţia include diuretice, IECA, anticoagulante, digoxin şi oxigen.

Adiţional, se utilizează vasodilatatoare pulmonare (blocanţi de calciu, prostacicline) şi agenţi imunosupresivi (glucocorticoizi).

Terapiile experimentale includ tratamentul cu interferon alfa şi inhibitori ai glucogenezei.

Beneficiul acestor agenţi în tratamentul bolii rămâne încă sub semnul întrebării.

În multe cazuri totuşi, experienţa clinică a arătat că vasodilatatorii ca blocantele canalelor de calciu şi prostaciclinele induc edemul pulmonar florid şi chiar fatal la aceşti pacienţi.

Explicaţia constă în faptul că dilatarea arterelor şi arteriolelor pulmonare în contextul în care rezistenţa venoasă pulmonară rămâne fixă, cu creşterea presiunii hidrostatice transcapilare, conduce la transsudarea masivă de fluid în parenchimul pulmonar. Examenul computer-tomografic joacă un rol important în acest caz, fiind recomandat înaintea inițierii terapiei cu agenți vasodilatatori.

Timpul până la primirea unui organ de transplant depășește însă speranța de viață a acestor pacienți.

În literatură, s-a raportat cazul unui pacient care a beneficiat de transplantul unui singur plămân [7]. La 3 luni posttransplant, examenul computer-tomografic a arătat normalizarea dimensiunilor inimii drepte și rezoluția aproape completă a leziunilor în sticlă mată și a liniilor de stază în plămânul nativ. Computer-tomografia a arătat o perfuzie de 80% a plămânului transplantat, fapt ce sugerează că modificările radiologice de boală veno-ocluzivă pulmonară sunt cel puțin parțial legate de factorii hemodinamici, mai degrabă decât de modificările anatomice fixe.

Un alt caz raportat a descris recurența bolii la 3 luni posttransplant cord-pulmon.

2. COR TRIATRIATUM

Este o anomalie cardiacă congenitală rară, reprezentând 0,1% dintre toate malformațiile cardiace congenitale, fără o anomalie genetică asociată cunoscută. Nu există predilecție pentru unul dintre sexe și este asociată cu alte anomalii cardiace în 50% dintre cazuri.

Termenul a fost pentru prima dată utilizat în 1905 și prima corecție chirurgicală a avut loc în 1956 [2].

În forma lui cea mai comună, cor triatriatum stâng, atriul stâng este divizat într-o cameră distală și una proximală. Camerele sunt separate printr-un diafragm cu unul sau mai multe orificii, cu venele pulmonare drenând în camera proximală.

Există variate tipuri de cor triatriatum, doar cu venele pulmonare drepte sau stângi drenând în camera proximală.

Localizarea urechiușii stângi este importantă la această malformație. Ea diferențiază cor triatriatum de o condiție similară, stenoza mitrală supravalvulară. În cor triatriatum, urechiușa stângă se află invariabil în aceeași cameră cu inelul valvei mitrale, distal de diafragmul atrial.

Cor triatriatum drept este rar și asimptomatic, fiind raportat ca o descoperire întâmplătoare.

2.1. Etiopatogenie

Nu s-au descris factori de risc sau anomalii genetice asociate.

Embriologic, vena pulmonară comună este normal absorbită și încorporată în atriul stâng. Absorbția incompletă determină o membrană fibromusculară, care divide atriul stâng în cele 2 camere [3, 4].

Faptul că vena cavă superioară stângă este frecvent asociată cu această leziune i-a determinat pe unii să propună influența VCS stângi în dezvoltarea AS ca o posibilă patogenie a bolii.

Vârsta apariției. La copiii simptomatici, este frecvent asociat cu anomalii cardio-vasculare majore. La adult, poate fi asimptomatic, diagnosticat întâmplător, cu o comunicare largă, non-restrictivă, între camerele atriale superioară și inferioară [5].

Se poate asocia cu defecte congenitale ca foramen ovale patent, defect septal atrial sau vena cavă superioară persistentă.

Mortalitate/morbiditate

Aproximatv 75% dintre pacienți mor în copilărie [6], prin hipertensiune pulmonară, dacă defectul nu este corectat. În cazul în care comunicarea dintre camerele proximală și distală nu este foarte restrictivă sau dacă se asociază un defect septal atrial, presiunea din atriul stâng este redusă, prognosticul fiind semnificativ îmbunătățit.

Singurul tratament îl reprezintă corecția chirurgicală. Majoritatea deceselor postoperatorii apar în primele 30 de zile. Mortalitatea precoce a fost apreciată la 15-20% și are o rată mai mare la cei care asociază anomalii cardiace severe [2, 3].

Prognosticul pe termen lung este excelent, cu o rată a supraviețuirii de 80-90%, pacienții având rezultate funcționale excelente, fără sechele și cu o speranță de viață apropiată de a populației generale. Aceste date sunt valabile când corecția este realizată în copilărie [4].

2.2. Aspecte clinice

Cor triatriatum este în esență o formă de stenoză mitrală supravalvulară și se prezintă similar, cu semne și simptome ale obstrucției venoase pulmonare.

Copiii prezintă frecvent semne de debit cardiac scăzut, incluzând paloare, puls periferic slab, tahipnee.

În general, ei sunt mici de statură şi au o greutate mai mică decât cea normală vârstei.

Nu există niciun suflu caracteristic sau semn fizic patognomonic pentru boală, ceea ce duce frecvent la un diagnostic incorect de boală vasculară sau parenchimatoasă pulmonară.

Accentuarea zgomotului II pulmonar este frecventă şi poate fi însoţită de un suflu diastolic de insuficienţă pulmonară.

Suflul sistolic parasternal stâng este audibil la pacienţii asociind defect septal atrial cu şunt stânga-dreapta.

Uruitura diastolică de stenoză mitrală la apex nu este în general audibilă. Raluri pulmonare bazale pot fi prezente.

Pacienţii care se prezintă târziu au dispnee şi, adesea, în istoric repetate infecţii pulmonare. Frecvent prezintă semne de insuficienţă cardiacă dreaptă. Adesea simptomatologia este severă.

2.3. Diagnostic diferenţial

- Stenoza mitrală
- Inelul mitral supravalvular
- Hipertensiunea pulmonară idiopatică
- Stenoza de vene pulmonare
- Boala veno-ocluzivă pulmonară
- Tumori atriale

2.4. Examene paraclinice

Radiografia toracică

- Semnele sunt de obicei nespecifice. Liniile Kerley B sau aspectul de edem pulmonar acut pot fi întâlnite.
- Pacienţii pot prezenta silueta cardiacă lărgită şi proeminenţa trunchiului arterei pulmonare.
- Camera proximală dilatată poate da impresia de atriu stâng lărgit.
- Prezenţa unui DSA sau a anomaliei de întoarcere venoasă pulmonară adaugă supraîncărcarea circulaţiei pulmonare la obstrucţia venoasă. Radiografia poate arăta dilatarea semnificativă a ventriculului drept.

Ecocardiografia

Este frecvent suficientă pentru diagnostic şi este examenul diagnostic de ales.

Diafragmul poate fi vizualizat în 2D şi prin prezenţa unui DSA asociat.

Este indicat a se identifica originea fiecăreia dintre venele pulmonare, având în vedere posibilitatea coexistenţei unei anomalii de întoarcere venoasă pulmonară.

Diferenţa dintre cor triatriatum şi inelul supravalvular mitral poate fi făcută prin localizarea urechiuşei stângi.

Permite evidenţierea malformaţiilor cardiace asociate.

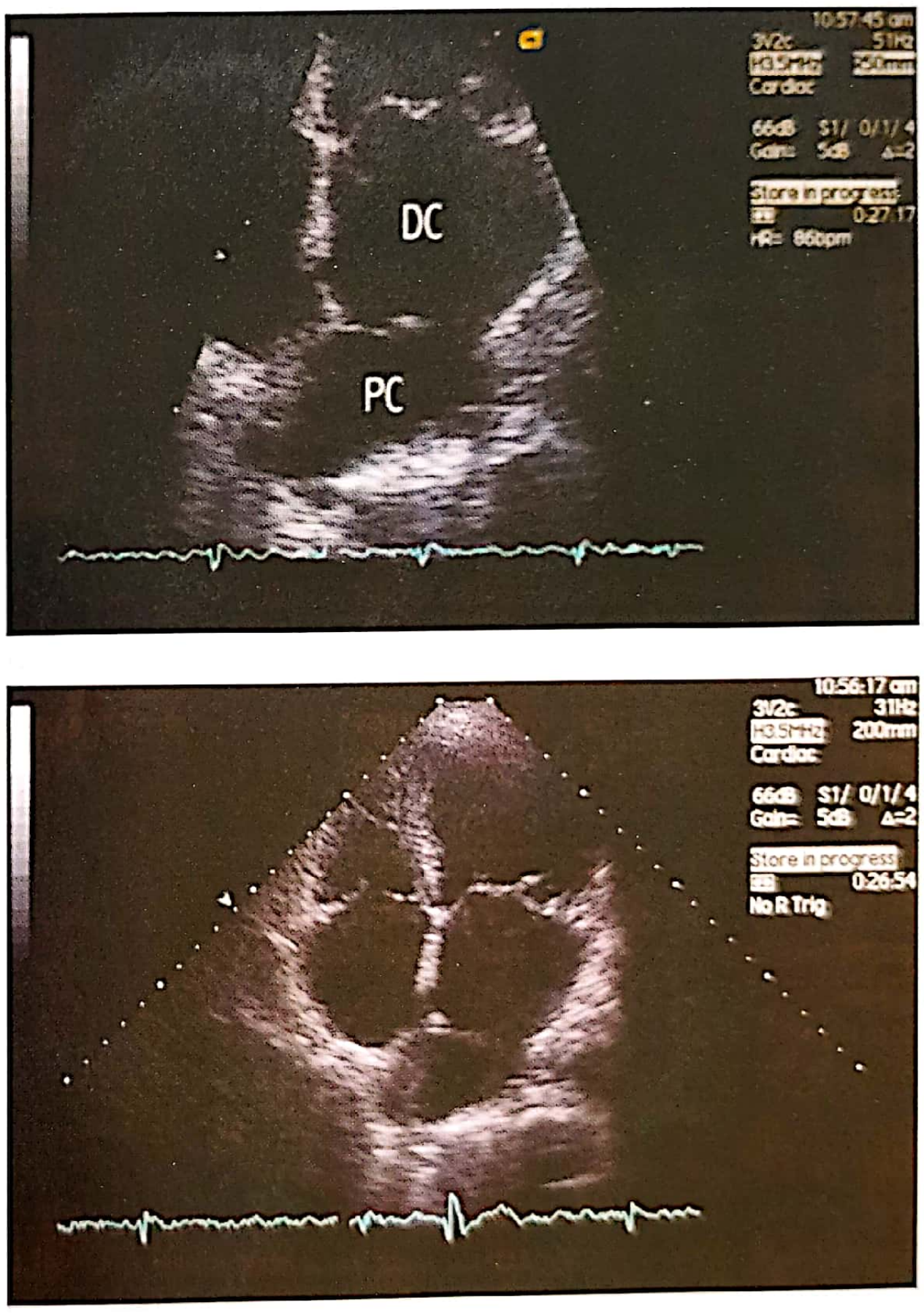

Fig. 36.7. Aspect ecografic – cor triatriatum.

Angiografia

Este indicată pentru a evalua întoarcerea venoasă pulmonară şi presiunea în artera pulmonară. Dat fiind că aproximativ 10% dintre pacienţi asociază anomalia de întoarcere venoasă pulmonară, angiografia este utilă pentru precizarea exactă a anatomiei venoase [4].

Cateterismul arată hipertensiunea pulmonară de grade variabile, în funcție de severitatea obstrucției în calea drenajului venos pulmonar. Se evidențiază un gradient de presiune între AS și presiunea blocată din capilarele pulmonare.

Camera proximală este vizualizată în timpul fazei venoase și este posibil să apară o întârziere până la vizualizarea AS și VS. Camera proximală va rămâne opacifiată și nu se va contracta odată cu camera distală.

Electrocardiograma

Semnele sunt nespecifice; se poate remarca deviație axială dreaptă, cu hipertrofie atrială dreaptă sau ventriculară dreaptă.

2.5. Tratament

Tratamentul medical vizează congestia venoasă pulmonară, până la momentul corecției chirurgicale.

Tratamentul chirurgical este de ales. Corecția chirurgicală este preferată procedurilor percutane. Se realizează incizia atrială, cu rezecția completă a diafragmului.

Abordul chirurgical se poate face printr-o sternotomie mediană sau printr-o toracotomie dreaptă. Majoritatea autorilor preferă sternotomia mediană. Abordul transseptal este preferat, oferind o vedere foate bună și fiind o tehnică mai ușoară la copiii mici. Abordul atrial stâng poate fi utilizat la copiii mai mari sau la adulții fără dilatare de atriu stâng.

Postchirurgical, activitatea fizică nu este limitată la pacienții cu corecție precoce și completă. Pacienții cu disfuncție cardiacă sau pulmonară datorate bolii prelungite necesită o restricție moderată a efortului fizic postchirurgie.

3. STENOZA MITRALĂ. INELUL SUPRAVALVULAR MITRAL

Inelul supravalvular mitral este o entitate congenitală rară, care se caracterizează prin prezența unei creste de țesut conjunctiv pe partea atrială a valvei mitrale. De obicei circumferențial în formă, inelul poate îngloba orificiul valvei mitrale și adera de foițele valvei, restricționându-le mișcările.

Deși un inel supravalvular mitral poate permite un flux normal de la atriul stâng spre ventricul, fluxul prin valva mitrala este adesea semnificativ obstruat.

Poate apărea ca și defect izolat, dar în 90% dintre cazuri se asociază cu alte defecte congenitale **[8]**.

Uneori, stenoza mitrală supravalvulară poate fi o leziune dobândită, după anuloplastia mitrală pentru stenoza mitrală.

3.1. Fiziopatologie

Inelul supravalvular mitral este o creastă circumferențială sau o membrană provenită din peretele atriului stâng, superior de valva mitrală și frecvent atașată acesteia. Variabil în grosime și întindere, inelul poate fi o membrană subțire sau o creastă fibroasă groasă. Aceasta poate fi dificil de stabilit, dat fiind că membrana aderă adesea de foița mitrală anterioară, rămânând doar proximal de foița mitrală posterioară. Aderarea la valvă poate împiedica deschiderea foițelor, acesta fiind mecanismul principal de obstrucție în calea fluxului mitral.

În alte cazuri, inelul poate fi suficient de larg pentru a prolaba în orificiul mitral, provocând astfel obstrucție. Inelul poate fi inițial incomplet și excentric, fără a reprezenta un obstacol în calea fluxului prin valva mitrală. Turbulența fluxului determină în timp o creștere progresivă a membranei supravalvulare sau a crestei, înrăutățind fluxul mitral. Acesta este mecanismul responsabil și în cazul stenozelor supravalvulare apărute după anuloplastia mitrală.

Valva mitrala nativă este ea însăși frecvent anormală și stenotică la nivel valvular sau subvalvular. Fuziunea foițelor, un orificiu valvular mic sau anomalii ale mușchilor papilari se întâlnesc frecvent.

Complexul Shone cuprinde 4 defecte congenitale cardiace: inelul supravalvular mitral, valva mitrală în parașută, stenoza aortică subvalvulară și coarctația de aortă. Alte leziuni frecvent asociate sunt defectul septal ventricular, persistența canalului arterial, canalul atrioventricular și tetralogia Fallot **[9]**.

Defecte asociate foarte rar sunt defectul septal atrial, cor triatriatum, vena cavă superioară stângă, anomalia parțială de întoarcere venoasă pulmonară, stenoza de vene pulmonare, orificiul mitral dublu, sindromul Wolf-Parkinson-White.

Obstrucția în calea fluxului mitral este dată de reducerea ariei orificiului valvular. Când este semnificativă clinic, apare gradientul de presiune diastolic între AS şi VS. Presiunea în atriul stâng şi venele pulmonare creşte, putând determina exsudarea de fluid în interstiţiul pulmonar.

Dispneea este consecinţa edemului interstiţial şi scăderii complianţei pulmonare. În cazurile severe, poate apărea edemul pulmonar. Asocierea unui defect septal atrial poate scădea presiunea în atriul stâng, reducând sau mascând severitatea stenozei mitrale. Asocierea defectelor care cresc debitul VS (defectul septal ventricular, persistenţa canalului arterial) exacerbează obstrucţia din calea fluxului mitral. Inelul supravalvular este dificil de evidenţiat în situaţii ce determină diminuarea fluxului pulmonar, ca tetralogia Fallot.

Persistenţa hipertensiunii venoase pulmonare conduce la hipertensiune arterială pulmonară, cu creşterea rezistenţei pulmonare şi insuficienţă ventriculară dreaptă.

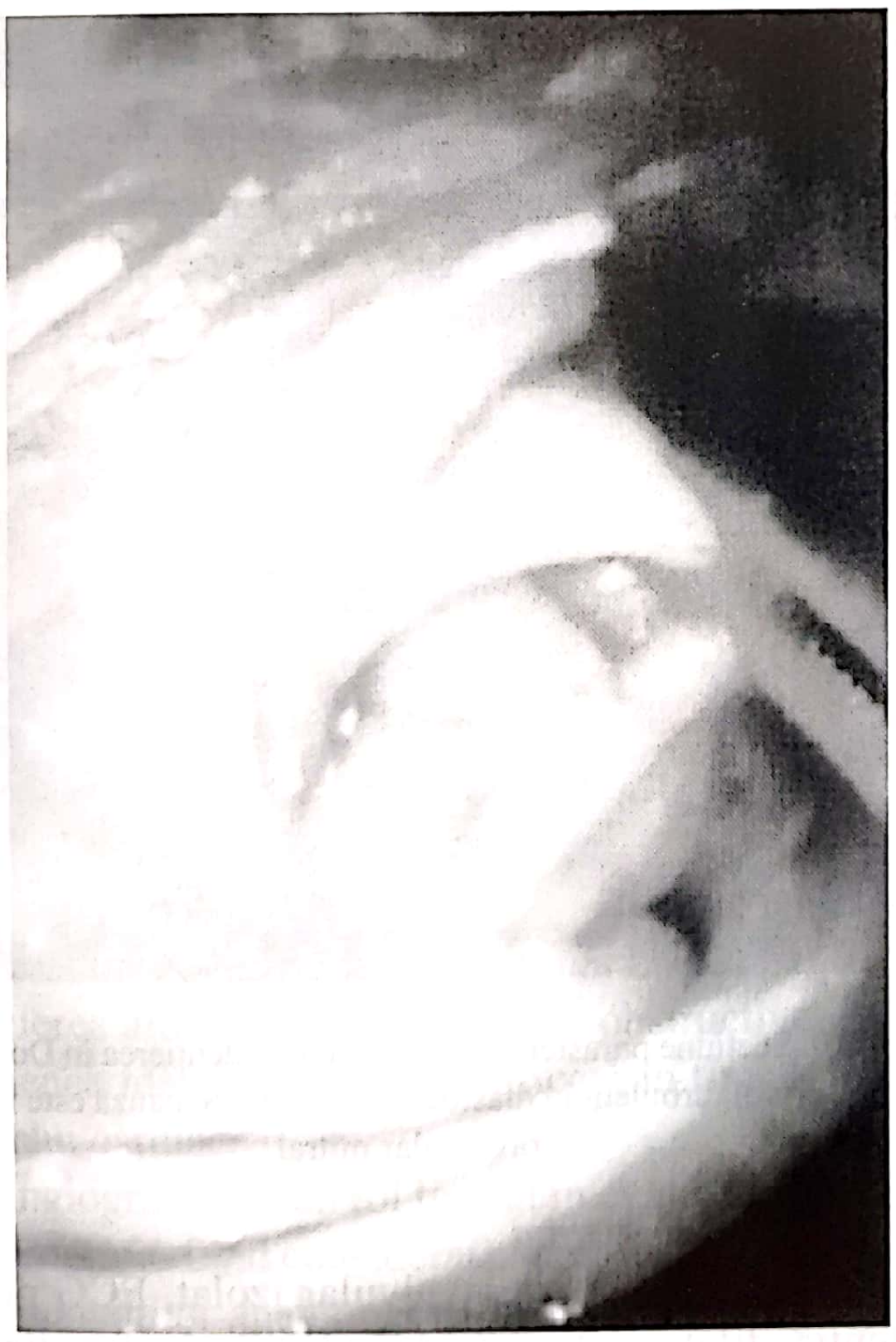

Fig. 36.8. Inel supravalvular mitral – imagine operatorie.

Frecvenţa

Nu există date disponibile privind incidenţa acestei boli. În majoritatea cazurilor, inelul mitral supravalvular este detectat în timpul investigaţiilor pentru alte anomalii cardiace congenitale sau de valvă mitrală.

Nu s-a raportat o predilecţie a bolii în funcţie de rasă, vârstă sau sex **[9, 10]**.

3.2. Situaţii de diagnostic

În majoritatea cazurilor, boala este diagnosticată ca fiind asociată altor anomalii cardiace congenitale.

Uneori, poate fi cauza stenozei mitrale congenitale.

Severitatea simptomelor depinde de gradul hipertensiunii în atriul stâng sau în circulaţia venoasă pulmonară.

Cei mai mulţi pacienţi devin simptomatici în jurul vârstei de 2 ani.

În cazuri rare, boala poate fi diagnosticată întâmplător ecografic.

Simptomele întâlnite la pacienţii cu inel supravalvular şi stenoză mitrală congenitală pot fi unul sau mai multe dintre următoarele:

- dispneea, tusea nocturnă şi tahipneea, datorate congestiei venoase pulmonare;
- infecţii respiratorii frecvente, wheezing;
- dificultăţi de alimentare, insuficienţa de creştere, oboseala, prin insuficienţă cardiacă şi reducerea debitului cardiac;
- uneori edem pulmonar acut;
- hemoptizii, sincope.

Semne fizice:

- puls slab în caz de debit cardiac scăzut;
- cianoză periferică;
- zgomot II accentuat în focarul pulmonarei;
- uruitura diastolică de stenoză mitrală poate fi audibilă la apex, mai ales în caz de asociere a defectului cu DSV sau PCA, care cresc fluxul mitral;
- semne de insuficienţă cardiacă dreaptă – hepatomegalie, turgescenţa jugulară,edeme periferice.

3.3. Investigaţii paraclinice

Sunt esenţiale în stabilirea anatomiei inelului valvular mitral, în evaluarea severităţii stenozei şi în identificarea defectelor asociate, înaintea tratamentului chirurgical.

Radiografia pulmonară:

- dilatarea atriului stâng;
- semnele congestiei pulmonare;
- dilatarea trunchiului arterei pulmonare și a ramurilor sale.

Ecocardiografia

Este cea mai importantă metodă de diagnostic, servind la evaluarea severității obstrucției. Permite precizarea exactă a mărimii, poziției și extinderii inelului supravalvular în raport cu foițele valvulare mitrale.

Uneori, membrana poate adera foarte strâns de foițele mitrale, astfel încât este dificil să fie vizualizată în ecografia bidimensională.

Se evaluează diminuarea amplitudinii mișcării foițelor mitrale.

Se evaluează starea cordajelor și a mușchilor papilari și se exclud alte defecte asociate.

Se evaluează gradul de hipertensiune pulmonară.

Ecocardiografia Doppler permite evidențierea patternului fluxului transmitral, evaluează prezența și severitatea obstrucției. Semnul caracteristic este prezența fluxului turbulent cu velocitate crescută la nivelul inelului supravalvular mitral.

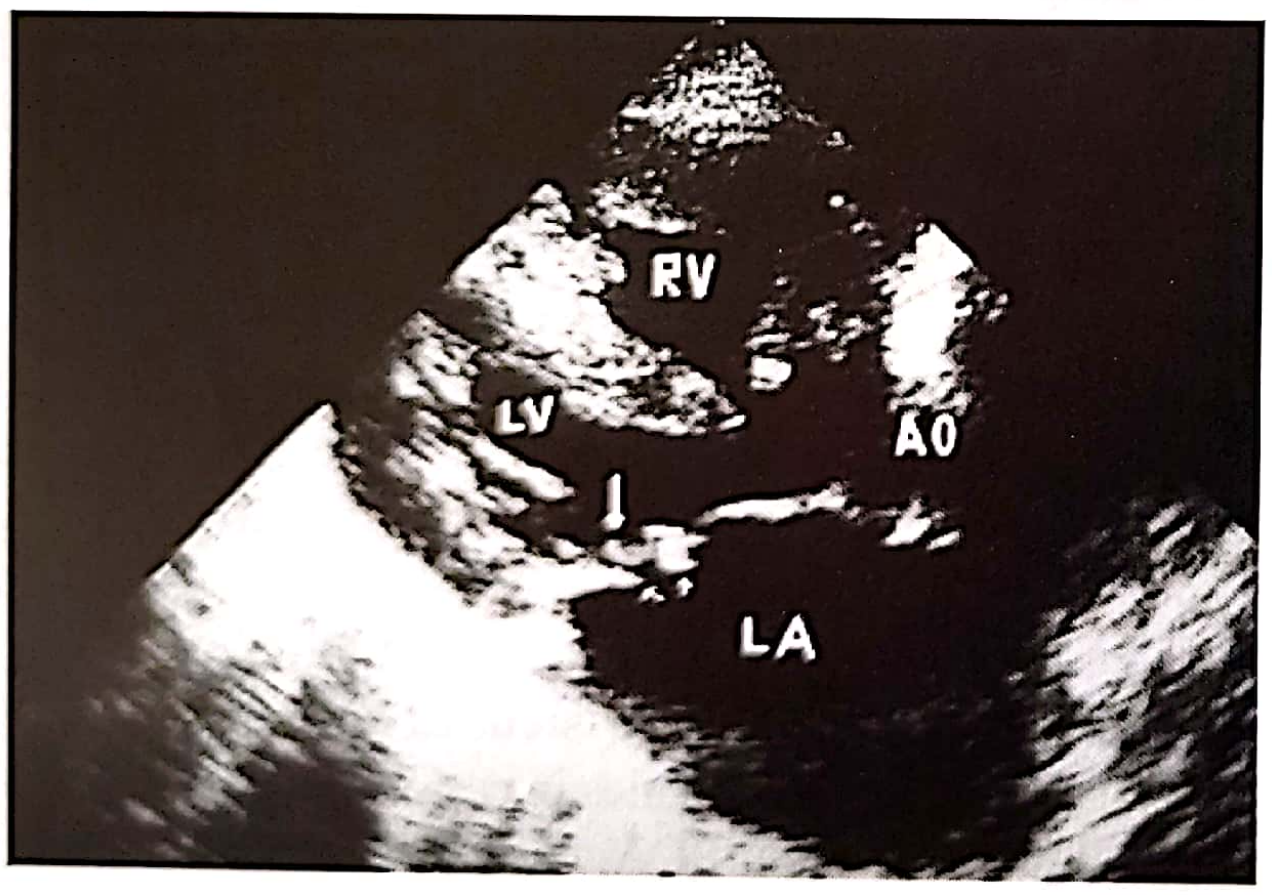

Fig. 36.9. Inel supravalvular mitral (săgeata mică), aderent de valva mitrală (săgeata mare) (ecografie 2D – parasternal ax lung).

Ecocardiografia transesofagiană. La copii, de obicei, nu este necesară, dată fiind obținerea unor informații suficiente din fereastra transtoracică. La adult, poate însă aduce date suplimentare după evaluarea tuturor componentelor inelului supravalvular și ale valvei mitrale.

Poate evidenția prezența trombilor în atriul stâng.

Intraoperator, este necesară la pacienții de orice vârstă, pentru a evalua corecția leziunii.

Ecografie 2D – secțiune apicală – inelul mitral supravalvular (săgeata mică) și valva mitrală (săgeata mare) (**Fig. 36.9**).

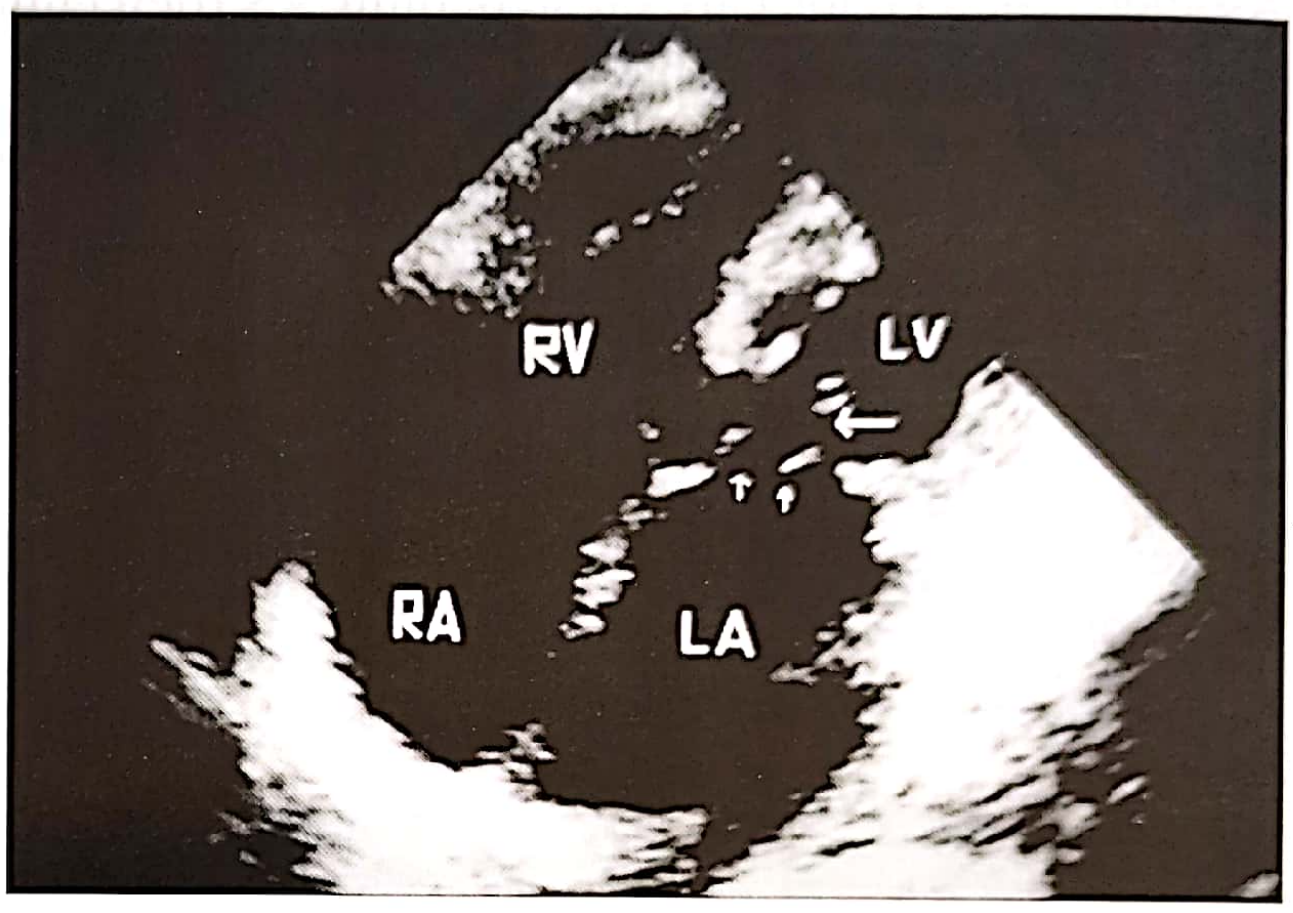

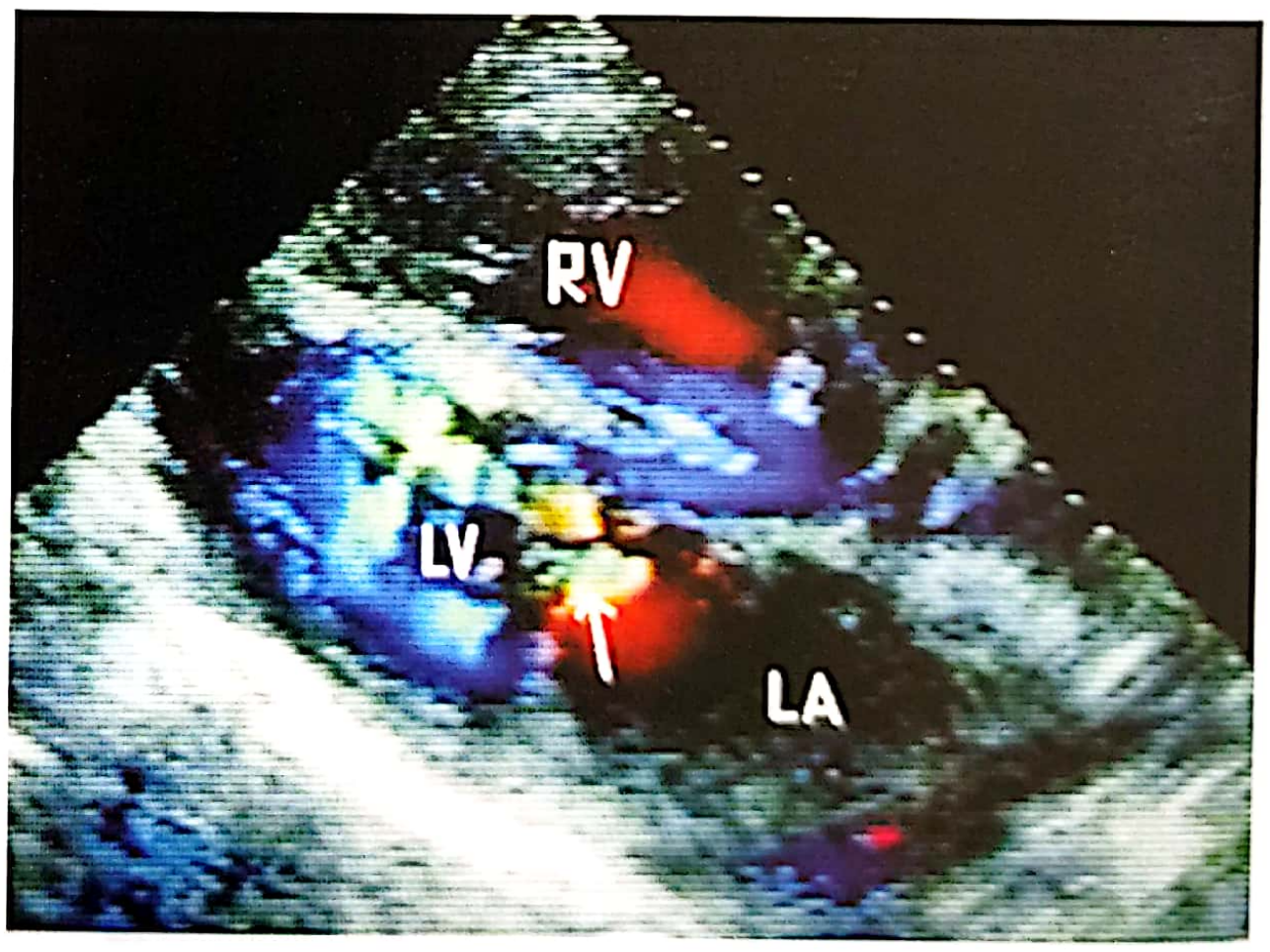

Fig. 36.10. Secțiune parasternal ax lung, cu evidențierea în Doppler color a fluxului turbulent în diastola din AS în VS; cauza este inelul supravalvular mitral.

Electrocardiograma

În cazul inelului supravalvular izolat, ECG poate evidenția dilatare de AS, AD, HVD, în funcție de gradul obstrucției.

Defectele asociate influenţează modificările electrocardiografice.

Cateterismul cardiac

Nu este necesar în cazul în care ecocardiografia aduce toate datele necesare anatomice şi hemodinamice la aceşti pacienţi **[8]**. Poate aduce informaţii suplimentare privind severitatea obstrucţiei la nivel mitral, în special în prezenţa şi a altor defecte cardiace congenitale. Presiunea din atriul stâng şi din venele pulmonare este crescută. Gradientul de presiune este evidenţiat între atriul stâng şi ventriculul stâng. Datorită faptului că intrarea în atriul stâng poate fi dificilă şi necesită uneori puncţie transseptală, presiunea blocată în capilarele pulmonare este considerată un indicator fidel al presiunii din atriul stâng.

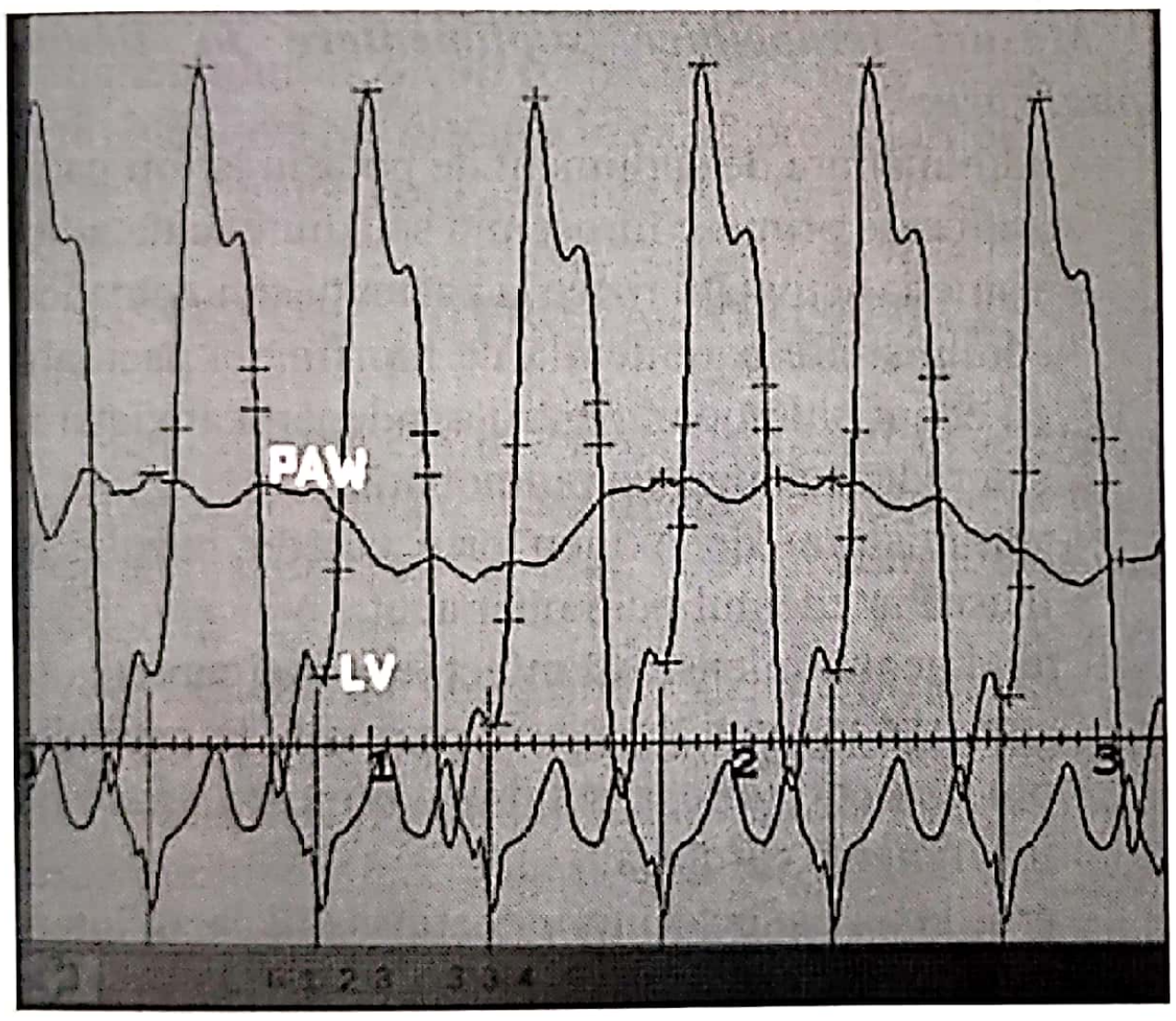

Fig. 36.11. Presiunea blocată din capilarele pulmonare (PAW), mult crescută faţă de presiunea din VS în diastolă.

Presiunea în artera pulmonară este crescută. Asocierea altor şunturi sau leziuni obstructive este de asemenea identificată şi cuantificată în timpul cateterismului cardiac.

Angiografia are un rol limitat în evaluarea pacienţilor, ecografia fiind considerată superioară în evidenţierea anomaliilor anatomice şi funcţionale. Angiografia atriului stâng, în incidenţa oblic anterior drept 4 camere, poate evidenţia inelul supravalvular mitral. Un inel foarte bine aderent poate fi dificil de vizualizat şi de diferenţiat de stenoza valvulară mitrală. Urechiuşa stângă şi atriul stâng sunt lărgite şi trecerea substanţei de contrast din AS spre VS este întârziată.

Ventriculografia aduce informaţii anatomice suplimentare privind valva mitrală, septul interventricular, tractul de ejecţie al VS şi arcul aortic.

3.4. Tratament medical

Standardele tratamentului medical sunt:

- controlul simptomelor determinate de congestia venoasă pulmonară şi insuficienţa cardiacă;
- stabilizarea pacientului înaintea evaluării în vederea chirurgiei;
- adjuvant al tratamentului chirurgical în perioada postoperatorie;
- la copiii foarte mici, controlul simptomatologiei, până la intervenţia chirurgicală.

3.5. Tratament chirurgical

Indicaţii şi standarde

Este indicat la toţi pacienţii simptomatici cu stenoză mitrală supravalvulară, pentru a ridica obstacolul mitral.

Trebuie realizat cât mai devreme la pacienţii cu insuficienţă cardiacă dreaptă, edem pulmonar, hipertensiune arterială pulmonară.

Prima corecţie chirurgicală a inelului supravalvular mitral a fost descrisă de Lynch în 1962, într-un studiu realizat pe 14 pacienţi.

Tipul operaţiei depinde de anatomia inelului supravalvular şi a aparatului valvular mitral şi de prezenţa unui defect cardiac asociat. Anatomia detaliată trebuie definită înaintea intervenţiei chirurgicale **[19]**.

Ulterior, se realizează incizii radiale în inelul supravalvular (A şi B în **Fig. 36.12**), la nivelul ambelor comisuri, deasupra inelului mitral. Utilizând scizurile realizate, segmentul de inel adiacent valvei mitrale anterioare este excizat (B în **Fig. 36.12**), apoi, câteva incizii radiale se fac în partea posterioară a inelului (C în **Fig. 36.12**). Aceste incizii cuprind toată grosimea inelului şi se extind până la media foiţei posterioare. Segmentele inelului cuprinse între aceste incizii sunt rezecate în acest plan.

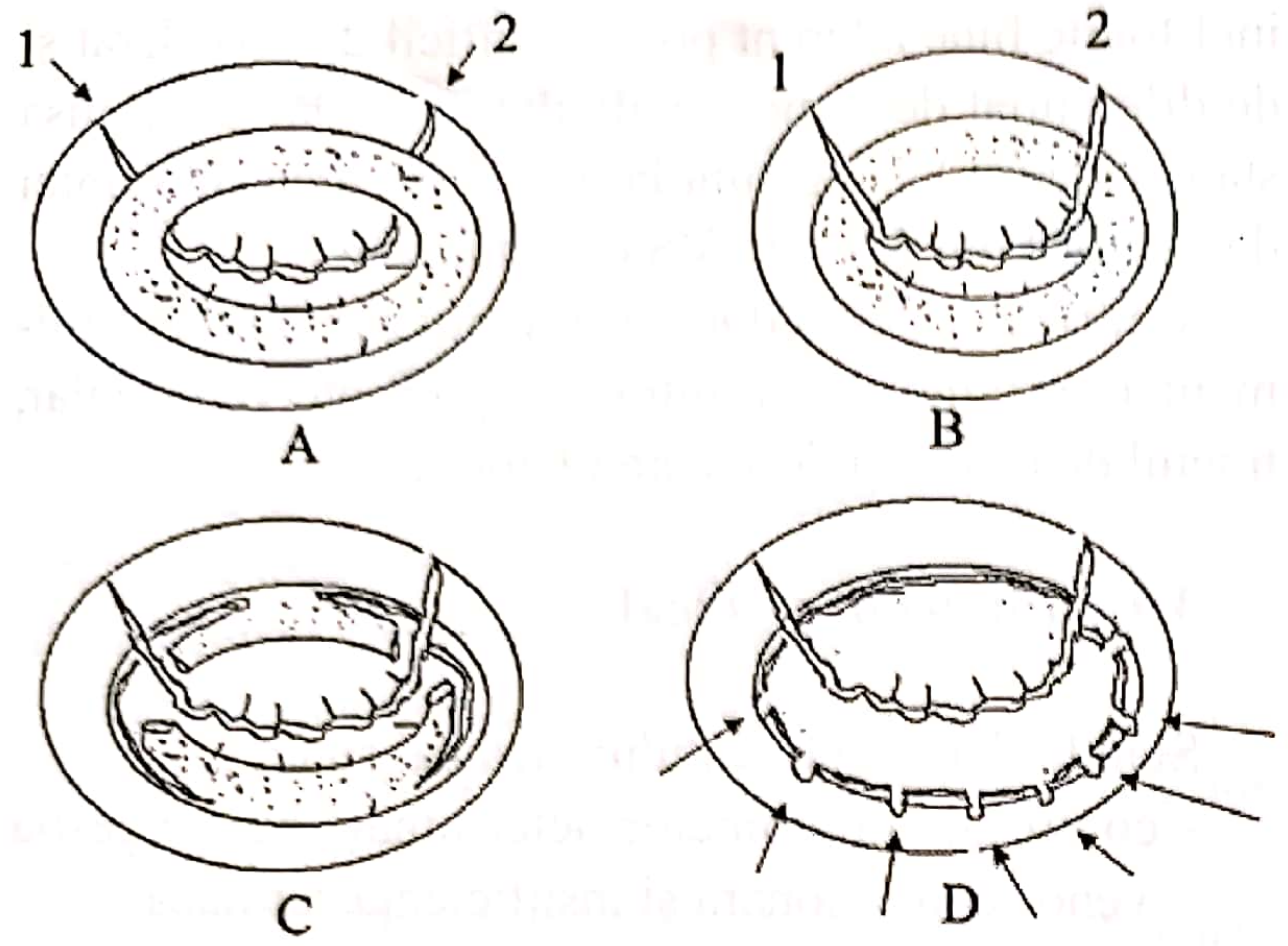

Fig. 36.12. Corecția chirurgicală a inelului supravalvular mitral.

La majoritatea pacienților, inelul supravalvular poate fi complet excizat, cu repararea oricărei anomalii mitrale asociate.

Dacă inelul supravalvular mitral este puternic aderent de foița valvulară mitrală sau aparatul valvular mitral este anormal, înlocuirea valvei mitrale poate fi necesară.

Toate defectele cardiace asociate pot fi corectate în același timp. De altfel, intervenția chirurgicală este adesea necesară pentru corecția defectelor cardiace asociate, chiar dacă inelul supravalvular mitral nu are o consecință hemodinamică semnificativă.

Prezența unui aparat valvular mitral normal a fost asociată cu un rezultat chirurgical mai bun decât la pacienții la care acesta a trebuit înlocuit.

Pacienții care necesită corecția chirurgicală la o vârstă tânără au un prognostic rezervat. Rata mortalității este înaltă. Recurența stenozei supravalvulare reprezintă un risc la 15% dintre supraviețuitori, probabil datorită persistenței turbulenței la intrarea într-un ventricul stâng mic **[19]**.

Pacienții care prezintă complexul Shone au un spectru larg de anomalii. Sunt necesare cura chirurgicală a coarctației de aortă, corecția obstrucției de la nivelul tractului de ejecție al VS și reconstrucția valvei mitrale. Rezultatele sunt încurajatoare, cu o rată de supraviețuire actuală de 89% la 15 ani după intervenție. Mortalitatea operatorie este crescută de asocierea cu afectarea severă a valvei mitrale, hipoplazia ventriculară stângă.

Dilatarea percutană transluminală a fost utilizată în anumite cazuri, dar rezultatele sunt inferioare chirurgiei. Rezecția chirurgicală rămâne tratamentul de ales.

Dieta și activitatea fizică

Pacienții asimptomatici nu necesită un regim alimentar special.

Pacienții cu insuficiență cardiacă necesită un regim hiposodat. Se recomandă o restricție de lichide la copiii cu insuficiență cardiacă (60–80 ml/Kg/zi).

Pacienții care prezintă congestie venoasă pulmonară și insuficiență cardiacă trebuie să evite eforturile fizice susținute. Copiii asimptomatici, fără hipertensiune pulmonară, pot participa la activități fizice normale.

Măsuri terapeutice suplimentare în timpul spitalizării:

- administrare de supliment de potasiu la toți pacienții care primesc furosemid sau diuretic tiazidic;
- restricția activității fizice la pacienții simptomatici;
- administrare parenterală de morfină la pacienții cu edem pulmonar, pentru a îndepărta anxietatea și a reduce congestia pulmonară;
- administrare de oxigen prin cateter nazal sau mască în edemul pulmonar acut;
- tratamentul intensiv al infecțiilor intercurente;
- corecția anemiei dacă este prezentă; transfuziile pot fi uneori utile, ameliorând semnele severe de insuficiență cardiacă;
- profilaxia endocarditei infecțioase în cazul intervențiilor chirurgicale și al manevrelor sângerânde.

Urmărirea pacienților în afara spitalului

Pacienții necesită evaluare periodică, pentru monitorizarea simptomelor, a complianței la tratament și a eventualelor efecte adverse.

Evaluare periodică a electroliților serici și a funcției renale la pacienții aflați sub tratament cu diuretice.

Diagnosticul și tratamentul prompt al infecțiilor intercurente, al tulburărilor de ritm și al altor complicații previne agravarea insuficienței cardiace.

3.6. Complicații

Complicațiile posibile ale bolii sunt: edemul pulmonar acut, hipertensiunea arterială pulmonară, aritmiile atriale, tromboza de atriu stâng, embolii, infecții pulmonare repetate, endocardita infecțioasă.

Tromboza venoasă cerebrală a fost descrisă la copiii cu inel supravalvular mitral.

3.7. Prognostic

Dintre pacienții cu stenoză mitrală congenitală, cei cu inel supravalvular mitral au un prognostic relativ bun. Excizia completă chirurgicală este posibilă și de obicei determină o vindecare durabilă. Un aparat mitral normal și absența defectelor majore asociate determină un rezultat chirurgical favorabil.

Educația pacientului

Pacientul și familia trebuie înștiințați în ceea ce privește necesitatea controalelor periodice, importanța tratamentului medical, restricția la efort, necesitatea antibioterapiei profilactice în cazul procedurilor sângerânde și al tratării oricărei infecții apărute.

4. STENOZA MITRALĂ CONGENITALĂ

Stenoza valvei mitrale este rezultatul unui proces patologic care îngustează orificiul la nivel supravalvular, valvular sau subvalvular. Poate fi congenitală sau dobândită.

Stenoza mitrală congenitală, o entitate rară, include mai multe forme anatomice. Acestea prezintă: hipoplazia inelului valvular mitral, fuziunea comisurilor valvulare, dublu orificiu mitral, scurtarea sau alungirea cordajelor tendinoase, valvă mitrală în parașută, în care toate cordajele sunt atașate unui singur mușchi papilar.

Cele mai întâlnite malformații asociate sunt: coarctația de aortă, stenoza valvulară aortică și stenoza aortică subvalvulară. Asocierea în diferite grade a obstrucției în tractul de ieșire sau de intrare a ventriculului stâng determină complexul Shone **[8]**.

Hipoplazia severă sau atrezia valvei mitrale determină un ventricul stâng hipoplazic, care nu e capabil să susțină debitul cardiac sistemic. Aceasta este considerată o parte din spectrul sindromului de cord stâng hipoplazic.

4.1. Fiziopatologie

Obstrucția fluxului spre ventriculul stâng crește presiunea atrială stângă în grade diferite, în funcție de severitatea stenozei. Consecința este creșterea presiunii în circulația venoasă pulmonară și ulterior arterială, consecutiv a presiunii în cavitățile drepte. Presiunea hidrostatică crescută în capilarele pulmonare determină congestia pulmonară prin extravazarea de lichid în spațiile alveolar și interstițial.

Presiunea crescută în ventriculul drept determină hipertrofie ventriculară dreaptă. Presiunile pulmonare crescute pot progresa spre hipertensiunea arterială pulmonară fixă, prin hipertrofia mediei și îngroșarea intimală a arteriolelor pulmonare. Fluxul pulmonar scade, scăzând și fluxul sistemic. Dacă reducerea debitului cardiac este critică, pot apărea suferințe de organ, ca insuficiența renală sau hepatică.

Stenoza mitrală congenitală este rară, apărând la 0,5% dintre pacienții cu boli cardiace congenitale.

În perioada fetală, obstrucția la nivelul valvei mitrale nu interferă cu creșterea și dezvoltarea normală, chiar dacă valva mitrală este atrezică, dat fiind că volumul de sânge venos pulmonar spre atriul stâng este mic și circulația fetală bronșică este suficientă pentru a compensa efectele obstrucției. În acest caz, ventriculul drept înlocuiește fluxul sistemic via ductus arteriosus și pacienții prezintă cord stâng hipoplazic.

Formele mai puțin severe de stenoză mitrală permit dezvoltarea normală a VS și aortei.

Dacă boala nu este tratată, morbiditatea și mortalitatea sunt înalte, cu o supraviețuire medie estimată la 3 ani. Asocierea altor leziuni congenitale, ca stenoza de valvă aortică și coarctația de aortă, crește morbiditatea și mortalitatea.

Nu există predilecție a bolii în funcție de rasă și sex. Boala este de obicei diagnosticată în copilărie.

În copilărie, pacienții cu SM severă pot prezenta edem pulmonar rapid după naștere, dacă nu se asociază DSA. Prezența DSA scade presiunea în atriul stâng, determinând un tablou clinic de supraîncărcare a circulației pulmonare cu debit cardiac scăzut.

Pacienții cu SM moderată prezintă, după perioada neonatală, semne de debit cardiac scăzut și insuficiență cardiacă dreaptă, infecții pulmonare repetate, insuficiență în creștere, tahipnee, tuse cronică.

Copiii mai mari pot prezenta început de limitare a activității fizice. Dispneea poate varia de la dispnee de efort la ortopnee și edem pulmonar acut.

Dispneea poate fi precipitată de creșterea fluxului la nivelul orificiului valvular mitral stenozat (sarcină, efort fizic) sau de reducerea timpului de umplere a VS în diastolă, prin creşterea frecvenţei cardiace (stres, efort, febră, infecţii respiratorii, fibrilaţie atrială cu ritm ventricular rapid).

Pot fi prezente semne de insuficienţă cardiacă dreaptă, cu edeme periferice şi oboseală.

Pacienţii pot prezenta fibrilaţie atrială, deşi este rară în copilărie. Aceasta poate determina reducerea debitului sistemic prin scăderea umplerii VS, evenimente tromboembolice (la 10–20% dintre pacienţi).

Hemoptiziile sunt provocate de ruptura venelor bronşice dilatate. Apar rar la pacienţii pediatrici.

Durerea toracică apare la 15% dintre pacienţi.

Disfagia poate fi produsă prin compresia esofagului, ca urmare a dilatării atriului stâng. Apare rar la copii.

Disfonia este o manifestare rară ce apare prin compresia nervului laringeal recurent de atriul stâng dilatat.

4.2. Semne fizice

Examenul fizic variază în funcţie de severitatea bolii.

***Stenoza moderată*:**
- puls periferic normal şi perfuzie bună;
- zgomot I accentuat, zgomot II accentuat în hipertensiunea arterială pulmonară;
- uruitură diastolică, cu accentuare telediastolică, audibilă la apex;
- zgomot IV posibil audibil la apex.

Stenoza mitrală severă
- puls periferic slab, perfuzie periferică scazută;
- palparea impulsului sistolic al VD când este prezentă hipertensiunea pulmonară;
- diminuarea zgomotului I în prezenţa insuficienţei cardiace şi a diminuării umplerii VS;
- accentuarea zgomotului II în focarul pulmonarei,
- uruitura diastolică poate diminua în intensitate, secundar debitului cardiac scăzut;
- în hipertensiunea pulmonară severă, poate apărea suflul diastolic de regurgitare valvulară pulmonară în focarul arterei pulmonare **[9, 10]**.

4.3. Etiologie

Cauza stenozei mitrale congenitale rămâne necunoscută. S-a observat că prevalenţa stenozei mitrale la descendenţii mamelor cu obstrucţie în tractul de ejecţie al VS este crescută.

4.4. Diagnostic diferenţial

Stenoza mitrală dobândită
Inelul supravalvular mitral
Dublu orificiu mitral
Cor triatriatum stâng
Complexul Shone
Mixomul atrial

4.5. Explorări paraclinice

Radiografia toracica indică:
- congestie venoasă pulmonară,
- dilatarea atriului drept,
- dilatarea ventriculului drept.

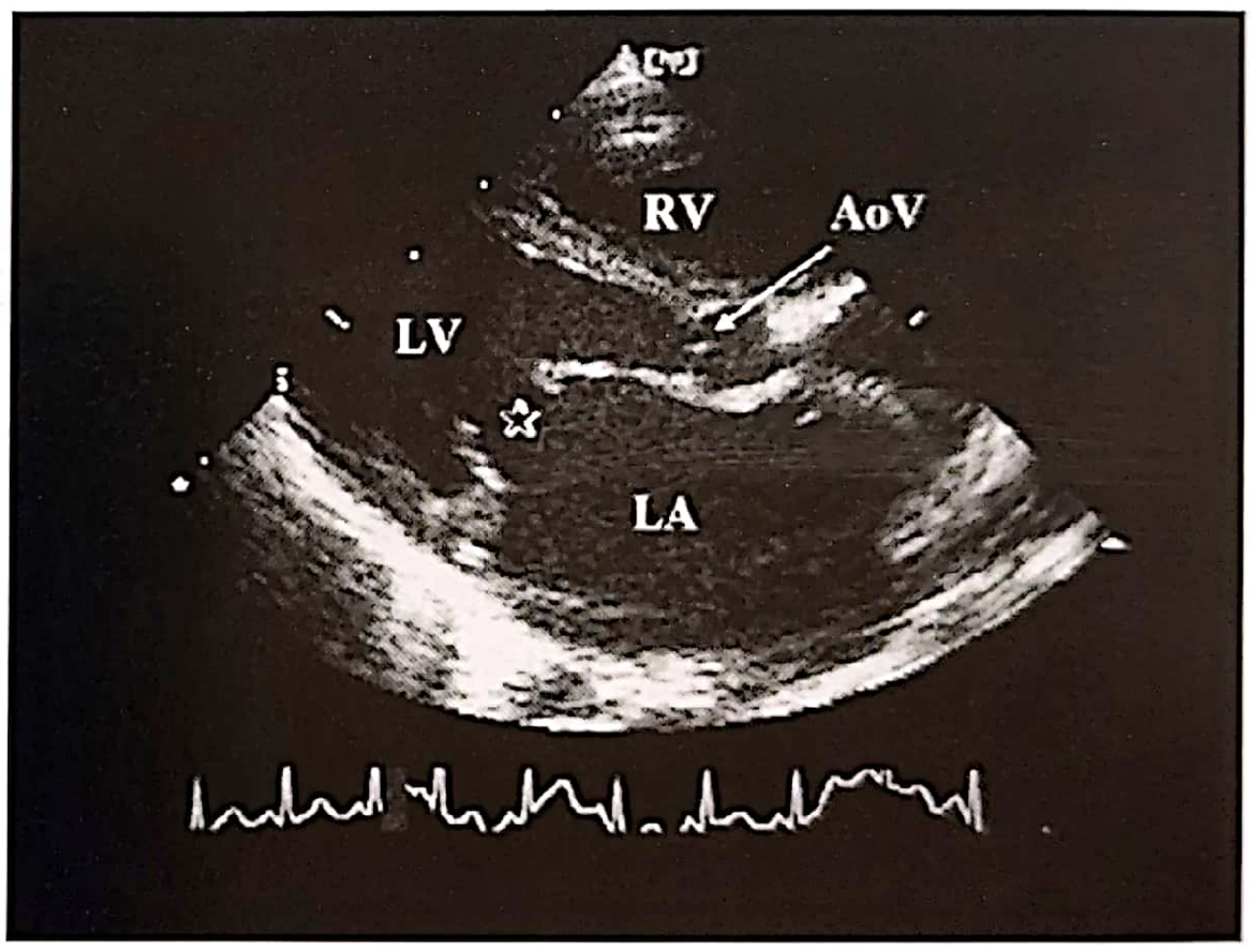

Fig. 36.13. Ecocardiografie – 2D – secţiune parasternală ax lung; se observă dilatarea AS.

Ecocardiografia

Reprezintă cea mai importantă metodă de diagnostic, permiţând o evaluare excelentă anatomică şi hemodinamică a stenozei mitrale.

Permite vizualizarea directă a morfologiei foiţelor valvulare şi a mobilităţii lor, ca şi măsurarea dimensiunilor orificiului valvular, evaluarea mărimii AS şi a prezenței trombilor în AS, estimarea gradientului de presiune la nivelul valvei mitrale și a presiunii în ventriculul drept.

Ecocardiografia transesofagiană se utilizează când fereastra transtoracică este inadecvată sau în timpul intervenției chirurgicale.

Ecocardiografia 3-dimensională transtoracică și transesofagiană poate aprecia bine mișcarea valvei și ajută planul preoperator în situațiile în care este luată în considerare reconstrucția valvei. Acuratețea tehnicii poate fi limitată de calitatea imaginii în bidimendional, care poate fi afectată de mișcarea pacientului, respirație, aritmii cardiace (fibrilația atrială).

Cateterismul cardiac poate fi realizat pentru obținerea presiunilor prin măsurători directe ale gradientului transmitral, rezistențelor pulmonare și debitului cardiac. Este utilizat doar la pacienții la care evaluarea ecocardiografică nu aduce date complete sau la pacienții care urmează a beneficia de valvuloplastie mitrală.

4.6. Tratament medical

- Pacienții asimptomatici cu stenoză mitrală moderată nu necesită terapie. Ei trebuie urmăriți anual prin examen fizic, radiografie toracică, ECG, ecocardiografie. Acești pacienți pot rămâne stabili mult timp înainte ca stenoza să progreseze și să necesite intervenție chirurgicală.
- Stenozele mai semnificative, care determină simptome moderate, pot fi tratate doar cu diuretice. Se recomandă tratamentul prompt al infecțiilor pulmonare.
- Pacienții cu insuficiență cardiacă necesită administrare de diuretic de ansă, plus diuretic economisitor de potasiu.
- Pacienții cu tahiaritmii atriale necontrolate necesită tratament anticoagulant.

4.7. Tratament chirurgical

Spre deosebire de SM dobândită, fuziunea comisurilor foițelor mitrale nu reprezintă mecanismul dominant în cazul SM congenitale. Prin urmare, dilatația cu balon a SM congenitale, practicată în unele centre, nu are întotdeauna succes. Un studiu recent arată că pacienții la care s-a practicat angioplastie cu balon și care au dezvoltat ulterior regurgitare mitrală semnificativă au un prognostic prost.

Opțiunea chirurgicală depinde de patologia specifică a valvei mitrale.

Reconstrucția valvulară:

- comisurotomia pe cord deschis este de preferat;
- despărțirea cordajelor tendinoase fuzionate;
- rezecția oricărui țesut supravalvular care contribuie la stenoză.

Înlocuirea valvulară cu valve mecanice sau bioproteze

Este rezervată pacienților cu SM severă la care reparația valvei mitrale nu este posibilă. La copiii mai mari, la care warfarina este contraindicată, înlocuirea valvei mitrale poate fi realizată cu proteză biologică.

Riscul terapiei cu warfarină trebuie evaluat față de cel al deteriorării protezei biologice în timp și al necesității reintervenției chirurgicale.

Terapia anticoagulantă este mult mai dificil de administrat și de monitorizat la copii. De aceea, se preferă o reparație, chiar suboptimală, a valvei mitrale protezării, la acest grup de pacienți.

Înlocuirea valvulară se evită la copii datorită fenomenului de mismatch între cele mai mici valve mitrale mecanice și inelul valvular mitral hipoplazic. Creșterea somatică a copiilor determină necesitatea înlocuirii ulterioare a protezei.

Complicațiile postoperatorii includ riscul anticoagulării, tromboza valvulară, dehiscența valvulară, endocardita infecțioasă, disfuncția valvei protetice, evenimente embolice.

Intervenția Ross II, care utilizează autograftul pulmonar, este o tehnică dificilă care poate fi utilă la pacienții foarte tineri. Această tehnică este încă în evaluare clinică.

Uneori este necesară corecția anomaliilor cardiace asociate. Acești pacienți prezintă un risc mai crescut de deces după chirurgie.

Dieta

Restricția de sare și evitarea excesului de lichide trebuie avute în vedere.

Suplimentele calorice pot fi necesare copilului simptomatic.

Activitatea fizică

Este indicată evitarea eforturilor fizice susţinute.

5. STENOZA VENELOR PULMONARE

Reprezintă o entitate heterogenă, cuprinzând stenoza de vene pulmonare normal poziţionate şi obstrucţia de vene pulmonare asociată unui retur venos pulmonar aberant [13].

Stenoza congenitală sau atrezia de vene pulmonare este o anomalie foarte rară, descoperită la 0,5% dintre copiii autopsiaţi. Ea se poate manifesta izolat sau poate fi asociată altor anomalii cardiace (peste 50% dintre cazuri).

În toate cazurile de stenoză congenitală sau dobandită, leziunea apare progresiv şi include o îngustare a uneia sau mai multor vene pulmonare, la nivelul joncţiunii lor cu atriul stâng, sau o hipoplazie, cu îngustarea secţiunilor intra- sau extrapulmonare la distanţe variabile.

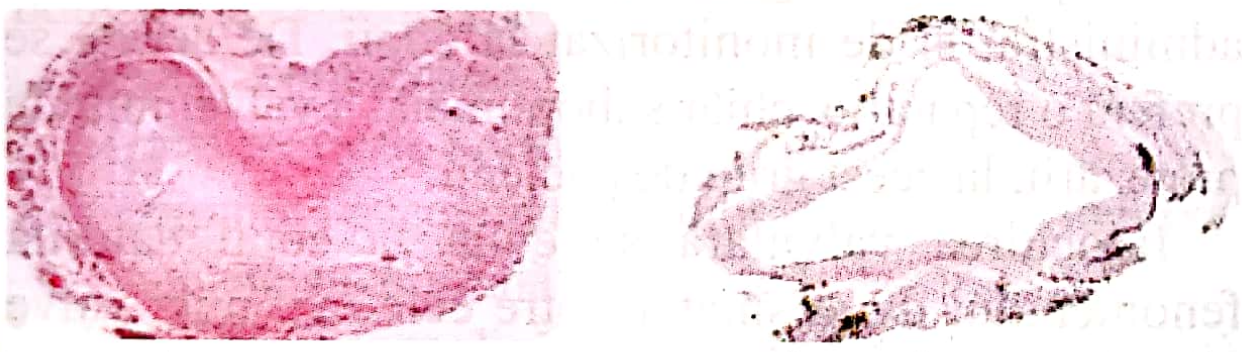

Venă pulmonară stenozată

Venă pulmonară normală

Fig. 36.14. Stenoza congenitală a venelor pulmonare

Cel mai frecvent, toate venele pulmonare ale unui pământ sunt afectate, provocând o hipertensiune venoasă pulmonară şi o hipertensiune arterială pulmonară consecutivă.

Din contră, leziunea unei singure vene pulmonare poate să nu conducă la hipertensiune arterială pulmonară [7].

Etiologie

Etiologia stenozei congenitale sau a atreziei de vene pulmonare este o stenoză fibroasă. Stenoza dobândită poate fi datorată unei pericardite constrictive, unei mediastinite, unei tuberculoze, unei tumori obstructive sau unei cicatrici operatorii.

În populaţia pediatrică, stenoza dobândită de vene pulmonare este cel mai frecvent întâlnită după corecţia chirurgicală a anomaliei totale de întoarcere venoasă pulmonară. În aceste cazuri, stenoza poate apărea la nivelul anastomozei dintre atriu şi vena pulmonară sau poate să se dezvolte în interiorul unei anumite vene pulmonare.

Semne clinice

Dacă hipertensiunea arterială pulmonară este prezentă, simptome severe de edem pulmonar acut survin în mica copilărie, incluzând dispnee, tahipnee, infecţii pulmonare repetate, hemoptizie şi, în cazurile cele mai grave, cianoză şi semne de insuficienţă cardiacă dreaptă.

5.1. Metode diagnostice

Auscultaţia cardiacă nu e specifică, cu accentuarea zgomotului II în cazurile cu hipertensiune pulmonară. În acelaşi caz, electrocardiograma indică hipertrofie atrială dreaptă şi hipertrofie ventriculară dreaptă.

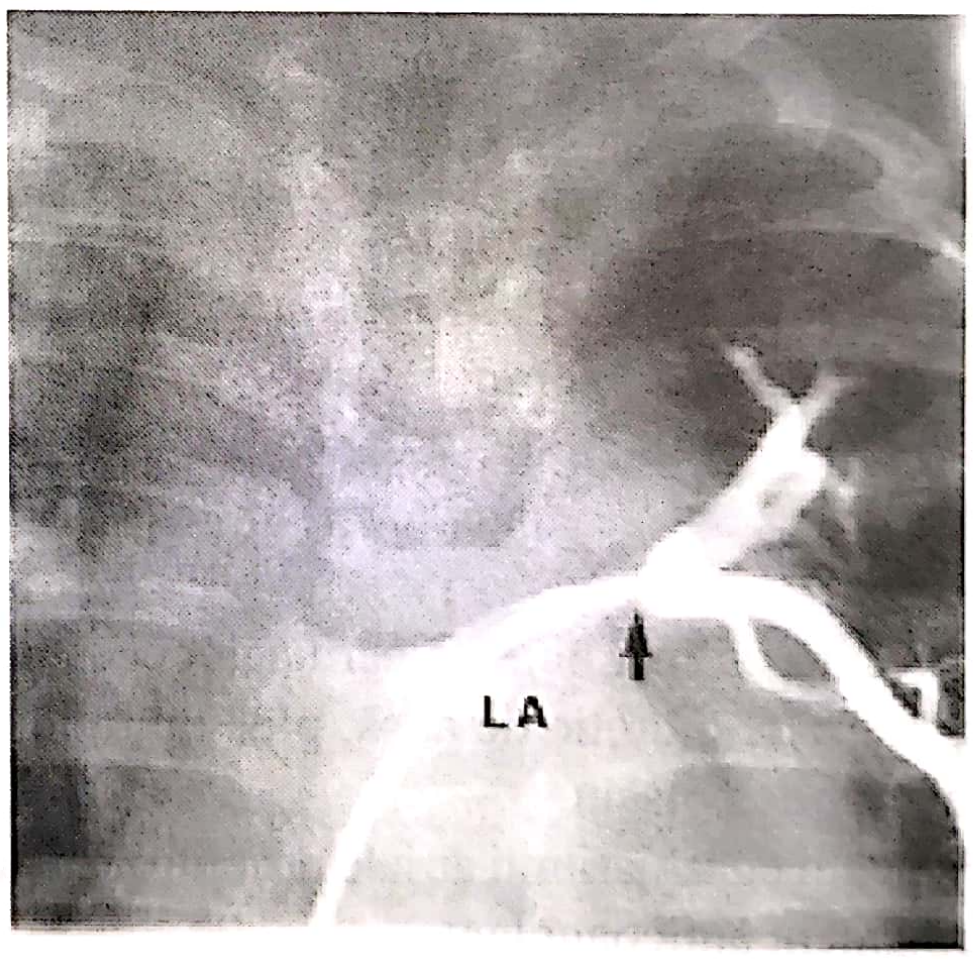

Fig. 36.15. Angiograma venoasă – proiecţie postero-anterioară, cu evidenţierea venei pulmonare superioare drepte stenozate.

Radiografia toracică demonstrează dilatarea trunchiului arterei pulmonare, accentuarea desenului pulmonar şi evidenţiază liniile Kerley B în regiunea venelor obstruate.

În ecografia transtoracică sau transesofagiană, examinarea punctului de intrare a venelor pulmonare în atriul stâng poate arăta flux turbulent.

Tomografia computerizată poate arăta diminuarea sau absența perfuziei în regiunea pulmonară afectată.

Cateterismul cardiac indică hipertensiune pulmonară și creșterea presiunii blocate în capilarele pulmonare, dar cu presiunea din atriul stâng normală.

Angiografia identifică cu precizie anatomia stenozei venelor pulmonare.

5.2. Diagnostic diferențial

Include infecțiile pulmonare, în cazul stenozei uneia sau a 2 vene pulmonare, și toate cazurile de hipertensiune pulmonară **[13]**.

5.3. Tratament

Fără tratament chirurgical, pacienții cu stenoze semnificative ale tuturor sau majorității venelor pulmonare mor înainte de a atinge vârsta adultă și adesea cu mult înainte. Prognosticul general e rău dacă 50% dintre venele pulmonare sunt stenozate **[12]**.

Prima corecție chirurgicală a stenozei pulmonare congenitale a fost raportată de Kawashima în 1971.

În timp, s-au practicat mai multe proceduri chirurgicale, care au fost însă urmate de o rată crescută a mortalității datorită restenozei.

Sutura pericardică cu marsupializare ar prezenta o rată redusă a restenozei, după cum o arată mai mulți autori. Tehnica minimizează lezarea peretelui venos pulmonar, prin evitarea suturii directe a venei pulmonare.

Niciun tratament efectiv al atreziei sau hipoplaziei pulmonare severe, exceptând pneumectomia, nu e disponibil.

În literatura de specialitate s-a descris cazul unui copil cu stenoză dobândită de venă pulmonară superioară stângă. Hipertensiunea pulmonară a fost mai întâi diagnosticată, la vârsta de două luni, în contextul unei simptomatologii brusc instalate, cu cianoză și dispnee severe.

La cinci luni de viață, ecocardiografic s-a evidențiat accelerarea fluxului la nivelul venei pulmonare superioare stângi, sugerând existența unei stenoze la acest nivel.

Cateterismul cardiac a evidențiat valori ale presiunii pulmonare variind între 70 și 150 mm Hg, în funcție de starea de agitație a copilului. Angiografia pulmonară indică scăderea vascularizației în lobul pulmonar superior stâng.

Angiograma venoasă indică opacifierea neclară a venei superioare stângi (figura de mai jos – A). Diminurea perfuziei în lobul superior drept este evidențiată și la CT cu substanță de contrast (figura B). Rezonanța magnetică nucleară a arătat diametrul arterei pulmonare de 3 ori mai mare decât al aortei, cu vizualizarea clară a arterei pulmonre superioare drepte (PV), spre deosebire de ramul stâng.

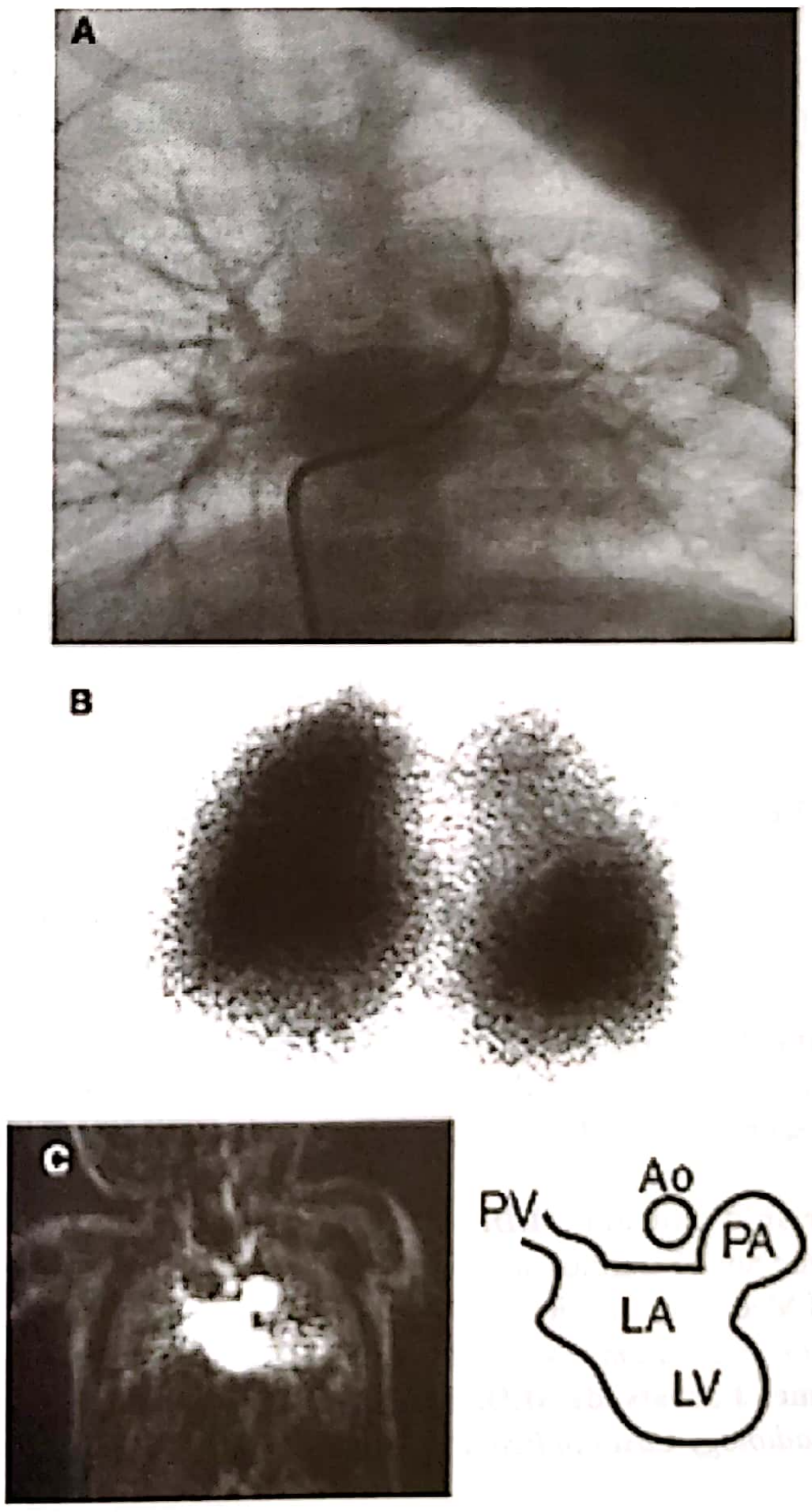

Fig. 36.16. Angiograma venoasă **(A)**. CT cu substanță de contrast **(B)**. Rezonanța magnetică nucleară **(C)**.

La vârsta de 8 luni, s-a practicat lobectomia superioară stângă. Examenul macroscopic al piesei a evidențiat lobul pulmonar congestionat şi mărit, iar examenul microscopic a evidențiat limfangiectazii difuze şi depozite de hemosiderină asociate cu distensia venoasă. Evoluția a fost favorabilă, cu scăderea presiunii pulmonare şi o bună evoluție clinică.

În cazul descris, etiologia stenozei de venă pulmonară a fost considerată iatrogenă, copilul primind, în prima zi de viață, sânge şi soluție de bicarbonat pe un cateter ombilical, plasat foarte proape de vena pulmonară superioară stângă, timp de 24 de ore.

S-a presupus că etiologia a fost reprezentată de soluțiile hipertone injectate la joncțiunea venă-atriu, care ar induce o leziune trombotică sau un răspuns inflamator.

Tratamentul se bazează pe excizia țesutului pulmonar care nu poate fi drenat corespunzător, din mai multe motive:

- abordarea directă a venei pulmonare este de obicei dificilă;
- restenoza progresivă a venei după dilatarea chirurgicală sau prin stent este frecventă;
- sutura *in situ* cu fragment de pericard este o opțiune posibilă, dar mai dificil de realizat **[13]**.

Cazul este sugestiv şi pentru faptul că stenoza unei singure vene pulmonare poate produce hipertensiune pulmonară cu risc vital.

BIBLIOGRAFIE

1. **Aletta Ann., Frazier M.D., Teri J. Franks,** *Veno-occlusive Disease and Pulmonary Capillary Hemangiomatosis*, „Radio Grafix", 27(3), May, 2007, p. 867–882.
2. **Manuel Caceres M.D.,** Staff Physician, Department of Surgery, Division of Cardiothoracic Surgery, University of Tennessee Health Sciences Center, *Cor Triatriatum*, eMedicine, updated 6 July, 2006.
3. **Jamshid Shirani M.D., FACC, FAHA,** Consulting Staff, Director of Cardio-vascular Fellowship Program, Department of Medicine, Division of Cardiology, Geisinger Medical Center, *Cor Triatriatum*, eMedicine, updated 26 July, 2006.
4. **James J., Matsuda M.D., Ph.D.,** *Tachypnea in a 2-Month Old, Radiology Cases in Pediatric Emergency Medicine*, vol. 4, case 3, Kapiolani Medical Center For Women and Children, University of Hawaii John A. Burns School of Medicine.
5. **Quiang Chen et al.,** *Cor Triatriatum in adults: three new cases and a brief review*, „Texas Heart Institute Journal", vol. 26, nr. 3, 1999.
6. **P. Pinto et al.,** *Left cor triatriatum in a Adult Diagnosed by Transthoracic Echocardiography*, „European Association of Echocardiography, Clinical Case Reports", November, 2006.
7. **Jess Mandel et al.,** *Pulmonary Veno-occlusive Disease*, „Am. J. Resp. Crit. Care Med.", vol. 162, nr. 5, Nov., 2000.
8. **Raghavan Subramanyan M.D., D.M.,** Senior Consultant in Pediatric Cardiology, Division of Child Health, Royal Hospital, Oman, *Mitral Stenosis, Supravalvular Ring*, eMedicine, updated 17 jul. 2007.
9. **M. Silvana Horenstein, M.D.,** Associate in Pediatric and Fetal Cardiac Diagnostic, Diagnostico Gineco-Obstetrico, *Congenital Mitral Stenosis*, eMedicine, updated 25 Aug., 2006.
10. **Allain Serraf et al.,** *Congenital Mitral Stenosis With or Without Associated Defects*, „Circulation", 2000, 102: III-166.
11. **Grupul de lucru al Societății Europene de Cardiologie, privind diagnosticul şi tratamentul hipertensiunii pulmonare arteriale,** *Ghid de diagnostic şi tratament*, „European Heart Journal", 25, 2004, p. 2243–2278.
12. **Eugene Braunvald, Stuart Rich, William Grossman,** *Pulmonary Hypertension, Congenital Heart Diseases*. In: *Heart Diseases – a Textbook of Cardio-vascular Medicine*, chapter 25, p. 780–806.
13. **Hedwig Hovels-Gurich,** *La sténose des veines pulmonaires*, „Orphanet Encyclopedia", Mars, 2003.
14. **Gherasim L.,** *Hipertensiunea pulmonară*. În: *Medicină internă – Bolile cardio-vasculare şi metabolice*, sub redacția L.G.
15. **Sophie Jaillard M. et al.,** *Acquired pulmonary vein stenosis as a cause a lifethreatening pulmonary hypertension*, „Annals of Thoracic Surgery", 2003, 75: 275–277.
16. **Eric Devaney J. et al.,** *Management of Congenital and Acquired Pulmonary Veins Stenosis*, „Annals of Thoracic Surgery", 2006, 81: 992-996.
17. **Jacques van Son A.M. et al.,** *Repair of Congenital and acquired Pulmonary Vein Stenosis*, „Annals of Thoracic Surgery", 1995, 60: 144–150.
18. **Nelson Alphonso et al.,** *Cor Triatriatum: Presentation, Diagnosis and Long-Term Surgical Results*, „Ann. Thorac. Surg.", Nov., 2005, 80: 1666-1671.
19. **Sathiakar Paul Collison et al.,** *Supramitral Ring: Good Prognosis in a Subset of Patients With Congenital Mitral Stenosis*, „Ann. Thorac. Surg.", Mar., 2006, 81: 997–1001.
20. **Christos Alexiou et al.,** *Mitral valve replacement with mechanical protheses in children: improved operative risk an survival*, „Eur. J. Cardiothorac. Surg.", Jul., 2001, 20: 105–113.

ASPECTE GENERALE ALE ŞUNTULUI STÂNGA-DREAPTA

SECŢIUNEA III **CAPITOLUL 37**

ANDREI IOSIFESCU

1. INTRODUCERE
2. CLASIFICAREA CARDIOPATIILOR CU ŞUNT STÂNGA-DREAPTA
3. ŞUNTURILE STÂNGA-DREAPTA – O SCHIŢĂ PATOLOGICĂ
4. PERIODIZAREA ISTORIEI NATURALE A CARDIOPATIILOR CONGENITALE CU ŞSD
5. INSUFICIENŢA CARDIACĂ CONSECUTIVĂ A ŞUNTURILOR STÂNGA-DREAPTA
    5.1. Mecanisme patologice ale insuficienţei cardiace la pacienţii cu ŞSD
    5.2. Tabloul clinic al IC din CPC cu ŞSD
    5.3. Explorările paraclinice în IC din CPC cu ŞSD
    5.4. Tratamentul medicamentos al IC din CPC cu ŞSD
6. HIPERTENSIUNEA PULMONARĂ ÎN CARDIOPATIILE CU ŞUNT STÂNGA-DREAPTA
    6.1. Elemente de embriologie şi dezvoltare postnatală a circulaţiei pulmonare
    6.2. Boala pulmonară vasculo-ocluzivă din cardiopatiile cu şunt stânga-dreapta – schiţa patogenică
    6.3. Sindroame de HTP în cardiopatiile cu şunt stânga-dreapta
        6.3.1. HTP de debit (funcţională)
        6.3.2. HTP mixtă: debit şi rezistenţă (organo-funcţională)
        6.3.3. Hipertensiunea pulmonară organică (Boala pulmonară vasculo-ocluzivă – BPVO) şi sindromul Eisenmenger
    6.4. Estimarea rezistenţelor vasculare pulmonare – semnificaţie chirurgicală
        6.4.1. Cadrul problemei
        6.4.2. Calculul rezistenţelor vasculare pulmonare
        6.4.3. Teste farmacologice de evaluare a rezistenţelor pulmonare
        6.4.4. Bypass-ul cardio-pulmonar şi rezistenţele vasculare pulmonare
        6.4.5. Valoarea biopsiei pulmonare în stabilirea indicaţiei chirurgicale
    6.5. Indicaţiile/contraindicaţiile corecţiei totale în diverse cardiopatii cu şunt stânga-dreapta; relaţia acestora cu nivelul HTP
    6.6. Strategii de prevenire şi combatere a hipertensiunii pulmonare în condiţiile corecţiei totale a cardiopatiilor congenitale cu HTP severă
        6.6.1. HTP şi riscul chirurgical
        6.6.2. Management perioperator al bolnavilor cu HTP severă
    6.7. Strategii chirurgicale alternative abstinenţei, la pacienţii cu HTP cu rezistenţe prohibitive pentru corecţie
7. HTP ŞI ŞUNTURILE SISTEMICO-PULMONARE PALIATIVE DIN CARDIOPATIILE CIANOGENE

BIBLIOGRAFIE

Redactare medicală: Ion Socoteanu, Iulia Cristina Frînculescu, Marius Frînculescu

1. INTRODUCERE

Acest capitol se constituie într-o privire de ansamblu asupra consecințelor clinico-funcționale ale cardiopatiilor congenitale cu șunt stânga-dreapta. Vom insista asupra celor două complicații majore ce pot fi induse de prezența unui șunt stânga-dreapta semnificativ: insuficiența cardiacă și hipertensiunea pulmonară.

2. CLASIFICAREA CARDIOPATIILOR CU ŞUNT STÂNGA-DREAPTA

Principalele cardiopatii congenitale cu șunt stânga-dreapta sunt înfățișate în tabelul de mai jos (de dragul clarității, am sacrificat completitudinea și, în consecință, am eliminat din clasificare cauze mai rare, cu mecanisme patogenice particulare, ca de exemplu originea coronarei stângi în artera pulmonară sau sindromul cordului stâng hipoplazic; pe de altă parte, am inclus transpozițiile cu DSV, deși în acestea șuntul este dinspre VD spre VS, deoarece corolarul este creșterea fluxului sanguin pulmonar).

Șunturi stânga-dreapta la nivel cavo-atrial

– Drenajul venos pulmonar aberant parțial și total (DVPAP și DVPAT)

– Defectul septal interatrial (DSA)

– Canalul atrio-ventricular comun forma parțială (CAVCp)

Șunturi stânga-dreapta la nivel ventricular

– Defectul septal interventricular (DSV)

– Canalul atrio-ventricular comun forma completă (CAVCc)

– Transpoziția de mari vase cu DSV (fără stenoză pulmonară)

– Dubla cale de ieșire din VD sau VS (fără stenoză pulmonară)

– Cordul univentricular și echivalente (inclusiv atrezia de tricuspidă)

Șunturi stânga-dreapta la nivel arterial

– Trunchiul arterial comun (TAC)

– Fereastra aorto-pulmonară (FAP)

– Originea unei artere pulmonare (dreaptă sau stângă) în aorta ascendentă

– Canalul arterial permeabil (CAP)

3. ŞUNTURILE STÂNGA-DREAPTA – O SCHIȚĂ PATOGENICĂ

Prezența unei comunicari între unul dintre compartimentele circulației sistemice și compartimentul analog al circulației pulmonare generează un șunt stânga-dreapta (ȘSD), al cărui corolar este creșterea fluxului sanguin pulmonar față de fluxul sanguin sistemic (↑Qp/Qs).

Mărimea unui ȘSD depinde de mai mulți factori:

A. Dimensiunea defectului:

– defectele mici (*restrictive)* opun rezistență la trecerea sângelui, ceea ce conduce la prezența unui gradient de presiune mare, implicit, la limitarea volumului sanguin șuntat;

– defectele mari (*nerestrictive*) opun rezistență mică la flux, în consecința volumul de sânge șuntat este mare.

B. Rezistența la flux în circulația pulmonară (Rp). În primele zile după naștere, rezistențele pulmonare sunt mari, de tip fetal (8–10 u.m^2), debitul de șunt fiind, în consecință, moderat, chiar în defectele mari; ulterior (după săptămâna a II-a), rezistențele pulmonare scad în mod treptat (ajungând la normal – 1–3 u.m^2 la 6–8 săptămâni); în paralel crește volumul sângelui șuntat, ↑Qp/Qs, ceea ce poate conduce la **apariția insuficienței cardiace** (prin supraîncărcarea de volum a cordului stâng); urmează (când copilul depășește faza insuficienței cardiace) creșterea treptată a rezistențelor pulmonare. Inițial, acest proces este unul adaptativ, conducând la limitarea șuntului și, implicit, la atenuarea insuficienței cardiace, ulterior consecințele sunt nefaste: modificările din circulația pulmonară devin ireversibile, se instalează HTP organică – numită și **boala pulmonară vasculo-ocluzivă**, mărimea șuntului SD scade treptat, pentru ca, în final, odată cu apariția unor rezistențe pulmonare egale sau mai mari decât cele sistemice, șuntul să se inverseze; se instalează astfel sindromul Eisenmenger.

Efectele funcționale și clinice ale unui ȘSD diferă mult în funcție de nivelul comunicării între circulația sistemică și cea pulmonară: atât apariția insuficienței cardiace, cât și tendința spre dezvoltarea bolii pulmonare vasculo-ocluzive (HTP organică) sunt slab exprimate în comunicările la nivel cavo-atrial (cu excepția notabilă a DVPAT, în care apariția lor este în mare măsură datorată obstrucției întoarcerii venoase pulmonare), dar au o incidență mare în ȘSD la nivel ventricular și arterial.

4. PERIODIZAREA ISTORIEI NATURALE A CARDIOPATIILOR CONGENITALE CU ȘSD

În istoria naturală a cardiopatiilor congenitale cu șunturi stânga-dreapta mari, la nivel ventricular sau arterial, se pot descrie câteva perioade succesive:

– *perioada oligosimptomatică primară* (a primelor săptămâni), caracterizată prin volume limitate de șunt, datorită persistenței unor rezistențe pulmonare crescute;

– *perioada insuficienței cardiace* (din luna 2–3 până în luna 6–12), caracterizată prin debite mari de șunt, în contextul unor rezistențe pulmonare normalizate; insuficiența cardiacă congestivă, consecutivă supraîncărcării volumice a cordului stâng, poate duce la deces sau poate fi depașită prin varii mecanisme adaptative (creșterea rezistențelor pulmonare, hipertrofia ventriculară stângă, scăderea dimensiunilor absolute sau relative ale defectului);

– *perioada oligosimptomatică secundară* e caracterizată prin absența/sărăcia semnelor de insuficiență cardiacă, datorită mecanismelor compensatorii mai sus menționate; poate fi înșelătoare atât pentru familie, cât și pentru medicul neavizat (copilul pare sănătos): în cursul acestei faze, la mulți pacienți, rezistențele pulmonare cresc progresiv, apare boala pulmonară vasculo-ocluzivă, în paralel crescând și riscul corecției chirurgicale;

– *perioada hipertensiunii pulmonare organice* e caracterizată prin prezența bolii pulmonare vasculo-ocluzive; creșterea rezistențelor pulmonare conduce la limitarea șuntului SD; în paralel apar semnele unei supraîncărcări de presiune a VD, ulterior șuntul se inversează, întâi la efort, apoi și în repaus, ceea ce caracterizează sindromul Eisenmenger; în final, se instalează o insuficiență cardiacă dreaptă ireductibilă.

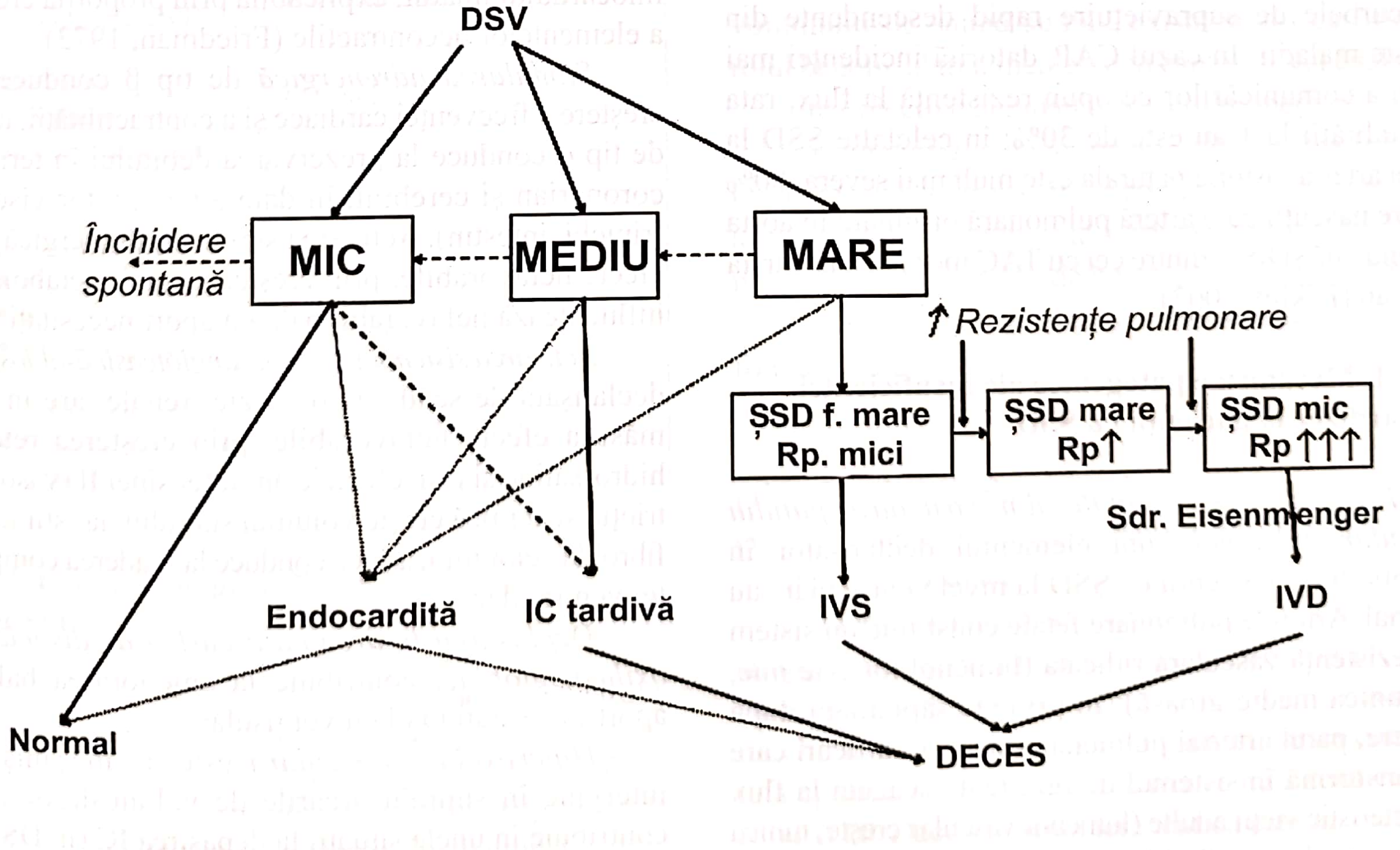

Fig. 37.1. Istoria naturală a DSV corelată cu tipurile funcționale de DSV (Iosifescu, 2005 (a)).

5. INSUFICIENȚA CARDIACĂ CONSECUTIVĂ ȘUNTURILOR STÂNGA-DREAPTA

Insuficiența cardiacă (IC) domină tabloul clinic al cardiopatiilor cu șunt stânga-dreapta, în primul an de viață. Ea este întâlnită frecvent în istoria naturală a ȘSD de la nivel ventricular și arterial și mult mai rar în șunturile de la nivel atrial. Astfel, doar 1% din DSA dezvoltă IC în primul an de viață, iar incidența IC în CAVC parțial fără insuficiența mitrală este asemănătoare; fenomene de IC apar relativ frecvent (~20%) în CAVCp cu insuficiență mitrală semnificativă (dar sunt imputabile îndeosebi acesteia) și foarte frecvent în DVPAT; în explicarea ratei mari (~80%) a deceselor constatate în primul an de viață, în această maladie, rolul precumpănitor îl joacă însă prezența obstrucției venoase pulmonare și cea a unei comunicări interatriale restrictive. În defectele mari ale septului ventricular, IC este frecventă, de asemenea în formele complete ale CAVC (fără tratament, această condiție determinând decesul a 50% dintre pacienți în primele 6 luni de viață și a 70% până la vârsta de 1 an). ȘSD de la nivel arterial au un potențial ridicat de generare a IC, fapt responsabil de curbele de supraviețuire rapid descendente din aceste maladii. În cazul CAP, datorită incidenței mai mari a comunicărilor ce opun rezistență la flux, rata mortalității la 1 an este de 30%; în celelalte ȘSD la nivel arterial, istoria naturală este mult mai severă: 80% dintre născuții cu o arteră pulmonară originară în aorta ascendentă și 88% dintre cei cu TAC mor până la vârsta de 1 an (Kiklin, 2003).

5.1. Mecanisme patogenice ale insuficienței cardiace la pacienții cu ȘSD

Modificările post-natale din structura patului vascular pulmonar sunt elementul declanșator în apariția IC la pacienții cu ȘSD la nivel ventricular sau arterial. Arterele pulmonare fetale constituie un sistem cu rezistență vasculară ridicată (lumenul lor este mic, iar tunica medie groasă). În primele săptămâni după naștere, patul arterial pulmonar suferă modificări care îl transformă în sistemul de rezistență scăzută la flux caracteristic vieții adulte (lumenul vascular crește, tunica medie se subțiază) (Rabinowitch, 1984; Haworth, 1987). Acest proces se desfășoară în primele 6–8 săptămâni (ceva mai lent la nou-născuții cu șunt SD decât la cei fără șunt, la care presiunile pulmonare se normalizează după circa 2 săptămâni – Talner, 2001). La pacienții cu comunicări interventriculare sau interarteriale, consecința funcțională a scăderii rezistențelor vasculară pulmonare este creșterea progresivă a volumului de sânge șuntat din circulația sistemică în cea pulmonară, deci creșterea Qp, implicit supraîncarcarea volumică a cordului stâng; ea devine remarcabilă în a 2-a sau a 3-a lună de viață.

Supraîncărcarea de volum VS, consecutivă scăderii fiziologice a RVP, este responsabilă de apariția insuficienței cardiace la pacienții cu ȘSD; ea devine manifestă odată ce mecanismele de adaptare sunt depășite.

Mecanismele de adaptare la supraîncarcarea de volum sunt (Talner, 2001):

– *Dilatarea ventriculară.* Mecanismul principal de adaptare la supraîncarcarea de volum este cel descris de legea Frank-Starling. Sugarul are o rezervă de adaptare a VS la supraîncărcarea de volum, mai redusă decât adultul, datorită debitelor de repaus relativ mari, care caracterizează circulația infantilă (Talner, 1989), cât și datorită complianței ventriculare mai mici a miocardului imatur, explicabilă prin proporția crescută a elementelor necontractile (Friedman, 1973).

– *Stimularea adrenergică* de tip β conduce la o creștere a frecvenței cardiace și a contractilității, iar cea de tip α conduce la prezervarea debitului în teritoriul coronarian și cerebral, în dauna teritoriilor viscerale (rinichi, intestin). Activarea simpato-adrenergică are și efecte nefavorabile: prin creșterea ratei metabolice se influențează nefavorabil balanța aport/necesități O_2.

– *Activarea sistemului renină-angiotensină-aldosteron*, declanșată de scăderea perfuziei renale, are în mare măsură efecte nefavorabile, prin creșterea retenției hidro-saline și prin efectele angiotensinei II (vasoconstricția sistemică crește volumul șuntului, iar stimularea fibroblastelor miocardice conduce la scăderea complianței ventriculare).

– *Deplasarea la dreapta a curbei de disociație a oxihemoglobinei* contribuie la ameliorarea balanței aport-necesități O_2 la nivel tisular.

– *Hipertrofia ventriculară* este un mecanism ce intervine în supraîncărcările de volum de durată și contribuie în unele situații la depășirea IC (în DSV-uri poate contribui și la scăderea dimensiunilor defectului).

5.2. Tabloul clinic al IC din CPC cu SSD

Semnele apar, de regulă, în a doua sau a treia lună de viață. Tabloul este dominat de semnele de congestie venoasă pulmonară (dispnee cu tahipnee, raluri de stază), stază sistemică (hepatomegalie), la un copil tahicardic, agitat, cu cardiomegalie. Infecțiile respiratorii sunt o asociere frecventă (staza le favorizează), dar pot reprezenta și o falsă pistă diagnostică, dacă se neglijează mecanismul cardiac al dispneei. Creșterea în greutate este, în genere, stagnantă (dar retenția hidro-salină maschează uneori acest semn). Mecanismul fiziopatologic al acestui tablou clinic este sintetizat în **Tabelul 37.1** (modificat după Talner, 2001).

Tabelul 37.1. Bazele funcționale ale tabloului clinic din IC prin șunt SD

Tulburare funcțională	Semne clinice
↑ presiune umplere VS • edem interstițial pulmonar • edem bronșiolar • edem alveolar • transport O_2	Congestie venoasă pulmonară → tahipnee → wheezing → raluri de stază → iritabilitate
↑ presiuni umplere VD	Hepatomegalie
Dilatare cavități, ↑ contractilitate ↑ activitate precordială	Cardiomegalie
↑ activitate neuro-hormonală și metabolică • β1 • α • renină-angiotensină-aldosteron • ↑ necesar metabolic, ↓ aport	→ tahicardie → paloare → ↑ debit urinar → deficit creștere

5.3. Explorările paraclinice în IC din CPC cu ȘSD

Examenul radiologic își menține valoarea: cardiomegalia însoțită de creșterea semnificativă a desenului vascular pulmonar sunt semne constante; arcul arterei pulmonare este dilatat. Prezența unei suprainfecții pulmonare poate crea probleme de diagnostic diferențial.

ECG nu oferă semne specifice putând fi, de regulă, identificate semne de dilatare biventriculară.

Eco-2D dovedește dilatarea cavităților cardiace și oferă date ce permit, de obicei, diagnosticul maladiei responsabile de producerea șuntului SD.

5.4. Tratamentul medicamentos al IC din CPC cu ȘSD

Tratamentul medical se impune la orice sugar cu semne de IC. Principalele mijloace terapeutice folosite sunt:

– *diureticele* care reduc congestia venoasă pulmonară și sistemică; de obicei se folosește un diuretic de ansă: furosemid (p.o. 1–2 mg/kg × 2–4/zi sau în cazuri severe i.v. 1 mg/kg × 2–4/zi); hipokaliemia trebuie combătută sistematic, eventual cu spironolactonă (1–3 mg/kg/zi);

– *digitalizarea* își menține indicațiile în tratamentul IC din CPC cu ȘSD, fiind încă larg folosită la acești bolnavi, în majoritatea centrelor;

– *inhibitorii enzimei de conversie* au un rol benefic, scăderea rezistențelor sistemice ducând la scăderea volumului de sânge șuntat; există studii certificând rolul benefic al tratamentelor cu captopril sau enalapril.

Alte obiective ale managementului medical:

– *combaterea anemiei* pentru ameliorarea balanței O_2 tisular; Talner (2001) recomandă, la pacienții cu anemie, transfuzie de masă eritrocitară până la obținerea unei concentratii de hemoglobină de 14–15 g%;

– *creșterea aportului caloric* (mese mici, frecvente, folosind formule concentrate, administrate eventual prin gavaj).

Este demn de remarcat faptul că oxigenoterapia, prin efectul vasodilatator pulmonar, poate conduce la creșterea șuntului stânga-dreapta, ceea ce poate agrava insuficiența cardiacă.

Eficiența tratamentului se judecă prin ameliorarea simptomatologiei și prin reluarea creșterii în greutate. Dacă tratamentul medicamentos este eficient, tratamentul chirurgical poate fi amânat până la vârsta considerată optimă, cu monitorizarea frecventă a semnelor de IC și HTP. Dacă eficiența terapeutică este îndoielnică, se recomandă, fără amânare, tratamentul chirurgical.

6. HIPERTENSIUNEA PULMONARĂ ÎN CARDIOPATIILE CU ŞUNT STÂNGA-DREAPTA

6.1. Elemente de embriologie şi dezvoltare postnatală a circulaţiei pulmonare

(Haworth, 2001)

Vasele pulmonare se dezvoltă din mezenchimul mezodermului splanhnic, în care, începând din săptămâna a 4-a, cresc şi se ramifică mugurii pulmonari; ramificarea arterelor pulmonare urmează, în principiu, celei a bronhiilor. La finele săptămânii a 16-a ramificarea bronho-arterială este finalizată până la nivel acinar. Arterele acinare se dezvoltă tardiv în viaţa fetală, iar dezvoltarea lor continuă şi după naştere.

Pe măsură ce vârsta fătului creşte, au loc şi modificări structurale, caracteristică fiind creşterea treptată a numărului arterelor muscularizate (procesul se desfăşoară centrifug: la naştere, puţine artere intraacinare conţin în perete fibre musculare netede. De remarcat că prematurii au un arbore arterial mai puţin dezvoltat, cu o componentă musculară mai slab reprezentată.

Postpartum au loc modificări structurale semnificative, la nivelul arborelui arterial pulmonar. Din primele ore, secundar expansiunii plămânilor, celulele endoteliale devin mai subţiri, iar gradul de încălecare dintre acestea scade. În primele săptămâni după naştere, scade treptat şi muscularitatea arterelor pulmonare mici (proces care este mai atenuat la altitudini ridicate). În paralel cu aceste modificări, se constată scăderea treptată a presiunii arteriale pulmonare.

Creşterea şi remodelarea patului vascular pulmonar continuă în ritm accelerat, îndeosebi în primul an de viaţă, asigurând o adaptare a capacităţii sale, la creşterea de debit cardiac din această perioadă: numărul de artere alveolare creşte, în paralel cu numărul de alveole. La nivelul pereţilor arteriali se constată maturarea elementului muscular, cât şi modificări ale elementului conjunctiv (creşte ponderea acestuia la nivelul mediei şi adventicei, creşte grosimea laminei elastice, colagenul de tip III şi IV este treptat înlocuit cu colagen de tip I, care are o rezistenţă sporită la întindere).

Din punct de vedere funcţional, *ansamblul modificărilor structurale de la nivelul patului arterial pulmonar corespunde tranziţiei de la un sistem de presiune ridicată, la unul de joasă presiune* (la naştere, presiunea arterială pulmonară are valori sistemice, pentru ca, în mod normal, la finele primelor 3 săptămâni de viaţă, presiunile pulmonare să coboare la valorile normale, cu PAPs < 20 mm Hg). Cu toate acestea, maturarea patului arterial pulmonar este incompletă până în jurul vârstei de 2 ani. Acest fapt poate fi responsabil de „labilitatea vasculară pulmonară” a sugarului (Adatia, 2003); termenul ar defini capacitatea unei dezvoltări anomalice a patului vascular pulmonar, în condiţiile perturbării condiţiilor hemodinamice în cursul primilor 2 ani de viaţă: prezenţa unui şunt stânga-dreapta mare, în cursul creşterii şi remodelării patului arterial pulmonar, conduce la perturbarea acestui proces, cu tranziţia acestuia spre o structură care care se constituie în baza morfologică a bolii pulmonare vasculo-ocluzive.

6.2. Boala pulmonară vasculo-ocluzivă din cardiopatiile cu şunt stânga-dreapta – schiţa patogenică

Prezenţa unui şunt stânga-dreapta mare, la nivel ventricular sau arterial, conduce în timp la modificări în structura arborelui vascular pulmonar (hipertrofia mediei arteriolare, proliferare intimală, fibroza intimală, ocluzia arteriolelor mici şi dilatarea celor mai mari, tromboze, arterită necrozantă). Factorul declanşator al acestor modificări pare să fie chiar creşterea tensiunii parietale în arteriolele destinse de un flux pulmonar crescut, care conduce la *disfuncţia endoteliului arteriolelor pulmonare*. Există mai multe consecinţe ale suferinţei endoteliale:

a) *Alterarea funcţiei de barieră a endoteliului* este asociată cu activarea metaloproteinazelor şi a elastazei vasculare endogene, care conduce la alterarea matricei extracelulare; cosecutiv, se eliberează factori de creştere, care în mod normal sunt sechestraţi în matrice, într-o formă inactivă (Factorul de creştere al fibroblastelor, Factorul de creştere transformant β – TGF β1, Factorul de creştere a endoteliului vascular – VEGF) şi citokine, care induc hipertrofia şi proliferarea fibrelor musculare netede (ceea ce are drept consecinţă extensia arteriolelor muscularizate spre periferia arborelui arterial pulmonar) şi proliferarea intimală (Rabinovitch, 1999, Haworth, 2002); apare, în consecinţă, o remodelare vasculară, caracterizată prin hipermuscularitate, proliferare intimală şi fibroză (Deanfield,1998). Aceste modificări structurale ale arterelor pulmonare mici, sunt definitorii pentru **HTP organică** secundară unui şunt stânga-dreapta – **boala pulmonară vasculo-ocluzivă** (BPVO) a autorilor anglo-saxoni.

b) Leziunile endoteliale determină aderarea şi activarea trombocitelor, activează leucocitele; în consecinţă, sunt activate, la nivel local, atât cascada coagulării (care conduce la fenomene trombotice la nivel arteriolo-capilar), cât şi mecanismele inflamaţiei.

c) Disfuncţia endotelială modifică balanţa între sinteza endotelială de factori vasoactivi, în favoarea celor vasoconstrictori; astfel scade sinteza de factori vasodilatatori pulmonari (oxid nitric, PGI2-Prostaciclina, VIP – vasoactive intestinal peptide) şi creşte sinteza de agenţi vasoconstrictori (Endotelina-1, Tromboxan A2).

Se cer subliniate cateva caracteristici ale acestui proces:

– instalarea este treptată;

– fazele iniţiale sunt reversibile, dar leziunile ulterioare persistă chiar în condiţiile suprimării şuntului.

Heath şi Edwards au elaborat stadializarea, devenită clasică, a secvenţei modificărilor histopatologice din BPVO;

Stadiile I (hipertrofia mediei) şi II (+ proliferare intimală) sunt reversibile, III (+ fibroza intimală) – parţial reversibil, iar stadiile IV (ocluzii prin fibroză intimală + dilatări vasculare, leziuni plexiforme), V (dilatări vasculare cavernoase şi angiomatoide) şi VI (arterită necrozantă) sunt ireversibile. De remarcat că dacă primele trei stadii apar într-o succesiune strictă, stadiile IV-VI pot apărea în orice ordine, ulterior stadiului III (Haworth, 2001).

Rabinovitch a elaborat o clasificare mai simplă, bazată pe analiza morfometrică cantitativă a ţesutului pulmonar (Adatia, 2003):

Gradul A: constatarea ţesutului muscular în segmentele periferice ale arborelui vascular pulmonar;

Gradul B: hipertrofia mediei, cu îngroşarea acesteia > 1,5X grosimea normală (grad B moderat: între 1,5–2X; grad B sever > 2X);

Gradul C: scăderea densităţii arterelor periferice, raportat la numărul alveolelor (grad C moderat: scădere cu < 50%; grad C sever: scădere > 50%).

Ritmul de progresie al BPVO este diferit în funcţie de mărimea şuntului, dar şi de nivelul şuntului, de boala care îl determină: instalarea BPVO severe se produce până la varstă de 1 an la aproape toţi pacienţii cu trunchi arterial comun neoperat, la circa 40% dintre cei cu transpoziţie de mari vase cu DSV mare, la circa 1/3 dintre pacienţii cu CAVC complet; pacienţii cu DSV-uri nerestrictive sau cu duct arterial permeabil dezvoltă rar HTP severă înaintea vârstei de 1 an (iar leziunile apărute înaintea acestei vârste sunt, de regulă, reversibile); pe de altă parte, defectele de sept interatrial (+/– DVPA

Tabelul 37.2. Stadializarea Heath-Edwards a modificărilor histopatologice din boala pulmonară vasculo-ocluzivă (HTP organică)

Clasa	Modificari caracteristice	Reversibilitate
I	Hipertrofia mediei	Da
II	Std. I + Proliferare intimală	Da
III	Std. II + Fibroza intimală progresivă à Ocluzii vasc.	Parţială
	+/– Dilatare vasculară generalizată	
IV	Dilatare vasculara generalizată + Leziuni plexiforme	Nu
V	+ Alte dilatări vasculare (leziuni cavernoase şi angiomatoide) + hemosideroză pulmonară	Nu
VI	+ Arterită necrozantă (necroză fibrinoidă a mediei)	Nu

parţial) dezvoltă rar şi tardiv HTP (cu excepţia DVPA total şi a formelor parţiale ale defectelor de sept atrio-ventricular – CAVC parţial) (Rabinovitch, 1989). O SO_2 mare a sângelui din AP ar favoriza un grad mai mic de hipertrofie a mediei (O_2 are rol vasodilatator), dar, în contrapartidă, apar modificări mai severe la nivel intimal (cu potenţial mai mic de reversibilitate): aşa s-ar explica apariţia mai rapidă a leziunilor ireversibile în TMV cu DSV decât în DSV (Yamaki, 1997).

Există o mare variabilitate individuală: leziuni cu mare potenţial în generarea HTP organice pot evolua, în mod excepţional, fără apariţia BPVO, până la vârsta adultă (astfel, am operat o pacienta de 31 de ani, cu un CAP mare, cu debit torenţial, determinând un Qp/Qs > 5, care deşi avea o HTP de debit, prezenţa rezistenţe pulmonare normale, de doar 2 u.m^2).

6.3. Sindroame de HTP în cardiopatiile cu şunt stânga-dreapta

Hipertensiunea pulmonară este un sindrom definit prin creşterea presiunii medii în artera pulmonară > 25 mm Hg, în repaus, sau > 30 mm Hg, în condiţii de efort (Galié, 2004). În condiţiile unei cardiopatii congenitale cu şunt stânga-dreapta, printr-o comunicare nerestrictivă, situată interventricular sau interaorto-pulmonar, creşterea presiunii medii pulmonare apare cvasiconstant, la nivele definitorii pentru hipertensiunea pulmonară. În funcţie de nivelul rezistenţelor vasculare pulmonare (RVP), putem distinge 3 forme distincte ale HTP, cu caractere histologice, funcţionale, clinice şi prognostice diferite: HTP de debit, HTP mixtă şi HTP organică (boala pulmonară vasculo-ocluzivă). Aceste 3 forme de HTP se constituie, în fapt, într-o secvenţă de faze succesive, prin care trec (în ritm diferit) toate cardiopatiile congenitale cu comunicări interventriculare sau interarteriale nerestrictive (sau slab restrictive); şi şunturile supratricuspidiene (DSA, DVPA) pot parcurge într-un ritm mai lent şi, de regulă, incomplet secvenţa acestor faze.

6.3.1. HTP de debit (funcţională)

- **Definiţie:** HTP de debit este forma de hipertensiune pulmonară caracterizată de un nivel normal al RVP (< 4 u.m^2) şi de valoare mare a raportului dintre debitul sanguin pulmonar şi debitul sanguin sistemic (Qp/Qs > 3–3,5)
- **Tabloul funcţional** este dominat de debitul pulmonar torenţial şi, consecutiv, de supraîncărcarea de volum a cordului stâng, care este generatoarea insuficienţei cadiace congestive.
- **Tabloul clinic** este dominat de semnele insuficienţei cardiace (vezi secţiunea 5.2.), care poate fi manifestă (cu dispnee de repaus, raluri de stază, hepatomegalie) sau frustă (cu limitarea uşoară a capacităţii de efort, cardiomegalie, tahicardie, deficit ponderal). Examenul fizic evidenţiază invariabil semnele unei dilatări a VS (un şoc apexian mai intens, coborât). Anamneza constată un istoric cu numeroase infecţii bronho-pulmonare, care sunt fie interpretarea eronată a unor decompensări cardiace, fie episoade infecţioase propriu-zise, grevate pe un plămân pletoric.
- **Examene paraclinice:**

– **Radiografia cord-pulmon** evidenţiază cardiomegalia, cu predominanţa VS, dilatarea trunchiului AP şi accentuarea desenului vascular pulmonar atât central, cât şi în periferie; se pot constata uneori zone de opacifiere uşoară, slab conturate, caracteristice edemaţierii pulmonare.

– **ECG:** semnele de dilatare a VS domină tabloul electrocardiografic, în această fază.

– **Ecografia** constată prezenţa unei comunicări sistemico-pulmonare mari, nerestrictive, cu şunt stânga-dreapta torenţial, cât şi dilatarea semnificativă a cordului stâng; certificarea HTP şi estimarea presiunii sistolice din AP (PAPs) pot fi făcute ecografic, în două maniere:

– Pornind de la velocitatea (şi implicit gradientul) şuntului:

$\text{PAPs} = \text{TA}_{\text{sistolică}} - \Delta P_{\text{VS-VD}}$, în cazul unei comunicări interventriculare,

$\text{PAPs} = \text{TA}_{\text{sistolică}} - \Delta P_{\text{Ao-AP}}$, în cazul comunicărilor interarteriale (CAP),

– Pornind de la velocitatea (şi implicit gradientul) unui eventual jet de insuficienţă tricuspidiană:

$\text{PAPs} = \Delta P_{\text{VD-AD}} + P_{\text{AD}}$

Totodată, se poate estima ecografic raportul Qp/Qs (debitul Q, la nivelul unui orificiu, fiind dat de produsul dintre aria orificiului şi integrala velocitate-timp – IVT, constatabilă prin Doppler pulsat):

$\text{Qp/Qs} = (D^2_{\text{AP}} \cdot \text{IVT}_{\text{AP}})/(D^2_{\text{Ao}} \cdot \text{IVT}_{\text{Ao}})$

– **Cateterismul cardiac** este rezervat cazurilor în care diagnosticul ecografic este insuficient, datele existente fiind insuficiente pentru tratamentul chirurgical. În această formă a defectelor cu şunt stânga-dreapta, această investigaţie constată un raport mare Qp/Qs (> 3) şi un nivel redus al Rp (< 4 u.m^2).

- **Tratament**

– **Tratamentul medical** vizează, în principal, tratarea insuficienţei cardiace induse de debitul stânga-dreapta torenţial (vezi secţiunea 5.4 din cadrul acestui capitol); se tentează compensarea insuficienţei cardiace, până la vârsta considerată oportună pentru corecţie; dacă insuficienţa cardiacă este rebelă, fie se recurge la o corecţie precoce, fie (mai rar) se realizează o paliaţie prin banding.

– **Tratamentul chirurgical** presupune, în principiu, corecţia anomaliei generatoare de şunt stânga-dreapta; indicaţiile chirurgicale, pentru fiecare leziune, sunt cuprinse în secţiunea 6.5 ca şi la capitolele ce le sunt consacrate.

6.3.2. HTP mixtă: debit şi rezistenţă (organo-funcţională)

- **Definiţie:** HTP mixtă (organo-funcţională) este forma de hipertensiune pulmonară caracterizată de un nivel moderat crescut al RVP (între 4 şi 7 u.m^2) şi de o valoare semnificativ crescută a raportului dintre debitul sanguin pulmonar şi debitul sanguin sistemic (3–3,5 > Qp/Qs > 2).

Acest tip funcţional se constată, de obicei, după 6 luni de viaţă şi până la o vârstă variabilă (care depinde atât de forma anatomică a cardiopatiei congenitale, cât şi de reactivitatea individuală) – de regulă, după 1–2 ani –, la care, datorită progresiei modificărilor pulmonare vasculo-ocluzive, copilul ajunge prin creşterea severă a rezistenţelor pulmonare, la HTP organică.

- **Tabloul funcţional:** este generat de cele două trăsături definitorii, şuntul stânga-dreapta semnificativ (responsabil de supraîncărcarea de volum a cordului stâng) şi creşterea rezistenţelor vasculare pulmonare (care generează o supraîncărcare presională a VD). Adaptarea anatomică la acest tip de fiziologie presupune hipertrofia biventriculară.
- **Tabloul clinic** este în general frust.
- **Examene paraclinice:**

– **Ex. radiologic:** cordul este mărit de volum, pe seama ambelor ventricule, trunchiul arterei pulmonare şi ramurile sale dilatate, iar aspectul periferiei este intermediar între HTP funcţională şi cea organică (pseudonormal).

– **ECG:** sunt caracteristice semnele de hipertrofie biventriculară.

– **Ecografia** constată şi ea dilatarea biventriculară.

– **Cateterismul cardiac** evidenţiază o HTP cu Rp cuprinse între 4 şi 7 u.m^2, în condiţiile unui raport Qp/Qs moderat crescut (2-3).

- **Tratament**

Tratamentul medicamentos nu îşi are locul în această situaţie clinică, chirurgia impunându-se, cu stringenţă, ca unică soluţie terapeutică. Riscurile asociate intervenţiei chirurgicale sunt semnificativ crescute, în condiţiile creşterii Rp; pentru reducerea posibilelor complicaţii asociate HTP, se impun, în perioada perioperatorie, măsuri specifice (vezi secţiunea 6.6.2. *Management perioperator al bolnavilor cu HTP severă*).

6.3.3. Hipertensiunea pulmonară organică (Boalapulmonară vasculo-ocluzivă – BPVO) şi sindromul Eisenmenger

Sindromul Eisenmenger a fost descris întâia oară de medicul austriac Victor Eisenmenger, la un pacient cu un DSV foarte mare (Eisenmenger, 1897); conceptul a fost dezvoltat în 1958 de Wood, care l-a caracterizat prin fenomenul de inversare tardivă a unui şunt central.

- **Definiţii:**

– **HTP organică (BPVO) din bolile cu şunt stânga-dreapta** este forma de hipertensiune arterială pulmonară, datorată modificărilor ireversibile şi progresive de la nivelul arborelui arterial pulmonar, induse de efectul de durată al unui şunt stânga-dreapta central, necorectat în timp util; de regulă, ea se constată la pacienţi cu anomalii congenitale cu şunt stânga-dreapta necorectate chirurgical, dar, fiind o boală progresivă, ea se poate manifesta şi ulterior corecţiei chirurgicale, dacă aceasta a fost efectuată după apariţia modificărilor ireversibile ale patului vascular pulmonar. Evoluţia progresivă a HTP organice din bolile cu şunt stânga-dreapta, conduce la apropierea rezistenţelor pulmonare de cele sistemice şi, implicit, la creşterea presiunilor în cavităţile drepte, ceea ce determină, într-o primă fază, reducerea şuntului stânga-dreapta, iar, ulterior, înlocuirea sa printr-un şunt dreapta-stânga, fapt caracteristic sindromului Eisenmenger.

– **Sindromul Eisenmenger** este forma avansată de HTP organică (boală pulmonară vasculo-ocluzivă), datorată modificărilor ireversibile şi progresive de la nivelul arborelui arterial pulmonar, induse de efectul de durată al unui şunt stânga-dreapta central, necorectat în timp util, care este caracterizată de inversarea şuntului, datorită creşterii la valori suprasistemice a rezistenţelor şi presiunilor din mica circulaţie; fenomenul apare iniţial la efort (datorită scăderii rezistenţelor sistemice şi creşterii întoarcerii venoase sistemic), iar ulterior se permanentizează.

• **Clinică:**

– **Simptome:**

– **scăderea capacităţii de efort** manifestă prin dispnee de efort, fatigabilitate, episoade presincopale sau sincopale declanşate de efort

– **cianoza** iniţial determinată de efort, ulterior permanentă; se corelează bine cu reducerea capacităţii de efort;

– **hipocratismul digital** este frecvent la cazurile cu evoluţie îndelungată;

– **simptome generate de creşterea vâscozităţii sanguine** (cefalee, vertij, somnolenţă alternând cu iritabilitate, tulburări de vedere, tinnitus, mialgii, parestezii);

– **hemoptiziile** sunt frecvente;

– **diateză hemoragică** (datorată tulburărilor de coagulare secundare policitemiei), manifestată prin epistaxis, menoragii abundente, dar şi prin frecvenţa crescută a hemoragiilor cerebrale (Diller, 2007);

– **dureri în hipocondrul drept, epigastru** datorate hepatomegaliei de stază sau unei patologii biliare consecutive eritrocitozei cronice;

– **edemele periferice** pot deveni manifeste în faza finală a bolii, odată ce decompensarea dreaptă devine manifestă;

– **infecţiile** sunt mai frecvente şi pot imprima caractere particulare tabloului clinic (mai frecvente sunt endocardita, abcesul cerebral, infecţiile pulmonare).

– **Semne:**

– **cianoză centrală;**

– **hipocratism digital;**

– **tahipnee;**

– **semn Harzer** – activitatea ventriculului drept are expresie palpatorie;

– **accentuarea zgomotului II,** prin creşterea componentei sale pulmonare (P2) care devine palpabilă;

– **clic de ejecţie pulmonar;**

– **dispar suflurile corespunzătoare şunturilor stânga-dreapta;**

– **apar sufluri de insuficienţă pulmonară şi tricuspidiană;**

– **semne de insuficienţă cardiacă dreaptă:** hepatomegalie, jugulare turgescente, edeme, ascită, anasarcă;

– **semne generate de litiaze biliară sau renală**

– **semne determinate de producerea emboliilor paradoxale.**

• **Explorările paraclinice:**

– **Radiografia cord-pulmon** poate arăta o creştere a dimensiunilor cavităţilor drepte, dilatarea (uneori pseudoanevrismală) trunchiului pulmonar, creşterea desenului vascular pulmonar, la nivelul hilurilor (consecinţă a dilatării arterelor pulmonare mari), contrastând cu hipertransparenţa periferică, datorată sărăciei desenului vascular periferic (aspectul clasic de „arbore desfrunzit"); tabloul radiologic descris este sugestiv pentru diagnostic, absenţa acestor modificări, nu permite însă excluderea unui sindrom Eisenmenger – de pildă, în absenţa decompensării cardiace, dimensiunile cavităţilor cardiace pot fi normale; în plus, modificările radiologice se cer corelate cu cele determinate de cardiopatia congenitală subiacentă.

– **ECG** arată, de regulă, semnele unei preponderenţe a VD, cu unde R ample în V_1 şi unde S adânci în V6, R > S în V_1, cu rotaţie orară (zona tranziţională fiind deplasată spre stânga), axa QRS frecvent deviată spre dreapta, tulburări de conducere în VD (BRD incomplet sau BRD), tulburări de fază terminală, în derivaţiile ce explorează VD; se mai poate constata o undă P amplă, ascuţită şi simetrică („P pulmonar"). Modificările ECG se cer coroborate cu cele datorate patologiei subiacente: de pildă, deviaţia axială dreaptă poate fi constatată într-un caz de sindrom Eisenmenger având CAVC drept afecţiune princeps, datorită secvenţei particulare de activare ventriculară specifice acestei boli.

– **Ecografia transtoracică bidimensională şi examenul Doppler** aduc informaţii referitoare la tipul leziunii subiacente (cauzatoare de şunt central) şi la malformaţiile asociate, identifică caracterul bidirecţional sau dreapta-stânga al şuntului central, estimează nivelul presiunilor pulmonare (prin măsurarea gradientului VD–AD), caracterizează gradul de afectare funcţională a VD. Repetarea examenelor, în cursul tratamentului, oferă indicii asupra eficienţei tratamentului, ceea ce poate avea şi valoare prognostică.

– **Cateterismul cardiac** efectuat în cazul unui pacient cu HTP organică are mai multe obiective:

- certifică diagnosticul anatomic al leziunii subiacente producătoare de şunt;
- precizează sensul şuntului şi magnitudinea acestuia (prin calcularea raportului Qp/Qs);
- măsoară nivelul presiunilor şi rezistenţelor vasculare pulmonare;
- stabileşte reactivitatea patului arterial pulmonar, la administrarea de vasodilatatoare pulmonare (O_2, NO inhalat, adenozină i.v., prostaciclină i.v.) (vezi secţiunile 6.5 şi 6.6, din acest capitol şi secţiunea referitoare la tratamentul cu vasodilatatoare pulmonare al HTPI, din capitolul *Bolile vasculare pulmo-nare şi hipertensiunea pulmonară*).

– **Hemograma** dovedeşte policitemie (sau mai corect eritrocitoză, doar linia roşie fiind stimulată): se constată creşteri ale hematocritului şi hemoglobinemiei.

– **Gazele sanguine** dovedesc scăderea PaO_2, datorată şuntului stânga-dreapta; în repaus $PaCO_2$ poate fi scăzut, în ciuda şuntului dreapta-stânga, ca urmare a tahipneei antamate de hipoxemie; se poate constata o tendinţă spre acidoză.

– **Testele de coagulare** pot fi alterate: disfuncţia plachetară poate conduce la o creştere a timpului de sângerare, sinteza factorilor hepatici ai coagulării poate fi afectată, atât consecutiv tulburărilor rheologice din sinusoidele hepatice (consecinţă a hipervâscozităţii sanguine), cât şi ca urmare a suferinţei hepatice induse de stază.

– **Examenele biochimice sanguine** nu sunt specifice; în absenţa unor suplimente terapeutice de fier, nivelul sideremiei poate fi scăzut, îndeosebi la pacienţii care au fost flebotomizaţi pentru combaterea eritrocitozei; se pot constata creşteri ale bilirubinei directe şi ale acidului uric – consecinţe ale nivelului sporit al hemolizei fiziologice, în contextul eritrocitozei.

– **Biopsia pulmonară** poate fi utilă în cazurile incipiente, în care există încă dubii asupra posibilităţii unui tratament chirurgical; altminteri riscurile depăşesc beneficiile (vezi secţiunea 6.7, din acest capitol).

- **Tratament**

– **Principii de tratament medical** (vezi şi secţiunea *Principii de tratament ale HTPI* în capitolul *Bolile vasculare pulmonare şi hipertensiunea pulmonară*).

– **Măsuri generale**: limitarea efortului fizic intens, regim alimentar hiposodat (în cazul apariţiei semnelor de decompensare dreaptă), evitarea expunerii la altitudini ridicate (> 1500 m), controlul nivelului hemoglobinei (se indică flebotomia, la hematocrit > 65%, dar se va evita repetarea ei frecventă), suplimentarea aportului de fier, controlul balanţei volemice şi hidrice (evitarea deshidratărilor care pot agrava hipoxemia prin creşterea şuntului dreapta-stânga). Deşi este un capitol de cardiologie pediatrică, trebuie subliniat că sarcina este categoric contraindicată, presupunând un risc de cca. 50% pentru mamă şi de 40% pentru produsul de concepţie (Avila, 1995), ceea ce impune educarea pacientelor şi măsuri contraceptive, în cazurile cu risc de sarcină.

– **Tratamentul convenţional:**

- **Digitala** este indicată îndeosebi pacienţilor cu semne de insuficienţă cardiacă dreaptă; ea creşte debitul cardiac, fără să modifice rezistenţele vasculare pulmonare.
- **Alte inotrop pozitive**, de administrare intravenoasă, pot fi utile în tratamentul intensiv de scurtă durată al decompensărilor cardiace; sunt de preferat cele fără acţiune vasoconstrictoare.
- **Diureticele** sunt indicate în tratamentul formelor cu insuficienţă cardiacă dreaptă manifestă; se impune prudenţă în administrare, pentru evitarea depleţiilor volemice bruşte, care pot conduce la o creştere a şuntului dreapta-stânga cu agravarea hipoxemiei.
- **Oxigenoterapia** este în mod logic benefică, ţinând cont de potenţialul vasodilatator al O_2 asupra arteriolelor pulmonare, dar beneficiile

sale, în tratamentul sindromului Eisenmenger sunt controversate; nu s-a constatat vreun beneficiu de supravieţuire, prin folosirea oxigenoterapiei nocturne (Sandoval, 2001), dar suplimentele de O_2 sunt totuşi folosite în cazul pacienţilor sever hipoxemici, aflaţi pe lista de aşteptare pentru transplant sau în cazul zborurilor cu avionul.

– **Tratamentul anticoagulant** indicat de mulţi, de rutină, în tratamentul HTPI, are indicaţii controversate în tratamentul sindromului Eisenmenger. Deşi s-a dovedit, cel puţin la adult, că trombozele arterelor pulmonare proximale complică frecvent boala (21% pe statistica lui Silversides, 2003), date fiind diateza hemoragică identificabilă la mulţi pacienţi cu Eisenmenger, cât şi riscul de hemoptizie, există reţineri în recomandarea unui tratament anticoagulant de rutină. Diller (2003) recomandă tratament cu antivitamine K pacienţilor cu tromboze demonstrabile, dar fără hemoptizii semnificative.

– **Tratamentul cu vasodilatatoare pulmonare**

– **Prostaciclina (PGI2) şi analogii săi sintetici.** Epoprostenolul a fost dovedit eficace nu numai în tratamentul HTPI, ci şi în tratarea HTP secundare cardiopatiilor congenitale cu şunt stânga-dreapta (Rosenzweig, 1999); stabilitatea chimică mică, timpul de înjumătăţire redus, impunând administrarea i.v. continuă (cu inerentele complicaţii consecutive), costurile ridicate (preţul unui tratament anual este de cca. 100 000 $) au împiedicat folosirea largă a acestui medicament, în pofida beneficiilor sale. Folosirea celorlalţi analogi sintetici ai prostaciclinei este încă în curs de evaluare. Treprostinilul (cu administrare subcutană) a dovedit o eficienţă egală, în Eisenmenger şi în HTPI, în creşterea toleranţei la efort (Simonneau, 2002) – studiul se referă însă la adulţi. Beraprostul (cu administrare orală), dovedit eficient în HTPI, nu a dovedit eficienţă comparabilă într-un grup heterogen de HTP asociate incluzând cazuri de Eisenmenger (Galie, 2002). Asupra folosirii iloprostului (cu administrare inhalatorie), în sindromul Eisenmenger nu există, încă, studii prospective. În ceea ce priveşte copiii cu Eisenmenger, studiile lipsesc. Mecanismul de acţiune şi dozele folosite, sunt detaliate în capitolul *Bolile vasculare pulmonare şi hipertensiunea pulmonară.*

– **Antagoniştii receptorilor endotelinei-1** Folosirea **bosentanului** la adulţi cu sindromul Eisenmenger, s-a dovedit eficientă (într-un studiu multicentric, dublu-orb, placebo controlat) pentru creşterea capacităţii de efort şi ameliorarea parametrilor hemodinamici (Galie, 2006); studii similare, la copiii cu Eisenmenger, nu sunt încă disponibile.

– **Oxidul nitric inhalat (NOi).** Oxidul nitric (pe vremuri numit EDRF – *endothelium derived relaxing factor*) acţionează asupra guanilciclazei, determinând creşterea producţiei de GMP_c, ceea ce conduce la vasodilataţie. Eficienţa sa în combaterea HTP a fost demonstrată, de mai mult timp, în combaterea crizelor perioperatorii de HTP, cât şi, în administrare de durată, în tratamentul HTPI (Channick, 1996); există şi studii (Budts, 2001) care raportează eficienţa tratamentului de durată cu NOi, la adulţi cu sindrom Eisenmenger. Administrarea cronică de NOi este totuşi puţin folosită, datorită dificultăţilor şi riscurilor de administrare, în condiţii extraspitaliceşti.

– **Inhibitorii fosfodiesterazei 5** acţionează tot prin creşterea NO la nivelul fibrelor musculare netede vasculare; dată fiind facilitatea administrării lor (p.o.), ele prezintă un mare avantaj practic. Folsirea sildenafilului, administrat oral, a fost dovedită eficientă de mai multe studii mici efectuate pe copii cu HTPI sau cu HTP de diverse etiologii, între care şi HTP organică secundară şunturilor centrale (Humpl, 2005); lipsa unor serii mari cu administrare prospectivă, în sistem dublu-orb, face ca folosirea acestor medicamente, la copilul cu sindrom Eisenmenger, să fie încă în etapa investigaţională. **Sildenafilul** (Viagra®) a fost utilizat, la copii, în 4 doze zilnice, crescute treptat până la 0,5 mg/kg/doză (Raposo-Sonnenfeld, 2007). În 2005, s-a aprobat de către FDA, folosirea în SUA a sildenafilului ca tratament al HTP la adult (în doze de 3x20 mg/zi). Pe de altă parte, încep să apară studii asupra efectului benefic al **tadalafilului** (Cialis®, în doză unică, 1 mg/kg, până la maximum 40 mg/zi) în HTP din Eisenmenger (Mukhopadhyay, 2006); ţinând cont de timpul de înjumătăţire mare (~18 h), acest medicament poate fi promiţător.

- **Blocantele canalelor de calciu (BCC).** Dacă în HTPI, folosirea de lungă durată a BCC este recomandată la pacienţiii „responderi" la testele de vasodilataţie pulmonară, în HTP din sindromul Eisenmenger, rezultatele folosirii nifedipin (efectuate în anii '90) au fost contradictorii: în timp ce Wimmer (1992) constată efecte benefice ale folosirii nifedipinului în Eisenmenger, Gildein (1995) susţine că nu a putut identifica efecte care să justifice folosirea sa. Studii ulterioare pe această temă lipsesc, după cum lipsesc şi recomandări pentru folosirea blocantelor de calciu în sindromul Eisenmenger.

Posibilităţile tratamentului chirurgical

Transplantul pulmonar şi transplantul cardiopulmonar sunt ultima posibilitate terapeutică pentru mulţi pacienţi cu sindrom Eisenmenger care nu răspund favorabil la tratamentul medicamentos. Nu există un consens asupra tipului de transplant care oferă cele mai bune şanse de supravieţuire: în centrele din SUA şi Canada se preferă transplantul pulmonar bilateral, în timp ce, în Europa, procedura preferată pare să fie transplantul cardio-pulmonar (Pielsticker, 2001).

Indicaţia de principiu a transplantului de organ în sindromul Eisenmenger cuprinsă într-un document comun elaborat de principalele asociaţii ştiinţifice preocupate de acest domeniu (ASTP/ATS/ERS/ISHLT 1998) este prezenţa unor simptome severe, progresive, echivalente de clasa III/IV NYHA, în pofida tratamentului medicamentos optimal.

- **Prognostic.** Pacienţii cu HTP prin sindrom Eisenmenger au un prognostic mult mai bun decât cei cu HTPI. În studiile mai vechi, decesul se producea, în medie, în jurul vârstei de 30 de ani, studiile mai noi constată creşterea speranţei de supravieţuire. Factorii de prognostic negativ identificaţi sunt SO_2a de repaus < 85%, sincopele, presiunile mari în AD (Iserin, 2004), cât şi prezenţa unei cardiopatii complexe şi sindromul Down. Cauzele de deces sunt moartea subită (~30%), insuficienţa cardiacă dreaptă (~23%), hemoptiziile (11%), complicaţiile sarcinii (5%), complicaţiile unor intervenţii non-cardiace (5%) (Daliento, 1998).

6.4. Rezistenţele vasculare pulmonare – semnificaţie chirurgicală

6.4.1. Cadrul problemei. Modificările patului vascular pulmonar, induse de prezenţa unui şunt stânga-dreapta, devin, peste un anume grad, ireversibile (BPVO). Tratamentul chirurgical de suprimare a şuntului presupune, la aceşti bolnavi, riscuri extrem de mari cu beneficii mici (persistă HTP). Principala strategie terapeutică ce răspunde acestei stări de fapt este coborârea vârstei la care se indică, de principiu, intervenţia chirurgicală de suprimare a unui şunt stânga-dreapta. Pe de altă parte, îndeosebi în ţările cu diagnostic şi tratament precoce deficitar – în care ponderea pacienţilor cu HTP severă, prin şunturi stânga-dreapta neglijate, este mare –, se conturează o problemă de mare importanţă: *care este gradul de BPVO la care închiderea chirurgicală a şuntului este încă indicată?*

6.4.2. Calculul rezistenţelor vasculare pulmonare. Cateterismul cardiac permite calcularea rezistenţelor pulmonare (fapt esenţial pentru încadrarea precisă a cazului într-o anumită clasă funcţională şi implicit pentru stabilirea unei atitudini terapeutice corecte). Măsurarea presiunilor şi a rezistenţelor pulmonare prin cateterism se indică în toate cardiopatiile cu şunt stânga-dreapta la care se estimează prezenţa unei HTP semnificative. Investigaţia devine obligatorie în situaţiile în care se constată pulsoximetric o $SO_2a < 97\%$ (Kirklin, 2003).

Rezistenţa la curgere printr-un tub este definită prin raportul dintre diferenţa de presiune şi debit ($R = \Delta P/Q$). În cazul circulaţiei pulmonare rezistenţa vasculară pulmonară (Rp) este dată de ecuaţia:

$Rp = \frac{\overline{PAP} - \overline{PAS}}{Qp}$ unde $\overline{PAP}$ şi $\overline{PAS}$ sunt presiunile medii în artera pulmonară şi atriul stâng.

Rp se măsoară în unităţi arbitrare (unităţi Wood) (mm Hg. min/L) ($1U = 80$ dyne. sec. cm^{-5}); pornind de la dependența debitului de suprafața corporală și de la necesitatea comparației între pacienți, în practica clinică Rp se calculează indexat, folosind în ecuația de mai sus, în locul Qp, indexul de debit pulmonar (= Qp/s.c.), ceea ce conduce la obținerea indexului rezistențelor arteriale pulmonare exprimat în u.m^2.

Tabelul 37.3. Valorile rezistențelor pulmonare bazale – semnificații funcționale și terapeutice

Rp (u.m^2)	Semnificație funcțională	Semnificație terapeutică	Risc
< 4	normal	operabili	risc mic
4–5	creștere ușoară	operabili	
6–8	creștere mare	operabili	risc mare
> 8	creștere severă	inoperabili	risc prohibitiv

Rezistențele pulmonare < 4 u.m^2 sunt normale. Creșterea Rp peste această valoare determină riscuri progresiv sporite ale actului chirurgical. Limita superioară a Rp la care cazul este considerat încă operabil este în genere situată sub 8 u.m^2.

În cazurile cu Rp crescute se cer excluse cauzele de HTP retrogradă (valvulopatiile cordului stâng, cordul triatriat), cât și stările funcționale care pot falsifica măsuratorile (de ex. policitemia).

6.4.3. Teste farmacologice de evaluare a rezistențelor pulmonare

În cazurile cu Rp semnificativ crescute, evaluarea hemodinamică trebuie completată prin studiul rezistențelor pulmonare la administrarea de vasodilatatoare pulmonare (O_2, isoproterenol, oxid nitric, tolazolin, prostaglandine). Se pot diferenția cazurile în care creșterea Rp este datorată precumpănitor vasoconstricției (situație potențial reversibilă, după închiderea șuntului), de cele în care precumpănesc modificări organice ireversibile.

Testele farmacologice se indică și în studiul HTP primitive, pentru a decela pacienții cu potențial responsiv la blocanții de calciu. Nu există o definire unanimă a criteriilor de răspuns pozitiv; cele propuse pentru pacienții cu HTP primitivă sunt fie ↓ PAP medii cu 10 mm Hg (fără ↓ debitului cardiac), fie ↓ PAP medii (sau a Rp), cu > 20% din valoarea de bază sau cu > 30% într-o definiție mai restrictivă (Gibbs, 2003). Aceste criterii nu pot fi extinse, fără studii prealabile, la HTP secundară șunturilor stânga-dreapta. În acest caz se urmărește decelarea unor criterii de operabilitate; dar datorită variabilității inter-individuale, aceste criterii au un grad de relativitate, pentru un caz dat. Stabilirea unor criterii prea restrictive conduce la rezultate chirurgicale bune, dar sacrifică un număr de pacienți cu leziuni potențial reversibile. Din contră, criteriile laxe de operabilitate conduc la recuperarea celor cu leziuni reversibile, dar și la o rată mare a mortalității postoperatorii, prin includerea unui numar prea mare de cazuri depășite chirurgical. În plus, fiecare dintre agenții farmacologici are un potențial vasodilatator diferit, iar, pentru un agent dat, răspunsul depinde de doza folosită. În concluzie, testele farmacologice se cer standardizate, iar granițele de operabilitate, stabilite cu rigoare și interpretate cu înțelepciune. Pe de altă parte, în vederea deciziei, se cer luați în considerare și alți factori: tipul leziunii și vârsta pacientului; Rp acceptabile într-o TMV cu DSV sunt mai mari decât în DSV; Rp crescute au un potențial de reversibilitate mai mare la vârste < 2 ani.

Testarea la O_2 a fost multă vreme folosită pentru a decela pacienții cu HTP potențial reversibilă. După un entuziasm inițial, încrederea în capacitatea predictivă a testului cu O_2 a scăzut. În 1976 Teramoto constată, pe un lot cu Pp/Ps > 0,7, că toți pacienții care au răspuns la O_2 prin ↓ Rp/Rs < 0,5 au avut o evoluție postoperatorie favorabilă; din contră, Lock (1982), pe un lot cu Rp/Rs > 0,25 – folosind o definiţie poate prea riguroasă a pozitivităţii testului (scăderea cu > 30% a Rp/Rs) – nu constată vreo legătură între comportarea la testul cu O_2 şi evoluţia postoperatorie. Testul este socotit, în prezent, desuet (Kirklin, 2003), datorită acurateţei prognostice reduse (Balzer, 2002).

Testul la isoproterenol este, în prezent, larg folosit. Scăderea unor Rp considerate prohibitive pentru cura chirurgicală (> 8 $u.m^2$), sub perfuzie continuă cu isoproterenol (140 ng/kg/min) la < 7 $u.m^2$, indică operabilitatea cazului (Neutze, 1989; Kirklin, 2003).

Testul la NOi. Administrarea de oxid nitric (prin inhalare) (NOi), timp de 7-10‘, în concentraţie de 10–80 ppm, în special în asociere cu O_2 100%, este o metodă cu reală acurateţe în estimarea operabilităţii. Berman-Rosenzweig (2001) consideră inoperabile cazurile de şunt stânga-dreapta care îşi menţin Rp > 6 $u.m^2$ în condiţiile testului cu NOi. Studiul multicentric INOP Test 1 (Balzer, 2002) compară utilizarea O_2 100% cu NOi + O_2 100%, ca metode de testare, şi încearcă să definească cât mai riguros criteriile de operabilitate. În condiţiile folosirii NOi + O_2 100%, criteriul de operabilitate propus este Rp/Rs < 0,33. Cel mai bun raport sensibilitate specificitate se obţine la Rp < 5,3 $u.m^2$ şi Rp/Rs < 0,27, dacă se foloseşte combinaţia O_2 cu NOi şi la Rp < 8,2 $u.m^2$ şi Rp/Rs < 0,42, dacă se foloseşte doar O_2 100%.

Testarea cu tolazolin (priscoline), 1 mg/kg injectat pe cateterul din AP, a fost încercată şi este posibilă, dar efectul de vasodilataţie pulmonară pare să fie mai mic decât cel al ventilaţiei în O_2 100% (Yamaki, 2001); în plus, apariţia hipotensiunii sistemice poate perturba rezultatele.

Testarea cu prostaglandine şi prostanoizi. Epoprostenolul (prostaciclina, PgI2, Flolan), PgE1 (prostin) şi iloprostul au efecte vasodilatatoare pulmonare comparabile cu cele ale oxidului nitric. Administrarea lor (îndeosebi în stare nebulizată) pentru aprecierea componentei date de vasoconstricţie în HTP secundară bolilor cu şunt stânga-dreapta este în curs de evaluare. Riemensberger (2001) evidenţiază o capacitate vasodilatatoare egală a iloprostului nebulizat cu NOi (fără vreun efect suplimentar la asocierea celor două medicamente). Berman-Rosenzewig (2001) consideră, pentru testul cu epoprostenol injectabil, ca şi pentru NOi, inoperabile cazurile care îşi menţin, în condiţiile testului, Rp > 6 $u.m^2$.

6.4.4. *Bypass-ul cardio-pulmonar şi rezistenţele vasculare pulmonare*

Bypass-ul cardio-pulmonar induce, în genere, dar îndeosebi la pacienţii cu flux sanguin pulmonar crescut, prin şunt stânga-dreapta, o creştere a rezistenţelor vasculare pulmonare. Acest efect nedorit este mediat de *disfuncţia celulelor endoteliale pulmonare*, cu mare probabilitate, consecinţă a inflamaţiei sistemice induse de circulaţia extracorporală (Asimakopoulos, 1999), dar şi, probabil, a hipotermiei (Haworth, 2001); disfuncţia endotelială conduce la *scăderea producţiei endoteliale de NO* (Wessel, 1993) şi, în consecinţă, la creşterea Ca-indusă a tonusului fibrelor musculare netede din arterele pulmonare. Pe de altă parte, suferinţa endotelială postbypass cardio-pulmonar se traduce şi prin creşterea eliberării de endotelina-1, polipeptid cu efect vasoconstrictor (Komai, 1993). În concluzie, bypass-ul cardio-pulmonar conduce la o creştere tranzitorie a rezistenţelor vasculare pulmonare, care poate avea consecinţe nefaste în perioada postoperatorie: agravarea HTP, apariţia crizelor de HTP (v. mai jos). Prezenţa unui nivel ridicat al Rp, în preoperator, presupune preexistenţa unei disfuncţii endoteliale pulmonare, amplificarea ei postbypass cardio-pulmonar, sporind riscul apariţiei HTP severe postoperatorii.

6.4.5. *Valoarea biopsiei pulmonare în stabilirea indicaţiei chirurgicale*

Nu există unanimitate în stabilirea locului exact al biopsiei pulmonare în evaluarea pacienţilor cu HTP şi şunt stânga-dreapta. Yamaki (2001) consideră că ele ar trebui indicate la toţi pacienţii cu TMV care au Rp > 10 $u.m^2$, la cei cu DSV şi CAVC complet cu Rp > 8 $u.m^2$ – măsurate în condiţii bazale – sau > 6 $u.m^2$, dupa testul cu tolazolin, şi > 4 $u.m^2$, după testul cu O_2. Există însă şi voci care subliniază riscurile biopsiilor pulmonare şi relativitatea rezultatelor (depinzând de zona de recoltare, modalităţile de fixare, grila de interpretare) şi pun în dubiu utilitatea aplicării sale sistematice.

6.5. Indicațiile/contraindicațiile corecției totale în diverse cardiopatii cu șunt stânga-dreapta; relația acestora cu nivelul HTP

– **DSV.** Indicația operatorie se stabilește luând în considerare atât *particularitățile cazului* în speță (mărimea șuntului, nivelul Rp, prezența/absența IC, răspunsul ei la tratament, vârsta), cât și *istoria naturală* a bolii (tendința la boală pulmonară vasculară a DSV-urilor mari neoperate în primul an de viața, riscul apariției insuficienței aortice în DSV-urile juxtaaortice, șansa reducerii/închiderii spontane a DSV-urilor – tot mai mică după 6-12 luni de viață). În funcție de toate aceste criterii, indicațiile închiderii chirurgicale ale unui DSV pot fi sistematizate astfel (modificat după Kirklin, 2003):

- **DSV-uri mari** (Qp/Qs > 2,5–3, HTP)
  - *< 6 luni ← IC rebelă la tratament*
  - *6–12 luni ← IC rebelă la tratament* (mai rară după 6 luni)
  - *cu Rp crescute > 4 u.m^2* (chiar > 8 u.m^2 ← HTP nu e ireversibilă < 1 an)
  - *> 1 an cu Rp < 8 u.m^2 (sau Rp < 7 u.m^2 după isoproterenol)*
- **DSV-uri medii** (Qp/Qs = 2-3, PAPsy < 40 mm Hg, Rp normale)

CT la 3–5 ani (temporizare în speranța închiderii spontane – proces neglijabil > 5 ani)

- **DSV-uri mici**

CT la 3–5 ani dacă sunt juxtaaortice (risc apariție IAo)
CT la prezentare dacă sunt asociate cu IAo
CT la 5–10 ani dacă Qp/Qs > 1.5

În rest (Qp/Qs < 1,5, fără vecinătate cu valva aortică), cura DSV-urilor mici nu are indicație chirurgicală, decât eventual după 10 ani, pentru a anula riscul endocarditei sau din rațiuni psihologice.

Se contraindică corecția totală la pacienții cu Rp > 8 u.m^2 (sau Rp > 7 u.m^2 după testul cu isoproterenol sau Rp > 6 u.m^2 după injectarea de prostaciclină sau inhalarea de oxid nitric).

– **CAVC complet:** progresia HTP spre ireversibilitate este chiar mai rapidă decât în DSV. Vârsta de elecție a corecției este cea de 2-4 luni sau chiar mai mică, în prezența IC rebele la tratament. Modificări ireversibile ale circulației pulmonare pot apărea chiar anterior vârstei de 1 an. Criteriile de contraindicare a CT (Rp > 8 u.m^2 sau > 7 u.m^2 după isoproterenol) sunt aceleași ca în cazul unui DSV.

– **Transpoziția de mari vase cu DSV** are o evoluție mult mai rapidă spre boala pulmonară vasculo-ocluzivă decât cea constatată la pacienții cu DSV; HTP severă apare la 40% din pacienți, până la vârsta de 1 an, și la 75%, până la vârsta de 2 ani (Rabinovitch, 1989). Newfeld (1979) găsește la aproape toate biopsiile pulmonare efectuate la copii de peste 1 an, cu TMV + DSV, modificări ireversibile ale patului vascular pulmonar (clasa IV Heath-Edwards); pe de altă parte, evidențiază chiar și în TMV cu sept intact un subgrup semnificativ de pacienți cu leziuni de HTP organică (care se poate produce chiar și ulterior unei corecții prin switch atrial). Cauzele pentru care prezența TMV favorizează procesele vasculo-ocluzive pulmo-nare (independent de șuntul interventricular) sunt neclare. Clinic, prezența acestui proces este însă un argument suplimentar pentru cura precoce a TMV.

– **Fereastra aorto-pulmonară și trunchiul arterial comun** sunt boli cu șunturi stânga-dreapta foarte mari, ce determina atât IC rebelă precoce (și, implicit, o curbă de supraviețuire rapid descendentă), cât și o tendință accentuată spre HTP, cu apariția de leziuni ireversibile în jurul vârstei de 6 luni. Criteriile de contraindicare a corecției totale, în condițiile creșterii Rp, ar trebui să fie, în principiu, aceleași ca în cazul DSV (deși nu există studii de evaluare special concepute pentru aceste boli, cu incidență mai mică); BPVO apare mai devreme; în consecinta, vârsta de elecție pentru corecție este mai mică (sub 3 luni – în fereastra aorto-pulmonară, la momentul diagnosticului – în trunchiul arterial comun).

– **Ventriculul unic și echivalentele sale funcționale (atrezia de tricuspidă)** pot fi generatoare de HTP, în condițiile absenței unui obstacol pulmonar/subpulmonar. Tratamentul maladiilor de acest tip țintește realizarea unei corecții funcționale, de tip Fontan (eventual precedată de o derivație cavo-pulmonară bidirecțională – operația Glenn), care presupune excluderea pompei cardiace din circulația pulmonară; indicația conexiunilor cavo-pulmonare este, în consecința, rezervată pacienților fără Rp crescute (Rp > 4 u.m^2 sunt o contraindicație). Prezervarea unor Rp mici este deci un comandament terapeutic în această grupă de boli, impunând realizarea unui banding de arteră pulmonară, în toate situaţiile în care debitul pulmonar este suficient de mult crescut pentru a genera IC semnificativă, în primele luni de viaţa (Kirklin, 2003).

6.6. Strategii de prevenire şi combatere a hipertensiunii pulmonare în condiţiile corecţiei totale a cardiopatiilor congenitale cu HTP severă

6.6.1. HTP şi riscul chirurgical

Riscul închiderii chirurgicale a şunturilor stânga-dreapta devine foarte mare la pacienţii cu HTP severă. Astfel Xiao (1996) constată o mortalitate postoperatorie în corecţia DSV, de 20,8% la pacienţii cu HTP $\geq$ 80% din presiunile sistemice, faţă de 1,4%, la cei cu presiuni pulmonare < 80%; iar Kannan (2003) evidenţiază o mortalitate operatorie de 13,2% pe un lot de 38 de DSV-uri cu Rp > 6 u.m^2. Creşterea riscului chirurgical la pacienţii cu HTP severă preoperatorie, se datorează mai multor incidente postoperatorii:

a) *Insuficienţa cardiacă dreaptă acută postoperatorie* datorată persistenţei HTP poate face imposibilă sevrarea circulaţiei extracorporale sau poate conduce, în perioada postoperatorie precoce, la şoc cardiogen şi deces.

b) *Crizele de hipertensiune pulmonară* pot complica perioada postoperatorie precoce; ele sunt cartacterizate prin creşterea bruscă a PAP şi PVC – cu PAS mică –, urmată de hipotensiune şi hipoxemie sistemică, tahicardie, acidoză – secundară debitului cardiac scăzut – şi, în condiţiile persistenţei fenomenelor, de stop cardiac. Apariţia lor în perioada postoperatorie precoce este favorizată de scăderea producţiei de NO endogen, prin disfuncţia celulelor endoteliale pulmonare, secundară CEC-ului (Wessel, 1993). Matsumoto (1995), studiind evoluţia postoperatorie a pacienţilor după închiderea DSV, constată apariţia crizelor de HTP cu precădere la pacienţii cu Pp/Ps preoperatorie > 0,7 şi cu Pp/Ps postoperatorie > 0,44; incidenţa crizelor în grupul cu Pp/Ps. 0,7 a fost de 18%, iar letalitatea lor a fost de 33%.

c) *Insuficienţa cardiacă dreaptă subacută sau cronică* este o altă modalitate de evoluţie postoperatorie nefavorabilă, după închiderea chirurgicală a unui şunt stânga-dreapta cu HTP severă; evoluţia poate fi spre un sindrom de debit cardiac scăzut, urmat de insuficienţă pluriorganică.

Strategia uzuală pentru evitarea complicaţiilor postoperatorii antrenate de HTP severă presupune corecţia precoce a leziunilor cu potenţial în generarea unei HTP severe, cât şi contraindicarea închiderii şuntului stânga-dreapta în condiţiile unor Rp mult crescute (de regulă, dacă Rp > 8 u.m^2 în condiţii bazale sau dacă se menţin > 7 u.m^2 după testul cu isoproterenol). Alături de aceste principii de indicaţie chirurgicală se recomandă, îndeosebi la pacienţii cu HTP postoperatorie severă, câteva măsuri specifice de management intra- şi postoperator.

6.6.2. Management perioperator al bolnavilor cu HTP severă

a) *Monitorizare extinsă.* Pe lângă monitorizarea TAMS, PVC, SO$_2$a percutane, se urmăresc, mai frecvent decât la alţi pacienţi, valorile gazelor sanguine şi ale echilibrului acido-bazic, şi se recomandă, în plus, monitorizarea PAP (în mod optim printr-un cateter Swan-Ganz, ceea ce permite şi măsurarea debitului cardiac prin termodiluţie) şi eventual a PAS.

b) *Ultrafiltrarea modificată peroperatorie (MUF)* s-a dovedit utilă prin scăderea semnificativă a raportului Pp/Ps, din primele 12 h postoperatorii (Bando, 1998); dacă efectul este mediat de scăderea endotelinei-1 (aşa cum susţine acest autor) sau nu (cum conchide Pearl,1999) este încă subiect de dispută.

c) Analgezia, curarizarea şi sedarea sunt menţinute, de regulă, în perioada postoperatorie precoce, durerea, prin reacţia simpatică consecutivă, fiind factor de declanşare a crizei de hipertensiune pulmonară. Este preferabilă administrarea continuă, pe injectomat, a medicamentelor corespunzătoare (e.g. fentanyl 4–8 mg/kg/h + Vecuronium 3 mg/kg/h).

d) Prevenirea acidozei şi menţinerea unui pH > 7,40–7,45 se obţin prin optimizarea suportului inotrop şi a volemiei, eventual prin hiperventilaţie ($\downarrow$ pCO$_2$) sau administrări de NaHCO$_3$; acidoza este prin ea însăşi un factor precipitant al crizelor de HTP.

e) Optimizarea ventilaţiei cu asigurarea unei pO$_2$a adecvate şi a unei pCO$_2$a < 35 mm Hg (hiperventilaţie uşoară); manevrele de aspiraţie traheo-bronşică se vor efectua doar în condiţii de sedare adecvată, după o perioadă de ventilaţie cu FiO$_2$ = 1 – ele pot declanşa crize de HTP.

f) Tratamentul crizelor de HTP presupune creşterea aportului de O$_2$ (FiO$_2$ = 1), adâncirea sedării, creşterea pH (> 7,5) prin hiperventilaţie sau administrare de $NaHCO_3$ şi administrarea unor vasodilatatoare pulmonare.

g) Tratamente vasodilatatoare pulmonare

– *Oxidul nitric* administrat prin inhalare (NOi) este recomandat conform *Protocolului de terapie intensivă al Great Ormond Street Hospital* (1999) în cazul în care după corecţia unei cardiopatii cu şunt SD persistă o creştere a PAP medii > 2/3 TA medie, în cazul apariţiei unor crize de HTP sau în conexiunile cavo-pulmonare (Glenn/Fontan) cu rezistenţe pulmonare prea mari (PVC > 18 mm Hg, PVC-PAS > 12 sau $SO_2a < 75\%$, în ciuda optimizării umplerii şi suportului inotrop). Doza iniţială este de 10 ppm şi dacă, efectul este sub cel scontat (variaţii > 20% în sensul ↓ PAP, pO_2a), poate fi crescută după 15 minute la 20 ppm. Goldman (1995) constată că NOi este mai eficient şi mai selectiv decât prostaciclina în tratamentul HTP severe postoperatorii. La întreruperea tratamentului cu NOi, se descrie frecvent, apariţia unui rebound al HTP; în consecinţă se recomandă sevrarea treptată de NOi (până la doze foarte mici, de 1 ppm) şi eventual folosirea simultană a unui alt vasodilatator pulmonar (Bernasconi, 2003).

– *Prostaciclina (epoprostenol),* administrată i.v. sau pe cateterul pulmonar, 5–20 ng/kg/minute este vasodilatatorul pulmonar de primă linie (conform protocolului GOSH–1999).

– *PgE1 (prostin)* administrată i.v. sau pe cateterul pulmonar (100–200 ng/kg/min) determină scăderea PAP, dar, concomitent, poate induce şi hipotensiune arteriala sistemică (Pau, 1996)

– *Nitroglicerina (NTG)*, Pe un lot mic de copii cu DSV şi HTP severă, supuşi cateterismului cardiac, Omar (1999) a obţinut scăderea semnificativă, cu cca. 20% a PAP, prin nebulizarea de NTG (20 µg NTG/kg în 3 ml SF), fără modificări semnificative ale TA sistemice sau ale frecvenţei cardiace. Administrarea se face însă, de regulă, i.v sau pe cateterul pulmonar, în doze mari (5–8 µg/kg/min), fiind un alternativ al prostaciclinei, ca vasodilatator pulmonar de primă linie (Protocolul GOSH, 1999).

– *Sildenafilul* este un vasodilatator pulmonar eficient; administrat i.v., după bypass-ul cardio-pulmonar, în doze de 0,35 mg/kg/20 min, creşte efectul NOi, dar generează şi scăderea tensiunii sistemice (Stocker, 2003); administrat p.o. la nou-născuţi cu HTP postoperatorie recurentă în condiţiile sevrării PgE1, a permis sevrarea administrării de PgE1 (Bentlin, 2005);

– *Iloprostul nebulizat* a fost folosit cu succes la pacienţii cu persistenţa HTP după întreruperea bypass-ului cardio-pulmonar; în aceste condiţii, în doză de 0,2 µg/kg/20 min, a determinat ↓ pp medie/Ps medie cu ~40% din valorile iniţiale şi ↓ Rp/Rs cu ~20% (Theodoraki, 2002); eficienţa sa ca vasodilatator pulmonar (25 ng/kg/min) a fost egală cu cea a NOi (20 ppm), iar asocierea celor două medicamente nu a produs efecte suplimentare (Riemensberger, 2001).

– α-blocantele pot fi, în principiu, utile; Schranz (1992) constata eficienţa tolazoline i.v. (bolus 0,5 mg/kg, continuat, în cazul efectului favorabil, cu injectare continuă 0,5 mg/kg/h) la jumătate din cazurile de HTP postoperatorie la copil (celelalte cazuri au răspuns la prostaciclină); Bando (1998) foloseşte de rutină, în profilaxia crizelor de HTP, clorpromazina (datorită efectului său α-blocant), iar în cazuri selecţionate, utilizează prazosin i.v.

h) Asistarea mecanică postoperatorie prin ECMO (*extracorporeal membrane oxygenation*) este indicată în tratamentul HTP postoperatorii severe, cu insuficienţa cardiacă dreaptă, rebelă la NOi şi alte vasodilatatoare pulmonare. Folosirea, în această indicaţie, a fost comunicată întâia oară de Cullen (1986); o experienţa ulterioară dovedeşte o supravieţuire de 71% la pacienţii cu ECMO efectuat pentru HTP postoperatorie rebelă cu IC dreaptă, superioară supravieţuirii generale prin ECMO postoperator (49% în acelaşi studiu) – explicaţia rezidă în potenţialul reversibil al HTP postoperatorii (Chaturvedi, 2004).

6.7. Strategii chirurgicale alternative abstinenţei, la pacienţii cu HTP cu rezistenţe prohibitive pentru corecţie

Dacă sunt îndeplinite criteriile de contraindicare a corecţiei totale, pacientul se îndreaptă spre (sau se află deja în) condiţia unui sindrom Eisenmenger. Singura atitudine chirurgicală recomandată în tratatele clasice, este cea a transplantului (de regulă, cardio-pulmonar) grevat de costuri uriaşe, accesibilitate mică, rezultate tardive îndoielnice (supravieţuire 40% la 5 ani, pentru TCP). Cazurile de şunturi stânga-dreapta neglijate, responsabile de evoluţia spre Eisenmenger, sunt însă concentrate în ţări sărace, care nu au posibilităţi materiale şi tehnice pentru chirurgia de transplant. Din conjuncţia acestor factori, s-au născut, în ţări precum China şi Brazilia, soluţii chirurgicale alternative adresate pacienţilor cu şunturi interventriculare şi rezistenţe pulmonare prohibitive.

– *Corecţia cu petic valvulat* a fost descrisă întâia oară de Zhou (1995). Ea presupune închiderea comunicării valvulare cu un petic cu orificiu central; faţa stângă a orificiului este acoperită de un alt petic, fixat doar parţial la cel dintâi, asa încât să constituie o valvă care să permită doar un şunt dreapta-stânga, în condiţiile în care pVD > pVS (se construieşte la nivel interventricular un mecanism similar celui natural, interatrial, reprezentat de valvula fossei ovalis). Folosind acest artificiu tehnic la 24 de pacienţi cu presiuni pulmonare sistemice, şunt bidirecţional şi Rp = 16 +/– 7 u.m^2, chirurgul chinez reuşeşte, cu o mortalitate spitalicească de doar 8,3%, să obţină o scădere cu 30% a Pp medii şi o ameliorare a SO_2a şi a clasei NYHA de IC. Novick (1998 şi 2005), într-o experienţă de chirurg itinerant prin ţări din lumea a III-a şi fostul bloc comunist, reia corecţia cu petic valvulat şi comunică pe un lot de 91 de pacienţi cu DSV şi HTP severă (Rp = 10,5 +/– 4,9 u.m^2, în contextul unor cardiopatii congenitale simple şi complexe): o mortalitate precoce de 7,7% (la care se adaugă o mortalitate tardivă de 8,9%); trebuie subliniat că alternativa terapeutică, transplantul cardio-pulmonar, ar fi condus la o rată a supravieţuirii tardive net inferioară.

– *Banding-ul „tardiv"* constă în practicarea unei stenoze chirurgicale a trunchiului arterei pulmonare la pacienţi cu boală pulmonară vasculo-ocluzivă prin şunt interventricular; se scontează pe regresia leziunilor vasculare pulmonare (în condiţiile scăderii PAP şi a saturaţiei în O_2 a sângelui ajuns în circulaţia pulmonară) şi pe corecţia ulterioară a leziunii princeps. Batista (1997) comunică un caz în care s-a obţinut regresia leziunilor vasculare pulmonare la o adultă cu sindrom Eisenmenger, DSV-ul fiind închis ulterior cu succes; Bonnet (2004) comunică câteva cazuri de normalizare a presiunilor pulmonare după banding reglat telemetric, la pacienţi cu rezistenţe pulmonare prohibitive pentru corecţie, iar Al Qethamy (2002) recomandă tratamentul bistadial (banding urmat de corecţie totală peste circa 2 ani) la pacienţi cu CAVC complet, prezentaţi tardiv (vârsta > 6 luni), cu HTP severă reactivă. Din păcate, există prea puţine studii sistematice referitoare la această abordare, ceea ce face ca recomandarea ei să fie hazardată.

7. HTP ŞI ŞUNTURILE SISTEMICO-PULMONARE PALIATIVE DIN CARDIOPATIILE CIANOGENE

Şunturile sistemico-pulmonare arteriale, instaurate chirurgical pentru paliaţia cardiopatiilor congenitale cu flux sanguin pulmonar scăzut, pot fi generatoare de hipertensiune pulmonară. Este îndeosebi cazul derivaţiilor directe din aortă (Waterston, Potts), unde controlul debitului de şunt prin dimensionarea gurii de anastomoză este dificil de realizat, supus fiind unei doze de hazard şi subiectivitate (riscul şuntului excesiv a fost şi una din cauzele pentru care s-a renunţat la aceste tipuri de derivaţie). În cazul unui debit excesiv, prima consecinţă este insuficienţa cardiacă severă, prin supraîncărcare volumică (cauză de deces postoperator în primele zile după instaurarea şuntului); dacă copilul supravieţuieşte, evoluţia poate fi spre hipertensiune pulmonară: o formă aparent paradoxală de HTP care apare într-o boală cianogenă, cu un flux pulmonar, în principiu, scăzut. În şunturile mari, chiar fără semne manifeste de HTP, pot fi detectate modificări de tipul hipertrofiei de medie, chiar după primele 2–3 săptămâni de la paliaţie.

La momentul corecţiei totale, prezenţa HTP sau chiar şi numai prezenţa unui potenţial de reacţie hipertensivă pulmonară (în contextul unor artere pulmonare cu hipertrofia mediei) poate reprezenta un factor de gravitate. În cazul în care derivaţia este urmată de o corecţie funcţională de tip Fontan, prezenţa unor RVP crescute are consecinţe şi mai nefaste.

BIBLIOGRAFIE

1. **Adatia I.,** *Pulmonary Vascular Disease*, chap. 44. In: Robert Freedom, *The Natural and Modified History of Congenital Heart Disease*, Blackwell, 2003.

2. **Al. Qethamy H.O., Aboelnazar S., Aizaz K., Al. Faraidi Y.,** *Play safe: band the late presenting complete atrioventricular canal*, „Asian Cardiovasc. Thorac. Ann.", Mar., 2002, 10(1): 31-4.

3. **Asimakopoulos G., Smith P.L., Ratnatunga C.P., Taylor K.M.,** *Lung injury and acute respiratory distress syndrome after cardiopulmonary bypass*, „Ann. Thorac. Surg.", 1999, 68: 1107-15.

4. **ASTP/ATS/ERS/ISHLT,** American Society for Transplant Physicians/American Thoracic Society/European Respiratory Society/International Society for Heart and Lung Transplantation, *International guidelines for the selection of lung transplant candidates*. „Am. J. Respir. Crit. Care. Med.", Jul., 1998, 158(1): 335-9.

5. **Avila W.S., Grinberg M., Snitcowsky R., Faccioli R., DaLuz P.L., Bellotti G., Pileggi F.,** *Maternal and fetal outcome in pregnant women with Eisenmenger's syndrome*, „Eur. Heart J.", 1995, 16: 460-464.

6. **Balzer D.T., Kort H.W., Day R.W., Corneli H.W., Kovalchin J.P., Cannon B.C., Kaine S.F., Ivy D.D., Webber S.A., Rothman A., Ross R.D., Aggarwal S., Takahashi M., Waldman J.D.,** *Inhaled Nitric Oxide as a Preoperative Test (INOP Test I) The INOP Test Study Group*, „Circulation", 2002, 106: I-76.

7. **Bando K., Vijay P., Turrentine M.W., Sharp T.G., Means L.J., Ensing G.J., Lalone B.J., Sekine Y., Szekely L., Brown J.W.,** *Dilutional and modified ultrafiltration reduces pulmonary hypertension after operations for congenital heart disease: a prospective randomized study*, „J. Thorac. Cardiovasc. Surg.", 1998, 115(3): 517-25.

8. **Batista R.J., Santos J.L., Takeshita N., Eocchino L., Lima P.N., Goehr M., Cunha M.A., Kawaguchi A.T., Salerno T.A.,** *Successful reversal of pulmonary hypertension in Eisenmenger complex*, „Arq. Bras. Cardiol.", Apr., 1997, 68(4): 279-80.

9. **Bentlin M.R., Saito A., DeLuca A.K., Bossolan G., Bonatto R.C., Martins A.S., Rugolo L.M.,** *Sildenafil for pulmonary hypertension treatment after cardiac surgery*, „J. Pediatr. (Rio J.), 2005, 81(2): 175-8.

10. **Berman Rosenzweig B., Gersony W.M., Barst R.J.,** *Eisenmenger syndrome in ventricular septal defect patients*, „Progress in Pediatric Cardiology", 14, 2001, p. 175-180.

11. **Bernasconi A., Beghetti M.,** *Inhaled nitric oxide applications in paediatric practice*, „Images Paediatr. Cardiol., 2002, 10: 4-29.

12. **Bonnet D., Corno A.F., Sidi D., Sekarski N., Beghetti M., Schulze-Neick I., Fasnacht M., LeBret E., Kalangos A., Vouhe P.R., Von Segesser L.K.,** *Early clinical results of the telemetric adjustable pulmonary artery banding FloWatch-PAB*, „Circulation", 14, Sep., 2004, 110(11 Suppl. 1): II158-63.

13. **Budts W., Van Pelt N., Gillyns H., Gewillig M., Van DeWerf F., Janssens S.,** *Residual pulmonary vasoreactivity to inhaled nitric oxide in patients with severe obstructive pulmonary hypertension and Eisenmenger syndrome*, „Heart", 2001, 86: 553-558.

14. **Channick R.N., Newhart J.W., Johnson F.W. et al.,** *Pulsed delivery of inhaled nitric oxide to patients with primary pulmonary hypertension: an ambulatory delivery system and initial clinical tests*, „Chest", 1996, 109: 1545-1549.

15. **Chaturvedi R.R., Macrae D., Brown K.L., Schindler M., Smith E.C., Davis K.B., Cohen G., Tsang V., Elliott M., DeLeval M., Gallivan S., Goldman A.P.,** *Cardiac ECMO for biventricular hearts after paediatric open heart surgery*, „Heart", May, 2004, 90(5): 545-51.

16. **Cullen M., Splittgerber F., Sweezer W., Hakimi M., Arciniegas E., Klein M.,** *Pulmonary hypertension postventricular septal defect repair treated by extracorporeal membrane oxygenation*, „J. Pediatr. Surg.", 1986, 21(8): 675-7.

17. **Daliento L., Somerville J., Presbitero P., Menti L., Brach-Prever S., Rizzoli G. et al.,** *Eisenmenger syndrome. Factors relating to deterioration and death*, „Eur. Heart J.", 1998, 19: 1845-1855.

18. **Deanfield J.E.,** *The pulmonary circulation: physiologic and pharmacologic developments in Right Heart in Congenital Heart Disease*, sub red. Reddington A.W., Brawn W.J., Deanfield J.E., Anderson R.H., Greenwich Medical Media Ltd, 1998.

19. **Diller G.P., Gatzoulis M.A.,** *Pulmonary Vascular Disease in Adults With Congenital Heart Disease*, „Circulation", 2007, 115: 1039-1050.

20. **Eisenmenger V.,** *Die angeborenen Defekte der Kammerscheidewände des Herzens*, „Zeitschr. Klin. Med.", 32, 1897, p. 1-28.

21. **Friedman W.F.,** *The intrinsic properties of the developing heart in Neonatal heart disease*, sub red. Sonnenblick E., Lesch M., Friedman W.F., Grune & Straton, New York, 1973.

22. **Galié N., Humbert M., Vachiery J.L., Vizza C.D., Kneussl M., Manes A., Sitbon O., Torbicki A., Delcroix M., Naeije R., Hoeper M., Chaouat A., Morand S., Besse B., Simonneau G.,** for the Arterial Pulmonary Hypertension and Beraprost European (ALPHABET) Study Group. *Effects of beraprost sodium, an oral prostacyclin analogue, in patients with pulmonary arterial hypertension: a randomized, double-blind, placebo-controlled trial*, „J. Am. Coll. Cardiol.", 2002, 39: 1496-1502.

23. **Galié N., Torbicki A., Barst R. et al.,** *Guidelines on diagnosis and treatment of pulmonary arterial hypertension. The Task Force on Diagnosis and Treatment of Pulmonary Arterial Hypertension of the European Society of Cardiology*, „Eur. Heart J., Dec., 2004, 25(24): 2243-78.

24. **Galié N., Beghetti M., Gatzoulis M.A., Granton J., Berger R.M., Lauer A., Chiossi E., Landzberg M.,** *Bosentan Randomized Trial of Endothelial Antagonist Therapy-5 (BREATHE-5) Investigators. Bosentan therapy in patients with Eisenmenger syndrome: a multicenter, double-blind, randomized, placebo-controlled study*, „Circulation", 2006, 114: 48-54.

25. **Goldman A.P., Delius R.E., Deanfield J.E., Macrae D.J.,** *Nitric oxide is superior to prostacyclin for pulmonary hypertension after cardiac operations*, „Ann. Thorac. Surg.", 1995, 60(2): 300-5.

26. **Gibbs J.S.R., Wharton J., Wilkins M.R.,** *Pulmonary arterial hypertension and the vasoconstrictive factor: is there still a role for vasodilator testing?* „European Heart Journal", 24, 2003, p. 297-298.

27. **Gildein H.P., Wildberg A., Mocellin R.,** *Comparative studies of hemodynamics under prostacyclin and nifedipine in patients with Eisenmenger syndrome*, „Z. Kardiol.", Jan., 1995, 84(1): 55-63.

28. **Humpl T., Reyes J.T., Holtby H., Stephens D., Adatia I.,** *Beneficial effect of oral sildenafil therapy on childhood pulmonary arterial hypertension: twelve-month clinical trial of a single-drug, open-label, pilot study*, „Circulation", 2005, 111: 3274-3280.

DEFECTUL SEPTAL INTERATRIAL

SECȚIUNEA III **CAPITOLUL 38**

CAIUS GLAD STREIAN, ION SOCOTEANU, ANA LASCU

1. DEFINIȚIE ȘI EPIDEMIOLOGIE
  - 1.1. Definiție
  - 1.2. Istoric
  - 1.3. Incidență
  - 1.4. Prevalența
  - 1.5. Etilogie
2. MORFOPATOLOGIE
  - 2.1. Anatomie
  - 2.2. Morfogeneză
  - 2.3. Anomalii asociate
  - 2.4. Clasificare anatomică
3. FIZIOPATOLOGIE
4. ISTORIA NATURALĂ
5. CLINICA
  - 5.1. Simptomatologie
  - 5.2. Evoluția clinică
  - 5.3. Complicațiile tardive
6. DIAGNOSTIC
  - 6.1. Examinarea clinică
  - 6.2. Examenul radiologic și ECG
  - 6.3. Ecocardiografia 2D și Doppler color
  - 6.4. Cateterismul cardiac
  - 6.5. Diagnosticul diferențial
7. TRATAMENT
  - 7.1. Indicațiile pentru închiderea DSA
  - 7.2. Închiderea intervențională
  - 7.3. Tehnici chirurgicale
  - 7.4. Îngrijire postoperatorie
  - 7.5. Greșeli tehnice
  - 7.6. Intervenții tardive
8. FORAMEN OVALE PATENT ȘI ANEVRISMUL DE SEPT ATRIAL
  - 8.1. Clinică și fiziopatologie
  - 8.2. Diagnostic
  - 8.3. Tratament conservator
  - 8.4. Închidere percutanată
  - 8.5. Concluzii
9. REZULTATE
  - 9.1. Rezultatele tratamentului chirurgical
  - 9.2. Închidere chirurgicală versus închidere intervențională
10. COMPLICAȚII
11. Op TIM. PROPUNERI DE NOMENCLATURĂ, DIAGNOSTICĂ ȘI TERAPEUTICĂ – STS/EACTS*

BIBLIOGRAFIE

1. DEFINIȚIE ȘI EPIDEMIOLOGIE

1.1. Definiție

Defectul septal atrial (DSA) este definit de existența unei comunicări anormale între atriul stâng și atriul drept cu șunt stânga-dreapta la nivel atrial. DSA tip ostium secundum reprezintă 7–10% din totalul cardiopatiilor congenitale.

1.2. Istoric

Galen a observat foramen ovale și închiderea lui postnatală, iar Leonardo da Vinci a descris defectul septal atrial, aceasta fiind considerată prima înregistrare a unei malformații congenitale cardiace (**Fig. 38.1**). Botallo și Gassendi au observat prezența foramen ovale la adulți, Karl von Rokitansky a publicat în 1875 primul studiu anatomic cu descrierea tipurilor de defect pe bază embriologică. Assmann a descris caracteristicile radiologice ale defectului septal atrial în 1921, în timp ce Roesler a făcut un studiu necroptic pe 62 de cazuri cu defect septal atrial (1934). Particularitățile clinice au fost descrise de Bedford, Papp și Parkinson într-un studiu istoric din 1941, urmat de alte studii exhaustive realizate de Hudson (1955), iar apoi Sweeney și Rosenquist [1].

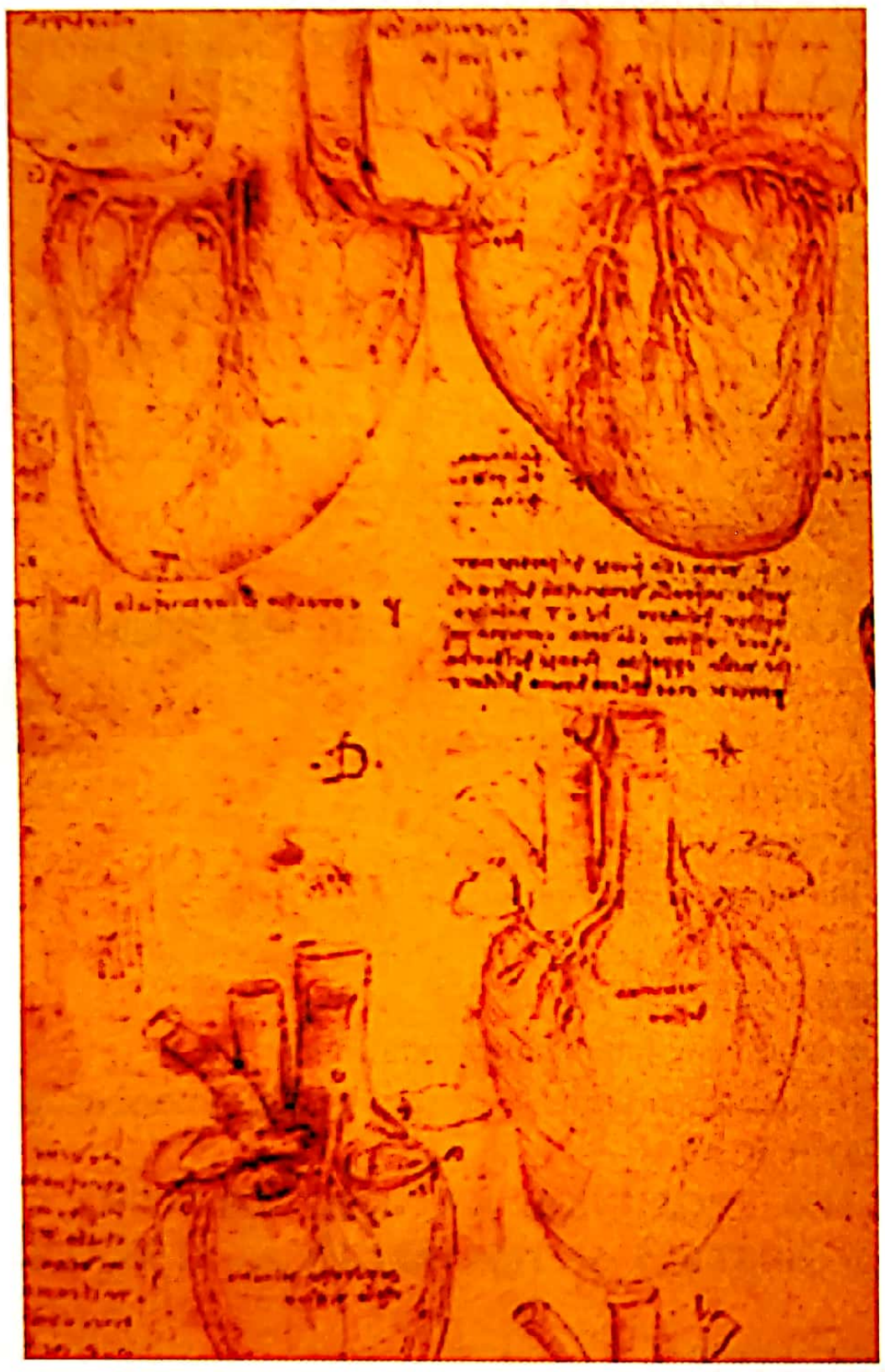

Fig. 38.1. Prima descriere a unui defect septal atrial de către Leonardo da Vinci

1.3. Incidență

Incidența depinde în mare parte de încadrarea nosologică a defectului septal atrial. Într-un studiu postmortem ar fi dificil de diferențiat între un defect în zona fosei ovalis și un foramen ovalis patent acoperit de un flap, existând o comunicare atrială potențială. Incidența unui foramen ovale patent variază cu vârsta, în funcție de autori fiind între 20–34% (Bedford, Hagen) [2,3]. Incidența defectului septal atrial printre anomaliile cardiace congenitale variază de la 7% (Feldt) [4] la 10% și 11% (Nakamura [5], respectiv Keith [6]).

Caseta 38.1

Incidență

Defectul septal atrial, ca boală izolată, este a 3-a boală cardiacă congenitală ca incidență (7,7% dintre defectele cardiace congenitale). Totuși, este întâlnit în 33–50% dintre alte boli cardiace congenitale. Defectul septal atrial de tip ostium secundum este mai des întâlnit la femei.

1.4. Prevalența

Prevalența defectului septal atrial în diferitele serii clinice variază în funcție de distribuția de vârstă din aceste raportări. Astfel, studiile pe nou-născuți și copii mici vor avea o prevalență relativ scăzută, datorită absenței manifestărilor clinice la această categorie de pacienți, în timp ce studiile pe adulți vor arăta o prevalență mult mai înaltă, datorită apariției semnelor clinice evidente. De asemenea, prevalența depinde dacă un defect septal atrial clinic neimportant este asociat cu defecte congenitale mult mai severe, caz în care el este depistat mult mai precoce.

DSA tip *ostium secundum* este unul dintre cele mai obișnuite defecte cardiace congenitale care apare sub forma unei leziuni izolate. DSA apare la 1 din 1500 de nașteri și reprezintă între 6% și 10% din totalitatea defectelor cardiace congenitale și peste 80% dintre malfor-mațiile atriale [7]. DSA este mai frecvent la fete și femei, în proporție de 2:1. Închiderea chirurgicală a unui DSA a fost pentru prima dată realizată în 2 septembrie 1952, la Universitatea din Minnesota, de către F. John Lewis [8, 9], folosind hipotermia și închiderea căii de intrare. DSA a fost, de asemenea, primul defect cardiac congenital reparat prin folosirea bypass-ului cardio-pulmonar. În data de 6 mai 1953, John Gibbon [10] a folosit pompa cu oxigen pe care a realizat-o în laboratorul său pentru a închide un defect septal atrial. Defectul septal atrial a fost, de asemenea, prima leziune intracardiacă rezolvată cu succes cu ajutorul tehnicilor [11] percutane transcateter. Datorită avansului din tehnologie și evoluției tehnicilor prin cateter, majoritatea defectelor septale atriale tip ostium secundum sunt acum închise în laboratorul de cateterism, şi nu în sala de operaţie.

1.5. Etiologie

Nu se cunosc afecţiuni intrauterine care să predispună la apariţia defectului septal atrial, majoritatea cazurilor apar sporadic, fără istoric familial. Aglomerările familiale se asociază cu anomalii scheletale ale antebraţului şi mâinilor (sindromul Holt şi Oram) **[12]**, ca rezultat al unei mutaţii genetice a genei TBX5. De asemenea, defectul septal atrial se poate asocia cu un interval PR prelungit şi progenie (Bizarro) **[13]**.

2. MORFOPATOLOGIE

2.1. Anatomie

Anatomia intraatrială normală, aşa cum se vede prin atriul drept deschis, este ilustrată în **Fig. 38.2**. Septul atrial normal este constituit din două componente: septum secundum şi septum primum. Septum primum este porţiunea mai joasă a septului atrial şi este de obicei o structură relativ subţire. Marginea de jos a septului primum fuzionează în mod normal cu perniţele (mugurii) endocardice în dezvoltare pentru a finaliza septarea atrială la embrion. Septum primum se extinde superior şi spre stânga braţului ce ţine de septul secundum, astfel încât va închide foramen ovale sub forma unei valve mobile. În mod normal, presiunea din atriul stâng depăşeşte presiunea din atriul drept şi determină închiderea fiziologică a acestei deschideri. Desigur, foramenul ovale este necesar în timpul vieţii intrauterine, pentru a asigura şuntul sangvin dinspre atriul drept spre atriul stâng, plămânii nefiind funcţionali. Celelalte structuri anatomice importante din interiorul atriului drept sunt orificiul sinusului coronar şi valva lui Eustachio, adiacente orificiului de deschidere a venei cave inferioare. Crista terminalis este o porţiune îngroşată a pliului peretelui lateral al atriului drept, care se întinde de pe faţa superioară până pe foiţa inferioară a atriului (**Fig. 38.3**).

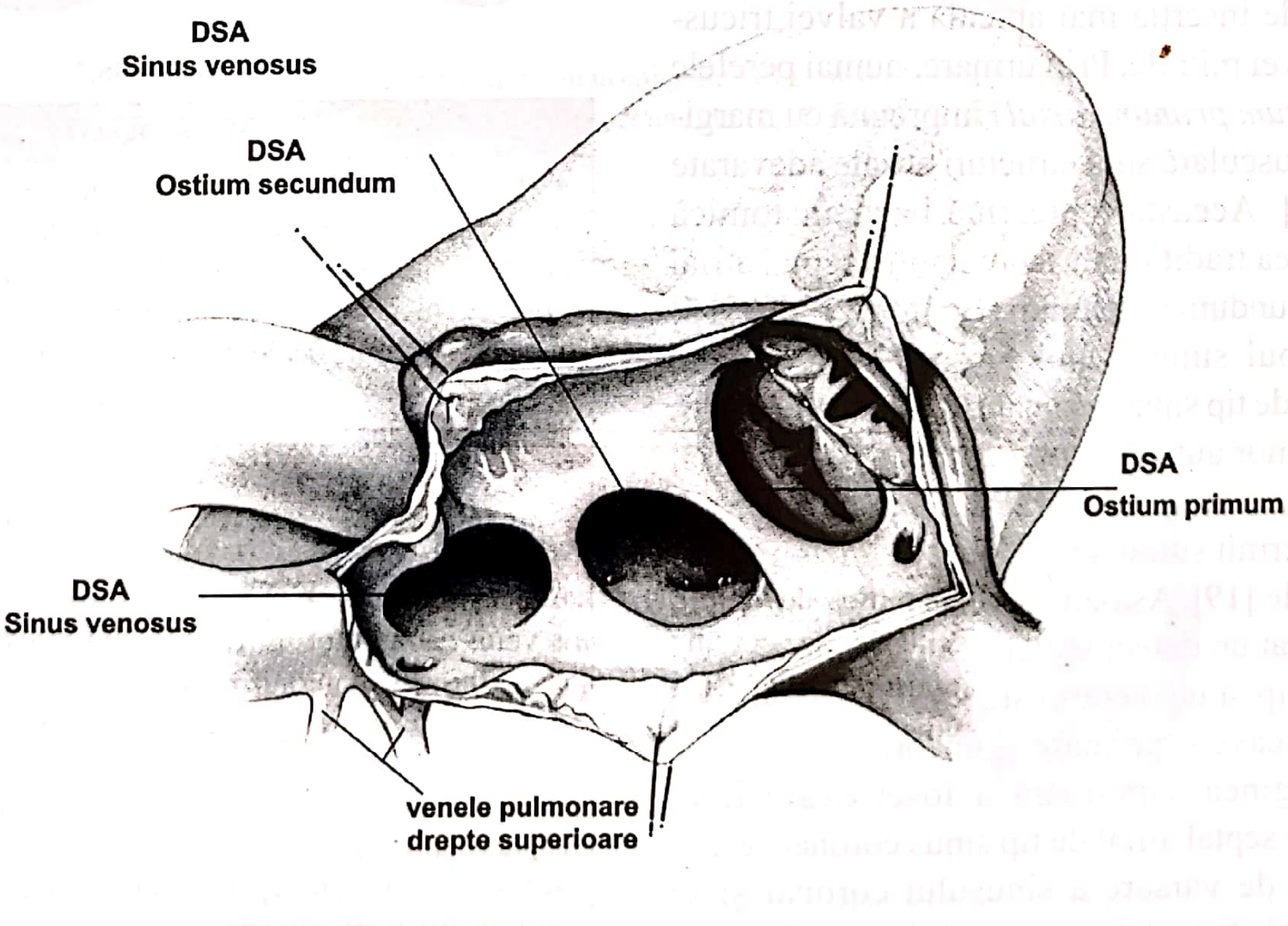

Fig. 38.2. Tipuri anatomice de defect septal atrial (DSA)

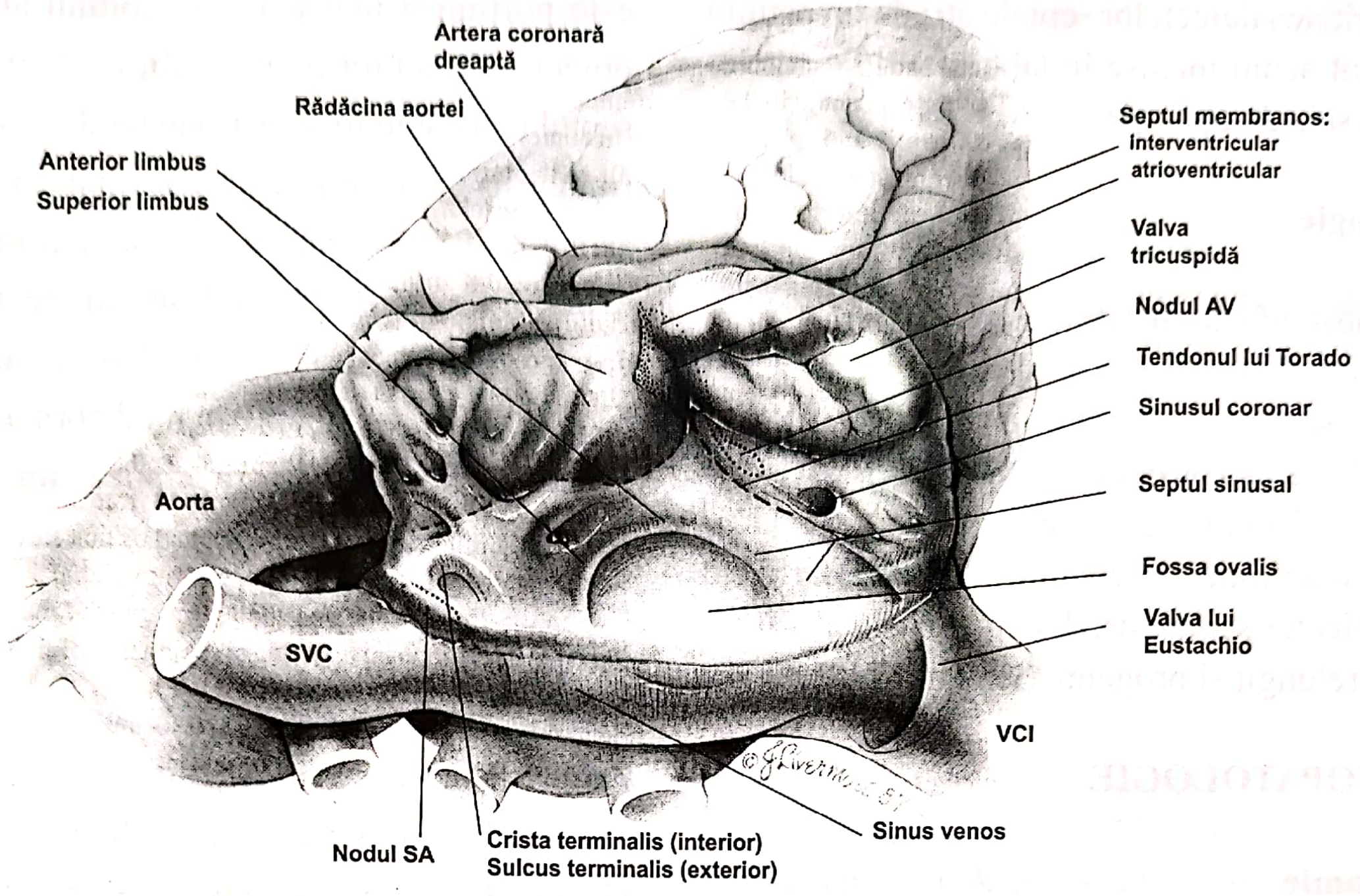
Artera coronară dreaptă
Rădăcina aortei
Anterior limbus
Superior limbus
Septul membranos: interventricular atrioventricular
Valva tricuspidă
Nodul AV
Tendonul lui Torado
Sinusul coronar
Septul sinusal
Aorta
Fossa ovalis
Valva lui Eustachio
SVC
VCI
Nodul SA
Crista terminalis (interior) Sulcus terminalis (exterior)
Sinus venos

Fig. 38.3. Repere anatomice ale atriului drept şi septului atrial

Marginea fosei ovalis dintre tendonul lui Todaro şi valva fosei este o structură septală adevărată care separă cele două atrii, în timp ce peretele dintre tendon şi valva septelă tricuspidă este o structură atrio-ventriculară produsă de inserţia mai apicală a valvei tricuspidei decât a valvei mitrale. Prin urmare, numai peretele fosei ovalis (*septum primum atrial*) împreună cu marginea inferioară musculară sunt structuri atriale adevărate (Anderson) **[14]**. Aceasta reprezintă baza anatomică pentru clasificarea tradiţională a defectului septal atrial de tip ostium secundum şi primum (Bedford, 1960) **[15]** împreună cu tipul sinus venos (Ross, 1956, Davia, 1973) **[16, 17]** şi de tip sinus coronar (Raghib, 1965) **[18]**.

În viziunea unor autori, numai defectul septal atrial *secundum* reprezintă un adevărat defect septal atrial, celelalte, deşi permit şuntul atrial, sunt etichetate drept comunicări atriale **[19]**. Aşa-zisul defect ostium primum poate fi considerat un defect septal-ventricular. Defectul septal atrial de tip sinus venos este localizat la nivelul joncţiunii venei cave superioare şi uneori a venei cave inferioare, marginea superioară a fosei ovale fiind intactă. Defectul septal atrial de tip sinus coronar se află la nivelul gurii de vărsare a sinusului coronar şi se produce datorită fenestrării peretelui care în mod normal separă sinusul coronar de atriul stâng. Acest tip de defect septal atrial se asociază aproape întotdeauna cu vena cavă superioară stângă care drenează în atriul stâng.

Caseta 38.2

Morfologie (1)

- ***Defectele septale atriale adevărate:*** defecte existente la baza fosei ovale; acestea pot fi produse de faldul unei valve insuficiente sau perforate; defectele fosei (numite secundum) trebuie diferenţiate de probarea patenţei fosei, în care faldul valvei se suprapune, dar nu acoperă anatomic marginea.
- ***Sinus venos:*** comunicările atriale la orificiul de vărsare a venei cave superioare cel mai adesea, însă uneori a celei inferioare; acestea sunt în afara peretului fosei ovale; caracteristica anatomică este încălecarea marginii superioare şi posterioare de orificiul de vărsare al venei cave superioare şi respectiv inferioare.
- ***Sinus coronarian:*** defectele existente prin orificiul de vărsare a sinusului atunci când există o deschidere largă între peretele sinusului şi atriul stâng; de obicei, dar nu întotdeauna, vena cavă superioară stângă se scurge peste acoperişul atriului stâng.
- ***Ostium pimum:*** comunicările între porţiunea inferioară a septului atrial şi marginea superioară a septului ventricular; acestea sunt defecte septale atrio-ventriculare şi au o joncţiune atrio-ventriculară comună.

Există trei tipuri principale de defect septal atrial: ostium secundum (80%), ostium primum (10%) şi sinus venosus (10%). În *Nomenclatura chirurgiei cardiace congenitale* şi *Proiectul bazei de date* **[20]**, au fost identificate alte trei tipuri de defect septal atrial. Acestea sunt atriul comun (atriul unic), defect septal atrial tip sinus coronar (sinus coronar neacoperit) şi foramen ovale patent. Defectul septal atrial poate coexista cu multiple anomalii, atât simple, cât şi complexe (**Fig. 38.4, 38.5**).

2.2. Morfogeneză

În timpul dezvoltării embrionare, septum primum se dezvoltă împreună cu capsula de ţesut mezenchimal care fuzează cu mugurii endocardici atrio-ventriculari pentru a forma foramenul atrial primar. Marginea superioară a septumului primar formează foramenul secundar. Maldezvoltarea joncţiunii atrio-ventriculare împiedică fuziunea marginii inferioare a septului primar cu septul ventricular, rezultând astfel defectul septal atrial tip ostium primum, în timp ce maldezvoltarea septului primar *per se,* după fuziunea cu septul ventricular şi mugurii endocardici, produce defectele la nivelul fosei ovalis. Defectul septal atrial tip sinus venos se produce prin ataşarea anormală a venelor pulmonare drepte la nivelul venei cave superioare sau inferioare, în timp ce defectul septal atrial tip sinus coronar se produce datorită absenţei plafonului sinusului coronar care-l separă de atriul stâng (**Fig. 38.6**).

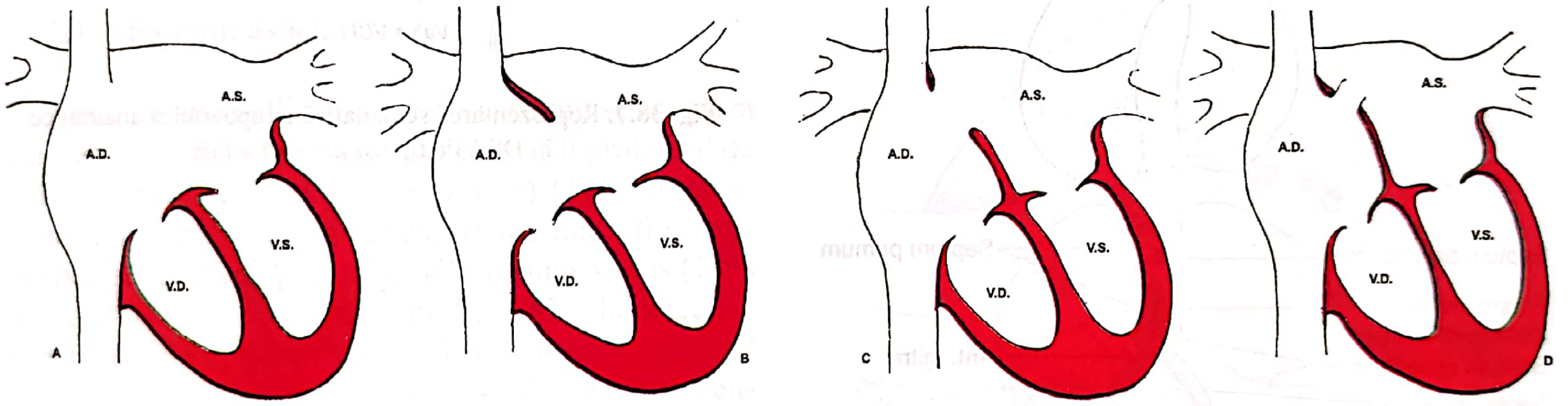

Fig. 38.4. Reprezentarea schematică a diferitelor variante anatomice de DSA: absenţa totală a septului interatrial (atriu unic) **(a)**, DSA ostium primum **(b)**, DSA ostium secundum **(c)**, foramen ovale persistent **(d)**.

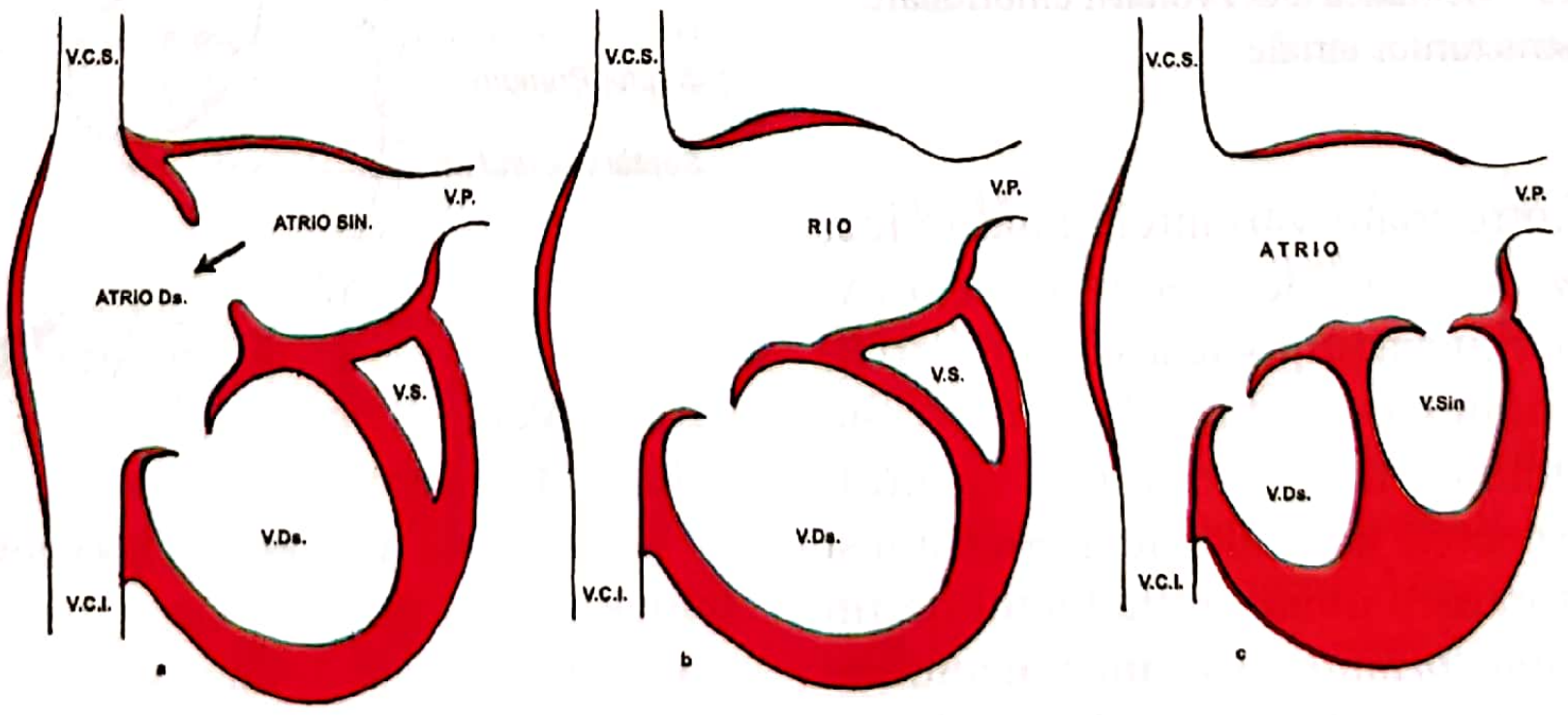

Fig. 38.5. Reprezentarea schematică a unor forme particulare de DSA: **(a)** ventricul unic drept (cord trilocular biatrial), **(b)** ventricul unic drept şi atriu unic (cord bilocular), **(c)** atriu unic (cord trilocular biventricular).

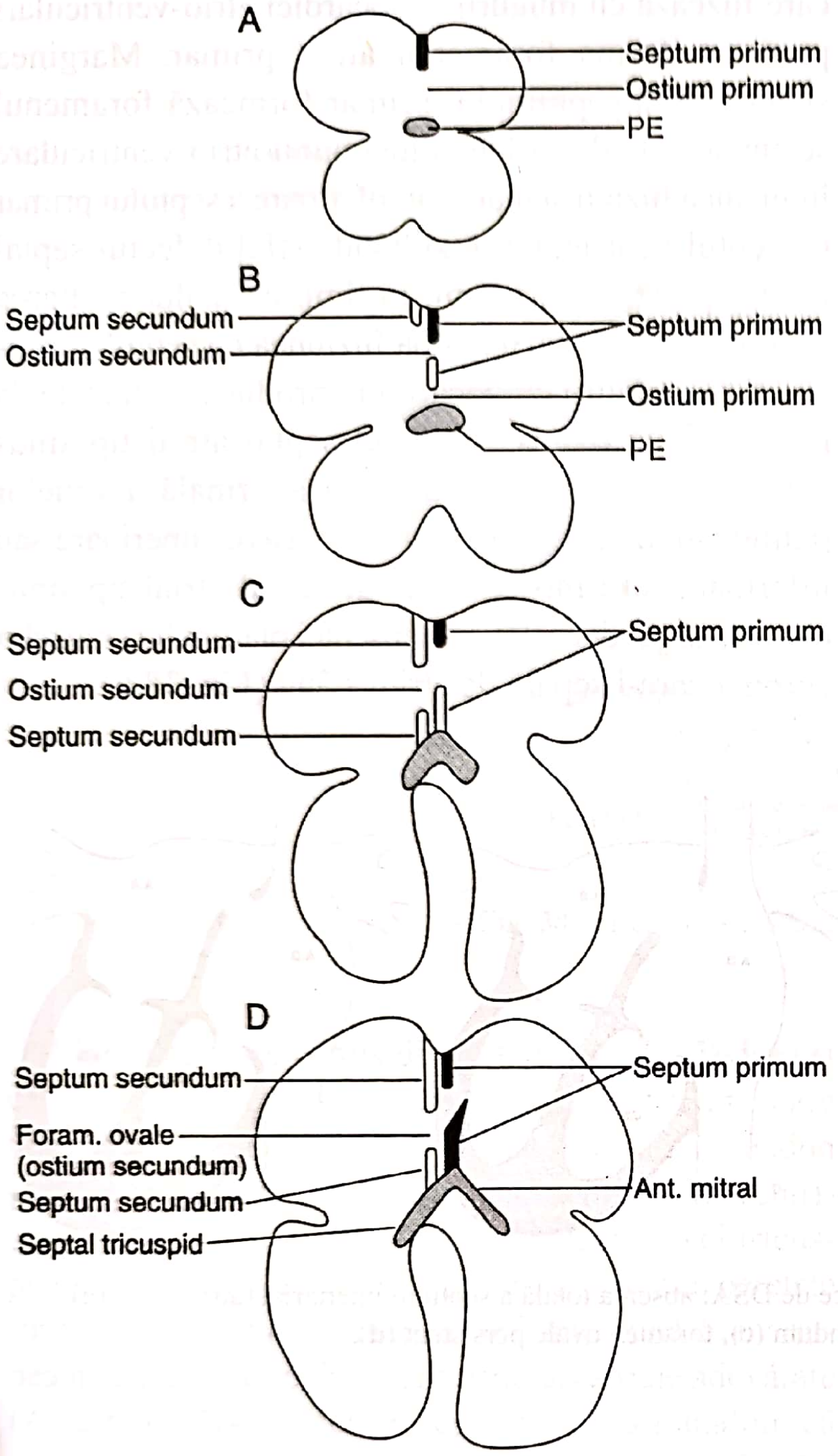
A
Septum primum
Ostium primum
PE
B
Septum secundum
Ostium secundum
Septum primum
Ostium primum
PE
C
Septum secundum
Ostium secundum
Septum secundum
Septum primum
D
Septum secundum
Foram. ovale
(ostium secundum)
Septum secundum
Septal tricuspid
Septum primum
Ant. mitral

Fig. 38.6. Reprezentarea schematică a dezvoltării embrionare a structurilor atriale

În mod curent, dintre toate variantele anatomice, doar *ostium secundum* este considerat adevăratul DSA. Acesta este situat în porțiunea mijlocie a septului atrial. Diferențierea DSA ostium secundum de foramen ovale patent (variantă anatomică fără determinări funcționale) se bazează pe aspectele normale ale limbusului și septului primum în foramen ovale. În defectul de tip ostium secundum, *septum primum* este situat mediu sau inferior, în timp ce în anomaliile limbusului DSA este situat superior (**Fig. 38.7, 38.8**).

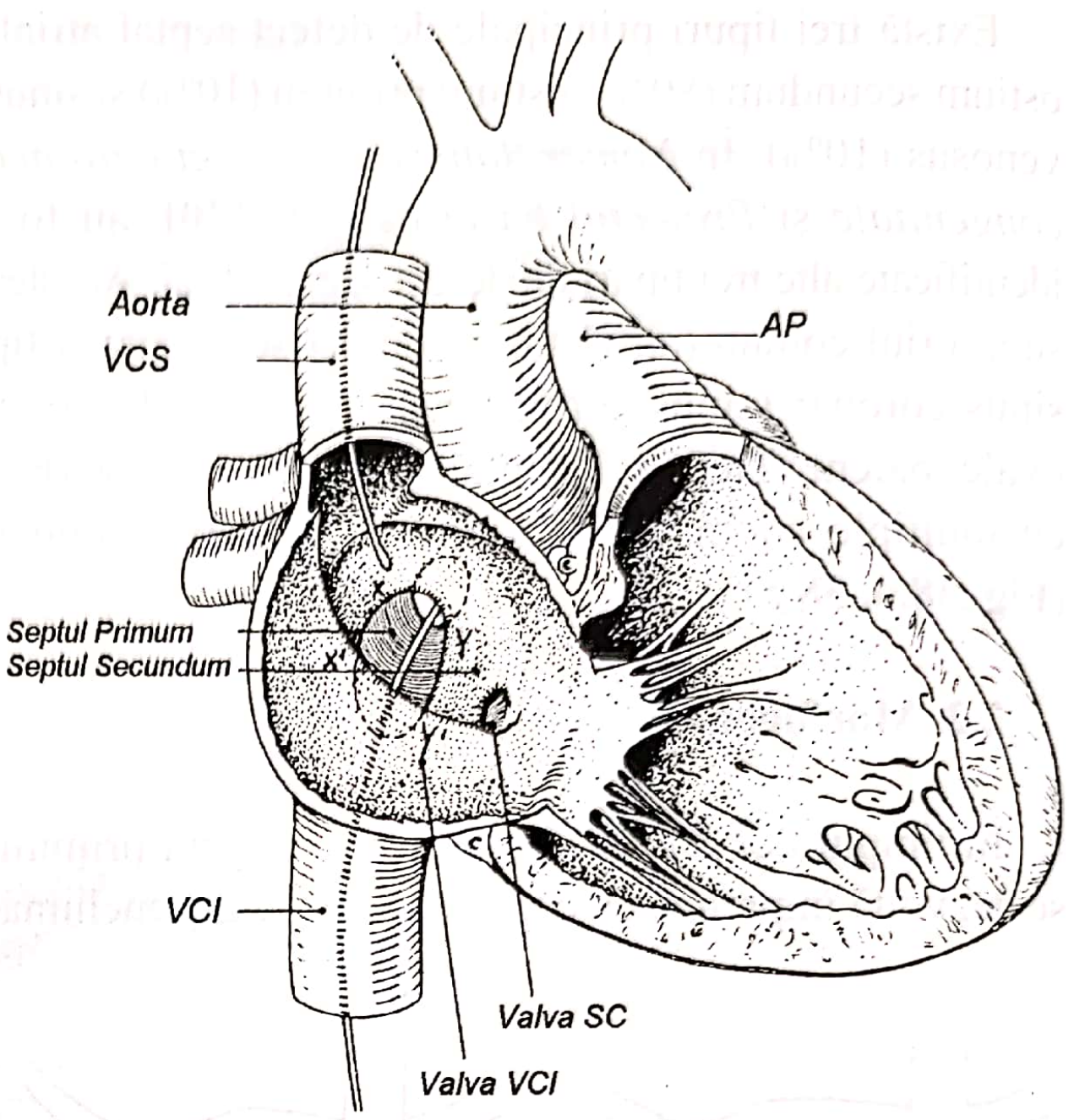
Aorta
VCS
AP
Septul Primum
Septul Secundum
X
Y
VCI
Valva SC
Valva VCI

Fig. 38.7. Reprezentarea schematică a rapoartelor anatomice în DSA de tip *ostium secundum*

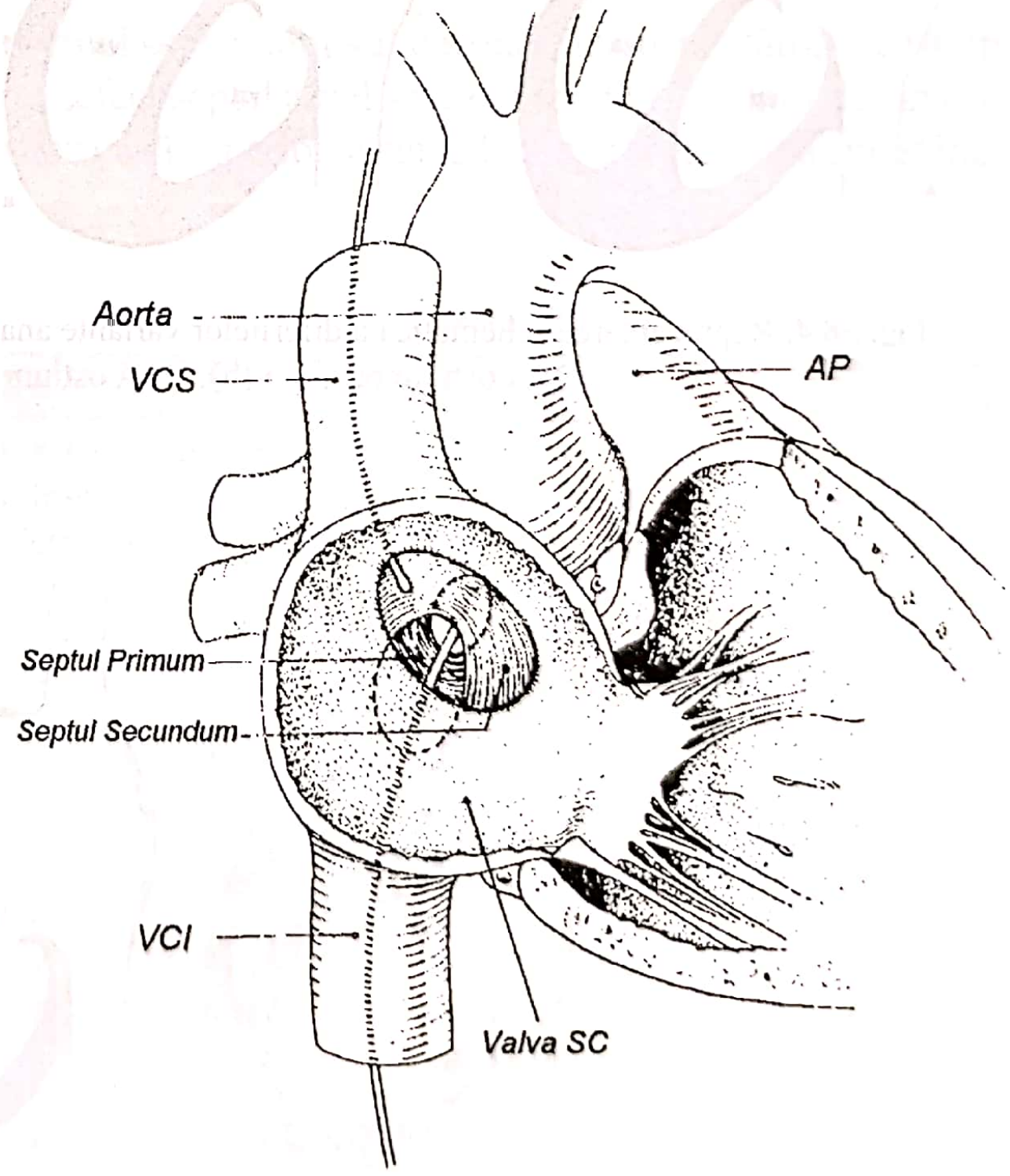
Aorta
VCS
AP
Septul Primum
Septul Secundum
VCI
Valva SC

Fig. 38.8. Reprezentarea schematică a rapoartelor anatomice în DSA de tip *sinus venos, tip cav inferior*

DSA de tip *sinus venos* se asociază – de regulă – cu drenaj venos pulmonar parţial aberant şi este situat la nivelul orificiului de vărsare a venei cave superioare (sau venei cave inferioare, mai rar) în atriul drept. DSA de tip *sinus coronar* este situat postero-inferior de fosa ovalis, în timp ce DSA tip *ostium primum* reprezintă o anomalie a septului atrio-ventricular, uneori asociat cu despicătură (cleft) de valvă mitrală anterioară (canal A-V comun incomplet).

Încadrarea acestor patru tipuri de malformaţii în nomenclatorul DSA este motivată de similitudinea determinărilor fiziopatologice: şuntul stânga-dreapta şi încărcarea vasculară pulmonară în evoluţie dezvoltă boala vasculară pulmonară şi favorizează infecţiile pulmonare recidivante, magnitudinea şuntului fiind condiţionată de mărimea DSA şi de rezistenţele vasculare arteriale pulmonare.

2.3. Anomalii asociate

Anumite anomalii cardiace şi vasculare se asociază frecvent cu defectul septal atrial, cum ar fi prolapsul de valvă mitrală (17% după Leachman) **[21]**. Drenajul venos pulmonar aberant se întâlneşte relativ frecvent, în special la defectul septal atrial tip sinus venos (14% din totalul defectelor septale atriale şi 85% la defectele septale atriale tip sinus venos). De asemenea, defectul septal atrial se poate asocia cu defectul septal interventricular, canalul arterial persistent sau coarctaţia de aortă. În aceste cazuri incidenţa este greu de determinat, datorită faptului că aceste malformaţii provoacă creşterea presiunii atriale stângi, forţând astfel foramenul ovale. Stenoza pulmonară este de obicei funcţională datorită încărcării ventriculului drept şi creşterii fluxului pulmonar, în timp ce stenoza pulmonară organică este relativ rară (3%). Dintre anomaliile noncardiace, se citează sindromul Down (2,9%), sindromul Holt şi Oram şi Bizarro.

2.4. Clasifcare anatomică

Principalele tipuri de DSA sunt prezentate în **Fig. 38.2.**

a) Defectul septal atrial tip ostium secundum

Ilustrat în **Fig. 38.9**, acesta este un defect septal atrial limitat la regiunea fosei ovale. Cauza constă într-o deficienţă a septului primum. Defectul rezultat variază ca mărime de la o deschiderea foarte mică până la o deschidere largă, în esenţă fără margine inferioară.

Caseta 38.3

Boli asociate (1)

Aproape toate tipurile de malformaţii cardiace congenitale, dar aceste cazuri sunt considerate leziuni primordiale numai în cazul în care şuntul stânga-dreapta la nivel atrial este leziunea hemodinamică dominantă.

- Conexiunea venoasă pulmonară aberantă parţială, prezentă la mai toate cazurile de defect de tip sinus venos.
- Prolaps de valvă mitrală
- Defect septal ventricular
- Canal arterial permeabil
- Stenoză de valvă pulmonară
- Stenoză arterială pulmonară periferică
- Persistenţa venei cave superiaore stângi.

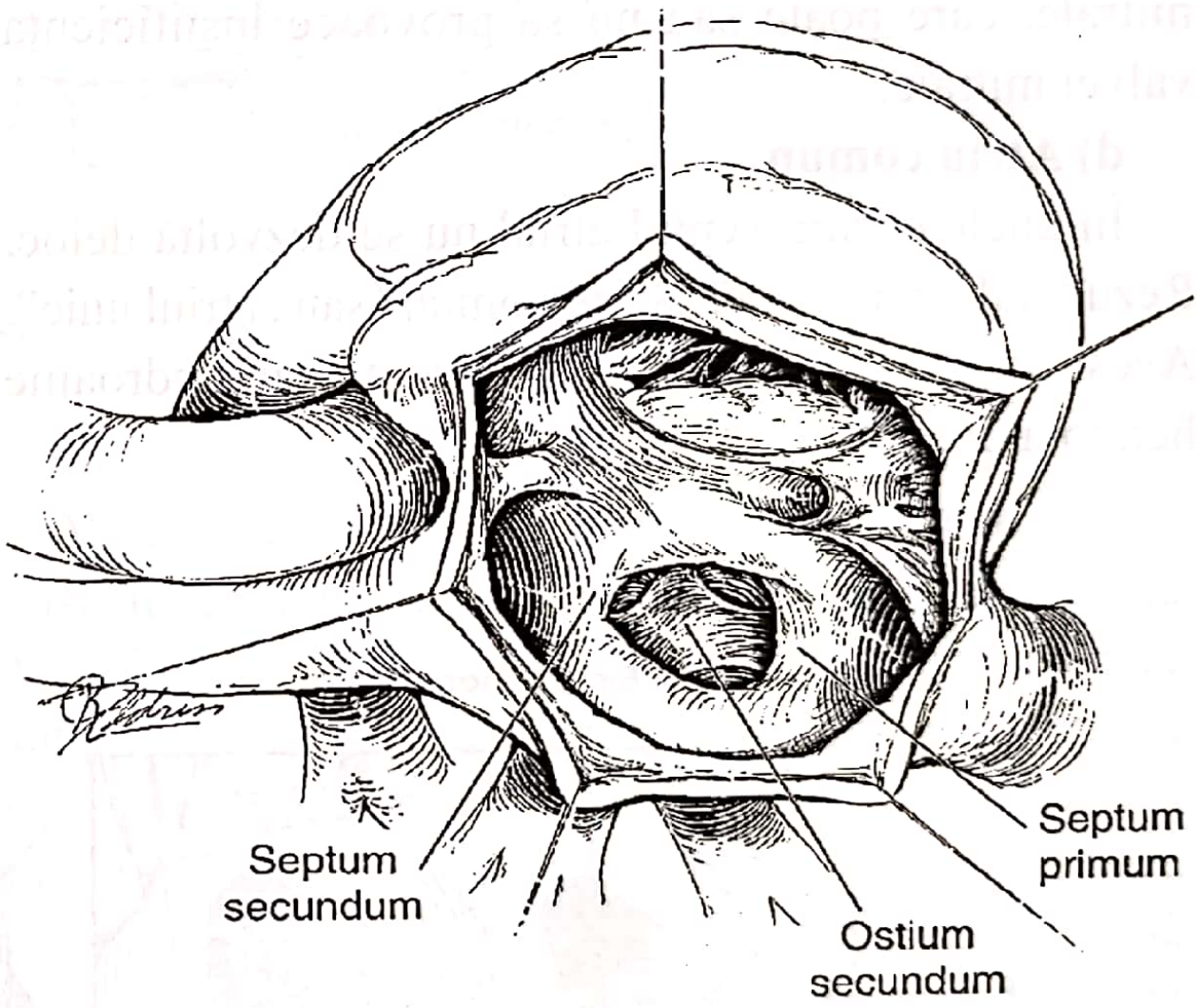

Fig. 38.9. Defectul septal atrial (DSA) tip ostium secundum. Repere anatomice

b) Defectul septal atrial tip sinus venos atrial

Defectele de tip sinus venos apar de obicei la joncţiunea dintre vena cavă superioară şi atriul drept. Sunt situate posterior la nivelul septului atrial şi cranial faţă de porţiunea limbică posterioară. Sunt aproape întotdeauna asociate cu drenajul anormal al venei pulmonare superioare drepte. Această venă tinde să intre în atriul stâng, la joncţiunea dintre vena cavă superioară şi atriul drept, de-a lungul marginii drepte a defectului septal atrial, aşa cum este ilustrat în **Fig. 38.10.** Câteodată aceste vene se varsă direct în vena cavă superioară, fie adiacent, fie superior față de intrarea venei azygos (**Fig. 38.10, chenar**). În rare cazuri defectele de sinus venos sunt adiacente orificiului venei cave inferioare și vena anormală este vena pulmonară inferioară dreaptă. Drenajul anormal al venelor pulmonare poate de asemenea să apară în absența defectului septal atrial.

c) Defectul septal atrial tip ostium primum

Un defect de tip ostium primum este un defect în formă de semilună în porțiunea inferioară a septului atrial, imediat adiacent valvelor atrio-ventricular (**Fig. 38.11**). Defectul septal atrial tip ostium primum mai e cunoscut ca defect septal atrio-ventricular parțial sau incomplet. Pacienții cu defect de tip ostium primum au frecvent un cleft la nivelul foiței anterioare a valvei mitrale, care poate sau nu să provoace insuficiența valvei mitrale.

d) Atriu comun

În unele cazuri, septul atrial nu se dezvoltă deloc. Rezultatul îl reprezintă „atriul comun" sau „atriul unic". Acest defect este frecvent la pacienții cu sindroame heterotaxice.

e) Foramen ovale patent

Foramen ovale patent este o comunicare atrială mică, între septum secundum și septum primum, fără deficit la nivelul septului primum, și un *limbus* normal fără nicio deficiență la nivelul septului secundum. Membrana foramenului ovale patent este în mod normal ținută închisă de către presiunea mai mare din atriul stâng. Un foramen ovale patent adevărat se deschide numai când presiunea de pe partea dreaptă crește peste cea de pe partea stângă, ceea ce se întâmplă în timpul tușitului sau manevrei Valsalva.

f) Sinusul coronar neacoperit –+

Sinusul coronar reprezintă confluența venelor coronare ce drenează inima însăși. Comunicarea discretă dintre structura tubulară a sinusului coronar și atriul stâng se numește defect septal atrial ***tip sinus coronar***. Deși, propriu-zis, nu există o deschidere în septul atrial, defectul sinusului coronar permite ca, la nivel atrial, sângele să șunteze de la stânga la dreapta, fiind astfel exact la fel, din punct de vedere fiziopatologic, cu un defect septal atrial. Acești pacienți prezintă frecvent o venă cavă superioară stângă care se varsă în sinusul coronar. În unele cazuri, vena cavă superioară stângă poate drena direct în atriul stâng.

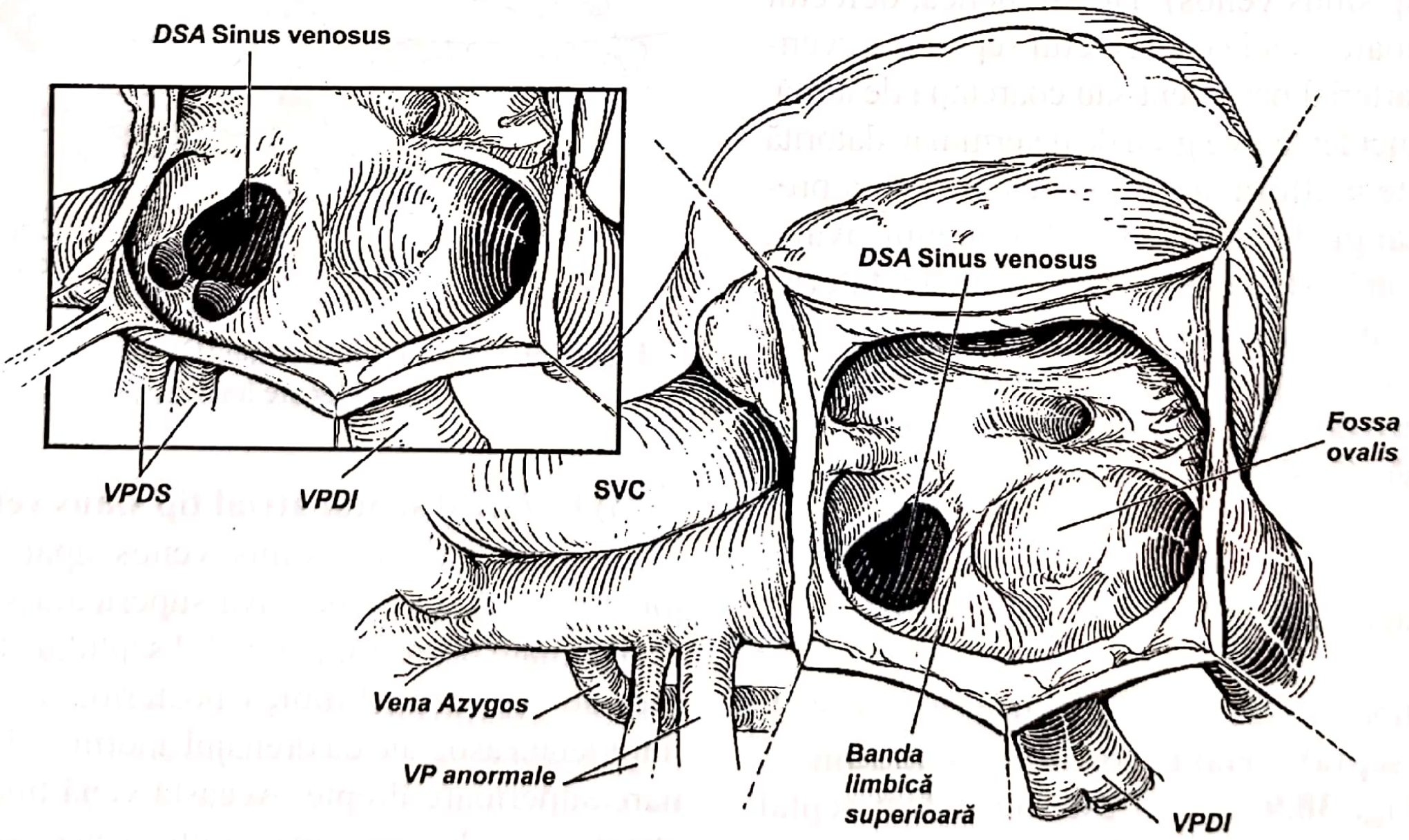

Fig. 38.10. Defectul septal atrial (DSA) tip sinus venos cu drenaj venos pulmonar aberant al venelor pulmonare drepte superioare (VPDS)

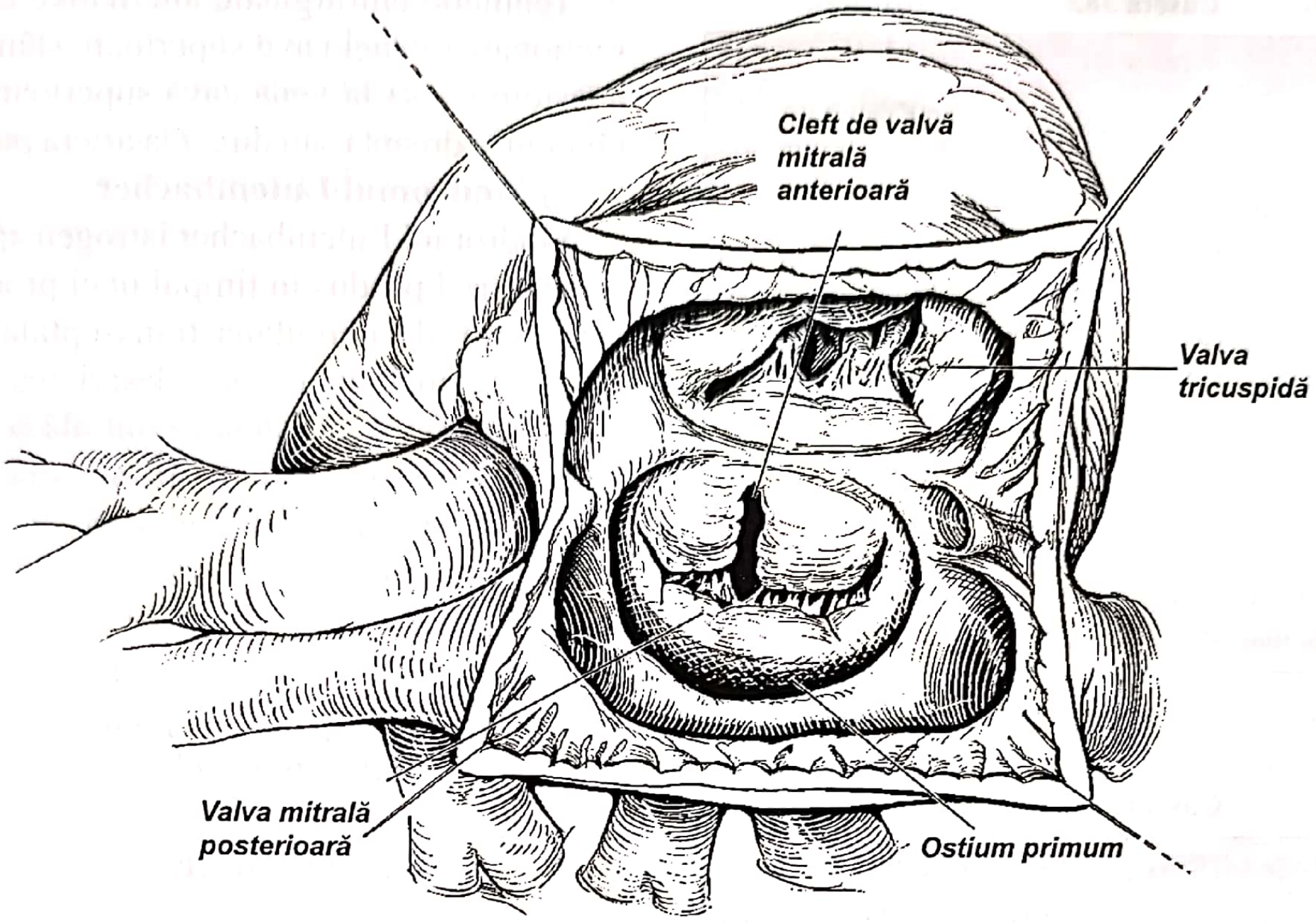

Fig. 38.11. Defectul septal atrial (DSA) tip ostium primum. Repere anatomice

Caseta 38.4

Morfologie (2)

- Forma completă: peretele comun dintre sinusul coronarian şi atriul stâng (acoperişul sinusului coronarian) este absent.
- Forma parţială: este prezentă o deschidere în zona medie a peretelui între sinusul coronarian şi atriul stâng (numită şi deschidere bilaterală a sinusului coronarian sau sinus coronarian la fenestrarea atrială stângă).

Caseta 38.5

Boli asociate (2)

- Vena cavă superioară stângă persistentă (foarte frecvent)
- Defect septal atrial
- Atriu comun
- Defect septal atrio-ventricular complet sau parţial
- Stenoză mitrală
- Atrezie mitrală
- Atrezie tricuspidiană
- Tetralogia Fallot
- Izometrism atrial

Vena cavă superioară stângă persistentă se conectează în general de colţul superior stâng al atriului stâng, între urechiuşa atrială stângă şi venele pulmonare stângi. Vena nenumită este absentă la marea majoritate a cazurilor, iar vena cavă superioară dreaptă este cel mai frecvent mică ori absentă. Vena cavă inferioară poate să traverseze în partea stângă sub diafragm şi să se verse în vena hemiazygos stângă, care apoi drenează în vena cavă superioară stângă. Venele hepatice se varsă în partea inferioară a atriului drept, dar acestea pot să se conecteze aberant de peretele atrial stâng inferior.

Din punct de vedere fiziopatologic există un şunt stânga-dreapta la nivel atrial. Totuşi, în prezenţa venei cave superioare stângi persistente, şuntul devine dreapta-stânga, iar cianoza poate fi moderată sau severă, depinzând de gradul şuntului dreapta-stânga.

Tratament chirurgical. Ligaturarea simplă a venei cave superioare stângi persistente (fără bypass cardiopulmonar) a fost practicată în trecut, în prezenţa venei nenumite, dar nu este recomandată, din cauza riscului potenţial de stenoză venoasă, edem facial şi chilotorax.

Caseta 38.6

Diagnostic

- ***Clinic:*** cianoză crescută, poglobulie, embolism cerebral, abces cerebral
- ***Electrocardiogramă***: atipic
- ***Radiografie toracică***: atipic
- ***Ecocardiogramă***: diagnostic prin ecocardiografie transsecţională şi de contrast sau prin eco-Doppler color; ecocardiografia trans-esofagiană poate îmbunătăţi acurateţea diagnosticului
- ***Cateterism cardiac***: diagnosticul suspicionat poate fi arătat prin cateterism sau prin angiografie; angiografia poate fi utilă în definirea venei cave superioare sau inferioare persistente şi/sau a drenajului venei cave inferioare la atriul stâng, în plus poate evidenţia alte malformaţii asociate

Caseta 38.7

Indicaţii pentru tratament chirurgical

- Desaturaţia arterială sistemică crescută, cu risc de embolism cerebral.
- Prezenţa sinusului coronarian neacoperit trebuie luată în considerare în managementul operativ al pacientului care suferă o septare atrială sau o conexiune atrio-pulmonară.

Repararea chirurgicală poate fi realizată prin două tehnici:

- *excizarea completă a întregului sept atrial*, exceptând marginea limbusului anterior, pentru a păstra sistemul de conducere, urmată de suturarea unui petic pericardic sau sintetic ca o repoziţionare a septului atrial, lăsând orificiile venei cave pe partea dreaptă a peticului;
- *redirecţionarea sinusului coronarian* spre acoperişul atriului stâng, prin folosirea septului atrial incizat, iar apoi reconstruirea septului atrial cu petic pericardic sau sintetic.

Caseta 38.8

Posibile complicaţii

- Obstrucţia venei cave superioare persistente şi/sau a venelor pulmonare stângi
- Defect septal atrial rezidual sau recurent
- Embolism pulmonar
- Aritmii supraventriculare

Tehnicile chirurgicale alternative constau în transsecţionarea venei cave superioare stângi persistente şi anastomoza sa la vena cavă superioară persistentă, la urechiuşa dreaptă sau direct la artera pulmonară stângă.

g) Sindromul Lutembacher

Sindromul Lutembacher iatrogen apare ca un defect septal atrial produs în timpul unei proceduri de valvotomie mitrală percutană transseptală pentru stenoză mitrală reumatismală. Deşi descrierea iniţială a sindromului se referea la o stenoză mitrală congenitală, astăzi există un consens general asupra sindromului Lutembacher ca fiind asocierea unui defect septal atrial congenital cu o stenoză mitrală dobândită. Există şi o asociere a defectului septal atrial cu obstrucţia congenitală a fluxului atrio-ventricular din cor triatriatum sau valvă mitrală „în paraşută”, dar în aceste cazuri nu se aplică eponimul Lutembacher.

3. FIZIOPATOLOGIE

Principala determinare funcţională a DSA este şuntul stânga-dreapta. Mărimea şuntului este variabilă în funcţie de complianţa VS şi VD în diastolă. La nou-născuţi grosimea şi complianţa miocardului VS şi VD sunt similare, iar şuntul stânga-dreapta este redus. Astfel, în DSA izolat nu apar simptome clinice funcţionale în prima copilărie. Pe măsură ce complianţa VD creşte, ca urmare a reducerii postsarcinii în circulaţia pulmonară, creşte şuntul stânga-dreapta. Majoritatea pacienţilor cu DSA izolat sunt asimptomatici în primele două decade de viaţă, dar devin simptomatici în decada a treia sau chiar a patra, când dezvoltă insuficienţă cardiacă (dispnee de efort) şi fibrilaţie atrială. La vârstnici, pe măsură ce se agravează disfuncţia VD şi regurgitarea tricuspidiană, şuntul stânga-dreapta se reduce.

Gradul şuntului stânga-dreapta la nivel atrial este determinat de mărimea defectului septal atrial şi de complianţa ventriculelor drept şi stâng. În mod normal, complianţa ventriculului stâng este mai mică decât cea a ventriculului drept; de aceea şuntul este stânga-dreapta. Acest şunt provoacă dilataţie ventriculară dreaptă şi flux sangvin pulmonar crescut în exces. Pacienţii cu defect septal atrial larg pot avea un raport Qp/Qs mai mare de 4:1. Au fost raportate variaţii anatomice rare, în care o valvă a lui Eustachio mare, persistentă direcţionează inferior fluxul sangvin al venei cave, prin defectul septal atrial, în atriul stâng. Drept consecinţă, aceşti pacienţi vor prezenta cianoză. Pacienţii cu sinus coronar neacoperit şi cu venă cavă superioară stângă pot prezenta, de asemenea, cianoză. În sfârşit, pacienţii cu atriu comun au destul amestec atrial de sânge venos sistemic şi sânge pulmonar pentru a produce un grad de cianoză.

Caseta 38.9

Fiziopatologie

Şuntul stânga-dreapta la nivel atrial, cu suprasolicitare de volum a inimii drepte şi flux sanguin pulmonar crescut.

Volumul şuntului stânga-dreapta este determinat de complianţele relative ale ventriculelor drept şi stâng în timpul diastolei. Complianţa ventriculară dreaptă este influenţată de gradul de rezistenţă vasculară pulmonară. În perioada neonatală, rezistenţa vasculară pulmonară este crescută, complianţa ventriculară dreaptă este scăzută, consecinţa fiind un şunt stânga-dreapta redus. Pe măsură ce rezistenţa vasculară pulmonară descreşte, complianţa ventriculară dreaptă creşte, iar şuntul stânga-dreapta creşte. Astfel, sunt foarte puţine cazuri de sugari cu defect septal atrial izolat cu insuficienţă cardiacă congestivă intratabilă şi deficienţă în dezvoltare.

Factorii care determină flux sangvin pulmonar crescut şi, ca urmare, prezentarea prematură la medic sunt:

- Şunturi adiţionale, cum ar fi defectul septal ventricular, canal arterial permeabil
- Disfuncţii miocardice
- Ventricul stâng anatomic mic
- Hipertensiune sistemică.

Boala obstructivă vasculară pulmonară se manifestă rar în cazul defectului septal atrial până la vârsta de 20 de ani. Este întâlnită la 5–10% dintre adulţii cu defecte septale atriale nereparate.

Aceste date susţin indicaţia operatorie radicală în DSA înaintea apariţiei manifestărilor clinice, de preferat atunci când se pune diagnosticul şi raportul Qp/Qs (debitul circulaţiei pulmonare per debitul circulaţiei sistemice) este mai mare de 1,5, iar rezistenţele vasculare pulmonare (RP) sunt sub 6–8 u·m^2 (sau unităţi Wood/m^2).

Numeroase studii au demonstrat că majoritatea pacienţilor cu defect septal atrial la nivelul fosei ovalis au un mic şunt dreapta-stânga, explicat prin jetul din vena cavă inferioară direct în atriul stâng prin defectul atrial. Acest mic şunt nu este detectabil prin oximetrie şi nu produce desaturare sistemică, dar poate fi evidenţiat prin ecografie de contrast.

Debitul cardiac sistemic este de obicei normal la copii, care au o toleranţă bună la efort, dar tinde să scadă la jumătate dintre pacienţii de până la vârsta de 18 ani şi uneori persistă şi după corecţia chirurgicală.

Incidenţa hipertensiunii pulmonare la pacienţii sub 20 de ani nu este mai mare de 5%, dar creşte semnificativ la 20% între 20 şi 40 de ani şi la 50% peste 40 de ani. Creşterea semnificativă a rezistenţelor vasculare pulmonare cu apariţia sindromului Eisenmenger este rară (5%).

Supraîncărcarea cronică a ventriculului drept este în general bine tolerată, insuficienţa congestivă apare rar, de obicei după a patra, a cincea decadă de viaţă. Unii autori au raportat apariţia insuficienţei cardiace la o treime dintre pacienţii de peste 40 de ani (Craig, Hamilton) **[22, 23]**.

O altă consecinţă a şuntului stânga-dreapta prelungit o reprezintă apariţia aritmiilor atriale, în special fibrilaţia şi flutterul atrial. Acestea se datorează probabil dilatării cronice a atriilor la pacienţii de peste 40 de ani. Unii autori au găsit prezenţa acestor aritmii la un sfert dintre pacienţii între 45 şi 65 de ani (Hairston) **[24]**, fiind mult mai rar întâlnite la copii. Studii electrofiziologice au indicat o incidenţă crescută a diferitelor disfuncţii de nod sinusal, precum şi tulburări de conducere atrio-ventriculară.

4. ISTORIA NATURALĂ

Evoluţia precisă a pacienţilor născuţi cu defect septal atrial este în mare parte neclară, deşi în majoritatea cazurilor se aşteaptă o reducere a speranţei de viaţă. Campbell a raportat în 1970 o mortalitate precoce de 1% în timpul copilăriei cu o creştere de până la 15% în a treia decadă de viaţă, datorată hipertensiunii pulmonare şi insuficienţei cardiace congestive, cu o rată de supravieţuire de numai 15% la 60 de ani **[25]**. În concepţia actuală, o mare parte dintre pacienţii cu defect septal atrial rămân în condiţie clinică bună, deşi simptomatici, având risc de moarte prematură prin insuficiență ventriculară dreaptă, pneumonii recurente, tulburări de ritm atrial (fibrilație și flutter) și acidente vasculare cerebrale prin embolie paradoxală **[26]**.

Istoria naturală a pacienților cu DSA arată că între 15 și 20% dintre copiii cu această cardiopatie congenitală dezvoltă boală vasculară pulmonară înainte de decada a treia de viață. Creșterea rezistențelor vasculare pulmonare poate fi urmată de inversarea tranzitorie a șuntului și hipoxemie, în funcție de afectarea severă a VD și regurgitarea tricuspidiană. Instalarea bolii vasculare pulmonare se consideră o contraindicație pentru închiderea DSA.

Majoritatea pacienților rămân paucisimptomatici în prima și a doua decadă de viață, după care apare intoleranța la efort progresivă. Închiderea spontană a defectului spital atrial ostium secundum se produce în primele două decade de viață sau defectul se micșorează datorită creșterii somatice de la sfârșitul perioadei de copilărie **[27]**.

Creșterea semnificativă a șuntului stânga-dreapta, mai ales după a cincea decadă de viață, poate duce la regurgitare mitrală și tricuspidiană, cu alterarea stării generale și trecerea din clasa funcțională NYHA I-II în clasele III-IV **[28]**.

Asocierea DSA cu stenoza mitrală duce la creșterea șuntului S-D, cu decomprimarea atriului stâng și reducerea gradientului transvalvular mitral (sindrom Lutembacher). Asocierea stenozei mitrale la pacienții cu DSA influențează negativ evoluția bolii, prin faptul că accentuarea șuntului S-D crește predispoziția pentru apariția fibrilației atriale și a insuficienței cardiace drepte **[29]**.

Spre deosebire de defectele septale ventriculare, marea majoritate a DSA nu se închid spontan. Închiderea spontană a DSA survine în primul an de viață și se întâlnește în defectele mici. Raportarea unui procent mai crescut de închideri a DSA se datorează performanțelor ecocardiografice, care depistează defectele foarte mici.

5. CLINICA

5.1. Simptomatologie

Tipic, pacienții cu defect septal atrial necomplicat nu prezintă simptome și atrag atenția în cadrul examenului obiectiv doar printr-un murmur audibil. De obicei, murmurul are două componente: un zgomot II dedublat fix, datorită timpului prelungit de curgere a sângelui la nivelul inimii drepte, și un murmur sistolic de stenoză pulmonară relativă (funcțională).

Pacienții cu defect septal atrial larg pot prezenta o uruitură diastolică secundară stenozei tricuspide relative (funcționale). Supraîncărcarea hemodinamică de volum a ventriculului drept și suprasolicitarea patului vascular pulmonar sunt de obicei bine tolerate mulți ani. Copiii mici dezvoltă rareori insuficiență cardiacă congestivă secundar defectului septal atrial necomplicat. Riscul dezvoltării bolii pulmonare vasculare obstructive este mult mai mic decât la pacienții cu defect septal ventricular sau cu defect septal atrioventricular; totuși acesta poate apărea și la pacienții cu defect septal atrial.

Într-o analiză a cazurilor reprezentate de 169 de pacienți adulți cu defect septal atrial, hipertensiunea pulmonară (definită ca presiune arterială pulmonară medie > 30 mm Hg) a fost întâlnită în proporție de 10% până la 25% dintre adulții cu defect septal atrial, iar rezistența vasculară pulmonară crescută a fost prezentă la 5% până la 15% dintre adulții cu defect septal atrial **[30]**. Hipertensiunea pulmonară a fost mai frecventă la adulții cu defect septal atrial tip sinus venos (16% din 31 de adulți) decât la pacienții cu defect septal atrial tip ostium secundum (4% din 138 de pacienți). La acești pacienți, rezistența vasculară pulmonară poate crește până la un punct la care este depășită rezistența vasculară sistemică. Atunci se inversează șuntul intracardiac (în locul șuntului stânga-dreapta, apare cel dreapta-stânga) și în acel moment este contraindicată închiderea chirurgicală **[31]**.

5.2. Evoluția clinică

Evoluția pacienților cu defect septal atrial a fost analizată prin studii retrospective care au inclus pacienți tratați înainte de a exista posibilitatea închiderii chirurgicale a defectului septal atrial. Se știe că pacienții prezintă risc de aritmii atriale (cel mai obișnuit, flutter atrial și fibrilație atrială), disfuncție ventriculară dreaptă, hipertensiune pulmonară, embolie paradoxală și, în final, insuficiență cardiacă congestivă. În absența intervenției chirurgicale, vârsta medie la care intervine decesul pacienților cu defect septal atrial semnificativ este 36 ani **[32]**. Este imposibil ca defectele septale atriale mai mari de 8 mm în diametru să se închidă spontan; se știe că defectele mai mici de 4 mm se închid de obicei spontan **[33]**. Închiderea spontană după vârsta de 4 ani este extrem de rară **[34]**. Endocardita bacteriană nu apare la pacienții cu defect septal atrial tip ostium secundum decât dacă aceștia au o leziune cardio-vasculară asociată. Existența defectului septal atrial izolat nu este o indicație pentru profilaxia endocarditei, conform ghidurilor Asociației Americane de Cardiologie **[35]**.

5.3. Complicațiile tardive

Deși hipertensiunea pulmonară este comună pacienților adulți cu defect septal atrial, rezistențele vasculare pulmonare depășesc rareori 6 unități. Datorită complianței ventriculare drepte crescute, semnele insuficienței cardiace drepte (diminuarea fracției de ejecție, hipokinezie) apar, de obicei, după a cincea decadă de viață. Un factor agravant îl constituie creșterea șuntului stânga-dreapta. Există o interacție evidentă între supraîncărcarea volumetrică a ventriculului drept și aceea a ventriculului stâng, care explică diminuarea toleranței la efort. Regurgitarea mitrală, mai ales tricuspidiană, este frecventă la defectele septale atriale la adult. Fibrilația atrială este prezentă la peste 20% dintre pacienții cu defect septal atrial până la vârsta de 40 de ani și aproximativ la 60% dintre cei de 60 de ani (**Tabelul 38.1**).

Tabelul 38.1. Complicațiile DSA în evoluția naturală

Complicații
Moarte prematură
Scăderea toleranței la efort
Insuficiență cardiacă dreaptă
Disfuncție ventriculară stângă
Regurgitare valvulară tricuspidiană și mitrală
Fibrilație și flutter atrial
Boală de nod sinusal
Trombembolism paradoxal
Endocardită
Hipertensiune arterială
Hipertensiune pulmonară și boală vasculară pulmonară

Cele mai comune cauze de mortalitate tardivă printre pacienții cu defect septal atrial sunt insuficiența cardiacă congestivă și aritmiile, a căror incidență crește cu vârsta aproximativ proporțional cu magnitudinea șuntului. Analizând 123 de cazuri de pacienți care au fost supuși corecției defectului septal atrial la Clinica Mayo, Murphy și colaboratorii săi **[36]** au constatat că incidența fibrilației atriale tardive a fost de 4% dacă defectul septal atrial a fost închis după vârsta de 11 ani versus 55% dacă defectul septal atrial a fost închis după vârsta de 41 de ani.

Cunoscând complicațiile finale ale aritmiilor atriale, și anume disfuncția ventriculară dreaptă și hipertensiunea pulmonară, care au ca rezultat o scădere dramatică a speranței de viață odată cu instalarea insuficienței cardiace congestive, este recomandată închiderea defectului septal atrial. Închiderea se poate executa fie chirurgical, fie transcateter. Închiderea unui defect septal atrial necomplicat este recomandată în cazul oricărui pacient cu semne clinice de defect septal atrial sau cu dovada obținută, ecografic sau prin cateterism, a unui șunt stânga-dreapta ce depășește 1,5:1 dacă prezintă semne clinice constând în murmur sistolic semnificativ și zgomot II dedublat fix. În seriile de 212 pacienți operați între 1985 și 1995 la Children's Memorial Hospital, vârsta medie la care s-a făcut închiderea defectului septal atrial a fost 2,5 ani. Majoritatea centrelor preferă să închidă un defect septal atrial la copii înainte ca aceștia să înceapă să meargă la școală. Posibilitatea unor rezultate bune pe termen lung scade dacă operația este întârziată până la apariția simptomelor în cursul vieții adulte.

6. DIAGNOSTIC

6.1. Examinarea clinică arată un precord hiperactiv cu impuls ventricular drept proeminent. Auscultația arată primul sunet al inimii despărțit mai mult decât normal, deoarece fluxul sangvin prin valva pulmonară este permanent crescut, din cauza șuntului stânga-dreapta, la nivel atrial determinând o întârziere în închiderea valvei pulmonare, în ciclul respirator. Un suflu sistolic (crescendo-descrescendo) se aude la marginea sternală superioară stângă, datorat fluxului sangvin crescut prin valva pulmonară, iar în cazul unui defect septal atrial larg, un suflu diastolic prematur se aude la marginea sternală inferioară stângă, datorat fluxului sangvin crescut prin valva tricuspidă.

La *examenul obiectiv* de rutină, DSA este suspectat prin prezenţa suflului sistolic de ejecţie, audibil pe marginea stângă a sternului în spaţiul III intercostal, şi prin întărirea-dedublarea fixă a zgomotului II în focarul de ascultaţie a arterei pulmonare. Prezenţa suflului sistolic de regurgitare mitrală sau tricuspidiană sugerează DSA de tip ostium primum cu interesarea valvelor A-V.

Odată cu instalarea hipertensiunii arteriale pulmonare, suflul pulmonar şi cel tricuspidian se reduc în intensitate, apar cianoza şi hipocratismul digital.

Examenul fizic al unui pacient cu defect septal atrial evidenţiază tipic un zgomot cardiac II dedublat fix şi un murmur sistolic de stenoză pulmonară relativă funcţională. Poate, de asemenea, să apară un murmur diastolic sau o uruitură de stenoză tricuspidiană relativă (funcţională). Radiografia toracică evidenţiază cardiomegalie. Când există un flux sangvin pulmonar crescut semnificativ, se poate remarca dilatarea arterei pulmonare sub forma unei umflături la nivelul marginii cardiace superioare stângi.

6.2. Examenul radiologic şi ECG susţin diagnosticul în defectele mari. Radiografia toracică poate evidenţia o cardiomegalie pe seama AD şi VD, dilatarea arterei pulmonare şi încărcare vasculară pulmonară. Modificările ECG în DSA de tip ostium secundum constau în: ax QRS la dreapta, aspecte rsr sau rSR' în precordialele drepte şi HVD. Electrocardiograma evidenţiază hipertrofie ventriculară dreptă. Tipic, apare un aspect rSr' sau rsR' în derivaţia V1 şi derivaţia axială dreaptă. Apariţia derivaţiei axiale stângi pe electrocardiogramă este semnul posibilei prezenţe a unui defect tip ostium primum.

6.3. Ecocardiografia 2D şi Doppler color este metoda de elecţie în diagnosticul DSA şi substituie în majoritatea cazurilor indicaţia explorării invazive prin cateterism cardiac. Eco-Doppler evidenţiază localizarea şi mărimea defectului, ca şi a şuntului stânga-dreapta. De asemenea, ecocardiografia permite evaluarea încărcării de volum a VD, respectiv complianţa VD şi VS. În plus eco-Doppler permite evaluarea neinvazivă a presiunii arteriale pulmonare. În schimb, în defectele sinusului venos, drenajul venos pulmonar în AS se evaluează cu dificultate prin metoda ecocardiografică.

Tehnica diagnostică cea mai obişnuită şi mai larg utilizată pentru menţinerea diagnosticului de certitudine al unui defect septal atrial este ecografia bidimensională cu opţiune Doppler color. Ecocardiograma descrie localizarea defectului la nivelul septului atrial, permite estimarea mărimii defectului şi evidenţiază localizarea valvelor pulmonare.

La pacienţii cu defect de tip ostium primum, pot fi evaluate gradul insuficienţei mitrale şi cleft-ul valvei mitrale prin exprimare Doppler color. În seriile noastre de 212 pacienţi cu defect septal atrial, mai puţin de 10% dintre ei au fost supuşi cateterismului cardiac în scop diagnostic.

6.4. Cateterismul cardiac este indicat numai când diagnosticul e incert, se suspicionează prezenţa unor anomalii asociate sau se doreşte închiderea defectului prin cateter. La copiii peste 5 ani indicaţia operatorie se poate face numai pe baza datelor clinice şi paraclinice menţionate, fără cateterism cardiac. La copiii mici, cateterismul cardiac este indicat pentru precizarea diagnosticului, evaluarea determinărilor hemodinamice şi excluderea eventualelor leziuni asociate.

Cateterismul cardiac scoate la iveală, pe baza analizei gazelor sangvine, o creştere a nivelului/concentraţiei de oxigen în atriul drept şi în fluxul sangvin pulmonar tipic de 2 până la 4 ori faţă de concentraţia oxigenului din sângele venos sistemic. Destul de frecvent, poate exista un gradient transvalvular de 10 până la 30 mm Hg la nivelul valvei pulmonare, datorită fluxului sangvin crescut prin cavităţile drepte ale inimii. Presiunea arterială pulmonară este frecvent normală, cu excepţia cazului în care s-a dezvoltat boala vasculară pulmonară obstructivă, excepţie întâlnită de obicei la pacienţi mai în vârstă (peste 20 de ani). Cateterismul cardiac poate fi folosit pentru a localiza venele pulmonare. O venă cavă superioară stângă este prezentă la aproximativ 2% dintre pacienţii cu defect septal atrial.

6.5. Diagnosticul diferenţial al DSA se face cu defectul septal ventricular cu şunt VS-AD (cazuri rare) care se însoţeşte de suflu sistolic aspru-rugos distinctiv. Alte cauze de oxigenare a sângelui la nivelul AD sunt:

drenajul venos pulmonar aberant; ruptura anevrismului de sinus Valsalva în AD; fistulă arterială coronariană în AD; leziuni obstructive ale inimii stângi cu șunt stânga-dreapta prin foramen ovale persistent [37]. Aceste leziuni sunt documentate clinic, ecocardiografic și angiografic.

Caseta 38.10

Diagnostic

- ***Clinic***: de obicei asimptomatic; rar insuficiență cardiacă congestivă și/sau infecții respiratorii superioare recurente; la adulți, frecvent dispnee de efort, oboseală la efort, greutate în respirație, aritmii; potențială dezvoltare a hipertensiunii pulmonare cu sau fără boală vasculară pulmonară abstructivă, potențială apariție a embolismului sistemic „paroxistic”
- ***Electrocardiogramă***: bloc incomplet de ramură dreaptă; rR în derivațiile precordiale drepte; rar interval PR prelungit, undele P înalte sugerează mărire atrială dreaptă.
- ***Radiografie toracică***: cardiomegalie moderată, cu dilatarea camerelor drepte și a trunchiului pulmonar; vascularizație pulmonară crescută, arc aortic mic.
- ***Ecocardiogramă***: diagnostic în toate cazurile, permițând diferențierea defectelor septale adevărate de comunicările atriale (vederea costală este cea mai relevantă); eco-Doppler color evidențiază șuntul stânga-dreapta prin defectul septal atrial, doar dacă rezistența vasculară pulmonară nu este mare, altfel această rezistență vasculară pulmonară mare ar determina presiune crescută în atriul drept, comparativ cu atriul stâng, conducând la șunt dreapta-stânga la nivel atrial; atriul drept și ventriculul drept apar dilatate; dilatarea ventriculară dreaptă poate conduce la subțierea septului interventricular; la adulții cu fereastră ecogenică slabă, ecocardiografia transesofagiană îmbunătățește acuratețea diagnosticului; în cazurile necomplicate, decizia chirurgicală se bazează doar pe rezultatele ecografiei.
- ***Cateterism cardiac***: în cazurile complicate și/sau la adulții cu hipertensiune pulmonară, pentru a măsura rezistența vasculară pulmonară și pentru a elimina (sau a măsura cantitativ) boala obstructivă vasculară pulmonară; în anumite cazuri selecționate, pentru a evalua fezabilitatea închiderii defectului prin cardiologia intervențională.

7. TRATAMENT

Cu excepția formelor avansate și complicate (insuficiență cardiacă, hipertensiune pulmonară, fibrilație atrială), tratamentul DSA constă în închiderea chirurgicală sau intervențională. Profilaxia endocarditei infecțioase și tratamentul medical sunt metode de tratament adjuvante sau recomandate la pacienții fără indicație chirurgicală.

7.1. Indicațiile pentru închiderea DSA

Principala indicație operatorie (cura radicală – închiderea defectului) în copilărie o constituie DSA simptomatic. Oricum, copiii și adolescenții asimptomatici cu DSA documentat ecocardiografic și raport Qp/Qs >1,5 au indicație operatorie chiar dacă momentul operator este discutabil. Pentru pacienții asimptomatici sau ușor simptomatici, intervenția este recomandată la vârsta de 4–5 ani. Se consideră că această vârstă este optimă pentru rezultatele operatorii. Închiderea spontană a DSA nu poate fi luată în considerație după vârsta de 1 an pentru amânarea intervenției. Pe de altă parte, la pacienții asimptomatici, indicația operatorie până la vârsta de 4-5 ani nu poate fi susținută de riscul redus al emboliei paradoxale. Când defectul este mare și datele clinice o susțin, indicația operatorie se poate face la orice vârstă.

Caseta 38.11

Indicații pentru tratament chirurgical

- Închiderea spontană a defectelor mici (diametrul < 8 mm) apare într-un număr mare de cazuri.
- Pacienți asimptomatici sau cu simptome moderate: reparare la vârsta preșcolară.
- Simptomatologie severă (rar): reparare la sugari.
- Adulți cu hipertensiune pulmonară: repararea în absența bolii obstructive vasculare pulmonare.
- Adulți cu șunt dreapta-stânga, din cauza altor probleme medicale (pneumonectomie etc): reparare pentru tratarea hipoxemiei și prevenirea embolismului sistemic paradoxal.

Optim, DSA trebuie închis în copilărie. O atenție particulară va trebui acordată defectelor congenitale asociate, care precipită instalarea insuficienței cardiace (canalul arterial permeabil, stenoza mitrală, coarctația aortică, alte cardiopatii obstructive stângi).

Adulții cu DSA și șunt S-D mare (Qp/Qs>1,5-2) au de asemenea indicație operatorie. Vârsta nu este o contraindicație operatorie atunci când datele clinice și hemodinamice o motivează. Mortalitatea perioperatorie este crescută în prezența insuficienței cardiace, aritmiilor, bolii vasculare pulmonare și a altor leziuni asociate. Hipertensiunea pulmonară cu creșterea rezistențelor pulmonare la peste 1/2–2/3 din rezistențele arteriale periferice constituie o contraindicație operatorie. Terapia de lungă durată cu prostacicline (epoprostenol) sau sildenafil (inhibitor de PDE5) poate reduce rezistențele arteriale pulmonare și permite închiderea DSA în cazuri selecționate.

Caseta 38.12

Complicații ale defectului septal atrial nereparat

- Boală obstructivă vasculară pulmonară, cu șunt dreapta-stânga la nivelul septului atrial, având ca rezultat cianoza.
- Dilatare și fibroză atrială, ducând la aritmii, cum ar fi flutter-ul atrial și fibrilația.
- Embolie paradoxală, ducând la accident vascular cerebral.

7.2. Închiderea intervențională

Prima descriere a unui dispozitiv experimental de închidere transcateter a defectului septal atrial a fost realizată de către Mills și King (1976) **[38]**, dar abia în 1987 a debutat primul trial clinic multicentric pentru folosirea umbreluței autoexpandabile în închiderea defectului septal atrial. Primele rezultate nu au fost foarte încurajatoare, datorită dificultăților tehnice întâmpinate. Dezvoltarea unor noi sisteme începând din 1989 a permis implementarea metodei pe scară largă, primul trial mai larg prin folosirea dispozitivului Clamshell fiind efectuat pe un lot de 400 de pacienți. Deși incidența șuntului rezidual a fost semnificativă (33% până la 83% la un an), aceasta nu a avut de obicei semnificație hemodinamică. Pe termen lung. 83% dintre pacienți au prezentat disfuncții mecanice (ruptura brațelor), ceea ce a dus la abandonarea dispozitivului în 1991. El a fost reintrodus după ameliorări semnificative în 1999, sub forma dispozitivului CardioSEAL, cu rezultate mult îmbunătățite (șunt rezidual 20% și fracturare 6%).

Sistemul Amplatzer introdus în 1997 a devenit dispozitivul preferențial în închiderea defectului septal atrial ostium secundum. Designul de bază constă în două umbreluțe dintr-un material superelastic (Nitinol), conectate printr-un cilindru central. Avantajul dispozitivului este implantarea rapidă și relativ simplă, fiind potrivit și defectelor septale atriale mai largi de 25 mm **(Fig. 38.14)**.

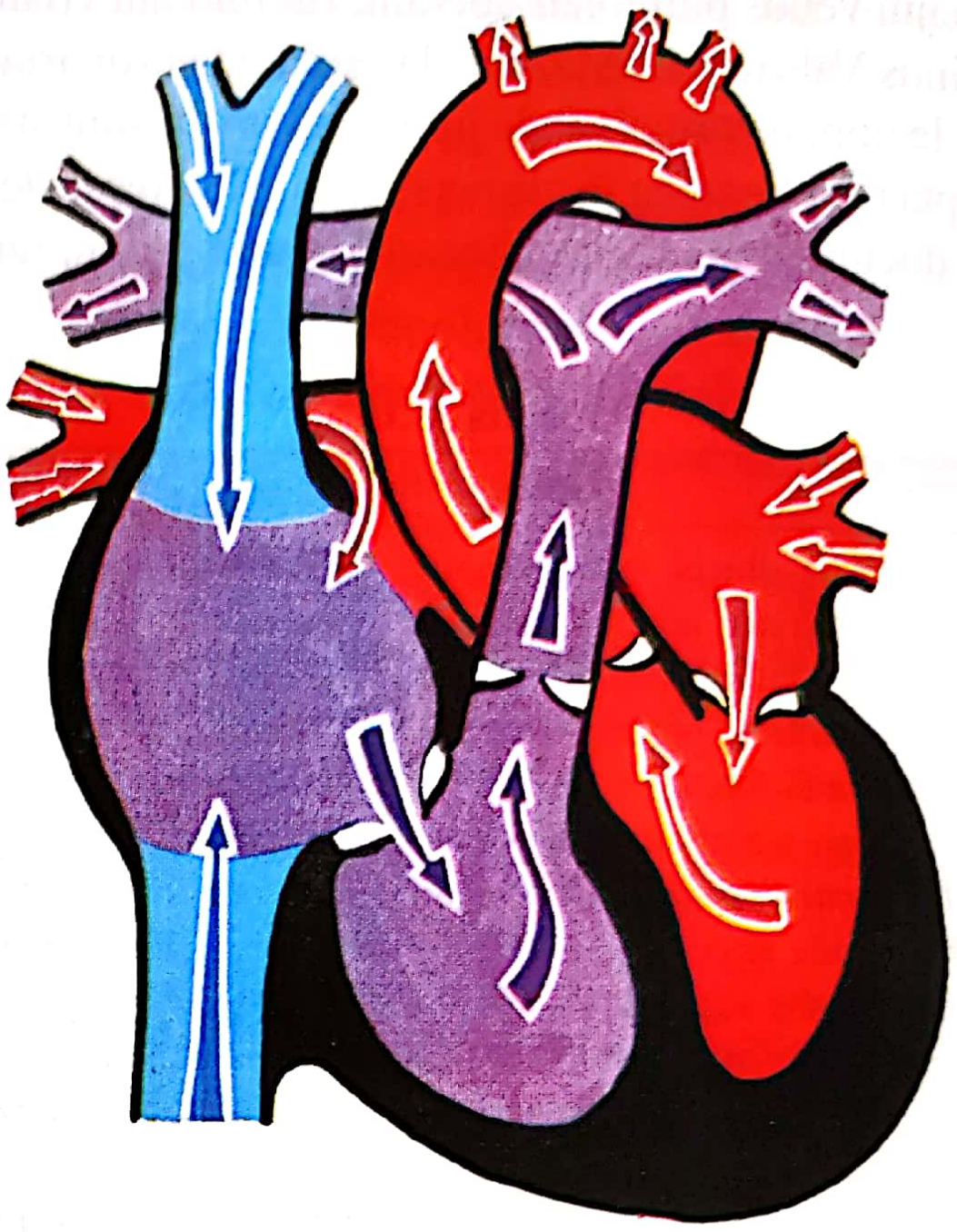

Fig. 38.12. Reprezentarea schematică a hemodinamicii în cazul unui DSA izolat cu evidențierea șuntului stânga-dreapta la nivel atrial

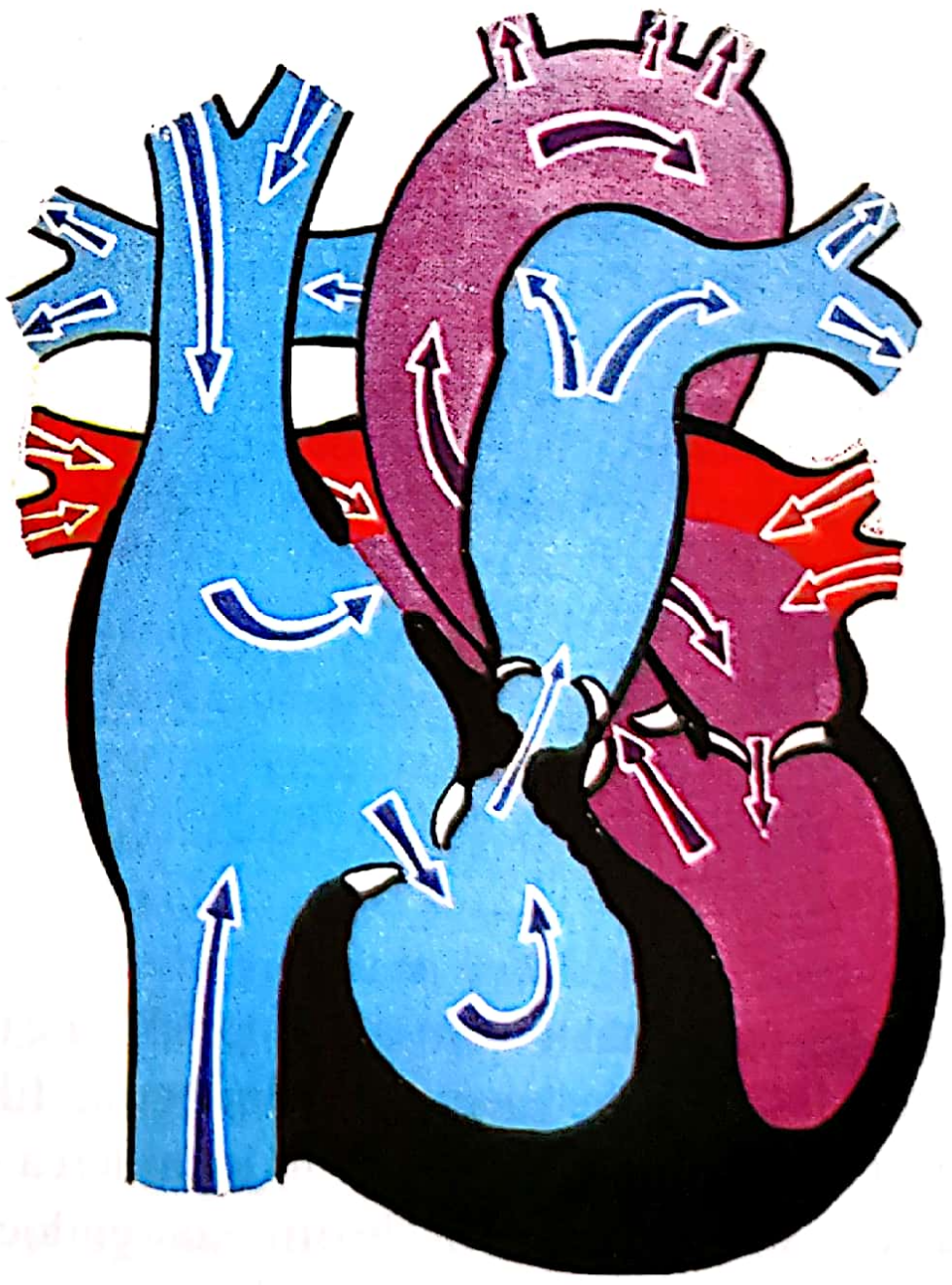

Fig. 38.13. Reprezentarea schematică a hemodinamicii în cazul unui DSA asociat cu stenoză pulmonară (trilogie Fallot)

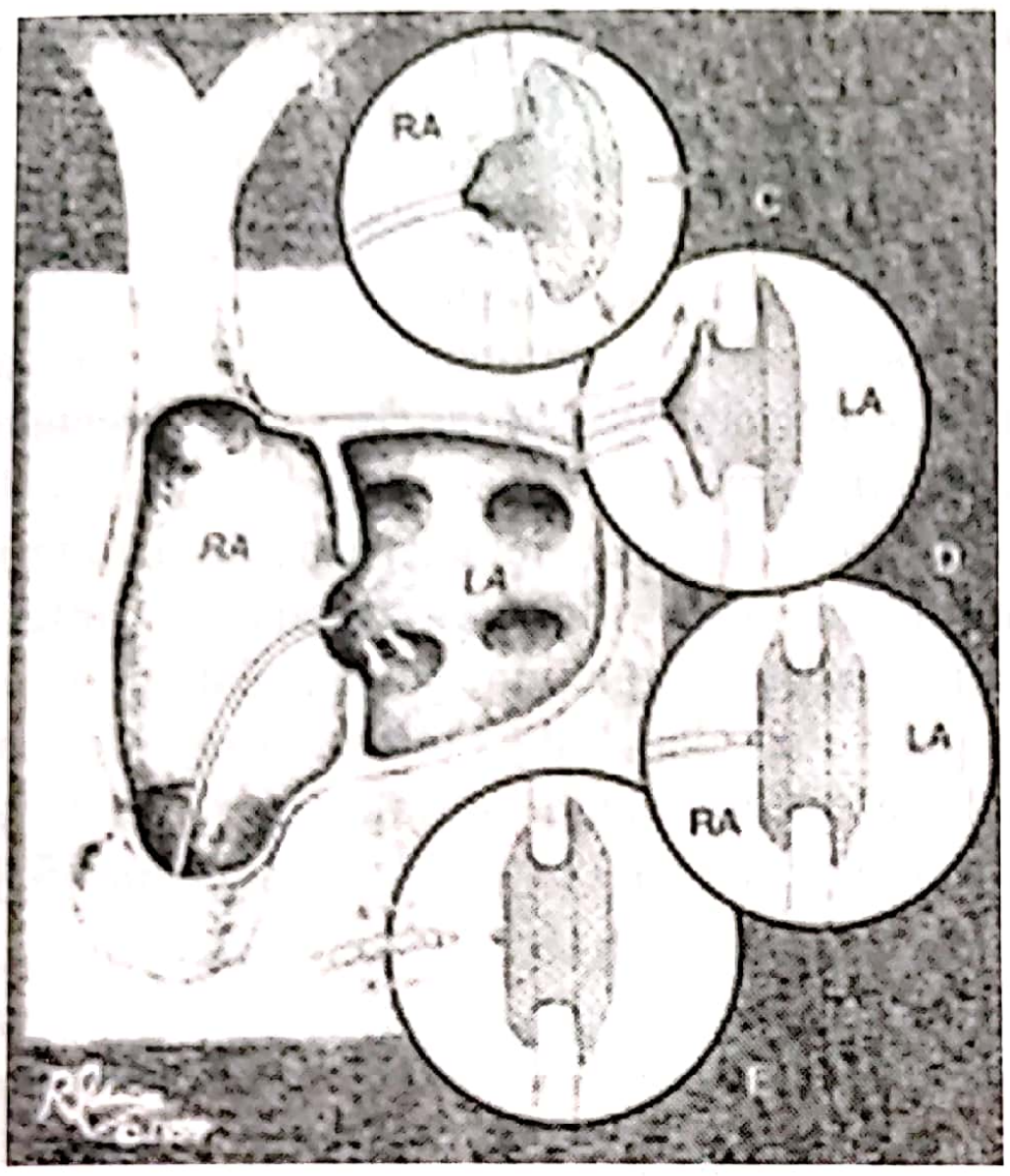

Fig. 38.14. Ilustrație schematică a tehnicii implantării unei umbreluțe de tip Amplatzer la nivelul unui DSA: **A.** poziționarea cateterului la nivelul defectului; **B.** poziționarea discului pe partea atriului stâng; **C.** retragerea cateterului pentru consolidarea discului pe partea stângă; **D.** poziționarea discului pe partea dreaptă; **E.** retragerea cateterului (după Wax, modificat).

Închiderea transcateter **[11]** este folosită de obicei pentru tratarea pacienților cu defect septal atrial tip ostium secundum, care prezintă o margine adecvată pentru ancorarea dispozitivului **[39-42]**. Dispozitivele cel mai frecvent folosite sunt de tipul Amplatzer (**Fig. 38.15**). Aceste dispozitive sunt folosite în mod curent doar pentru închiderea defectului de tip ostium secundum. Ele nu sunt indicate pentru închiderea defectului de tip sinus venos cu anomalie de drenaj a venei pulmonare superioare drepte, datorită riscului de stenoză a venei cave superioare sau a venei pulmonare superioare drepte, şi nici pentru închiderea defectelor de tip ostium primum, în cazul cărora dispozitivul ar interfera cu funcția valvelor mitrală şi tricuspidă. Pe măsură ce s-a câştigat experiență cu aceste dispozitive, a crescut incidența închiderii totale şi a scăzut considerabil incidența complicațiilor, cum ar fi malpoziția dispozitivului şi migrarea sa. La Children's Memorial Hospital, mai mult de 90% din defectele septale atriale tip ostium secundum sunt închise cu dispozitivul Amplatzer. Cel mai obişnuit motiv pentru care pacienții cu defect septal atrial tip ostium secundum sunt îndrumați spre chirurgie este absența unei margini inferioare pentru ancorarea dispozitivului. Chirurgul trebuie să fie familiarizat cu complicațiile posibile ale închiderii prin intermediul dispozitivului. Cele mai abişnuite sunt malpoziția şi dislocarea dispozitivului **[43-46]**.

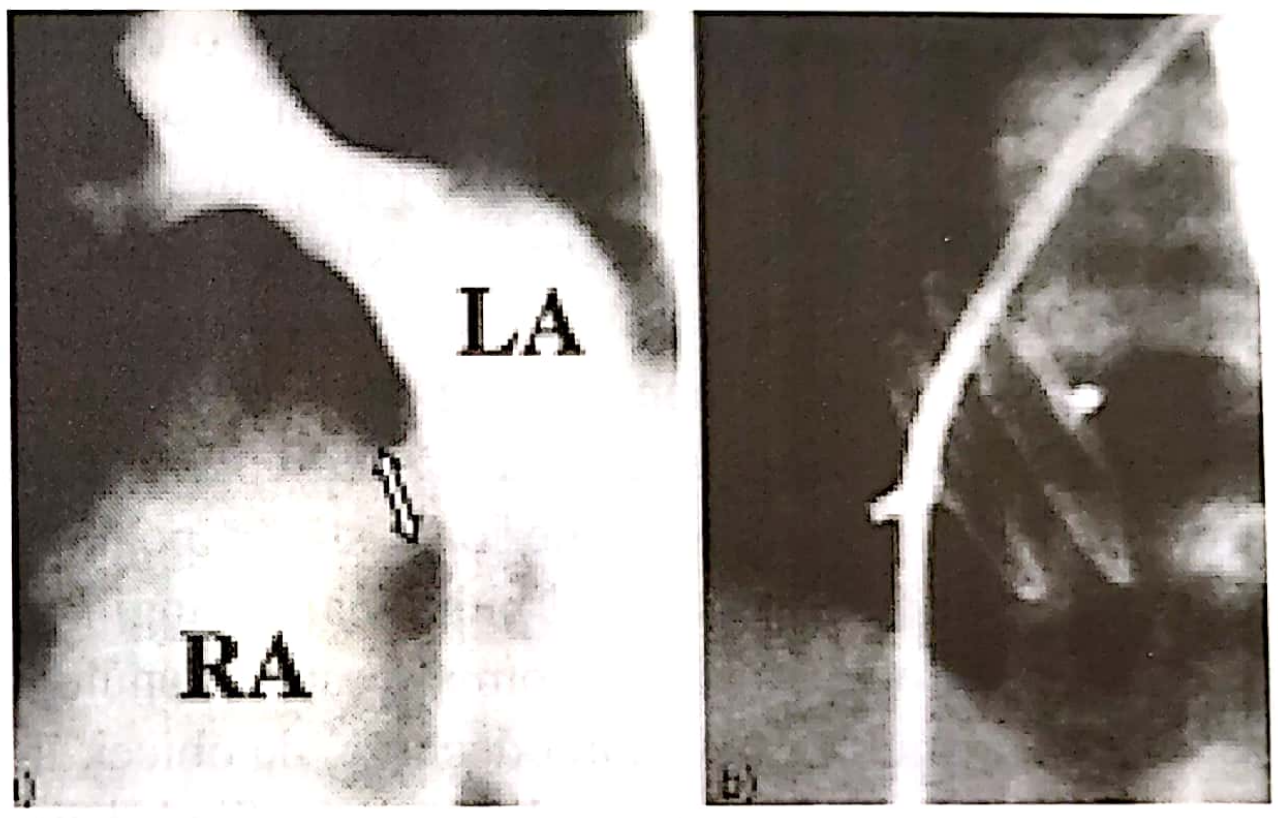

Fig. 38.15. Închiderea unui defect septal atrial prin plasarea unui dispozitiv de tip Amplatzer (umbreluță) transcateter. Aspect angiografic pre- şi postprocedură

Actualmente, într-un număr restrâns de servicii se aplică închiderea percutană a DSA de tip ostium secundum cu „umbreluță" (dispozitiv ocluziv autoexpandabil introdus prin cateter). Metoda reprezintă o alternativă numai pentru defectele (ostium secundum) mici-moderate **[47, 48]**. Indicațiile pentru închiderea percutană sunt aceleaşi ca şi pentru închiderea chirurgicală, însă criteriile de selecție sunt mai stricte. În funcție de dispozitiv, această tehnică este valabilă doar pentru pacienții cu DSA tip ostium secundum, având un diametru mai mic de 36 mm şi cu margini adecvate care să permită amplasarea sigură a dispozitivului. Drenajul pulmonar aberant, învecinarea defectului cu valvele atrio-ventriculare sau sinusul coronar împiedică utilizarea acestei tehnici. Complicațiile majore (embolie, perforație atrială) apar în mai puțin de 1% din cazuri. Avantajele închiderii nechirurgicale includ: spitalizarea redusă, convalescența rapidă şi lipsa cicatricilor toracice.

7.3. Tehnici chirurgicale

Actualmente, închiderea chirurgicală a DSA este sigură şi accesibilă în condiţiile bypass-ului cardio-pulmonar **[49]**. De regulă, se foloseşte incizia medio-sternală. Unii chirurgi preferă abordul prin spaţiul IV intercostal drept, după o prealabilă incizie submamară dreaptă. La femei, din considerente cosmetice, incizia submamară este preferată. Se canulează aorta ascendentă şi venele cave. Vena cavă superioară se canulează prin apendicele atrial drept sau direct cu o canulă venoasă angulată. Canula venei cave inferioare se plasează printr-o bursă aproape de joncţiunea cavo-atrială. Această tehnică conferă o excelentă expunere intraatrială. Ventarea VS nu este necesară. Dacă DSA este sus situat, vena pulmonară dreaptă este vizualizată şi vena cavă superioară este canulată deasupra intrării acestei vene. O venă cavă superioară stângă poate fi canulată direct înaintea arterei pulmonare stângi sau prin sinusul coronar, după atriotomia dreaptă. Canulele venoase sunt şnuruite. Operaţia decurge, de obicei, în normotermie sau hipotermie moderată, aorta fiind clampată şi cordul oprit prin administrarea de soluţie cardioplegică în bulbul aortic (cardioplegie anterogradă).

O atriotomie dreaptă, uşor oblică, este făcută anterior de crista terminalis, pentru a evita zona nodului sinusal. Se inspectează structurile atriului drept şi atriului stâng (localizarea şi mărimea DSA, orificiile venelor pulmonare, valvele atrio-ventriculare, sinusul coronar, orificiile venelor cave, valva lui Eustachio).

Tehnica noastră chirurgicală preferată pentru închiderea defectului septal atrial este abordată prin intermediul sternotomiei mediane. De-a lungul anilor, lungimea sternotomiei mediane pentru defectul septal atrial a scăzut considerabil şi chirurgi din multe centre închid acum un defect septal atrial fără a deschide sternul în totalitate **[50-52]**. Această abordare permite o închidere estetică. O tehnică alternativă este reprezentată de toracotomia dreaptă **[53]**, cu riscul crescut al emboliei gazoase şi al lezării nervului frenic drept **[54]**. În mod particular, incizia de sternotomie mediană permite repararea leziunilor intracardiace asociate care sunt descoperite în timpul procedurilor chirurgicale. În majoritatea cazurilor, timusul poate fi despărţit pe linia mediană, iar resecţionarea sa nu este necesară.

Tehnica cea mai utilizată de închidere este folosirea unui petic pericardic autolog. Acest petic este recoltat la începutul operaţiei, cu ajutorul şunturilor de sprijin, pentru a retracta colţurile, şi este plasat într-o placă Petri plină cu soluţie de glutaraldehidă.

Bypass-ul cardio-pulmonar este iniţiat cu o canulă aortică şi două canule venoase. În cazul defectelor tip ostium secundum poate fi canulată mai întâi urechiuşa atrială dreaptă. Această canulă este avansată ulterior în interiorul venei cave superioare. Vena cavă inferioară ar trebui canulată la joncţiunea cu atriul drept, suficient de jos pentru ca, dacă nu există margine inferioară la nivelul defectului septal atrial, să poată fi totuşi obţinută o expunere adecvată în această zonă **[55]**.

Caseta 38.13

Tratament chirurgical
(cu bypass cardio-pulmonar)

În toate cazurile, defectul este abordat prin atriotomie dreaptă.

- Defectele septale atriale adevărate: sutura directă sau închiderea cu petic a defectului (în funcţie de dimensiunea acestuia).
- Sinus venos: închiderea cu petic a defectului, cu redirijarea venelor pulmonare aberante spre atriul stâng, cu evitarea afectării nodului sinusal (şi a arterei nodului sinusal) cu linia de sutură.

Procedura chirurgicală poate fi realizată printr-o sternotmie convenţională mediană sau prin toracotomie antero-laterală sau postero-laterală, din motive estetice.

În cazul defectelor de tip *sinus venos*, vena cavă superioară trebuie canulată direct cu un cateter în unghi drept, plasat la joncţiunea cu vena innominată. Nu se foloseşte vent pentru defectul septal atrial de tip ostium secundum sau sinus venos. În ambele cazuri, partea stângă este decomprimată eficient prin intermediul defectului septal atrial. Pacienţii cu defect septal atrial de tip *ostium primum* sunt trataţi într-o manieră similară cu cea folosită în cazul pacienţilor cu defect septal atrio-ventricular, iar ventul este poziţionat prin vena pulmonară superioară dreaptă.

După iniţiera bypass-ului cardio-pulmonar şi plasarea benzilor în jurul venelor cave superioare şi inferioare, se realizează cardioplegia cu sânge rece prin intermediul aortei ascendente. Odată cardioplegia finalizată, benzile de la nivelul venelor sunt prinse şi atriul drept este deschis.

Pentru defectul septal atrial tip *ostium secundum*, se fac o incizie oblică şi o prelungire de la nivelul urechiuşei atriale drepte în direcţia venei cave inferioare. Se evită traversarea cristei terminalis şi se încearcă păstrarea tuturor fibrelor posibile de conducere între nodul sinusal şi nodul atrio-ventricular. Pentru defectele tip sinus venos se foloseşte o incizie iniţială diferită. Un DSA tipic, oval este, de obicei, închis printr-o sutură continuă primară (**Fig. 38.16**). Dacă marginile DSA nu pot fi apropiate fără a crea tensiune sau ţesuturile din jur par a fi prea fragile pentru a permite o sutură primară, defectul este închis cu ajutorul unui petic de pericard (eventual fixat în glutaraldehidă). Un DSA larg, care se întinde până în zona nodului sinusal, trebuie închis cu petic, pentru a evita tensiuni ce pot duce la tulburări de conducere AV. De asemenea, la adulţi cu DSA larg, de cele mai multe ori este necesară folosirea unui petic pentru a evita tensiunile şi producerea unor aritmii atriale postoperatorii (**Fig. 38.17**).

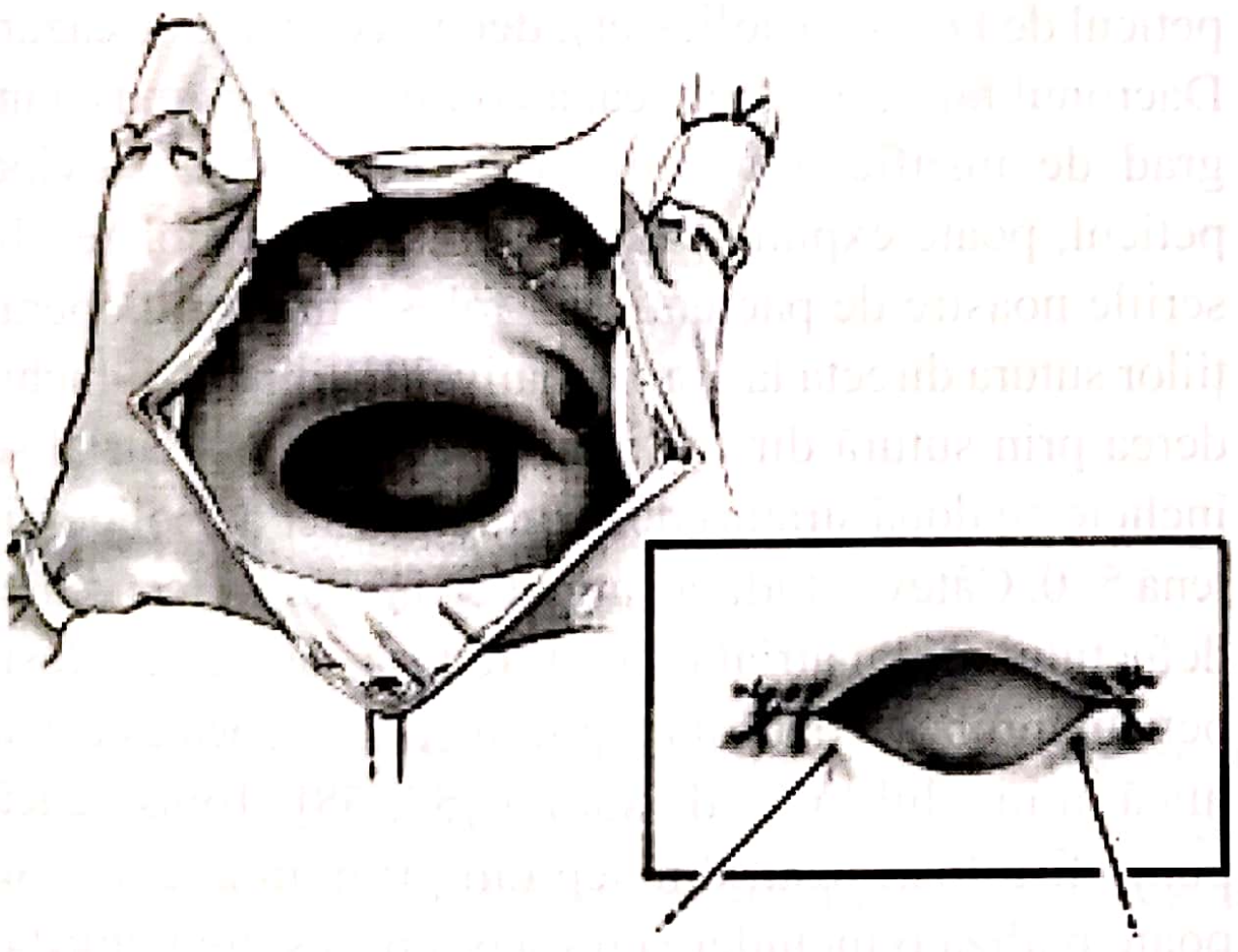

Fig. 38.16. Închiderea unui defect septal atrial tip ostium secundum prin sutură primară (după Khonsari, modificat)

Pentru defectele tip *sinus venos*, incizia este trasată de la vârful urechiuşei atriale drepte în direcţia joncţiunii dintre vena cavă superioară şi atriul drept. Incizia poate fi extinsă dincolo de joncţiunea venei cave superioare cu atriul drept, de-a lungul marginii laterale drepte a venei cave superioare, dacă este necesar.

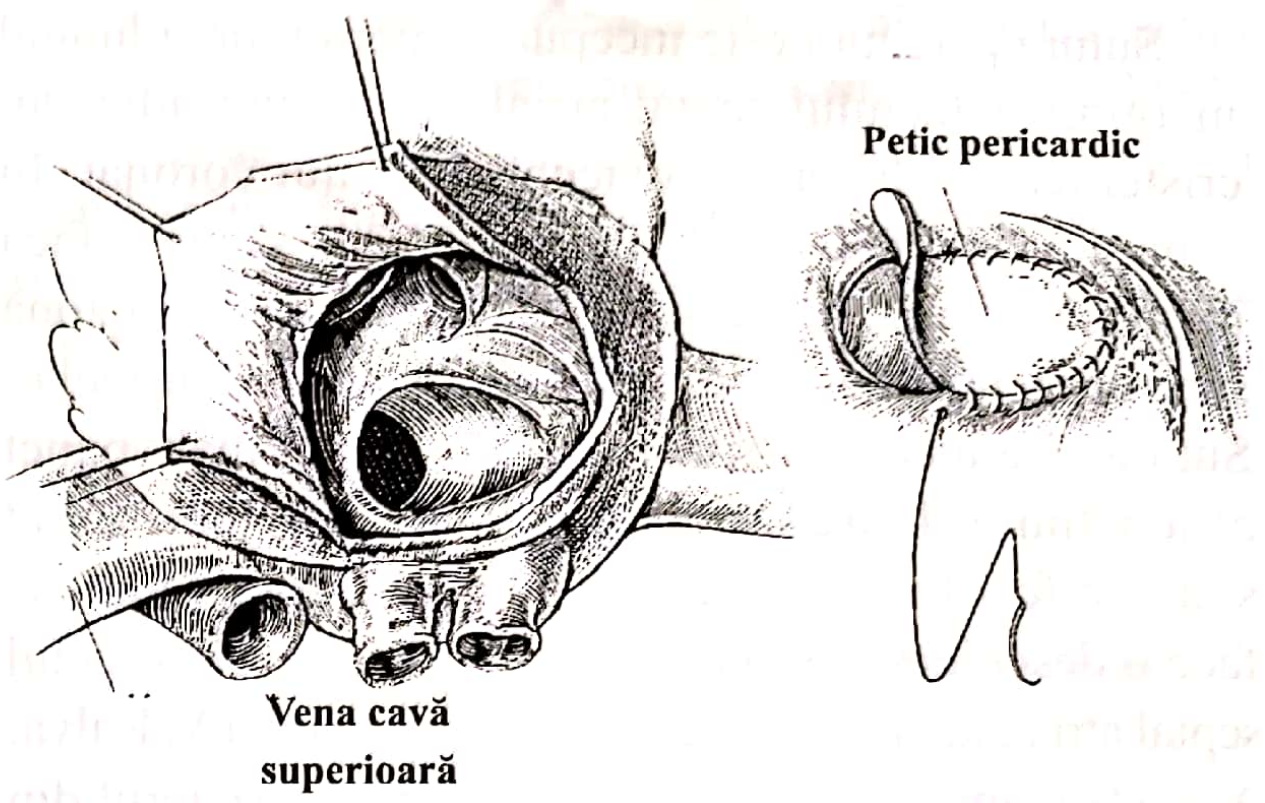

Fig. 38.17. Închiderea unui defect septal atrial tip ostium secundum cu un petic de pericard (după Castañeda, modificat)

Pentru închiderea defectelor tip *ostium secundum*, deschiderea de la nivelul septului atrio-ventricular este vizibilă cu uşurinţă prin intermediul atriului drept deschis (**Fig. 38.17**). Aspiratorul de cardiotomie este folosit pentru a controla curgerea sângelui prin intermediul defectului septal atrial dinspre atriul stâng. Scurgerea unor cantităţi excesive de sânge dinspre atriul stâng ar trebui să-l facă pe chirurg să se gândească la posibilitatea prezenţei unui duct arterial patent sau la un flux relativ crescut al pompei. Trebuie avut grijă să nu se golească în totalitate atriul stâng; această precauţie previne trecerea aerului prin valva mitrală în ventriculul stâng.

În cazurile în care există incertitudini cu privire la drenajul venelor pulmonare, atriul poate fi golit de sânge, dar atunci, la sfârşitul operaţiei trebuie luate măsuri suplimentare pentru a scoate aerul din cavităţile stângi ale inimii. Se aduce în câmpul operator peticul pericardic autolog. În majoritatea cazurilor, o sutură 5–0 cu polipropilenă este suficientă pentru a ancora acest petic de marginile defectului septal atrial. Această sutură este începută la nivelul porţiunii inferioare a defectului, adiacent venei cave inferioare. În acest punct trebuie avut grijă ca valva lui Eustachio să nu fie luată drept margine a defectului septal atrial. Prin sutura valvei lui Eustachio de septum secundum se poate produce un şunt obligatoriu al sângelui din vena cavă inferioară către atriul stâng. Pacientul ar fi destul de hipoxic după această procedură.

Sutura peticului este începută superior, de-a lungul marginii defectului septal atrial, la început adiacent cristei terminalis, apoi adiacent sinusului coronar. În zona sinusului coronar, trebuie avut grijă să nu se facă împunsături adânci sau să se strângă prea tare în zonă suturile, pentru a evita lezarea nodului atrio-ventricular. Sutura este încheiată superior, în „cel mai înalt"punct al joncțiunii dintre atriul stâng și atriul drept. Când sutura a fost finalizată, dar înainte de a lega nodul, se face o deschidere la joncțiunea dintre petic și defectul septal atrial, iar anestezistul execută o manevră Valsalva. Această manevră împinge eficient sângele și aerul din atriul stâng și din venele pulmonare prin deschiderea de la nivelul peticului. De obicei, la început se aude o bolborosire, corespunzătoare ieșirii aerului din partea stângă; aceasta este urmată de curgerea sângelui fără aer. În timpul manevrei Valsalva, sutura este strânsă și se leagă nodul. Se încetează prima manevră Valsalva și se execută o a doua, pentru a testa prezența unor spărturi la nivelul liniei de sutură. Acestea apar evidente când sângele din atriul stâng țâșnește la nivelul lor între marginile peticului și defectul septal atrial. În acest moment, partea stângă a inimii poate fi purjată prin tubul de la nivelul la care este plasată cardioplegia anterogradă. Acest lucru trebuie făcut cu grijă, astfel încât evacuarea sângelui să nu fie prea puternică și aerul să nu fie tras spre interiorul părții stângi a sistemului. Se închide apoi incizia atrială dreaptă. Aerul se evacuează și din partea dreaptă înainte de a îndepărta clampul de pe crosa aortei. Pacientul poate fi reîncălzit în timp ce se realizează sutura atriului drept.

Una dintre cele mai temute complicații ale închiderii defectului septal atrial este embolia gazoasă. În timpul perioadei de reparare, partea stângă a inimii a fost expusă aerului. Pe lângă manevrele menționate anterior, aerul este evacuat prin purjare la locul de plasare a cardioplegiei, în timpul masajului blând al ventriculului stâng și al atriului stâng, după ce incizia atriului drept este închisă. În plus, poate fi executată încă o manevră Valsalva pentru a împinge sângele prin partea stângă și în afară prin canula de cardioplegie, împreună cu orice aer rezidual. Este îndepărtat clampul de pe crosa aortei și, în timp ce se realizează acest lucru, se execută o sucțiune la nivelul aortei ascendente. Este finalizată încălzirea, pacientul este ventilat și este întrerupt bypass-ul cardio-pulmonar. Un tub cu rol de vent poate fi atașat în locul canulei de cardioplegie în scopul aspirării oricărui aer care ar putea veni din venele pulmonare sau din atriul stâng în timpul îndepărtării bypass-ului cardio-pulmonar. Sunt înlăturate canulele venoase și, timp de 10 minute, efectuăm o ultrafiltrare modificată. S-a constatat că folosirea ultrafiltrării modificate a scăzut nevoia de transfuzie sanguină la pacienții supuși închiderii defectului septal atrial **[56]**. Heparina este neutralizată cu protamină, este îndepărtată canula aortică și pacientul este închis în maniera obișnuită. De aceea, nu se plasează fire de pacemaker la finalul unei corecții simple a unui defect septal atrial tip ostium secundum. Mulți dintre acești pacienți pot fi detubați în sala de operație și petrec doar 12–24 de ore în secția de terapie intensivă.

Tehnici alternative de închidere a unui defect septal atrial tip ostium secundum includ sutura directă a marginilor defectului și folosirea unui petic de politetrafluoroetilenă. Se recomandă să nu se folosească peticul de Dacron (poliester), deoarece în aceste cazuri Dacronul nu se endotelizează complet. Dacă există un grad de insuficiență mitrală, jetul acesteia, lovind peticul, poate expune pacientul riscului hemolizei. În seriile noastre de pacienți, am folosit în cadrul operațiilor sutura directă la aproximativ 50% dintre ei. Închiderea prin sutură directă a unui defect septal atrial se încheie cu două straturi de sutură în surjet de polipropilenă 5–0. Câteva studii au arătat că incidența recurenței defectului septal atrial poate fi redusă când este folosit peticul, probabil datorită faptului că tensiunea este mai mică la nivelul liniei de sutură **[57, 58]**. Totuși, dacă poate fi folosit țesut din septum primum adecvat, se poate realiza o închidere cu succes prin sutură directă.

Defectele de *tip sinus venos* necesită aproape întotdeauna închidere cu petic, datorită localizării lor la joncțiunea dintre vena cavă superioară și atriul drept (**Fig. 38.18**). Închiderea prin sutură directă poate duce cu ușurință la stenoza venei pulmonare superioare drepte, stenoza venei cave superioare sau la ambele. Deși nu folosim de rutină ecocardiografia transesofagiană în cazul defectelor de tip ostium secundum, considerăm că aceasta ar trebui folosită în cazul tuturor defectelor de tip sinus venos. La sfârșitul procedurii, se verifică să nu existe șunt rezidual la nivel atrial, stenoză de venă pulmonară şi stenoză de venă cavă superioară. Ținta reparării defectului de tip sinus venos constă în eliminarea şuntului intracardiac fără a provoca stenoză de vene pulmonare sau de venă cavă superioară. Un alt obiectiv este păstrarea ritmului sinusal, dar acest obiectiv este complicat, datorită proximității nodului sino-atrial. O altă structură anatomică expusă riscului este nervul frenic drept, localizat pe cealaltă parte a pericardului, imediat adiacent/lângă porțiunea laterală dreaptă a venei cave superioare. Când se disecă vena cavă superioară, este necesară o grijă sporită în această zonă, pentru a preveni lezarea nervului frenic, care ar determina paralizie diafragmatică.

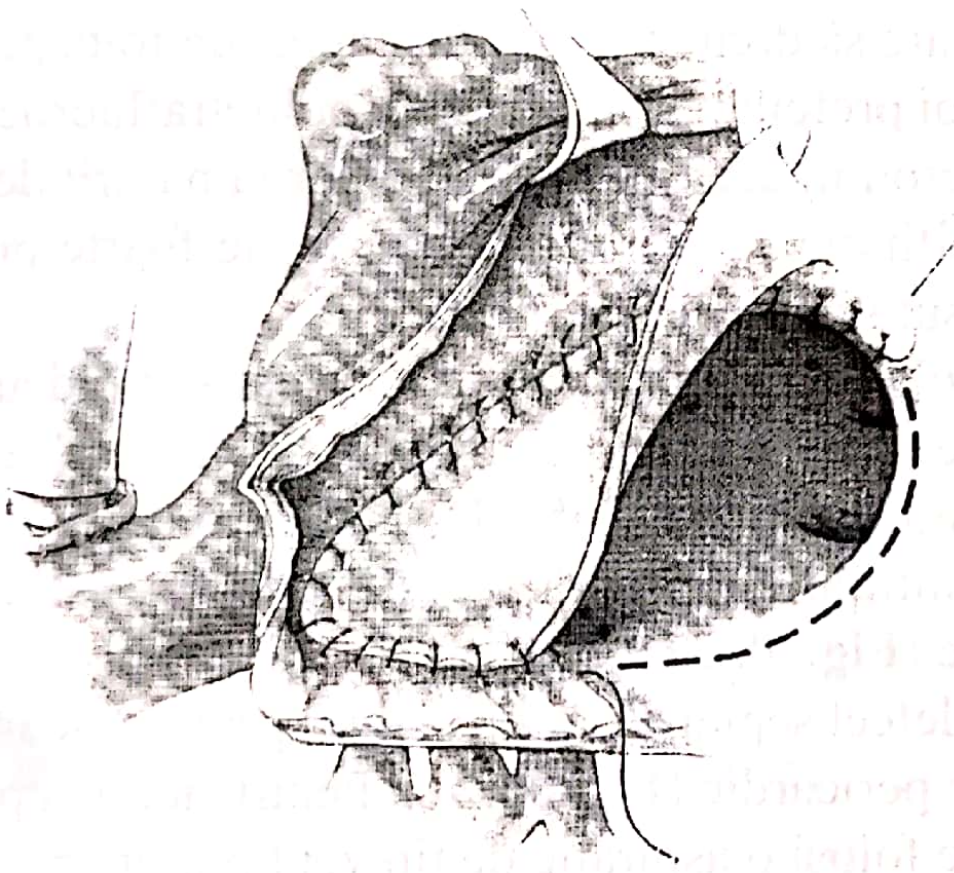

Fig. 38.18. Închiderea unui defect septal atrial tip ostium venos cu un petic de pericard (după Khonsari, modificat)

În cazul unui DSA de *tip sinus venos cu vărsarea aberantă a venei pulmonare drepte superioare*, un petic de pericard larg este folosit pentru a închide DSA şi a redirecționa vena pulmonară cu vărsare aberantă spre atriul stâng. Uneori este necesară extinderea atriotomiei spre vena cavă superioară şi folosirea a două petice (unul de închidere a DSA şi unul pentru refacerea peretelui anterior al atriului drept). În aceste cazuri trebuie evitată leziunea nodului sinusal (**Fig 38.19 A**). Atunci când venele pulmonare drepte se varsă direct în vena cavă superioară, sunt necesare secționarea venei cave superioare chiar deasupra vărsării venelor pulmonare şi reimplantarea ei la nivelul atriului drept (**Fig. 38.20**). Închiderea unui DSA situat inferior poate duce la obstruarea orificiului venei cave inferioare, care de multe ori este malpoziționată. De asemenea, valva lui Eustachio poate fi confundată cu marginea inferioară a DSA, astfel încât vărsarea venei cave inferioare să rămână în atriul stâng după închiderea defectului. Aceste incidente pot fi evitate prin verificarea orificiilor de vărsare a venelor cave în atriul drept, după închiderea DSA.

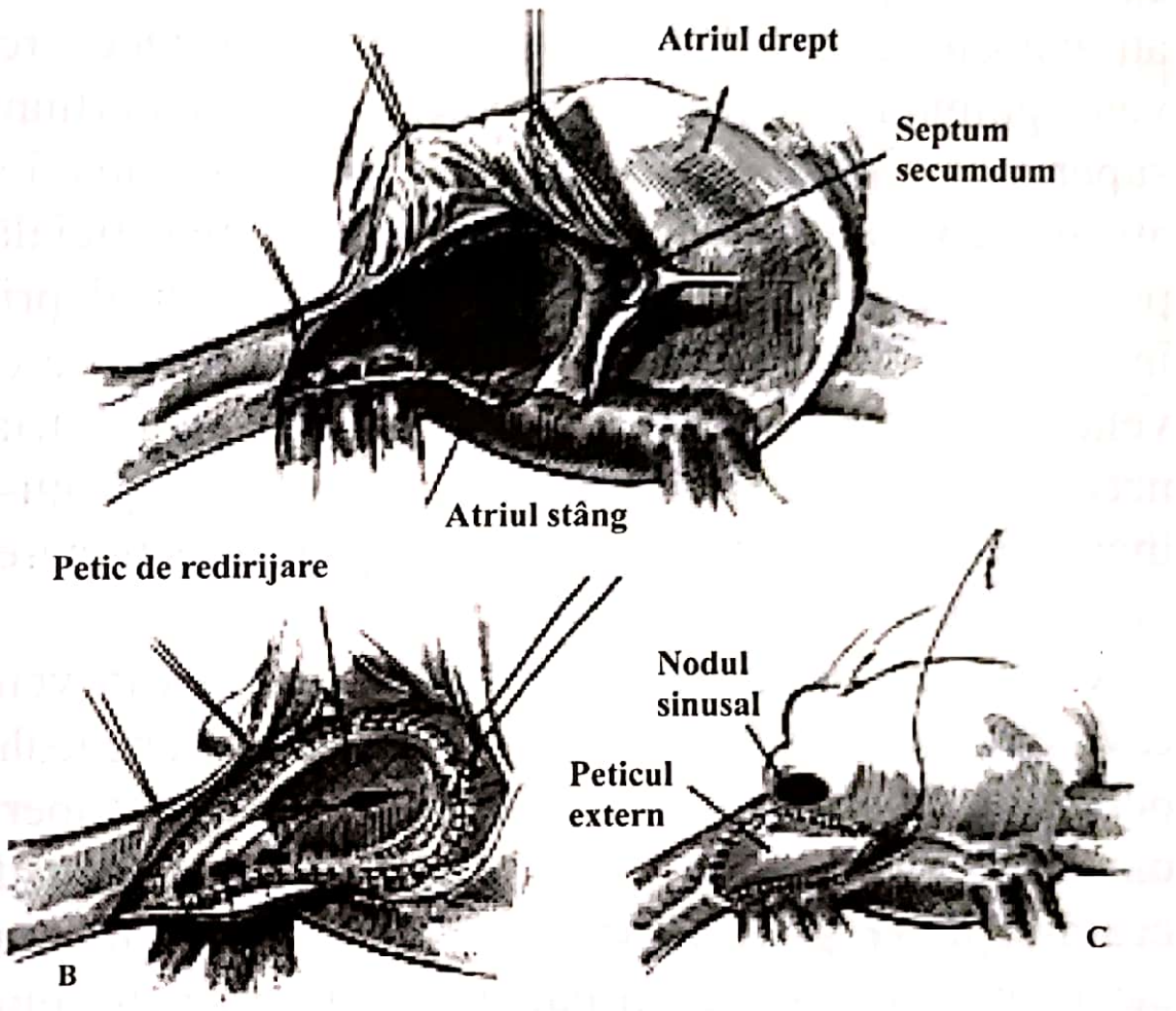

Fig. 38.19. Închiderea unui defect septal atrial tip sinus venos superior cu utilizarea unui petic de redirijare a fluxului venos pulmonar spre atriului stâng (**B**). Atriotomia dreaptă este refăcută cu un alt petic de lărgire (**C**) (după Castañeda, modificat).

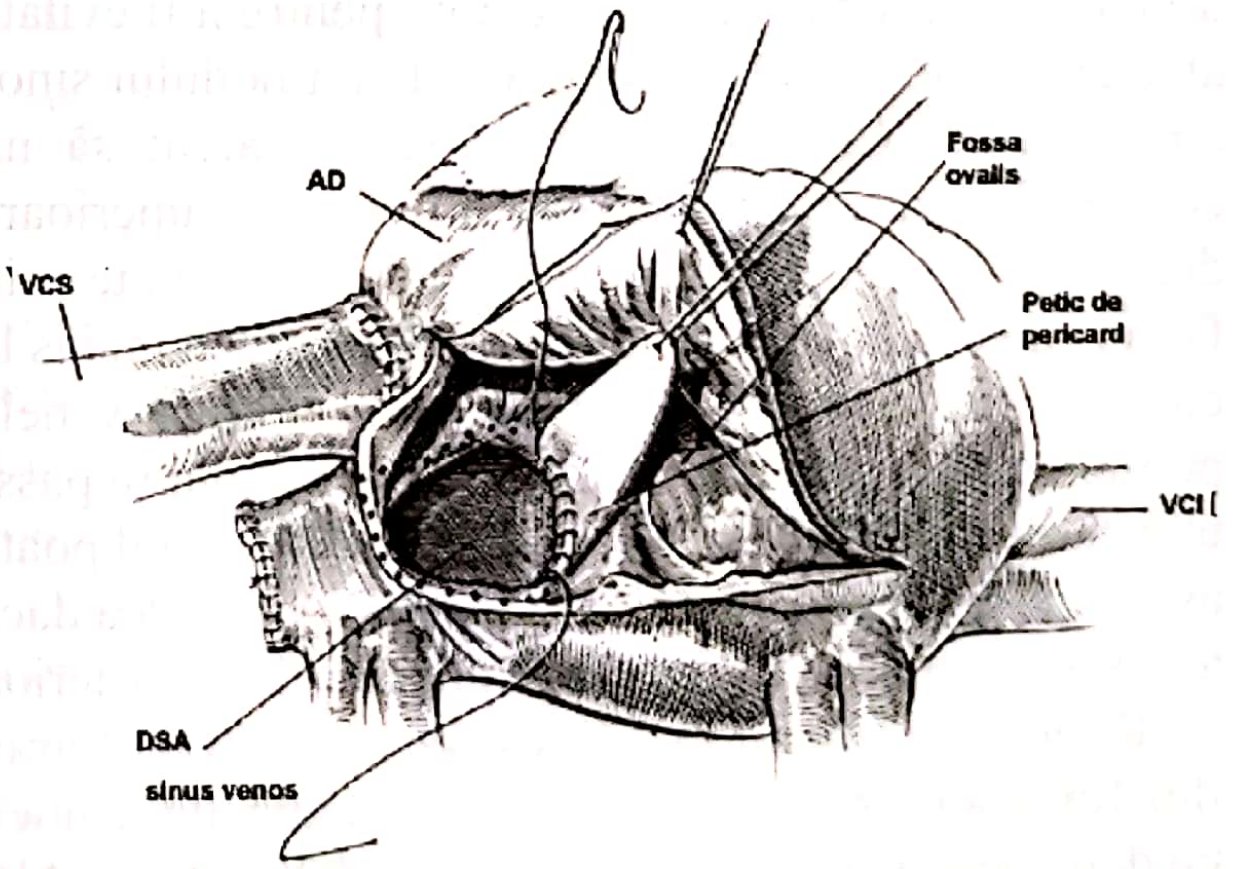

Fig. 38.20. Închiderea unui defect septal atrial tip sinus venos superior cu utilizarea unui petic de redirijare a fluxului venos pulmonar spre atriul stâng. Partea superioară a peticului este cusută pe tranşa atriotomiei drepte, iar vena cavă superioară (VCS) este detaşată şi reanastomozată la nivelul urechiuşei drepte. VCI – vena cavă inferioară, AD – atriu drept (după Castañeda, modificat).

Între 20% şi 40% dintre defectele septale atriale tip sinus venos pot fi închise cu un simplu petic pericardic autolog intracardiac (**Fig. 38.18**) **[59, 60]**. Linia de sutură începe între orificiul venei pulmonare superioare drepte şi orificiul venei cave superioare. Odată finalizată sutura în porţiunea superioară, aceasta este pur şi simplu continuată de-a lungul orificiului rămas al defectului septal atrial. În unele cazuri, defectul septal atrial poate necesita lărgire, pentru a preveni stenozarea venei pulmonare superioare drepte. La nivelul porţiunii superioare a joncţiunii dintre vena cavă superioară şi atriul drept, sutura trebuie să fie relativ superficială, pentru a se evita afectarea nodului sino-atrial prin împunsături adânci în septul atrial şi în joncţiunea cu vena cavă superioară. Dacă defectul septal atrial necesită lărgire, această procedură este realizată printr-o incizie îndreptată spre fosa ovală şi prin resecţionarea unei porţiuni a limbului septului secundum.

Când vena pulmonară anormală se varsă în vena cavă superioară, ar putea fi necesară extinderea peticului pericardic în sus, până în interiorul venei cave superioare înseşi, pentru a se obţine separarea părţii stângi de cea dreaptă (**Fig. 38.19 B**). Urcarea peticului în vena cavă superioară la aceşti pacienţi ar putea determina stenoza venei cave superioare. Această complicaţie este prevenită printr-o tehnică ce utilizează două peticuri. Cel de-al doilea este plasat pe vena cavă superioară (**Fig. 38.19 C**). În aceste cazuri, incizia care traversează joncţiunea dintre vena cavă superioară şi atriul drept ar trebui să fie cât mai laterală posibil, pentru a fi evitată afectarea arterei nodului sino-atrial şi a nodului sino-atrial însuşi. Chirurgul trebuie să fie atent să nu confunde vena azygos cu vena pulmonară superioară dreaptă anormală. Aceste vase pot fi diferenţiate prin faptul că vena azygos conţine de obicei sânge închis la culoare, care curge continuu din ea, în timp ce venele pulmonare sunt de obicei fără sânge în timpul bypass-ului cardio-pulmonar complet. În plus, chirurgul poate avansa o sondă prin acest orificiu, pentru a vedea dacă aceasta pătrunde în plămân sau în mediastinul posterior.

Kyger şi colaboratorii săi **[61]** de la Institutul Inimii din Texas au raportat rezultatele excelente ale tehnicii cu două petice, care a fost folosită la 109 pacienţi. Alte câteva tehnici ingenioase **[60–62]**, care foloseau flaps ale urechiuşei atriale sau anastomoza directă a venei cave superioare cu urechiuşa atrială dreaptă, au fost folosite pentru a repara defectele complexe de tip sinus venos, astfel încât să fie evitată lezarea nodului sino-atrial. Gustafson şi colegii săi **[60]** au descris cazurile a 27 de pacienţi (din 39) la care vena cavă superioară a fost secţionată transversal şi cusută deasupra locului de intrare a venei pulmonare superioare drepte. Vena cavă superioară a fost apoi anastomozată cu urechiuşa atrială dreaptă şi s-a închis defectul septal atrial cu un petic. DeLeon şi asociaţii săi **[62]** au raportat de asemenea folosirea urechiuşei atriale drepte pentru executarea atrio-cavoplastiei. În cazuri extrem de rare, întoarcerea venoasă pulmonară parţial anormală dinspre lobul pulmonar superior drept sau dinspre lobii pulmonari superiori drept şi mijlociu către joncţiunea venei cave superioare cu atriul drept poate să apară în absenţa unui defect septal atrial. La aceşti pacienţi trebuie făcută o deschidere la nivelul septului atrial, astfel încât venele pulmonare să dreneze în atriul stâng, sub foiţa pericardică. Noi preferăm să nu folosim politetrafluoroetilenă sau Dacron în această poziţie, datorită naturii delicate şi pliabilităţii pericardului, care îl fac foarte potrivit pentru sutura din această zonă.

În DSA *ostium primum* se utilizează întotdeauna un petic de pericard ancorat inferior la creasta septului interventricular (**Fig. 38.21**). Dacă există şi cleft de valvă mitrală anterioară, acesta este suturat cu fire separate (**Fig. 38.22**).

Un defect septal atrial tip ostium primum se închide cu petic pericardic (**Fig. 38.21**). Pentru aceste operaţii, se poate folosi o aspiraţie de tip vent plasată prin vena pulmonară superioară dreaptă. După ce s-a instituit cardioplegia şi atriul drept a fost deschis, ventul este îndepărtat de la nivelul orificiului valvei mitrale şi al ventriculului stâng şi este plasat posterior, la nivelul atriului stâng. Valva mitrală poate fi irigată apoi cu soluţie salină rece în scopul aprecierii insuficienţei mitrale şi a mărimii despicăturii din valva mitrală.

Cleft-ul foiţei valvei mitrale este închis cu suturi întrerupte de polipropilenă (**Fig. 38.23**). Repararea este facilitată prin plasarea primei suturi la nivelul marginii mitrale, la joncţiunea cordajului tendinos cu marginea valvei mitrale pe oricare parte. Această manevră evazează cleft-ul, care poate fi apoi închis prin sutură întreruptă simplă cu polipropilenă. De obicei, nu se foloseşte o tehnică de sutură continuă, datorită riscului de scurtare a valvei când sutura este legată. După ce s-a finalizat repararea despicăturii, ventul poate fi trecut din nou prin valva mitrală, astfel încât să pătrundă în ventriculul stâng. El poate fi folosit pentru scoaterea aerului.

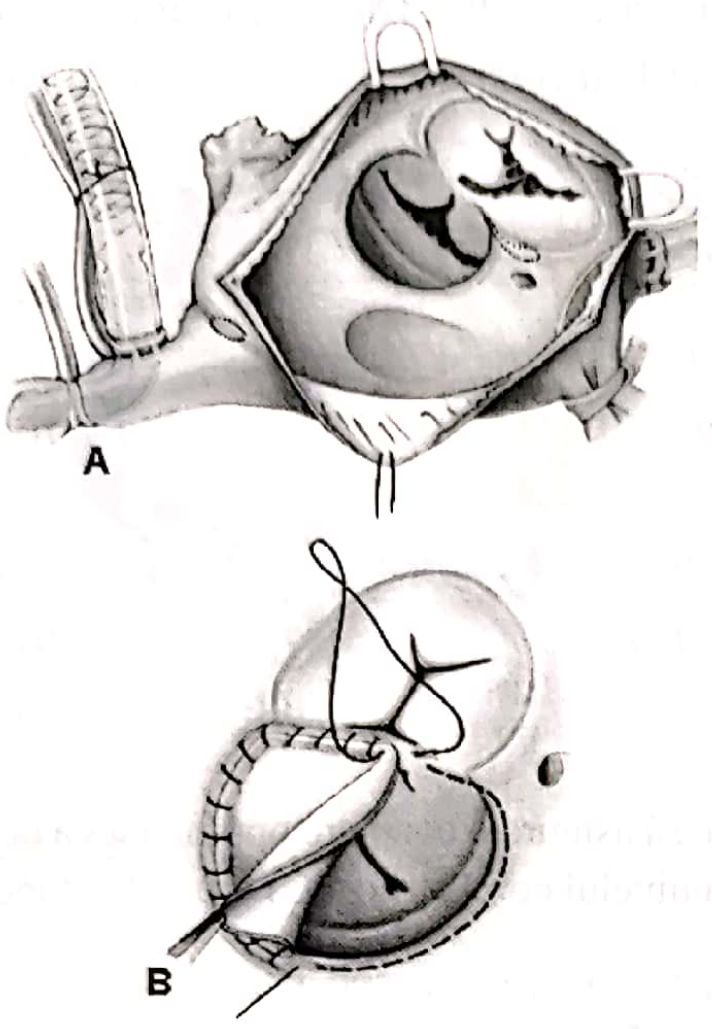

Fig. 38.21. Închiderea unui defect septal atrial tip ostium primum cu un petic de pericard ancorat inferior la creasta septului interventricular (după Castañeda, modificat)

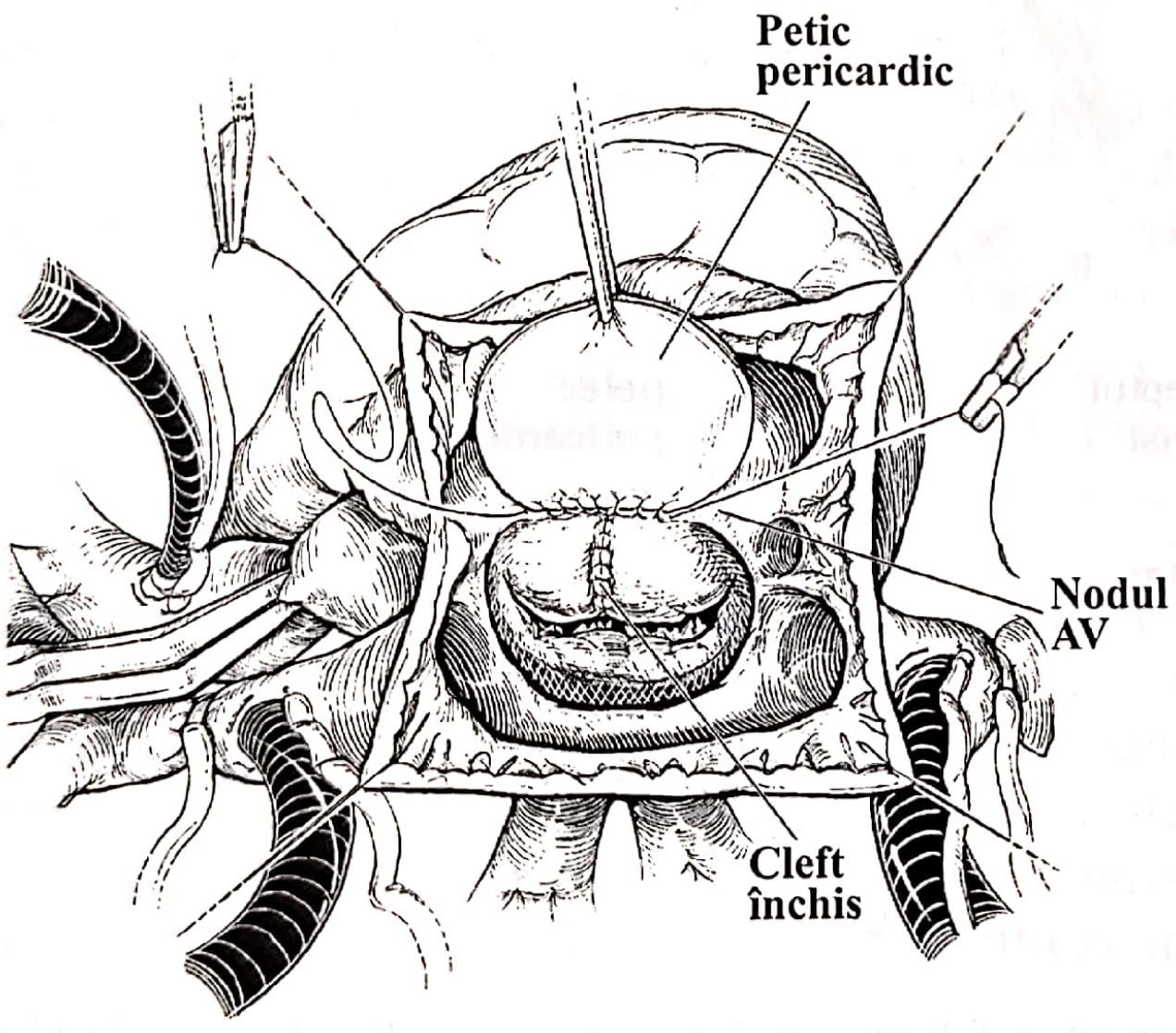

Fig. 38.22. Închiderea unui defect septal atrial tip ostium primum cu un petic de pericard ancorat inferior la creasta septului interventricular şi închiderea cleft-ului de valvă mitrală anterioară cu fire separate (după Castañeda, modificat)

Unii chirurgi au preferat să nu repare această despicătură la pacienţii care nu prezentau regurgitare mitrală severă. Aceştia evoluează cu insuficienţă mitrală moderată sau severă şi uneori presiune arterială pulmonară crescută. Noi considerăm că pacienţii cu defect septal atrial tip ostium primum şi despicătură a valvei mitrale ar trebui să fie supuşi reparării acestei despicături în momentul închiderii defectului septal atrial. Peticul pericardic este adus în câmpul operator şi fixat de ţesutul valvular care traversează creasta septului ventricular între valvele tricuspidă şi mitrală. Pe măsură ce chirurgul progresează cu sutura, în sensul acelor de ceasornic şi apropiindu-se de sinusul coronar, sutura trebuie făcută tot mai superficial pentru a nu fi atins nodul atrio-ventricular (**Fig. 38.17**).

Lezarea nodului atrio-ventricular poate fi minimizată când această linie de sutură este continuată aproape în interiorul ventriculului stâng, foarte aproape de valva mitrală. Odată depăşită zona sinusului coronar, se pot face împunsături mai ferme. Chirurgul finalizează linia de sutură efectuând o a doua linie de sutură în sens antiorar, din nou de-a lungul zonei ce traversează ţesutul valvular şi în sus, până la marginea defectului septal atrial. Restul reparării şi evacuarea aerului sunt similare celor efectuate în cazul defectului tip ostium secundum. Unii chirurgi preferă să conducă linia de sutură pe partea dreaptă a sinusului coronar, permiţând acestuia să dreneze sângele în atriul stâng. Noi nu am considerat această manevră necesară pentru prevenirea blocului cardiac.

În DSA de *tip sinus coronar* se practică închiderea cu un petic de pericard autolog. O grijă deosebită trebuie avută la nivelul marginii antero-superioare, pentru a evita leziunea nodului AV. Asocierea cu sindrom de sinus coronar descoperit (*unroofed coronary sinus*) şi venă cavă superioară stângă necesită o tehnică mai complexă, cu montarea unui petic de pericard care să redirijeze orificiile venelor pulmonare spre valva mitrală, în timp ce orificiile venelor cave şi sinusului coronar rămân anterior, ca şi valva tricuspidă (**Fig. 38.24**).

Înaintea ultimilor paşi de sutură, umplerea atriului stâng cu soluţie salină sau inflaţia pulmonară (manevra Valsalva) ajută la de-aerisirea atriului stâng. Aorta ascendentă este aspirată în timpul declampării aortice. Aerul rezidual poate fi înlăturat prin puncţii aspirative la nivelul planşeului atriului stâng sau prin urechiuşa stângă. Un posibil şunt rezidual poate fi verificat prin măsurarea saturaţiilor de oxigen în vena cavă superioară şi artera pulmonară dreaptă. De obicei, nu este necesară montarea unor electrozi de stimulare temporară.

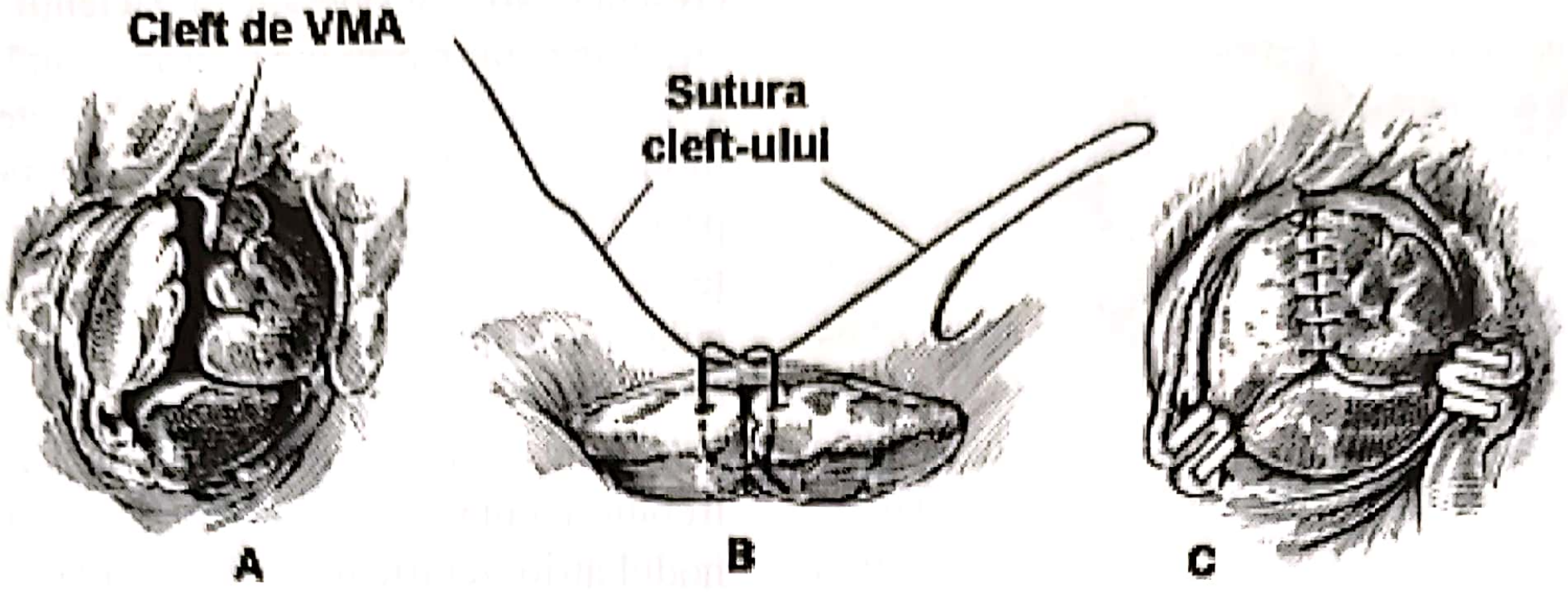

Fig. 38.23. Închiderea cleft-ului de valvă mitrală anterioară (VMA). Firele de sutură trebuie să asigure o coaptare optimă fără a deforma valva. În cazul unei regurgitări centrale se poate face anuloplastie cu plicatura inelului valvular la nivelul comisurilor (C) (după Castañeda, modificat).

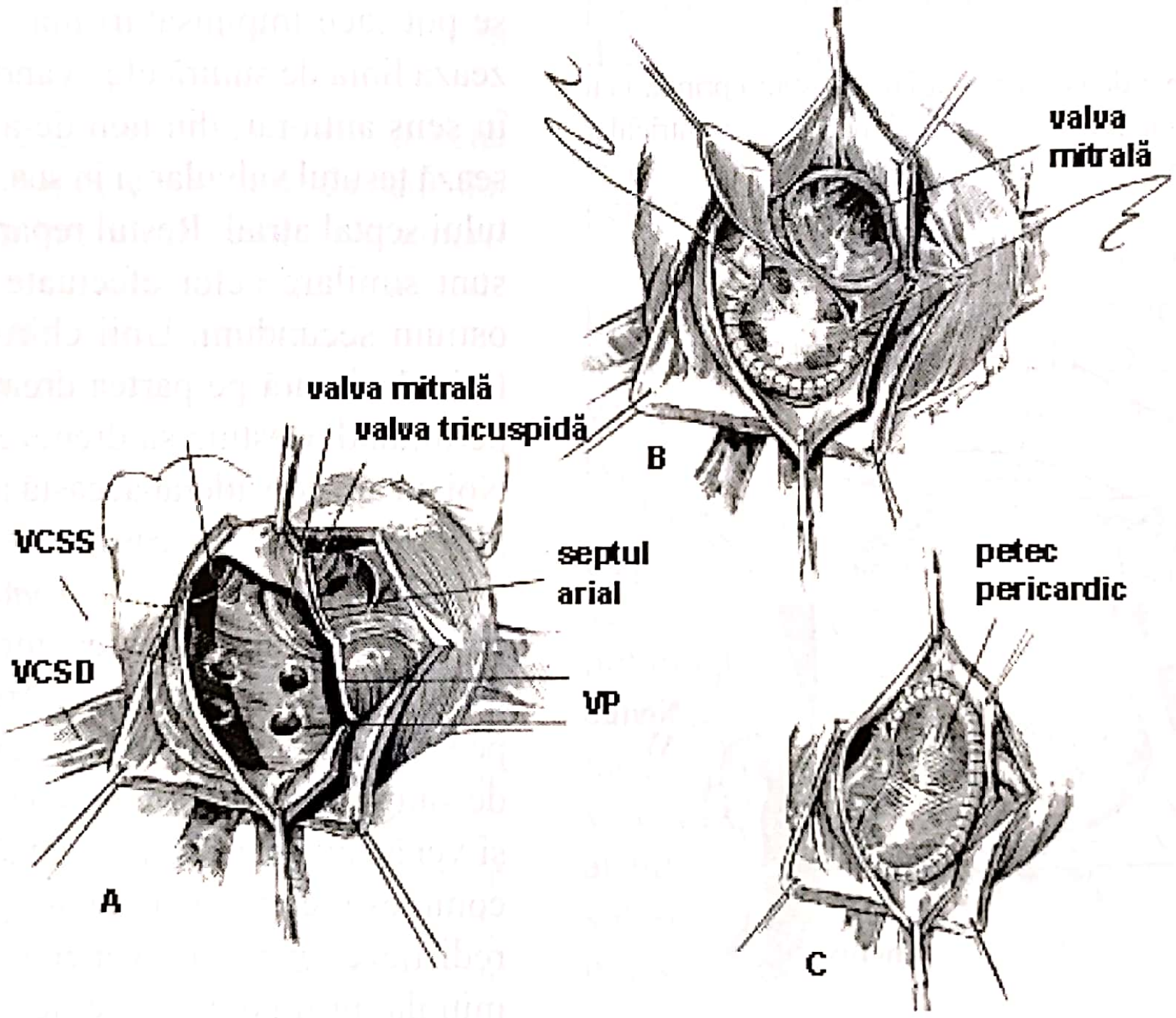

Fig. 38.24. Închiderea unui defect septal atrial tip sinus coronar neacoperit cu folosirea unui petic pericardic de redirijare a fluxului venos pulmonar spre valva mitrală. VCSS – vena cavă superioară stângă, VCSD – vena cavă superioară dreaptă, VP – venele pulmonare (după Castañeda, modificat).

7.4. Îngrijire postoperatorie

După închiderea unui defect septal atrial, majoritatea pacienților pot fi detubați în sala de operație. Conduita noastră a constat în monitorizarea lor în secția de terapie intensivă în timpul primelor 12–24 de ore postoperator, în vederea apariției aritmiilor, sângerării postoperatorii și potențialelor probleme ale căilor respiratorii. Pacienții sunt apoi transferați într-o secție obișnuită. Tuburile de dren de la nivelul toracelui sunt de obicei îndepărtate în ziua a II-a postoperator și pacienții sunt externați în seara zilei a II-a postoperator sau în a treia zi postoperator. Majoritatea pacienților care sunt supuși reparării unui defect septal nu necesită suport inotropic, iar oxigenul este necesar, de obicei, doar atâta timp cât pacientul este sedat. Price şi colegii săi **[63]** au confirmat că folosirea unor măsuri de recuperare intensivă poate reduce durata spitalizării pentru închiderea unui defect septal atrial până la 3,1 zile în medie. Majoritatea pacienţilor pot fi externaţi fără medicaţie. După ce sunt văzuţi de chirurgul cardiac, aceşti pacienţi sunt urmăriţi în continuare de către propriii cardiologi pediatri. Majoritatea acestor pacienţi nu prezintă tulburări hemodinamice reziduale şi nu necesită alte evaluări.

7.5. Greşeli tehnice

Marginea de jos a unui defect septal atrial tip ostium secundum larg poate fi dificil de vizualizat, în special când canula din vena cavă inferioară este plasată prea sus. Acest lucru este valabil mai ales la pacienţii care nu posedă marginea inferioară şi au fost respinşi de la închiderea prin cateter. O altă capcană din această zonă este o valvă a lui Eustachio mare, proeminentă, care poate fi confundată cu marginea de jos a defectului septal atrial. Prin sutura marginii defectului septal atrial de valva lui Eustachio, se poate produce un şunt obligatoriu dreapta-stânga, dinspre vena cavă inferioară spre atriul stâng. Acest şunt ar deveni imediat evident, datorită hipoxiei severe care s-ar instala după procedură **[64]**.

Canularea adecvată a venei cave inferioare, dimensiunea adecvată a atriotomiei şi plasarea atentă a suturilor iniţiale în zona inferioară, unde vizualizarea este cea mai critică, ar trebui să prevină asemenea complicaţii. Fenestraţii mici la nivelul septului primum atrial sunt o cauză potenţială a şuntului rezidual. Aceste defecte pot fi închise deseori primele, cu suturi întrerupte de 5–0 polipropilenă simple sau tip mattress, în funcţie de mărimea fenestraţiei.

O altă cauză neobişnuită a şuntului atrial persistent postoperator este reprezentată de prezenţa sinusului coronar parţial neacoperit **[65]**. Acest defect permite sângelui din atriul stâng să intre în atriul drept prin intermediul ostiumului sinusului coronar. Această entitate ar trebui suspectată când nu se găseşte vreun defect septal atrial sau vreo venă pulmonară anormală în atriul drept al unui pacient cu o concentraţie a oxigenului din sângele arterial documentată peste normal.

Pentru expunerea defectului de la nivelul acoperişului sinusului coronar, trebuie efectuată o incizie la nivelul septului atrial. Prin orificiul sinusului coronar se poate trece apoi un clamp în unghi drept, putând fi astfel vizualizată deschiderea către atriul stâng. Această deschidere poate fi închisă cu un petic pericardic. Mulţi dintre aceşti pacienţi posedă o venă cavă stângă care face sinusul coronar destul de larg. În unele cazuri, vena cavă superioară stângă drenează direct în atriul stâng, sinusul coronar lipsind complet **[66]**, de aceea, vena cavă superioară stângă trebuie ligaturată (dacă este mică) sau conectată într-un fel sau altul la circulaţia dreaptă (părţii drepte). În mod curent, se preferă în cazul acestor pacienţi folosirea procedurii Glenn stângă, realizând anastomoza venei cave superioare stângi cu artera pulmonară stângă. O tehnică alternativă necesită un tunel pericardic intraatrial; oricum, această procedură este complicată de localizarea venelor pulmonare.

7.6. Intervenţii tardive

Tratamentul defectului septal atrial va ţine cont de mai mulţi factori, printre care simptomatologie, vârstă, dimensiunile şi anatomia defectului, leziuni asociate, hipertensiune pulmonară şi rezistenţele vasculare pulmonare. Îndicaţiile pentru închiderea chirurgicală la adulţi sunt:

- prezenţa defectului septal atrial cu dilatare de ventricul drept şi presiunea arterială mai mică de 50% din cea sistemică; la cazurile cu prezenţa aritmiilor atriale, pot fi luate în considerare intervenţii ablative transcateter sau chirurgicale;
- istoric de atac ischemic tranzitor sau accident vascular crerebral;
- prezenţa unui foramen ovale persistent, cu şunt dreapta-stânga demonstrat prin ecografie de contrast.

Contraindicaţiile pentru închidere chirurgicală includ rezistenţe vasculare pulmonare mai mari de 7–8 unităţi şi defect septal atrial mai mic de 8 mm fără reacţie ventriculară dreaptă şi manifestări clinice.

8. FORAMEN OVALE PATENT ŞI ANEVRISMUL DE SEPT ATRIAL

Foramen ovale patent a fost demonstrat ca fiind asociat cu embolism sistemic şi cerebral, în special în prezenţa anevrismului de sept atrial (AVC criptogenic) **[67]**. Mecanismul producerii accidentelor embolice sistemice este neclar, fiind datorat probabil unor substanţe trombotice şi vasoactive care trec din circulaţia venoasă în circulaţia sistemică, producând ischemie şi infarct cerebral; de asemenea, anevrismul septului atrial se asociază frecvent cu aritmii atriale [68].

8.1. Clinică şi fiziopatologie

Principalele manifestări clinice ale pacienţilor cu foramen ovale patent sunt la nivelul circulaţiei cerebrale (migrene cu aură, accidente vasculare cerebrale şi atacuri ischemice tranzitorii) şi la nivel pulmonar (dispnee). Pacienţii cu foramen ovale patent şi embolii paradoxale au risc crescut de evenimente tromboembolice recurente, cu o rată de accidente vasculare cerebrale şi atacuri ischemice tranzitorii de 3,4–3,8% pe an. Un foramen ovale patent de dimensiuni mari, cu şunt dreapta-stânga spontan şi în prezenţa unui anevrism de sept atrial, reprezintă un risc crescut în producerea emboliilor paradoxale.

Anevrismul de sept atrial, denumit şi septum primum hipermobil, este de 10 ori mai rar întâlnit decât foramen ovale patent şi se datorează unui ţesut septal redundant care bombează în timpul contracţiilor atriale. Anevrismul de sept atrial este definit ca o protruzie mai mare de 10 mm în afara planului septului atrial identificat prin ecografie transesofagiană. Anevrismul de sept atrial afectează septul în întregimea lui (51%) sau se limitează la nivelul fosei ovalis (49%). Anevrismul de sept atrial în asociere cu foramen ovale patent a fost identificat în studiul meta-analitic SPARC (1999) ca un important factor agravant în producerea emboliilor cerebrale. Astfel, prevalenţa accidentelor vasculare asociate cu foramen ovale patent a fost de 3 ori mai mare faţă de grupul de control şi de 5 ori mai mare la pacienţii de sub 55 de ani cu accident vascular cerebral [59].

Migrena cu aură este considerată un factor de risc tromboembolic cerebral la pacienţii tineri, fiind asociată cu prezenţa foramen ovale patent şi amnezie globală tranzitorie. Şuntul dreapta-stânga la nivelul foramen ovale patent este mult mai frecvent la pacienţii acuzând migrenă cu aură faţă de pacienţii cu foramen ovale patent asimptomatici. Cauzele acestor migrene par a fi microembolia paradoxală sau serotonina nemetabolizată în plămâni.

Accidentele cerebrale ischemice sunt rar întâlnite la copii şi se datorează cardiopatiilor congenitale cu şunt dreapta-stânga sau altor cardiopatii dobândite. Deşi foramen ovale patent a fost dovedit ca fiind responsabil de producerea accidentului vascular cerebral criptogenic la tineri adulţi, rolul lui în accidentele tromboembolice la copii rămâne discutabil.

Mecanismul producerii emboliilor cerebrale asociate cu foramen ovale patent nu este pe deplin elucidat. Oricum, au fost identificate următoarele condiţii care necesită prevenţie secundară la pacienţii cu risc înalt: vârsta sub 55 de ani, atacuri ischemice recurente, şunt dreapta-stânga spontan identificat ecocardiografic, anevrismul de sept atrial, foramen ovale patent tuneliform şi tulburări de hipercoagulabilitate.

8.2. Diagnostic

Foramen ovale patent poate fi diagnosticat prin ecografie transtoracică, dar metoda de elecţie în depistarea anatomică şi funcţională a foramen ovale patent este ecografia transesofagiană cu injectare de soluţie salină de contrast, cu sau fără manevra Valsalva. Vizualizarea substanţei de contrast la nivelul atriului stâng în decursul a trei cicluri cardiace confirmă prezenţa foramen ovale patent. Examinarea Dopler transcraniană (TCD) este, de asemenea, foarte senzitivă şi specifică pentru detectarea substanţei de contrast la nivelul circulaţiei cerebrale, mai ales după închiderea transcateter a foramen ovale patent.

8.3. Tratament conservator

Nu există ghiduri general recomandate pentru tratamentul medical al foramen ovale patent. Tratamentul conservator constă în administrarea de anticoagulante şi antiagregante. Cu toate acestea, diferite studii multicentrice (WARSS) au arătat o incidenţă de 15% şi 17% a accidentelor vasculare, în ciuda tratamentului anticoagulant şi respectiv antiagregant. Alte studii au arătat că foramen ovale patent nu este un factor de risc independent la pacienţii trataţi medicamentos, dar prezenţa unui anevrism de sept atrial asociat la pacienţii mai tineri de 55 de ani creşte semnificativ riscul tromboembolic.

8.4. Închidere percutanată

În 1992 Bridges şi colaboratorii au publicat prima serie de 36 de pacienţi cu accident vascular cerebral secundar foramen ovale patent, care au beneficiat de închidere transcateter, folosindu-se un dispozitiv de tip

Clamshell. Motivaţia închiderii foramen ovale patent la pacienţii cu accidente vasculare cerebrale în antecedente este de a preveni evenimente cerebrale recurente (accidente vasculare cerebrale sau atacuri ischemice tranzitorii).

Rata închiderii intervenţionale variază între 90–95%, dar prezenţa unui şunt restant creşte semnificativ riscul recurenţelor embolice, în special în primul an de la intervenţie. Conform unui studiu recent efectuat pe 1430 de pacienţi (Homma, 2005), rata complicaţiilor majore postprocedurale (deces, hemoragii majore, embolii fatale, tamponadă cardiacă) este în jur de 1,5%, iar rata complicaţiilor minore (aritmii, fractura unui braţ, embolizarea dispozitivului, tromboză) de aproximativ 7,9% **[70]**.

Tromboza la nivelul umbreluţei depinde foarte mult de tipul de dispozitiv folosit, variind de la 0% (Amplatzer) la 7,1% (Cardio-Seal).

Trialurile multicentrice randomizate aflate în curs de desfăşurare (CLOSURE-1, RESPECT şi Cardia PFO) par să ducă la concluzia că închiderea intervenţională a foramen ovale patent reduce riscul tromboembolic cerebral în comparaţie cu tratamentul medicamentos.

8.5. Concluzii

Datele din literatură permit identificarea unor pacienţi cu risc înalt care pot beneficia de închiderea foramen ovale patent. Până la finalizarea studiilor randomizate, închiderea percutană pare să fie tratamentul de elecţie la pacienţii tineri.

9. REZULTATE

9.1. Rezultatele tratamentului chirurgical

Defectul septal atrial a fost primul defect cardiac congenital închis prin operaţie, prin folosirea bypass-ului cardio-pulmonar şi a fost prima leziune intracardiacă închisă printr-un dispozitiv în sala de cateterism. Istoricul închiderii defectului septal atrial exemplifică progresul făcut în cadrul chirurgiei congenitale cardiace în ultimii 50 de ani. Rezultatele obţinute atât prin chirurgie, cât şi prin tehnicile prin cateter sunt extraordinar de bune. Majoritatea acestor pacienţi nu prezintă scheme hemodinamice reziduale şi au o speranţă de viaţă normală (**Fig. 38.25**).

Evoluţia postoperatorie este, în cele mai multe cazuri, simplă. Pacienţii pot fi externaţi după 4-5 zile de la operaţie. Majoritatea centrelor raportează o mortalitate mai mică de 1%.

9.2. Închidere chirurgicală versus închidere intervenţională

Epoca modernă în chirurgia cardiacă pe cord deschis a început cu închiderea defectului septal atrial (Gibbon, 1954). Astfel, pentru chirurgul cardiac închiderea defectului septal atrial reprezintă o etapă importantă atât din punct de vedere istoric, cât şi în iniţierea lui profesională. Cu toate acestea, în ultimul timp cardiologia intervenţională şi-a arogat un rol din ce în ce mai important în tratamentul defectelor septale. De la prima raportare a închiderii intervenţionale cu succes a unui defect septal atrial în 1976 (King şi Mills), un număr mare de articole au descris experienţa.

Cele mai promiţătoare studii referitoare la închiderea intervenţională a defectului septal atrial au apărut după introducerea ultimelor generaţii de „umbreluţe". Compararea studiilor din literatură referitoare la închiderea intervenţională versus chirurgicală este adeseori dificilă, datorită caracterului retrospectiv şi nonrandomizat al acestor studii, cel mai adesea tratamentul chirurgical fiind rezervat copiilor mai mici cu defect septal atrial mare sau cu anomalii asociate (**Fig. 38.26**).

Prima limitare importantă a tratamentului intervenţional este legată de *localizarea anatomică* a defectului septal atrial. Din acest punct de vedere, varianta optimă o reprezintă un defect septal atrial tip ostium secundum poziţionat central, cu ţesut posterior bine reprezentat şi un diametru de 25–30 mm. Pe de altă parte, din punct de vedere chirurgical nu există niciun fel de restricţie anatomică, mai mult, formele de tip sinus venos şi ostium primum sunt rezervate exclusiv închiderii chirurgicale.

Deşi *efectele secundare ale circulaţiei extracorporeale* argumentează în detrimentul intervenţiei chirurgicale, anumite studii (Visconti et al.) arată că nu există diferenţe neuropsihologice între copiii operaţi şi cei trataţi intervenţional. Mai mult, analiza regresivă a pacienţilor operaţi nu a identificat factori de risc semnificativi corelaţi cu circulaţia extracorporeală.

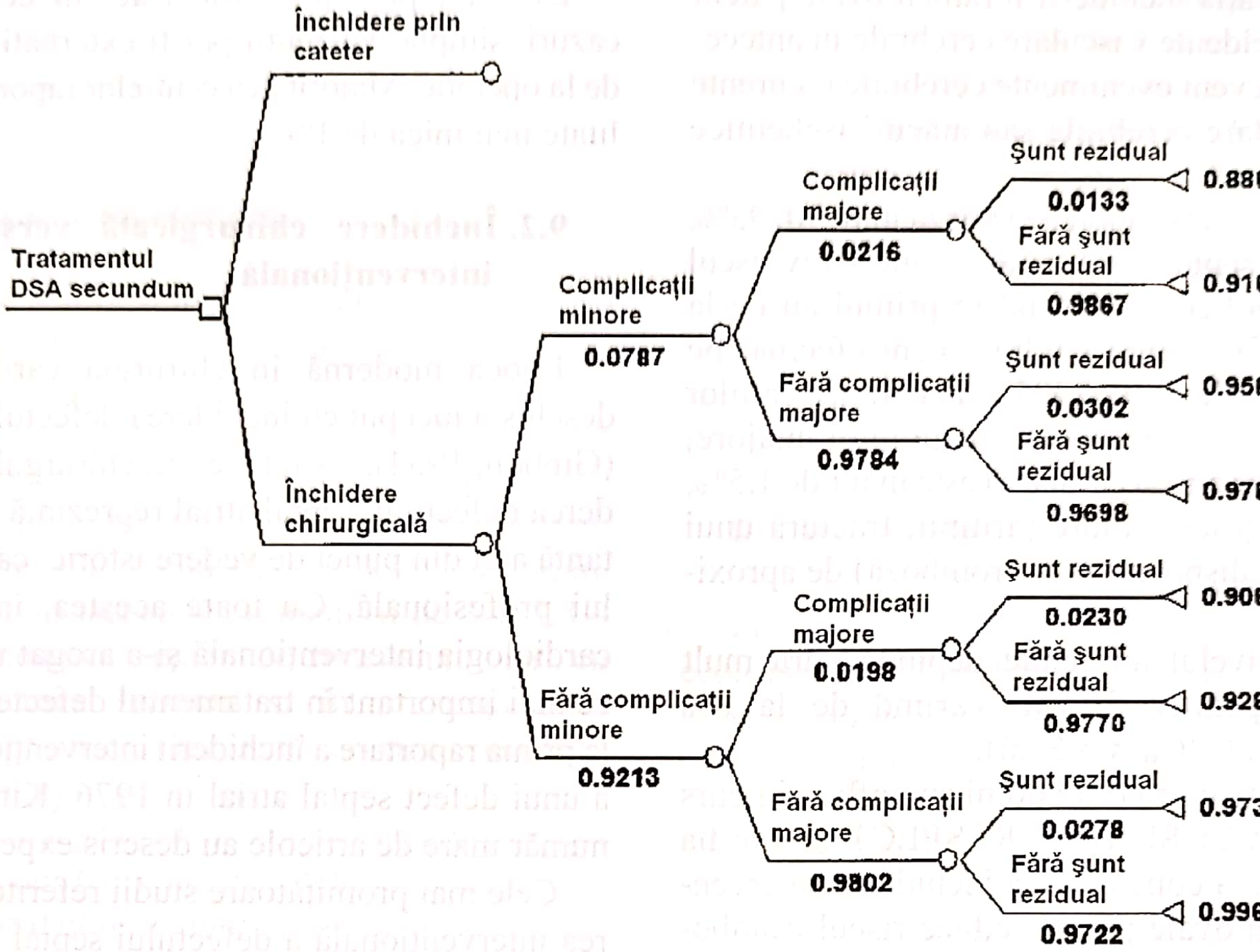
Tratamentul DSA secundum
Închidere prin cateter
Închidere chirurgicală
Complicații minore
0.0787
Fără complicații minore
0.9213
Complicații majore
0.0216
Fără complicații majore
0.9784
Complicații majore
0.0198
Fără complicații majore
0.9802
Șunt rezidual
0.0133
Fără șunt rezidual
0.9867
0.8887
0.9169
Șunt rezidual
0.0302
Fără șunt rezidual
0.9698
0.9563
0.9782
Șunt rezidual
0.0230
Fără șunt rezidual
0.9770
0.9080
0.9260
Șunt rezidual
0.0278
Fără șunt rezidual
0.9722
0.9731
0.9963

Fig. 38.25. Algoritmul rezultatelor după închiderea chirurgicală a DSA secundum cu afișarea procentelor de probabilitate la fiecare intersecție și a ratei de succes la sfârșitul tabelului (după McCrindle, „Progress in Pedriatic Cardiology”, 20, 2005).

Un alt factor important îl reprezintă *aspectul estetic* al intervențiilor chirurgicale. În acest sens, s-au descris diferite incizii „cosmetizante” submamare, mini-toracotomii cu încanulare inghinală, sternotomie inferioară minimă, abord transxifoidian etc.

Trecerea de la tratamentul intervențional la cel chirurgical s-a făcut fără a exista un studiu randomizat în acest sens. Închiderea intervențională are avantajul că evită circulația extracorporeală, cicatricile chirurgicale și uneori anestezia generală. Cu toate acestea eșecurile tehnice prin malpoziția dispozitivului cu *șunt rezidual* rămâne o complicație destul de frecventă (4,3%). Unele studii arată o incidență a complicațiilor care necesită intervenții chirurgicale de până la 8%. Alte complicații postprocedurale sunt perforații cardiace, embolii cerebrale recurente, embolizarea dispozitivelor, șunturi reziduale, traumatisme vasculare, tromboză la nivelul dispozitivului, regurgitare mitrală.

Din punct de vedere chirurgical, Hopkins și colaboratorii au raportat o rată de succes de 100% prin închidere a defectului septal atrial cu petic pericardic. Incidența fibrilației atriale postoperatorii a fost de 10% la adulți și 1,2% la cazurile pediatrice. Sindromul postpericardectomie apare la aproximativ 5% dintre pacienți în majoritatea studiilor. Alte complicații, cum ar fi pneumotoraxul, sângerarea sau infecțiile plăgilor, nu modifică rezultatele, dar afecează perioada de spitalizare și costurile. Rata acestor complicații este în jur de 1–2% și chiar mai scăzută în cazul studiilor recente.

În ceea ce privește *costurile*, acestea sunt similare la cele două tipuri de proceduri factorul decisiv reprezentându-l costul crescut al dispozitivelor de tip umbreluță pe de o parte, precum și costurile spitalizării pe de altă parte. Timpul mediu de reintegrare este semnificativ mai mic în cazul procedurilor intervenționale.

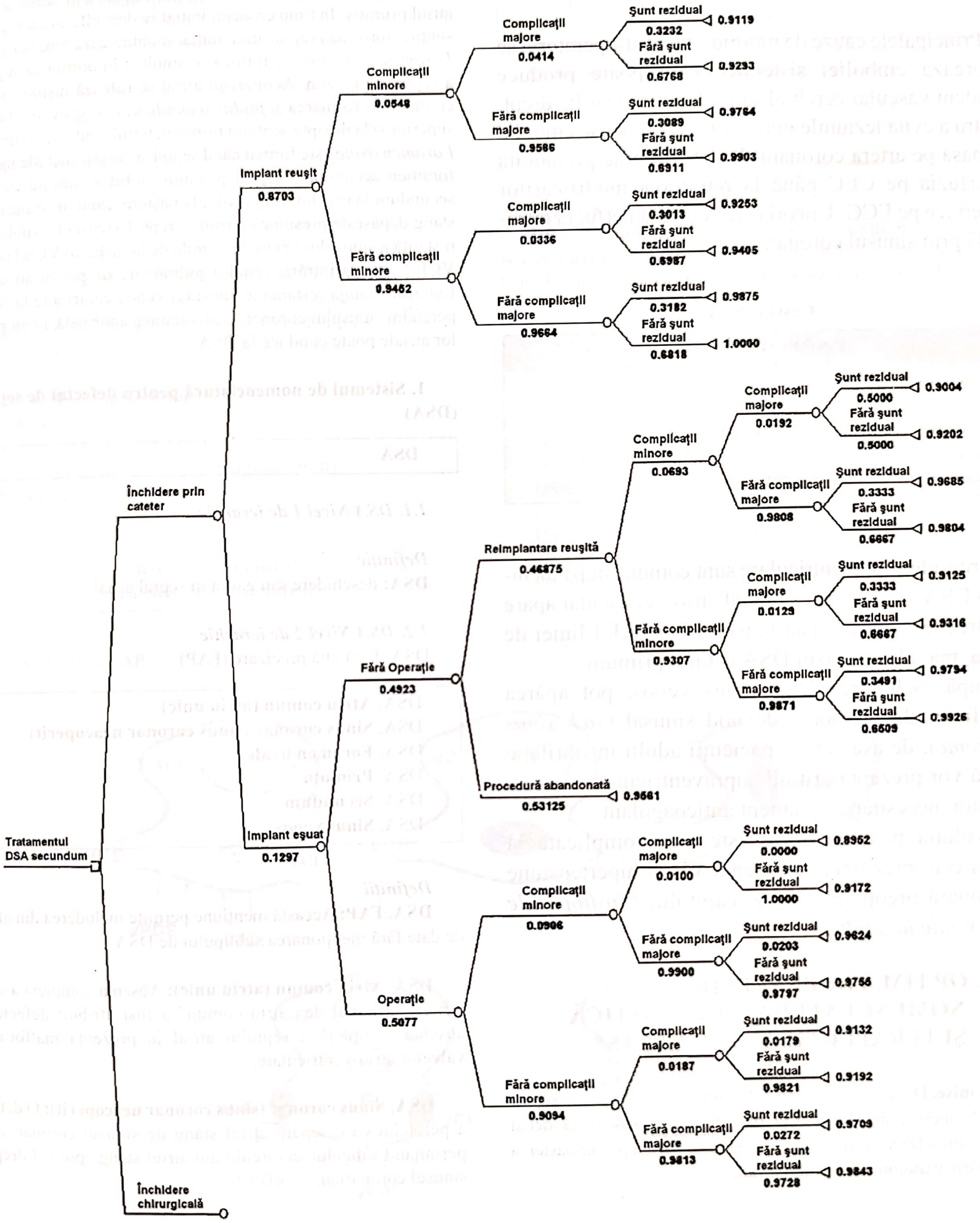
Tratamentul DSA secundum
Închidere prin cateter
Implant reuşit
0.8703
Complicaţii minore
0.0548
Complicaţii majore
0.0414
Şunt rezidual
0.3232
0.9119
Fără şunt rezidual
0.6768
0.9293
Fără complicaţii majore
0.9586
Şunt rezidual
0.3089
0.9764
Fără şunt rezidual
0.6911
0.9903
Fără complicaţii minore
0.9452
Complicaţii majore
0.0336
Şunt rezidual
0.3013
0.9253
Fără şunt rezidual
0.6987
0.9405
Fără complicaţii majore
0.9664
Şunt rezidual
0.3182
0.9875
Fără şunt rezidual
0.6818
1.0000
Implant eşuat
0.1297
Fără Operaţie
0.4923
Reimplantare reuşită
0.46875
Complicaţii minore
0.0693
Complicaţii majore
0.0192
Şunt rezidual
0.5000
0.9004
Fără şunt rezidual
0.5000
0.9202
Fără complicaţii majore
0.9808
Şunt rezidual
0.3333
0.9685
Fără şunt rezidual
0.6667
0.9804
Fără complicaţii minore
0.9307
Complicaţii majore
0.0129
Şunt rezidual
0.3333
0.9125
Fără şunt rezidual
0.6667
0.9316
Fără complicaţii majore
0.9871
Şunt rezidual
0.3491
0.9794
Fără şunt rezidual
0.6509
0.9926
Procedură abandonată
0.53125
0.9561
Operaţie
0.5077
Complicaţii minore
0.0906
Complicaţii majore
0.0100
Şunt rezidual
0.0000
0.8952
Fără şunt rezidual
1.0000
0.9172
Fără complicaţii majore
0.9900
Şunt rezidual
0.0203
0.9624
Fără şunt rezidual
0.9797
0.9756
Fără complicaţii minore
0.9094
Complicaţii majore
0.0187
Şunt rezidual
0.0179
0.9132
Fără şunt rezidual
0.9821
0.9192
Fără complicaţii majore
0.9813
Şunt rezidual
0.0272
0.9709
Fără şunt rezidual
0.9728
0.9843
Închidere chirurgicală

Fig. 38.26. Algoritmul rezultatelor după închiderea intervenţională a DSA secundum cu afişarea procentelor de probabilitate la fiecare intersecţie şi a ratei de succes la sfârşitul tabelului (după McCrindle, „Progress in Pedriatic Cardiology", 20, 2005).

10. COMPLICAȚII

Principalele cauze de morbiditate post-operatorie se datorează emboliei sistemice care poate produce accident vascular cerebral sau infarct miocardic drept. Pentru a evita leziunile miocardice produse de embolia gazoasă pe artera coronară dreaptă, trebuie prelungită reperfuzia pe CEC până la remiterea modificărilor ischemice pe ECG. Uneori este necesară perfuzia retrogradă prin sinusul coronar.

Caseta 38.14

Posibile complicații

- Defect septal atrial rezidual sau recurent
- Embolism pulmonar (devreme)
- Tromboembolism sistemic și pulmonar (târziu)
- Aritmii supraventriculare (mai ales la pacienții adulți)
- Revărsat pericardic (frecvent)

Aritmiile supraventriculare sunt comune după închiderea DSA, de asemenea blocul atrio-ventricular apare mai frecvent dacă există tensiuni la nivelul liniei de sutură, mai ales în cazul DSA ostium primum.

După închiderea DSA sinus venos, pot apărea modificări de tip boală de nod sinusal (*sick sinus syndrome*); de asemenea, pacienții adulți în fibrilație atrială vor prezenta aritmii supraventriculare și postoperator, necesitând tratament anticoagulant.

Evoluția postoperatorie este mai complicată la adulții care prezintă insuficiență VD și hipertensiune pulmonară preoperator (vezi capitolul *Cardiopatiile congenitale la adult*).

11. OP TIM. PROPUNERI DE NOMENCLATURĂ, DIAGNOSTICĂ ȘI TERAPEUTICĂ – STS/EACTS*

Premise. DSA este definit ca o deschizătură sau gaură în septul atrial. Nomenclatura DSA este mai puțin controversată decât nomenclatura DSV. Nomenclatura DSA este bazată pe cunoașterea dezvoltării anatomice a septului atrial.

In utero, venele sistemice drenează în *sinusul venos* și apoi în atriul primitiv. În timp ce atriul inițial se dezvoltă, *septum primum*, subțire, formează septul atrial inițial și obliterează *foramen primum*. *Foramen secundum* se formează simultan în porțiunea superioară a septului primum. Acoperișul atrial se rulează înspre interior și conduce la formarea *septului secundum*, mai gros, ovalar, situat superior și la dreapta septului primum, terminându-se cu un *limbus*. *Foramen ovale* este format când septul secundar închide incomplet foramen secundum. Septul primum mobil se unește cu septum secundum la nivelul limbusului, la naștere, când presiunea atriului stâng depășește presiunea atriului drept. Extensia (cornul) dreaptă restantă a sinusului venos se întinde de la orificiul VCS la orificiul VCI deasupra intrării venelor pulmonare drepte în atriul stâng. Extensia stângă restantă a sinusului venos contribuie la formarea peretelui sinusului coronar. Dezvoltaraea anormală a componentelor atriale poate conduce la DSA.

1. Sistemul de nomenclatură pentru defectul de sept atrial (DSA)

DSA

1.1. DSA Nivel 1 de ierarhie

Definiție

DSA: deschidere sau gaură în septul atrial

1.2. DSA Nivel 2 de ierarhie

DSA, Fără altă precizare (FAP)

DSA, **Atriu comun (atriu unic)**
DSA, **Sinus coronar (sinus coronar neacoperit)**
DSA, **Foramen ovale**
DSA, **Primum**
DSA, **Secundum**
DSA, **Sinus venos**

Definiții

DSA, FAP: Această mențiune permite includerea din altă bază de date fără menționarea subtipului de DSA

DSA, Atriu comun (atriu unic): Absența completă a septului atrial. Termenul de „atriu comun" a fost atribuit defectelor cu absența completă a septului atrial în prezența malformațiilor valvelor atrio-ventriculare.

DSA, Sinus coronar (sinus coronar neacoperit): O deficiență a peretelui care separă atriul stâng de sinusul coronar, deseori permițând sângelui să circule din atriul stâng spre cel drept prin sinusul coronarian.

---

* Adaptat după: Jacobs JP, Quintessenza JA, Burke RD, Mavroudis C. *Congenital Heart Surgery Nomenclature and Database Project: Atrial Septal Defect*, „Ann Thorac Surg", 2000; 69:S18-24.

DSA, Foramen ovale patent: O comunicare atrială mică în regiunea foramen ovale, fără deficienţa de septum primum, cu limbus normal, fără deficienţa de septum secundum.

DSA, Primum: De obicei, în formă de semilună, situat în porţiunea inferioară a septului atrial, chiar deasupra valvei AV.

DSA, Secundum: Un DSA la nivelul fosei ovale. Cea mai comună etiologie e deficienţa septului primum, dar poate contribui şi deficienţa limbului şi a septului secundum.

DSA, Sinus venos: Un DSA în regiunea cornului drept al sinusului venos, de obicei în joncţiunea sino-atrială superioară, lângă orificiul VCS, dar, rareori, şi în spatele fosei ovalis, nu însă în orificiul canalului, în regiunea joncţională sino-atrială inferioară, lângă orificiul VCI.

1.3. DSA Nivel 3 de ierarhie

DSA, FAP
DSA, Atriu comun (atriu unic)
DSA, Sinus coronar (sinus coronar neacoperit)
DSA, Foramen ovale patent
DSA, Primum, FAP

DSA, Primum, **Cu cleft de valvă mitrală**
DSA, Primum, **Fără cleft de valvă mitrală**

DSA, Secundum, FAP

DSA, Secundum, **Fenestrat**
DSA, Secundum, **Nefenestrat**

DSA, Sinus venos, Fără altă precizare (FAP)

DSA, Sinus venos,**Tip VCS**
DSA, Sinus venos, **Tip VCI**

Definiţie

DSA, Secundum, Fenestrat; DSA, Secundum, Nefenestrat: Aceste variabile sunt importante pentru a înregistra informaţii privitoare la închiderea DSA Secundum în urma corecţiei chirurgicale sau intervenţionale.

1.4. DSA Nivel 4 de ierarhie

DSA, FAP
DSA, Atriu comun (atriu unic)
DSA, Sinus coronar (sinus coronar neacoperit)
DSA, Foramen ovale patent
DSA, Primum, FAP
DSA, Primum, Cleft valvă mitrală
DSA, Primum, Fără cleft valvă mitrală
DSA, Secundum, FAP
DSA, Secundum, Fenestrat, FAP

DSA, Secundum, Fenestrat, 2 orificii
DSA, Secundum, Fenestrat, orificii multiple

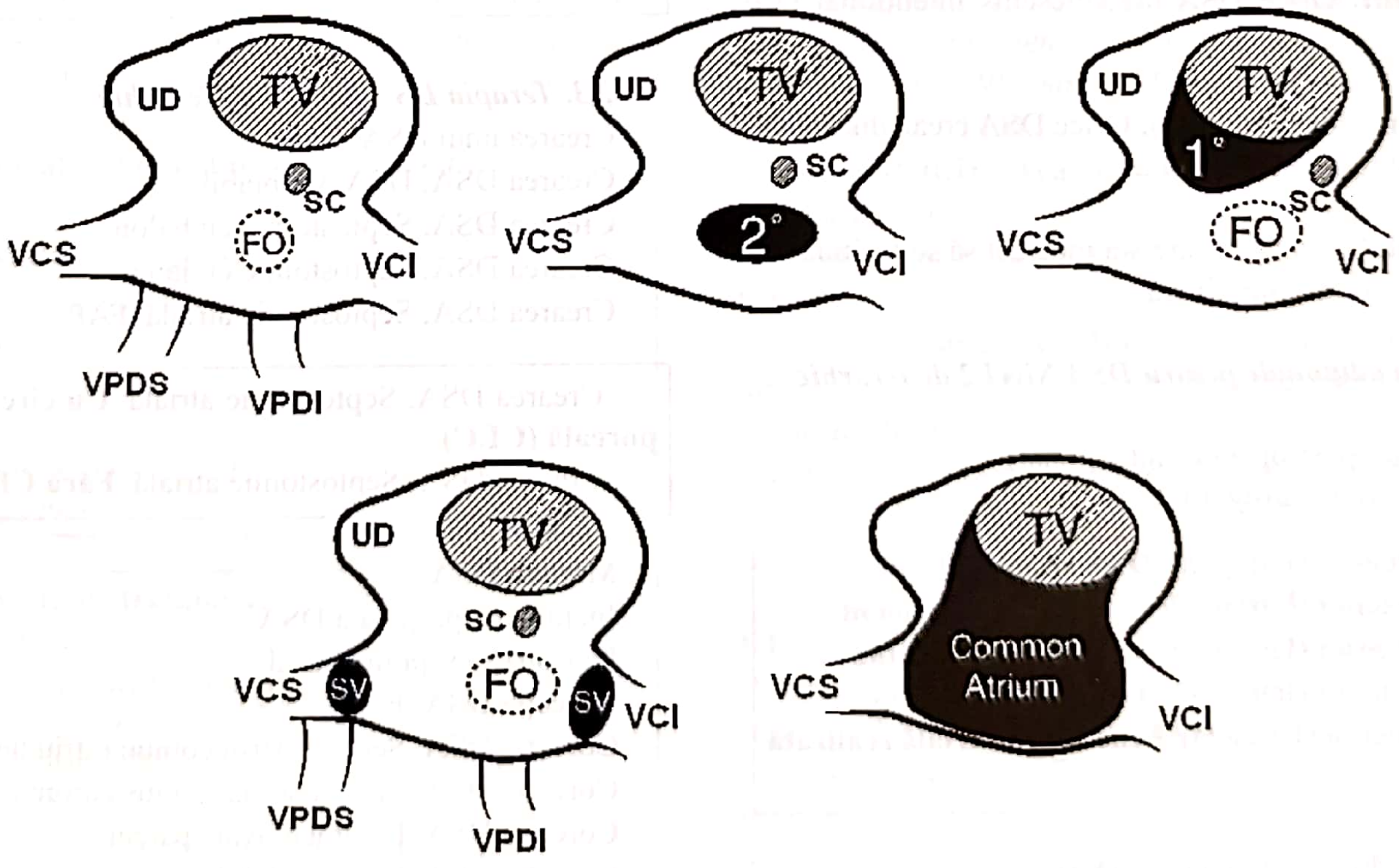

Tipuri de DSA: FO = foramen ovale, SC = sinus coronar, UD = urechiuşa dreaptă, TV = valva tricuspidă, VCS = vena cavă superioară, VCI = vena cavă inferioară, VPDS = vena pulmonară dreaptă superioară, VPDI = vena pulmonară dreaptă inferioară, 1 = DSA ostium primum, 2 = DSA ostium secundum, SV = DSA sinus venos.

DSA, Secundar, Nefenestrat
DSA, Sinus venos, FAP
DSA, Sinus venos, Tipul VCS, FAP

DSA, Sinus venos,Tipul VCS, **Fără drenaj venos pulmonar parțial aberant (DVPA)**
DSA, Sinus venos,Tipul VCS, **Cu DVPA**

DSA, Sinus venos, Tipul VCI, FAP

DSA, Sinus venos,Tipul VCI, **Fără DVPA**
DSA, Sinus venos,Tipul VCI, **Cu DVPA**

Definiție

DSA, sinus venos, tipul VCS, FAP; DSA, sinus venos, tipul VCS, fără DVPA; DSA, sinus venos, tipul VCS, cu DVPA; DSA, sinus venos, tipul VCI, fără DVPA; DSA, sinus venos, tipul VCI, cu DVPA: Evident, DSA tip sinus venos este asociat cu întoarcere venoasă pulmonară parțial aberantă. Acest nivel 4 de ierarhie permite acestei asocieri să fie codificată în mod direct. Tipul specific de DVPA poate fi codificat și descris separat în detaliu, în asociere cu alte tipuri de DSA sau fără DSA, inclusiv sindrom scimitar.

1.5. Modificări adiționale pentru DSA Nivel 1 de ierarhie

DSA, Persistent, (lăsat deschis intenționat postoperator)
DSA creat anterior (iatrogen)
DSA, Rezidual

Definiții

DSA, Persistent: Orice DSA lăsat deschis intenționat la o operație anterioară

DSA, Creat anterior (Iatrogen): Orice DSA creat chirurgical la o operație sau intevenție anterioară.

DSA, Rezidual: Orice DSA care s-a încercat să se închidă sau a fost omis la o intervenție anterioară.

1.6. Modificări adiționale pentru DSA Nivel 2 de ierarhie

DSA, Persistent, (post-operator intenționat)
DSA, Creat anterior (Iatrogen), FAP

DSA, Creat anterior (Iatrogen), **DSA adaptabil**
DSA, Creat anterior (Iatrogen), **Septostomie cu balon**
DSA, Creat anterior (Iatrogen), **Septostomie cu lamă**
DSA, Creat anterior (Iatrogen), **Tip Blalock-Hanlon**
DSA, Creat anterior (Iatrogen), **Fenestrație atrială realizată chirurgical**

DSA, Rezidual, Fără altă precizare (FAP)

DSA, Rezidual, **După operație**
DSA, Rezidual, **După dispozitiv ocluziv**

2. Nomenclatura opțiunilor terapeutice pentru DSA

2.1. Terapia DSA Nivel 1 de ierarhie

Crearea DSA
Mărirea DSA
Închiderea parțială a DSA
Fenestrația septului atrial
Corecția DSA

2.2. Terapia DSA Nivel 2 de ierarhie

Crearea unui DSA, Fără altă precizare (FAP)

Crearea DSA, **DSA adaptabil**
Crearea DSA, **Septostomie cu balon**
Crearea DSA, **Septostomie cu lamă**
Crearea DSA, **Septectomie atrială**

Mărirea DSA
Închiderea parțială a DSA
Deschiderea septului atrial
Corecția DSA, FAP

Corecția DSA, Septare Atriu comun (atriu unic)
Corecția DSA, Sinus coronar (sinus coronar neacoperit)
Corecția DSA, Foramen ovale patent
Corecția DSA, Primum
Corecția DSA, Secundum
Corecția DSA, Sinus venos
Corecția DSA, Închiderea unui DSA creat anterior

2.3. Terapia DSA Nivel 3 de ierarhie

Crearea unui DSA, FAP
Crearea DSA, DSA Adaptabil
Crearea DSA, Septostomie cu balon
Crearea DSA, Septostomie cu lamă
Crearea DSA, Septostomie atrială, FAP

Crearea DSA, Septostomie atrială, **Cu circulație extracorporeală (CEC)**
Crearea DSA, Septostomie atrială, **Fără CEC**

Mărirea DSA
Închiderea parțială a DSA
Fenestrația septului atrial
Corecția DSA, FAP
Corecția DSA, Septare Atriu comun (atriu unic)
Corecția DSA, Sinus coronar (sinus coronar neacoperit)
Corecția DSA, Foramen ovale patent
Corecția DSA, Primum, FAP

Corecția DSA, Primum, **Cu corecția despicăturii VM**
Corecția DSA, Primum, **Fără corecția despicături VM**

Corecția DSA, Secundum, FAP

Corecția DSA, Secundum, Închidere primară
Corecția DSA, Secundum, Petic
Corecția DSA, Secundum, Dispozitive

Corecția DSA, Sinus venos, FAP

Corecția DSA, Sinus venos, Petic DSA
Corecția DSA, Sinus venos, Petic DSA şi VCS
Corecția DSA, Sinus venos, tehnica Warden (VCS anastomozată la urechiuşa dreaptă)
Corecția DSA, Sinus venos, Alte metode

Corecția DSA, Închiderea unui DSA creat anterior

Comentarii suplimentare privind terapia:

În completarea opțiunilor terapeutice de bază pentru DSA menționate mai sus, trebuie să se ia în considerare alte câteva scheme terapeutice şi să fie codificate în alte domenii ale bazei de date. În primul rând, un domeniu separat al bazei de date trebuie să permită codificarea inciziilor pentru aceasta şi toate celelalte diagnostice (sternotomie mediană, incizie submamară, toracotomie dreaptă, toracotomie stângă, incizie minimală [sternotomie parțială, incizie parasternală, mini-toracotomie] etc). În al doilea rând, un domeniu separat al bazei de date trebuie să permită codificarea inciziilor cardiace, pentru DSA şi toate celelalte diagnostice (aortotomie, arteriotomie pulmonară, atriotomie dreaptă, ventriculotomie dreaptă, ventriculotomie stângă). În final, un modul separat al bazei de date trebuie să permită codificarea materialului folosit pentru petic (Dacron, Gore-Tex, pericard bovin, pericard autolog, pericard autolog fixat în glutaraldehidă etc).

3. Liste prescurtate de diagnostic şi tratament

Listă prescurtată de diagnostic
DSA, Fără altă precizare (FAP)
Foramen ovale patent
DSA, Secundum
DSA, Sinus venos
DSA, Atriu comun (atriu unic)
DSA, Sinus coronar

Listă prescurtată de tratament
Corecția DSA Petic
Corecția DSA, Închidere primară
Corecția DSA, Dispozitive
Crearea DSA Mărirea DSA
Închidere parțială DSA
Corecția DSA, Septarea atriu comun (atriu unic)
Fenestrație septală atrială
Foramen ovale patent, Închidere primară

4. Parametrii şi Factorii de risc incriminați

În plus față de datele obişnuite folosite într-o bază de date aplicate tuturor leziunilor, parametrii specifici ce trebuie să fie urmăriți pentru DSA includ următoarele:

Aritmia atrială după corecția DSA sinus venos, compararea incidenței aritmiei atriale,disfuncția nodului sinusal la diferitele tipuri de corecții, incluzând:

Corecția DSA, Sinus venos, Petic DSA
Corecția DSA, Sinus venos, Petic DSA şi VCS
Corecția DSA, Sinus venos, tehnica Warden

Complicații postoperatorii specifice după corecția DSA includ:

BAV
DSA rezidual
$Qp:Qs \geq 1.5:1$
$Qp:Qs < 1.5:1$
Reintervenție pentru DSA rezidual

BIBLIOGRAFIE

1. **Perloff J.K.,** *Atrial Septal Defect: Simple and Complex in Clinical Recognition of Congenital Heart Disease*, ed. S., Saunders, Philadelphia, p. 233-299.

2. **Bedford D.E., Papp C., Parkinson J.,** *Atrial septal defect*, „British Heart Journal", 1941, 3: 37-68.

3. **Hagen P.T., Scholz D.G., Edwards W.D.,** *Incidence and size of patent foramen ovale during the first decades of life: an autopsy study of 965 normal hearts*, „Mayo Clinic Proceedings", 1984, 59: 1489-1494.

4. **Feldt R.H., Avasthey P., Yoshimasu F., Kurland L.T., Titus J.L.,** *Incidence of congenital heart disease in children born to residents of Olmsted County, Minnesota, 1950-1969*, „Mayo Clinic Proceedings", 1971, 46: 794-799.

5. **Nakamura F.F., Hack A.J., Nadas A.S.,** *Atrial septal defects in infants*, „Pediatrics", 1964, 34: 101-106.

6. **Keith J.D.,** *Atrial septal defect: ostium secundum, ostium primum and atrio-ventricularis communis (common AV canal)*. In: Keith J.D., Rowe R.D., Vlad P. (eds.), *Heart disease in infancy and childhood*, ed. 3, Macmillan, New York, 1978, p 380-404.

7. **Kouchoukos N.T., Blackstone E.H., Doty D.B., Hanley F.L., Karp R.B. (eds.),** *Atrial Septal Defect and Partial Anomalous Pulmonary Venous Connection*. In: Kirklin Barratt-Boyes, *Cardiac surgery*, ed. 3, vol. 1-2, Churchill Livingstone, New York, 2003 p. 715.

8. **Lewis F.J., Taufic M.,** *Closure of atrial septal defects with the aid of hypothermia: experimental accomplishments and report of one successful case*, „Surgery", 1953, 33: 52.

9. **Shumway N.E.,** *F John Lewis, MD: 1916-1993*, „Ann. Thorac. Surg.", 1996, 61: 250.

•Redactare medicală casete: Ion Socoteanu, Iulia Cristina Frînculescu, Marius Frînculescu

47. Lloyd T.R., Rao P.S., Beekman R.H. et al., *Atrial septal defect occlusion with the buttoned device (a multi-institutional U.S. trial),*. „Am. J. Cardiol.", 1994, 73: 286.

48. Auslender M., Beekman R.H., Lloyd T.R., *Transcatheter closure of atrial septal defects*, „J. Interven. Cardiol.", 1995, 8: 533.

49. Castañeda A.R., Jonas R.A., Mayer J.E., Hanley F.L., *Atrial Septal Defect.* In: *Cardiac Surgery of the Neonate and Infant*, WB Saunders, Philadelphia, 1994, p. 143.

50. Cremer J.T., Boning A., Anssar M.B. et al., *Different approaches for minimally invasive closure of atrial septal defects*, „Ann. Thorac. Surg.", 1999, 67: 1648.

51. Khan J.H., McElhinney D.B., Reddy V.M. et al., *Repair of secundum atrial septal defect limiting the incision without sacrificing exposure*, „Ann. Thorac. Surg.", 1998, 66: 1433.

52. Bichell D.P., Geva T., Bacha E.A. et al., *Minimal access approach for the repair of atrial septal defect the initial 135 patients*, „Ann. Thorac. Surg.", 2000, 70: 115.

53. Rosengart T.K., Stark J.F., *Repair of atrial septal defect through a right thoracotomy*, „Ann. Thorac. Surg.", 1993, 55: 1138.

54. Helps B.A., Ross-Russell R.I., Dicks-Mireaux C. et al., *Phrenic nerve damage via a right thoracotomy in older children with secundum ASD*, „Ann. Thorac. Surg.", 1993, 56: 328.

55. Streian C.G., Socoteanu I., *Defectul septal atrial.* În: Socoteanu I., *Tratat de patologie chirurgicală cardio-vasculară*, vol. I, Ed. Medicală, Bucureşti, 2007, p. 600-608.

56. Gurbuz A.T., Novick W.M., Pierce C.A. et al., *Impact of ultrafiltration on blood use for atrial septal defect closure in infants and children*, „Ann. Thorac. Surg.", 1998, 65: 1105.

57. Cohn L.H., Morrow A.G., Braunwald E., *Operative treatment of atrial septal defect clinical and haemodynamic assessments in 175 patients*, „BI Heall", 1967, p. 129-725.

58. Fagan S., Veinot J.P., Chan K.L., *Residual sinus venosus atrial septal defect after surgical closure of atrial septal defects*, „J. Am. Soc. Echocardiogr.", 2001, 14: 738.

59. Kyger E.R. III, Frazier O.H., Cooley D.A. et al., *Sinus venosus atrial septal defect early and late results following closure in 109 patients*, „Ann. Thorac. Surg.", 1978, 25: 44.

60. Gustafson R.A., Warden H.E., Murray G.F. et al., *Partial anomalous pulmonary venous connection to the right side of the heart*, „J. Thorac. Cardiovasc. Surg.", 1989, 98: 861.

61. Gaynor J.W., Burch M., Dollery C. et al., *Repair of anomalous pulmonary venous connection to the superior vena cava*, „Ann. Thorac. Surg.",1995, 59: 1471.

62. DeLeon S.Y., Freeman J.E., Ilbawi M.N. et al., *Surgical techniques in partial anomalous pulmonary veins to the superior vena cava*, „Ann. Thorac. Surg.", 1993, 55: 1222.

63. Price M.B., Jones A., Hawkins J.A. et al., *Critical pathways for postoperative care after simple congenital heart surgery*, „Am. I. Manag. Care.",1999, 5: 185.

64. Desnick S.J., Neal W.A., Nicoloff O.M. et al., *Residual right-to-1eft shunt following repair of atrial septal defect*, „Ann. Thorac. Surg.", 1976, 21: 291.

65. Lee M.E., Sade R.M., *Coronary sinus septal defect: surgical considerations*, „J. Thorac. Cardiovasc. Surg.", 1979, 78: 563.

66. Foster E.D., Baeza O.R., Farina M.F. et al., *Atrial septal defect associated with drainage of left superior vena cava to left atrium and absence of the coronary sinus*, „J. Thorac. Cardiovasc. Surg.", 1978, 76: 718.

67. Ballerini L., Cifarelli A. et al., *Patent foramen ovale and cryptogenic stroke. A critical review*, „J. Cardiovasc. Med.", 2007, 8: 34-38.

68. Veldtman G.R., Freedom R.M., Benson L.N., *Atrial Septal Defect.* In: Freedom G.R. et al., *The Natural and Modified Heart Disease*, Blackwell Publishing, Boston, p. 31-43.

69. Overell J.R. et al., *Atrial septal abnormalities and stroke: a meta-analysis of case-control*, „Neurology", 2000, 55: 1172-1179.

70. Homma S., Sacco R.L., *Patent foramen ovale and stroke*, „Circulation", 2005, 112: 1063-1072.

DEFECTUL SEPTAL INTERVENTRICULAR

SECȚIUNEA III **CAPITOLUL 39**

CAIUS GLAD STREIAN, ION SOCOTEANU, ANA LASCU

1. DEFINIȚIE ȘI PREVALENȚĂ
  1.1. Definiție
  1.2. Incidență
2. DATE ISTORICE
3. EMBRIOLOGIE ȘI ANATOMIE PATOLOGICĂ
4. CLASIFICAREA ANATOMICĂ
5. FIZIOPATOLOGIE
  5.1. Efectele fiziologice
  5.2. Clasificarea hemodinamică
  5.3. Sindromul Eisenmenger
  5.4. Comunicarea VS-AD
6. ISTORIA NATURALĂ
  6.1. Evoluția clinică
  6.2. Închiderea spontană a DSV-ului
  6.3. Complicații
7. DIAGNOSTIC
  7.1. Manifestările clinice
  7.2. Examenul radiologic
  7.3. Examenul ECG
  7.4. Examenul ECO-2D+Doppler color
  7.5. Cateterismul cardiac și cineangiografia
8. TRATAMENT
  8.1. Tratamentul medical
  8.2. Închiderea intervențională
  8.3. Închiderea chirurgicală
  8.4. Selecția pacienților
  8.5. Tehnici chirurgicale paleative
  8.6. Tehnici chirurgicale corective
  8.7. Evoluția postoperatorie
  8.8. Rezultatele postoperatorii
  8.9. Închidere chirurgicală versus închidere intervențională
9. Op TIM. PROPUNERI DE NOMENCLATURĂ, DIAGNOSTICĂ ȘI TERAPEUTICĂ – STS/EACTS

BIBLIOGRAFIE

1. DEFINIȚIE ȘI PREVALENȚĂ

1.1. Definiție

Un defect septal ventricular (DSV) este o deschidere în septul interventricular. Defectele septale ventriculare pot fi localizate oriunde în sept și sunt împărțite în tipuri anatomice în funcție de localizare. Defectele septului ventricular pot varia în mărime, pot fi izolate sau multiple și pot fi asociate cu o serie de alte anomalii intracardiace sau extracardiace. Alte anomalii asociate majore cono-truncale sau cono-ventriculare, cum sunt tetralogia Fallot și transpoziția arterelor mari, sunt discutate în altă parte, în capitole adecvate. Sunt discutate, de asemenea, în alte capitole defectele asociate cu anomalii atrio-ventriculare și cele cu discordanță atrio-ventriculară.

1.2. Incidență

Defectul septal ventricular izolat este defectul congenital cardiac [1] cel mai frecvent recunoscut (defectul congenital cel mai frecvent fiind valva aortică bicuspidă [2]), întâlnindu-se cu o rată de aproximativ 2 la 1000 de nou-născuți vii și constituind peste 20% din numărul total de boli congenitale cardiace de toate formele **[3]**. Luate împreună, DSV izolat și DSV asociat cu alte defecte majore reprezintă peste 50% dintre pacienții cu boală congenitală cardiacă. Cele mai frecvente asocieri sunt cu coarctația de aortă și canalul arterial persistent și face parte din alte malformații complexe ca tetralogia Fallot, transpoziția vaselor mari, atrezia tricuspidiană. De asemenea, DSV se poate asocia cu DSA și este parte din canalul AV comun **[4]**.

Caseta 39.1

Incidență

Defectul septal ventricular este cea mai comună boală cardiacă congenitală în prima săptămână de viață și în primele trei decade de viață:

- 32,1% din pacienții cu defecte cardiace congenitale au DSV;
- 0,3-0,5/1000 dintre nou-născuții vii prezintă defecte septale ventriculare semnificative, care impun o abordare specifică;
- copiii prematuri au un risc de 10 mai mare de a prezenta DSV decât cei născuți la termen;
- defectul septal ventricular este mai des întâlnit la femei.

Caseta 39.2

Boli asociate

- Aproape toate bolile congenitale cardiace, dar comunicarea ventriculară este considerată cea mai importantă boală asociată, atunci când șuntul stânga-dreapta la nivel ventricular este leziunea hemodinamică dominantă.
- DSA
- Conexiunea venoasă pulmonară aberantă parțială sau totală
- Stenoză valvulară pulmonară sau infundibulară
- Ventricul drept scindat
- Stenoză mitrală
- Stenoză aortică subvalvulară (fibroasă) discretă.
- Regurgitare valvulară aortică (sindromul Pezzi-Laubry)
- Anevrism al sinusurilor Valsalva (sinusul coronarian drept este mai întâlnit).
- Canal arterial persistent
- Coarctație de aortă
- Hipoplazia sau întreruperea arcului aortic

Unii cardiologi s-au întrebat dacă nu există o adevărată epidemie de defecte septale ventriculare, sugerată de unele studii care arată o prevalență de până la 25,2/1000 de nașteri viabile. Explicația constă în faptul că metodele avansate de ecocardiografie cu mapping Doppler color permit diagnosticarea celor mai mici defecte, nesemnificative hemodinamic. Incidența este mult mai mare la fetușii morți prenatal. Incidența defectului septal ventricular izolat variază de la 0,4–3,3/1000 nașteri viabile, cea mai mare depinzând de metodologia și sistemul de raportare. Cele mai recente studii arată o incidență medie de 4,68/1000 nașteri viabile.

2. DATE ISTORICE

Manifestările clinice atribuite defectului septal ventricular au fost pentru prima dată descrise de Roger **[5]**. Eisenmenger **[6]** (1897) a descris o constatare din timpul autopsiei unui pacient cianotic de 32 de ani, care prezenta un defect septal ventricular larg și o aortă încălecată. Mai târziu, Abbout **[7]** (1936) și Selzer **[8]** (1949) au formulat fiziopatologia defectului septal ventricular.

Era intervenției chirurgicale a început în 1952, când Muller și Dammann au plasat o bandă pe artera pulmonară, la un pacient cu defect septal ventricular **[9]**. Prima corecție a defectului septal ventricular a fost practicată de către Lillehei și colaboratorii săi **[10]** în 1954, folosind circulația încrucișată controlată care avea rolul unei pompe cu oxigen. Dezvoltarea mecanismului inimă-plămân și a bypass-ului cardio-pulmonar a condus la rezultate clinice de succes. DuShane și colaboratorii săi **[11]** au stabilit în 1956 că o corecție transventriculară se putea executa cu o rată acceptabilă a mortalității; în timp ce Stiling și colaboratorii săi **[12]** au demonstrat că închiderea transatrială se poate realiza, în felul acesta evitând o ventriculotomie. În 1961 Kirklin și colaboratorii săi **[13]** și, mai târziu, Sigmann și colaboratorii săi **[14]** au raportat corecția cu succes a defectului septal ventricular la copii, evitând astfel nevoia unei bande paliative la nivelul arterei pulmonare în majoritatea cazurilor. Raportările ulterioare, din partea lui Okamoto **[15]** (1969) și Barratt-Boyes și colegii săi **[16]** (1976) au stabilit fezabilitatea corecţiei defectului septal ventricular la copii prin folosirea hipotermiei accentuate şi a opririi circulatorii. De atunci, ajustări multiple ale metodelor de bypass cardio-pulmonar şi protecţie miocardică au permis chirurgilor să aibă timpul necesar pentru a executa o închidere corectă a defectului de sept ventricular, fără risc crescut pentru pacient [17]. Aceste perfecţionări au avut drept consecinţă rezultate clinice excelente pe termen scurt şi pe termen lung.

3. EMBRIOLOGIE ŞI ANATOMIE PATOLOGICĂ

Un defect septal ventricular se produce în timpul primelor opt săptămâni de viaţă fetală prin interacţiunea între separarea muşchiului ventricular, perinițele (mugurii) endocardice şi crestele bulbare care separă vasele mari (**Fig. 39.1**).

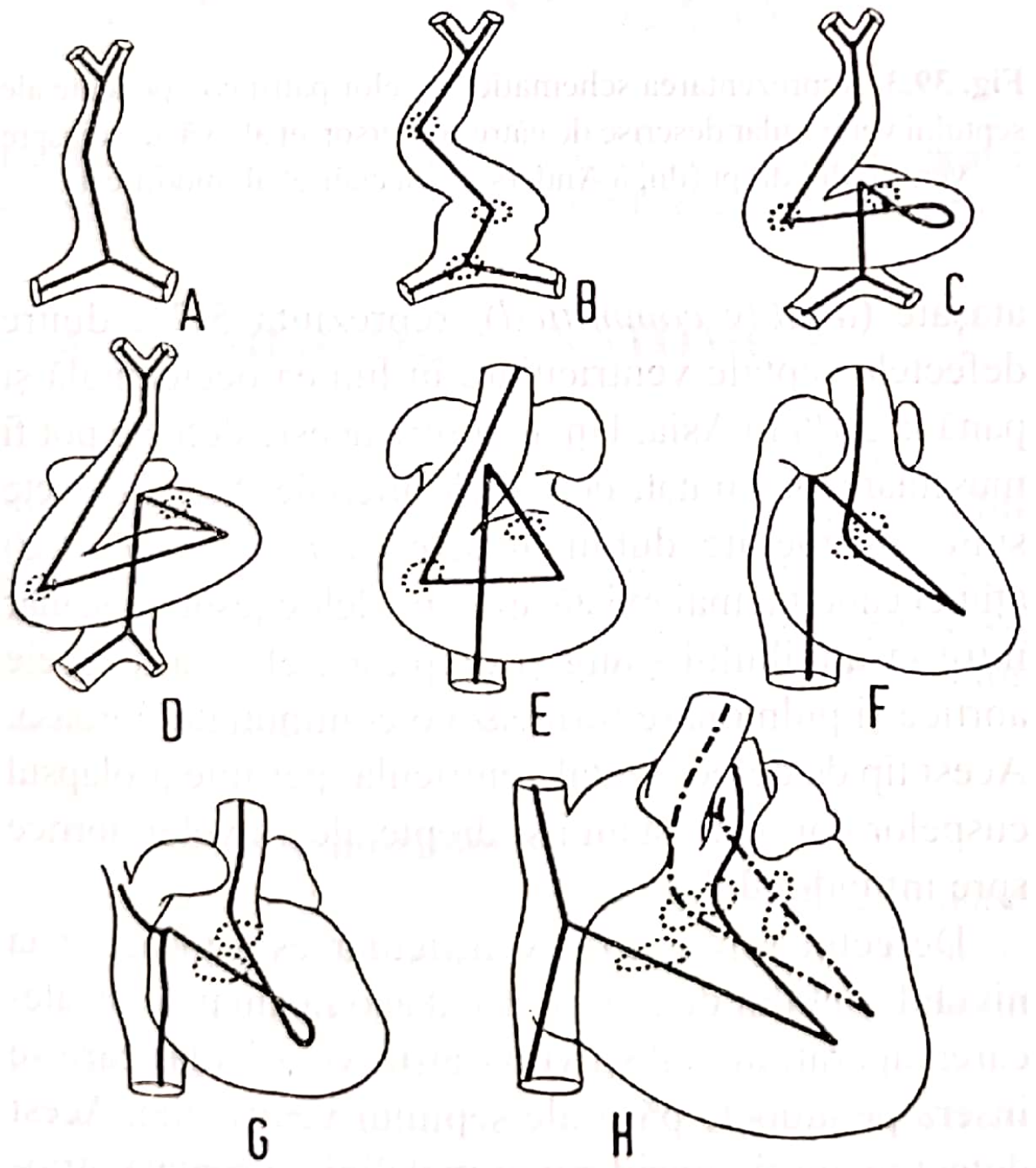

Fig. 39.1. Reprezentarea schematică a diferitelor faze de rotaţie a tubului cardiac primitiv în timpul dezvoltării embrionare a structurilor cardiace.

La embrionul de o lună, septul primitiv (inferior) arată ca o creastă a cărei margine superioară liberă în cavitatea ventriculară prezintă două prelungiri: cornul posterior, care se dezvoltă spre marginea dreaptă a mugurilor atrio-ventriculari posteriori, şi cornul anterior, care are direcţie opusă, spre marginea stângă a mugurilor endocardici anteriori. Astfel, canalul atrio-ventricular primitiv este divizat de mugurii endocardici în două compartimente suprapuse, atrial şi ventricular. Dezvoltarea septului inferior de la nivelul tractului ventricular va duce ulterior la separarea celor două ventricule prin fuziunea cu septul membranos ventricular (**Fig. 39.2**). O imperfecţiune în orice fază a acestui proces se poate solda cu un defect septal ventricular cu orice localizare la nivelul septului.

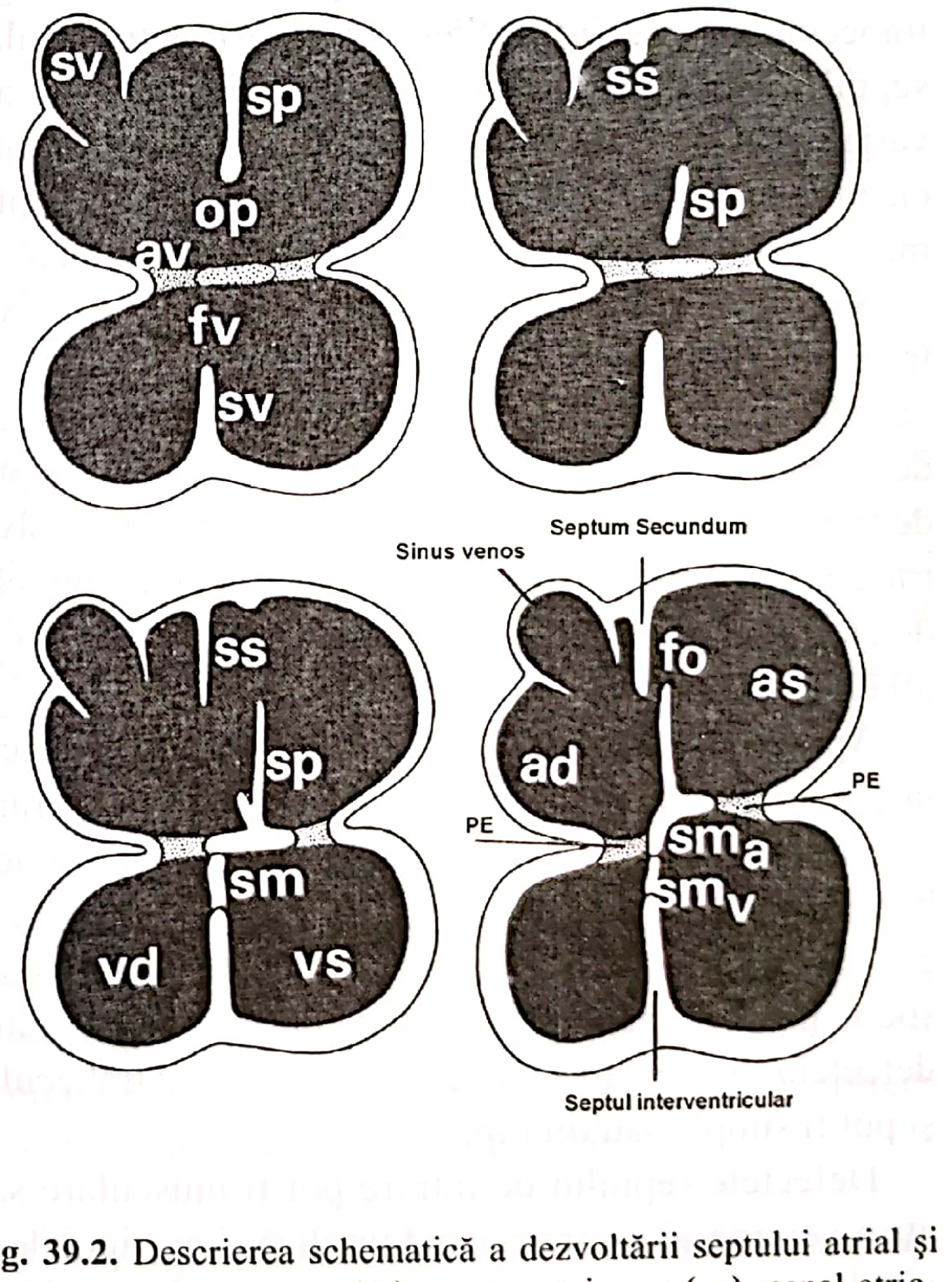

Fig. 39.2. Descrierea schematică a dezvoltării septului atrial şi ventricular: sinus venos (**sv**), septum primum (**sp**), canal atrio-ventricular drept (**av**), foramen ventricular (**fv**), sept ventricular (**sv**), septum secundum (**ss**), sept membranos (**sm**), septum membranos ventricular (**smv**), septul membranos atrio-ventricular (**sma**), pernițele endocardice (**pe**), foramen ovale (**fo**), atriul drept (**ad**), atriul stâng (**as**), ventricul drept (**vd**), ventricul stâng (**vs**).

În dezvoltarea unui defect septal ventricular există influențe genetice, familiale și geografice. S-a constatat o variație a incidenței în funcție de ani, anotimpuri, regiuni geografice **[18, 19]**. Este bine cunoscut faptul că populația asiatică are o incidență mai mare a defectului de tip conal (subpulmonar) **[20, 21]**, iar copiii pacienților cu defect septal ventricular au o incidență mai mare a bolii congenitale cardiace **[22]**, deși nu neapărat în special pentru defectul septal ventricular **[23]**. Se înregistrează, de asemenea, o incidență mai mare a defectului septal ventricular la copiii prematuri **[24]**, deși nu există o corelație cu ordinea nașterii sau cu vârsta mamei.

Septul ventricular este o structură complexă neuniformă ale cărei componente anatomice pot fi descrise cel mai bine din partea dreaptă (**Fig. 39.3**). Există patru componente majore ale septului ventricular: septul de ***intrare*** (*inlet*), ușor trabeculat; septul ***trabecular*** bogat trabeculat; septul ***infundibular*** (*outlet*), netrabeculat; septul ***membranos***. Defectele septale ventriculare variază în funcție de mărime, formă și localizare, fiind clasificate după raportul lor anatomic cu septul membranos, de intrare, trabecular sau infundibular.

Septul membranos este împărțit de inelul valvei tricuspide într-o componentă ventriculo-atrială și una ventriculară, fiind punctul de plecare a celor trei tipuri de septuri musculare, ce pornesc radial de la el. Septul de intrare este delimitat de inserțiile cordajelor valvei tricuspidiene, septul infundibular se află la nivelul căii de ejecție a ventriculului drept, iar septul trabecular se află între septul infundibular și cel de intrare.

Aproximativ 80% dintre defectele septale ventriculare sunt perimembranoase, prefixul *peri* sugerând extensia spre septurile de intrare, trabecular și infundibular. Defectele musculare au prevalență estimată la 53/1000 de nou-născuți, dar aproximativ 90% se închid spontan în primele zece luni de la naștere. Majoritatea defectelor musculare sunt la nivelul septului trabecular și pot fi simple sau multiple.

Defectele septului de intrare pot fi musculare sau atrio-ventricualre, atunci când implică și porțiuni de la nivelul crux cordis, respectiv valvele atrio-ventriculare.

Septul infundibular este o porțiune musculară septală care separă tracturile de ejecție stângă și dreaptă. Defectele septului infundibular, numite și supracristale, subpulmonare, subarteriale sau dublu atașate (*doubly committed*), reprezintă 5-7% dintre defectele septale ventriculare în lumea occidentală și până la 30% în Asia. Unele dintre aceste defecte pot fi musculare sau limitate de valvele arteriale. Aceste defecte sunt considerate dublu atașate (*doubly committed*) atunci când nu mai există aproape deloc țesut muscular între infundibulul stâng și drept, astfel încât cuspele aortice și pulmonare formează o continuitate fibroasă. Acest tip de defect septal ventricular permite prolapsul cuspelor coronare stângi și drepte ale valvelor aortice spre infundibulul drept.

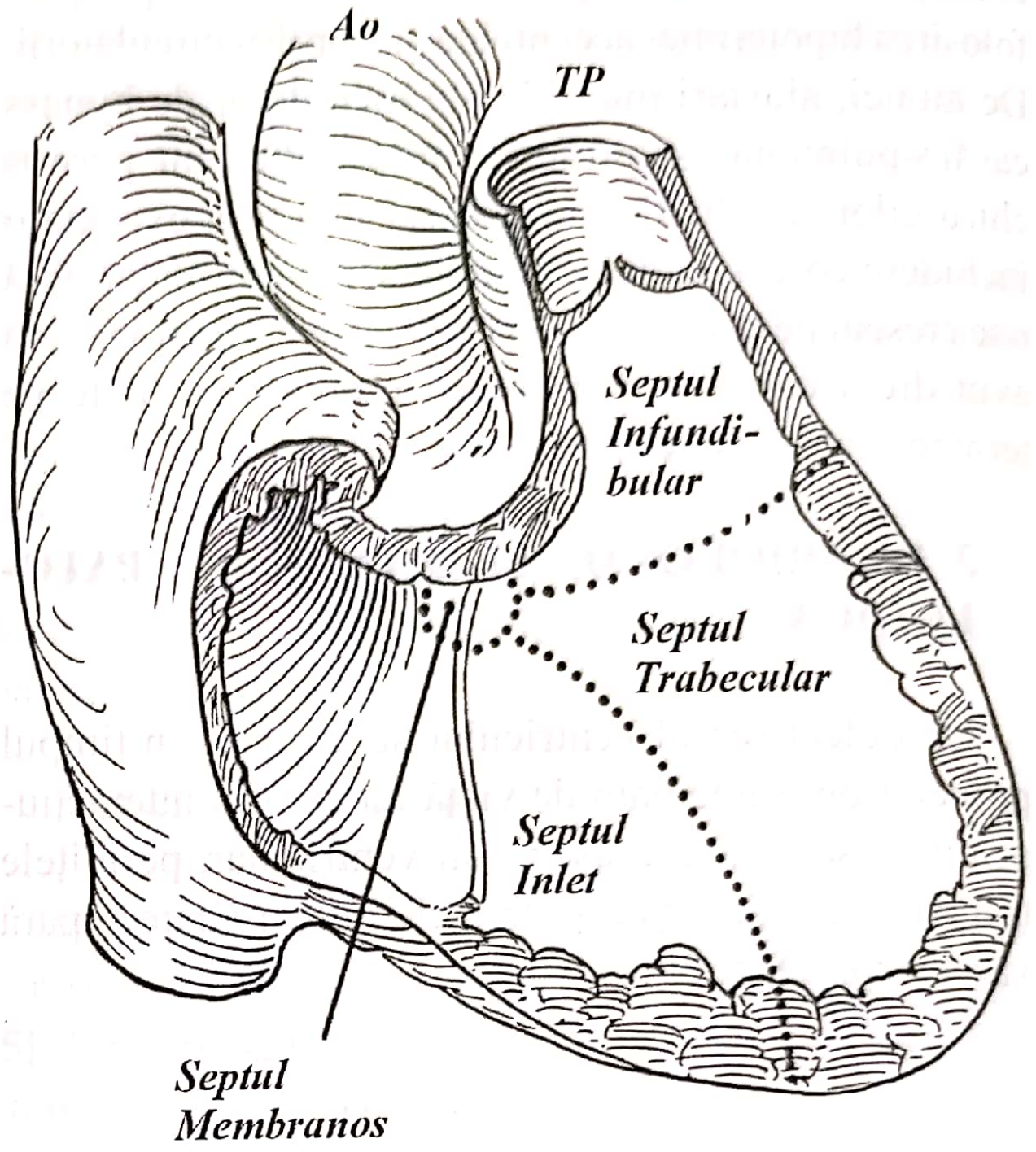

Fig. 39.3. Reprezentarea schematică a celor patru componente ale septului ventricular descrise de către Anderson et al., văzute dinspre ventriculul drept (după Anderson, Becker et al. modificat).

Defectul septal atrio-ventricular este localizat la nivelul septului de intrare, fiind acompaniat de încălecarea aparatului subvalvular atrio-ventricular care se inseră pe ambele părți ale septului ventricular. Acest defect poate fi considerat și malaliniere septală atrio-ventriculară (**Fig. 39.4**). Așa-zisa malaliniere Eisenmenger reprezintă asocierea dintre defectul septal ventricular perimembranos și devierea anterioară a septului infundibular.

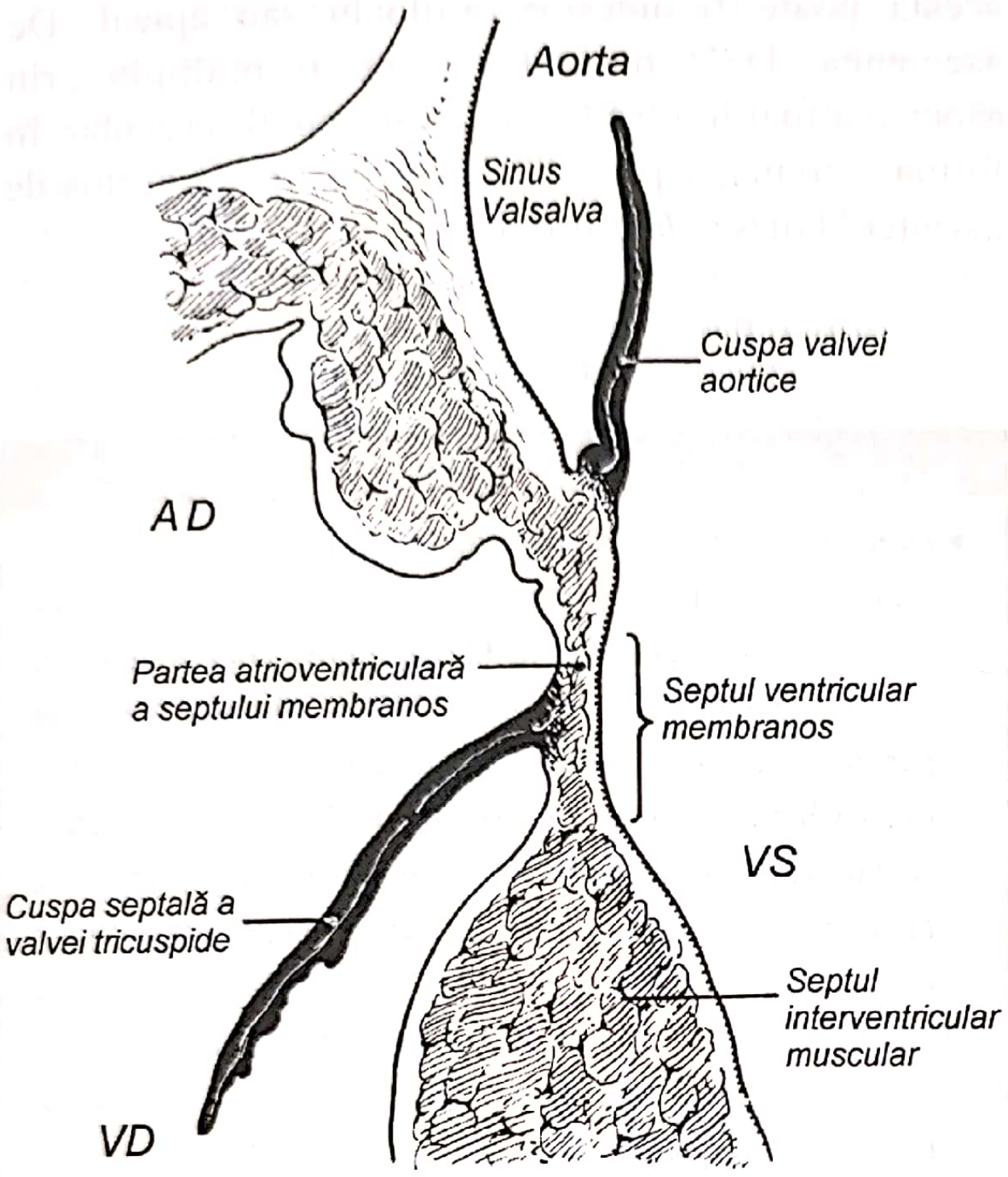
Aorta
Sinus Valsalva
Cuspa valvei aortice
AD
Partea atrioventriculară a septului membranos
Septul ventricular membranos
VS
Cuspa septală a valvei tricuspide
Septul interventricular muscular
VD

Fig. 39.4. Reprezentarea schematică a septului ventricular membranos şi a rapoartelor anatomice cu cuspele septale aortice şi tricuspidiene.

4. CLASIFICAREA ANATOMICĂ

Henri Roger a remarcat incidenţa crescută a defectului septal ventricular pe care-l considera compatibil cu viaţa şi uşor de recunoscut. Cu toate acestea, după mai mult de un secol, încă nu există un consens în ceea ce priveşte caracterizarea şi clasificarea diverselor tipuri de defecte ale septului ventricular.

Clasificare şi morfologie

Clasificarea defectelor septale ventriculare rămâne controversată. Există mai mult de zece sisteme de clasificare a defectelor septale ventriculare în funcţie de următoarele criterii (după Soto, modificat):

a. raportul defectului cu axa de conducere atrio-ventriculară, septul membranos;
b. raportul defectului cu valvele atrio-ventriculare;
c. raportul defectului cu valvele arteriale;
d. poziţia defectului la nivelul septului ventricular, adică inlet trabecular sau infundibular (**Fig. 39.5**).

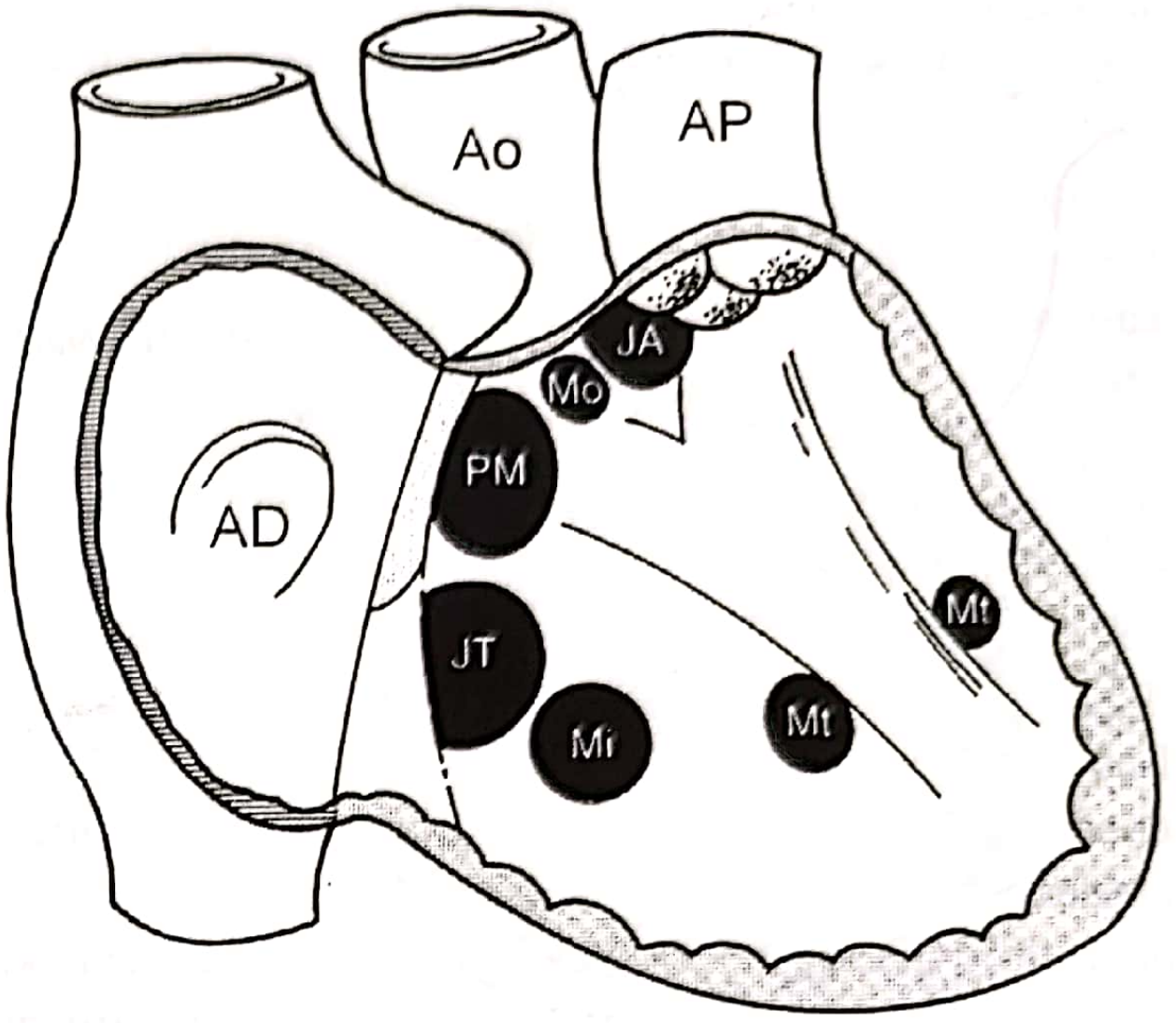

Fig. 39.5. Clasificarea DSV-urilor după Soto modificat, vedere dinspre VD: defecte perimembranoase **(PM)**, juxtatricuspidiene non-perimembranoase **(JT)**, juxtaarteriale **(JA)**, musculare **(Mi, Mt, Mo)**.

În conformitate cu primul criteriu, defectele septale ventriculare pot fi de patru tipuri: perimembranoase, juxtatricuspidiene (non-perimembranos), juxtaarteriale (*doubly committed*) şi musculare. Defectul perimembranos implică septul membranos şi septul muscular adiacent, valvele aortice şi tricuspide fiind în contact direct cu acesta, în timp ce valva mitrală este separată prin septul membranos atrio-ventricular. În toate defectele perimembranoase, axul de conducere atrio-ventriculară se află la nivelul marginii postero-inferioare a defectului. În defectele juxtatricuspidiene, sistemul de conducere se află pe marginea anterioară a defectului la nivelul părţii postero-inferioare a septului membranos intact. Defectul juxtaarterial implică partea cranială a septului infundibular, fiind în contact direct cu valvele aortice şi pulmonare **[25]**.

Clasificarea anatomică a DSV prezintă un interes deosebit, întrucât abordul chirurgical se face în funcţie de localizarea DSV şi de eventualele leziuni asociate. Se descriu patru tipuri anatomice de DSV, reprezentate în **Fig. 39.6** în raport cu structurile anatomice de la nivelul ventriculului drept:

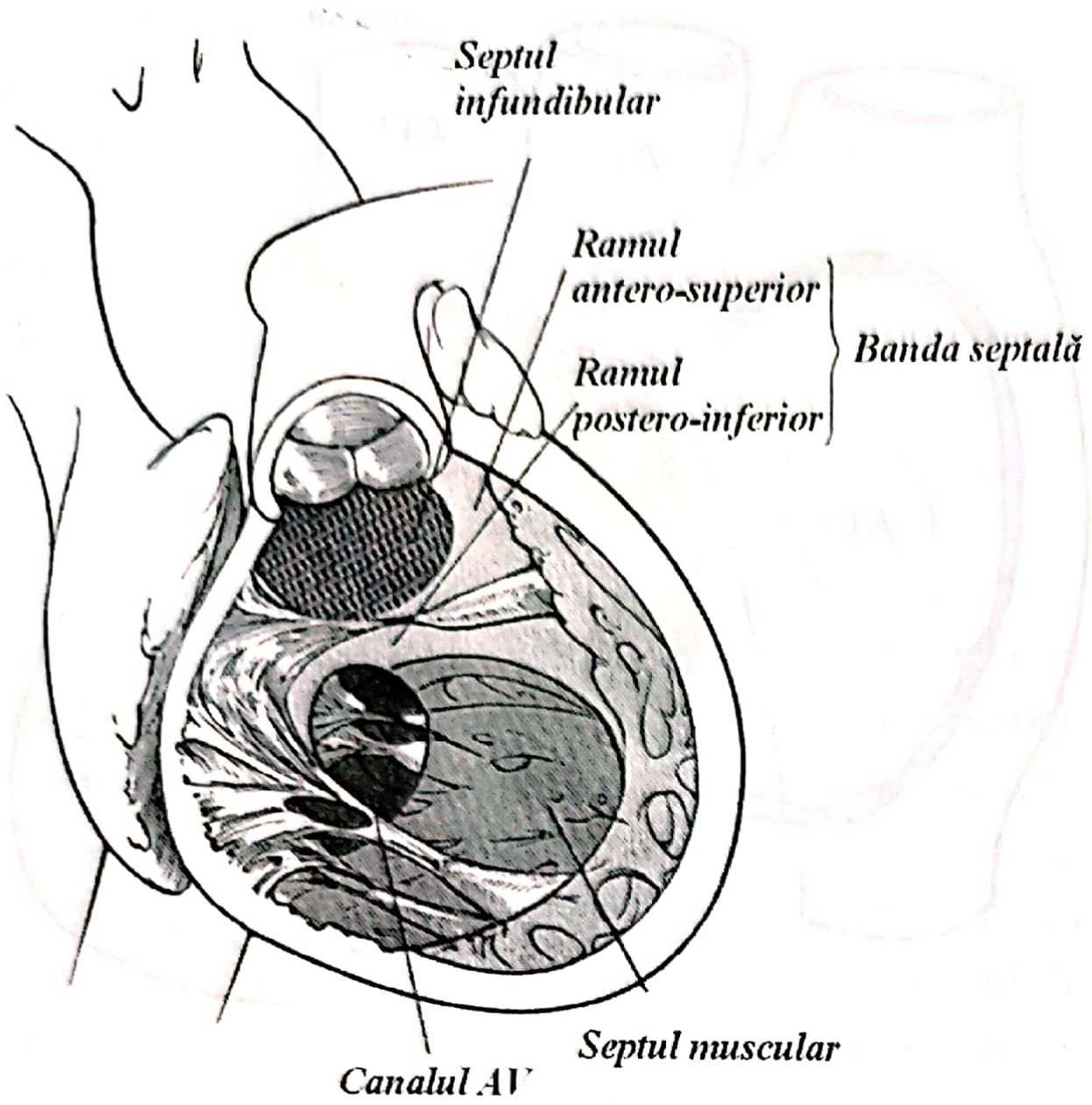

Fig. 39.6. Repere anatomice ale septului ventricular. Vedere dinspre ventriculul drept (după Kirklin, modificat).

Subarterial (8% din DSV), localizat în zona supracristală, poate fi mărginit direct de inelul valvular pulmonar. Din cauza proximităţii inelului aortic, cuspa dreaptă a valvei aortice poate prolaba în DSV, reducând aria orificiului şi mărimea şuntului stânga-dreapta. Frecvent acest tip de DSV se asociază cu regurgitare aortică cu indicaţie reparatorie (sindrom Pezzi-Laubry).

Perimembranos sau *cono-ventricular* (tipul cel mai frecvent – 80% din DSV), situat sub valva tricuspidiană septală, între porţiunea anterioară şi posterioară a benzii septo-marginale, între septul conului şi septul ventricular trabecular. Denumirea lui derivă de la faptul că este mărginit de septul membranos sau de reminiscenţe ale acestuia.

DSV atrio-ventricular (4-5%), situat în zona planşeului A-V mărginit de foiţele septale ale valvei tricuspide. Acest tip de DSV se poate asocia cu defecte ale valvei mitrale (cleft al valvei mitrale anterioare), cu indicaţie reparatorie în timpul intervenţiei pentru închiderea defectului ventricular (sutură, anuloplastie).

Tipul *muscular* al DSV (15-20%) este situat în oricare porţiune a septului muscular şi se poate închide spontan în primii ani de viaţă. În funcţie de localizare, acesta poate fi anterior, mijlociu sau apical. De asemenea, DSV muscular poate fi multiplu prin asocierea mai multor localizări în septul muscular. În forma extremă, septul ventricular apare sub formă de „şvaiţer" (*swiss-cheese VSD*).

Caseta 39.3

Morfologie

- ***Defectul septal ventricular perimembranos:*** septul membranos este foarte mic, de aceea defectele septale ventriculare se extind în general până la septul muscular dimprejur, iar acest defect se numeşte defect septal ventricular perimembranos; acest tip de defect este cel mai des întâlnit după vârsta de sugar, reprezentând 75% dintre defectele septale ventriculare; defectul înconjoară septul membranos, la punctul de congruenţă a celor trei componente ale ventriculului drept (intrare, trabeculat şi ieşire); caracteristica de diagnostic este continuitatea fibroasă dintre cuspele valvelor aortică şi tricuspidă; se poate extinde până la ieşirea sau intrarea în ventriculul drept sau poate fi confluent.
- ***Defectul septal ventricular „juxtacrux"***: un tip special de defect perimembranos, asociat cu încălecarea valvei tricuspide; caracteristica de diagnostic este malaliniera între septul atrial şi cel ventricular.
- ***Defectul septal ventricular muscular***: cel de-al doilea ca incidenţă după vârsta de sugar; la sugari, defectul septal ventricular muscular este cel mai des întâlnit şi, mai ales, foarte redus ca dimensiuni, închizându-se complet în mod spontan; un defect în întregime cu margini musculare; poate fi situat oriunde în sept, dar poate fi împărţit în funcţie de deschiderea în componentele ventriculului drept: intrarea, trabecul şi ieşirea.
- ***Defectul septal ventricular juxtaarterial*** „doubly committed": limitat superior de continuitatea dintre cuspele valvelor pulmonară şi aortică, datorată absenţei septului şi componenţei septale a infundibulului subpulmonar; poate avea o margine posterioară musculară, care protejează axul de conducere atrio-ventricular, sau poate să se extindă şi să devină perimembranos.
- ***Defectele septale ventriculare multiple***: combinaţii de defecte musculare multiple sau ale unuia sau mai multe defecte musculare coexistând cu defecte perimembranoase sau juxtaarteriale.
- **Defecte septale ventriculare de ieşire.**

Ca leziune izolată, defectul septal ventricular apare tipic în una dintre cele patru localizări care au fost definite şi interpretate de mulţi autori [26-28]. Pe baza unor principii anatomice şi embriologice bine fondate, s-au dezvoltat câteva sisteme de nomenclatură. Totuşi, există diferenţe de opinie. Clasificarea mai veche, păstrată mult timp, care corespunde mai mult sau mai puţin cu unul dintre cele patru tipuri, descrie defectul septal ventricular din punct de vedere anatomic (**Fig. 39.7**).

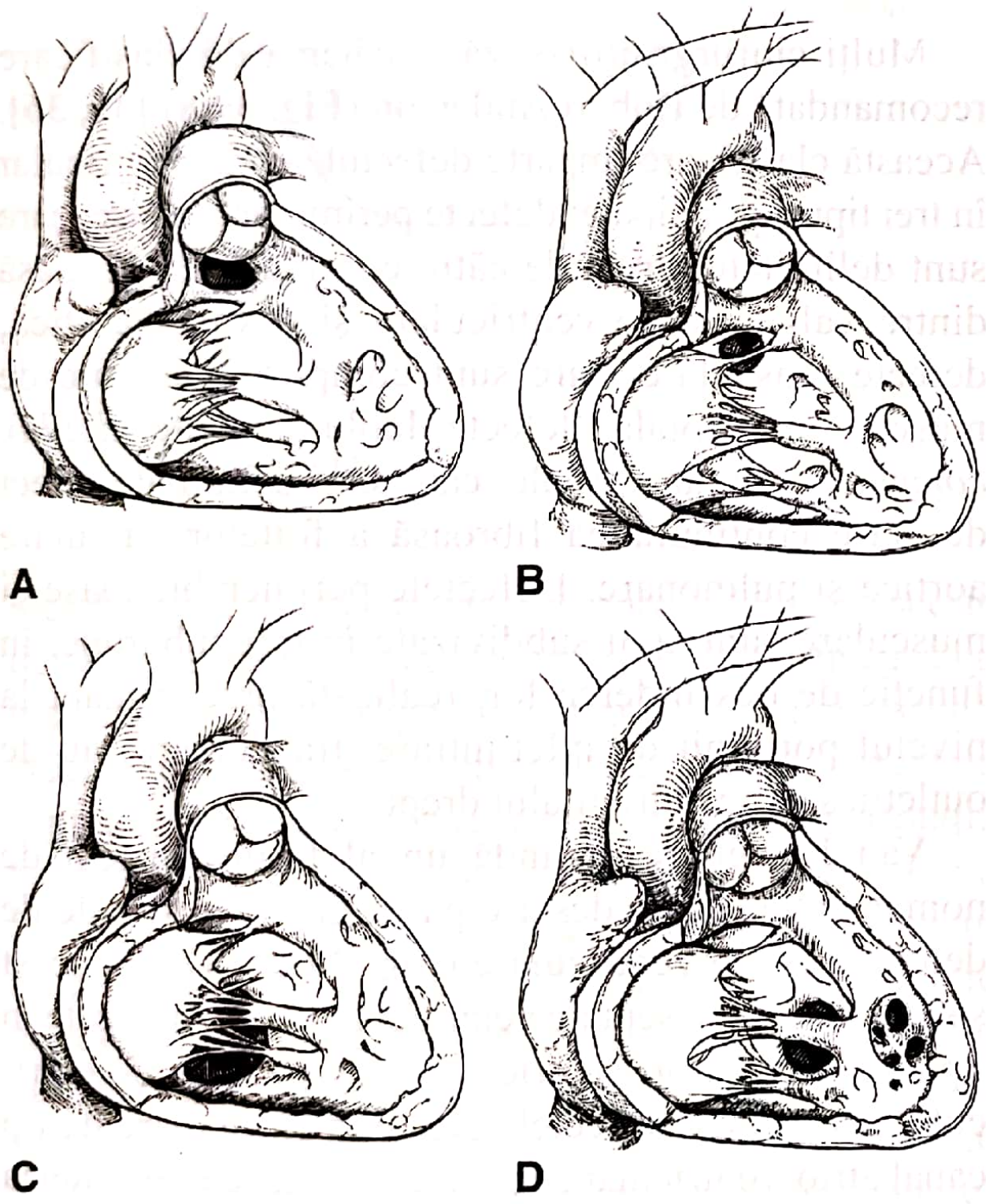

Fig. 39.7. Variante anatomice de DSV: **A.** DSV Tip I (conal, supracristal, infundibular, subarterial); **B.** DSV Tip II (perimembranos sau paramembranos); **C.** DSV Tip III (atrio-ventricular sau al septului de intrare); **D.** DSV Tip IV (muscular, simplu sau multiplu).

Defectul septal ventricular de tip I, numit şi conal, supracristal, infundibular şi subarterial, rezultă din dezvoltarea vicioasă a sistemului bulbo-truncal. Defectul este de obicei circular şi este localizat înăuntrul porţiunii infundibulare a tractului de ieşire din ventriculul drept. Defectul se situează imediat caudal faţă de valva pulmonară, iar marginea superioară poate fi în relaţie directă cu cuspa coronară dreaptă a valvei aortice. De obicei, porţiunea superioară a defectului nu are ţesut muscular, fiind formată dintr-o bandă fibroasă între inelele valvelor pulmonară şi aortică. Marginea inferioară a defectului este musculară şi e localizată înlăuntrul şi deasupra *crista supraventricularis.* Ocazional, se poate întâlni un defect septal ventricular de tip I sau conal, care e în totalitate delimitat de muşchi. În timp ce unii autori vor denumi un astfel de defect septal ventricular de tip I, conal, supracristal, infundibular sau subarterial, alţi autori vor prefera să-l denumească defect muscular de ieşire (*outlet*). Relaţia valvei aortice cu acest defect conal este critică – o foiţă poate prolaba prin defectul septal ventricular provocând insuficienţă aortică. Sistemul de conducere nu este în proximitatea chirurgicală a acestui tip de defect, ce reprezintă mai puţin de 10% dintre defectele septale ventriculare izolate din lumea occidentală **[29]**. Din contră, rapoartele din ţările asiatice arată că defectele septale ventriculare conale sunt mai frcvente în această zonă şi reprezintă aproximativ 30% dintre toate defectele septale ventriculare închise chirurgical **[30, 31]**.

Defectul ventricular de tip II (defectele septale ventriculare perimembranoase sau paramembranoase) sunt cel mai frecvent întâlnite defecte septale ventriculare în chirurgie **[29]**. Termenul „defect paramembranos" descrie cel mai bine acest tip de defect, deoarece deschizătura este adiacentă porţiunii membranoase a septului ventricular, făcând astfel incorecţi din punct de vedere tehnic termenii „defect membranos" (gaură la nivelul porţiunii membranoase) şi „defect perimembranos" (gaură sau găuri înconjurând porţiunea membranoasă). Defectele perimembranoase sunt infra- sau retro-cristale şi adiacente valvei aortice, chiar dedesubtul cuspelor dreaptă şi non-coronară. Defectul septal ventricular se întinde caudal faţă de creasta musculară şi faţă de muşchiul papilar al conului (muşchiul lui Lanicisi), unde sistemul de conducere traversează inima dinspre nodul atrio-ventricular spre ventriculul stâng. De asemenea, defectul se învecinează cu foiţa septală a valvei tricuspide.

Defectul septal ventricular de tip III mai este cunoscut şi sub denumirea de defect ventricular tip „canal atrio-ventricular" sau defect ventricular de intrare, de tip *inlet* [32]. Tipic, aşa cum sugerează şi numele descriptive, aceste defecte septale ventriculare sunt localizate posterior, imediat subiacent faţă de foiţa septală a valvei tricuspide, în porţiunea de intrare (inlet) a septului ventricular. Marginea superioară a acestui defect se poate întinde până la inelul valvei tricuspide, la nivelul foiţei septale sau până la creasta musculară subţire, imediat adiacentă acestei zone. Sistemul de conducere este pus în pericol în timpul corecţiei, datorită proximităţii cu nodul atrio-ventricular şi cu fascilulele de conducere care trec de-a lungul marginii inferioare a defectului, pe partea dinspre ventriculul stâng a septului. Se consideră că defectul septal ventricular de tip *inlet* apare din resturile embrionare ale foiţelor endocardice.

Defectul septal ventricular de tip IV, numit şi defect septal intramuscular, este localizat de obicei în porţiunea trabeculară a septului ventricular, unde poate fi izolat sau multiplu. Aceste defecte septale ventriculare sunt dificil de vizualizat şi corectat, deoarece marginile defectului septal ventricular sunt deseori formate din planuri diferite şi au forme variate. Un subtip al defectului septal ventricular muscular este aşa numitul „sept tip caşcaval" (*swiss-cheese VSD*). Acest tip de defecte a fost definit ca defecte septale ventriculare multiple, implicând toate componentele septului ventricular şi/sau caracteristici morfologice sugestive de neunire în timpul dezvoltării embriologice a cordului [33, 34]. Diferenţierea defectelor septale ventriculare multiple, bine formate, de defectele „în caşcaval" este importantă, ţinând cont de consecinţele terapeutice, deoarece primul tip de defect poate fi supus închiderii primare sau plasării unei benzi pe artera pulmonară, în timp ce al doilea tip este mai bine tratat prin banding-ul arterei pulmonare.

Caseta 39.4

Clasificarea DSV-urilor

DSV perimembranos

- când o parte a defectului ocupă aria septului membranos; este cel mai frecvent întâlnit (80%). Caracteristic pentru acest tip de DSV este faptul că o parte din marginea lui este formată de un rafeu fibros între cuspele valvelor atrio-ventriculare şi valvele arteriale (semilunare) (continuitate fibroasă între valva tricuspidă şi aortică în contextul unui DSV simplu).

Caseta 39.4 *(continuare)*

DSV muscular

- când defectul este înconjurat complet de o margine musculară.

DSV subarterial „doublye committed"

- atunci când o parte a marginii defectului este format de un rafeu fibros între valvele aortice şi pulmonare; acest tip de DSV este rar întâlnit (6% din DSV) (este mai frecvent întâlnit la populaţia din estul îndepărtat).

Mulţi chirurgi utilizează o schemă de clasificare recomandată de Robert Anderson (**Fig. 39.8**) [35, 36]. Această clasificare împarte defectul septal ventricular în trei tipuri principale: defecte perimembranoase, care sunt delimitate direct de către continuitatea fibroasă dintre valvele atrio-ventriculare şi o valvă aortică; defecte musculare, care sunt complet încercuite de musculatura septală; defecte dublu angajate (*doubly committed*), juxtaarteriale, care sunt delimitate direct de către continuitatea fibroasă a foiţelor valvulare aortice şi pulmonare. Defectele perimembranoase şi musculare sunt apoi subdivizate în trei subgrupe, în funcţie de deschiderea lor, realizată predominant la nivelul porţiunii de inlet/intrare, trabeculare sau de outlet/ieşire a ventriculului drept.

Van Praagh recomandă un al treilea sistem de nomenclatură, care descrie patru tipuri principale de defecte septale ventriculare (**Fig. 39.8**) [37]. În acest sistem, defectele septale ventriculare sunt clasificate în tipurile: canal atrio-ventricular, muscular, cono-ventricular sau conal. Defectele septale ventriculare de tip canal atrio-ventricular sunt defecte situate în porţiunea canalului atrio-ventricular a septului ventricular, dedesubtul valvei tricuspide şi limitate de inelul valvei tricuspide. Defectele septale ventriculare musculare au un contur constituit în totalitate din muşchi şi pot apărea oriunde în septul muscular; aceste defecte septale ventriculare musculare pot fi subdivizate în: anterior, medioventricular, posterior şi apical, în funcţie de localizarea lor în cadrul septului muscular. Defectele cono-ventriculare includ defecte limitate la nivelul septului membranos, dar majoritatea afectează mai mult decât septul membranos şi sunt de aceea denumite paramembranoase. (Van Praagh preferă termenul para-

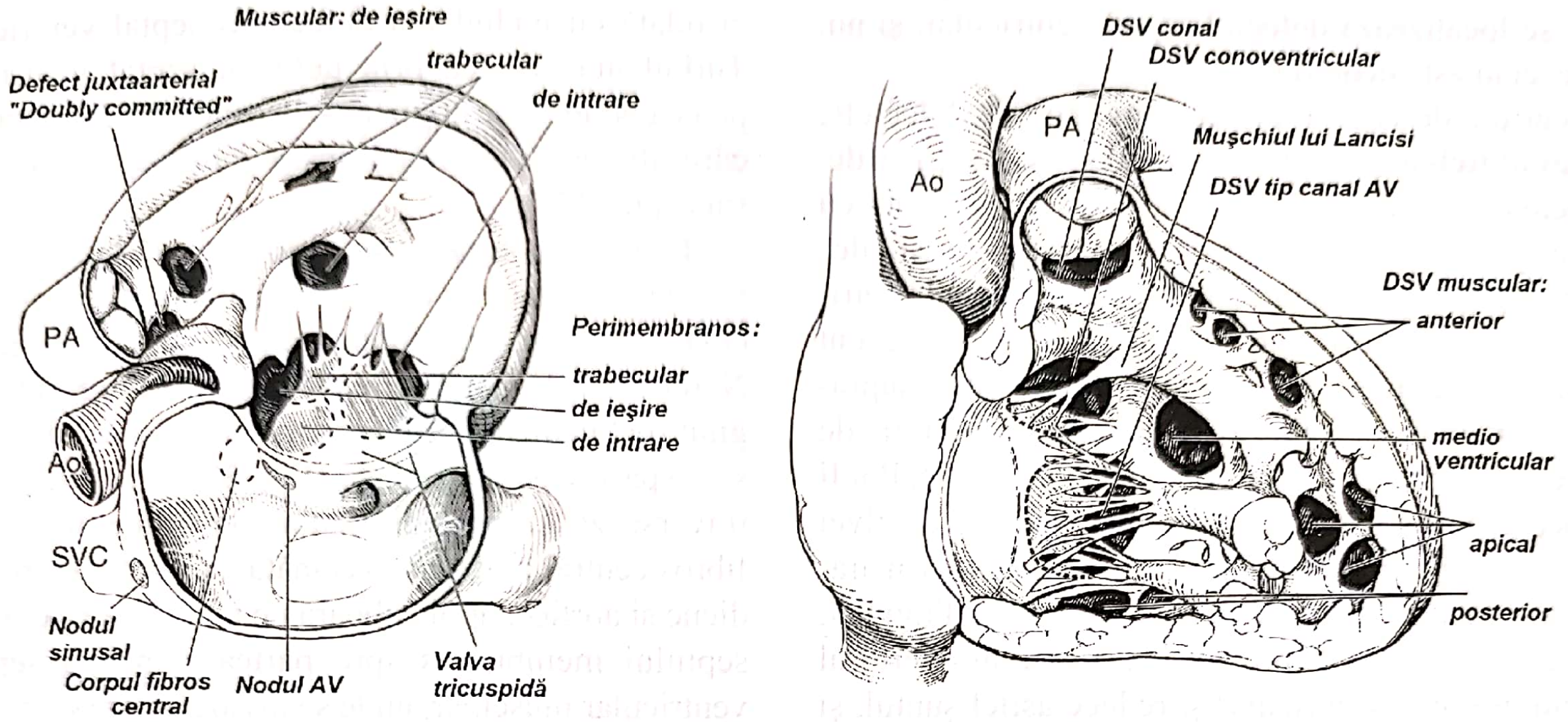
Muscular: de ieşire
trabecular
de intrare
Defect juxtaarterial
"Doubly committed"
PA
Ao
SVC
Perimembranos:
trabecular
de ieşire
de intrare
Nodul sinusal
Corpul fibros central
Nodul AV
Valva tricuspidă
DSV conal
DSV conoventricular
PA
Ao
Muşchiul lui Lancisi
DSV tip canal AV
DSV muscular:
anterior
medio ventricular
apical
posterior

Fig. 39.8. Clasificarea anatomică a DSV după Robert Anderson (stânga) şi Van Praagh (dreapta).

membranos celui de „perimembranos”, deoarece aceste defecte sunt lângă septul membranos şi confluează cu ele – nu înconjoară septul membranos pe toate părţile.) Aceste defecte cono-ventriculare includ defectele septale cono-ventriculare de malrotaţie; malrotaţia anterioară a septului conal se observă în tetralogia Fallot; malrotaţia posterioară se observă în cazul arcului aortic întrerupt. În sfârşit, defectele septale ***conale*** rezultă dintr-un defect din interiorul septului conal şi sunt limitate superior de valva pulmonară, în rest fiind înconjurate de către muşchiul septal al conului.

Datorită diferenţelor importante (bine întemeiate) dintre chirurgi, cardiologi şi anatomişti, nu s-a putut dezvolta un sistem unitar sau unic de nomenclatură, care să descrie toate variantele defectului de sept interventricular. Jacobs şi asociaţii săi **[38]** au dezvoltat un sistem de nomenclatură unic şi cuprinzător, bazat pe ierarhie, pentru a categorisi defectele septale ventriculare. Evident, există numeroase variante ale acestor trei propuneri de nomenclatură a defectului septal ventricular. Pentru a demonstra cum diversele sisteme de nomenclatură descrise anterior pot toate coexista şi interrelaţiona, pot fi utilizate imagini generate pe computer.

La prima vedere, această propunere poate părea prea complexă, dar în realitate porneşte de la patru tipuri de bază ale defectului septal ventricular: subarterial, perimembranos, inlet şi muscular. Nenumărate alte variante de codificare mai detaliate pot fi extrem de uşor administrate, folosind codarea generală pe computer şi o schemă ierarhică, aşa cum au descris Jacobs şi colaboratorii săi.

Computerul poate facilita descrieri complexe ale defectului septal ventricular, folosind o schemă ierarhică. De exemplu, nivelul 1 poate fi definit simplu defect septal ventricular. Nivelul 2 împarte defectele septale în tipurile principale menţionate anterior. Nivelul 3 subdivide fiecare tip de defect septal ventricular în variantele potrivite relevante pentru localizarea fiecăreia dintre ele. La fel nivelurile 4 şi 5 adaugă în continuare descrieri tot mai precise, mai complete pentru fiecare subtip, la care se pot adăuga cu uşurinţă numeroase variante, pentru oricare defect septal ventricular. Aceste variante descriptive, care includ defectul septal ventricular prin malrotaţie (posterior sau anterior), defectele septale ventriculare multiple şi aşa mai departe, pot cuprinde multiple sinonime, locaţii corecte şi asocieri sistemice potrivite. Grafica modernă pe computer va face mai uşor acest proces de nomenclatură, având în vedere că cel mai important aspect este *unde* se localizează defectul septal ventricular, şi nu, poate, cum este denumit.

Pentru a descrie, a înţelege şi a închide defectele, chirurgul trebuie să cunoască bine toate clasificările. Defectele septale ventriculare se asociază frecvent cu alte leziuni, care se dezvoltă din cauza caracteristicilor anatomice şi hemodinamice ale defectului septal ventricular. Prolapsul valvei aortice apare cel mai frecvent asociat defectului septal interventricular conal (supracristal, subarterial, outlet), dar se poate întâlni, de asemenea, în cazul defectelor paramembranoase. Pot fi implicate cuspele dreaptă sau non-coronară ale valvei aortice. Odată cu vârsta, prolapsul de valvă aortică netratat poate duce la: (1) un şunt stânga-dreapta diminuat, întrucât cuspa afectată prolabează adesea în interiorul defectului septal ventricular şi reduce astfel şuntul, şi (2) insuficienţă aortică agravată. Închiderea timpurie a defectului septal ventricular poate preveni dezvoltarea insuficienţei aortice la acei pacienţi care au avut prolaps al valvei aortice fără insuficienţă. Dacă e prezentă insuficienţa aortică, se poate realiza corecţia ei odată cu închiderea defectului septal ventricular. Turbulenţa cronică prin defectul septal ventricular poate conduce, de asemenea, la endocardită bacteriană, care afectează cel mai adesea foiţa septală a valvei tricuspide **[39]**.

Ţesutul de conducere atrio-ventricular se află în vecinătatea DSV de tip perimembranos şi atrio-ventricular şi trebuie evitat în timpul corecţiilor chirurgicale. Nodul AV este situat la nivelul triunghiului Koch, mărginit de ligamentul Todaro, orificiul sinusului coronar şi cuspa tricuspidă septală (**Fig. 39.9**). Fasciculul His traversează septul ventricular de-a lungul corpului fibros central în strânsă vecinătate cu valvele tricuspidiene şi aortice, apoi coboară pe marginea inferioară a septului membranos spre partea stângă a septului ventricular muscular, unde se divide în ramurile stângi (anterioară şi posterioară) şi ramul fascicular drept. În DSV perimembranos, fasciculul His se află la nivelul marginii postero-inferioare a defectului. Această zonă

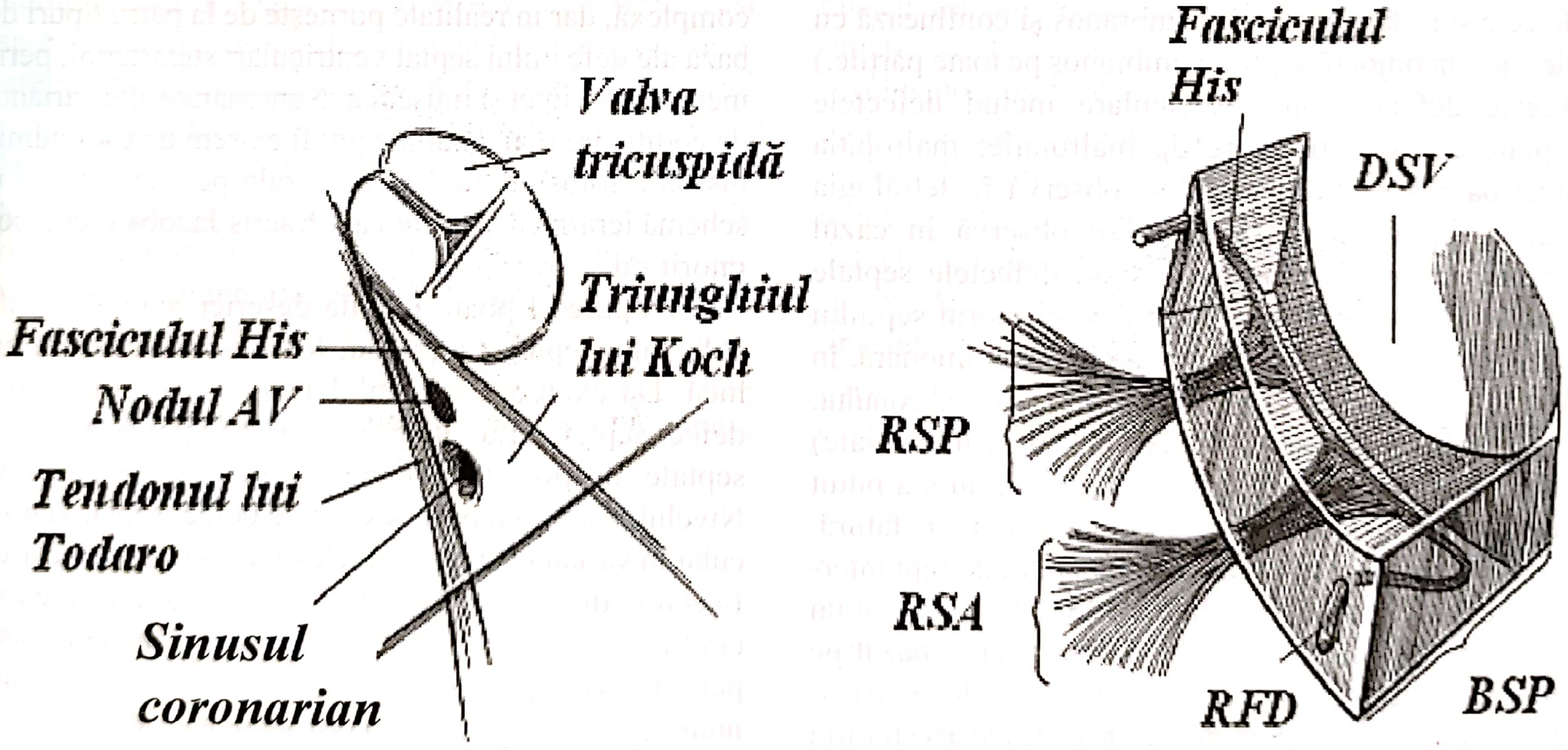

Fig. 39.9. Anatomia ţesutului de conducere AV la nivelul atriului drept cu evidenţierea triunghiului lui Koch şi a raportului dintre fasciculul His şi ramurile sale cu defectul septal ventricular (DSV – defectul septal ventricular, RSP – ramul fascicular stâng posterior, RSA – ramul fascicular stâng anterior, RFD – ramul fascicular drept, BSP – banda septală postero-inferioară (după Kirklin, modificat).

trebuie evitată, prin plasarea suturilor mai superficial şi pe partea dreaptă a septului.

Caseta 39.5

Legătura cu axul de conducere

- Axul de conducere este întotdeauna postero-inferior defectului perimembranos, excepţie făcând cazul în care încalecă valva tricuspidă.
- Axul de conducere este antero-superior defectului de ieşire muscular şi relativ distant de alte defecte musculare.
- Bariera musculară postero-inferioară protejează axul în defectul dublu neperimembranos.

Anevrismul de sept ventricular descris de Laennec în 1826 poate apărea după închiderea unui sept perimembranos, fiind derivat din ţesut valvular tricuspidian. De obicei anevrismele septale sunt de mici dimensiuni, dar în mod excepţional pot lua proporţii considerabile. Anevrismul de sept ventricular poate fi, de asemenea, o malformaţie congenitală *per se* de la nivelul septului membranos, fiind de obicei bine tolerată. Complicaţiile anevrismului de sept ventricular sunt: endocardita, tulburări de conducere, tromboză, regurgitare aortică şi tricuspidiană şi obstrucţie infundibulară dreaptă.

5. FIZIOPATOLOGIE

Volumul şuntului stânga-dreapta este determinat de dimensiunea defectului septal ventricular şi de rezistenţa vasculară pulmonară. Alţi factori includ complianţa ventriculară şi obstacolele în calea fluxului aortic sau pulmonar.

5.1. Efectele fiziologice ale defectului septal ventricular sunt dependente de vârstă şi depind de rezistenţa vasculară pulmonară (devreme în cursul vieţii) şi de gradul de dezvoltare a defectului septal ventricular şi de eventuala închidere (mai târziu în cursul vieţii). De exemplu, la naştere rezistenţa vasculară pulmonară este semnificativ mai înaltă şi de obicei diminuează potenţialul şuntului stânga-dreapta până la un nivel la care diagnosticul poate scăpa. În câteva săptămâni până la câteva luni, rezistenţa vasculară pulmonară scade, având drept consecinţă un şunt stânga-dreapta tot mai mare şi un murmur audibil. Când şuntul este excesiv, se dezvoltă insuficienţa cardiacă congestivă manifestată prin dispnee, alimentaţie dificilă, infecţii frecvente ale tractului respirator superior şi malnutriţie. La aceşti pacienţi, modificările vasculare pulmonare pot începe să se dezvolte încă din primele luni de viaţă prin îngroşarea arteriolelor pulmonare **[40]**. În mod tipic, după doi până la trei ani, aceste modificări pot progresa şi pot determina boală vasculară pulmonară obstructivă ireversibilă. În stadii mai târzii, rezistenţa vasculară pulmonară poate depăşi rezistenţa vasculară sistemică, determinând inversarea şuntului, cianoza şi în final moartea (**Fig. 39.10, 39.11**).

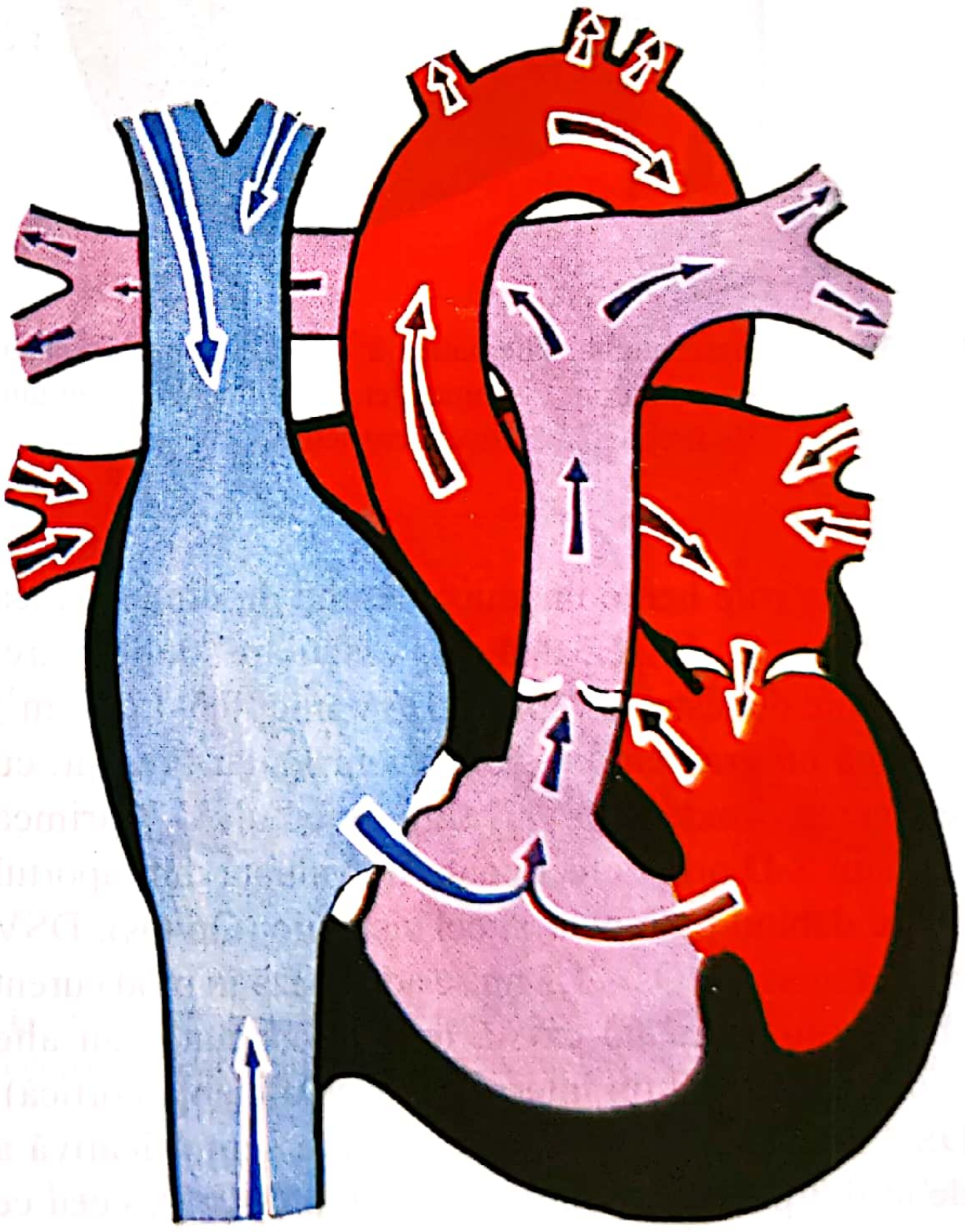

Fig. 39.10. Reprezentarea schematică a hemodinamicii în cazul unui DSV izolat cu evidenţierea şuntului stânga-dreapta la nivel ventricular.

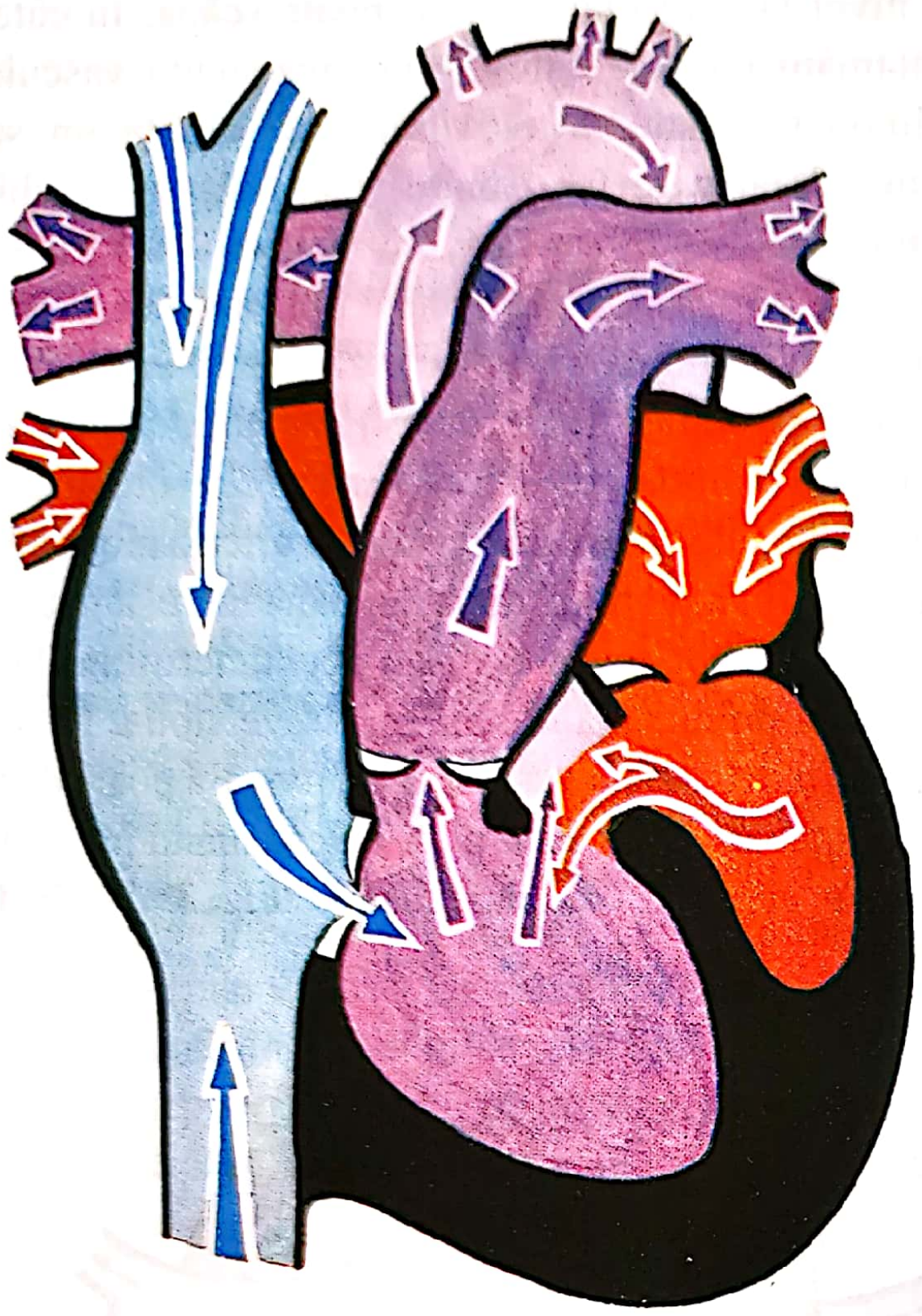

Fig. 39.11. Reprezentarea schematică a hemodinamicii în cazul unui DSV izolat cu sindrom Eisenmenger, cu evidențierea șuntului bidirecțional la nivel ventricular.

Tulburările hemodinamice depind de dimensiunea defectului și de rezistențele vasculare pulmonare. Termenul de restrictiv aplicat DSV mic (0,5-1 cm^2/m^2) implică un gradient presional ventricular crescut, cu reducerea fluxului la nivelul defectului. Mărimea șuntului S-D prin defect poate fi evaluată din raportul dintre debitul pulmonar și cel sistemic (Qp/Qs). DSV cu un raport $Qp/Qs < 1,5$ nu se adresează în mod curent chirurgului dacă nu există leziuni asociate sau alte anomalii care susțin intervenția (insuficiența aortică). DSV nerestrictiv produce o creștere semnificativă a debitului pulmonar cu un raport $Qp/Qs > 2$, ceea ce determină congestie pulmonară și hipertensiune pulmonară progresiv severă. Acest tip de DSV se asociază cu insuficiența cardiacă congestivă și cu indicație chirurgicală reparatorie în prima copilărie (**Fig. 39.12**) [41].

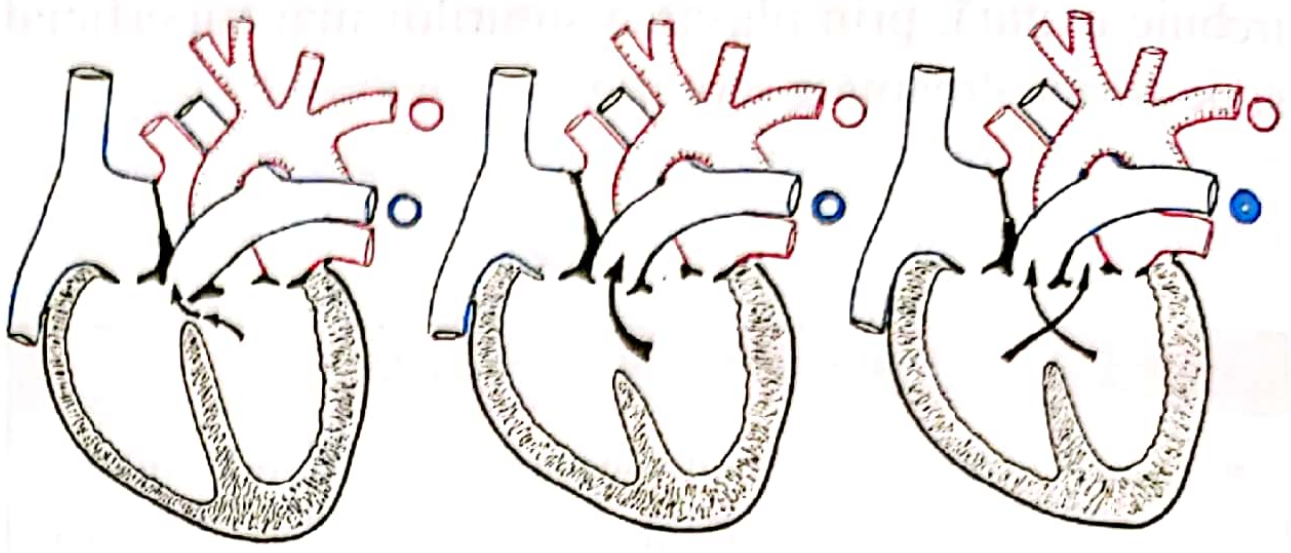

Fig. 39.12. Reprezentarea schematică a comportamentului șuntului interventricular în cazul unui DSV izolat, cu evidențierea gradului arteriopatiei pulmonare periferice (albastru).

5.2. Clasificarea hemodinamică a defectului septal ventricular este în funcție de consecințele fiziopatologice determinate de mărimea defectului și rezistențele vasculare pulmonare. Aceste variabile se modifică în timp, astfel și repercusiunile fiziopatologice și clinice sunt într-o continuă evoluție (**Fig. 39.13**).

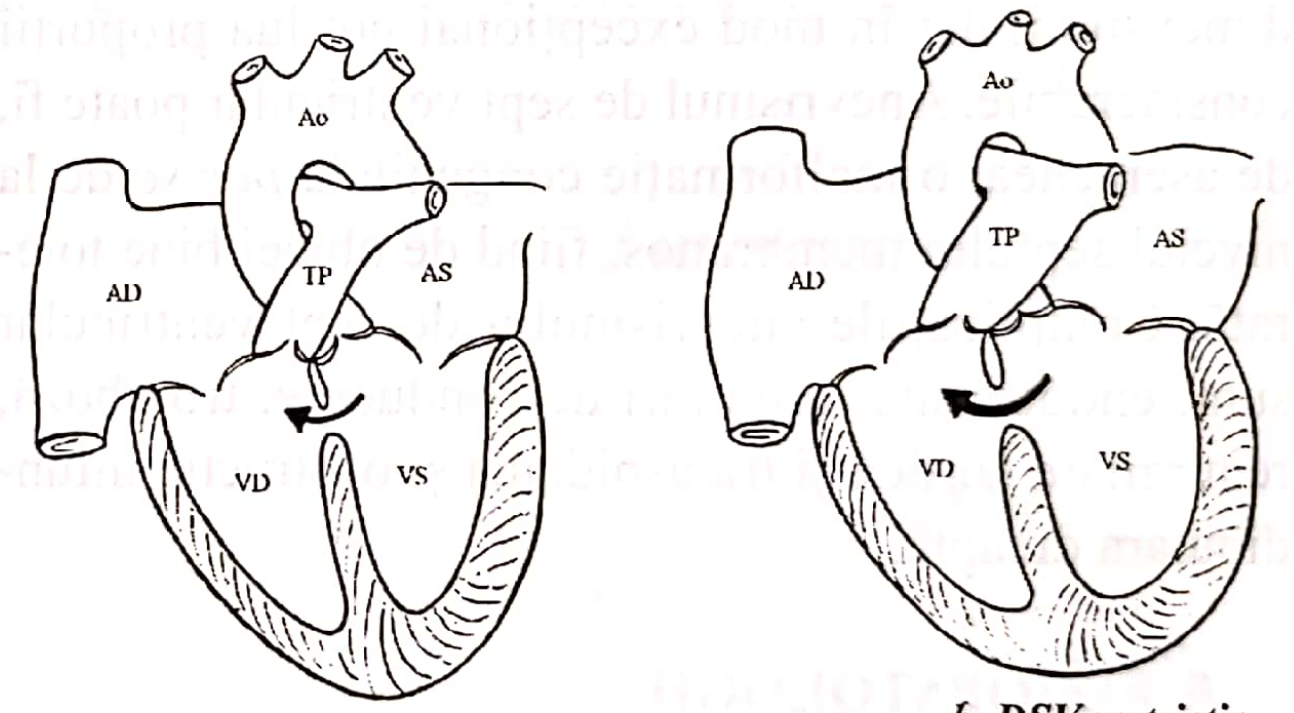

a. DSV restrictiv RVP nomale

b. DSV restrictiv RVP scăzute

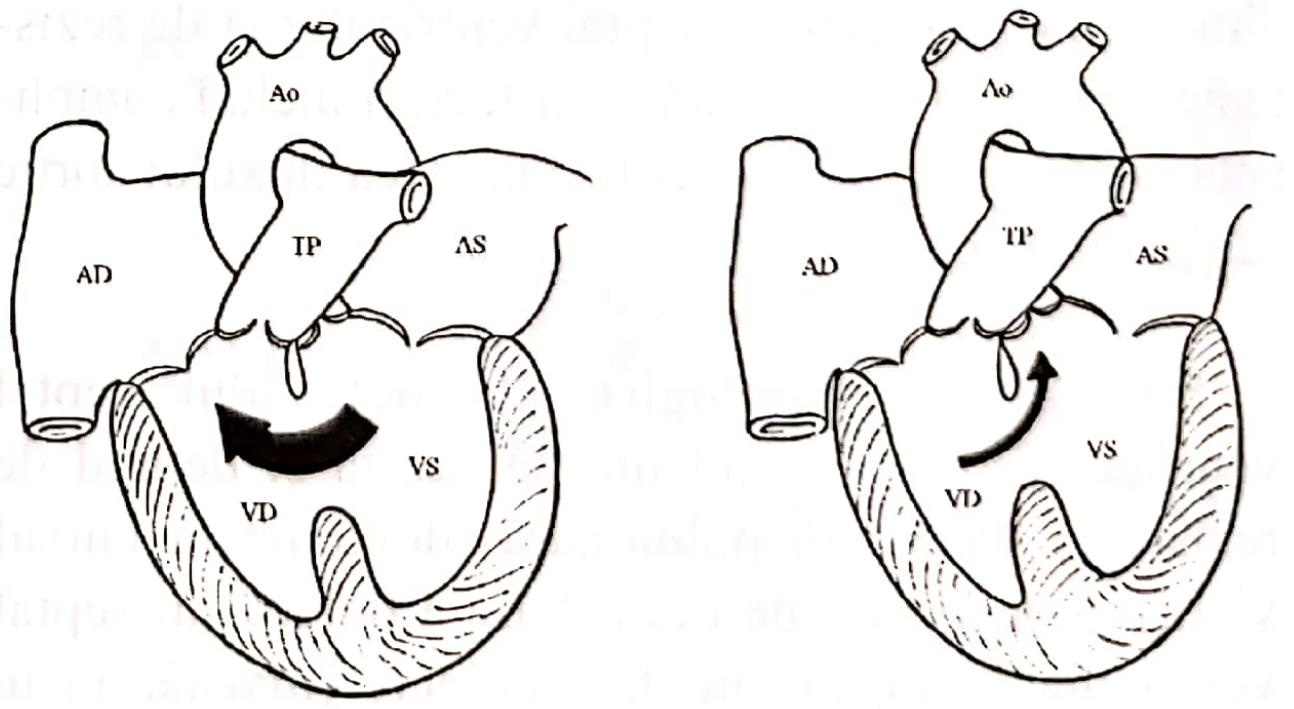

c. DSV nerestrictiv RVP crescute

d. Sindr. Eisenmenger

Fig. 39.13. Ilustrarea schematică a celor patru variante anatomo-funcționale în defectul septal ventricular (după Perloff, modificat).

Când şuntul stânga-dreapta de la nivelul defectului septal ventricular este restricţionat la nivelul defectului, vorbim de un defect septal ventricular restrictiv, când şuntul nu este limitat de mărimea defectului, avem un defect septal ventricular nerestrictiv, caz în care volumul şuntului depinde de rezistenţele vasculare pulmonare. Astfel, clasificarea anatomo-fiziologică **[42]** include patru categorii de defecte septale ventriculare:

- restrictive cu presiune normală în ventriculul drept şi artera pulmonară şi rezistenţe vasculare pulmonare normale;
- moderat restrictive cu presiune ventriculară dreaptă şi arterială pulmonară crescute, dar cu rezistenţe vasculare pulmonare scăzute;
- nerestrictive cu presiuni egale în ventriculul drept şi cel stâng, cu rezistenţe vasculare pulmonare crescute;
- nerestrictive cu presiuni egale în ventriculul stâng şi drept cu rezistenţe vasculare pulmonare suprasistemice – sindrom Eisenmenger.

Caseta 39.6

Fiziopatologie

Cu cât DSV-ul este mai mare, cu atât presiunea ventriculară stângă este transmisă ventriculului drept. Atunci când DSV-ul acoperă mai mult de 50% din aria rădăcinii aortice (defect nerestrictiv), presiunea ventriculară dreaptă devine egală cu presiunea ventriculară stângă. Raportul dintre rezistenţa vasculară sistemică şi rezistenţa vasculară pulmonară devine factorul determinant al şuntului stânga-dreapta în acel punct.

- DSV mic (restrictiv): mic şunt stânga-dreapta, presiune ventriculară dreaptă normală, fără dilatarea atriului stâng şi a ventriculului stâng.
- DSV moderat: şunt stânga-dreapta considerabil, hipertensiune pulmonară moderată, după vârsta de 2–3 ani, posibilă dilatare atrială stângă, semne de supraîncărcare de volum ventricular stâng.
- DSV mare: şunt stânga-dreapta important, hipertensiune pulmonară severă (la nivel sistemic); dilatare atrială stângă, supraîncărcare de volum ventricular stâng.
- DSV cu regurgitare aortică: fiziopatologia depinde de dimensiunea DSV-ului în cazul regurgitării aortice; aceasta poate duce la supraîncărcare de volum a ventriculului stâng şi/sau drept.

Caseta 39.6 *(continuare)*

- Defecte septale ventriculare multiple: fiziopatologia depinde de dimensiunea, numărul şi localizarea DSV-urilor.
- DSV cu coarctaţie de aortă.
- DSV cu întrerupere de arc aortic.

Un defect septal ventricular restrictiv (boala lui Roger) nu produce tulburări funcţionale majore, deoarece şuntul este mic şi rezistenţele pulmonare sunt cvasinormale.

Un defect septal ventricular moderat restrictiv se caracterizează prin presiuni sistolice crescute în ventriculul drept, dar mai mici decât în ventriculul stâng, astfel încât ventriculul stâng se adaptează la o creştere moderată în volum (telediastolic), iar ventriculul drept la o creştere moderată de presiune (postsarcină) **(Fig. 39.14)**.

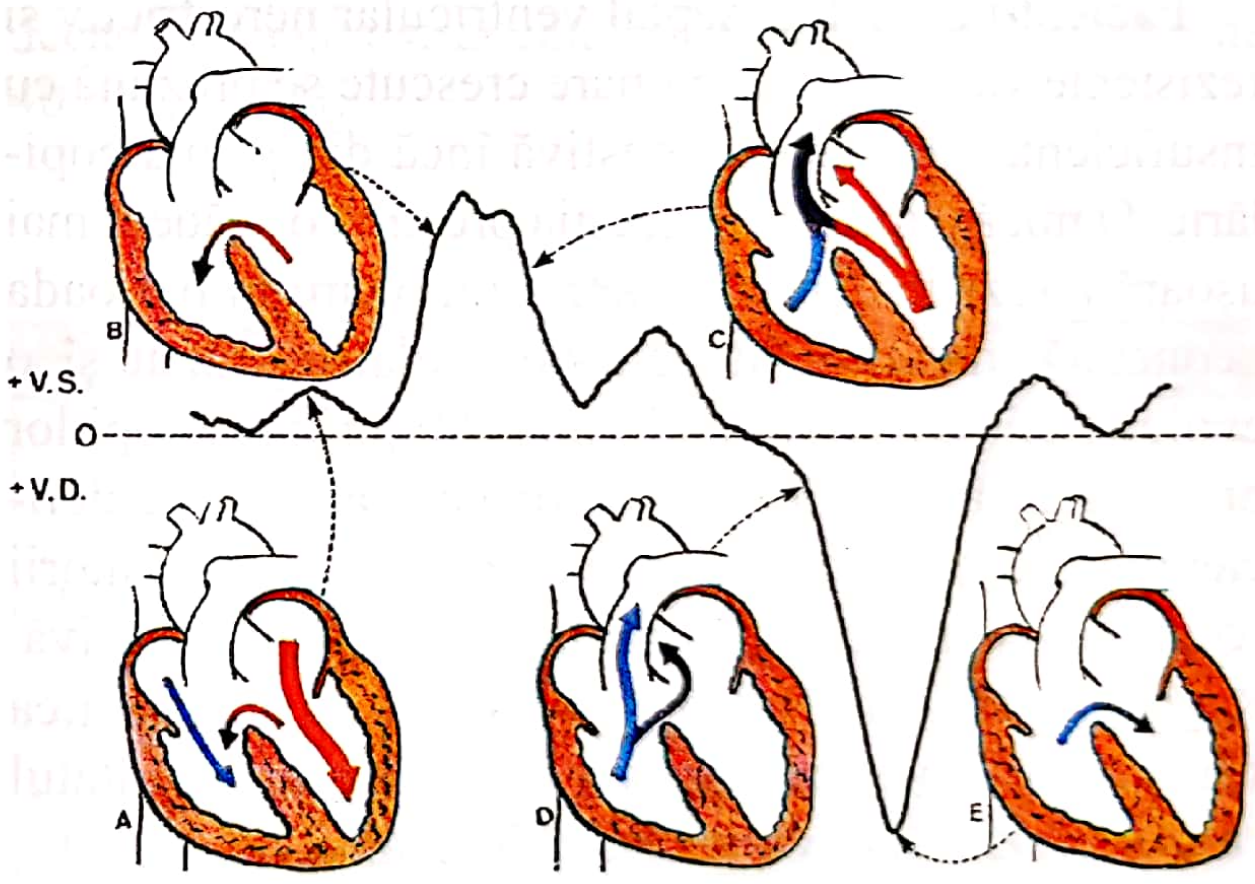

Fig. 39.14. Reprezentarea schematică a curbei presionale şi a şuntului interventricular în timpul unui ciclu cardiac (după Moss şi Adams).

Un defect septal ventricular nerestrictiv indică un comportament hemodinamic similar la nivelul celor două ventricule, datorită egalizării presiunilor sistolice. Volumul şi direcţia şuntului depind de raportul dintre rezistenţele vasculare pulmonare şi sistemice. Consecinţele şuntului stânga-dreapta semnificativ sunt: insuficienţa ventriculară stângă prin supraîncărcare volumetrică şi hipertrofie ventriculară dreaptă datorită hipertensiunii pulmonare. Creşterea rezistenţei vasculare pulmonare duce la o scădere consecutivă a şuntului stânga-dreapta şi la o scădere a încărcării ventriculului stâng, în timp ce presiunile rămân egale în cele două ventricule. Când rezistenţele vasculare pulmonare, devin suprasistemice, odată cu modificarea arhitecturii vasculare pulmonare, şuntul stânga-dreapta devine dreapta-stânga, iar ventriculul drept funcţionează similar ventriculului drept fetal.

La nou-născuţii cu defect septal ventricular nonrestrictiv, circulaţia pulmonară imatură joacă un rol esenţial în reglarea şuntului ventricular. În cazul defectului septal ventricular moderat restrictiv, două variabile pot influenţa în plus evoluţia şuntului: scăderea în dimensiune a defectului şi stenoza pe calea de ejecţie a ventriculului drept.

5.3. Sindromul Eisenmenger

Pacienţii cu defect septal ventricular nerestrictiv şi rezistenţe vasculare pulmonare crescute se prezintă cu insuficienţă cardiacă congestivă încă din prima copilărie. O mică parte dintre aceştia prezintă o scădere mai uşoară a rezistenţei vasculare pulmonare în perioada neonatală, determinând un şunt relativ scăzut şi o evoluţie clinică iniţial mai bună. Majoritatea copiilor prezintă însă insuficienţă cardiacă congestivă, deficienţe staturo-ponderale, dispnee, infecţii respiratorii recurente, alimentare dificilă, diaforeză excesivă. Reglarea unui şunt larg stânga-dreapta cu ameliorarea simptomatologiei este aproape întodeauna rezultatul creşterii rezistenţei vasculare pulmonare.

Când rezistenţele vasculare pulmonare le depăşesc pe cele sistemice, şuntul se inversează, pacientul devine cianotic, condiţie denumită de către Maude Abbott *complex Eisenmenger* **[43]**, după autorul studiului *Die angeborenen Defekte der Kammerscheidewände des Herzens (Defectele congenitale ale septului ventricular)* publicat de Viktor Eisenmenger în 1897 **[44]**. Paul Wood a introdus noţiunea de sindrom Eisenmenger în 1958 pentru a defini „hipertensiunea pulmonară cu şunt inversat" **[45]**.

Sindromul Eisenmenger este o afecţiune multisistemică care influenţează masa eritrocitară, hemostaza, sistemul nervos central, patul vascular sistemic, circulaţia coronariană, miocardul, funcţia renală şi respiratorie, cu modificări somatice şi endocrine. Morbiditatea şi mortalitatea în sindromul Eisenmenger au fost infuenţate de noile metode de management în afecţiunile multisistemice, ceea ce a dus la o prelungire a ratei de supravieţuire cu una până la două decade de viaţă faţă de statisticile iniţiale.

5.4. Comunicarea VS-AD

Un defect septal ventricular perimembranos poate determina două varietăţii de şunt între ventriculul stâng şi atriul drept (**Fig. 39.15**). Prima şi cea mai comună variantă o reprezintă o comunicare la nivelul porţiunii ventriculare a septului membranos în care şuntul stânga-dreapta este deviat de la nivelul ventriculului drept în atriul drept, printr-un defect al cuspei septale de la nivelul valvei tricuspide (perforaţie, cleft, absenţa comisurii antero-septale). În această variantă, există

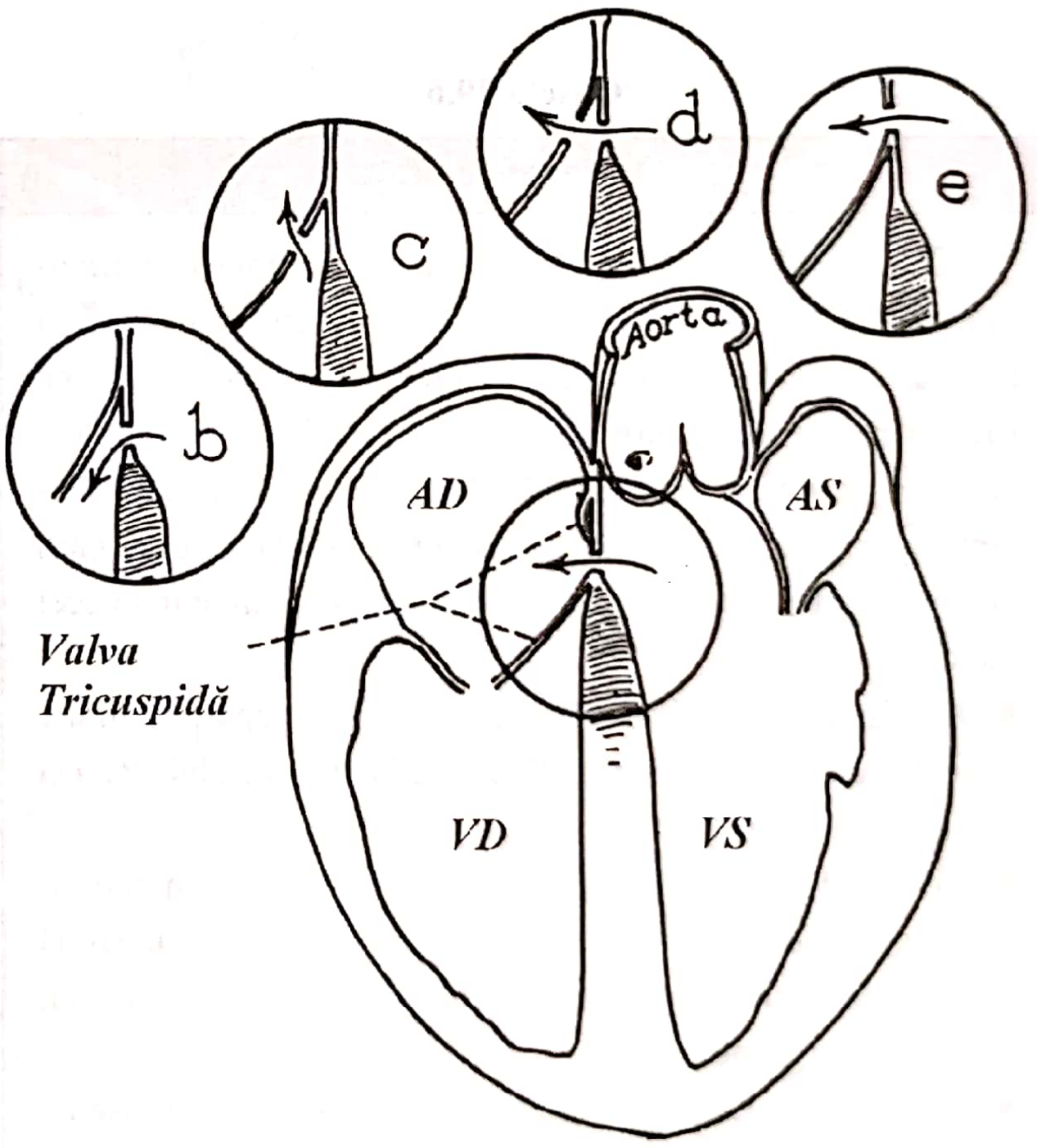

Fig. 39.15. Ilustrarea schematică a celor două variante de şunt VS-AD: figura principală descrie un defect la nivelul septului membranos ventricular cu retracţia valvei tricuspide. Figura e descrie un defect la nivelul porţiunii atrio-ventriculare a septului membranos; figurile **b**, **c** şi **d** reprezintă variante ale defectelor subanulare de sept membranos (după Perry, Burchell, Edwards, modificat).

aproape întotdeauna un anevrism de sept ventricular. În a doua variantă, mai rară, defectul este la nivelul porțiunii atrio-ventriculare a septului membranos, astfel că sângele trece direct din ventriculul stâng în atriul drept.

Consecințele fiziopatologice ale șuntului dintre ventriculul stâng și atriul drept depind de mărimea defectului și de rezistențele vasculare pulmonare, similar celorlalte tipuri de defecte septale ventriculare. Cronologia șuntului diferă însă, datorită faptului că acesta este prezent încă din perioada intrauterină. Atriul drept răspunde la creșterea de presiune prin dilatare corespunzătoare, iar presiunile arteriale pulmonare rămân aproape de normal. Supraîncărcarea volumică a atriului drept duce la supraîncărcarea ventriculului drept și, consecutiv, la creșterea debitului pulmonar și a volumului telediastolic ventricular stâng.

Tabloul clinic este asemănător celui din defectul septal ventricular, perimembranos restrictiv sau moderat restrictiv. Datorită prezenței sale *in utero,* șuntul nu este influențat de scăderea rezistenței vasculare pulmonare din perioada neonatală. Leziunea este susceptibilă la endocardita infecțioasă, la fel ca și defectul septal ventricular perimembranos.

În concluzie, mărimea defectelor este principala determinantă inițială a fiziopatologiei în DSV **[46]**. Defectele mari sunt nerestrictive. În defectele mici, raportul Qp/Qs rareori depășește 1,5, acestea fiind restrictive. În defectele de mărime medie, presiunea în VD este crescută, de regulă însă nu depășește jumătate din presiunea VS, iar Qp/Qs se situează între 2,5 și 3,0.

În primele săptămâni de viață, rareori se pune problema intervenției chirurgicale pentru DSV izolat. Oricum, pe măsură ce rezistențele vasculare pulmonare se reduc, și cresc șuntul stânga-dreapta, ca și riscul instalării insuficienței cardiace.

6. ISTORIA NATURALĂ

6.1. Evoluția clinică

Evoluția clinică a pacienților care s-au născut cu defect septal ventricular este destul de variabilă, depinzând în mare măsură de mărimea defectului, de magnitudinea șuntului stânga-dreapta și de rezistența vasculară pulmonară. Majoritatea defectelor septale ventriculare sunt restrictive (< 0,5 cm în diametru) și, frecvent, fie devine mai mici, fie se închid în timpul primului an de viață, evitându-se necesitatea închiderii chirurgicale în majoritatea cazurilor **[47-50]**.

La pacienții cu defecte septale ventriculare mai mari, simptomele se dezvoltă curând după naștere, când rezistența vasculară pulmonară crescută a nou-născutului scade. Insuficiența cardiacă congestivă, manifestată prin dispnee, infecții pulmonare repetate, hepatomegalie, transpirații și malnutriție, răspunde de obicei terapiei medicale, dar poate persista.

Rezistența vasculară pulmonară crescută secundar bolii vasculare pulmonare hipertensive se agravează cu vârsta **[51-53]**. Pacienții riscă să dezvolte boală vasculară pulmonară ireversibilă după vârsta de 1 până la 2 ani. Acest proces poate conduce la sindromul Eisenmenger, care se caracterizează prin: (1) rezistență vasculară pulmonară mai mare decât cea sistemică, (2) inversarea șuntului ventricular, rezultând cianoză și (3) în final insuficiență ventriculară dreaptă. Deși unii pacienți prezintă un tonus vascular pulmonar crescut în primul an de viață, sindromul Eisenmenger necesită în mod tipic mult mai mult timp pentru a se dezvolta, instalându-se cel mai frecvent în a doua și a treia decadă de viață și ducând la deces în jurul vârstei de 40 de ani **[54]**.

Caseta 39.7

Diagnostic clinic

Suflul DSV-ului se datorează șuntului stânga-dreapta la nivel ventricular. DSV-urile de dimensiuni mici au sufluri mai pro-nunțate decât cele de dimensiuni mari. Suflul DSV-urilor se aude în general cel mai bine la marginea sternală inferioară stângă.

Un zgomot 3 puternic sau o **huruitură diastolică** se aud la șunturile stânga-dreapta mari, datorate fluxului crescut prin valva mitrală.

Un **freamăt** se simte în unele cazuri, mai ales după vârsta infantilă. Șuntul dreapta-stânga la nivelul DSV-ului nu se aude, din cauza diferenței de presiune mici între ventriculul drept și cel stâng.

- ***Clinic***:
  - DSV mic (restrictiv): asimptomatic;
  - DSV moderat: în general asimptomatic, rar insuficiență cardiacă congestivă și/sau infecții respiratorii superioare recurente;
  - DSV mare: în general insuficiență cardiacă congestivă după vârsta de 2–3 luni, subdezvoltare, infecții pulmonare recurente.

Unii copii cu defect septal ventricular izolat dezvoltă stenoză subpulmonară datorită hipertrofiei infundibulare ventriculare drepte, făcându-i similari din punct de vedere fiziopatologic cu cei cu tetralogie Fallot. Acești pacienți nu prezintă riscul de a dezvolta boală vasculară pulmonară obstructivă, deoarece patul arteriolar pulmonar a fost „protejat" de presiunile ventriculare crescute, ca și când pacientul ar fi fost supus bandingului paliativ al arterei pulmonare.

6.2. Închiderea spontană a DSV-ului

Defectele septale ventriculare musculare (în special cele trabeculare) au tendința spre închidere spontană. Deși Henri Roger nu a prevăzut închiderea spontană a defectelor septale ventriculare, în 1918 au fost publicate primele două cazuri de copii la care defectul septal ventricular a dispărut cu vârsta **[55]**. Nu mai devreme de 1960, a fost documentată științific închiderea spontană a defectului septal ventricular. Faptul că în serii largi de necropsii geriatrice nu s-au găsit cazuri de defecte septale ventriculare (spre deosebire de defectele septale interatriale) arată că acestea fie se închid de timpuriu, fie duc la moarte precoce (Paul Wood) (**Fig. 39.16**).

Incidența închiderii spontane variază semnificativ de la un studiu la altul în funcție de lotul populațional, metode de diagnostic, tipul și localizarea defectului. Această incidență este estimată la 50-75% la defectul septal ventricular perimembranos și trabecular restrictiv, fiind ceva mai mare în cazul defectului septal ventricular trabecular. Defectele septale ventriculare moderat restrictive sau nerestrictive au o probabilitate de închidere spontană de 5-10%. Majoritatea defectelor se închid înaintea vârstei de un an și sub 10% se închid după vârsta de 8 ani. Defectele septale ventriculare multiple au o tendință crescută de închidere spontană, în special în primul an de viață (66%). Defectele septale ventriculare multiple de tip *swiss-cheese* nu se închid spontan; de asemenea defectele septului de intrare se închid rareori spontan, dar pot fi obstruate prin țesut valvular atrio-ventricular.

Mecanismele închiderii spontane includ: fibroza marginilor defectului indusă de modificările hemodinamice; aderența valvei tricuspide (foița septală) la defect, formând adesea un „săculeț" de țesut la nivelul tricuspidei; hipertrofia musculară, valabilă în general pentru defectele musculare **[56]**. Incidența închiderii spontane este cea mai mare în timpul primului an de viață și continuă într-un grad mai mic până la aproximativ 5 ani,

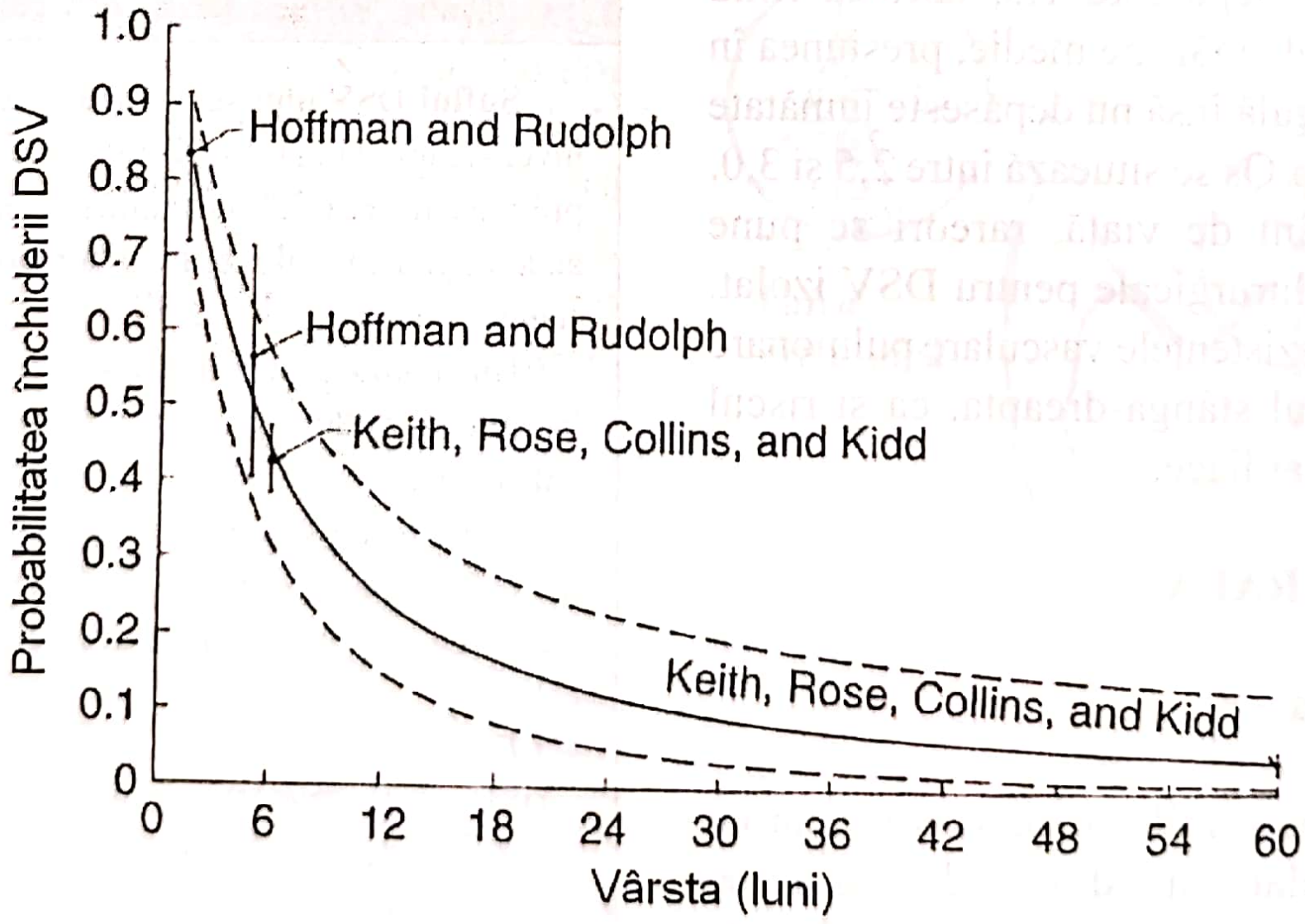

Fig. 39.16. Probabilitatea închiderii spontane a unui DSV larg în funcție de vârsta pacientului. Liniile întrerupte arată limitele de 70% de confidență în raport cu linia de probabilitate. Curbele de probabilitate, raportate de Hoffman și Rudolph (1966) și Keith și colaboratorii (1971), sunt arătate central pe o vârstă medie sau presupusă a pacienților în rapoartele lor (r < 0,001).

după care închiderea spontană este rară. Un mecanism indezirabil de ocluzie spontană a defectului septal ventricular este prolabarea unei cuspe a valvei aortice în interiorul defectului, provocând deseori insuficiență aortică severă – ceea ce constituie o indicație pentru corecție chirurgicală promptă (**Fig. 39.17**).

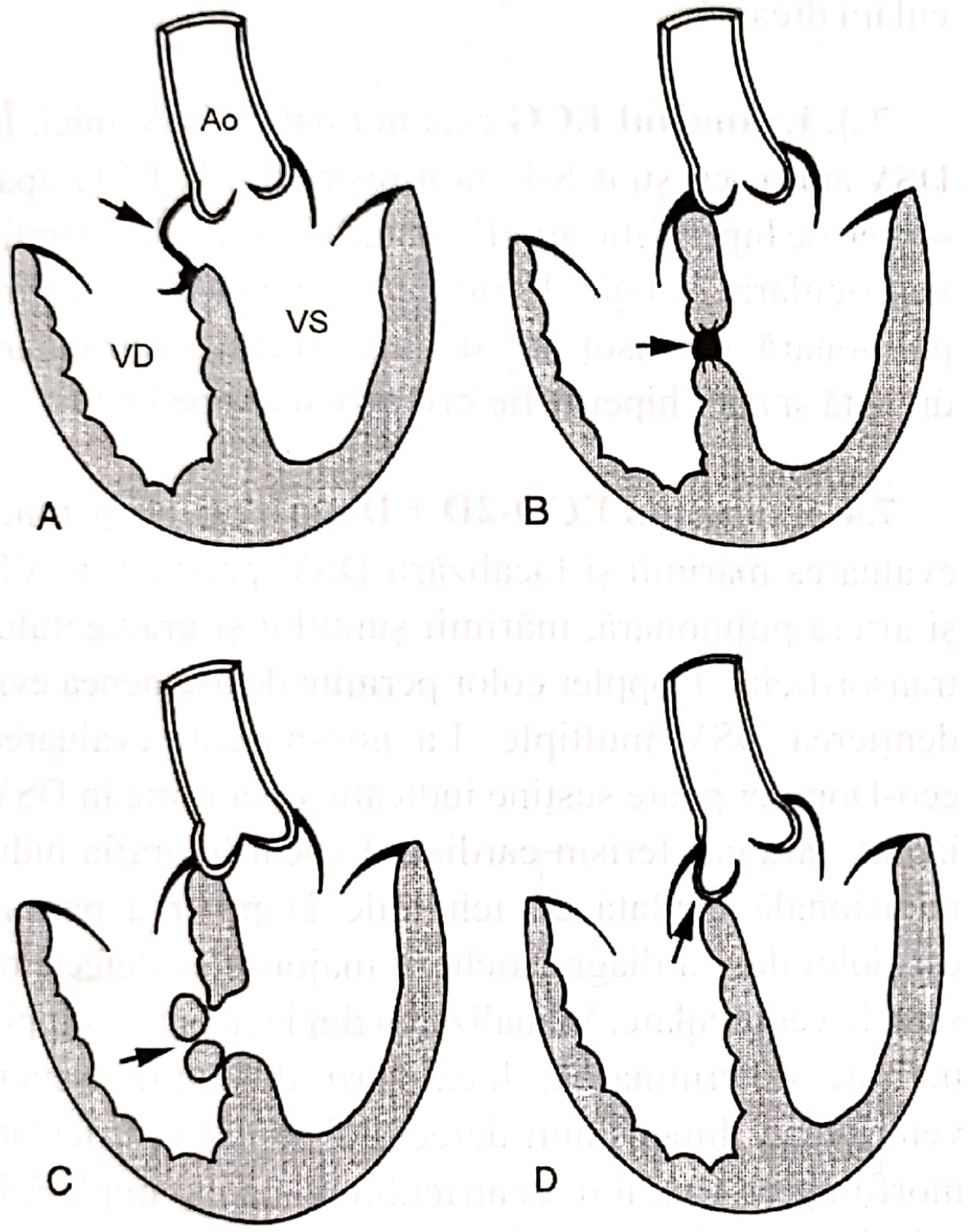

Fig. 39.17. Mecanismul închiderii spontane a DSV-ului: **A.** Închiderea unui defect perimembranos prin aderarea cuspei tricuspide. **B.** Închiderea unui mic DSV muscular prin fibrozare. **C.** Închiderea unui defect muscular prin hipertrofie musculară la nivelul VD. **D.** Închiderea unui defect subaortic prin aderarea unei cuspe aortice prolabate.

6.3. Complicații

Endocardita bacteriană este o complicație rară a defectului septal ventricular și apare cu o rată de aproximativ 0,3% dintre pacienții cu defect septal ventricular pe an **[57-60]**. Febra, bacteriemia și infecțiile pulmonare recurente sunt indicatori ai endocarditei. Infecția se localizează de obicei pe foița septală a valvei tricuspide, ceea ce poate determina un murmur sistolic accentuat și vegetații localizate la ecocardiografie. Tratamentul antibiotic este de obicei eficient și controlează infecția activă. După un astfel de episod, sunt indicate închiderea defectului septal ventricular, indiferent de mărimea sa, precum și repararea valvei tricuspide.

Tabelul 39.1 Complicații târzii la pacienții cu DSV neoperați

Endocardită infecțioasă
Regurgitare aortică – secundar prolabării cuspei aortice în defect, poate rezulta o regurgitare aortică progresivă. DSV este adesea mai mare decât se așteaptă (acest lucru se poate aprecia în timpul operației), dar devine mai mic sau poate fi închis complet prin prolabarea cuspei aortice
Stenoză subaortică și subpulmonară – ultima are forma unui ventricul drept cu dublă cameră
Sindrom Eisenmenger – la pacienții cu defect mare neoperat când rezistența vasculară pulmonară o depășește pe cea sistemică
Disfuncția de VS – datorită încărcării de volum pe termen lung și/sau regurgitării aortice importante
Aritmiile atriale sau ventriculare – fibrilația atrială este mult mai comună, de obicei tardivă, și adesea coincide cu creșterea șuntului stânga – dreapta datorită creșterii presiunii telediastolice în VS
Intoleranță la efort
Moarte subită cardiacă

Închiderea profilactică a defectelor septale ventriculare restrictive, în absența indicațiilor tradiționale pentru închidere, rămâne controversată datorită incidenței scăzute a endocarditei în comparație cu riscul scăzut, dar totuși prezent al morbidității și mortalității legate de închiderea chirurgicală a defectului septal ventricular, precum și din considerente emoționale și cosmetice.

7. DIAGNOSTIC

7.1. Manifestările clinice în DSV sunt în funcție de mărimea defectului și de afectarea rezistențelor vasculare pulmonare. Pacienții cu defecte septale ventriculare restrictive sunt în general diagnosticați prin descoperirea unui murmur puternic holosistolic, care se aude cel mai bine la nivelul marginii sternale stângi, rareori însoțit de un cord hiperactiv și de o bombare ventriculară. Intensitatea murmurului de la nivelul defectului ventricular poate varia semnificativ și poate fi invers proporțională cu mărimea defectului; cu cât dimensiunea este mai mică, cu atât mai puternic este murmurul. Pe măsură ce rezistența vasculară pulmonară crește, murmurul devine mai scăzut, mai dulce, limitându-se la protosistolă, și poate dispărea în întregime, lăsând în urmă un șunt puternic la nivelul inimii drepte (închiderea valvei pulmonare) care indică o hipertensiune pulmonară severă. Ficatul poate fi mărit și venele jugulare pot fi dilatate.

Pacienții cu DSV mici sunt asimptomatici, deși la auscultația inimii prezintă un suflu sistolic intens-rugos. Pe de altă parte, pacienții cu DSV mari (defectul poate atinge suprafața orificiului aortic) au manifestări clinice variabile, *in extremis* dezvoltând insuficiență cardiacă congestivă. Acești pacienți pot prezenta dispnee, infecții pulmonare repetate. La examenul obiectiv, se constată un suflu holosistolic de regurgitare, aspru-intens.

În prezența unui șunt S-D important și a rezistențelor pulmonare nemodificate, un suflu diastolic apexian poate fi audibil, rezultat din creșterea fluxului transmitral. În cazurile de închidere spontană a DSV, aceste semne dispar. La cealaltă extremă, se situează pacienții cu manifestări clinice obiective reduse și rezistențe vasculare pulmonare crescute: suflul sistolic diminuă sau dispare; dispare suflul diastolic; se întărește componenta pulmonară a SII; se instalează cianoză, care marchează inversarea șuntului.

7.2. Examenul radiologic se corelează cu determinările fiziopatologice. Aspectele observate pe radiografia toracică sunt legate de mărimea șuntului stânga-dreapta și includ grade variate de accentuare a desenului vascular pulmonar și cardiomegalie cu hipertrofie biventriculară. Electrocardiograma poate fi normală sau poate evidenția hipertrofie ventriculară dreaptă, stângă sau mixtă. Pacienții cu șunt S-D important prezintă cardiomegalie pe seama AS, încărcarea de volum a VS și dilatarea VD; încărcare vasculară pulmonară. În evoluție, odată cu creșterea rezistențelor vasculare pulmonare, persistă doar hipertrofia ventriculară dreaptă.

7.3. Examenul ECG este normal în DSV mici. În DSV mari, cu șunt S-D non-restrictiv, la ECG apar semne de hipertrofie atrială stângă și, izolat, hipertrofie ventriculară stângă. Evoluția spre boală vasculară pulmonară se însoțește de hipertrofie ventriculară dreaptă și apoi hipertrofie biventriculară pe ECG.

7.4. Examenul ECO-2D + Doppler color permite evaluarea mărimii și localizării DSV, presiunii în VD și artera pulmonară, mărimii șuntului și gradientului transorificial. Doppler color permite de asemenea evidențierea DSV multiple. La nou-născuți evaluarea eco-Doppler poate susține indicația operatorie în DSV izolat, fără cateterism cardiac. Ecocardiografia bidimensională cuplată cu tehnicile Doppler a permis cardiologilor să diagnosticheze majoritatea defectelor septale ventriculare. Vizualizarea din incidențe multiple permite determinarea: localizării defectului septal ventricular, dimensiunii defectului septal ventricular, morfologiei fluxului ventriculului stâng, implicării valvei aortice și a cordajelor valvulare atrio-ventriculare. Totuși, această tehnică nu furnizează alte informații importante, cum sunt: cuantificarea fluxului sanguin pulmonar (raportul Qp/Qs), presiunea în artera pulmonară și identificarea cu acuratețe a defectelor septale ventriculare multiple, toate acestea fiind determinate prin cateterism cardiac. ***Rezonanța magnetică nucleară (RMN)*** pare a furniza date utile la pacienții cu DSV.

7.5. Cateterismul cardiac și cineangiografia nu se aplică de rutină în DSV izolate. Oricum, la copiii mari conferă date precise privitoare la presiunile și rezistențele arteriale pulmonare (**Fig. 39.18**). Ventriculograma stângă este utilă în identificarea tipului de DSV.

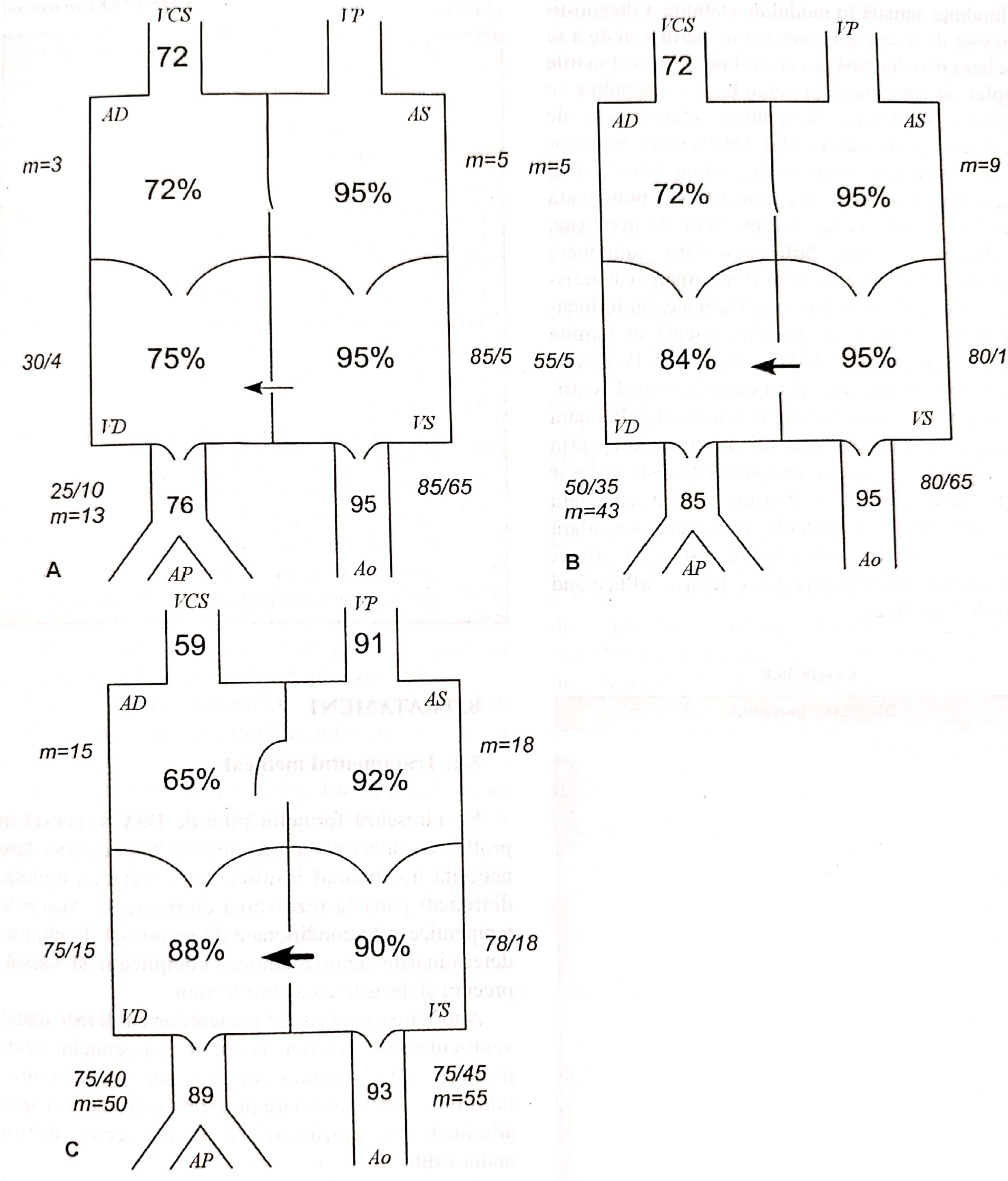
VCS
72
VP
AD
AS
m=3
72%
95%
m=5
30/4
75%
95%
85/5
VD
VS
25/10
m=13
76
95
85/65
A
AP
Ao
VCS
VP
72
AD
AS
m=5
72%
95%
m=9
55/5
84%
95%
80/10
VD
VS
50/35
m=43
85
95
80/65
B
AP
Ao
VCS
VP
59
91
AD
AS
m=15
m=18
65%
92%
75/15
88%
90%
78/18
VD
VS
75/40
m=50
89
93
75/45
m=55
C
AP
Ao

Fig. 39.18. Reprezentarea schematică a oximetriilor şi presiunilor măsurate prin cateterism la pacienţii cu DSV mic (**A**), mediu (**B**) şi larg (**C**). **A.** Hipertensiune pulmonară, şunt stânga–dreapta mic. **B.** Şunt semnificativ, presiune moderat crescută în VD. **C.** Egalizarea presiunilor în VD şi VS cu şunt foarte mare (după Fyler, modificat).

Tendința actuală în modul de stabilire a diagnosticului este de a se evita cateterismul cardiac și de a se pune bază mai degrabă pe ecocardiografie și estimările Doppler de flux. Această schimbare de atitudine se datorează tendințelor terapeutice chirurgicale de închidere timpurie a defectului. De exemplu, un sugar de 3 până la 6 luni, simptomatic, cu un defect septal larg, are aproape sigur o presiune arterială pulmonară crescută și un șunt stânga-dreapta mare. În acest caz, posibilitatea prezenței bolii vasculare pulmonare ireversibile se apropie de zero. Prin urmare, cateterismul cardiac, deși oferă informații tehnice, nu influențează decizia pentru terapia chirurgicală în lumina tehnicilor ecocardiografice avansate de azi. Pe de altă parte, un copil sau un adult tânăr cu defect septal ventricular larg poate avea o rezistență vasculară pulmonară crescută, care nu poate fi determinată cu acuratețe prin ecocardiografie. În aceste circumstanțe, este necesar cateterismul cardiac pentru a măsura presiunea în artera pulmonară, pentru a calcula rezistența vasculară pulmonară și pentru a determina răspunsul arterei pulmonare la vasodilatatoare, toate acestea influențând decizia de închidere.

Caseta 39.8

Diagnostic paraclinic

- ***Electrocardiogramă***:
  - – DSV mic (restrictiv): normal;
  - – DSV moderat: dilatare ventriculară stângă;
  - – DSV mare: hipertrofie biventriculară, dilatare atrială și ventriculară stângă.
- ***Radiografie toracică***:
  - – DSV mic (restrictiv): normal;
  - – DSV moderat: cardiomegalie ușoară (dilatație ventriculară stângă), vascularitate pulmonară crescută;
  - – DSV mare: cardiomegalie severă (dilatare ventriculară stângă și dreaptă), congestie pulmonară.
- ***Ecocardiogramă***: diagnostic în toate cazurile, prin recunoașterea morfologiei și a bolilor asociate; în cazurile fără complicații, decizia chirurgicală se bazează doar pe rezultatele ecografiei.
  - – *defectul septal ventricular perimembranos*: prin vedere precodială sau subcostală, evidențiază zona imediat inferioară rădăcinii aortei;
  - – *defectul septal ventricular muscular*: cel mai bine se vede prin eco Doppler color;

Caseta 39.8 *(continuare)*

  - – *defectul septal ventricular juxtaarterial „doubly committed"*: vedere subcostală sau precodială; eco-Doppler color; ecocardiografia transesofagiană îmbunătățește acuratețea detaliilor morfologice și funcționale.
- ***Cateterism cardiac***: la pacienții cu DSV moderat, este necesar în determinarea cantitativă a șuntului stânga-dreapta; la pacienții cu DSV mare, este necesar pentru a cuantifica gradul hipertensiunii pulmonare și a rezistenței pulmonare vasculare; cineangiografia ventriculară stângă este necesară pentu a localiza cu precizie și a afla numărul DSV-urilor multiple; în anumite cazuri de defecte musculare, pentru a evalua fezabilitatea închiderii prin catetrism intervențional. Cele mai bune unghiuri pentru a vizualiza DSV-ul pe angiograma ventriculară stângă sunt următoarele:
  - – DSV-urile perimembranoase, musculare mijlocii și apicale se văd cel mai bine în *vedere oblică anterioară stângă*;
  - – DSV-urile anterioare musculare și subpulmonare se văd cel mai bine în vedere *oblică anterioară dreaptă*;
  - – DSV-urile posterioare musculare și ventriculare de intrare se văd cel mai bine în *vedere hepato-claviculară* (40° oblic anterior stâng și 40° angulație cranială).

8. TRATAMENT

8.1. Tratamentul medical

Se adresează formelor mici de DSV și constă în profilaxia endocarditei infecțioase. Copiii cu DSV larg necesită tratamentul insuficienței cardiace (digitală, diuretice) până la rezolvarea chirurgicală. Măsurile terapeutice sunt condiționate de manifestările clinice, determinările hemodinamice, complicații și vârstă, precum și de asocierea altor leziuni.

Abordarea medicală a pacienților cu defect septal ventricular este direcționată asupra consecințelor fiziopatologice ale șuntului stânga-dreapta, asupra controlului rezistenței vasculare pulmonare crescute și spre administrarea profilactică a antibioticelor pentru endocardită.

Sugarii cu insuficiență cardiacă congestivă răspund adesea la digitală, terapie diuretică și reducerea postsarcinii. Poate fi necesară suplimentarea aportului nutrițional, datorită alimentației sărace și malnutriției.

Pentru infecţiile pulmonare recurente se recomandă terapia antibiotică optimă. Aceste măsuri suportive permit adesea temporizarea tratamentului chirurgical şi pot promova restrângerea sau închiderea spontană a defectului septal ventricular. Când ele nu sunt eficiente, ar trebui practicată închiderea chirurgicală. Ocazional, un pacient poate necesita ventilaţie asistată şi suport inotropic pentru a trata insuficienţa cardiacă congestivă decompensată, abordare ce constituie o punte către terapia chirurgicală. În aceste condiţii, ar trebui întreprinsă o evaluare minuţioasă pentru a determina cauzele decompensării, cum ar fi: stenoza subaortică, coarctaţia, canalul arterial permeabil sau infecţia.

Pacienţii mai în vârstă, cu hipertensiune pulmonară şi rezistenţă vasculară pulmonară crescută, necesită cateterism cardiac în scopul decelării răspunsului presiunii arteriale pulmonare la oxigenul inspirat şi la alte vasodilatatoare cum sunt: amrinona, izoproterenolul, nitroglicerina, nitroprusiatul, oxidul nitric administrat inhalator şi prostaglandina E_1. Creşterea şuntului stânga-dreapta şi/sau descreşterea presiunii arterei pulmonare medii sunt considerate răspunsuri favorabile închiderii defectului septal ventricular. Aceiaşi agenţi pot fi administraţi postoperator pentru a provoca remiterea hipertensiunii pulmonare reversibile.

Pacienţii cu DSV nerestrictiv neoperaţi dezvoltă în evoluţie hipertensiune arterială pulmonară (sindrom Eisenmenger) cu inversarea şuntului şi apariţia cianozei. Creşterea rezistenţelor arteriale pulmonare peste 6 $u \cdot m^2$ este considerată contraindicaţie pentru intervenţia reparatorie a DSV. În unele cazuri, terapia de durată cu antagonişti de endotelină (*bosentan*), prostacicline (*epoprostenol*) sau inhibitori de PDE5 (*sildenafil)* a fost urmată de reducerea rezistenţelor vasculare pulmonare.

8.2. Închiderea intervenţională

Experienţa câştigată prin închiderea intervenţională a defectului septal atrial a permis extinderea metodelor şi asupra defectelor septale ventriculare. De la prima închidere transcateter a unui defect septal ventricular în 1988 de către Lock **[61]**, o varietate de dispozitive şi tehnici au fost folosite. Necesitatea unor teci vasculare mari, tehnicile dificile de implantare şi interferenţa cu valvele aortice şi tricuspide au grevat metoda cu o rată crescută de complicaţii şi şunturi reziduale semnificative. Introducerea noilor generaţii de umbreluţe de tip Amplatzer a dus la ameliorări remarcabile.

Pornind de la cel mai frecvent tip de defect septal ventricular, cel perimembranos, este evident că proximitatea unor structuri vitale trebuie luată în consideraţie pentru a se evita apariţia unor complicaţii uneori redutabile. Astfel, raporturile anatomice cu valva tricuspidă, valva aortică şi ţesutul de conducere atrio-ventricular reprezintă cauzele celor mai multe complicaţii şi eşecuri ale închiderii intrevenţionale. Cu toate acestea, noul dispozitiv de tip Amplatzer a fost utilizat cu o rată de succes de până la 93%. Selecţia pacienţilor, precum şi complicaţiile tardive (bloc AV) sunt încă subiecte controversate în studiile raportate de intervenţionişti.

Până nu demult închiderea percutană cu dublă „umbrelă" se indica în DSV mici, musculare (**Fig. 39.19**). Experienţa în acest domeniu era redusă şi costul prohibitiv **[62]**. DSV musculare trabeculare s-au dovedit cele mai potrivite pentru închiderea pe această cale, datorită localizării anatomice ce permite abordarea directă şi datorită marginilor musculare care facilitează ataşarea dispozitivului. Închiderea DSV perimembranoase este mai dificilă din punct de vedere tehnic, din cauza învecinării cu structurile valvulare.

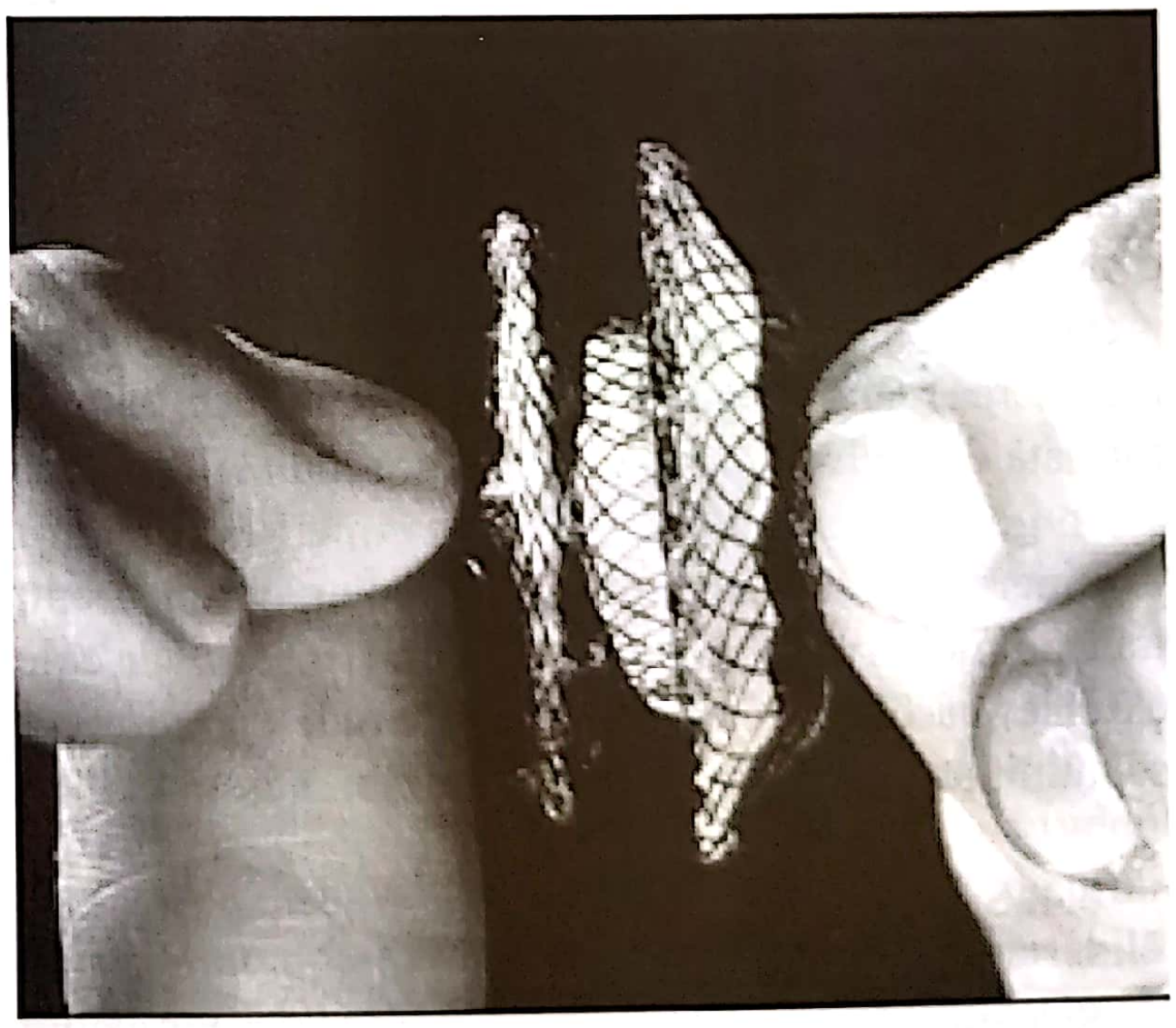

Fig. 39.19. Dispozitiv de închidere a defectelor septale atriale prin cateter (umbreluţă).

La copiii sub 5 kg, o abordare hibridă chirurgicală şi intervenţională transventriculară poate fi luată în consideraţie. Din punct de vedere chirurgical, nu există o limitare în ceea ce priveşte greutatea pacientului, multe studii cuprind pacienţi cu o masă corporală mai mică de 2,5 kg.

În concluzie, defectele septale ventriculare musculare, simple sau multiple, se pretează cel mai bine la închiderea intervenţională, abordarea hibridă fiind indicată la pacienţii de calibru foarte mic. În ceea ce priveşte defectul septal ventricular perimembranos, închiderea chirurgicală pare să fie cea mai sigură în condiţiile actuale de tehnică chirurgicală şi circulaţie extracorporeală, dar cazuri selectate pot beneficia cu succes de închiderea intervenţională.

8.3. Închiderea chirurgicală

Intervenţia reparatorie este indicată timpuriu (< 3 luni) la copiii cu insuficienţă cardiacă, în ciuda tratamentului medical. Prezenţa malformaţiilor asociate indică de asemenea intervenţia chirurgicală precoce. La majoritatea pacienţilor cu DSV izolat şi rezistenţe vasculare pulmonare scăzute, chirurgia poate fi amânată până în jurul vârstei de 12 luni în speranţa închiderii spontane **[63]**. După această vârstă, închiderea spontană a defectului este puţin probabilă şi DSV moderate-mari (Qp/Qs > 1,5) au indicaţie chirurgicală.

Strategii operatorii. Localizarea preoperatorie a defectului septal ventricular determină obţiunile disponibile în ceea ce priveşte inciziile cardiace necesare pentru expunere, evitarea lezării căilor de conducere, precum şi tehnica operatorie potrivită pentru a asigura închiderea, când o parte a perimetrului defectului este formată din valvele atrio-ventriculare sau semilunare.

În general, există cinci abordări operatorii pentru închiderea defectului septal ventricular: atrial drept, transpulmonar, transaortic, ventricular drept, iar cele extinse, care afectează mai mult decât o regiune a septului, pot necesita o abordare combinată.

8.4. Selecţia pacienţilor

Selectarea pacienţilor pentru închiderea defectului septal ventricular este condiţionată de mărimea şi tipul defectului septal ventricular (determinate prin ecocardiografie şi cateterism cardiac), istoricul natural al defectelor septale ventriculare, simptomele survenite ca urmare a defectului septal ventricular şi factorii complicanţi.

Sugarii cu defecte septale ventriculare largi şi insuficienţă cardiacă congestivă severă, refractară, ar trebui supuşi închiderii chirurgicale a defectului oricând în primele 3 luni de viaţă. Dacă, totuşi, aceşti pacienţi răspund terapiei medicale, este justificată o urmărire conservativă până la aproximativ 6 luni. Închiderea spontană a defectelor septale ventriculare largi devine puţin probabilă după această vârstă, în timp ce incidenţa bolii vasculare pulmonare obstructive progresive creşte. Închiderea defectului septal ventricular ar trebui practicată în această perioadă mai ales dacă rezistenţa vasculară pulmonară este crescută (≥ 4 u/m^2) **[2, 64]** sau dacă şuntul stânga-dreapta (Qp/Qs) depăşeşte 2 : 1.

Sugarii cu defecte septale ventriculare mici (decelate prin ecocardiografie şi examinare clinică) necesită terapie medicală redusă sau nu necesită terapie medicală. Ei sunt urmăriţi în speranţa că defectul septal ventricular se va micşora şi/sau se va închide spontan. După primul an de viaţă, pacienţii asimptomatici cu defecte mici paramembranoase sau musculare pot fi reevaluaţi în timp util în căutarea semnelor fiziopatologice şi anatomice care ar sugera indicaţii pentru închiderea chirurgicală. Date recente au pus sub semnul întrebării valabilitatea indicaţiilor pentru închiderea defectului septal ventricular ce ţin de istoric **[65]**. Indicaţiile propuse, mai liberale, sunt: orice dovadă de prolaps al valvei aortice (chiar fără regurgitare), un istoric de endocardită şi orice dovadă de dilatare ventriculară, chiar dacă şuntul stânga-dreapta este mai mic de 2 : 1.

Pacienţii de vârstă mai mare cu defecte septale ventriculare largi se prezintă câteodată cu boală vasculară pulmonară obstructivă stabilizată, în grade variate. În mod previzibil, aceşti pacienţi au un istoric de oarecare îmbunătăţire clinică în antecedente, îmbunătăţire datorată scăderii şuntului stânga-dreapta ca răspuns la rezistenţa vasculară pulmonară crescută. Pacienţii cu şunt puternic dreapta-stânga şi cu o valoare calculată a rezistenţei vasculare pulmonare peste 8 u/m^2, care nu răspund la vasodilatatoarele arteriale pulmonare, nu sunt consideraţi candidaţi pentru închiderea chirurgicală a defectului. Unele centre s-au bazat pe biopsia pulmonară pentru a evalua gradul modificărilor vasculare pulmonare, dar această practică a căzut în disgrație **[66-68]**. Există o experiență limitată legată de închiderea defectului septal ventricular asociată cu transplantul unuia sau a ambilor plămâni, practicate la pacienții cu boală vasculară pulmonară progresivă.

Copiii depistați cu DSV după vârsta de 6 luni, cu rezistențe vasculare pulmonare crescute, vor fi adresați prompt pentru închiderea defectului. Aceeași strategie se aplică și în defectele subarteriale și atrio-ventriculare, deoarece acestea nu se închid spontan **[69]**. Pacienții cu rezistențe pulmonare peste 8 u·m^2 vor fi supuși la măsurătorile angiografice testului la oxigen sau isoproterenol. Dacă rezistențele scad sub 7 u·m^2, aceștia au indicație de corecție totală.

La tinerii cu DSV mici ($Qp/Qs < 1{,}5$), există șansa reducerii sau închiderii comunicării ventriculare, iar intervenția nu se recomandă în mod curent înaintea vârstei de 10 ani. Oricum, pacienții cu DSV supuși intervențiilor cu risc de bacteriemie necesită profilaxia endocarditei infecțioase.

Chirurgia precoce în tipul subarterial al DSV este motivată de riscul instalării insuficienței aortice **[70-72]**. Închiderea transcutanată a DSV mici se practică pentru DSV mai mici de 1,5 cm cu ajutorul unor „umbreluțe" autoexpandabile. Pacienții cu defecte septale ventriculare conale au o mare probabilitate să dezvolte prolaps de valvă aortică și insuficiență aortică, în special după vârsta de 5 ani. Intervenția chirurgicală timpurie poate controla sau preveni progresia insuficienței aortice **[73, 74]**. Datorită istoricului lor natural, toate defectele septale ventriculare conale trebuie inchise indiferent de magnitudinea șuntului stânga-dreapta **[75, 76]**.

Caseta 39.9

Indicații pentru tratament chirurgical

- ***Diminuarea spontană a dimensiunii***:
  - Defectele septale ventriculare perimembranoase tind să-și diminueze dimensiunea (aproape 50%); așadar, copiii trebuie lăsați să crească, deoarece DSV-urile pot să se închidă spontan; închiderea spontană a defectelor implică, în marea majoritate a cazurilor, țesutul valvei tricuspide;
  - DSV-urile musculare în general se micșorează și se pot închide spontan;

Caseta 39.9 *(continuare)*

  - Defectele septale ventriculare juxtaarteriale „doubly committed" sunt în general mari și nu se micșorează spontan.
- ***Dezvoltarea bolii obstructive vasculare pulmonare***: foarte puțin întâlnită astăzi; poate să apară în primii doi ani de viață. Intervenția chirurgicală este contraindicată în următoarele cazuri:
  - rezistență vasculară pulmonară mai mare de 8–10 unități Wood;
  - rezistență vasculară pulmonară fără răspuns la vasodilatatoare pulmonare, cum ar fi oxigenul sau oxidul nitric;
  - șunt dreapta-stânga predominant în DSV.
- ***Indicații pentru tratament chirurgical***:
  - DSV mic (restrictiv): nu există indicații pentru intervenția chirurgicală, în absența regurgitării aortice; prevenirea endocarditei bacteriene.
  - DSV moderat: tratament chirurgical (închiderea defectului), în general după primul sau al doilea an de viață.
  - DSV mare: tratament chirurgical (închiderea defectului), în general în primele 6 luni de viață.
  - DSV cu regurgitare aortică: în prezența unui DSV, chiar și de dimensiuni reduse, indicația pentru intervenția chirurgicală (închiderea defectului cu sau fără plastie de valvă aortică) la primele semne (sau agravarea unor semne anterioare) de regurgitare aortică.

Gradientul presional ventricular în formele restrictive creează un efect de „jet" în VD cu reacție hipertrofică medio-ventriculară și realizarea a două regimuri de presiune (crescută în porțiunea apicală și scăzută bazal), modificări ce trebuie avute în vedere când intervenția trebuie efectuată mai tardiv.

Copiii cu defecte restrictive și șunt stânga-dreapta scăzut rămân de obicei asimptomatici, cu terapie medicală minimă sau în absența unei terapii, și starea lor se poate realmente îmbunătăți pe măsură ce dimensiunea relativă a defectului septal ventricular scade. Dilema clinică ivită este legată de cel mai prudent moment pentru intervenția de închidere a defectului. Deși evoluția bolii vasculare pulmonare este variabilă, există un acord general cu privire la faptul că boala vasculară pulmonară ireversibilă nu apare înaintea vârstei de 1 până la 2 ani.

Caseta 39.10

Indicații pentru intervenția tardivă pentru DSV

- Prezența unui DSV semnificativ (cu dilatara inimii stângi, Qp/Qs = 2, apariția simptomelor);
- Deteriorarea funcției ventriculare determinată de supraîncărcarea de presiune (ventricul drept) sau volum (ventricul stâng);
- Dezvoltarea obstrucției semnificative a tractului de ieșire al ventriculului drept (gradient Doppler > 50 mm Hg), mai frecvent în forma cu ventricul drept cu dublă cameră; în aceste cazuri DSV sunt de obicei mici;
- Prezența prolapsului cuspei aortice cu regurgitare aortică progresivă documentată (moderată sau mai mult);
- Endocardite recurente.

8.5. Tehnici chirurgicale paliative

Banding-ul de arteră pulmonară reprezintă stenozarea chirurgicală a arterei pulmonare cu ajutorul unei „benzi" textile, determinând reducerea debitului pulmonar (reducerea presiunii arteriale pulmonare la 50% din presiunea arterială sistemică). Această procedură paliativă este indicată la copiii mici cu DSV larg și insuficiență cardiacă, într-o condiție biologică severă, care expune la un risc crescut o corecție definitivă. De asemenea, în cazul DSV multiplu, banding-ul poate temporiza cura chirurgicală totală până la vârsta de 3–5 ani [77].

De la introducerea lui din 1952, banding-ul de arteră pulmonară a reprezentat cea mai utilizată intervenție chirurgicală paliativă la pacienții cu debit pulmonar crescut. În mod tradițional, o bandeletă textilă obișnuită de Dacron, de aproximativ 4-5 mm lățime, este montată în jurul trunchiului arterei pulmonare, chiar proximal de bifurcația pulmonară, în ramurile pulmonară dreaptă și stângă.

Banding-ul de arteră pulmonară este utilizat la copiii cu diferite cardiopatii congenitale, care sunt fie prea tineri pentru o cură definitivă, fie prezintă comorbidități severe. Unii autori au dezvoltat tehnici de banding pulmonar reglabil. Acesta constă dintr-o bandeletă care conține un miez metalic expandabil, ce poate fi ulterior dilatat cu balon intrapulmonar introdus pe cateter venos. Acesată tehnică permite reglarea ulterioară a banding-ului în funcție de statusul hemodinamic, până la momentul optim pentru corecție definitivă.

Noi metode de banding pulmonar reglabil sunt în fază de studiu experimental. Printre acestea se numără și dispozitivul cu reglaj telemetric (FloWatch™), care permite reglajul banding-ului cu ajutorul unei telecomenzi [78].

Ca regulă generală banding-ul trebuie strâns până când presiunea medie în artera pulmonară ajunge la jumătate din presiunea medie sistemică. Măsurătorile în aortă și pulmonară se fac înainte și după realizarea bandingului la un FiO_2 de 0,2.

Regula Trusler: perimetrul banding-ului este 20 mm plus 1mm/kg corp.

Complicațiile banding-ului sunt fie funcționale, legate de obicei de complianța scăzută a ventriculului drept, fie mecanice, manifestate precoce (sângerări, malpoziții, complicații chirurgicale și anestezice), fie tardive (eroziuni, deplasarea banding-ului).

Caseta 39.11

Tratamentul paliativ

Tratamentul paliativ (banding de arteră pulmonară) trebuie luat în considerare în următoarele cazuri:

- defecte multiple la vârstă mai mică de 6 ani, mai ales când este necesară ventriculotomia;
- asocierea cu coarctația de aortă sau întreruperea arcului aortic;
- asocierea cu alte boli non-cardiace (omfalocel, atrezie esofagiană, hernie diafragmatică);
- nou-născuți sever subdezvoltați;
- infecții respiratorii active, incontrolabile, datorate insuficienței cardiace severe, care fac imposibil bypass-ul cardio-pulmonar.

8.6. Tehnici chirurgicale corective

Închiderea primară a DSV izolate în toate cazurile cu indicație operatorie a dus practic la dispariția bandingului arterei pulmonare [79]. Intervenția se practică în bypass cardio-pulmonar standard, folosindu-se canularea bicavală. Protecția miocardului se face cu soluție cardioplegică administrată anterograd în bulbul aortic.

Cu excepția DSV subarterial sau muscular, abordul se face, de obicei, prin atriul drept. Expunerea defectului este facilitată de retracția cuspelor septală și anterioară a valvei tricuspide. Uneori este necesară dezinserția cuspei septale, urmată de resutura ei după închiderea DSV.

Defectul ***perimembranos*** se închide cu un petic din material sintetic (Dacron, Gore-Tex etc.) sau pericard autolog (la copiii mici). În cazul defectelor mici, închiderea DSV se poate face prin sutură directă, dar cel mai adesea este necesară închiderea cu petic. Sutura peticului se face cu fire monofilament separate, armate cu petice (la copiii mici și nou-născuți) sau cu fir continuu. De menționat evitarea lezării sistemului excitoconductor prin plasarea suturilor la nivelul marginii postero-inferioare a DSV; de asemenea, se va evita lezarea valvei aortice la suturarea marginii superioare. Abordul prin infundibulul ventriculului drept oferă o vizibilitate excelentă în majoritatea tipurilor de DSV, fiind preferat de unii autori abordului prin atriul drept; acesta permite inspecția și, eventual, corecția chirurgicală la nivelul tractului de ejecție a ventriculului drept sau a valvei pulmonare.

DSV ***subarterial*** este abordat, de obicei, prin valva pulmonară fără ventriculotomie. Uneori, este necesară ancorarea peticului prin fire armate trecute la baza cuspelor pulmonare. În prezența regurgitării aortice severe, aceasta trebuie reparată și necesită aortotomie concomitentă. Corecția insuficienței aortice se face, de obicei, prin resuspendarea comisurilor aortice cu fire armate cu petice. Unii autori au descris tehnica cu două petice: unul pentru închiderea DSV și altul fixat la peretele aortic, pe care se ancorează cuspa aortică prolabată **[80]**.

DSV de tip ***atrio-ventricular*** se închide prin atriul drept, fiind bine vizualizat după retracția sau dezinserția cuspei tricuspide septale. Un cleft de valvă mitrală anterioară va fi suturat la fel ca în defectul septal atrio-ventricular (vezi capitolul respectiv).

Închiderea defectelor situate în ***septul muscular*** se va face în funcție de localizare. DSV musculare mediale pot fi închise cu un singur petic prin atriul drept. Trabecularea excesivă a ventriculului drept poate da impresia că defectele sunt multiple; aceste trabecule trebuie rezecate pentru a vizualiza marginile orificiului real. Incizia ventriculului drept este necesară pentru a expune porțiunea anterioară a septului muscular. Pentru închiderea defectelor multiple pot fi utilizate suturi armate cu petice, ancorate pe septul ventricular și suprafața anterioară a ventriculului drept.

Defectele situate în porțiunea apicală a ventriculului drept sunt dificil de abordat și necesită, uneori incizia apicală a ventriculului stâng. Această abordare prezintă însă riscul dezvoltării unui anevrism apical de ventricul stâng **[81]**.

Caseta 39.12

Tratament chirurgical
(cu bypass cardio-pulmonar)

Defectul este în general închis cu petic (PTFE, Dacron, Teflon, în funcție de opțiunea chirurgicală; foarte rar este folosit petic de pericard), suturat cu fir continuu (rar fire întrerupte). Închiderea cu fir armat cu petic de Teflon este folosită la defectele foarte mici.

- ***Defectul septal ventricular perimembranos***: închiderea cu petic a defectului, prin atriotomie dreaptă și retracția sau dezinserția valvei tricuspide; închiderea cu petic prin ventriculotomie dreaptă, în cazul obstrucției infundibulare asociate, necesită ventriculotomie dreaptă.
- ***Defectul septal ventricular muscular***: închiderea cu petic a defectului, prin atriotomie dreaptă și retracția valvei tricuspide; mai rar prin ventriculotomie dreaptă; foarte rar prin ventriculotomie stângă apicală.
- ***Defectul septal ventricular juxtaarterial „doubly commited”***: închiderea cu petic a defectului, prin atriotomie dreaptă și retracția valvei tricuspide sau prin aortotomie sau prin incizia trunchiului arterei pulmonare principale, în funcție de poziționarea defectului și legătura sa cu valvele semilunare, care necesită tratarea prolapsului cuspei aortice sau a lărgirea tractului de ejecție a ventriculului drept, și în funcție de dimensiunea aortei ascendente.
- ***DSV multiple***: închidere cu petic mare sau cu petic multiplu, prin atriotomie dreaptă; mai rar prin ventriculotomie dreaptă; foarte rar prin ventriculotomie stângă apicală.

a. Abordarea atrială dreaptă

Această abordare chirurgicală (**Fig. 39.20**) este cel mai frecvent utilizată, fiind de obicei aplicabilă următoarelor tipuri de defecte septale ventriculare: paramembranos, *inlet*, muscular și tipurilor VS-AD **[82]**.

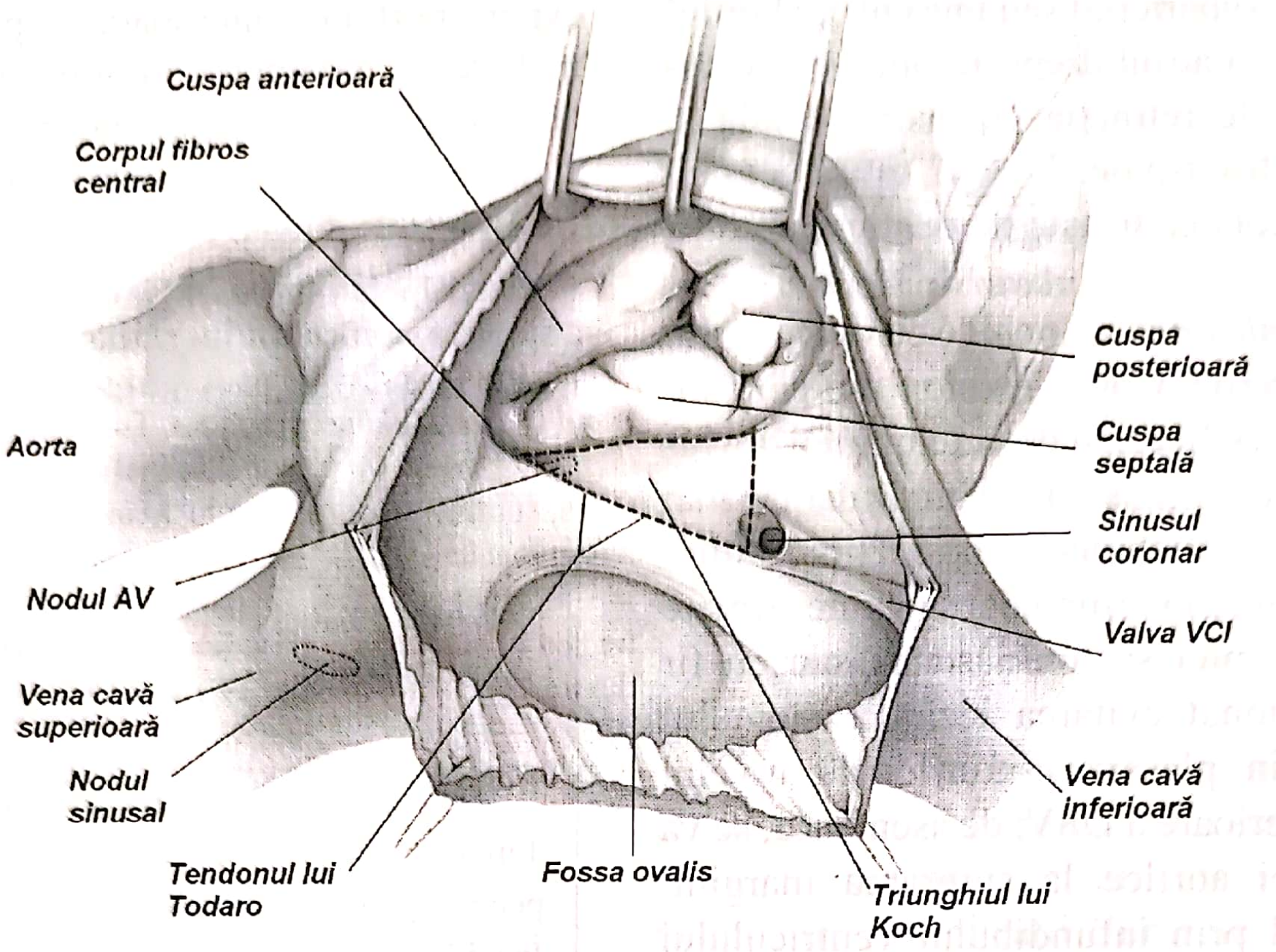
Cuspa anterioară
Corpul fibros central
Cuspa posterioară
Aorta
Cuspa septală
Sinusul coronar
Nodul AV
Valva VCI
Vena cavă superioară
Nodul sinusal
Vena cavă inferioară
Tendonul lui Todaro
Fossa ovalis
Triunghiul lui Koch

Fig. 39.20. Reperele anatomice ale atriului drept.

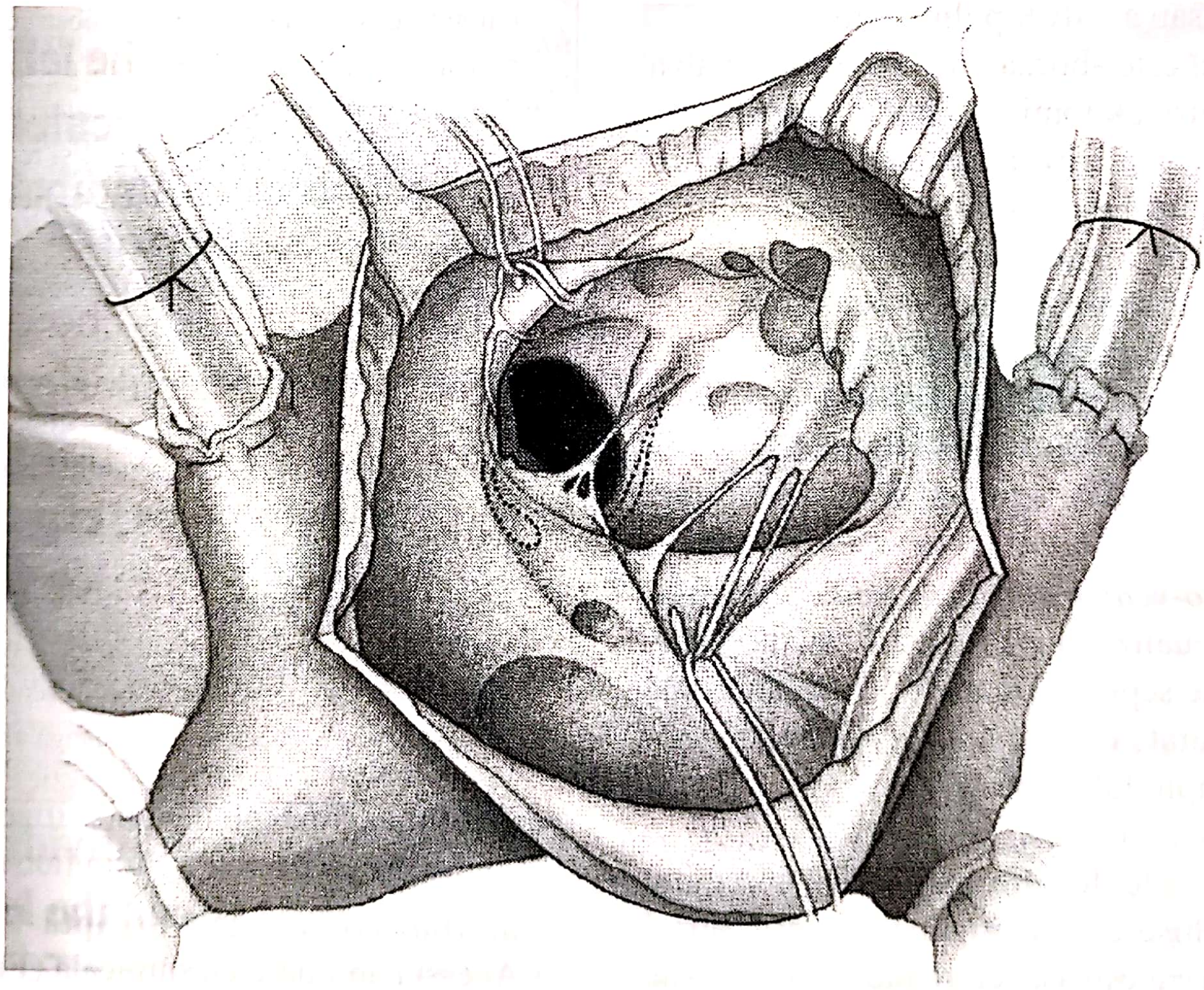

Fig. 39.21. Expunerea unui defect septal ventricular perimembranos prin valva tricuspidă. Se remarcă tracţiunea cuspelor valvulare (după Khonsari, modificat).

Închiderea defectelor septale ventriculare trabeculare este de obicei tentată prin atriul drept, dar, uneori, în cazul anumitor subtipuri, cum ar fi cel apical sau cel de tip multiplu *swiss-cheese*, poate fi necesară o incizie limitată apicală, ventriculară stângă.

În plus față de principiile generale cu privire la incizia cavității și conduita circulației extracorporeale, numeroase tehnici stabilite pot fi de ajutor în a facilita expunerea prin aceste abordări diferite în timpul închiderii defectului septal ventricular. Utilizarea clampării crosei aortice, cardioplegia, hipotermia și golirea ventriculului stâng sunt importante nu numai pentru a proteja miocardul și pentru a asigura un câmp chirurgical intracardiac relativ asangvin, dar și pentru a relaxa mușchiul inimii în scopul optimizării expunerii. Este posibil ca vederea prin orificiul valvei tricuspide să nu fie suficientă pentru efectuarea unei expuneri complete și similare a tuturor zonelor și a întregii extinderi a defectului. Totuşi, în inima relaxată, schimbând direcția și tensiunea mușchilor retractori, va fi posibilă cercetarea leziunii parte cu parte.

De obicei, sunt realizate suturi în dublu strat cu 5–0 sau 6–0, sprijinite pe petice la 2–3 mm de marginea defectului, pe partea dinspre ventriculul drept, permițând o zonă de contact mai largă între petic și miocard, ceea ce este de folos pentru evitarea lezării fascicolului de conducere, care deseori trece pe lângă marginea superioară a defectului. Frecvent, defectele din zona membranoasă pot fi acoperite de foița septală a valvei tricuspide și e posibil să nu fie imediat vizualizate. Aceasta se întâmplă în mod particular în acele cazuri în care cordajele tendinoase ce fixează valva tricuspidă de marginile defectului sunt scurte și strânse sau când s-a format o pungă de țesut valvular redundant sau accesor. În aceste cazuri, un indiciu al localizării defectului poate fi reprezentat de o depresiune în țesutul valvei tricuspide, creată prin prolabarea acestui țesut în interiorul defectului, în timpul acțiunii de evacuare a ventriculului stâng. Uneori, chirurgul poate să creadă eronat că o mică deschidere în țesutul valvei tricuspide reprezintă întregul defect septal ventricular (**Fig. 39.21**) și poate fi tentat să realizeze o închidere simplă prin sutură directă, lăsând astfel adevăratul defect deschis, în spatele foiței. Acest fapt poate avea ca și consecință un defect septal ventricular rezidual la nivelul unei alte porțiuni deschise, neidentificate, a defectului. Pentru a evita această capcană, valva tricuspidă ar trebui deschisă în manieră radială (**Fig. 39.22 a, b**), ca să fie expus adevăratul perimetru al defectului, care ar trebui întotdeauna închis cu un petic.

Când se incizează valva tricuspidă, este esențial să se înceapă cu atenție de la nivelul marginii libere spre o zonă situată la 3–4 mm de inel, crescând gradat dimensiunea deschiderii în foița tricuspidă, în funcție de expunerea de care este nevoie. Este foarte important ca incizia în valva tricuspidă să fie făcută cu meticulozitate, fiind tot timpul atenți la foița aortică, datorită proximității aortă-valvă tricuspidă la nivelul conturului superior și pentru că foița valvei aortice poate să fi prolabat în grade diferite în această zonă. A fost urmărit efectul pe termen lung al inciziei radiale a valvei tricuspide, pentru expunerea defectului septal ventricular, asupra funcției valvei tricuspide, rezultatele fiind excelente, ceea ce susține utilizarea în continuare a acestei tehnici **[83]**. Unii autori preferă o incizie circumferențială a valvei tricuspide pentru expunere **[84-87]**.

Pentru a evita lezarea sistemului de conducere, suturile ar trebui efectuate superficial și cu grijă, de-a lungul marginilor inferioare și posterioare ale defectului, începând de la nivelul ariei de inserție a mușchiului Lancisi până la inelul valvei tricuspide, lângă regiunea triunghiului apexului lui Koch (**Fig. 39.22 c, d**). La această joncțiune ar trebui efectuate suturi de sprijin, din interiorul atriului drept, prin foița septală a valvei tricuspide, la aproximativ 1 până la 2 mm în afara inelului. Această tehnică de sutură este continuată superior, până la nivelul zonei tranziționale, unde marginea superioară a defectului septal ventricular începe să fie formată de mușchiul septului infundibular; aici, riscul afectării sistemului de conducere este minim, în timp ce probabilitatea injuriei valvei aortice este mare. Poate fi tentantă plasarea de suturi prin rămășițele septului membranos, în unghiul posteroinferior al defectului; totuși, noi nu recomandăm această tehnică, din cauza posibilității lezării sistemului de conducere. Mai mult, plasarea de suturi printr-un contur de natură fibroasă pe marginea superioară a defectului nu este de dorit, pentru că acestui țesut îi lipsesc calitățile de susținere (**Fig. 39.23**).

b. Abordarea transpulmonară

Această tehnică este de obicei utilizată pentru corecția defectelor conale (supracristale) (**Fig. 39.24**).

inv. 177312

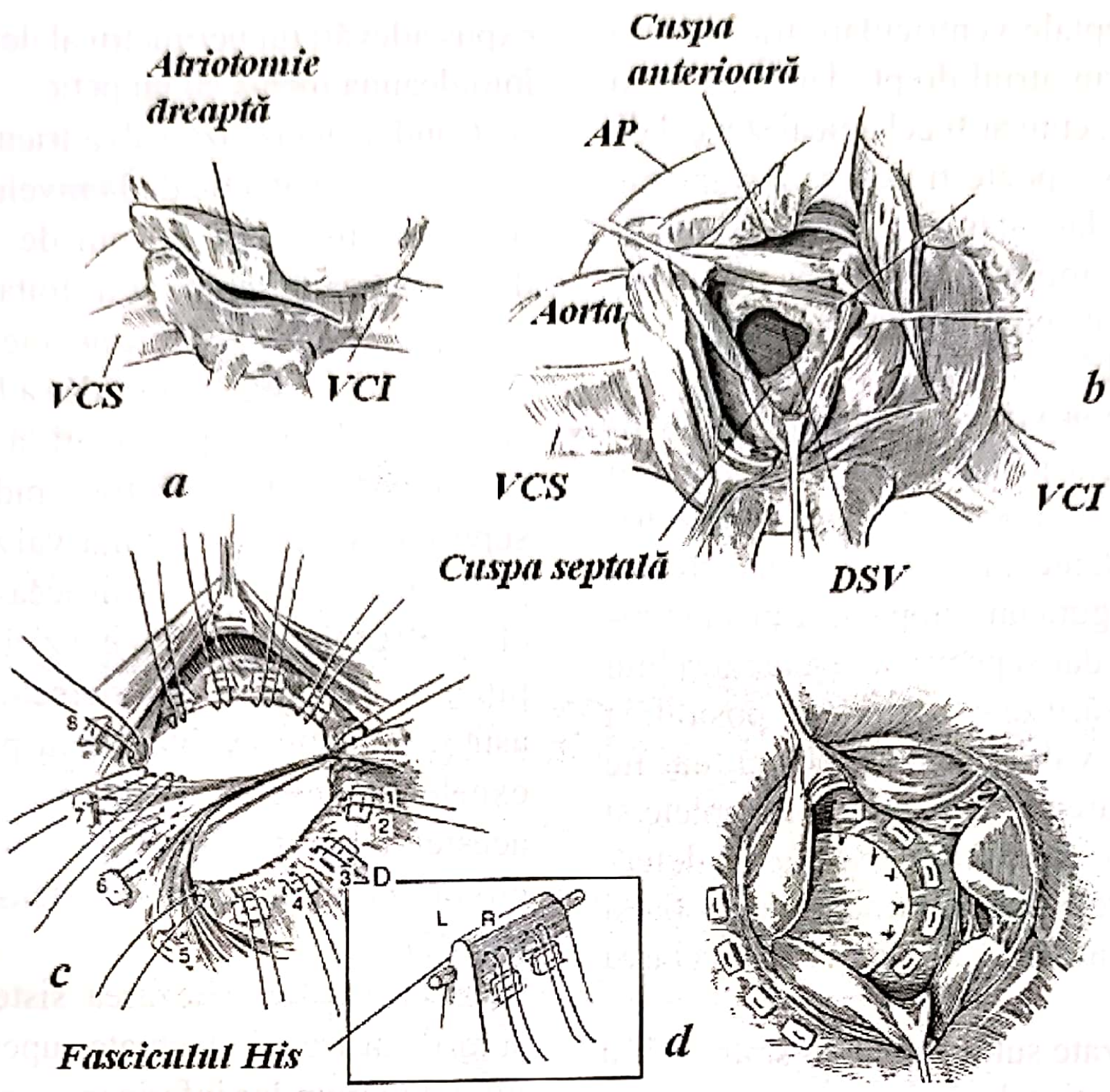

Fig. 39.22. Închiderea transatrială a unui defect septal ventricular (DSV) perimembranos. Vizualizarea defectului ventricular după atriotomie dreaptă (**a**) şi retracţia cuspelor tricuspidiene (**b**); aplicarea punctelor de sutură separate, armate cu petice, evidenţierea sistemului de conducere (chenar) în apropierea marginii infero-laterale (**c**); aspect final după coborârea peticului pericardic. VCS – vena cavă superioară, VCI – vena cavă inferioară, AP – artera pulmonară (după Castañeda, modificat).

Tehnicile de bypass şi creştere miocardică sunt aceleaşi ca şi în cazul abordării atriale drepte, totuşi expunerea defectului se realizează printr-o incizie verticală în artera pulmonară. În închiderea unui defect septal ventricular conal este în mod special importantă folosirea unui petic. Peticul ajută la susţinerea valvei aortice care prolabează şi previne continuarea exercitării presiunii descendente asupra foiţelor. Închiderea completă a şuntului prin defect septal ventricular elimină *efectul Venturi* care tracţionează cuspa valvei aortice în defect. O situaţie deosebit de înşelătoare poate apărea când foiţa prolabată a valvei obstruează parţial defectul, astfel încât orificiul defectului septal ventricular pare mic şi potrivit pentru sutura directă. Este important să se recunoască această capcană şi să se evite afectarea foiţei valvei aortice prin folosirea unui petic de mărime potrivită şi prin plasarea suturilor în jurul perimetrului real al defectului septal interatrial, şi nu al unui fals orificiu (**Fig. 39.24**).

La nivelul porţiunii superioare a defectului septal ventricular, unde joncţiunea valvelor aorto-pulmonare nu permite rezolvarea unei linii de sutură, trebuie ancorate câteva suturi prin baza cuspelor valvei pulmonare, la joncţiunea cu sinusurile valvulare, unde petice mici se vor sprijini pe peretele arterial, scăzând astfel riscul ruperii ţesutului subţire de către suturi (**Fig. 39.25**). Se recomandă, de asemenea, o abordare combinată, transaortică şi prin artera pulmonară pentru corecţia chirurgicală concomitentă a insuficienţei aortice **[88]**.

Ar trebui ca peticul să nu afecteze funcţia valvei pulmonare şi să asigure susţinerea valvei aortice anterior prolabate (**Fig. 39.26**). Artera pulmonară se închide prin sutură directă.

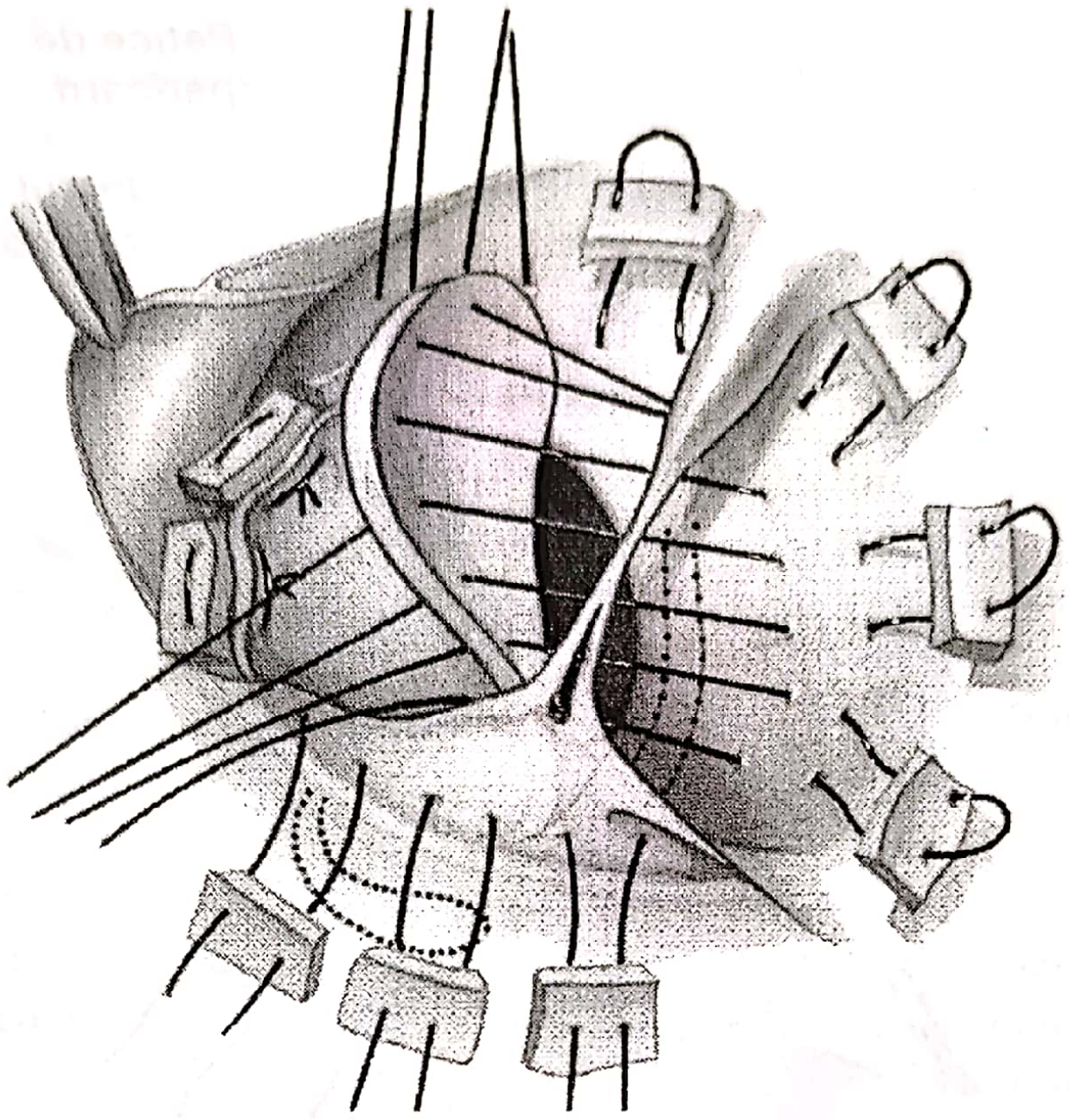

Fig. 39.23. Închiderea transatrială a unui defect septal ventricular (DSV) perimembranos cu fire separate armate cu petice. Se remarcă zonele de trecere a țesuturilor de conducere atrio-ventriculară – liniile punctate (după Khonsari, modificat).

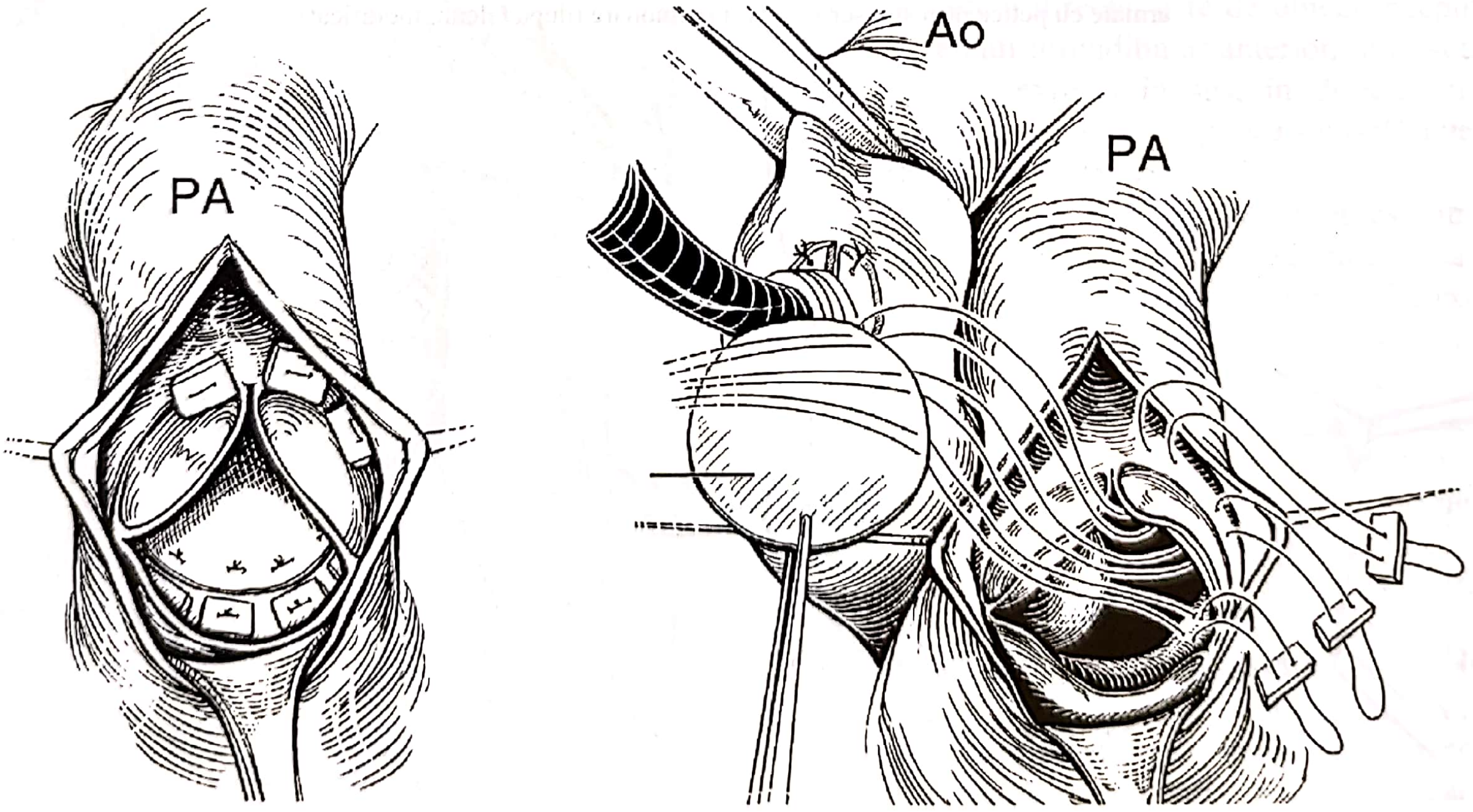

Fig. 39.24. Închiderea unui defect septal ventricular subarterial prin abord transpulmonar cu un petic sintetic textil. Se remarcă trecerea firelor armate cu petice.

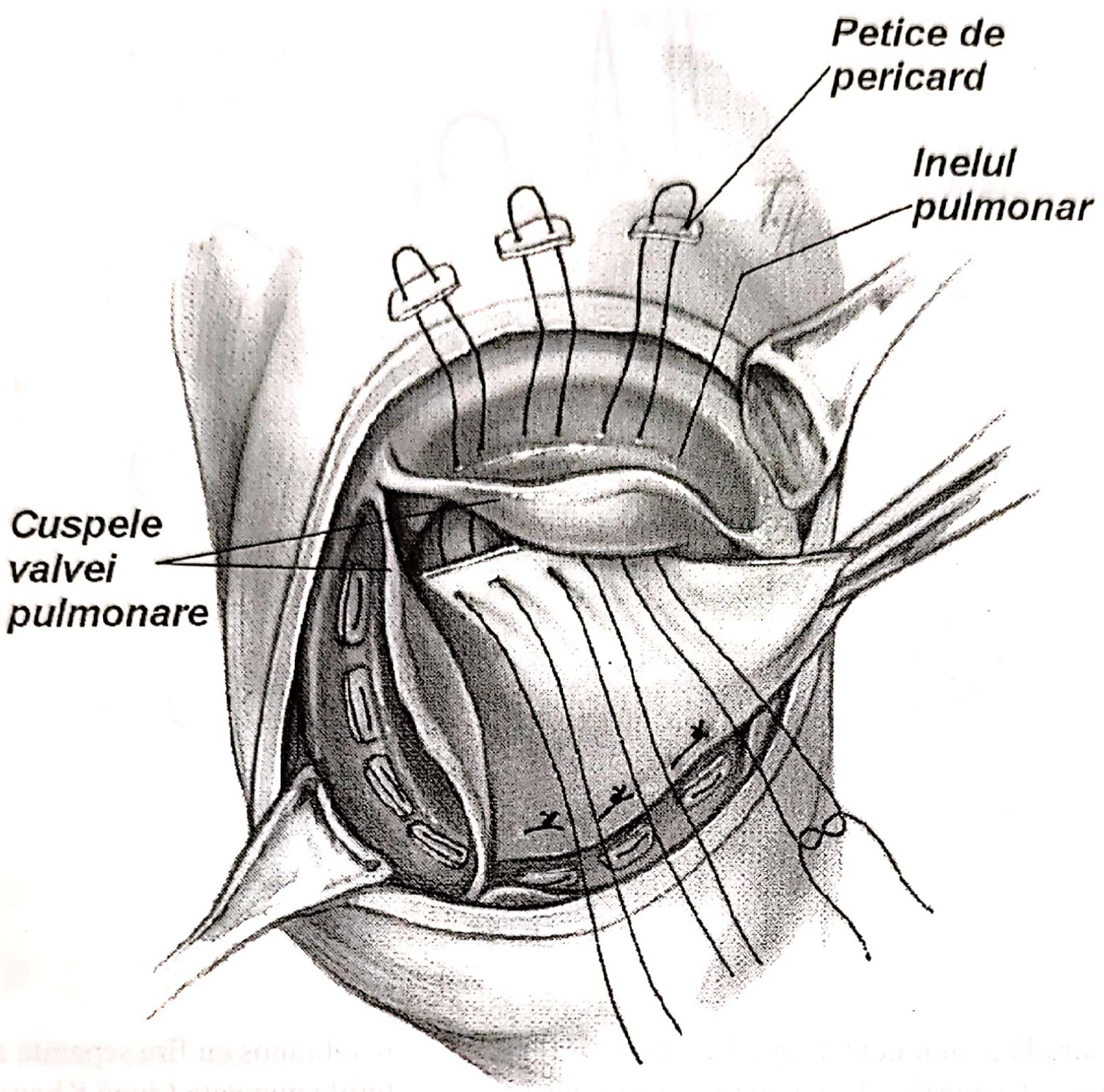
Petice de pericard
Inelul pulmonar
Cuspele valvei pulmonare

Fig. 39.25. Închiderea unui defect septal ventricular subarterial prin abord transpulmonar. Imagine de detaliu cu plasarea firelor armate cu petice prin sinusurile valvei pulmonare (după Glenn, modificat).

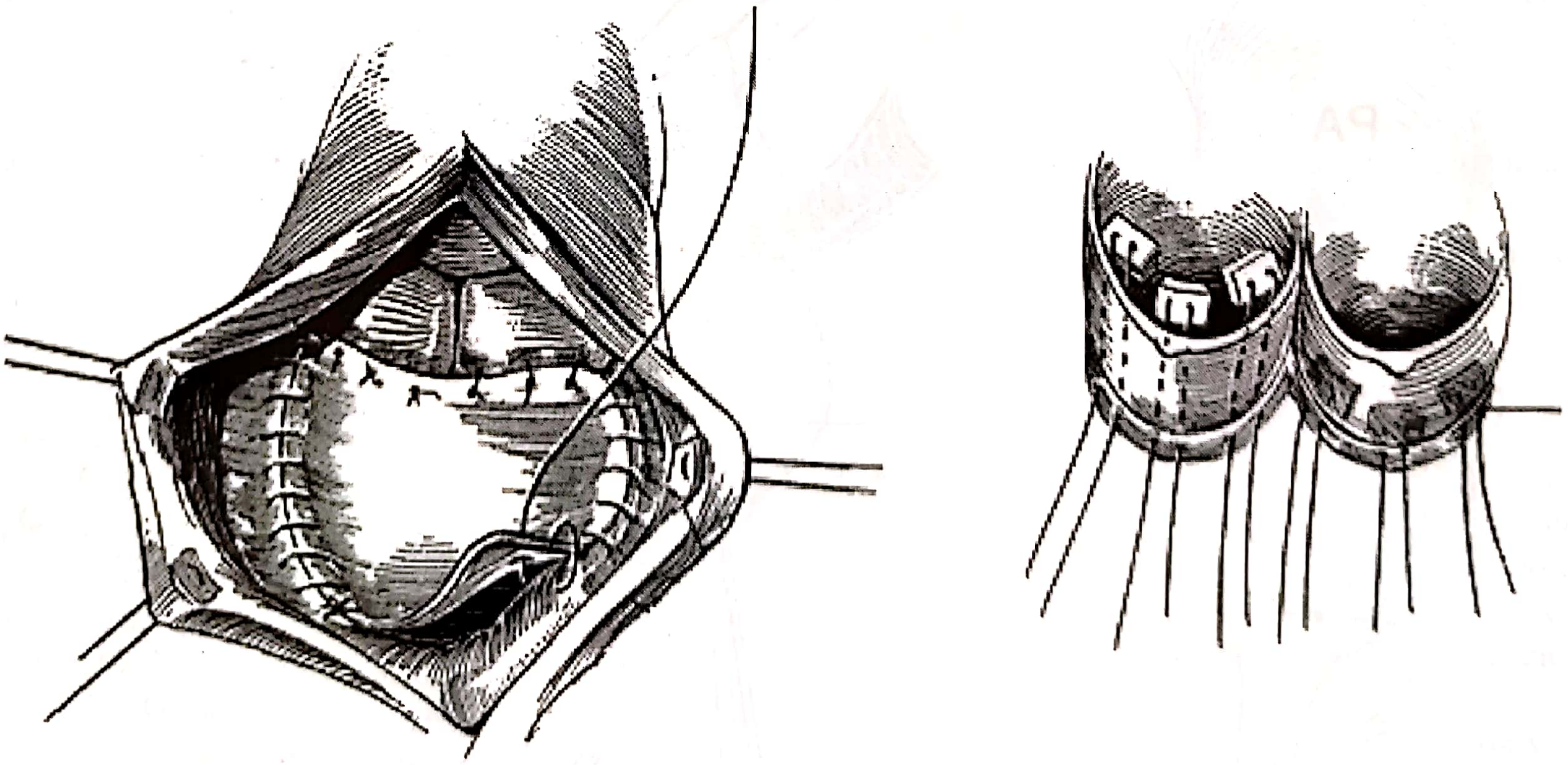

Fig. 39.26. Închiderea unui defect septal ventricular subarterial cu un petic sintetic montat prin sutură continuă. Se remarcă plasarea firelor armate cu petice la nivelul marginii superioare prin sinusurile valvei pulmonare (după Glenn, modificat).

c. Abordarea transaortică

Închiderea unui defect septal ventricular prin intermediul unei incizii aortice (**Fig. 39.27**) este de obicei realizată când e nevoie de corecția concomitentă a unor leziuni asociate, cum ar fi valvuloplastia aortică pentru valvă prolabată sau pentru corectarea unei stenoze valvulare sau subvalvulare. Se practică o incizie curbă, oblică, pornind de pe fața anterioară a aortei ascendente, deasupra comisurii valvei aortice, la un nivel situat deasupra centrului sinusului coronar drept. Chirurgul ar trebui să țină minte că ostiumul coronar poate să se desprindă ocazional undeva sus, la nivelul sinusurilor aortice, și ar putea fi astfel afectat de incizia aortică. Incizia e orientată inferior și spre dreapta vizând orientarea ei direct spre centrul sinusului noncoronar. Incizia poate fi extinsă, cât este nevoie transversal, spre stânga. O alternativă este secțiunea transversală a aortei la 1–2 mm deasupra comisurilor aortice. Această manevră poate mobiliza anterior aorta proximală și poate maximiza vederea transaortică. Foițele valvei aortice sunt retrase cu grijă în scopul expunerii defectului. Deseori defectul nu posedă un contur superior muscular sau fibros, făcând dificilă plasarea suturii. În această situație, se pot folosi suturi de susținere întărite cu petic, prin peretele aortic, din interiorul sinusurilor valvulare aortice. Această expunere a fost folosită, de asemenea, în cazul ventriculului drept cu dublă cale de ieșire, cu defect septal ventricular subaortic **[89]**.

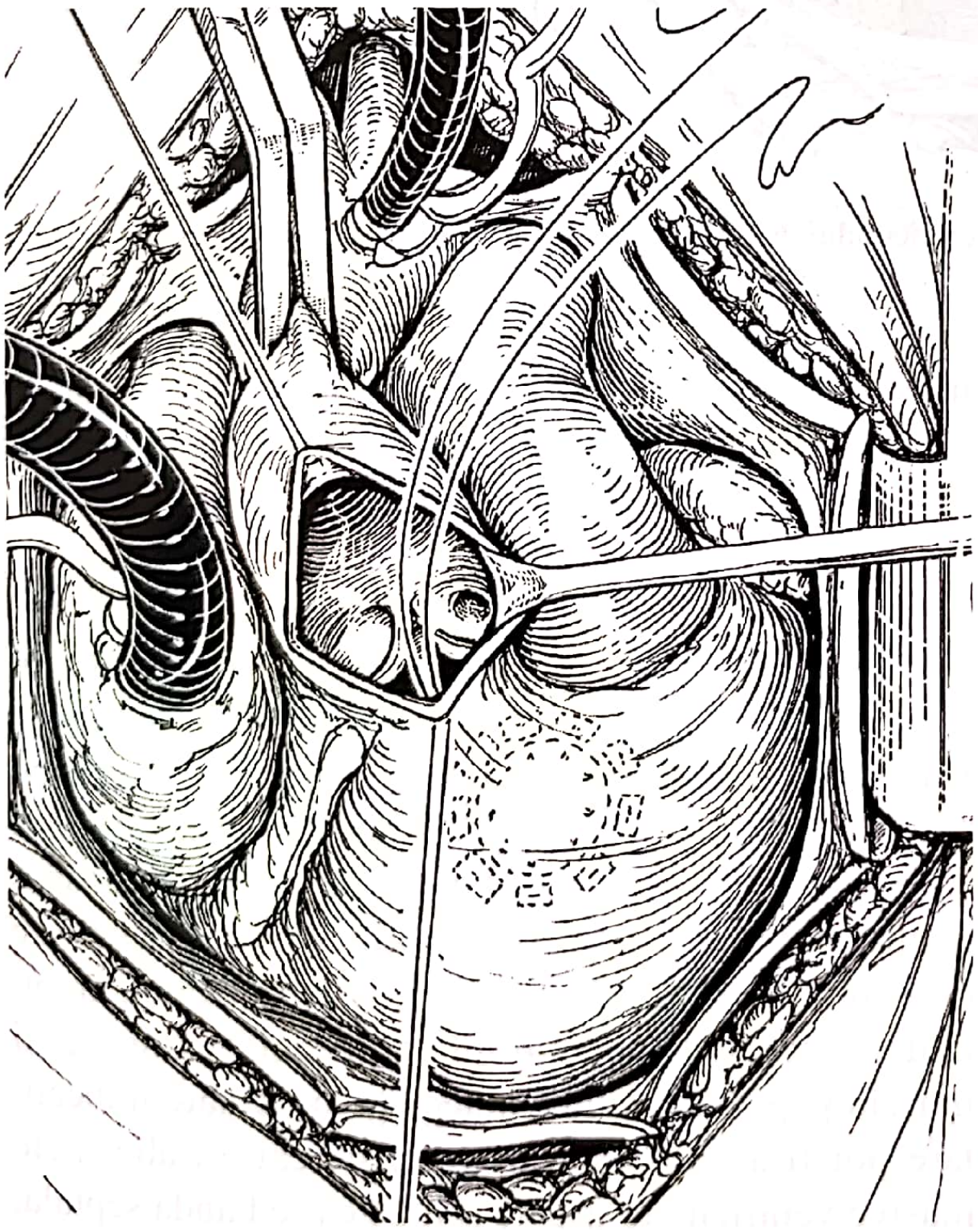

Fig. 39.27. Închiderea transaortică a unui DSV subarterial (după Mavroudis, modificat).

d. Abordarea ventriculară dreaptă

În prezent, această incizie nu se utilizează frecvent pentru închiderea defectelor septale ventriculare izolate, deoarece majoritatea pot fi abordate pe căile atrială dreaptă, transpulmonară sau transaortică. Există două tipuri de incizii de ventriculotomie dreaptă, transversală și verticală. Incizia transversală poate avea avantajul afectării limitate a fibrelor musculare circulare; totuși, expunerea poate fi restricționată. Este de asemenea neadecvată atunci când e nevoie de lărgirea infundibulului cu un petic.

Incizia verticală ar trebui limitată la zona infundibulară. La vedere directă, este de obicei începută la mijlocul peretelui infundibular anterior, între suturile de tracțiune, și extinsă în sus, în direcția arterei pulmonare, sau în jos, spre porțiunea sinusală a ventriculului drept (**Fig. 39.28**).

Înainte de începerea ventriculotomiei, este importantă examinarea distribuției epicardice a arterei coronare. Ar trebui stabilită originea arterei coronare descendente anterioare stângi din artera coronară principală stângă. Ocazional, artera descendentă anterioară stângă ia naștere ca ramură a arterei coronare drepte, traversând peretele infundiblar. De asemenea, uneori, descendenta anterioară are dublă origine: o ramură provine din artera coronară stângă, iar cealaltă este o prelungire a unei artere a conului mare ce provine din artera coronară dreaptă. În aceste situații, ventriculotomia este periculoasă și ar trebui evitată, datorită riscului de a afecta distribuția intramiocardică a arterei descendente anterioare stângi. Rareori, aceste artere ce traversează infundibulul sunt intramiocardice și e posibil să nu fie văzute clar. De asemenea, distribuția arterei coronare poate fi mascată de aderențe, rezultate după o intervenție chirurgicală anterioară.

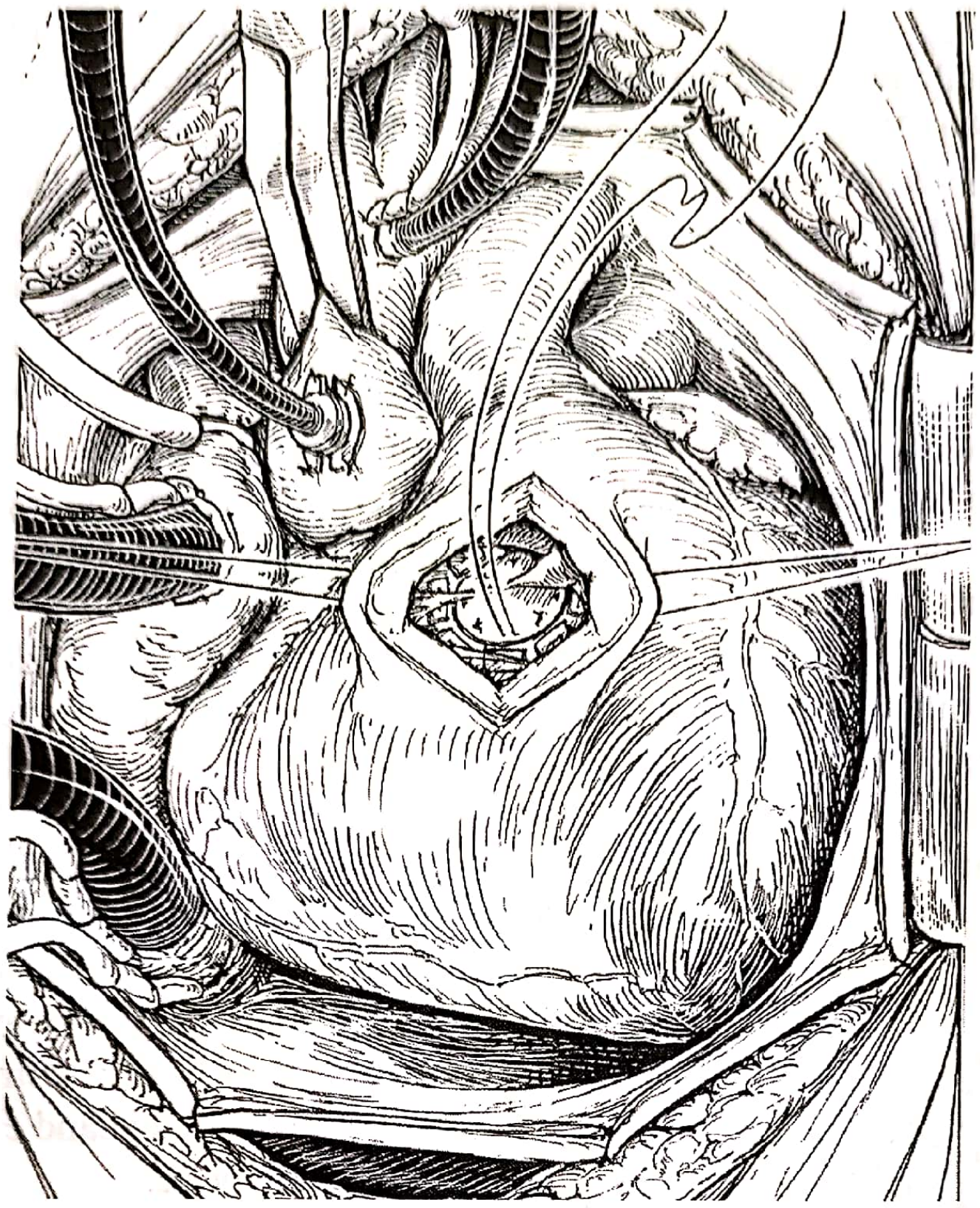

Fig. 39.28. Închiderea unui DSV prin infundibulul ventriculului drept (după Mavroudis, modificat).

Indicațiile pentru inciziile ventriculare drepte includ: (1) accesul imposibil prin atriul drept sau artera pulmonară, (2) extinderea superioară a defectului în cadrul septului infundibular, (3) optimizarea expunerii în prezența fasciculelor musculare infundibulare obstructive şi (4) dificultate în expunerea marginii inferioare a unui defect conal. O incizie ventriculară poate optimiza expunerea în prezența fasciculelor musculare infundibulare anormale şi obstructive, care pot necesita secționare. Deseori, aceste fascicule musculare nu pot fi excizate în mod adecvat în urma inciziei atriale drepte, în special când se consideră necesară lărgirea infundibulului cu un petic (**Fig. 39.29**). O incizie ventriculară poate fi de asemenea necesară în cazul reparării unui defect conal-subarterial prin intermediul arterei pulmonare şi e întâlnită dificultatea expunerii marginii inferioare, datorită absenței extinse a muşchiului septal conal (**Fig. 39.30**). O incizie mică infundibulară va fi de folos pentru a fixa bine peticul de marginea inferioară a defectului septal ventricular. Uneori, acest lucru se poate realiza prin intermediul atriului drept, fără ventriculotomie.

e. Abordarea ventriculară stângă

Această expunere operatorie este rareori utilizată, fiind limitată la câteva tipuri anume de defecte septale ventriculare trabeculare, în mod particular, la cele cu perforații multiple apicale tip caşcaval *swiss-cheese*. Aceste defecte pot fi mai uşor de corectat dinspre ventriculul stâng datorită septului relativ neted, spre deosebire de aspectul său de partea ventriculului drept, unde sunt prezente multiple trabecule cărnoase şi muşchi papilari. În plus, defectele musculare trabeculare pot fi ascunse sau divizate de către trabeculele masive ventriculare drepte sau de către banda septală, creând astfel aspectul unor deschideri multiple pe partea dreaptă şi al unei deschideri unice pe partea stângă a septului (**Fig. 39.31**).

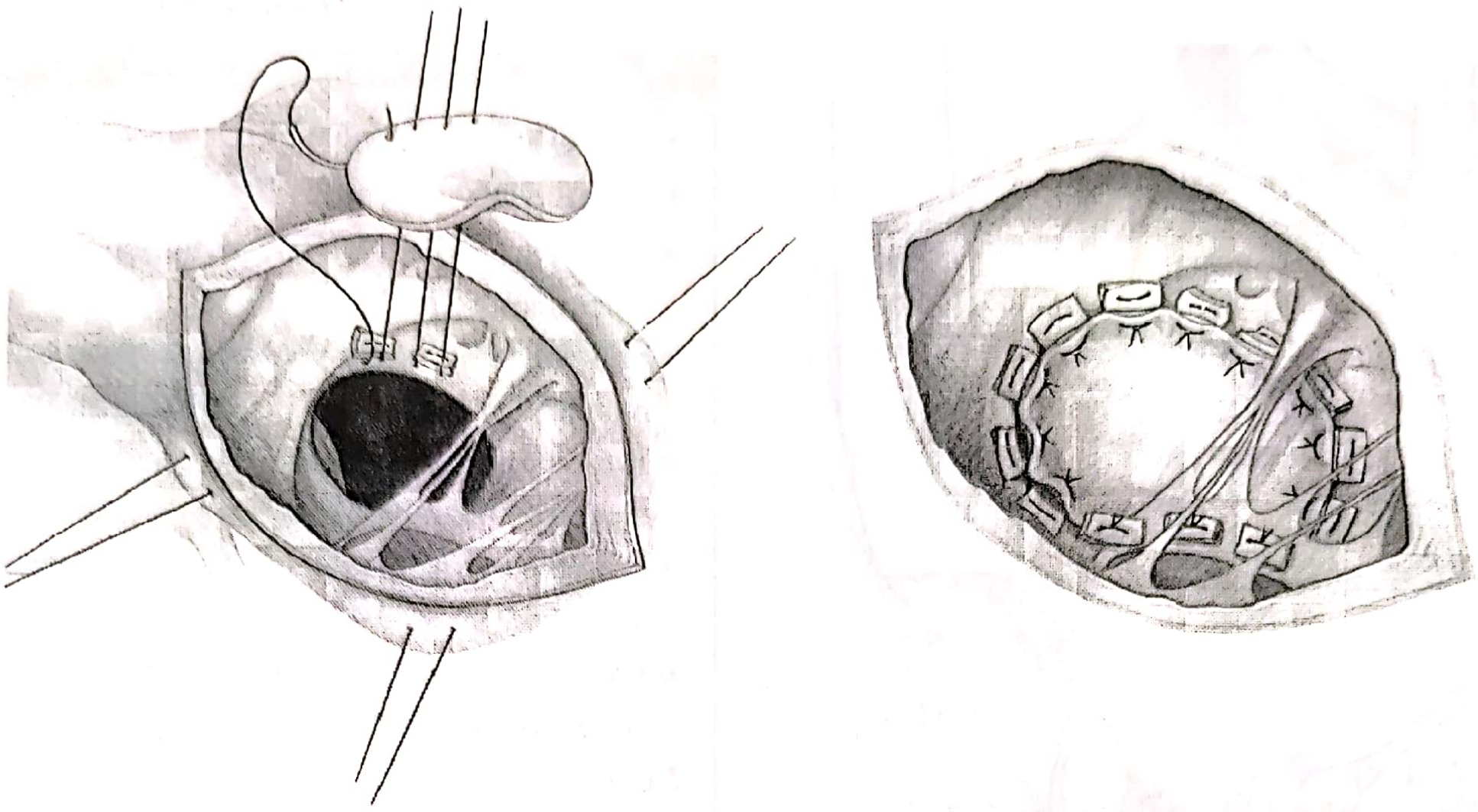

Fig. 39.29. Închiderea transventriculară a unui defect septal ventricular (DSV) perimembranos cu fire separate armate cu petice. Se remarcă zonele de inserție a cordajelor valvei tricuspide (după Khonsari, modificat).

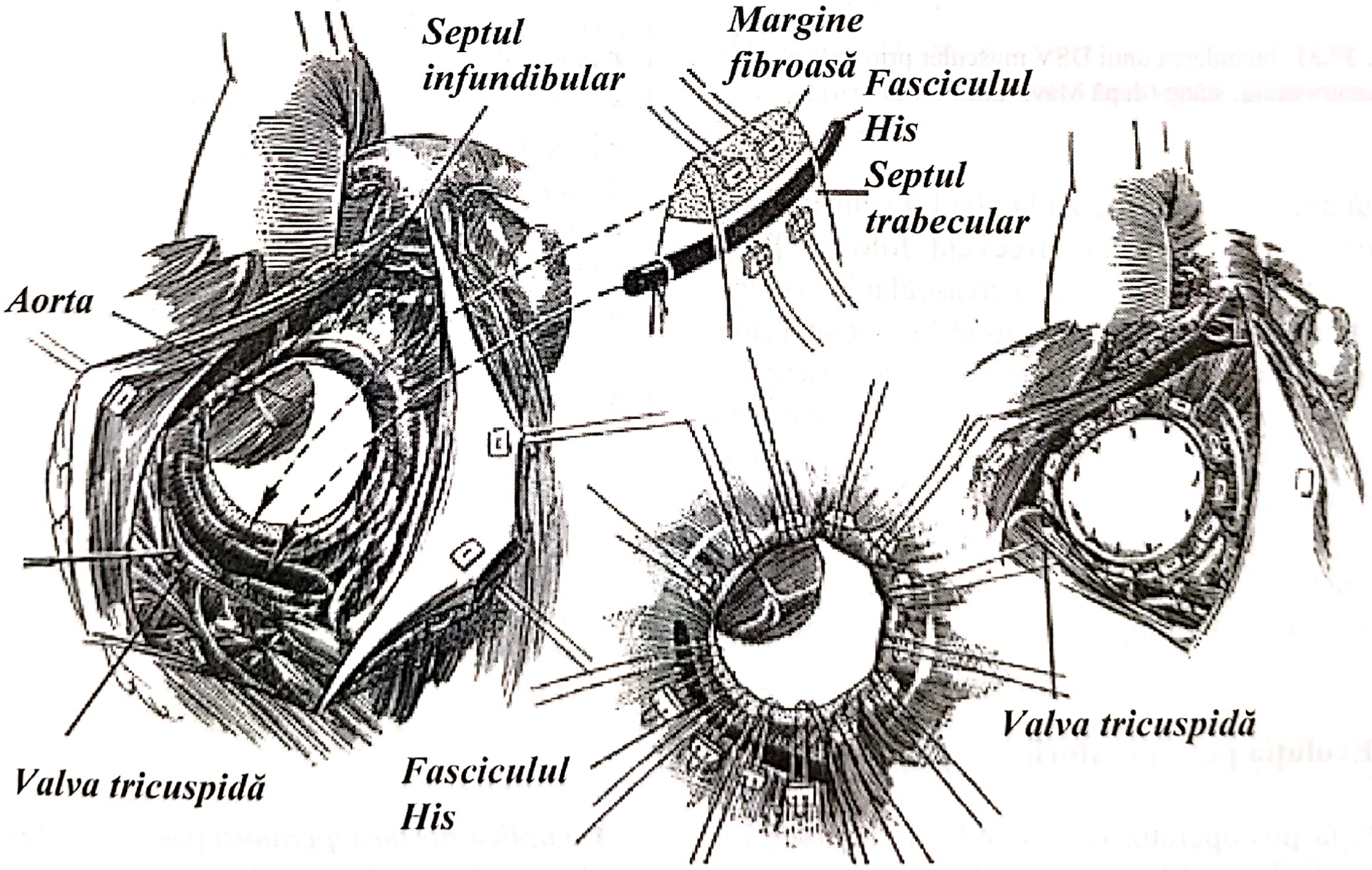
Septul infundibular
Margine fibroasă
Fasciculul His
Septul trabecular
Aorta
Valva tricuspidă
Fasciculul His
Valva tricuspidă

Fig. 39.30. Închiderea unui DSV perimembranos mare cu petic sintetic prin abord transventricular drept. Se remarcă trecerea firelor de sutură la nivelul marginii infero-laterale, în apropierea sistemului de conducere AV (după Castañeda, modificat).

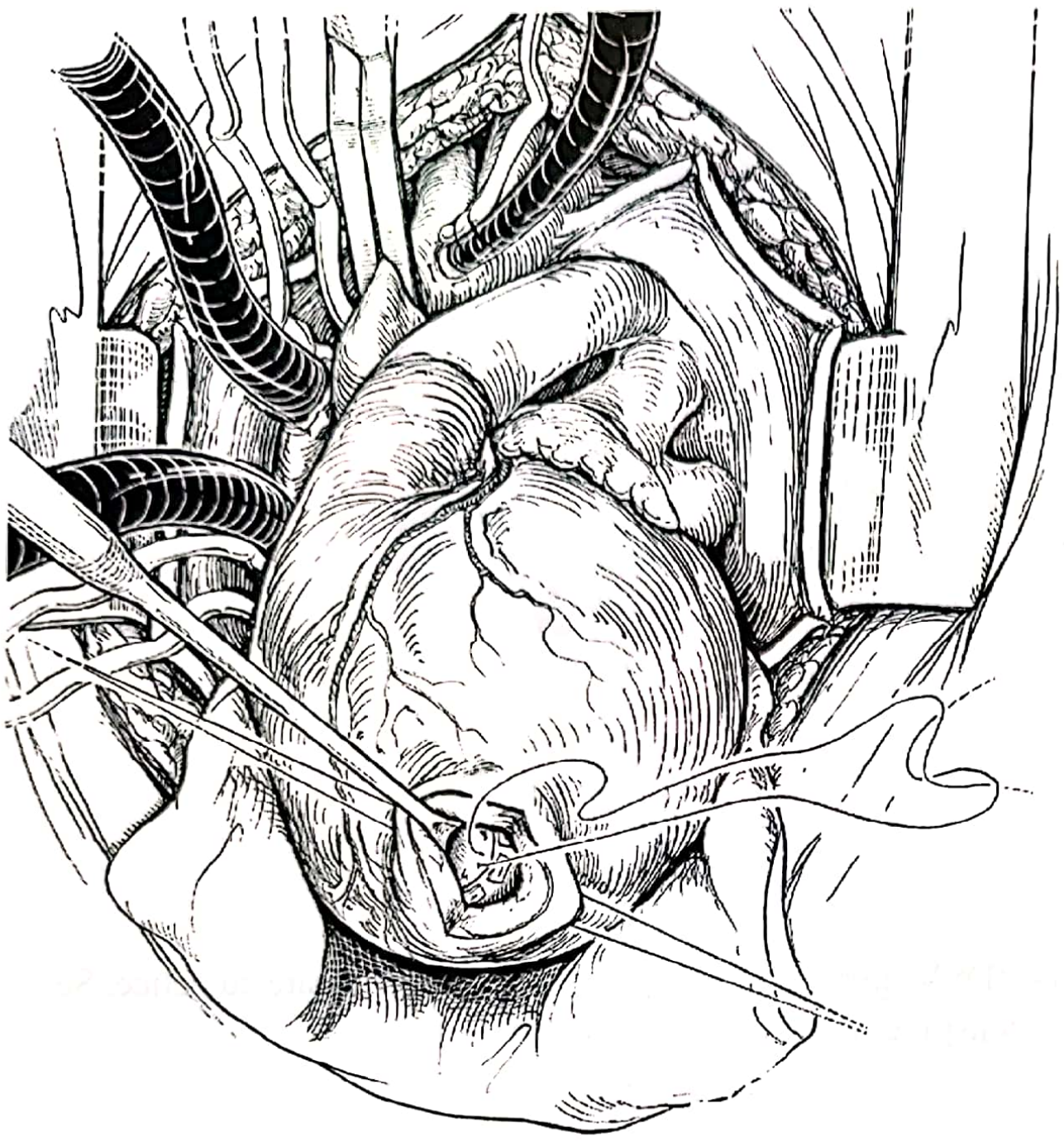

Fig. 39.31. Închiderea unui DSV muscular prin apexul ventriculului stâng (după Mavroudis, modificat).

Există două tipuri de incizii la nivelul ventriculului stâng: incizia verticală mai frecvent folosită **[90]**, începând din zona apicală relativ avasculară a ventriculului stâng şi extinzându-se în mòd limitat superior, şi incizia transversală **[91]**. În fiecare caz, este esenţială atenţia la distribuţia arterei coronare, pentru a minimiza afectarea acesteia. Inciziile ventriculului stâng, cu excepţia celor mici, apicale, care sunt bine tolerate, ar trebui evitate de câte ori este posibil, pentru a minimiza riscul disfuncţiei ventriculare semnificative persistente timp îndelungat, aferent acestor manevre **[92]**.

8.7. Evoluţia postoperatorie

Evoluţia postoperatorie, în condiţiile actuale, nu pune de regulă probleme deosebite. Inserţia intraoperator a cateterelor în atriul stâng, atriul drept şi artera pulmonară facilitează monitorizarea post-chirurgicală.

Caseta 39.13

Evaluarea pacienţilor cu DSV operat

Istoric şi simptome

Examen fizic

- suflu pansistolic prezent sau nu (cu sau fără tril palpabil precordial) sugestiv pentru DSV rezidual;
- prezenţa sau nu a componentei pulmonare accentuate a zgomotului 2 cardiac, sugestiv pentru hipertensiunea pulmonară;
- prezenţa sau nu a unui suflu sistolic de ejecţie sugerând obstrucţia tractului de ieşire a ventriculului drept sau stâng;
- prezenţa sau nu a unui suflu diastolic sugerând regurgitare aortică;
- prezenţa sau nu a unui suflu adiţional pansistolic determinat de regurgitarea mitrală sau tricuspidiană.

ECG

- ritm, blocuri cardiace;
- bloc de ramură dreaptă – foarte frecvent, determinat de suturile pentru închidera DSV precum şi datorită abordării prin ventriculotomie dreaptă (actual, DSV se repară prin abordare atrială dreaptă);
- hipertrofie ventriculară dreaptă cu deviere axială dreaptă sugestiv pentru hipertensiunea pulmonaară.

Radiografie toracică

- arterele pulmonare centrale proeminente (frecvent);
- indicele cardio-toracic poate fi normal.

Ecocardiografia – evaluează

- prezenţa şunturilor cardiace reziduale;
- regurgitarea aortică;
- obstrucţia tractului de ieşire a ventriculului drept sau stâng;
- dilatarea şi/sau disfuncţia ventriculului drept sau stâng;
- dimensiunea şi funcţia atriului stâng;
- estimarea presiunii ventriculare sistolice în funcţie de jetul de regurgitare tricuspidiană; arterele pulmonare centrale sunt frecvent proeminente;
- hipertensiunea pulmonară persistentă sau apărută tardiv, dacă repararea a fost realizată tardiv;
- obstrucţia tractului de ieşre a ventriculi stâng determinată de peticul folosit pentru închiderea DSV.

Complicaţiile postoperatorii posibile sunt şuntul S-D rezidual şi blocul AV care, dacă persistă mai mult de 2 săptămâni, indică pacingul cardiac permanent. Blocul de ramură dreaptă după ventriculotomia dreaptă se întâlneşte în 80% din cazuri şi numai în 34% după abordul atrial drept. Un procent mic de pacienți fac bloc parțial bilateral (bloc de ramură dreaptă-hemibloc anterior stâng). Blocul total AV, dehiscența peticului și persistența șuntului (DSV multiple) sunt excepții în condițiile dezvoltării tehnicilor actuale **[93]**.

Tabelul 39.2 Complicații precoce la pacienții operați pentru DSV

• Defect septal ventricular rezidual sau recurent
• Bloc atrio-ventricular complet
• Criză hipertensivă arterială pulmonară

Tabelul 39.3 Complicații târzii la pacienții operați pentru DSV

Endocardită infecțioasă, dacă există un DSV rezidual
Regurgitare aortică dacă există o leziune de valvă aortică
Regurgitare tricuspidiană, dacă foița septală se desprinde în timpul reparării DSV-ului
Aritmie și tulburări de conducere intraventriculară, inclusiv bloc complet; rar la pacienții operați astăzi
Disfuncție persistentă de VS; datorită unei reparații târzii sau unei regurgitări aortice
Hipertensiune pulmonară persistentă sau târzie, dacă repararea este tardivă
Obstrucția tractului de ieșire a VS, datorită unui DSV cu petic

Opțiunea pentru tratament tardiv

Marea majoritate a pacienților cu defect septal ventricular semnificativ hemodinamic sunt operați în copilărie. Există totuși un număr semnificativ de adulți cu defect septal ventricular care trebuie operați tardiv. Aceștia sunt fie pacienți cu defect septal ventricular mic sau moderat, pacienți cu defect septal ventricular rezidual post intervenție primară sau pacienți care au dezvoltat complicații tardive ale defectului septal ventricular. Indicațiile pentru intervențiile tardive **[94]** sunt enumerate în **Tabelul 39.4**:

Tabelul 39.4 Tratamentul tardiv al DSV

Prezența unui DSV semnificativ (Qp/Qs = 2)
Deteriorarea funcției ventriculare prin supraîncărcare de volum (VS) sau de presiune (VD)
Prezența unei cuspe aortice prolabate cu insuficiență aortică semnificativă progresivă
Dezvoltarea unei stenoze pe cale de ejecție a VD (gradient 50 mm Hg)
Endocardită recurentă

8.8. Rezultatele postoperatorii depind de momentul optim al intervenției și de determinările hemodinamice, cu afectarea VD și a circulației pulmonare **[95] (Fig. 39.32)**. Chirurgia precoce a DSV mari comportă mortalitate foarte scăzută. Pacienții cu hipertensiune pulmonară operați târziu pot prezenta rezistențe pulmonare crescute și după închiderea DSV **[96]**. De asemenea, asocierea altor cardiopatii congenitale, ca și DSV multiple cresc riscul perioperator până la 7% **[97]**.

8.9. Închidere chirurgicală versus închidere intervențională

Închiderea chirurgicală a defectului septal ventricular perimembranos este o operație standardizată cu o mortalitate postoperatorie de aproximativ 1%, iar incidența blocului AV permanent este de sub 1%. Ameliorarea tehnicilor chirurgicale a dus la îmbunătățirea semnificativă a rezultatelor în ultimii ani.

În ceea ce privește defectul septal ventricular muscular, abordarea intervențională are un avantaj semnificativ. De la prima închidere intervențională raportată de Lock în 1988, metoda s-a extins semnificativ, mai ales după introducerea dispozitivului de tip Amplatzer.

Societatea Europeană de Cardiologie a publicat în august 2007 rezultatele Registrului European pentru Închiderea Transcateter a Defectului Septal Ventricular **[98]**.

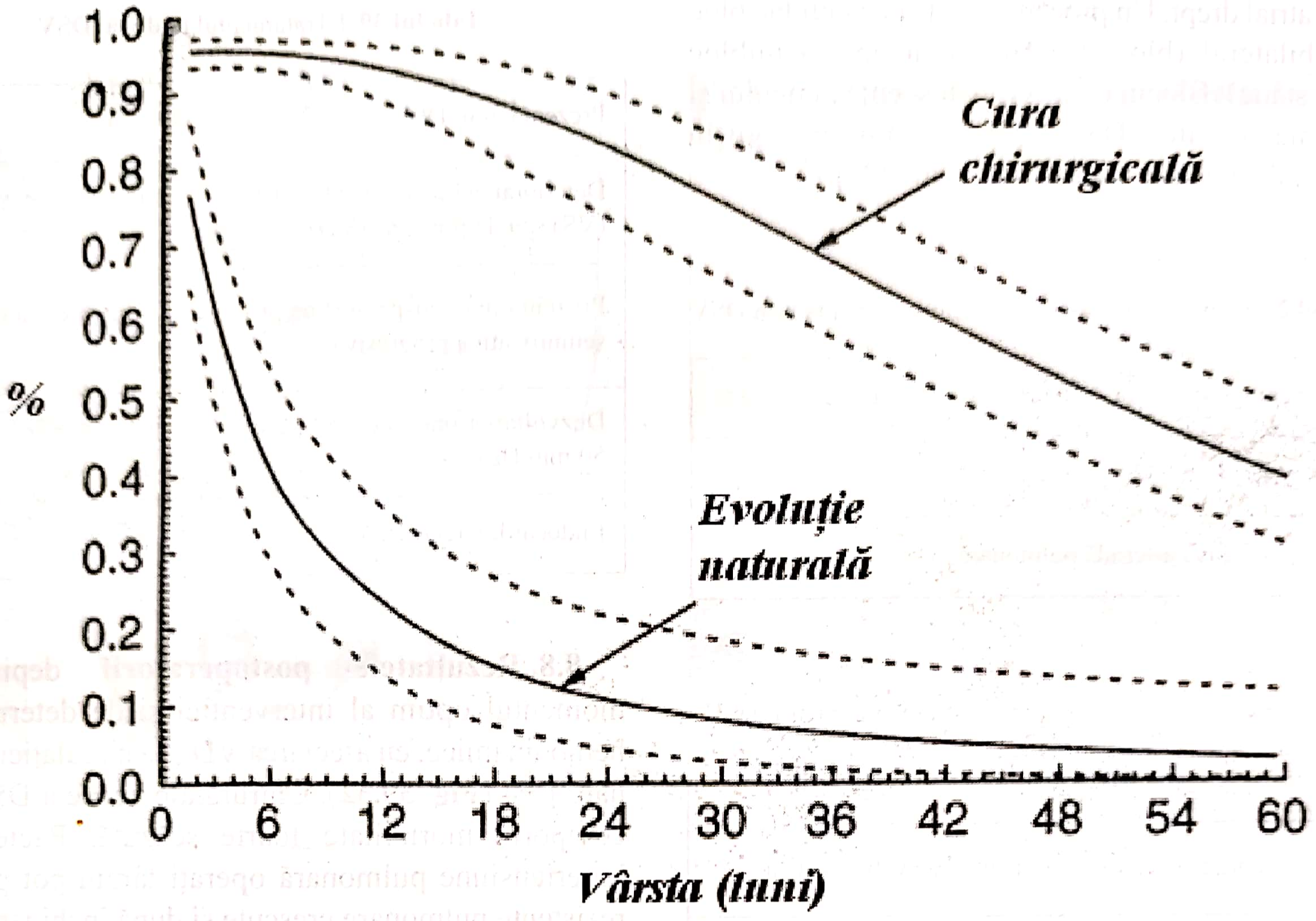

Fig. 39.32. Rata de vindecare chirurgicală a pacienților cu defect ventricular mare izolat (supraviețuire de peste 5 ani cu o presiune arterială pulmonară < 25 mm Hg) în funcție de vârsta la operație (în luni). Curba de jos arată probabilitatea de supraviețuire pe termen lung sau închidere spontană (%) în funcție de vârsta la care a fost depistat un defect ventricular mare.

Acest raport prezintă experiența a 23 de centre europene terțiare de referință în închiderea intervențională a defectului septal ventricular. Pe un lot de 430 de pacienți tratați până în iulie 2005, cu un diametru mediu de 7 mm (între 3 22 mm), rata de succes a fost de 95%. Complicațiile apărute au fost: embolizarea dispozitivului la 5 pacienți (dintre care doi au necesitat intervenție chirurgicală), regurgitare aortică la 14 pacienți (două intervenți chirurgicale), regurgitare tricuspidiană în 27 cazuri, tulburări de ritm minore (10 cazuri), bloc AV complet (16 cazuri) și deces într-un caz. Dintre pacienții cu bloc atrio-ventricular, în 10 cazuri (3,8%) a fost necesar implantul de pacemaker.

Analiza multivariabilă a factorilor de risc a depistat că vârsta și greutatea se corelează cu incidența complicațiilor. Analiza univariabilă pentru depistatrea factorilor de risc incriminați în apariția blocului atrio-ventricular a depistat tipul dispozitivului și tipul defectului septal ventricular.

Închiderea percutanată a defectului septal ventricular are rezultate încurajatoare. Complicațiile cele mai frecvente sunt legate în special de apariția blocului atrio-ventricular la defectul septal ventricular perimembranos, în funcție de tipul dispozitivului folosit. Experiența și rezultatele pe termen lung vor dovedi eficacitatea și siguranța acestei proceduri ca o alternativă la tratamentul chirurgical.

9. Op. TIM. PROPUNERI DE NOMENCLATURĂ, DIAGNOSTICĂ ŞI TERAPEUTICĂ – STS/EACTS*

Nomenclatura existentă pentru defectul septal ventricular este revizuită în scopul stabilirii unui sistem de rapoarte unitar. Subiectul a fost dezbătut şi analizat de către membrii Comitetului Bazei de Date pentru Chirurgia Cardiacă Congenitală STS şi de către reprezentanţii Asociaţiei Europene pentru Chirurgie Cardiotoracică. S-au făcut toate eforturile pentru a include toate categoriile relevante de nomenclatură, folosindu-se sinonime acolo unde se potriveau. Sunt descrise patru tipuri de bază de defecte septale interventriculare: subarterial, perimembranos, pe calea de intrare (*inlet*) şi muscular. Este prezentă o bază de date completă şi cuprinzătoare, întemeiată pe o schemă ierarhică. Datele sunt introduse la nivele variate de complexitate şi detaliu, ce pot fi stabilite de clinician. Aceste date pot pune bazele unei cuprinzătoare analize de stratificare a riscului. Este, de asemenea, prezentată o bază minimă de date, care va permite comunicarea datelor şi înţelegerea fundamentală a diferitelor tendinţe. Sunt prezentate tabelele referitoare la diagnostic, proceduri şi variaţi factori de risc.

Premise: Un defect septal ventricular (DSV) este definit ca o deschidere sau gaură în septul ventricular. DSV-ul izolat se găseşte la aproximativ 2 din 1000 naşteri şi constituie 20% din toate bolile congenitale cardiace. Poate din cauză că DSV-ul izolat este cea mai uşoară formă de recunoscut din boala congenitală cardiacă, numeroase scheme de nomenclatură au fost utilizate pentru a descrie şi clasifica această leziune. Trei dintre cele mai utilizate sisteme de nomenclatură DSV vor fi prezentate mai jos.

Din punct de vedere istoric, DSV-urile au fost atribuite unuia din cele patru tipuri anatomice, **Fig. N1** reprezintă o diagramă generată pe computer care descrie nomenclatura clasică anatomică. DSV de tip I este supracristal, infundibular, juxtaarterial sau conal. Acest defect este caudal de valva pulmonară în porţiunea infundibulară a tractului de ejecţie ventricular drept. DSV de tip II sunt perimembranoase sau paramembranoase şi sunt situate adiacent la porţiunea membranoasă a septului ventricular şi cuspele septale ale valvei tricuspide. DSV tip III sunt orificii sau canale atrio-ventriculare DSV şi sunt localizate posterior la porţiunea de intrare a septului ventricular drept (corespunzând tractului de ejecţie ventricular stâng). DSV de tip IV sunt defecte musculare şi includ o varietate de defecte unice şi multiple în septul muscular.

Numeroşi chirurgi utilizează o schemă de clasificare susţinută de Robert Anderson. **Fig. N2** reprezintă o diagramă generată de computer care descrie acest sistem de nomenclatură a DSV. Această clasificare divide DSV în trei tipuri principale: defecte perimembranoase care sunt direct limitate de continuitatea fibroasă dintre valvele atrio-ventriculare şi o valvă arterială, defectele musculare care sunt încorporate complet în musculatura septală şi defectele atribuite incert celor juxtaarteriale, care sunt limitate direct de continuitatea fibroasă a foiţelor valvelor aorte şi pulmonare. Defectele perimembranoase şi musculare sunt apoi divizate în trei subgrupuri, în funcţie de faptul dacă se deschid în porţiunea de intrare (inlet), trabeculară sau în porţiunea de ieşire (tractul de ejecţie) a ventriculului drept.

Van Praagh sprijină un al 3-lea sistem de nomenclatură care descrie patru tipuri principale de DSV. **Fig. N3** reprezintă o diagramă generată de computer care expune acest sistem de nomenclatură. În acest sistem, DSV-urile sunt clasificate ca un tip de canal AV, muscular, cono-ventricular sau conal. Tipurile de DSV tip canal AV sunt defecte în porţiunea canalului AV a septului ventricular, dedesubtul valvei tricuspide şi limitate de inelul valvei tricuspide. DSV musculare au o margine realizată integral din muşchi şi se pot afla oriunde în septul muscular; aceste DSV musculare pot fi subdivizate în anterior, medio-ventricular, posterior şi apical, în funcţie de locul lor din septul muscular. Defectele cono-ventriculare includ doar defecte ale septului membranos, dar cele mai multe implică mai mult decât septul membranos şi astfel sunt clasificate paramembranoase. (Van Praagh preferă termenul paramembranos celui de perimembranous din cauză că aceste defecte sunt lângă septul membranos şi confluent acestuia, neînconjurând septul membranos pe toate părţile.) Aceste defecte cono-ventriculare includ alinierea defectuoasă cono-ventriculară septală: o aliniere defectuoasă anterioară a septului conal este observată în tetralogia Fallot, o alinierea defectuoasă posterioară este observată în arcul aortic întrerupt (AAI). În final, defectele conale septale rezultă dintr-un defect în cadrul septului conal, sunt limitate în sus de valva pulmonară, folosind în rest, înconjurate de muşchiul septului conal.

Analiză: Un sistem unificat de nomenclatură a defectului septal interventricular

Există numeroase variante ale acestor trei propuneri de nomenclatură a defectului septal ventricular. Un desen face cât o mie de cuvinte, astfel încât imaginile sugerate pe computer pot fi utilizate pentru a demonstra modul în care sistemele de nomenclatură variate descrise anterior pot toate coexista şi interrelaţiona. Acest exerciţiu permite crearea şi înţelegerea sistemului unificat de nomenclatură propus mai jos.

La prima vedere, această propunere poate părea mult prea complexă, dar, în realitate, ea se bazează pe patru tipuri de bază de defect septal ventricular: subarterial, perimembranos, de ieşire şi muscular. Multitudinea de alte posibilităţi de codare mai detaliate este extrem de uşor de administrat folosind codarea generată pe computer descrisă mai sus. La orice nivel dat de codare, mulţi chirurgi pot considera irelevantă o descriere mai amănunţită şi se pot pur şi simplu opri la nivelul respectiv, fără a cere specificări suplimentare.

1. Sistemul de nomenclatură pentru defectul de sept ventricular (DSV)

DSV

---

*Adaptat după Jacobs J.P., Quintessenza J.A., Burke R.D., Mavroudis C., *Congenital Heart Surgery Nomenclature and Database Project: Ventricular Septal Defect*, „Ann. Thorac. Surg.", 2000, 69: S25-35.

1.1. DSV Nivel 1 de ierarhie

Definiție:

Defect septal ventricular (DSV): O deschidere sau gaură în septul ventricular.

1.2. DSV Nivel 2 de ierarhie

DSV, Fără altă precizare (FAP)

DSV, multiplu
DSV, tipul 1 (subarterial) (supracristal) (defect de sept conal) (infundibular)
DSV, tipul 2 perimembranos, paramembranos, cono-ventricular
DSV, tipul 3 de intrare, (tip canal AV)
VSD, tipul: Gerbode (comunicarea VS cu AD)

Definiții:

DSV, FAP: Un DSV ce nu a fost descris anterior. Această desemnare face introducerea pacienților din alte baze de date, dacă niciun subtip specific nu este caracterizat sau desemnat.

DSV, multiplu: Există mai mult de un DSV. Fiecare DSV individual poate fi codificat separat pentru a specifica tipurile individuale de DSV. În acest sistem ierarhic, dacă un DSV este codificat și DSV multiplu nu este selectat, pacientul este codificat ca având un singur DSV.

DSV, tipul 1: DSV subarterial, DSV supracristal, DSV conal, DSV infundibular. Un DSV situat inferior valvelor semilunare în septul conal sau de ieșire (outlet).

DSV tipul 2: perimembranos, paramembranos, cono-ventricular. Un DSV care este confluent cu și implică septul membranos și este delimitat de o valvă AV, fără a fi tipul 3 de DSV

DSV tipul 3: de intrare, tip canal AV. Un DSV care implică septul ventricular de intrare (inlet) drept imediat inferior aparatului valvular AV.

DSV tipul 4 (muscular): Un DSV complet înconjurat de mușchi.

VSD, tipul Gerbode (fistulă ventricul stâng–atriu drept): O forma rară de DSV în care defectul este la septul membranos; comunicarea este între VS și AD.

1.3. DSV Nivel 3 de ierarhie

DSV, (FAP)
DSV, multimplu, (FAP)

DSV, multiplu, **2 DSV**
DSV, multiplu, **3 DSV**
DSV, multiplu, **4 DSV**
DSV, multiplu, **5 DSV**
DSV, multiplu, **6 DSV**
DSV, multiplu, **mai mult de 6 DSV**

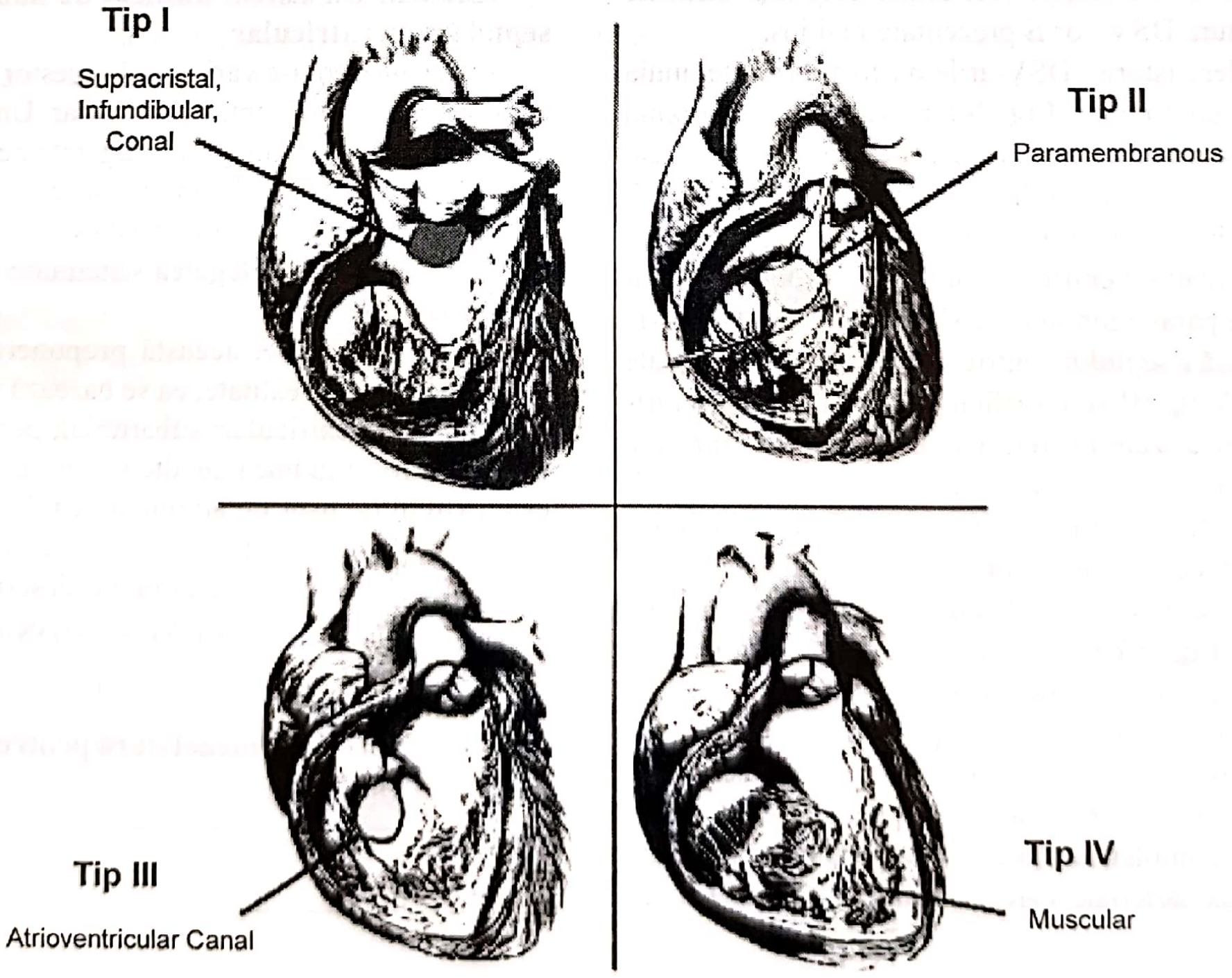

Fig. N1. Clasificarea anatomică a DSV.

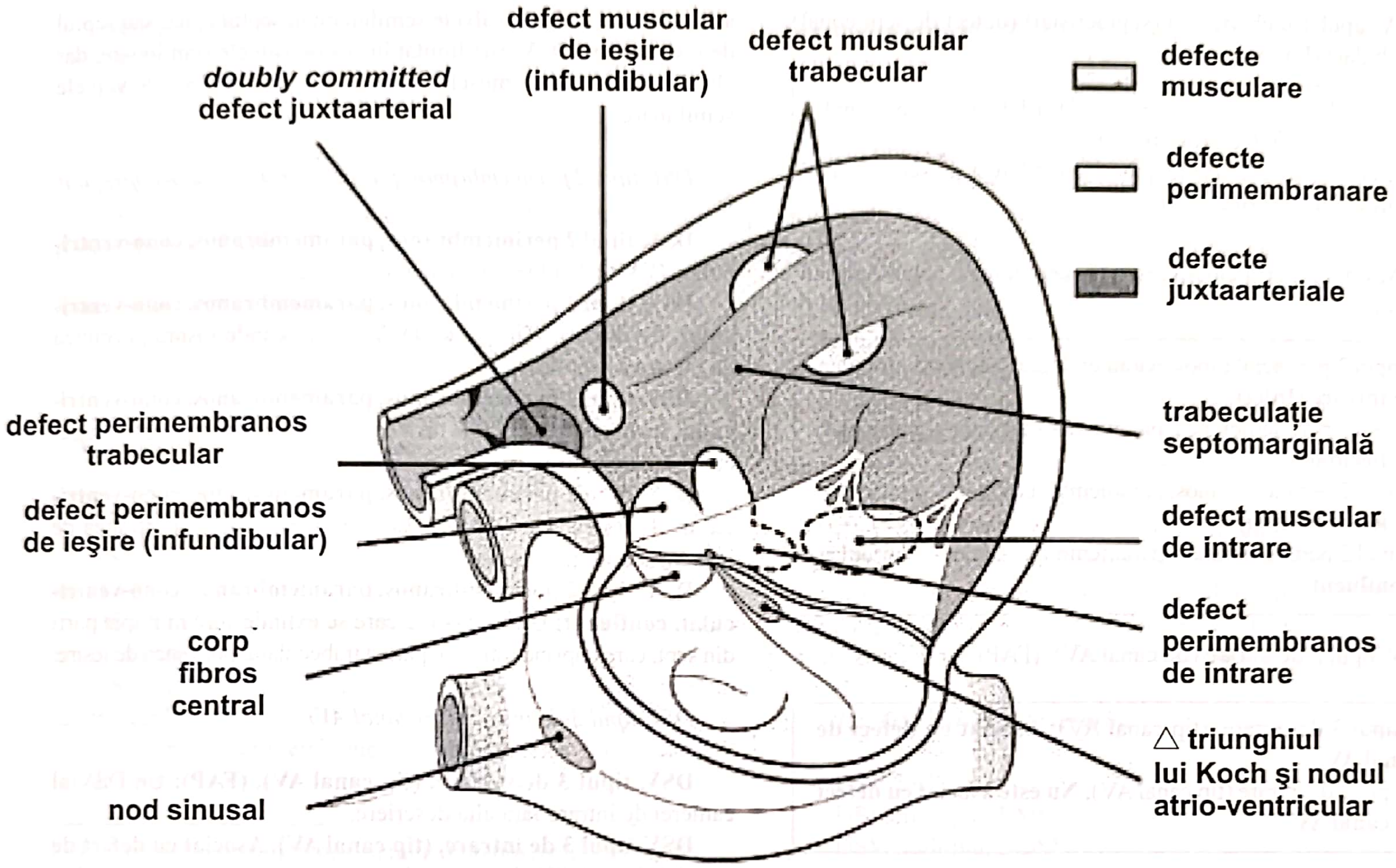
defect muscular de ieşire (infundibular)
defect muscular trabecular
doubly committed defect juxtaarterial
☐ defecte musculare
☐ defecte perimembranare
▨ defecte juxtaarteriale
defect perimembranos trabecular
defect perimembranos de ieşire (infundibular)
trabeculaţie septomarginală
defect muscular de intrare
defect perimembranos de intrare
corp fibros central
△ triunghiul lui Koch şi nodul atrio-ventricular
nod sinusal

Fig. N2. Clasificarea DSV după Robert Anderson.

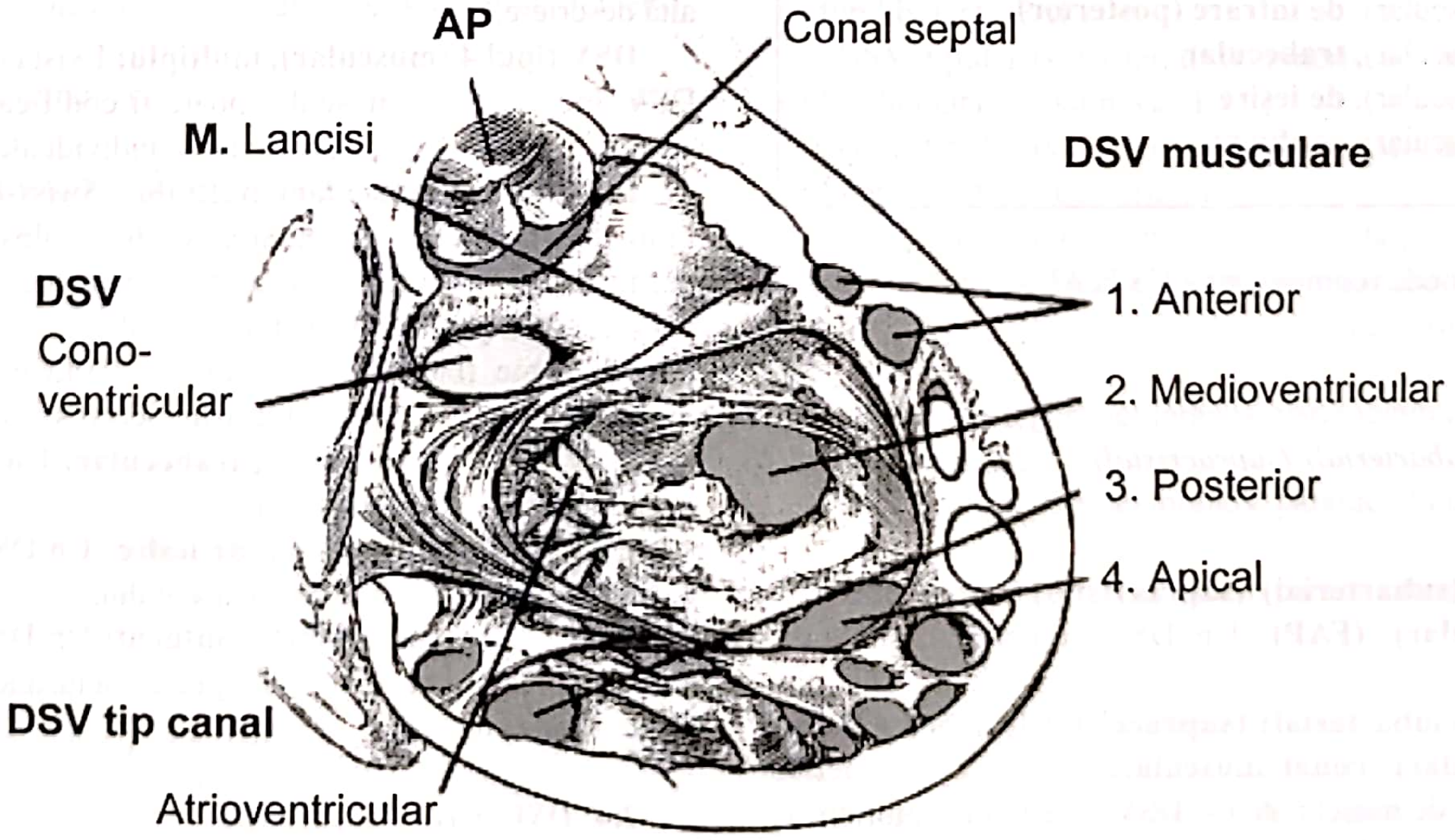
AP
Conal septal
M. Lancisi
DSV musculare
DSV Cono-ventricular
1. Anterior
2. Medioventricular
3. Posterior
4. Apical
DSV tip canal Atrioventricular

Fig. N3. Clasificarea DSV după Van Praagh.

DSV, tipul 1 (subarterial) (supracristal) (defect de sept conal) (infundibular) (FAP)

DSV, tipul 1 (subarterial) (supracristal) (defect de sept conal) (infundibular), **Conal muscular**
DSV, tipul 1 (subarterial) (supracristal) (defect de sept conal) (infundibular), **Juxtaarterial**

DSV, tipul 2 perimembranos, paramembranos, cono-ventricular, (FAP)

DSV, tipul 2 perimembranos, paramembranos, cono-ventricular, **de intrare (Inlet)**
DSV, tipul 2 perimembranos, paramembranos, cono-ventricular, **trabecular**
DSV, tipul 2 perimembranos, paramembranos, cono-ventricular, **de ieşire (Outlet)**
DSV, tipul 2 perimembranos, paramembranos, cono-ventricular, **Confluent**

DSV, tipul 3 de intrare (tip canal AV), (FAP)

DSV, tipul 3 de intrare, (tip canal AV), **Asociat cu defect de canal AV**
DSV, tipul 3 de intrare (tip canal AV), **Nu este asociat cu defect de canal AV**

DSV tipul 4 (muscular), (FAP)

DSV tipul 4 (muscular), **multiplu**
DSV tipul 4 (muscular) **multiplu** – ***swiss-cheese* „în caşcaval”**
DSV tipul 4 (muscular), **de intrare (posterior)**
DSV tipul 4 (muscular), **trabecular**
DSV tipul 4 (muscular), **de ieşire**
DSV tipul 4 (muscular), **confuent**

VSD, tipul Gerbode (comunicarea VS la AD)

Definiţii:

DSV, tipul 1 (subarterial) (supracristal) (defect conal septal) (infundibular)

DSV, tipul 1 (subarterial) (supracristal) (defect de sept conal) (infundibular), (FAP): Un DSV subarterial fără altă descriere.

DSV, tipul 1 (subarterial) (supracristal) (defect de sept conal) (infundibular), conal muscular: Un DSV subarterial înconjurat complet de muşchi. Acest DSV se află în septul conal sau infundibular cu muşchi între DSV şi valvele semilunare.

DSV, tipul 1 (subarterial) (supracristal) (defect de sept conal) (infundibular), Juxtaarterial: Un DSV subarterial ce se află chiar dedesubt de valvele semilunare în septul conal sau septul de ieşire. Acest DSV este limitat în sus de valvele semilunare, dar altfel e înconjurat de muşchi. Muşchii nu despart DSV de valvele semilunare.

DSV, tipul 2 perimembranos, paramembranos, cono-ventricular

DSV, tipul 2 perimembranos, paramembranos, cono-ventricular, (FAP): Un DSV fără altă descriere.

DSV, tipul 2 perimembranos, paramembranos, cono-ventricular, de intrare: Tipul 2 de DSV ce se extinde înspre porţiunea de intrare a septului.

DSV, tipul 2 perimembranos, paramembranos, cono-ventricular, trabecular: Un DSV tip 2 care se extinde înspre septul trabecular sau apical.

DSV, tipul 2 perimembranos, paramembranos, cono-ventricular, de ieşire: Un DSV tip 2 ce se extinde înspre porţiunea de ieşire a septului.

DSV, tipul 2 perimembranos, paramembranos, cono-ventricular, confluent: Un DSV tip 2 care se extinde spre multiple părţi din sept, care cuprind intrarea, partea trabeculară, porţiunea de ieşire.

DSV, tipul 3 de intrare (tip canal AV)

DSV, tipul 3 de intrare, (tip canal AV), (FAP): Un DSV al camerei de intrare fără altă descriere.

DSV, tipul 3 de intrare, (tip canal AV), Asociat cu defect de canal AV: Un DSV al camerei de intrare care este asociat cu defect de canal AV.

DSV tipul 4 (muscular)

DSV tipul 4 (muscular), (FAP): Un tip muscular de DSV fără altă descriere.

DSV tipul 4 (muscular), multiplu: Există mai multe tipuri de DSV. Fiecare DSV muscular poate fi codificat separat pentru a specifica tipurile musculare de DSV individuale.

DSV tipul 4 (muscular) multiplu – *Swiss-Cheese*: există mai mult de 3 DSV-uri musculare. Au fost folosite o varietate de definiţii pentru a defini această entitate incluzând nenumărate DSV-uri multiple. Totuşi, pentru scopul acestei baze de date, acest termen poate fi utilizat dacă există 4 sau mai multe DSV-uri musculare, aşa cum sunt definite de Serraf şi colegi.

DSV tipul 4 (muscular), trabecular: Un DSV muscular în porţiunea trabeculară aseptului.

DSV tipul 4 (muscular), de ieşire: Un DSV muscular ce se extinde spre porţiunea de ieşire aseptului.

DSV tipul 4 (muscular), confuent: Un DSV muscular ce se extinde spre părţi multiple ale septului incluzând intrarea, trabeculul, porţiunea de ieşire.

1.4. DSV Nivel 4 de ierarhie

DSV, FAP
DSV, multiplu, FAP

DSV, multiplu, 2 DSV
DSV, multiplu, 3 DSV
DSV, multiplu, 4 DSV
DSV, multiplu, 5 DSV
DSV, multiplu, 6 DSV
DSV, multiplu, mai multe de 6 DSV
DSV, tipul 1 (subarterial) (supracristal) (defect de sept conal) (infundibular), (FAP)
DSV, tipul 1 (subarterial) (supracristal) (defect de sept conal) (infundibular), Conal muscular
DSV, tipul 1 (subarterial) (supracristal) (defect de sept conal) (infundibular), Juxtaarterial, FAP

DSV, tipul 1 (subarterial) (supracristal) (defect de sept conal) (infundibular), Juxtaarterial, **Atribuire incertă**

DSV, tipul 2 perimembranos, paramembranos, cono-ventricular, (FAP)
DSV, tipul 2 perimembranos, paramembranos, cono-ventricular, de intrare
DSV, tipul 2 perimembranos, paramembranos, cono-ventricular, trabecular
DSV, tipul 2 perimembranos, paramembranos, cono-ventricular, de ieşire

DSV, tipul 2 perimembranos, paramembranos, cono-ventricular, de ieşire, malalinierea septului conului

DSV, tipul 2 perimembranos, paramembranos, cono-ventricular, confluent
DSV, tipul 3 de intrare, (tip canal AV), FAP
DSV, tipul 3 de intrare, (tip canal AV), Asociat cu defect de canal AV
DSV, tipul 3 de intrare, (tip canal AV), Nu este asociat cu defect de canal AV
DSV tipul 4 (muscular), FAP
DSV tipul 4 (muscular), multiplu
DSV tipul 4 (muscular) multiplu – *Swiss-Cheese*
DSV tipul 4 (muscular), de intrare (posterior)
DSV tipul 4 (muscular), trabecular
DSV tipul 4 (muscular), de ieşire

DSV tipul 4(muscular), trabecular, **anterior**
DSV tipul 4(muscular), trabecular, **apical**
DSV tipul 4 (muscular), trabecular, **medioventricular**

DSV tipul 4 (muscular), de ieşire
DSV tipul 4 (muscular), confuent
VSD, tipul Gerbode (comunicarea VS cu AD), FAP

Definiții:

DSV, tipul 1 (subarterial) (supracristal) (defect de sept conal) (infundibular), Juxtaarterial (subdivizare: FAP, Atribuire incertă): Un DSV tip 1 subarterial aflat imediat inferior valvelor semilunare în septul conului sau camerei de ieşire în care marginea superioară a defectului este alcătuită din cuspe atât din valvele aortice, cât şi cele pulmonare. (Aceste cuspe se află în continuitate fibroasă una cu alta pe marginea superioară a defectului.)

DSV, tipul 2 perimembranos, paramembranos, cono-ventricular, de ieşire (malalinierea septului conului): DSV tip 2 ce se extinde spre septul camerei de ieşire cu malalinierea septului conului.

DSV tipul 4 (muscular), trabecular: Dificultăţi la închiderea DSV muscular apar cel mai frecvent în DSV de tipul 4 (muscular), subgrupul trabecular şi, în consecinţă, septul trabecular şi acest subgrup au fost analizate în detaliu, conducând la următoarele subdiviziuni: FAP, anterior, apical şi medio-ventricular.

DSV tipul 4 (muscular), trabecular, anterior: Un DSV muscular trabecular situat anterior benzii septale sau moderatoare din septul trabecular drept.

DSV tipul 4 (muscular), trabecular, apical: Un DSV trabecular lângă apexul cardiac în septul trabecular inferior.

DSV tipul 4 (muscular), trabecular, midventricular: Un DSV muscular trabecular în septul mijlociu imediat inferior benzii septale sau moderatoare, în septul trabecular mijlociu.

1.5. DSV Nivel 5 de ierarhie

DSV, FAP
DSV, multiplu, FAP
DSV, multiplu, 2 DSV
DSV, multiplu, 3 DSV
DSV, multiplu, 4 DSV
DSV, multiplu, 5 DSV
DSV, multiplu, 6 DSV
DSV, multiplu, mai multe de 6 DSV
DSV, tipul 1 (subarterial) (supracristal) (defect de sept conal) (infundibular), (FAP)
DSV, tipul 1 (subarterial) (supracristal) (defect de sept conal) (infundibular), Conal muscular
DSV, tipul 1 (subarterial) (supracristal) (defect de sept conal) (infundibular), Juxtaarterial, FAP
DSV, tipul 1 (subarterial) (supracristal) (defect de sept conal) (infundibular), Juxtaarterial, Atribuire incertă
DSV, tipul 2 perimembranos, paramembranos, cono-ventricular, (FAP)
DSV, tipul 2 perimembranos, paramembranos, cono-ventricular, de intrare
DSV, tipul 2 perimembranos, paramembranos, cono-ventricular, trabecular
DSV, tipul 2 perimembranos, paramembranos, cono-ventricular, de ieşire, FAP
DSV, tipul 2 perimembranos, paramembranos, cono-ventricular, de ieşire, malalinierea septului conului, FAP

DSV, tipul 2 perimembranos, paramembranos, cono-ventricular, de ieşire, malalinierea septului conului, **Tip TOF**
DSV, tipul 2 perimembranos, paramembranos, cono-ventricular, de ieşire, malalinierea septului conului, **Tip AAI**

DSV, tipul 2 perimembranos, paramembranos, cono-ventricular, confluent

DSV, tipul 3 de intrare, (tip canal AV), FAP

DSV, tipul 3 de intrare, (tip canal AV), Asociat cu defect de canal AV

DSV, tipul 3 de intrare, (tip canal AV), Nu este asociat cu defect de canal AV

DSV tipul 4 (muscular), FAP

DSV tipul 4 (muscular), multiplu

DSV tipul 4 (muscular) multiplu – *Swiss-Cheese*

DSV tipul 4 (muscular), de intrare (posterior), FAP

DSV tipul 4 (muscular), de intrare (posterior), **Unic**
DSV tipul 4 (muscular), de intrare (posterior), **Multiplu**

DSV tipul 4 (muscular), trabecular, FAP

DSV tipul 4 (muscular), trabecular, FAP, **unic**
DSV tipul 4 (muscular), trabecular, FAP, **multiplu**

DSV tipul 4(muscular), trabecular, anterior, FAP

DSV tipul 4 (muscular), trabecular, anterior, **unic**
DSV tipul 4 (muscular), trabecular, anterior, **multiplu**

DSV tipul 4 (muscular), trabecular, apical, FAP

DSV tipul 4 (muscular), trabecular, apical, **unic**
DSV tipul 4 (muscular), trabecular, apical, **multiplu**

DSV tipul 4 (muscular), trabecular, medio-ventricular, FAP

DSV tipul 4 (muscular), trabecular, medioventricular, **unic**
DSV tipul 4 (muscular), trabecular, medioventricular, **multiplu**

DSV tipul 4 (muscular), de ieşire, FAP

DSV tipul 4 (muscular), de ieşire, **unic**
DSV tipul 4 (muscular), de ieşire, **multiplu**

DSV tipul 4 (muscular), confuent, FAP

DSV tipul 4 (muscular), confuent, **unic**
DSV tipul 4 (muscular), confuent, **multiplu**

VSD, tipul Gerbode (comunicarea VS la AD), FAP

Definiţii:

DSV, tipul 2 perimembranos, paramembranos (cono-ventricular), de ieşire, malalineerea septului trunchiului aorto-pulmonar: FAP, tipul TOF şi tipul AAI.

DSV, tipul 2 perimembranos, paramembranos (cono-ventricular), de ieşire, malalineerea septului trunchiului aorto-pulmonar, tipul TOF: DSV tip 2 cu malalineere anterioară la septul infundibular.

DSV, tipul 2 perimembranos, paramembranos (cono-ventricular), deieşire, malalineerea septului trunchiului aorto-pulmonar, tipul IAA: DSV tip 2 cu malalineere posterioară la septul infundibular.

1.6. Modificări suplimentare privind Nivelul 1 de ierarhie

DSV, Persistent (intenţionat postoperator)
DSV, Creat anterior (iatrogenic)
DSV, Postinfarct
DSV, Rezidual
DSV, Restrictiv

Definiţii:

DSV, Persistent (intenţionat postoperator): Orice DSV care a fost lăsat deschis intenţionat într-o operaţie anterioară, ca în cazul tetralogiei Fallot cu atrezie de pulmonară şi hipoplazia severă a arterelor pulmonare, unde continuitatea între VD şi AP a fost stabilită, dar nu s-a închis DSV.

DSV, Creat dinainte (Iatrogen): Orice DSV care a fost creat chirurgical într-o operaţie sau intervenţie anterioară.

DSV, Postinfarct: Orice DSV provocat de infarct.

DSV, Rezidual: Orice DSV a cărui închidere s-a încercat sau a fost trecut cu vederea în timpul operaţiei sau intervenţiei.

DSV, Restrictiv: Orice DSV care este destul de mic pentru a restricţiona curgerea prin el aşa încât să existe un gradient între cele două părţi ale DSV-ului.

1.7. Modificări suplimentare privind Nivelul 2 de ierarhie

DSV, Prezent (Intenţionat postoperator)

DSV, Creat dinainte (Iatrogen), FAP

DSV, Postinfarct

DSV, Creat dinainte (Iatrogen), **Creat inadecvat**
DSV, Creat dinainte (Iatrogen), **Creat intenţionat**

DSV, Rezidual, FAP

DSV, Rezidual, **După chirurgie**
DSV, Rezidual, **După dispozitiv ocluziv**

DSV, Restrictiv

1.8. Modificării suplimentare privind Nivelul 3 de ierarhie

DSV, Prezent (Intenționat postoperator)
DSV, Creat dinainte (Iatrogen), FAP
DSV, Creat dinainte (Iatrogen), Creat inadecvat
DSV, Creat dinainte (Iatrogen), Creat intenționat
DSV, Post-infarct
DSV, Rezidual, FAP
DSV, Rezidual, După chirurgie, FAP

DSV, Rezidual, După chirurgie, $Qp:Qs < 1.5:1$
DSV, Rezidual, După chirurgie, $Qp:Qs \geq 1.5:1$

DSV, Rezidual, După dispozitiv ocluziv, FAP

DSV, Rezidual, După dispozitiv ocluziv, $Qp:Qs < 1.5:1$
DSV, Rezidual, După dispozitiv ocluziv, $Qp:Qs \geq 1.5:1$

DSV, Restrictiv

2. Nomenclatura opțiunilor terapeutice pentru DSV

2.1. Terapia DSV Nivel 1 de ierarhie

Crearea DSV
Mărirea DSV
Fenestrarea septului ventricular
Închiderea DSV
Închiderea DSV multiplu
Banding AP

Definiție:
Crearea DSV: creare chirurgicală a DSV.

2.2. Terapia DSV Nivel 2 de ierarhie

Crearea DSV
Mărirea DSV
Deschiderea septului ventricular
Închiderea DSV, FAP

Închiderea DSV, Dispozitiv (Dispozitiv)
Închiderea DSV, Petic
Închiderea DSV, Închidere primară
Închiderea DSV, Coborârea (Takedown)

Închiderea DSV multiplu
Banding AP

2.3. Terapia DSV Nivel 3 de ierarhie

Crearea DSV
Mărirea DSV
Deschideea septului ventricular
Corecția DSV, FAP
Corecția DSV, Dispozitiv, FAP

Corecția DSV, Dispozitiv, Tipul 1 (Subarterial) (Supracristal) (Defect de sept conal/Infundibular)
Corecția DSV, Dispozitiv, Tipul 2 (Perimembranos) (Cono-ventricular)
Corecția DSV, Dispozitiv, Tipul 3 (Cameră de intrare) (Tip canal AV)
Corecția DSV, Dispozitiv, Tipul 4 (Muscular)
Corecția DSV, Tipul Gerbode (comunicare VS-AD)

Corecția DSV, Petic, FAP

Corecția DSV, Petic, Tipul 1 (Subarterial) (Supracristal) (Defect Septal al trunchiului aorto-pulmonar)
Corecția DSV, Petic, Tipul 2 (Perimembranos) (Paramembranos) (Cono-ventricular)
Corecția DSV, Petic, Tipul 3 (Cameră de intrare) (Tip canal AV)
Corecția DSV, Petic, Tipul 4 (Muscular)
Corecția DSV, Petic, Tipul Gerbode (comunicare VS-AD)

Corecția DSV, Închidere primară, FAP

Corecția DSV, Închidere primară, Tipul 1 (Subarterial) (Supracristal) (Defect Septal al trunchiului aorto-pulmonar) (Infundibular)
Corecția DSV, Închidere primară, Tipul 2 (Perimembranos) (Paramembranos) (Cono-ventricular)
Corecția DSV, Închidere primară, Tipul 3 (Cameră de intrare) (Tip canal AV)
Corecția DSV, Închidere primară, Tipul 4 (Muscular)
Corecția DSV, Închidere primară, Tipul Gerbode (comunicare VS-AD)

Corecția DSV
Închiderea DSV multiplu
Banding AP

Comentarii suplimentare privind terapia

În plus față de opiniile terapeutice de bază pentru DSV, alte câteva scheme terapeutice trebuie luate în seamă și codificate în alte domenii ale bazei de date. În primul rând, domenii separate de codificare trebuie să acopere tratamentul paliativ al DSV (banding AP și debanding AP). În al doilea rând, o parte separată a bazei de date trebuie să permită codificarea inciziilor pentru aceasta și pentru celelalte diagnostice (sternotomie mediană, incizie submamară, toracotomie dreapta, toracotomie stânga, incizie invasivă minimală, mini-toracotomie). În al treilea rând, o parte separată a bazei de date trebuie să permită codificarea inciziilor cardiace pentru aceasta și toate celelalte diagnostice (aortomie, arteriotomie pulmonară, atriotomie dreaptă, ventriculotomie dreaptă, ventriculotomie stângă). În final, o parte separată a bazei de date trebuie să permită codificarea materialului de petic (Dacron, Gore-Tex, pericard bovin, pericard autolog, pericard autolog fixat în glutaraldehidă etc.).

3. Liste prescurtate de diagnostic și tratament

Listă scurtă de diagnostic
DSV unic
DSV multiplu

Listă scurtă de proceduri
Corecția DSV, Petic
Corecția DSV, Închidere primară
Corecția DSV, Dispozitiv
Crearea/mărirea DSV
Deschiderea septului ventricular
Banding AP

4. Parametrii și Factorii de risc incriminați

În plus față de datele folosite într-o bază de date minimală, aplicată tuturor leziunilor, vor fi urmărite date specifice pentru DSV incluzând următoarele:

Prolaps aortic preoperator și progresarea insuficienței aortice postoperator în caz de DSV subarterial. Insuficiență aortică preoperatorie și evoluția insuficienței aortice postoperator în caz de DSV subarterial.

Complicații postoperatorii specifice ale DSV ce au fost studiate, incluzând:

BAV
Închiderea sternală întârziată (Bexare)
Necesitate pentru suport circulator mecanic
DSV rezidual: $Qp:Qs \geq 1.5:1$
$Qp:Qs < 1.5:1$
Reoperație/reintervenție pentru DSV rezidual

BIBLIOGRAFIE

1. **Mitchell S.C., Korones S.B., Berendes H.W.,** *Congenital heart disease in 56, 109 births. Incidence and natural history*, „Circulation", 1971, 43: 323.
2. **Fyler D.C.,** *Ventricular septal defect.* In: Fyler D.C. (ed.), *Nadus' pediatric cardiology*, Hanley & Belfus, Philadelphia, 1992.
3. **Wells W.J., Lindesmith G.G.,** *Ventricular septal defect.* In: Arciniegas E. (ed.), *Pediatric cardiac surgery*, Year Book Medical Publishers, Chicago, 1985.
4. **Edwards J.E.,** *Congenital malformations of the heart and great vessels.* In: Gould S.E. (ed.), *Pathology of the heart*, 1L, Charles C. Thomas, Springfield, 1960.
5. **Roger H.,** *Recherches cliniques sur la communication congénitale de deux coeurs: Pars inocclusion de septum interventriculaire*, „Bull. Acad. Natl. Med.", 1879, 8: W74.
6. **Eisenmenger V.,** *Die angeborenen Defekte der Kammerscheidewand des Herzens*, 2, „Kim. Med.", 1897, (suppl. 32): 1.
7. **Abbott M.E.,** *Atlas of congenital cardiac disease*, American Heart Association, New York, 1936.
8. **Selzer A.,** *Defect of the ventricular septum: summary of twelve cases and review of the literature*, „Arch. Intern. Med.", 1949, 84: 798.
9. **Muller W.H. Jr., Dammann J.F.,** *The treatment of certain congenital malformations of the heart by the creation of pulmonic stenosis to reduce pulmonary hypertension and excessive pulmonary blood flow*, „Surg. Cynecol. Obstet.", 1952, 95: 213.
10. **Lillehei C.W., Cohen M., Warden H.E. et al.,** *The results of direct vision closure of ventricular septal defects in eight patients by means of controlled cross circulation*, „Surg. Gynecol. Obstet.", 1955, 101: 447.
11. **DuShane J.W., Kirklin J.V., Patrick R.T. et al.,** *Ventricular septal defects with pulmonary hypertension: surgical treatment by means of a mechanical pump-oxygenator*, „JAMA", 1956, 160: 950.
12. **Stirling G.R., Stanley P.H., Lillehei C.W.,** *Effect of cardiac bypass and ventriculotomy upon right ventricular function*, „Surg. Forum.", 1957, 8: 433.
13. **Kirklin J.W., DuShane J.W.,** *Repair of ventricular septal defect in infancy*, „Pediatrics", 1961, 27: 961.
14. **Sigmann J.M., Stern A.M., Sloan H.E.,** *Early surgical correction of large ventricular septal defects*, „Pediatrics", 1967, 39: 4.
15. **Okamoto V.,** *Clinical studies on open heart surgery in infants with profound hypothermia*, „Nippon Ceka Hokan", Japanese, 1969, 38: 188.
16. **Barratt-Boyes B.G., Neulze J.M., Clarkson P.M. et al.,** *Repair of ventricular septal defect in the first two years of life using profound hypothermia-circulatory arrest techniques*, „Ann. Surg.", 1976, 184: 376.
17. **Streian C.G., Socoteanu I.,** *Defectul septal ventricular.* În: Socoteanu I., *Tratat de patologie chirurgicală cardio-vasculară*, vol. I, Ed. Medicală, București, 2007, p. 609–620.
18. **Pinkley K., Stoesz P.A.,** *Current trends: ventricular septal defect*, „MMWR", 1981, 30: 609.
19. **Rothman K.J., Fyler D.C.,** *Association of congenital heart defects with season and population density*, „Teratology", 1976, 13: 29.

Redactare medicală casete: Ion Socoteanu, Iulia Cristina Frînculescu, Marius Frînculescu

20. **Ando M., Takao A.**, *Racial differences in the morphology of common cardiac anomalies*, „Jpn. Bull. Henri. Insl.", 47, 1979.
21. **Momma K., Toyama K., Takao A. et al.**, *Natural history of subarterial infundibular ventricular septal defect*, „Am. Heart J.", 1984, 108: 1312.
22. **Whittemore R., Hobbins J.C., Engle M.A.**, *Pregnancy and its outcome in women with and without surgical treatment of congenital heart disease*, „Am. J. Cardiol.", 1982, 50: 641.
23. **Newman T.B.**, *Etiology of ventricular septal defects: an epidemiologic approach*, „Pediatrics", 1985, 76: 741.
24. **Moe D.C., Guntheroth W.G.**, *Spontaneous closure of uncomplicated ventricular septal defect*, „Am. J. Cardiol.", 1987, 60: 674.
25. **Freedom R.M., Coles J., Yoo Shi-Joon, Konstantinov I.**, *Ventricular Septal Defect*. In: Freedom G.R. (ed.), *The Natural and Modified Heart Disease*, Blackwell Publishing, Boston, 16–30.
26. **Capelli H., Andrade J.L., Somerville J.**, *Classification of the site of ventricular septal defect by 2-dimensional echocardiography*, „Am. J. Cardiol.", 1983, 53: 1474.
27. **Goor D.A., Lillehei C.W., Rees R. et al.**, *Isolated ventricular septal defect. Development basis for various types and presentation of classification*, „Chest", 1970, 58: 468.
28. **Soto B., Becker A.E., Moulaert A.J. et al.**, *Classification of ventricular septal defects*, „Br. Heart J.", 1980, 43: 332.
29. **Cooley D.A., Garrett H.E., Howard U.S.**, *The surgical treatment of ventricular septal defect: an analysis of 300 consecutive surgery cases*, „Prog. Cardiovasc. Dis.", 1962, 4: 312.
30. **Tatsuno K., Ando M., Takao A. el al.**, *Diagnostic importance of angiography in conal ventricular septal defect*, „Am. Heart J.", 1975, p. 89–171.
31. **Lue H.C.**, *Is subpulmonic ventricular septal defect an Oriental disease?* In: Lue H.C., Takao A. (eds.), *Subpulmonic ventricular septal defect Tokyo*, Springer, New York, 1985.
32. **Hagler D.J., Edwards W.D., Seward J.B. et al.**, *Standardized nomenclature of the ventricular septum and ventricular septal defects, with applications for two-dimensional echocardiography*, „Mayo. Clin. Proc.", 1985, 60: 741.
33. **Seddio F., Reddy V.M., McElhinney D.B. el al.**, *Multiple ventricular septal defects: how and when should they be repaired?* „Thorac. Cardiovasc. Surg.", 1999, 117: 134.
34. **Agmon Y., Connolly H.M., Olson L.J. et al.**, *Noncompaction of the ventricular myocardium*, „Am. Soc. Echocardiogr.", 1999, 12: 859.
35. **De Leval M.**, *Ventricular septal defects*. In: Stark J., DeLeval M. (eds.), *Surgery for congenital heart defects*, ed. 2, WB 36. Saunders, Philadelphia, 1994.
36. **Wilcox B.R., Anderson R.H.**, *Surgical anatomy of the heart*, ed. 2, Gower Medical Publishing, London, 1992.
37. **Van Praagh R., Geva T., Kreutzer J.**, *Ventricular septal defects: how shall we describe, name and classify them?* „Am. Coll. Cardiol.", 1989, 14: 1298.
38. **Jacobs J.P., Burke R.P., Quintessenza J.A. et al.**, *Congenital heart surgery nomenclature and database project: ventricular septal defect*, „Ann. Thorac. Surg.", 2000, 69(suppl.): 25.
39. **Citak M., Rees A., Mavroudis C.**, *Surgical management of infective endocarditis in children*, „Ann. Thorac. Surg.", 1992, 54: 755.
40. **Wagenvoort C.A., Neufeld H.N., DuShane J.W. et al.**, *The pulmonary arterial tree in ventricular septal defect*, „Circulation", 1961, 23: 740.
41. **Van Den Heuvel F., Timmers T., Hess J.**, *Morphological, haemodynamic, and clinical variables as predictors for management of isolated ventricular septal defect*, „Br. Heart J.", 1995, 73: 49.
42. **Perloff J.K.**, *Ventricular Septal Defect in Clinical Recognition of Congenital Heart Disease*, ed. 5, Saunders, Philadelphia, 311–347.
43. **Abbott M.E.**, *Congenital hart disease*. In: *Nelson's Loose Leaft Medicine*, vol. 5, Thomas Nelson and Sons, New York, 1932.
44. **Eisenmenger V.**, *Die angeborenen Defekte der Kammerscheidewände des Herzens*, „Zeitschr. Klin. Med.", 1897, 32(supplement): 1–28.
45. **Wood P.**, *Pulmonary hypertension with special reference to the vasoconstrictive factor*, „Br. Heart J.", 1958, 20: 557-570.
46. **Gheen K.M., Reeves J.T.**, *Effects of size of ventricular septal defect and age on pulmonary hemodynamics at sea level*, „Am. J. Cardiol.", 1995, 75: 66.
47. **Collins G., Calder L., Rose V. et al.**, *Ventricular septal defect: clinical and hemodynamic changes in the first five years of life*, „Am. Mean.", 1972, 184: 695.
48. **Hoffman J.I.E., Rudolph A.M.**, *The natural history of ventricular septal defects in infancy*, „Am. J. Cardiol.", 1965, 16: 634.
49. **Blacksione E.H., Kirklin J.W., Bradley E.L. el al.**, *Optimal age and results in repair of large ventricular septal defects*, „Thorac. Cardiovasc. Surg.", 1976, 72: 661.
50. **Keith J.D., Rose V., Collins G. et al.**, *Ventricular septal defect: incidence, morbidity, and mortality in various age groups*, „Br. Mean.", 1971, 33(suppl.): Sl.
51. **Auld P.A.M., Johnson A.L., Gibbons J.E. el al.**, *Changes in pulmonary vascular resistance in infants and children with intracardiac left-to-right shunts*, „Circulation", 1963, 27: 257.
52. **Clarkson P.M., Fiye R.L., DuShane J.W. et al.**, *Prognosis for patients with ventricular septal defect and severe pulmonary vascular obstructive disease*, „Circulation", 1968, 38: 129.
53. **Heath D., Edwards J.E.**, *The pathology of hypertensive pulmonary vascular disease: a description of six grades of structural changes in the pulmonary arteries with special reference to congenital cardiac septal defects*, „Circulation", 1958, 18: 533.
54. **Lucas R.V. Jr., Adams P. Jr., Anderson R.C. et al.**, *The natural history of isolated ventricular septal defect: a serial physiologic study*, „Circulation", 1961, 24: 1372.
55. **French H.**, *The possibility of loud congenital heart murmur disappearing when a child grows up*, „Guy's Hops. Rep.", 1918, 32: 87.
56. **Alperl B.S., Melliis E.D., Rowe R.D.**, *Spontaneous closure of small ventricular septal defects: probability rates in the first five years of life*, „Ann. Dis. Child.", 1973, 125: 194.

DEFECTUL SEPTAL ATRIO-VENTRICULAR (CANALUL ATRIO-VENTRICULAR COMUN)

SECȚIUNEA III

CAPITOLUL 40

VIOREL GOLEANU, MATEI POPA CHERECHEANU, MIHAELA LAZĂR

1. DEFINIȚIE
2. ANATOMIE
3. PATOGENIE
4. FIZIOPATOLOGIE
5. DIAGNOSTIC
6. TRATAMENT
   - 5.1. Clinic
   - 5.2. Electrocardiografic
   - 5.3. Examenul radiologic cord-plămân
   - 5.4. Ecocardiografia și examenul Doppler
   - 5.5. Cateterismul cardiac
6. ISTORIC
7. TRATAMENT
   - 7.1. Indicația operatorie
   - 7.2. Timpul pentru operație
   - 7.3. Tratament chirurgical
8. REZULTATE POSTOPERATORII
9. MANAGEMENT POSTOPERATOR
10. CONCLUZII
11. Op TIM. PROPUNERI: NOMENCLATURĂ, DIAGNOSTIC, TRATAMENT – ETS-EACTS

BIBLIOGRAFIE

Redactare medicală: Ion Socoteanu, Iulia Cristina Frînculescu, Marius Frînculescu

1. DEFINIȚIE

Defectul septal atrio-ventricular (DSAV) cuprinde totalitatea leziunilor determinate de maldezvoltarea țesutului primordial endocardic, rezultând anomalii de formă și funcție ale valvei atrio-ventriculare și existența unor comunicări interatriale ± interventriculare [12].

DSAV poate fi izolat sau poate face parte dintr-un complex de anomalii cardiace.

Denumirile sinonime sunt defect septal atrio-ventricular, canal atrio-ventricular comun, *endocardial cushion sindrom.*

Incidența

Frecvența malformației ~4% din totalul malformațiilor cardiace. Peste 50% din totalul copiilor cu DSAV au sindrom Down.

~0,203-0,362/1000 născuți vii.

Caseta 40.1

Incidență

Defectul septal atrio-ventricular este a 4-a boală cardiacă congenitală ca incidență (7,4% din defectele cardiace congenitale) și cea mai frecventă (50-69%) în rândul pacienților cu sindrom Down. Defectul septal atrio-ventricular este mai frecvent întâlnit la femei.

2. ANATOMIE

Pentru a înțelege leziunile anatomice trebuie spus că DSAV reprezintă o structură tridimensională care cuprinde planul valvular, dar având și o profunzime, cu componentă atrială și ventriculară situată deasupra și respectiv sub planul valvular.

Dezvoltarea normală a planului atrio-ventricular se realizează prin proliferarea ţesutului primordial endocardic. Primordiul superior şi inferior se dezvoltă împărţind orificiul comun al canalului atrio-ventricular în 2 orificii: mitral şi tricuspidian. Creşterea primordiului superior determină includerea ostiumului primum în septul atrial, iar dezvoltarea primordiului inferior contribuie la închiderea septului interventricular. Dezvoltarea primordiilor endocardice laterale duce la formarea valvelor atrio-ventriculare. Prin excavarea şi subţierea muşchiului ventricular chiar sub planul atrio-ventricular, se formează aparatul subvalvular. Când tot acest proces embriologic normal eşuează, apare una dintre formele DSAV (**Fig. 40.1**).

Pot exista grade diferite de dezvoltare incompletă a ţesutului septal în jurul valvelor atrio-ventriculare, cu grade variate de anormalitate a valvelor atrio-ventriculare, ducând la clasificarea în parţial, intermediar şi complet.

Toate formele de DSAV prezintă următoarele caractere morfologice comune:

1. defect al septului atrio-ventricular;
2. formarea anormală a valvelor atrio-ventriculare;
3. modificarea septului ventricular cu scurtarea distanţei dintre calea de ieşire şi apex, cu deformarea căii de ieşire a ventriculului stâng în „gât de lebădă";
4. poziţionarea inferioară a sinusului coronar, a nodului atrio-ventricular şi a sistemului de conducere ventricular.

În DSAV, valvele atrio-ventriculare sunt situate mai aproape de apex, valva aortică nu mai poate fi situată între valva mitrală şi tricuspidă datorită maldezvoltării primordiilor endocardice superioare şi inferioare, astfel calea de ieşire a ventriculului stâng devine mai lungă şi mai îngustă, creând aspectul de „gât de lebădă" (**Fig. 40.2**) [2].

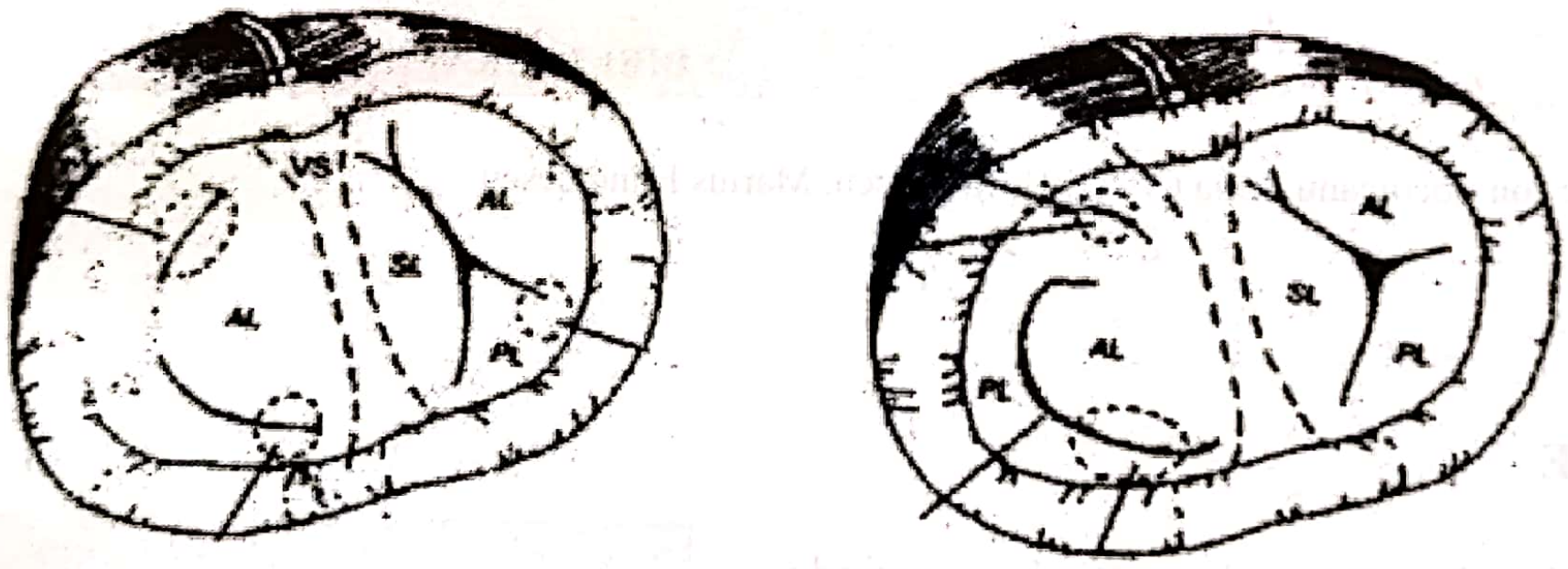

A – Valve atrio-ventriculare normale

B – Orificiul mitral dublu

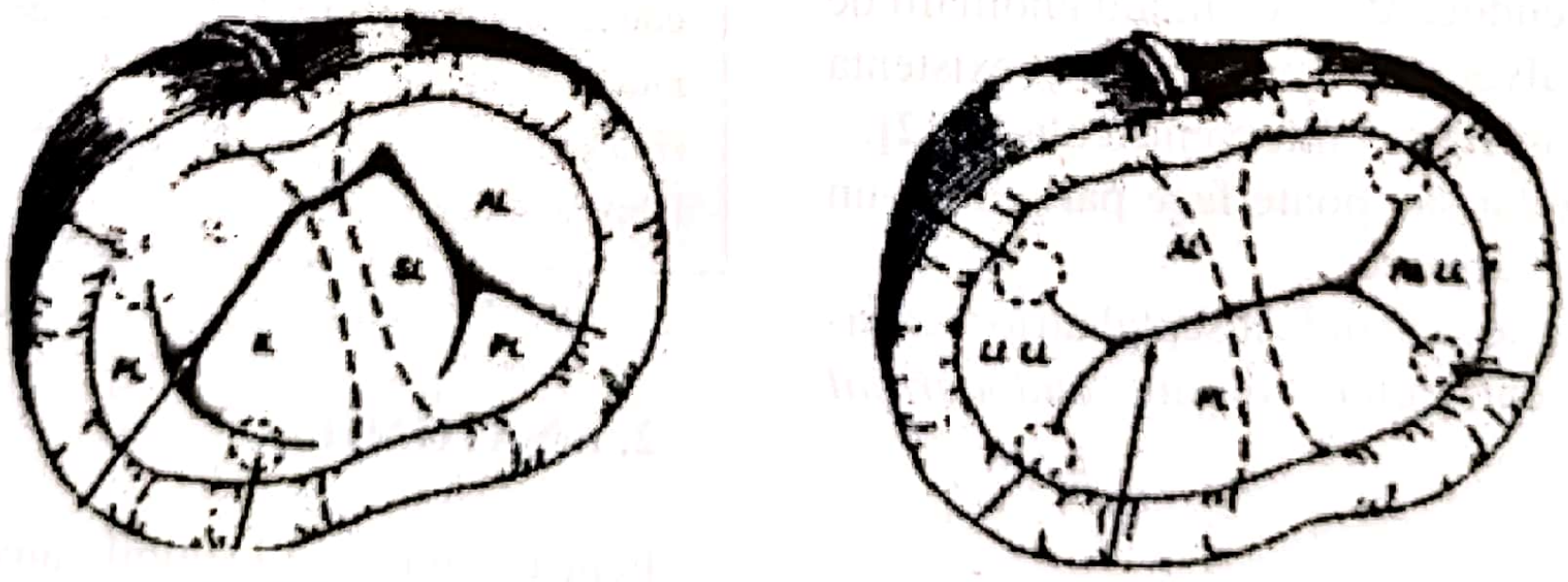

C – DSAV incomplet

D – DSAV complet

Fig. 40.1. (după Pacifico, modificat).

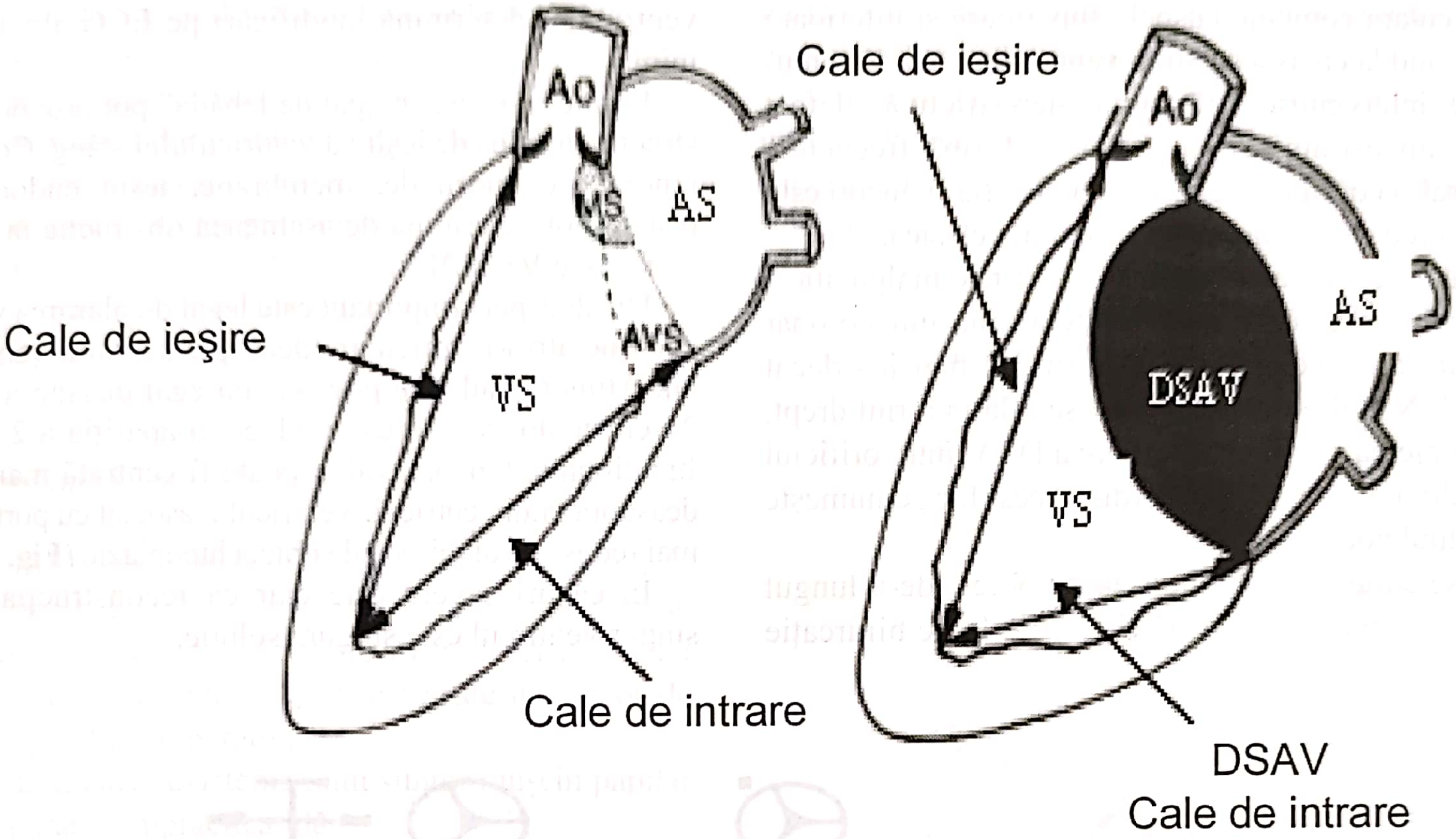

Fig. 40.2. Patogenia DSAV (după Freedom, modificat).

Anomaliile valvelor atrio-ventriculare pot fi variabile. Chiar şi atunci când sunt două inele valvulare, apar anomalii ale cuspelor, în special ale celei mitrale anterioare. Fiecare anomalie anatomică îmbracă grade diferite de gravitate, de la uşoare la severe.

Implicaţiile fiziologice ale malformaţiilor diferă în funcţie de severitatea leziunilor:

- în forme complete (cea mai severă) există:
  - – comunicare interatrială;
  - – comunicare interventriculară;
  - – o singură valvă atrio-ventriculară comună.
- în formele mai puţin severe doar una sau două dintre cele 3 componente sunt prezente: poate să nu existe comunicare interatrială sau interventriculară şi pot exista un inel valvular comun, două inele sau o leziune intermediară.

Forma cea mai uşoară este reprezentată de existenţa a două inele atrio-ventriculare, cleft de valvă anterioară stângă, cordajele tendinoase aderând la septul interventricular care este «scobit»; astfel planul valvular este uşor tracţionat spre apex, neexistând comunicare interventriculară, componenta supravalvulară aderă de septul interatrial şi nu există comunicare interatrială. Valva aortică se găseşte parţial între mitrală şi tricuspidă, iar deformarea în „gât de lebădă" este minimă. Nu apar şunturi intracardiace, deşi există anomalii ale septului interatrial şi interventricular. Singurul element cu implicaţii fiziopatologice este reprezentat de cleft-ul de valvă mitrală anterioară. Este o formă rară.

O altă formă anatomică este reprezentată de existenţa a 2 inele atrio-ventriculare, defect de sept interatrial tip ostium primum, există cleft de valvă mitrală anterioară, nu există comunicare interventriculară, deşi septul ventricular prezintă anomalii. Este o formă frecventă.

Există forme de tranziţie care prezintă comunicare interatrială tip ostium primum, comunicare interventriculară (ţesutul endocardic valvular nu aderă la creasta septului ventricular, fiind de dimensiuni mici, restrictiv), există 2 inele valvulare separate ce pot fi bine individualizate sau pot fi separate printr-un ţesut fibros foarte subţire sau poate exista inel atrio-ventricular comun.

Forma completă cea mai severă are o valvă atrioventriculară comună, cuspele superioare şi inferioare neaderând la creasta septului ventricular, există comunicare interventriculară largă, nerestrictivă, defect septal tip ostium primum. Este o formă frecventă, numărul şi configuraţia cuspelor pot varia şi uneori este foarte greu de recunoscut configuraţia clasică.

Datorită anomaliilor întâlnite, există o malpoziţie a sistemului excitoconductor. Orificiul sinusului coronar şi nodul atrio-ventricular sunt situate mai jos decât normal. Nodul atrio-ventricular se află în atriul drept, în apropierea marginii inferioare a DSA, între orificiul sinusului coronar şi crux cordis. Acest loc se numeşte triunghiul nodal.

Fasciculul Hiss se situează de obicei de-a lungul marginii inferioare a DSV, iar ramurile de bifurcaţie pornesc de mai jos. Aceste dislocări ale nodulului atrioventricular determină modificări pe ECG ale axului inimii.

Formele severe în „gât de lebădă" pot provoca obstrucţie în calea de ieşire a ventriculului stâng. Cordaje tendinoase anormale, membrane, ţesut endocardic restant pot determina de asemenea obstrucţie în calea de ieşire a VS **[10]**.

Un alt aspect important este legat de plasarea valvei comune atrio-ventriculare deasupra septului ventricular. Atunci când este poziţionată egal deasupra celor 2 ventricule, repararea conduce la apariţia a 2 valve funcţionale. Uneori, valva poate fi centrată mai mult deasupra unui ventricul. Ventriculul asociat cu porţiunea mai redusă a valvei este de obicei hipoplazic (**Fig. 40.3**).

În cazuri severe este clar că reconstrucţia unui singur ventricul este singura soluţie.

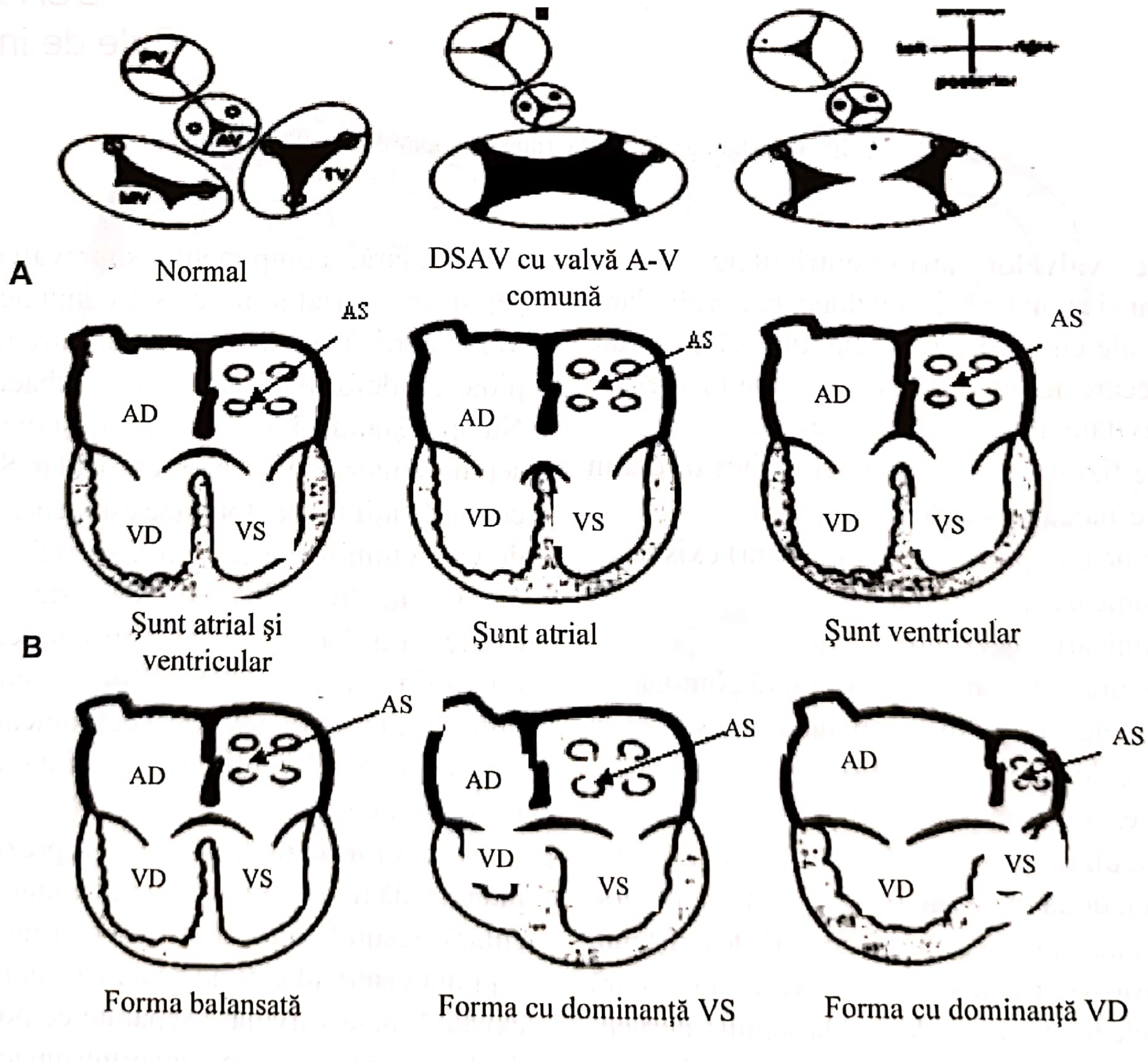

Fig. 40.3. Diferite forme de DSAV (după Freedom, modificat).

În cazurile mai puţin severe, reconstrucţia a 2 ventricule este dificilă, iar decizia trebuie să ţină cont de:

- care ventricul este hipoplazic;
- calitatea valvei atrio-ventriculare;
- balanţa dintre dimensiunile cavităţii ventriculare şi calea de ieşire;
- starea vaselor pulmonare;
- evaluarea riscurilor-beneficiilor pentru reconstrucţia unuia sau a celor doă ventricule.

Hipoplazia marcată a unui ventricul face imposibilă repararea biventriculară. De asemenea, existenţa unui singur muşchi papilar face repararea impracticabilă. Valva mitrală în paraşută poate determina obstrucţie de VS.

În DSAV incomplet, cleft-ul de valvă mitrală poate să nu fie asociat la început cu insuficienţă mitrală. Ocazional, valva mitrală poate avea 2 orificii (sunt statistici cu frecvenţa 9%). Acesta este un factor de rezultat prost postoperator.

De asemenea, existenţa unui singur muşchi papilar face repararea impracticabilă.

Sindromul Down este cauza cea mai frecventă a DSAV, fiind întâlnit în ~80% din forma completă la copiii sub 1 an şi ~30-40% dintre copiii cu sindrom Down au DSAV. Copiii fără sindrom Down şi cu DSAV au o prevalenţă mai mare a leziunilor obstructive ale inimii stângi. Nu sunt date unanime statistice care să susţină că pacienţii cu DSAV şi sindrom Down au rezultate post-operatorii mai proaste.

3. PATOGENIE

DSAV cuprinde spectrul anomaliilor cardiace ce pot fi clasificate în: parţial, complet şi intermediar.

Parţial (denumit şi DSA ostium primum) se caracterizează printr-un DSA tip ostium primum şi cleft de valvă mitrală anterioară, cu grade diferite de insuficienţă mitrală.

Este caracterizat prin prezenţa ostiumului primum, imediat deasupra valvelor mitrală şi tricuspidă care sunt separate. DSA este de mărime diferită, dar de obicei este nerestrictiv hemodinamic, larg, valvele mitrală şi tricuspidă fiind deplasate spre ventricul şi ataşate crestei septului ventricular. Valva mitrală este de obicei bicuspidă, dar cu cleft în porţiunea medie a cuspei anterioare. În 1977, Carpentier a descris-o ca valvă *trileflet*.

Complet – cuprinde un DSA tip ostium primum şi un DSV în calea de intrare a septului interventricular, dedesubtul valvelor atrio-ventriculare.

Există o valvă atrio-ventriculară comună pentru inima stângă şi dreaptă, împărţită într-o valvă superioară (anterioară) şi o valvă inferioară-posterioară).

Valva atrio-ventriculară comună are 6 cuspe: stângă superioară şi inferioară, stângă şi dreaptă laterală şi dreaptă superioară şi inferioară (**Fig. 40.4**).

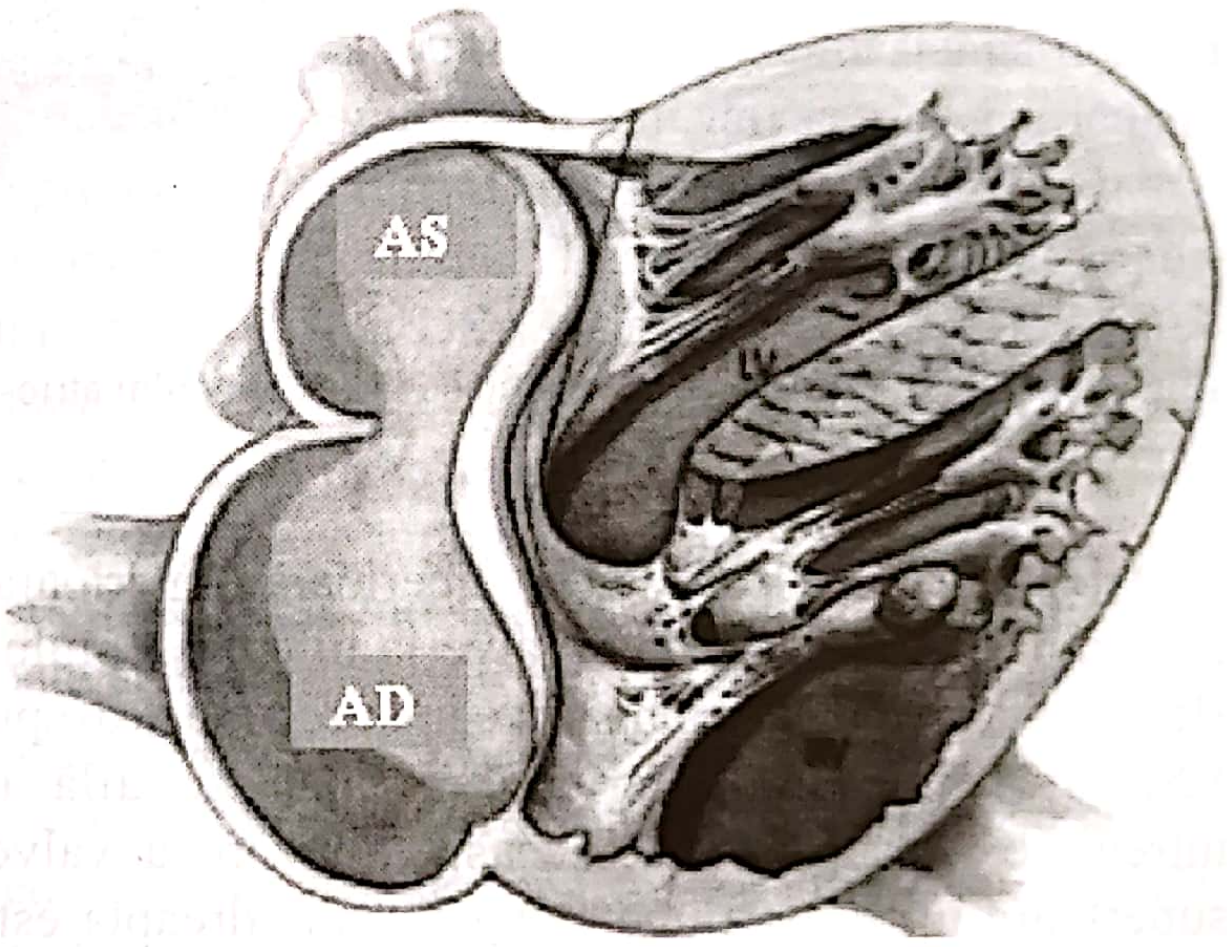

Fig. 40.4. DSAV complet (după Jonas, modificat).

Intermediar (tranziţională) presupune existenţa a 2 orificii atrio-ventriculare distincte, un DSA ostium primum şi un DSV sub valvele atrio-ventriculare . DSV este în septul IV de intrare, de obicei mic, restrictiv.

Se caracterizează prin OP şi o zonă de legătură fibroasă între valvele superioară şi inferioară şi septul ventricular (**Fig. 40.5**).

CLASIFICAREA RASTELLI

Sunt descrise 3 tipuri ale DSAV complet în funcţie de morfologia valvei superioare (anterioare) şi tipul de ataşare în ventricule a cordajelor tendinoase.

Această clasificare nu dă date despre anatomia valvei inferioare (posterioare).

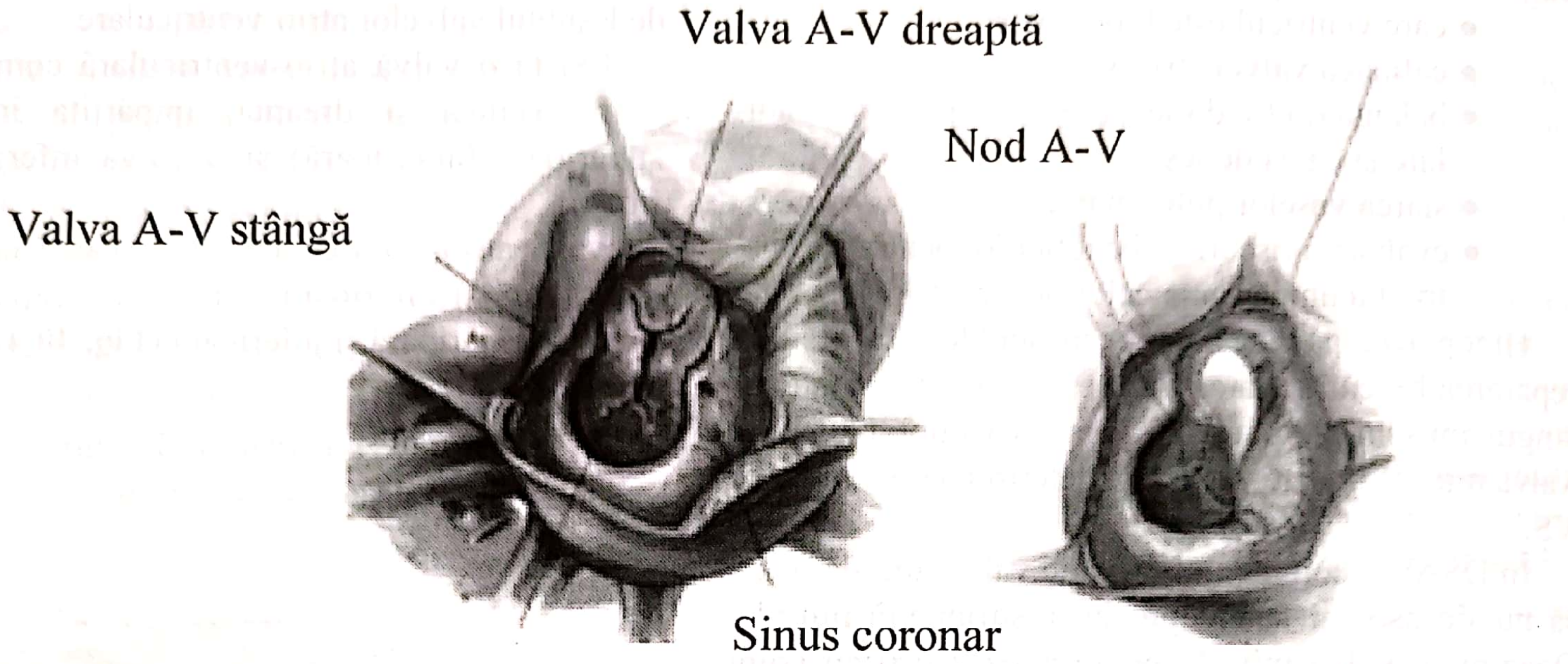

Fig. 40.5. DSAV intermediar. Corecție cu lăsarea nodului atrio-ventricular și a sinusului coronar în atriul stâng (după Jonas, modificat).

Tip A – în acest tip, valva superioară (anterioară) este împărțită în două hemivalve la nivelul septului. Hemivalva superioară stângă este în întregime deasupra VS, iar hemivalva anterioară dreaptă se află în întregime deasupra VD. Această divizare a valvei superioare într-o porțiune stângă și una dreaptă este determinată de atașamentul exclusiv al valvei anterioare (superioare) la creasta septului ventricular prin cordaje tendinoase. Acest tip morfologic îi permite chirurgului să facă intraoperator o dirijare corectă a celor două componente: mitrală și tricuspidă a valvelor superioară și inferioară.

Apare o dirijare completă a valvei superioare deasupra crestei septului ventricular. Există cordaje tendinoase a căror inserție pleacă de la creasta septului ventricular separat spre componentele stângă și dreaptă ale valvei anterioare. Dirijarea valvei inferioare deasupra crestei septului ventricular nu se evidențiază aproape niciodată. Mărimea DSV este variabilă în funcție de inserția cordajelor tendinoase.

Tip B – este foarte rar și cuprinde o anomalie de atașament al mușchiului papilar de pe partea dreaptă a septului ventricular la partea stângă a valvei comune superioare sau invers.

Este aproape nevăzută în forma balansată a celor două ventricule.

Tip C – valva superioară (anterioară) nu este divizată și plutește liber deasupra septului ventricular, fără a fi legată prin cordaje tendinoase.

Se caracterizează prin deplasarea spre dreapta a valvei superioare stângi care plutește liber deasupra crestei septului ventricular și nu este atașată prin cordaje tendinoase. Mărimea valvei superioare drepte este în proporție inversă cu cea superioară stângă. Valva inferioară este variabil atașată la creasta septului ventricular, direct sau prin cordaje tendinoase.

Mărimea DSIV este variabilă. Poziția valvei atrio-ventriculare comune în relație cu planul septului ventricular este de asemenea variabilă. În forma dominantă dreaptă, VD este larg, VS este mic, iar prezența valvei atrio-ventriculare comune față de sept este spre dreapta. În forma dominantă stângă, VS este mai mare, VD este mai mic, iar poziția valvei atrio-ventriculare este spre stânga. Forma cea mai frecventă este cea balansată, în care cele două ventricule sunt normal reprezentate, iar valva atrio-ventriculară este normal poziționată față de septul interventricular.

Este forma de obicei asociată cu tetralogia Fallot.

Frecvența celor 3 tipuri Rastelli:

Tip A ~69%-75%;
Tip B ~3%-9%;
Tip C ~22%.

Caseta 40.2

Morfologie

Clasificarea Rastelli:
- Tipul A: cuspa anterioară este scindată și atașată în vârful defectului septal ventricular;
- Tipul B: cordajele din partea stângă a cuspei comune anterioare sunt atașate încrucișat, pe mușchii papilari din partea dreaptă a septului;
- Tipul C: cuspa anterioară flotează liber, fără ancorare de sept,

Clasificarea Anderson:
- *Orificiile atrio-ventriculare separate, șunt la nivel atrial*: defect ostium primum, valvă atrio-ventriculară stângă cu trei cuspe (așa-numita valvă mitrală cu cleft de cuspă anterioară);
- *Orificiile atrio-ventriculare separate, șunt la nivel atrial și ventricular*: defect ostium primum, spațiu între cuspele comune superioară și inferioară ale valvei atrio-ventriculare stângi, defect septal ventricular parțial la ieșire sau aproape complet închis de țesutul fibros al valvei atrio-ventriculare;
- *Orificiu atrio-ventricular comun, șunt la nivel atrial și ventricular*: defect ostium primum, valvă atrio-ventriculară comună, defect septal ventricular de intrare nerestrictiv

4. FIZIOPATOLOGIE

Manifestările fiziopatologice ale diferitelor forme depind de severitatea celor trei principale anomalii hemodinamice:

- șuntul interatrial;
- șuntul interventricular;
- regurgitarea prin valva/valvele atrio-ventriculare.

Toate în final conduc la fiziopatologia șuntului stânga-dreapta și la toate manifestările care decurg din ea, hipertensiune pulmonară și insuficiență cardiacă.

La pacienții cu sindrom Down asociat cu DSAV apar de obicei și anomalii vasculare și de parenchim pulmonar. Astfel, ei dezvoltă precoce manifestări de HTP și insuficiență cardiacă față de cei fără sindrom Down. La cei cu Down apar mai frecvent infecții respiratorii deoarece au o morfologie diferită a căilor aeriene superioare cu tendință la obstrucție, episoade frecvente de apnee în timpul somnului.

La pacienții cu sindrom Down, datorită evoluției mai rapide spre boală ocluzivă vasculară pulmonară, se recomandă efectuarea corecției totale în primele 6 luni de viață. Cauza evoluției rapide este proliferarea intimală severă și evoluția spre obstrucția vasculară.

De asemenea, pacienții cu Down au macrofagie, cu obstrucția căilor respiratorii superioare, cu hipofaringe mic, hipotonic, predispoziție la infecții cronice.

Toți acești factori fac ca, în absența intervenției chirurgicale, mortalitatea la 6 luni să fie de 80%.

În formele fără comunicare interventriculară, manifestările fiziopatologice țin de șuntul interatrial. Dacă valvele atrio-ventriculare funcționează normal, semnele și simptomele ce apar sunt similare cu cele din DSA. Dacă valva mitrală este incompetentă, apariția insuficienței cardiace este accelerată.

Fluxul vascular pulmonar este excesiv secundar șuntului stânga-dreapta. Dacă insuficiența valvulară prin cleft se accentuează în timp, șuntul stânga-dreapta se intensifică, regurgitarea prin valva atrio-ventriculară se produce direct în AD. Progresiv apare cardiomegalia, insuficiența cardiacă dreaptă fiind mult mai importantă decât într-un DSA fără insuficiență atrio-ventriculară. La pacienții cu DSAV complet, șuntul important stânga-dreapta determină creșterea presiunii în VD și AP, care poate ajunge la aceeași valoare cu cea sistemică, crescând rezistența vasculară pulmonară. Toate acestea sunt prevenite prin intervenția chirurgicală precoce.

Când cleft-ul de valvă mitrală este asociat cu insuficiența mitrală, sângele poate trece retrograd din VS-AD, astfel că AS să nu fie dilatat, iar VS să fie mai mare.

În DSAV complet se produce un amestec între sângele venos din circulația pulmonară și cea sistemică.

Presiunea pulmonară scade după prima săptămână de viață, astfel șuntul stânga-dreapta crește. În cazul DSAV complet, toate cele patru camere sunt afectate, inima se dilată și valvele atrio-ventriculare nu mai sunt competente, apărând insuficiența valvulară. Jetul de regurgitare, în special la nivelul valvei mitrale, determină îngroșarea și torsionarea marginilor cleft-ului, cu implicații negative pe reconstrucția valvulară.

În sindromul Down, apare o reducere a ramurilor bronșice periferice și a vascularizației pulmonare. De asemenea, apare o accentuare a secreției la nivelul bronhiilor cu obstrucție la acest nivel. Apare tendința la hipoventilație cu obstrucție a căilor aeriene la nivelul faringelui. Se produce o creștere a CO_2 prin obstrucția căilor aeriene, creșterea secrețiilor cu atelectazii libere. Toate acestea explică evoluția accelerată spre boala vasculară pulmonară obstructivă.

Caseta 40.3

Fiziopatologie

- Insuficiența cardiacă congestivă poate să apară în primul an de viață, din cauza fluxului sangvin pulmonar crescut și/sau regurgitării valvei atrio-ventriculare. Sugarii care tolerează șuntul intracardiac prezintă riscul de a dezvolta boală obstructivă vasculară pulmonară la o vârstă prematură (< 1 an).
- Pacienții cu defect septal atrio-ventricular ostium primum și fără regurgitare mitrală se prezintă sub o formă asemănătoare celor cu DSA.
- Pacienții cu defect septal atrio-ventricular dezvoltă rezistență vasculară pulmonară crescută, secundară hipertensiunii ventriculare drepte, flux sangvin pulmonar crescut și obstrucția căilor respiratorii superioare, mai ales la cei cu sindrom Down.
- Copiii cu sindrom Down tind să dezvolte rezistență vasculară pulmonară crescută mai devreme decât alți copii, dar neimplicând neapărat leziuni ireversibile.
- *Orificiile atrio-ventriculare separate, șunt la nivel atrial*: șunt stânga-dreapta la nivel atrial, cu suprasolicitare de volum a inimii drepte, flux sangvin pulmonar crescut; regurgitare valvulară atrio-ventriculară de diferite grade, de la cazuri ușoare până la cele severe (rar), cu suprasolicitare ventriculară stângă de volum și congestie venoasă pulmonară, în cazul regurgitării valvulare atrio-ventriculare stângi severe.
- *Orificiile atrio-ventriculare separate, șunt la nivel atrial și ventricular*: similar uneia dintre celelalte două forme, în funcție de dimensiunea efectivă (restrictivă sau nerestrictivă) a defectului septal ventricular de intrare.
- *Orificiu atrio-ventricular comun, șunt la nivel atrial și ventricular*: șunt dependent stânga-dreapta la nivel atrial și ventricular, obligatoriu șunt stânga-dreapta (de la ventriculul stâng la atriul drept) în cazul regurgitării valvulare atrio-ventriculare stângi moderate până la cea severă, cu suprasolicitare biventriculară de volum și cu suprasolicitare de tensiune dreaptă ventriculară, hipertensiune pulmonară.

LEZIUNI CARDIO-VASCULARE ASOCIATE

Cele mai frecvente asocieri sunt reprezentate de:

- tetralogia Fallot (6%);
- venă cavă superioară stângă;
- drenaj venos pulmonar aberant;
- DSA tip ostium secundum;
- DSV muscular;
- persistență de canal arterial;
- anomalie de arc aortic;
- trunchi arterial comun;
- ventricul drept cu dublă cale de ieșire;
- transpoziție de mari vase (3%) **[4]**;
- dublă cale de ieșire VD (6%);
- obstrucția căii de ieșire a VS.

Caseta 40.4

Boli asociate

- Duct arterial patent
- Tetralogia Fallot sau ventricul drept cu dublă ieșire, cu concordanță ventriculo-arterială (mai frecvent în sindromul Down)
- Obstrucția tractului fluxului de ieșire ventricular stâng (mai frecvent la pacienții cu orificii atrio-ventriculare separate și cei fără sindromul Down)
- Ventricule inegale (dominanță ventriculară dreaptă mai frecventă la pacienții fără sindromul Down)
- Vena cavă superioară stângă persistentă, cu sau fără sinus coronarian neacoperit
- Alte defecte septale ventriculare musculare
- Valvă atrio-ventriculară accesorie stângă
- Mușchi papilar unic în ventriculul stâng

5. DIAGNOSTIC

Diagnosticul este clinic, radiologic, ecografic și prin cateterism cardiac.

5.1. Clinic

Copiii cu acest diagnostic au tipic toate simptomele insuficienței cardiace congestive. Astfel, apar infecții respiratorii superioare repetate, inapetența, absența creșterii în greutate.

Clinic se evidențiază dispnee, tahicardie, tahipnee, hepatomegalie, aria precardiacă este hiperactivă, un freamăt sistolic este prezent în caz de insuficiență severă atrio-ventriculară.

Totuși, copiii cu DSAV incomplet au de obicei o creștere normală și nu reprezintă semne de insuficiență cardiacă. Dacă totuși șuntul stânga-dreapta este important, impulsul cardiac poate fi hiperactiv sau poate fi determinat de insuficiența valvulară, zgomotul II cardiac putând fi dedublat.

Prezența unui șunt larg determină un suflu diastolic parasternal stâng inferior. În caz de insuficiență mitrală, se amestecă cu suflul sistolic apexian.

Manifestările clinice depind de mărimea și direcția șuntului. Pacienții cu șunt stânga-dreapta mic sau moderat (QP/QS < 3) sunt adesea asimptomatici, iar cei cu șunt important (QP/QS > 3) pot prezenta fatigabilitate, dispnee, insuficiență cardiacă. Când rezistența vasculară pulmonară este foarte crescută, apare cianoza cu șuntul dreapta-stânga.

5.2. Electrocardiografic se evidenţiază hipertrofie biventriculară, alungirea intervalului PR, devierea axului inimii spre stânga între 30° şi 90°, bloc incomplet de ramură dreaptă.

5.3. Examenul radiologic cord-plămân arată cardiomegalie cu creşterea în dimensiune a celor 2 ventricule, accentuarea desenului vascular pulmonar. Atriul stâng nu este mărit, datorită şuntului direct din VS-AD. Totuşi, când există insuficienţă mitrală severă, AS poate fi dilatat gigant şi bronhia principală stângă este ascensionată.

5.4. Ecocardiografia şi examenul Doppler sunt de mare ajutor reprezentând investigaţia standard în evidenţierea detaliilor morfologice. Se pot evidenţia suturile la nivel atrial şi ventricular, anomaliile valvelor A-V, calea de ieşire a VS, aparatul subvalvular. De asemenea, pot fi evidenţiate amplitudinea şi direcţia şuntului, gradul de severitate a regurgitării atrio-ventriculare.

Ecografia fetală este considerată prima etapă pentru a diagnostica DSAV. Etapa imediat următoare este reprezentată de testele genetice: ~50% dintre cei diagnosticaţi au anomalii cromozomiale, iar 9% au trisomie 21. 40% dintre pacienţii cu sindrom Down au anomalii cardiace congenitale, iar ~ jumătate au DSAV.

Regula este ca toţi noii născuţi cu sindrom Down să fie examinaţi ecocardiografic.

5.5. Cateterismul cardiac

Nu se practică de rutină decât dacă este nevoie de informaţii exacte despre mărimea şuntului şi gradul rezistenţelor vasculare pulmonare. De cele mai multe ori, nu este indicat la copiii sub 6 luni. În trecut era utilizat curent pentru diagnosticul DSAV complet. În prezent se utilizează la pacienţii prezentaţi tardiv, cu rezistenţe vasculare pulmonare crescute, la care se pune problema dacă se mai poate face operaţia. De asemenea, se poate face pentru a evalua prezenţa altor malformaţii cardiace.

Caseta 40.5

Diagnostic

Examinarea arată un suflu holosistolic la marginea sternală inferioară stângă şi apex; în plus, zgomotul 2 este accentuat, cu zgomotul 3.

- ***Clinic***:
  - – Orificii atrio-ventriculare separate, şunt la nivel atrial (mai frecvent la pacienţii cu sindrom Down): asimptomatic sau cu sindrom moderat de insuficienţă cardiacă congestivă şi/sau infecţii respiratorii superioare;
  - – Orificii atrio-ventriculare separate, şunt la nivel atrial şi ventricular: conform fizio-patologiei;
  - – Orificiu atrio-ventricular comun, şunt la nivel atrial şi ventricular (mai frecvent la pacienţii cu sindrom Down): simptome de la primele luni de viaţă, cauzate de insuficienţa cardiacă congestivă, subdezvoltare, infecţii respiratorii recurente şi hipertensiune pulmonară; dezvoltare prematură a bolii obstructive vasculare pulmonare (mai ales în cazul sindromului Down).
- ***Electrocardiogramă***: interval PR prelungit, direcţia axei QRS invers acelor de ceasornic, cu sau fără hipertrofie ventriculară sau biventriculară dreaptă.
- ***Radiografie toracică***:
  - – orificii atrio-ventriculare separate: camerele cardiace drepte mărite;
  - – orificiu atrio-ventricular comun: toate cele patru camere cardiace mărite, vascularizaţie pulmonară crescută.
- ***Ecocardiogramă***: diagnostic în toate cazurile; în cazurile necomplicate, decizia chirurgicală se bazează doar pe ecocardiografie.
- ***Cateterism cardiac***: evidenţierea cleft-ului de valvă atrio-ventriculară stângă sau a deformării în gât de lebădă a tractului de ieşire a ventriculului stâng, din cauza disproporţiei septale intrare-ieşire şi a localizării anormale a tractului de ieşire a ventriculului stâng. Cateterismul cardiac este necesar la:
  - – pacienţii cu orificii atrio-ventriculare separate în prezenţa simptomelor severe la sugar;
  - – pacienţii cu orificii atrio-ventriculare comune, după vârsta de 6–8 luni, pentru a măsura rezistenţa vasculară pulmonară şi a elimina (sau a determina gradul) bolii obstructive vasculare pulmonare;
  - – pacienţii cu malformaţii complexe.

EVOLUŢIE SPONTANĂ

Evoluţia spontană a pacienţilor cu această anomalie depinde de morfologia şi dimensiunea defectelor, prezenţa celui ventricular, gradul hipoplaziei ventriculare, gradul regurgitării atrio-ventriculare, prezenţa obstrucției căii de ieșire a VS, sindroame asociate cardiace sau noncardiace.

Pacienții cu formă completă neoperați mor de obicei în primul an de viață cu fenomene de insuficiență cardiacă și HTP. Cei care supraviețuiesc mor în timpul copilăriei datorită evoluției spre boală vasculară ocluzivă și sindrom Eisenmenger. Derger arată că doar 54% dintre copiii nou-născuți cu DSAV mai sunt în viață la 6 luni, 35% la 12 luni, 15% la 1 an și doar 4% la 5 ani. Aceste argumente impun efectuarea intervenției în primele 3–6 luni de viață.

Pacienții cu DSAV incomplet mor ~50% până la 20 ani și 75% până la 40 ani, fibrilația atrială fiind o importantă cauză de deces.

Posibilii factori de risc anatomic pentru o evoluție postoperatorie defavorabilă sunt:

- hipoplazie ventriculară;
- obstrucția în calea de ieșire a VS;
- orificiu dublu de valvă atrio-ventriculară stângă;
- valvă atrio-ventriculară stânga în parașută;
- asociere cu alte malformații congenitale cardiace.

DSAV complet netratat chirurgical – 65% mor în primul an de viață, 85% până la 2 ani și 96% până la 5 ani de viață.

Rezistențele vasculare pulmonare > 10 u/m^2 contraindică operația. Dacă sunt 6–8 u/m^2 la copilul între 3–6 luni, se indică operația de urgență.

Caseta 40.6

Indicații pentru tratament chirurgical

- *Orificii atrio-ventriculare separate, șunt la nivel atrial:*
  - – asimptomatic sau simptome moderate: reparare la vârstă preșcolară;
  - – simptome severe: reparare la sugar.
- *Orificii atrio-ventriculare separate, șunt la nivel atrial și ventricular:*
  - – defect septal ventricular restrictiv: ca și la cei cu orificii separate;
  - – defect septal ventricular nerestrictiv: ca și la cei cu orificiu comun.
- *Orificiu atrio-ventricular comun, șunt la nivel atrial și ventricular:*
  - – reparare în cursul primelor 4–6 luni de viață (înainte de a dezvolta boală obstructivă vasculară pulmonară).
- *Defect septal atrio-ventricular complex:*
  - – boli asociate: paliație (șunt, banding de arteră pulmonară, altele)
  - – ventricule inegale: banding de arteră pulmonară, reparare univentriculară, transplant cardiac.

6. ISTORIC

– prima corecție totală a DSV a fost realizată de Lillehei în 1954;

– 1958 – Lev a descris localizarea fasciculului Hiss la pacienții cu DSAV. O înțelegere mai corectă a acestui fapt a dus la diminuarea incidenței postoperatorii a blocului atrio-ventricular complet;

– 1962 – Maloney și Gerbode, independent, au descris tehnica chirurgicală de închidere cu un singur petic a DSV și DSA;

– 1966 – Rastelli a descris clasificarea completă a acestei malformații;

– 1975 – Trusler a raportat primul tehnica închiderii separate cu două petice a DSV și DSA. Se utilizează un petic de dacron pentru DSV și unul de pericard pentru DSA;

– 1978 – Carpentier a lansat ipoteza că valva atrio-ventriculară stângă cu cleft nu ar trebui reconstruită, ci ar trebui lăsată „trifoliat". Marea majoritate a autorilor nu sunt de acord **[6]**.

Argumente:

– *anatomic*

– cleft-ul nu are caracteristicile unei comisuri normale, deoarece cordajele de o parte și alta a cleft-ului nu converg spre un mușchi papilar comun.

– *funcțional*

– cleft-ul neînchis se comportă postoperator imprevizibil, putând menține regurgitare mitrală severă;

– 1997 Wilcox a descris tehnica prin care valvele A-V sunt aduse în jos spre creasta septală ventriculară, fără a mai fi necesară aplicarea unui petic pentru DSV;

– 1999 – Nunn a introdus la Sydney Children's Hospital o nouă tehnică prin care nu mai utilizează petic pentru închiderea închiderea DSV (tehnica australiană).

Banding-ul de arteră pulmonară a fost utilizat la copiii care prezentau precoce forme de insuficiență cardiacă severă. Acest procedeu, urmat de a II-a etapă de corecție totală, a fost abandonat de cele mai multe centre deoarece banding-ul de arteră pulmonară determină accentuarea insuficienței valvelor atrio-ventriculare, fără ameliorarea insuficienței cardiace.

7. TRATAMENT

7.1 Indicația operatorie

– este în funcție de forma de DSAV, dar dacă semnele de insuficiență cardiacă sunt prezente, corecția chirurgicală trebuie realizată cât mai curând posibil;

– de principiu, în forma completă, corecția chirurgicală trebuie realizată cât mai repede în primele săptămâni de viață. Corecția chirurgicală completă reprezintă tratamentul standard, ideal, indiferent de vârstă și greutate;

– chirurgia paliativă (banding-ul de arteră pulmonară) se va face în situații cu totul deosebite **[21]**:

- insuficiența cardiacă rezistentă la tratament în prezența unei infecții respiratorii ce contraindică bypass-ul cardio-pulmonar;
- malformații asociate necorectabile (ex. DSV multiple).

În forma completă, simptomatică, operația trebuie realizată în primele 6 luni de viață din mai multe motive:

- boala obstructivă vasculară pulmonară ireversibilă apare în primul an de viață;
- tehnica chirurgicală nu implică riscuri suplimentare la această vârstă;
- statistic, mortalitatea este mai mică la cei operați în primele 6 luni decât la cei operați între 6–12 luni.

În formele incomplete, pacienții pot rămâne asimptomatici mai mult timp.

În formele în care există doar ostium primum fără DSV sau regurgitare valvulară, simptomele pot apărea după mai mulți ani, dar acești pacienți ar trebui operați înainte de vârsta de 1 an.

Elementul cel mai important în indicația operatorie este statusul funcțional al valvei atrio-ventriculare stângi. Când apare regurgitarea, marginile cleft-ului tind să se îngroaşe. Deși în anumite cazuri acest lucru poate fi benefic, de cele mai multe ori însă, odată cu îngroșarea, apar o distorsionare și o scurtare a cuspelor, astfel că sutura cleft-ului nu mai asigură o competență bună. De aceea intervenția chirurgicală trebuie realizată la primele semne de regurgitare mitrală, indiferent de vârstă sau prezența simptomelor. Concluzionând, regurgitarea prin valvă atrio-ventriculară stângă reprezintă indicația operatorie absolută.

Când coexistă și alte malformații cardio-vasculare asociate, acestea trebuie rezolvate în aceeași intervenție chirurgicală.

Îmbunătățirea în ultimii ani a tehnicilor de anestezie și terapie intensivă, bypass-ului cardio-pulmonar, tehnicilor chirurgicale a permis abordul precoce al acestei malformații congenitale cu rezultate postoperatorii în continuu progres. Astfel, cele mai importante centre mondiale recomandă intervenția chirurgicală precoce la 3–6 luni de vârstă în DSAV complet.

7.2. Timpul pentru operație

Timpul optim pentru operație în DSAV parțial este între 2 și 4 ani. Excepție fac cazurile când există insuficiență mitrală sau hipoplazie de structuri cardiace stângi (coarctație de aortă, anomalie de valvă mitrală, stenoză subaortică). Pacienții cu DSAV complet prezintă adesea insuficiență cardiacă severă în primele 2–4 luni de viață, de aceea ei trebuie operați în primele 3–6 luni **[14]**. Întârzierea operației până la 1 an prezintă riscul de evoluție spre rezistențe pulmonare ridicate ireversibile.

În DSAV intermediar, timpul optim de operație depinde de mărimea DSV. În cazul de DSV larg se impune operația precoce. În caz de asociere cu tetralogie Fallot și stenoză a tractului de ieșire a VD, se folosea inițial operația paliativă de derivație sistemico-pulmonară. În prezent cei mai mulți autori indică corecția totală precoce.

7.3. Tratament chirurgical

Principiile de bază sunt: închiderea DSA, închiderea DSV, crearea a două valve atrio-ventriculare competente, nestenotice, evitarea leziunii nodului atrio-ventricular și a fasciculului HISS.

Tehnica bypass-ului cardio-pulmonar este similară pentru diferite procedee chirurgicale, dar poate fi diferită în funcție de centrele operatorii. De obicei se utilizează bypass-ul cardio-pulmonar continuu, cu hipotermie moderată (28ºC) și administrare intermitentă de soluție cardioplegică rece cu sânge. Se practică atriotomie dreaptă paralelă cu artera coronară dreaptă ce oferă o expunere excelentă a leziunilor. Se poate folosi cardioplegie antero- și retrogradă. Sunt centre ce folosesc hipotermie profundă şi oprirea circulatorie în special la copiii foarte mici ca vârstă şi greutate (3–4 kg).

Chirurgul trebuie să urmărească în primul rând să realizeze o bună funcţionalitate a valvei mitrale, pentru că disfuncţia ei este mult mai gravă decât a tricuspidei.

Nu există tratament intervenţional. Dacă lungimea VS este mai mică de 80% din lungimea totală a inimii, este de presupus că, după corecţia chirurgicală, acesta va fi ineficient.

În repararea DSAV complet au fost utilizate: tehnica unui singur petic, a două petice, a unui singur petic modificat.

Tehnica cu un petic

Se poate folosi un petic din pericard, PTFE sau dacron. Peticul de pericard este cel mai folosit, în special pentru copiii cei mai mici. Are inconvenientul că poate dezvolta anevrism în porţiunea ventriculară. Poate fi fixat cu glutaraldehidă.

Peticele din PTFE sau Dacron pot determina hemoliză. Peticul se confecţionează în funcţie de dimensiunile şi forma DSV, distanţa dintre marginile DSV din anterior spre posterior (la nivelul inelului) şi dimensiunile DSA. O manevră iniţială este reprezentată de inspecţia valvelor în poziţie închisă, se notează linia de apoziţie a valvelor anterioară şi posterioară, de asemenea linia imaginară ce separă valvele mitrală şi tricuspidă fiind marcată cu un punct de sutură (**Fig. 40.6**).

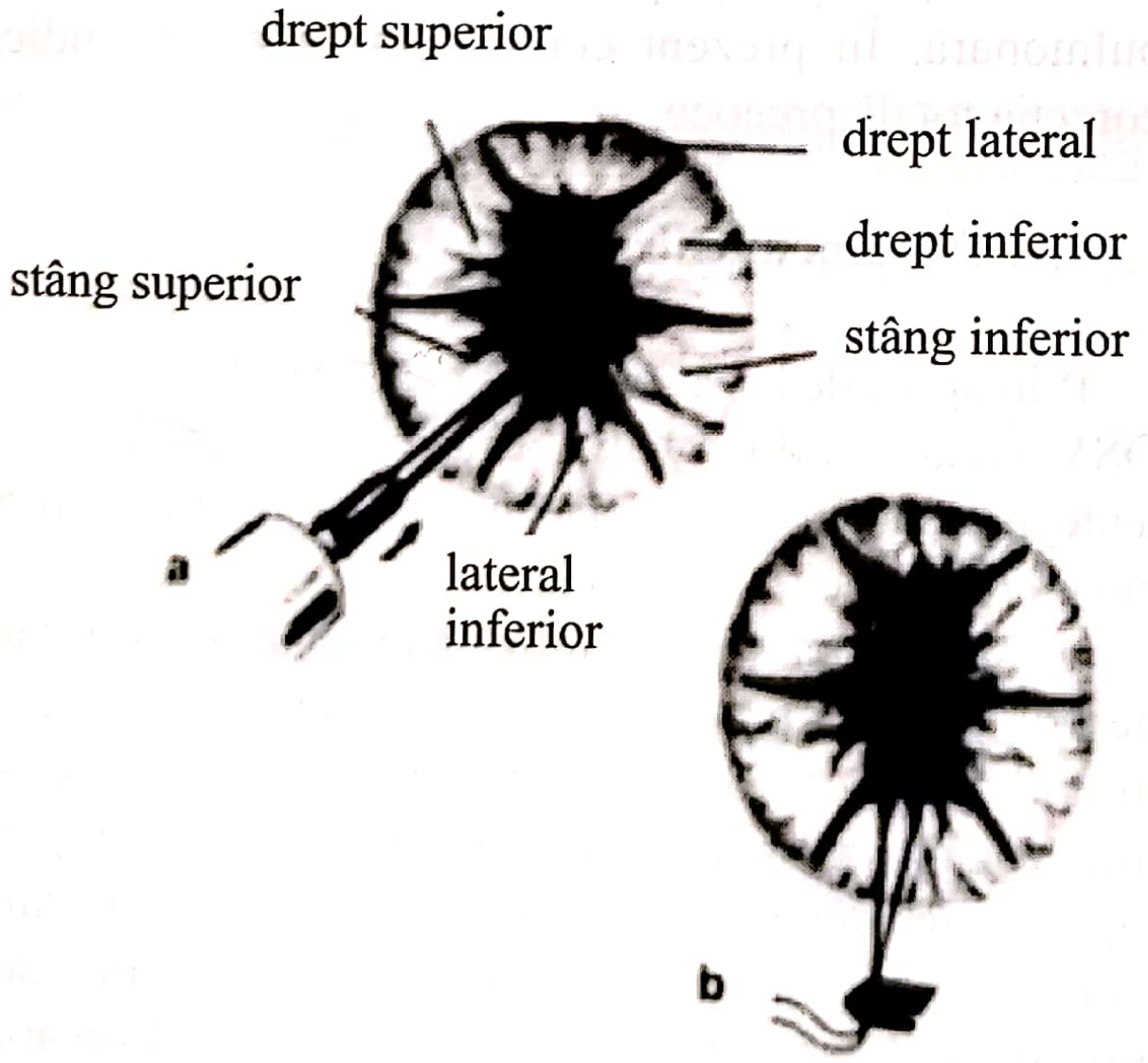

Fig. 40.6. Evidenţierea anatomică a valvelor atrio-ventriculare (după Pacifico, modificat).

Peticul este suturat cu fire separate sau în surjet la nivelul crestei ventriculare (**Fig. 40.8-40.18**). Trebuie avut grijă la separarea cordajelor tendinoase. Componentele părţii stângi a valvei atrio-ventriculare sunt suturate pe faţa stângă a peticului cu fire separate. Aceste fire, dacă este posibil, se pot folosi şi pentru fixarea părţii drepte a componentelor valvei atrio-ventriculare (**Fig. 40.7**).

De asemenea este închis cleft-ul de valvă mitrală. În continuare, peticul este suturat în partea superioară la marginile DSA. Trebuie lucrat cu atenţie ca sutura peticului să se facă cu paşi de sutură superficiali în zona sinusului coronar şi a valvei mitrale pentru a nu leza ţesutul de conducere cu apariţia blocului atrio-ventricular complet (**Fig. 40.8**).

Tehnica cu două petice

Pentru închiderea DSV se utilizează petic de dacron sau PTFE. Cele două valve, mitrală şi tricuspidă, sunt suturate la partea superioară a peticului de DSV. De asemenea este suturat cleft-ul de mitrală. Este folosit de obicei petic de pericard pentru închiderea DSA. Se utilizează vent în vena pulmonară superioară dreaptă după începerea bypass-ului cardio-pulmonar. Ventul poate fi tras în atriul stâng în timpul reparării valvei atrio-ventriculare stângi. Este reinserat în VS după închiderea DSA şi repararea valvei atrio-ventricular drepte. Peticul de DSV este suturat cu fire separate, cu atele trecute pe faţa dreaptă a septului interventricular, pentru a se evita interceptarea ţesutului de conducere. În special la pacienţii cu Rastelli tip C, valva comună posterioară trebuie secţionată pentru a se realiza o expunere optimă a DSV.

Valva mitrală este suturată în sandwich între peticul ventricular şi cel atrial, pentru a se reduce la minimum posibilitatea de dehiscenţă. Cleft-ul de valvă mitrală este închis cu fire separate de polipropilen, cu mare atenţie ca închiderea să se realizeze până la nivelul marginii libere (locul de inserţie a cordajelor tendinoase de grad I). Competenţa valvei mitrale trebuie controlată cu soluţie salină injectată în VS cu seringa (**Fig. 40.9**).

DSA este închis cu petic de pericard cusut cu fir continuu de polipropilen. Sinusul coronar se lasă în partea dreaptă a peticului. Valva tricuspidă este reparată în acelaşi mod, cu inserţie la nivelul peticului de DSA, sutura cleft-ului între valva anterioară şi posterioară. De asemenea se face controlul continenţei ei cu soluţie salină injectată cu seringa.

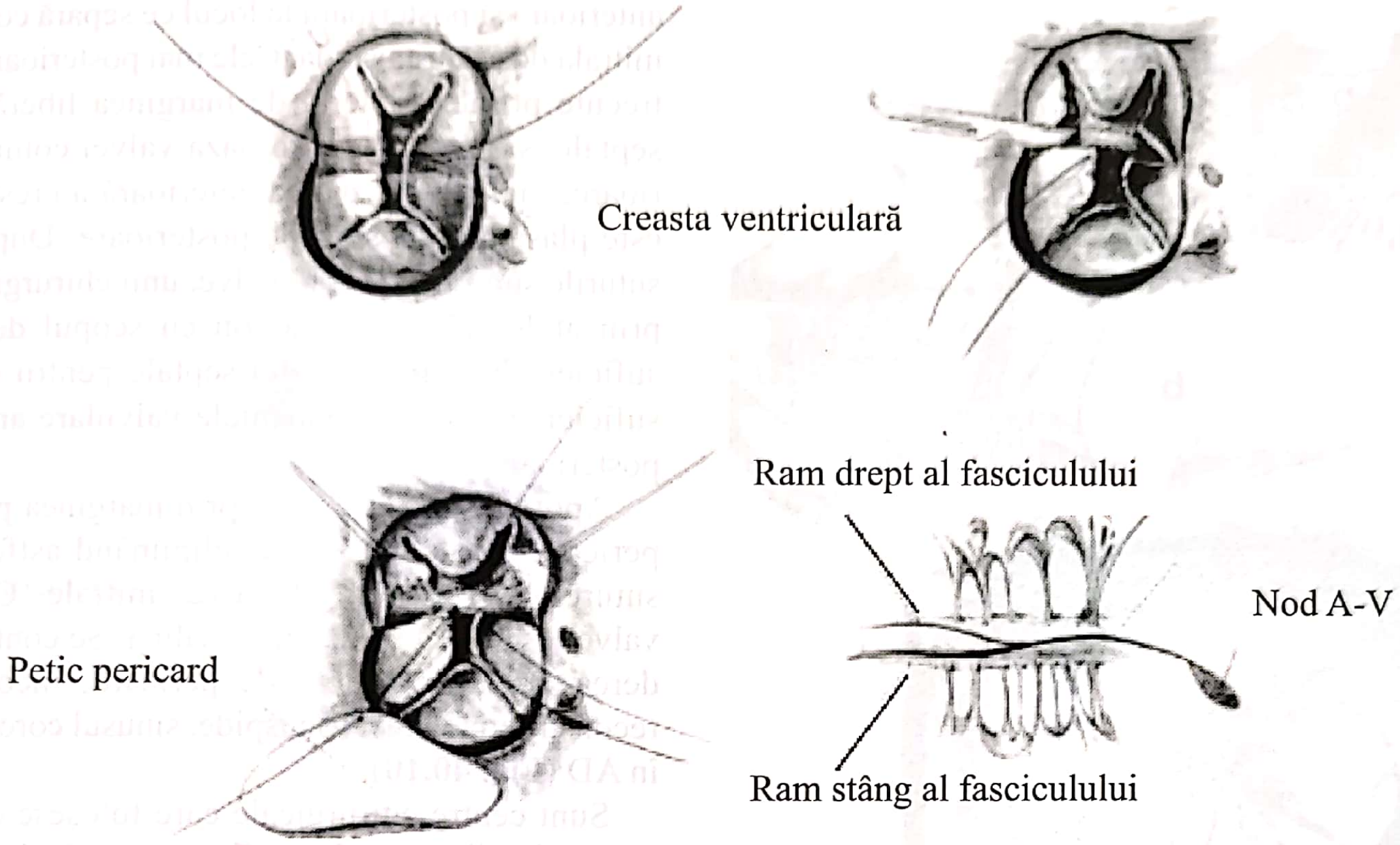
Creasta ventriculară
Ram drept al fasciculului
Nod A-V
Petic pericard
Ram stâng al fasciculului

Fig. 40.7. DSAV complet – tehnica cu un petic (după Jonas, modificat).

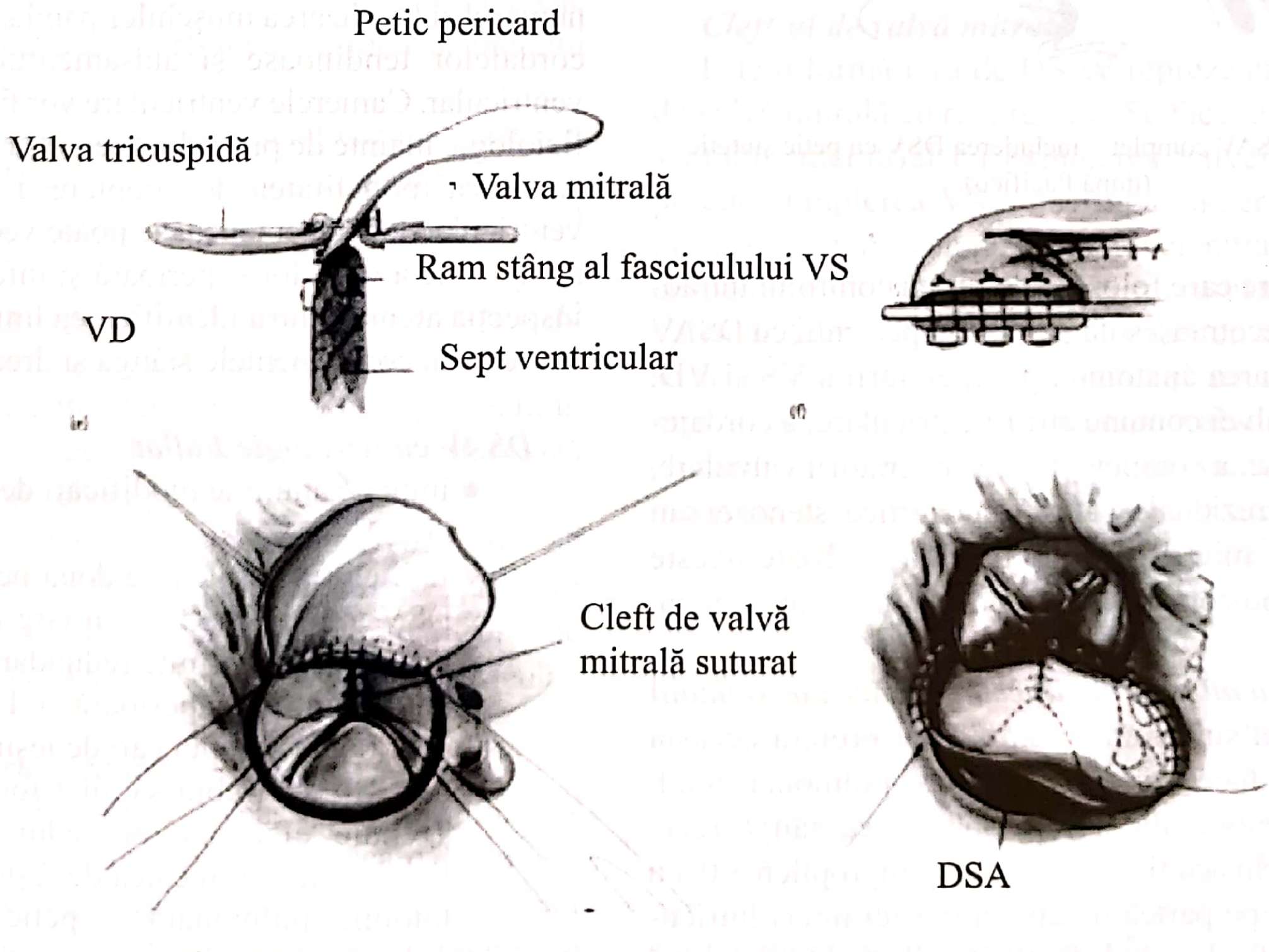
Petic pericard
Valva tricuspidă
Valva mitrală
Ram stâng al fasciculului VS
VD
Sept ventricular
Cleft de valvă mitrală suturat
DSA

Fig. 40.8. DSAV complet – tehnica cu un petic (după Jonas, modificat).

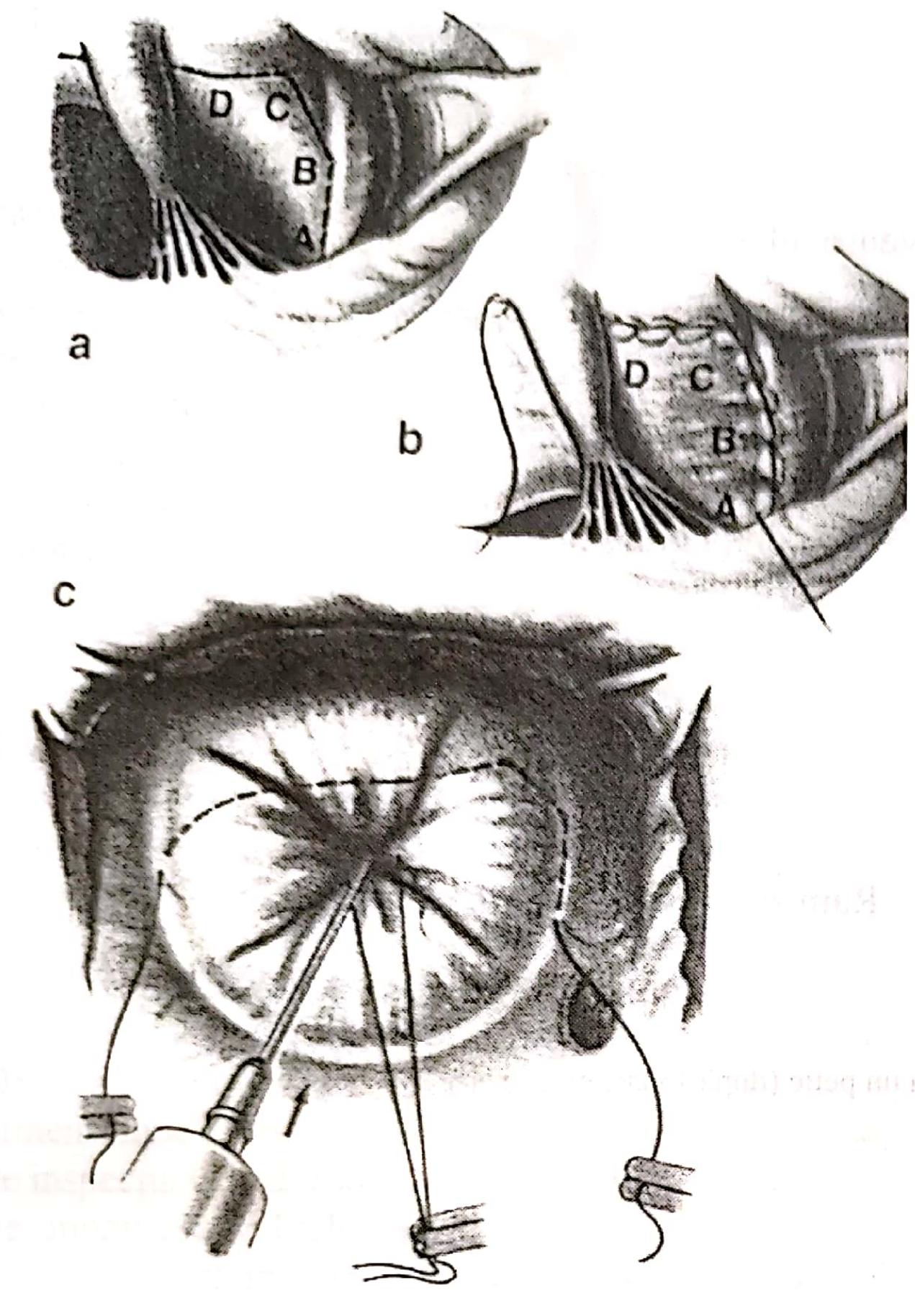

Fig. 40.9. DSAV complet – închiderea DSV cu petic sintetic (după Pacifico).

Sunt centre care folosesc de rutină controlul intraoperator prin ecotransesofagian la toți pacienții cu DSAV pentru evaluarea anatomiei preoperatorii a VS și VD, anatomiei valvei comune atrio-ventriculare, a cordajelor tendinoase, a competenței postoperatorii valvulare, a DSV, DSA reziduale, stenoza subaortice, stenozei sau insuficienței mitrale sau tricuspidiană. Toate aceste complicații postoperatorii pot determina reintervenția.

Tehnica cu un petic modificată (tehnica australiană)

În prezent sunt multe centre care preferă această tehnică. Se face cu bypass cardio-pulmonar total, hipotermie moderată și cardioplegie cu sânge rece. DSV este închis cu fire separate de polipropilen 5/0, cu atele trecute pe partea dreaptă a crestei interventriculare. Apoi firele sunt trecute prin valva comună anterioară și posterioară la locul ce separă componenta mitrală de cea tricuspidă. Cele mai posterioare fire sunt trecute primele, lateral de marginea liberă a crestei septale, și apoi duse prin baza valvei comune posterioare. Sutura prin partea anterioară a crestei septale este plasată după suturile posterioare. După ce toate suturile sunt trecute prin valve, unii chirurgi trec firele prin atele subțiri de dacron cu scopul de a reduce suficient lungimea crestei septale pentru o cooptare suficientă între componentele valvulare anterioare și posterioare.

Apoi firele sunt trecute prin marginea peticului de pericard autolog și legate, eliminând astfel DSV. Se suturează apoi cleft-ul valvei mitrale. Competența valvei este testată cu soluție salină. Se continuă închiderea DSA cu peticul de pericard, încorporând și reconstrucția valvei tricuspide, sinusul coronar rămâne în AD (**Fig. 40.10**).

Sunt centre chirurgicale care folosesc de rutină la toți pacienții ecocardiografia transesofagiană.

Intraoperator, unul dintre elementele principale de succes îl reprezintă o foarte atentă inspecție a leziunilor anatomice. Aceasta impune un abord în ceea ce privește dimensiunile VD, VS, mărimea și forma DSA și DSV, numărul și localizarea mușchilor papilari, aranjamentul cordajelor tendinoase și atașamentul lor la septul ventricular. Camerele ventriculare vor fi umplute cu ser fiziologic înainte de procedura reconstructivă, pentru a se vedea modalitatea de cooptare a valvelor atrio-ventriculare. De asemenea, se poate vedea corect linia de apoziție a valvelor superioară și inferioară. Se face inspecția atentă pentru identificarea liniei de apoziție a valvelor în componentele stângă și dreaptă.

DSAV cu tetralogie Fallot

- impune anumite modificări de tehnică chirurgicală;
- unii chirurgi folosesc două petice, peticul de DSV trebuind să fie mai larg în zona subaortică pentru a permite redundanță suficientă în partea antero-superioară a DSV și a evita apariția obstrucției căii de ieșire a VS. Peticul de DSV va trebui să aibă forma de virgulă. Trebuie efectuate procedurile standard în Fallot: excizia în calea de ieșire a VD, valvulotomie pulmonară – petic supravalvular pulmonar.

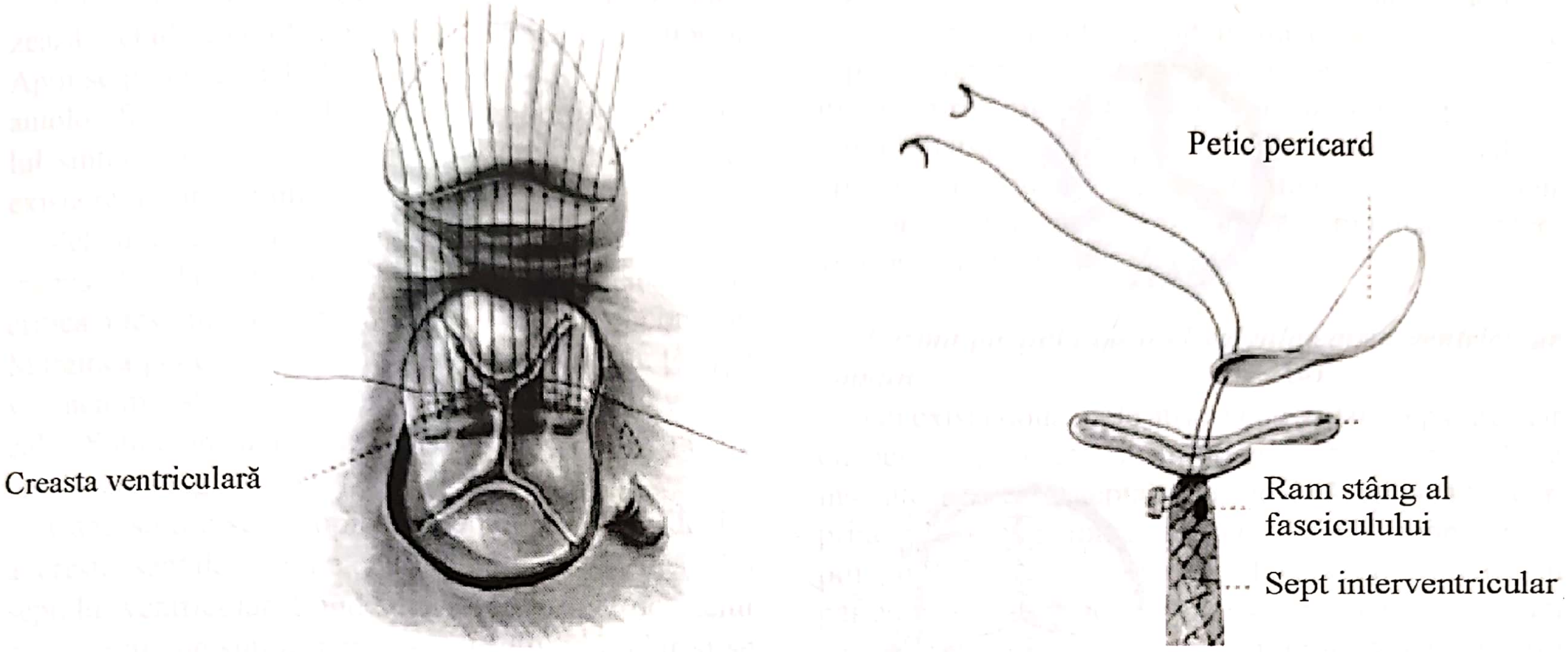

Fig. 40.10. DSAV complet – tehnica australiană (după Jonas, modificat).

În cazul în care după închiderea cleft-ului de mitrală persistă insuficiența mitrală prin dilatație de inel, se practică comisuroplastia uni- sau bilaterală sau se poate asocia anuloplastia în porțiunea mijlocie a inelului posterior.

- după închiderea DSA, sinusul coronar poate fi lăsat în AD sau în AS (dacă nu există venă cavă superioară stângă care să dreneze în sinusul coronar);
- cu excepția copiilor foarte mici, la toți se folosește ecotransesofagian. Nu se indică la copiii sub 3–4 kg greutate, datorită faptului că prezența în esofag produce distorsiunea AS și afectează reconstrucția chirurgicală;
- în DSAV intermediar închiderea DSV mic se poate face cu fire separate *mattrass* care pot oblitera atât DSV, cât și închiderea cleft-ului de valvă mitrală la nivelul crestei septului ventricular.

Tehnica chirurgicală

Se practică de obicei bypass cardio-pulmonar standard, cu recoltarea unui petic de pericard de dimensiuni mari, tratat cu glutaraldehidă. De obicei se preferă hipotermia profundă și oprirea circulatorie, la copiii sub 4 kg, și bypass cardio-pulmonar total cu canulare bicavă, sub 8 kg. Se practică ligatura canalului arterial.

Cleft-ul de valvă mitrală

Este o formă rară de DSAV reprezentat de cleft-ul de valvă mitrală cu regurgitare. Se face incizia AD și a septului interatrial cu expunerea valvei mitrale. Se practică umplerea VS cu seringa cu ser și se face o inspecție atentă a competenței valvei mitrale, cooptarea cuspelor, a cleft-ului, eventual mecanism de prolaps valvular. În marea majoritate a cazurilor, incompetența se face prin cleft, deși poate apărea și mecanism central prin dilatare de inel sau prolaps valvular. Corecția chirurgicală constă de obicei în sutura cleft-ului, începând de la bază spre centru. Se poate face cu fire separate (polipropilen 5/0 sau 6/0), cu atele de pericard sau rar în surjet. Alinierea absolută a cleft-ului este esențială. Sutura se face spre centru până la marginea liberă reprezentată de cordajele de grad I (**Fig. 40.11**).

La sfârșit competența valvei se testează iar cu seringa cu ser fiziologic. Dacă apare regurgitarea centrală, se practică plastie la nivelul uneia sau al ambelor comisuri. Dacă apare prolaps valvular prin elongație de cordaje, se practică plastie de scurtare a cordajelor respective (**Fig. 40.12**).

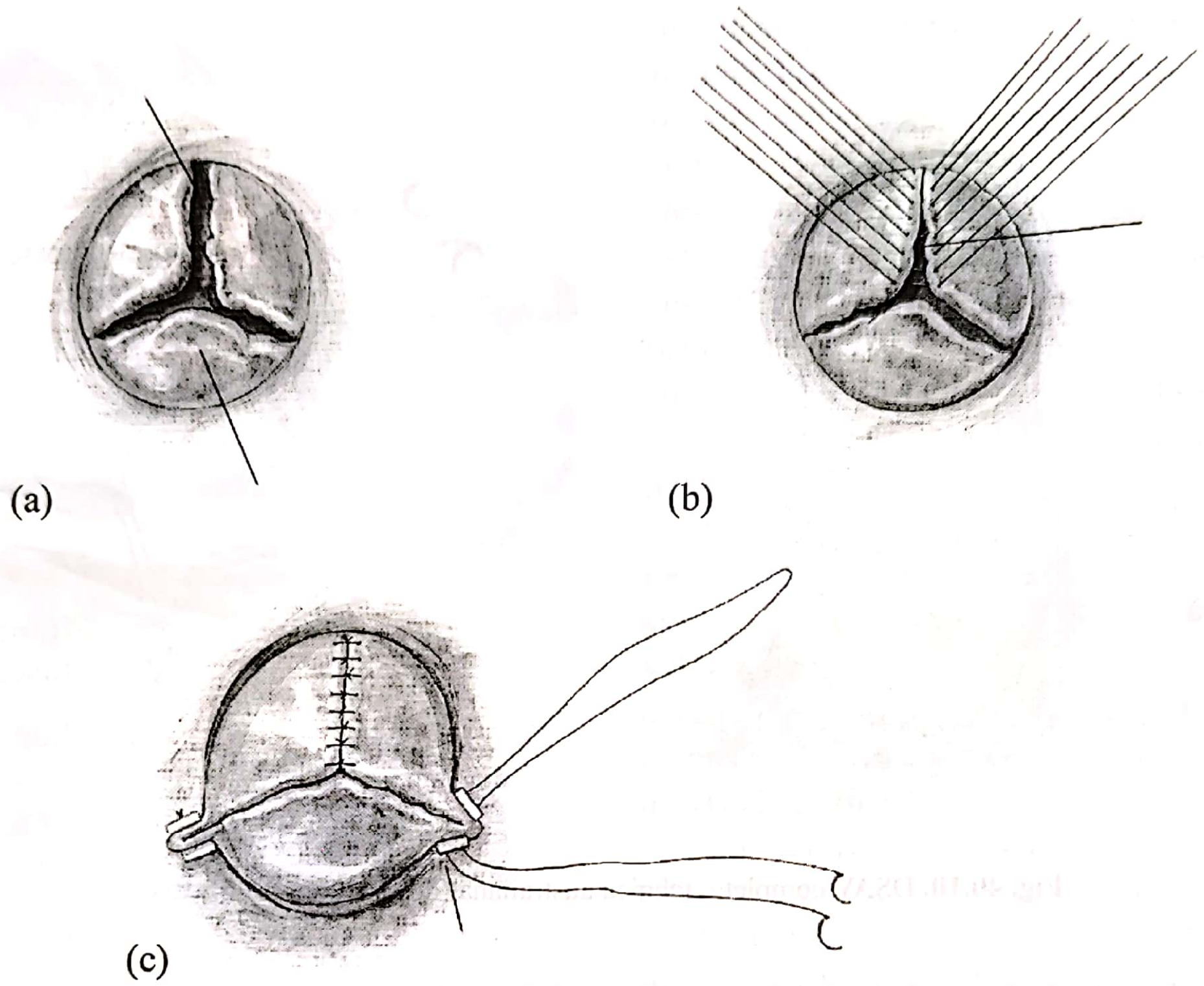

Fig. 40.11. Valva atrio-ventriculară stângă (după Jonas, modificat): sutura cleft-ului cu fire separate; anuloplastie.

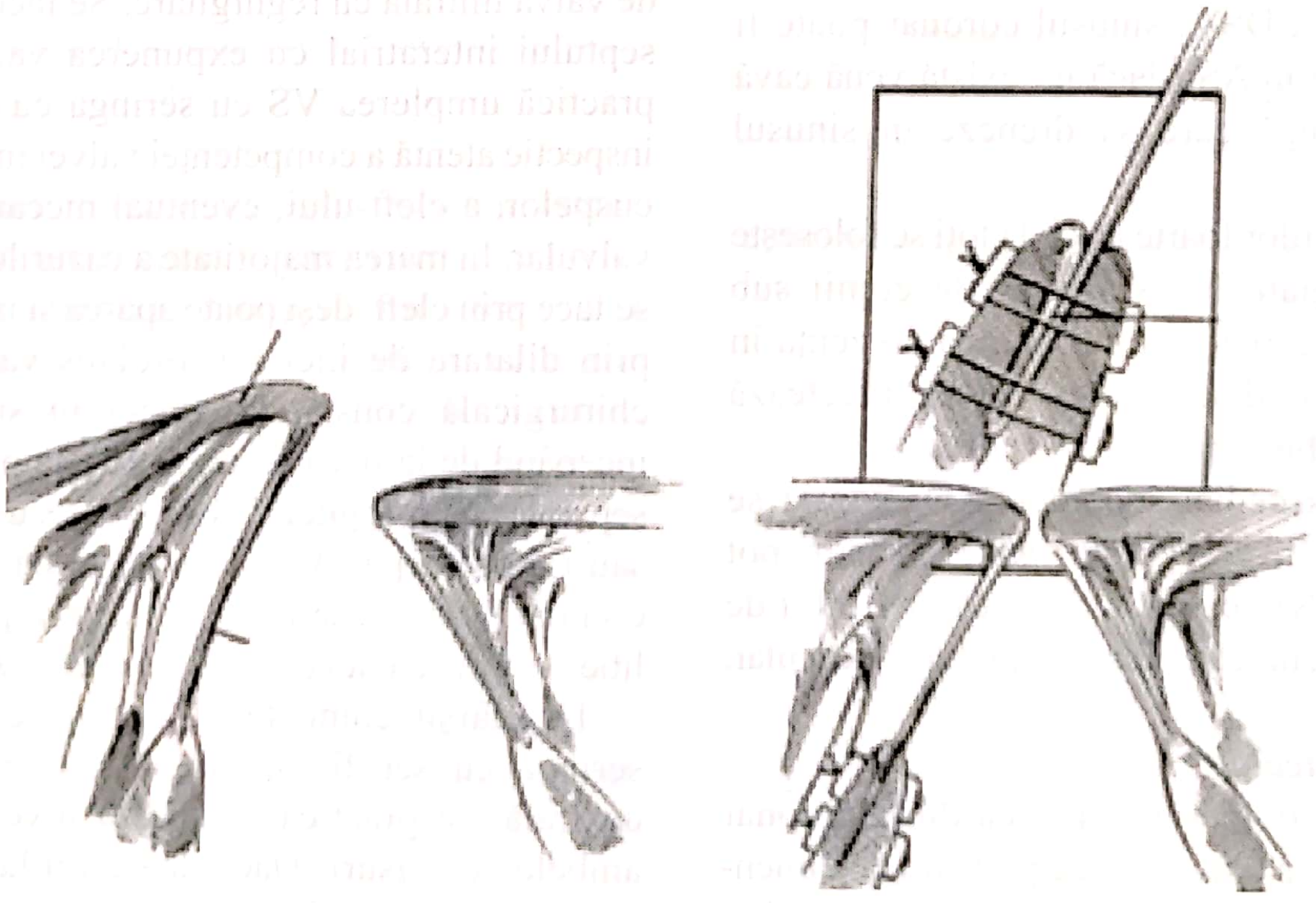

Fig. 40.12. Repararea prolapsului de valvă mitrală prin plastie de scurtare (după Castañeda, modificat).

Defect tip ostium primum și cleft mitral

Calea de abord este aceeași. În prima etapă se realizează închiderea cleft-ului cum s-a prezentat anterior. Apoi se practică închiderea DSA cu petic de pericard autolog fixat cu glutaraldehidă. Este de evitat materialul sintetic pentru că favorizează hemoliza dacă va exista regurgitare mitrală reziduală.

Peticul este suturat în surjet cu fir polipropilen 5/0, începând de la baza cleft-ului și se continuă spre zona critică a țesutului de conducere și a sinusului coronar. Marginea peticului este suturată superficial de țesutul valvular mitral care se inseră pe creasta septului ventricular. Sutura profundă riscă să intercepteze sistemul de conducere (**Fig. 40.13**).

Când sutura se apropie de punctul cel mai decliv al crestei septale, trebuie continuat pe partea dreaptă a septului ventricular. Când sutura se apropie de inelul mitral, linia de sutură părăsește țesutul valvular și se face în țesutul atrial. Dacă este asociat cu DSA tip ostium secundum, acesta este înglobat în petic (**Fig. 40.14**).

Forma parțială cu comunicare interventriculară (intermediară)

Ocazional, în prezența unui DSA tip ostium primum cu două valve atrio-ventriculare separate, aparatul subvalvular nu aderă complet de septul ventricular, rezultând o comunicare interventriculară. Dacă ea are semnificație hemodinamică, trebuie corectată chirurgical.

Dacă există multiple cordaje mici atașate de creasta septului ventricular, comunicarea ventriculară poate fi închisă prin multiple suturi *mattras* întrerupte de-a lungul marginii ventriculare drepte a crestei septale și apoi de-a lungul cuspei, pentru a trage această cuspă în jos spre sept, astfel închizându-se comunicarea interventriculară (**Fig. 40.15, 40.16**).

Forma parțială cu inel valvular atrio-ventricular comun

Nu există două inele atrio-ventriculare separate, dar cuspele superioară și inferioară stângă sunt bine inserate pe creasta septală ventriculară, tehnica fiind în principiu asemănătoare cu cea din DSAV incomplet. În plus, pot fi necesare una sau două suturi cu atelă în partea medie a crestei septului ventricular pentru a uni vârfurile cuspelor superioară și inferioară stângă, baza cleft-ului și creasta interventriculară.

Forma completă

Această formă prezintă comunicarea interatrială, cea interventriculară largă, valva atrio-ventriculară comună. Inserția cordajelor tendinoase se poate face pe creasta ventriculară sau în cavitatea ventriculară ipsilaterală sau omolaterală. Morfologia cuspelor poate varia ca număr, poziție sau grad de dezvoltare a comisurilor.

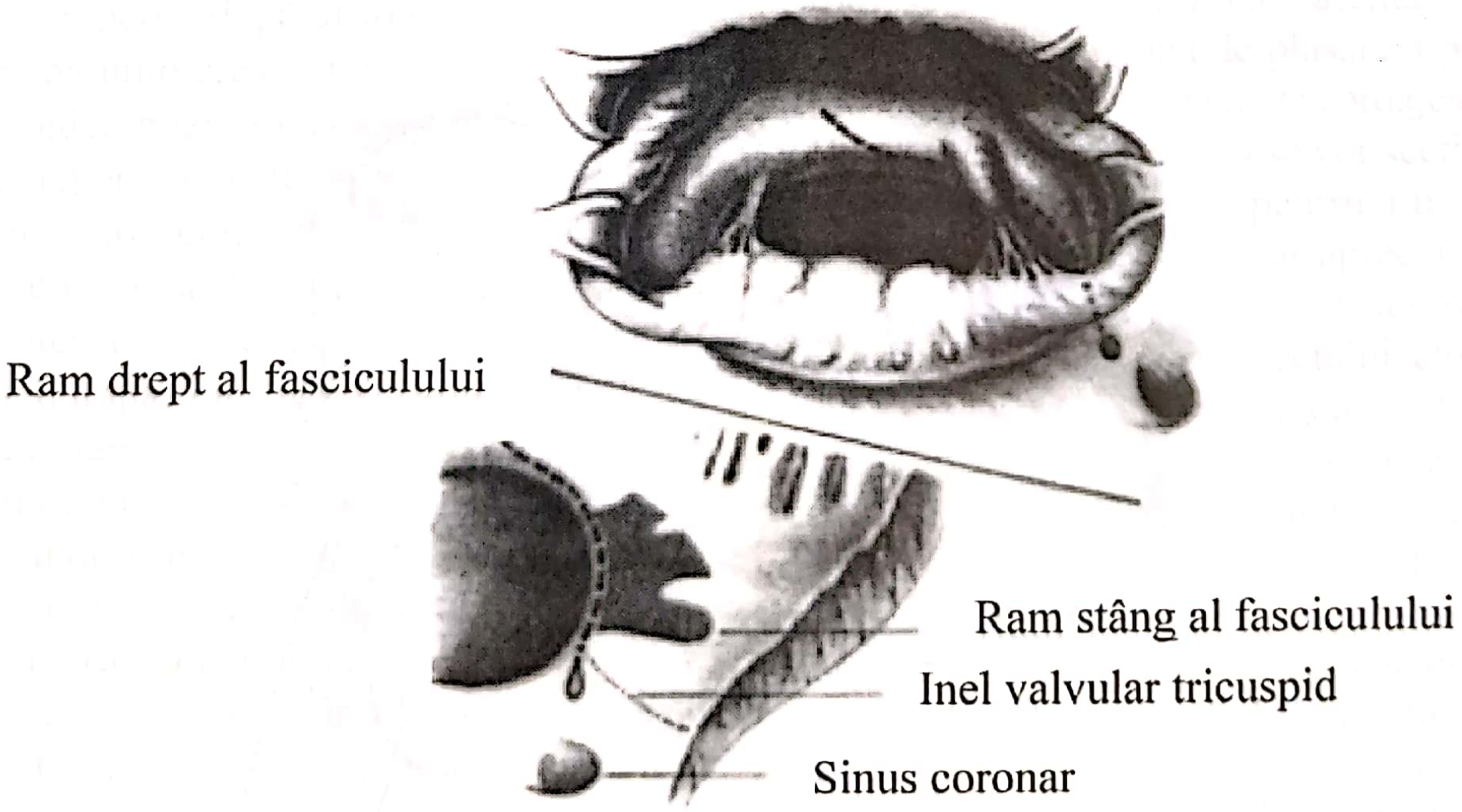

Fig. 40.13. Localizarea țesutului de conducere (după Pacifico, modificat)

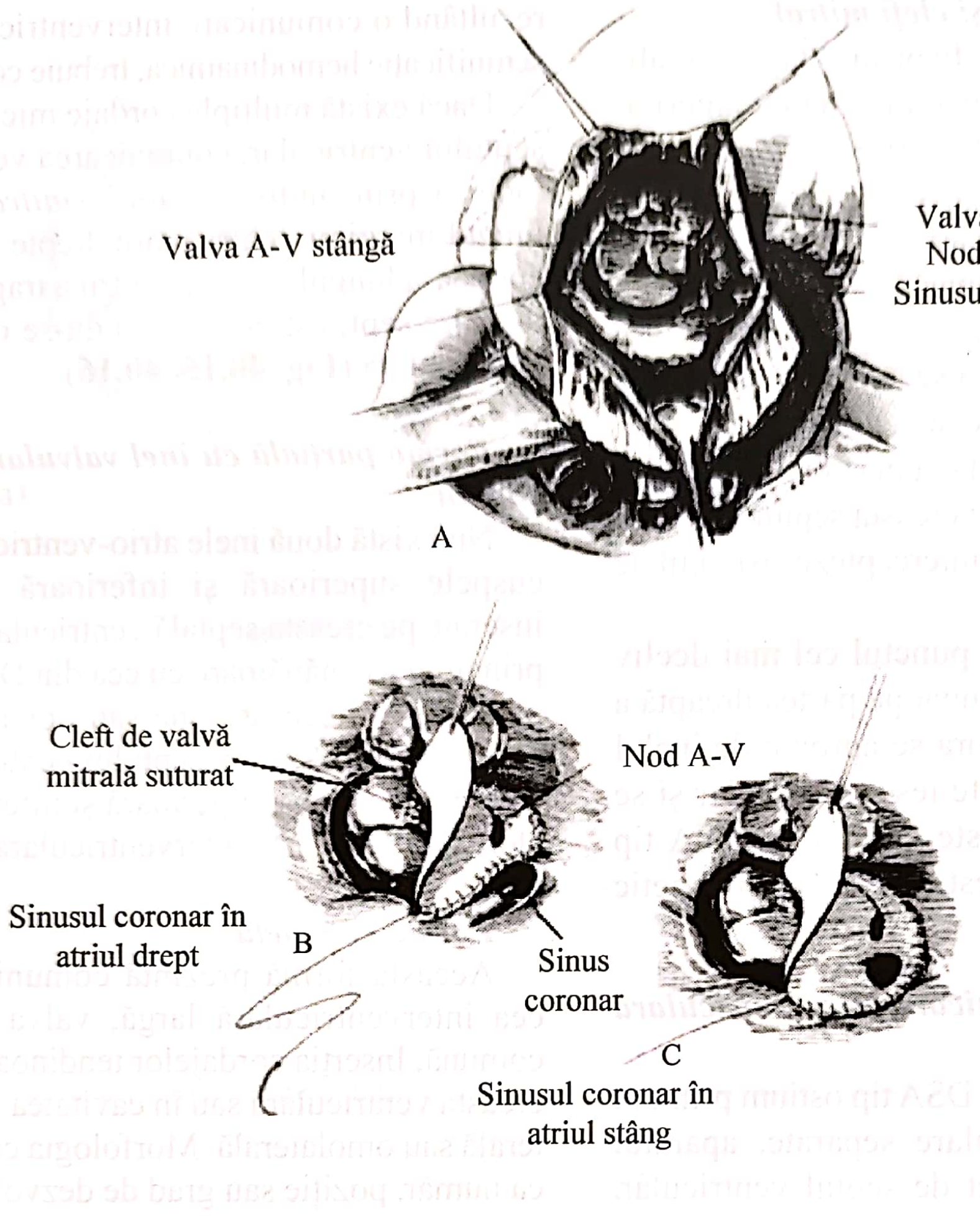
Valva A-V stângă
Valva A-V dreaptă
Nod A-V
Sinusul coronar
A
Cleft de valvă mitrală suturat
Nod A-V
Sinusul coronar în atriul drept
B
Sinus coronar
C
Sinusul coronar în atriul stâng

Fig. 40.14. A. DSAV incomplet; **B.** Repararea cu lăsarea sinusului coronar în atriul drept; **C.** Repararea cu lăsarea sinusului coronar în atriul stâng (după Castañeda, modificat).

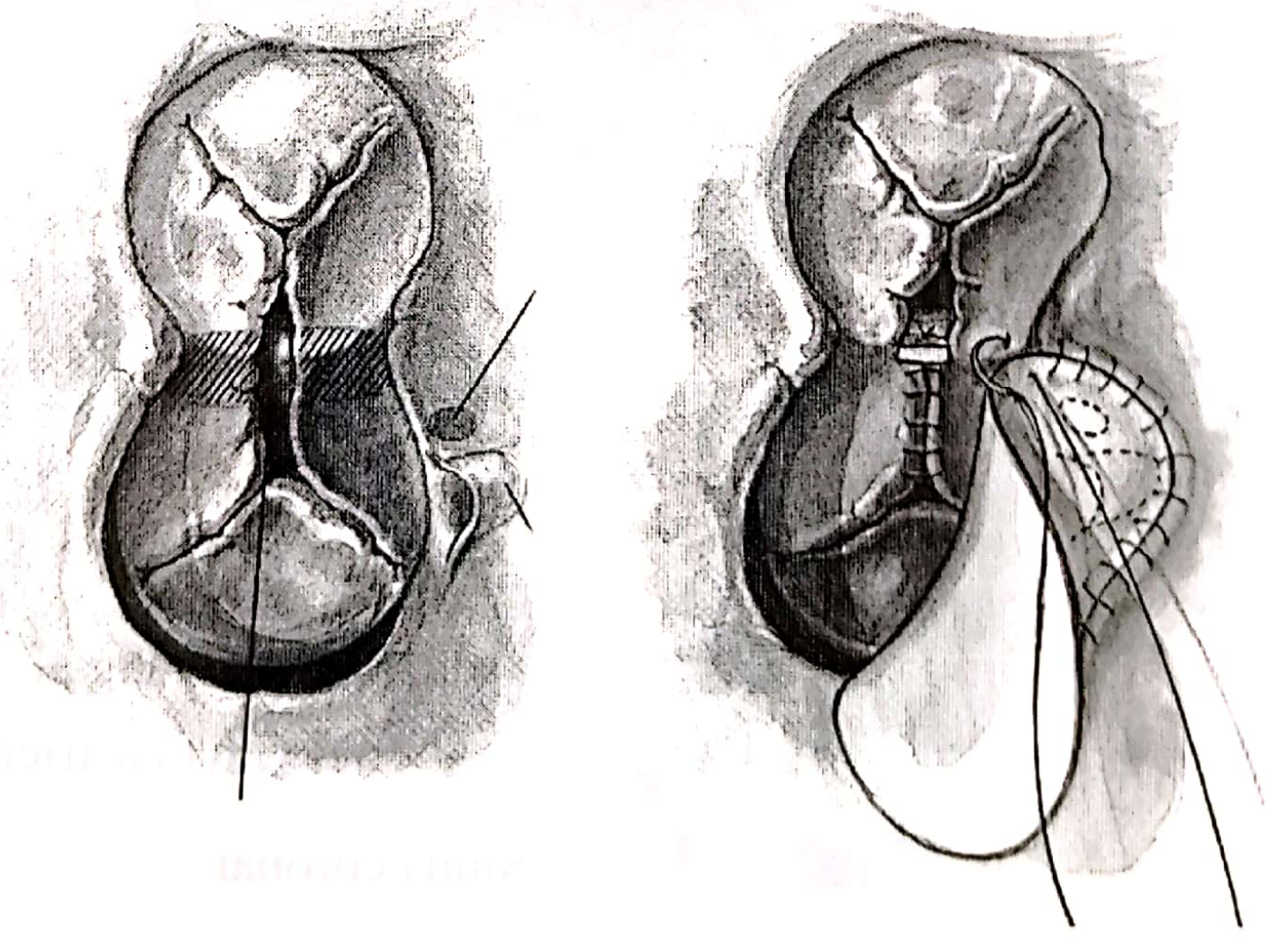

Fig. 40.15. DSAV intermediar (după Jonas, modificat): – tehnica cu un petic modificat (tehnica australiană); – sinusul coronar este lăsat în atriul stâng.

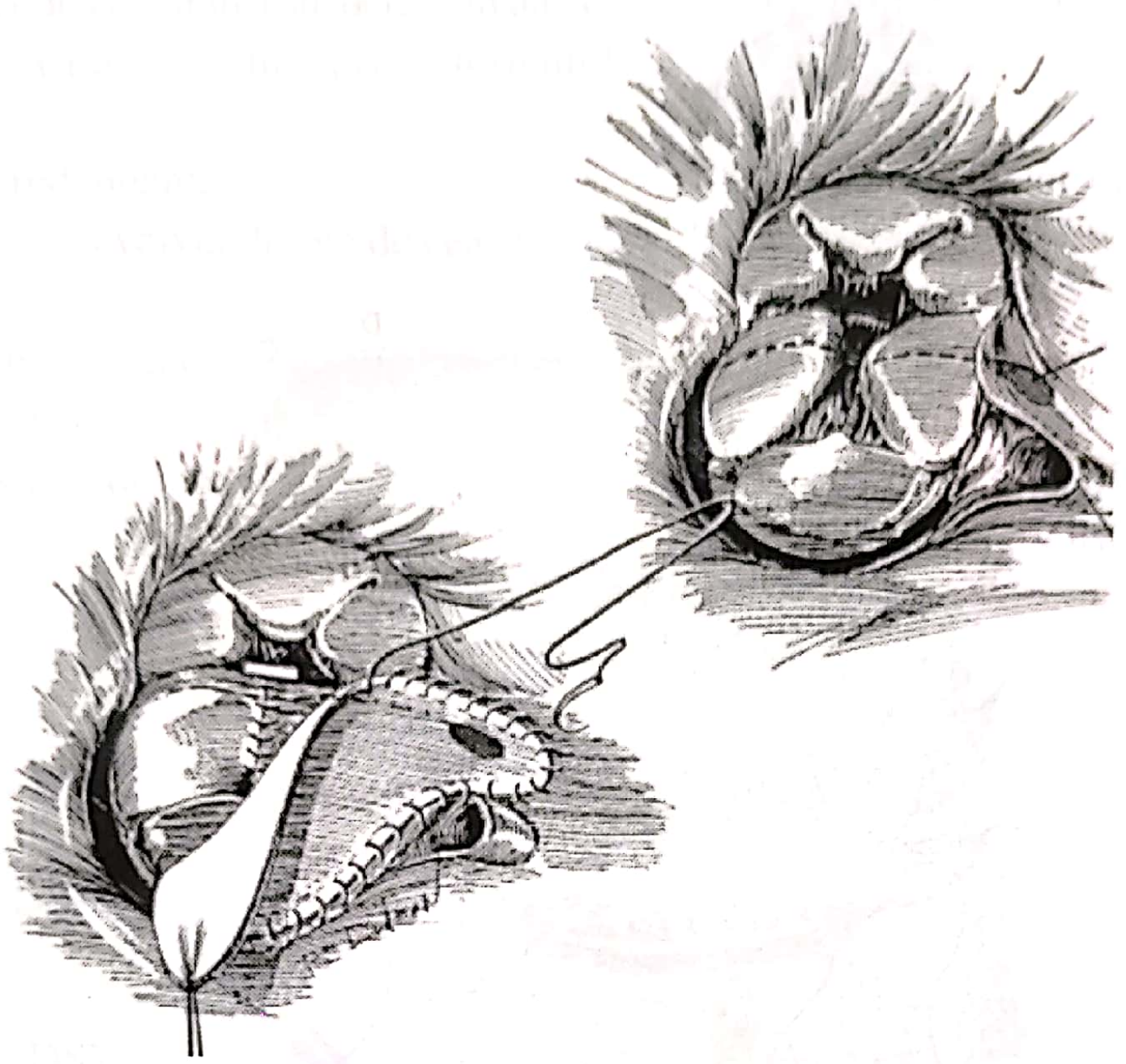

Fig. 40.16. DSAV formă intermediară: – Închiderea DSV mic cu fire cu atele; – Închiderea DSA cu petic de pericard (după Castañeda, modificat).

Există mai multe tehnici: cu un petic, cu două petice, cu un petic modificată.

În unele cazuri sunt necesare secționarea anumitor cordaje și incizia cuspelor pentru a poziționa corect peticul.

În tehnica cu un petic, după atriotomia dreaptă, se face ca primă etapă umplerea ventriculelor cu soluție salină pentru a vedea poziția cuspelor. La început se plasează o sutură reper în punctul unde se va crea „baza cleft-ului valvei atrio-ventriculare", chiar deasupra crestei septului ventricular. Acest punct este important, pentru că el va determina locul unde valva atrio-ventricular comună va fi împărțită în valva stângă și dreaptă. În acest moment lărgimea canalului este măsurată precis între două puncte situate în poziții opuse ale inelului, acolo unde creasta septului ventricular se apropie de planul atrio-ventricular. Această măsurătoare determină mărimea peticului la nivelul inelului. Mărimea peticului este extrem de importantă. Dacă este prea mare, va determina lărgirea inelului atrio-ventricular stâng cu regurgitare mitrală. Poziția comisurilor valvulare este legată de relația cu creasta septului ventricular (**Fig. 40.17**).

Când comisura superioară și cea inferioară se găsesc deasupra crestei ventriculare, poate fi evitată incizia cuspelor. Dacă cuspele trec deasupra crestei, ele trebuie secționate pe o linie paralelă cu creasta septală subiacentă, incizia prelungindu-se până la inelul valvular. Apoi se face o examinare atentă a crestei septului ventricular. Dacă zona de plasare a peticului este bine evidențiată, se păstrează toate cordajele; astfel, cele care obstruează creasta septală se vor secționa, dar numărul lor trebuie să fie minim, pentru a menține stabilitatea valvei. De asemenea, se vor aprecia mușchii papilari, dacă există unul sau doi. Peticul va fi fixat prima dată pe porțiunea ventriculară a defectului, chiar în dreptul feței drepte a crestei, începând cu porțiunea medie sub punctul de reper al bazei cleft-ului valvei stângi. Sutura se face superior și inferior până la nivelul inelului atrio-ventricular. Sutura în surjet poate fi întărită cu puncte separate simple cu petic. În continuare, marginile celor două cuspe stângă și dreaptă sunt atașate cu fire separate la petic. Se închide în continuare, prin tehnica cunoscută, cleft-ul valvei mitrale. Se face un control cu seringa cu ser fiziologic al continenței valvei mitrale. Se corectează orice incompetență reziduală în funcție de mecanismul prezent.

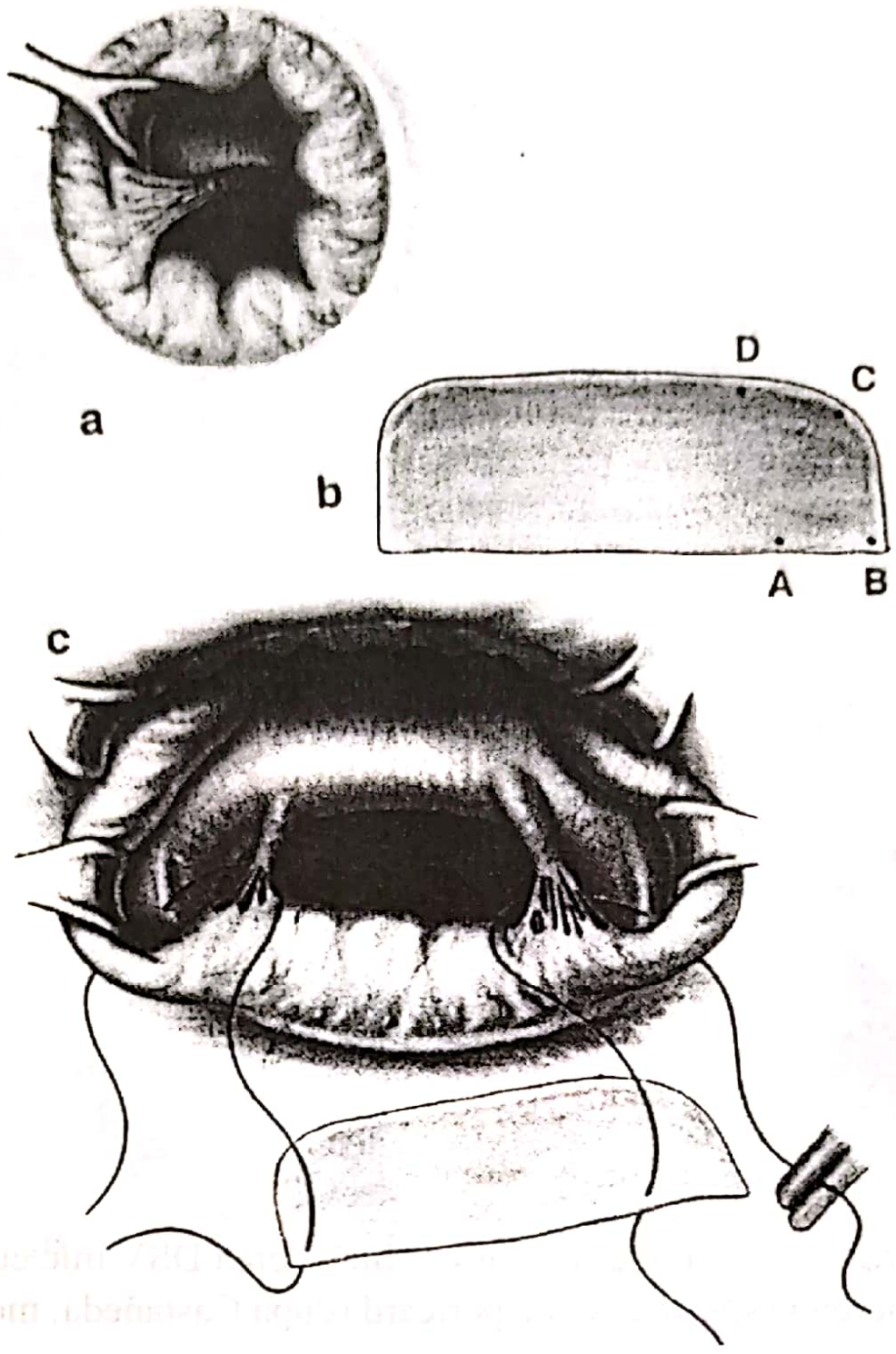

Fig. 40.17. (după Pacifico).

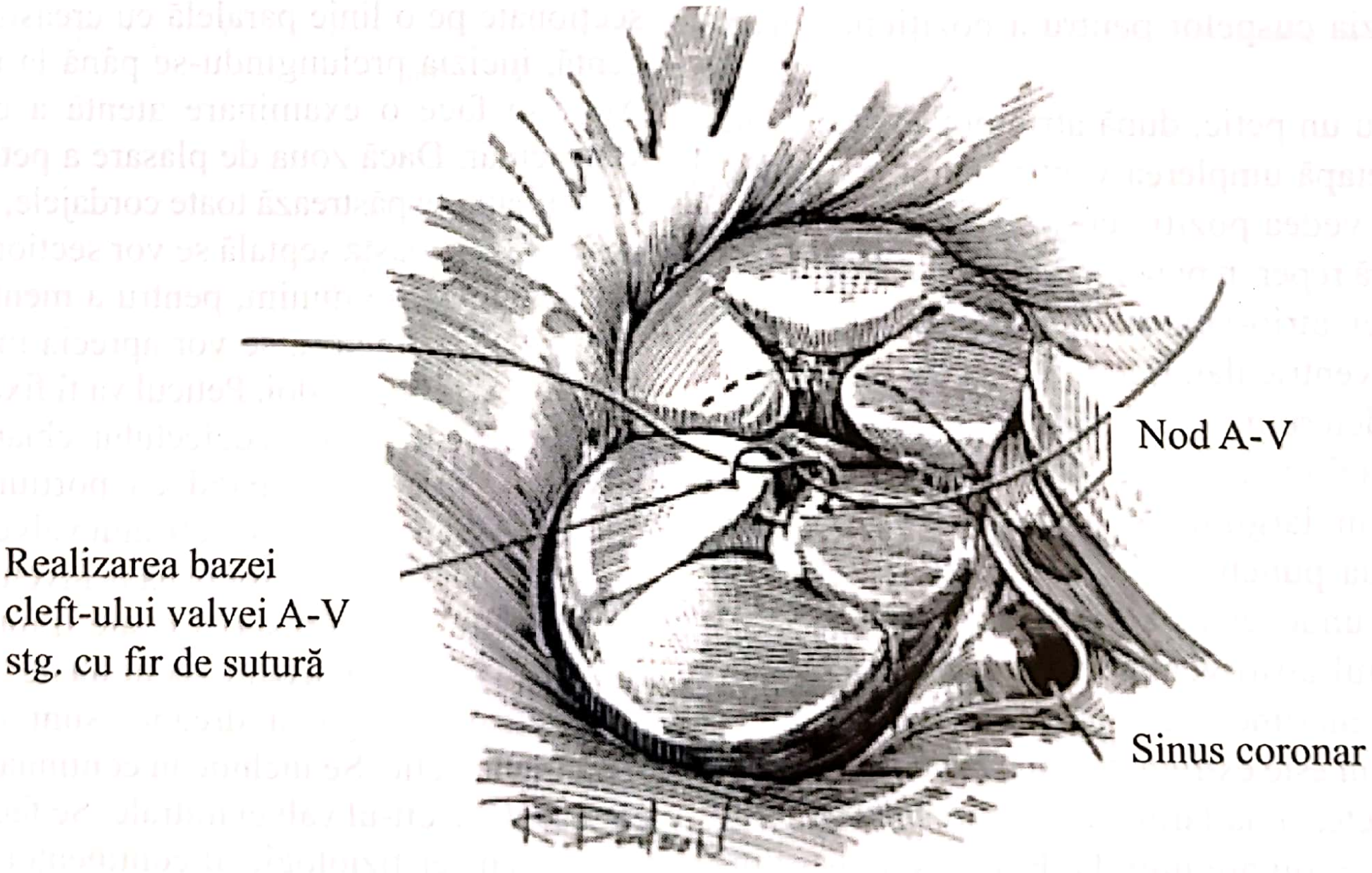
Nod A-V
Realizarea bazei
cleft-ului valvei A-V
stg. cu fir de sutură
Sinus coronar

Fig. 40.18. DSAV complet (după Castañeda, modificat).

Insuficienţa mitrală după reparare este determinată de:

- extinderea excesivă a peticului spre ventriculul drept;
- petic prea mare, redundant;
- greşeală de separare a valvei drepte de cea stângă spre ventriculul drept.

Porţiunea atrială a peticului este plasată apoi pentru închiderea ostiumului primum, cu atenţie deosebită la sinusul coronar şi ţesutul de conducere (**Fig. 40.18, 40.19**).

Leziuni asociate

Defectul septal ostium secundum sau cel muscular ventricular pot fi încorporate în peticul primar. Dacă defectul ventricular muscular este situat mai anterior sau apical, trebuie rezolvat separat.

Obstrucţia căii de ieşire a VS asociată poate fi provocată de mai multe leziuni: membrane subaortice discrete, ţesut endocardic primordial (aceste leziuni pot fi îndepărtate cu uşurinţă). Mai dificile sunt leziunile care conţin ţesut valvular atrio-ventricular funcţional

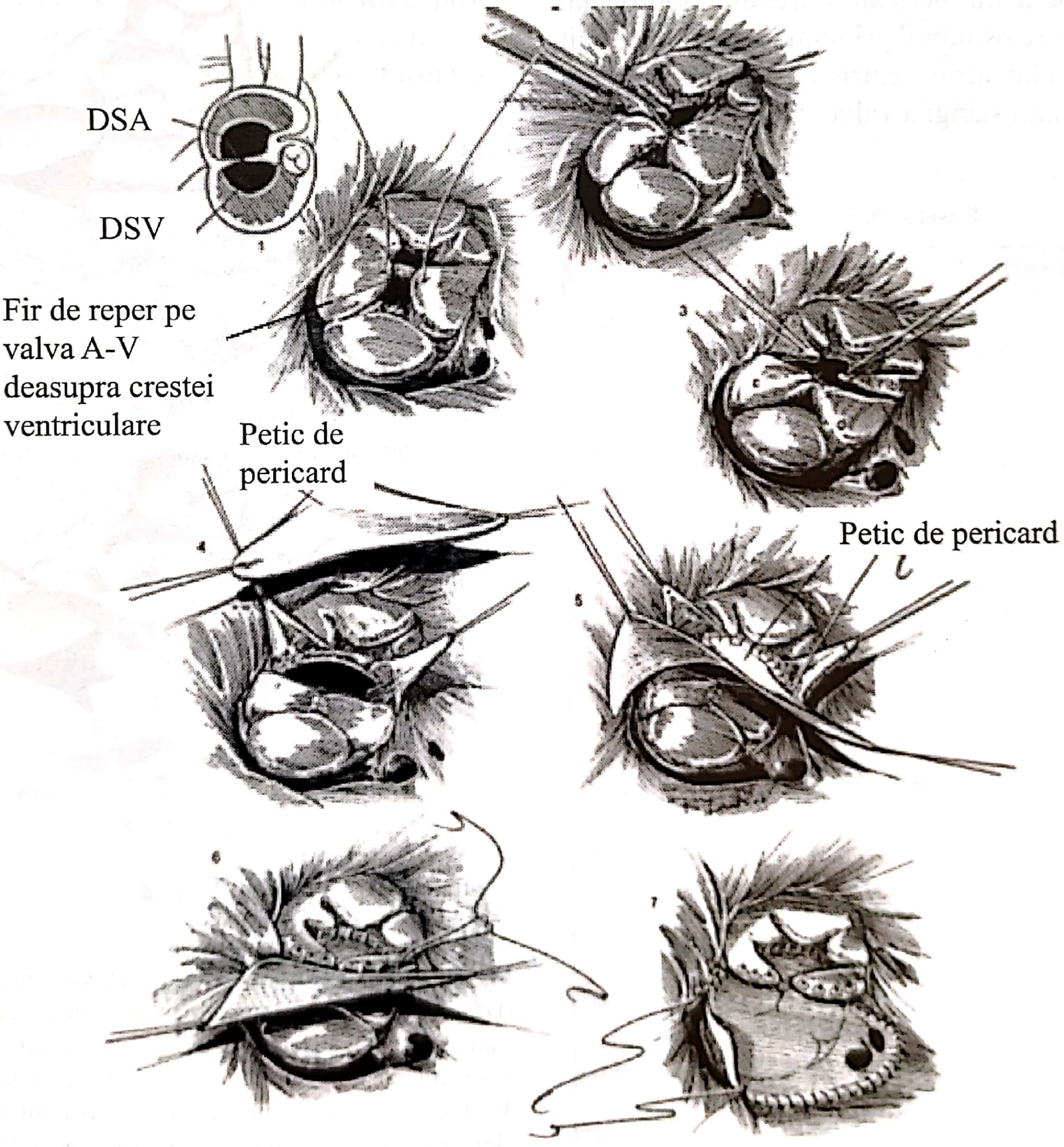

Fig. 40.19. DSA complet – tehnica cu 1 petic (după Castañeda, modificat): incizia valvelor A-V superioară şi inferioară; evidenţierea DSV; sutura peticului pe DSV; sutura valvelor la petic; sutura peticului pe DSA.

(cuspe, cordaje, muşchi papilari) care determină obstrucţii tip „tunel".

Obstrucţia cu ţesut valvular funcţional necesită excizia şi înlocuirea valvulară mitrală. Stenozele tip tunel pot fi rezolvate prin aorto-ventriculoplastie, cu prezervarea valvei aortice. Ocazional, poate fi întâlnit un orificiu dublu în valva atrio-ventriculară stângă. El poate fi mic, nesemnificativ şi poate fi lăsat în pace. Dar pot fi mai multe orificii secundare asociate cu aparatul muscular papilar, astfel încât fiecare muşchi papilar corespunde unui orificiu. Puntea musculară dintre cele 2 orificii nu trebuie tăiată.

În tetralogia Fallot asociată formei complete de DSAV, forma peticului pericardic trebuie modificată. În această asociere ostiumul primum poate fi mic, unit cu ţesutul vascular atrio-ventricular, compromiţând expunerea porţiunii stângi a valvei atrio-ventriculare.

Caseta 40.7

Tratament chirurgical (cu bypass cardio-pulmonar)

În toate cazurile, defectul este abordat prin atriotomie dreaptă. În cazul tehnicii cu petic dublu, peticul sintetic (PTFE, Dacron, Teflon) este folosit pentru componenta ventriculară, iar peticul biologic (pericard autolog sau heterolog) pentru componenta atrială. În cazul tehnicii cu petic unic, se foloseşte fie peticul sintetic, fie cel biologic, în funcţie de opţiunea chirurgicală.

- *Orificiile atrio-ventriculare separate, şunt la nivel atrial*: închidere cu petic a ostiumului primum +/– suturarea spaţiului dintre cuspele comune (sutură „cleft").
- *Orificiile atrio-ventriculare separate, şunt la nivel atrial şi ventricular*: ca şi în cazul de mai sus, închiderea cu petic a defectului septal ventricular.
- *Orificiu atrio-ventricular comun, şunt la nivel atrial şi ventricular*:
  - închiderea unică cu petic a celor două defecte septale, atrial şi ventricular, separarea cuspelor comune şi resuspensia peticului, cu sau fără suturarea aşa-numitului „cleft".
  - închiderea cu petic dublu a celor două defecte septale, atrial şi ventricular, cuspele comune, „sandwich" între peticul atrial şi cel ventricular, cu sau fără suturarea aşa-numitului „cleft".Amândouă tehnicile presupun testul de competenţă al valvei atrio-ventriculare stângi, cu injectarea de soluţie salină sub presiune în ventriculul stâng: în cazul unei regurgitări semnificative, ajustarea sau repararea prin reajustarea poziţiei cuspelor valvulare cu suturi alternative: atenţie pentru a se evita crearea stenozei valvulare atrio-ventriculare stângi sau a stenozei aortice subvalvulare.

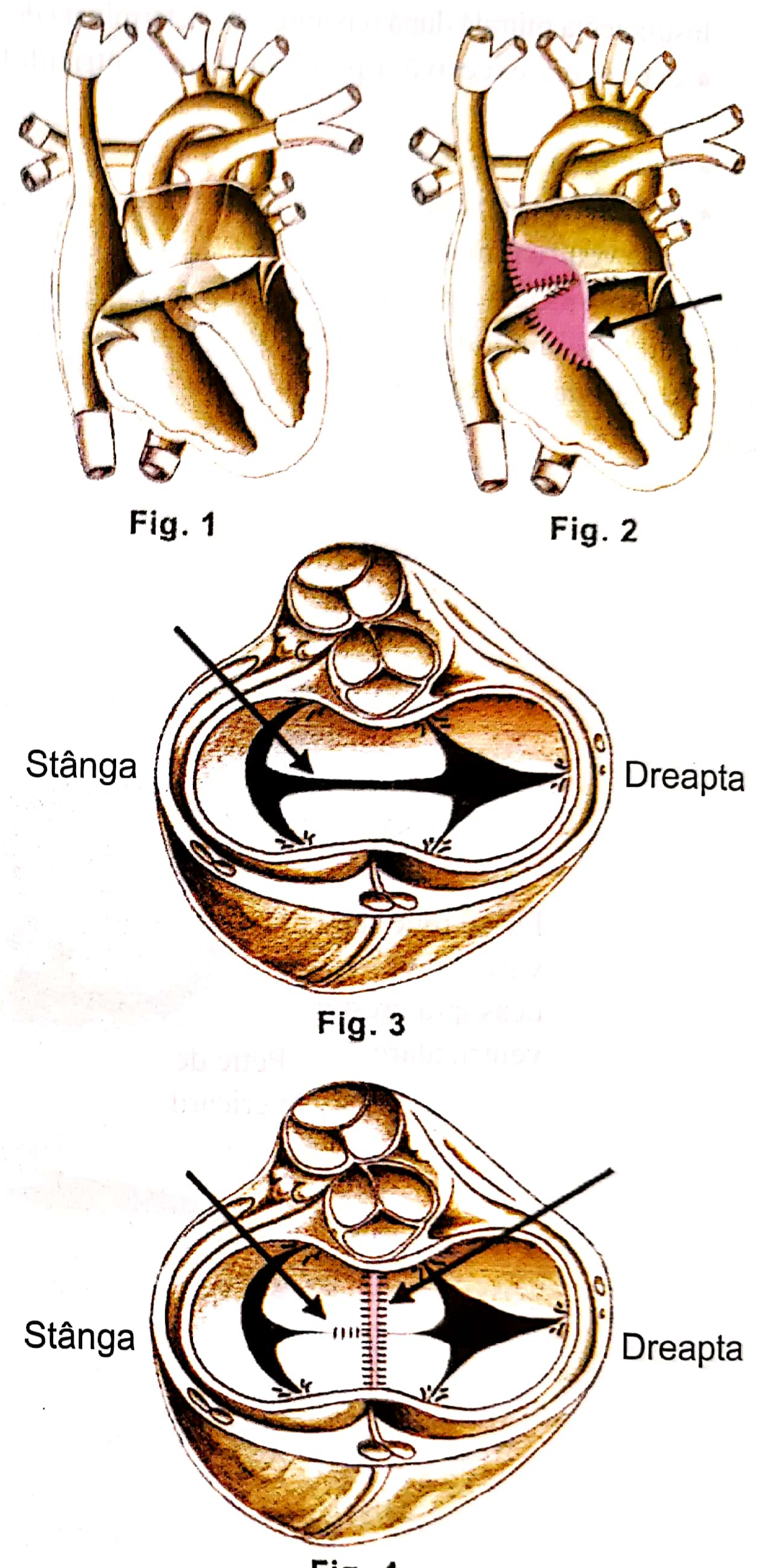

Fig. 1 Fig. 2

Fig. 3

Fig. 4

Fig. 40.1. Op TIM. Corecţia defectului septal atrio-ventricular (DSAV) (**1** – DSAV complet, aorta şi pulmonara sunt anterior şi sunt expuse în transparenţă; **2** – Un singur petic este suturat pentru a separa atriile, ventriculele şi valvele mitrală şi tricuspidă; **3** – Incidenţă superioară, care arată valva mitrală malformată, cu cleft indicat de săgeată, şi valva tricuspidă realizând o singură deschidere; **4** – Peticul care separă atriile, ventriculele care nu se văd, valva mitrală şi tricuspidă. Cleft-ul de VM a fost închis – săgeata din stânga) **[27]**.

8. REZULTATE POSTOPERATORII

- Rezultatele postoperatorii pentru cele 3 tehnici sunt relativ asemănătoare.
- Trebuie evaluate mortalitatea postoperatorie, rata de reoperare pentru insuficiența mitrală, nevoia de stimulator cardiac, obstrucția căii de ieșire a VS, DSA sau DSV rezidual.

Rezultate postoperatorii în DSAV incomplet

- evoluție nefavorabilă dată de:
  - prezența preoperatorie a sindromului de inimă stângă mică;
  - regurgitare mitrală semnificativă postoperatorie ce necesită reintervenția;
  - prezența concomitentă a unei forme de stenoză de cord stâng.

Prognosticul este mai prost pentru copiii care prezintă insuficiență cardiacă în primul an de viață.

Poate fi asociat cu sindromul Down (25%), dar evoluția spre HTP ireversibilă este mai rară. Asocierea cea mai frecventă este cu PCA.

Mortalitatea postoperatorie ~0,5%-2,6%.

Nevoia de anuloplastie mitrală ~28%.

Reoperarea – 11%, cauza cea mai frecventă fiind insuficiența mitrală sau stenoza mitrală postoperatorie.

Obstrucția căii de ieșire VS – 11%.

Aritmia supraventriculară postoperatorie, flutter atrial, fibrilație sau tahicardie supraventriculară ~14%–22%.

Bloc atrio-ventricular complet – 2,7%; după 1979 → 0,9% → 1%.

Endocardită infecțioasă – 2%.

Supraviețuire – 98% → 10 ani.

Absența reintervenției pentru insuficiență mitrală – 89% → 10 ani.

Anemia hemolitică (mecanism): distrugerea hematiilor la nivelul peticului sintetic de DSA prin jetul de insuficiență mitrală → 1%-2%.

Insuficiență mitrală postoperatorie.
- severă – 8%;
- moderată – 9%;
- reintervenție – 11%.

Rezultate postoperatorii în DSAV complet

- rata mortalității a scăzut la 2,2%-4% **[17]**;
- reintervențiile se adresează:
  - insuficienței mitrale reziduale;
  - defectelor septale reziduale;
  - blocului atrio-ventricular complet – implantare de cardiostimulator;
  - analiza arată că prezența dublului orificiu valvular mitral și insuficiența mitrală postoperatorie sunt cauze de deces postoperator;
  - folosirea firelor cu atele pentru țesuturile valvulare friabile, utilizarea anuloplastiei (selectiv), închiderea cleft-ului de mitrală și reconstrucția atentă a valvelor atrio-ventricular conduc la îmbunătățirea rezultatelor postoperatorii;
- folosirea procedeurilor paliative; banding-ul de AP, suturile sistemico-pulmonare sunt folosite doar în cazuri selecționate (DSV multiple, VS hipoplazic, sepsis);
- rezultatele postoperatorii pentru cele 3 tehnici: cu un petic și cu două petice sunt relativ asemănătoare;
- insuficiență mitrală postoperatorie (reintervenție) 6%–7%;
- închidere cleft de mitrală 61%-93%;
- ecotransesofagian postoperator – foarte important!;
- supraviețuirea la 10 ani 86%-95% **[17]**;
- insuficiență mitrală postoperatorie;
  - minimă sau medie – 53%;
  - moderată – 41%;
  - severă – 8%;

Dilatația de inel este o cauză importantă de reintervenție postoperator (Michelion)

- factorii de risc pentru mortalitatea postoperatorie precoce sau nevoia de reintervenție: crizele de HTP, insuficiență valvulară postoperatorie, valva mitrală cu dublu orificiu;
- absența reintervenției pentru DSV rezidual 97% la 10 ani;
- îmbunătățirea rezultatelor postoperatorii se datorează: înțelegerii mai bune a anomaliilor din DSAV, îmbunătățirii tehnicii chirurgicale, îngrijirii postoperatorii și aplicării de rutină a ecografiei transesofagiene;
- la pacienții la care s-a practicat postoperator reintervenție cu protezare mitrală s-a întâlnit o rată crescută a blocului atrio-ventricular complet;
- Van Son arată că, atunci când preoperator indexul volum al VS este > 15 ml/m², se poate practica repararea biventriculară.

În cazul tehnicii cu un petic

- cleft-ul de valvă mitrală a fost suturat în 90% din cazuri, ~ 60% dintre pacienți au avut anuloplastie asociată. Avantajul folosirii unui singur petic îl reprezintă simplitatea procedurii, iar dezavantajul – necesitatea divizării celor două valve atrio-ventriculare pentru o bună expunere, afectând performanțele valvulare. De asemenea, este un risc mai mare de DSV rezidual sau de anevrism la acest nivel.
- mortalitatea postoperatorie – 3%;
- reintervenția pentru insuficiență mitrală ~ 7%;
- a fost observată o rată mai mare a blocului atrio-ventricular complet după înlocuirea de valvă mitrală;
- dezavantajul înlocuirii valvulare mitrale față de reconstrucție: mortalitatea postoperatorie mai mare, necesitatea tratamentului anticoagulant, necesitatea de a reînlocui în timp proteza datorită dimensiunilor reduse.

Tehnica cu două petice

- mortalitatea postoperatorie ~ 7%;
- reintervenția pentru insuficiența mitrală ~ 8%;
- apariția blocului atrio-ventricular total – cardio-stimulare permanentă 3%;
- apariția obstrucției căii de ieșire a VS ~2%.

Avantaje

- peticul pentru bloc atrio-ventricular este din dacron sau PTFE, nu se dilată și nu dă dilatație anevrismală;
- presupune un risc mai mic pentru DSV rezidual;
- confecționat sub formă de semilună, peticul pe DSV nu determină stenoză subaortică și permite o funcție bună a valvei mitrale;
- utilizarea peticului de pericard pentru DSA are ca avantaje: retracția pericardului cu insuficiență atrio-ventriculară reziduală nu determină hemoliză; pericardul este mai maleabil și se pliază mai bine pe suprafața atriului, în special în zona sinusului coronar.

Marea majoritate a autorilor recomandă închiderea cleft-ului de mitrală (~ 93%) cu o rată de reintervenție de ~ 4%.

Tehnica cu un petic modificată

- mortalitatea postoperatorie ~ 2,8%-4%;
- nu s-a semnalat DSV rezidual important;
- DSV minor 20% cazuri – nu necesită reintervenție;
- funcția normală a VS ~ 66%;
- postoperator insuficiența mitrală ușoară – 29%;
- postoperator insuficiența mitrală medie – 5%;
- nu a fost descrisă obstrucție în calea de ieșire a VS;
- nu bloc atrio-ventricular grad II;
- nu obstrucție a căii de ieșire a VS;
- absența insuficienței mitrale – 28%;
    - ușoară – 40%;
    - medie – 26%;
    - moderată – 6%.

Caseta 40.8

Posibile complicații

- Defect septal atrial și/sau ventricular rezidual sau recurent
- Bloc atrio-ventricular complet
- Regurgitare și/sau stenoză valvulară atrio-ventriculară stângă
- Obstrucția tractului de ieșire al ventriculului stâng
- Criză de hipertensiune arterială pulmonară

9. MANAGEMENT POSTOPERATOR

Urmează principiile generale privind îngrijirea tuturor malformațiilor cardiace operate la copii. Chiar și în cele mai fericite cazuri, valvele atrio-ventricular reparate în DSAV nu sunt perfecte.

Având în vedere tendința de apariție a sindromului de debit cardiac scăzut în primele 24 ore postoperator, este necesar ca susținerea debitului cardiac să se facă mai ales prin creșterea suportului inotrop, și nu prin creșterea excesivă a presarcinii AS/AD care poate duce la dilatarea inelului valvular și la creșterea regurgitării valvulare. Ideal trebuie menținute PVC și PAS între 5–10 mm Hg, concomitent cu scăderea presarcinii prin administrare precoce de IEC.

Pacienții cu sindrom Down au tendință de a dezvolta ritm nodal de scăpare secundar bradicardiei sinusale. Se utilizează pacing atrial extern.

Se utilizează de rutină paralizia și hiperventilația. Acestea previn apariția crizelor de hipertensiune pulmonară şi realizează optimizarea debitului cardiac în primele 24–48 ore. Prin această strategie, factorii cunoscuţi ca declanşatori ai crizelor de hipertensiune pulmonară: hipoxia, hipercapnia, acidoza, durerea, hipotermia, sunt reduşi la minimum.

Sedarea şi paralizia sunt utilizate pentru 24–48 ore, iar uneori până la 72 ore în funcţie de vârstă şi gradul hipertensiunii pulmonare.

Studiind imediat postoperator presiunea pulmonară, după o reparare corectă a leziunilor intraoperatorii, ea poate arăta valori normale.

Totuşi la pacienţii cu hipertensiune pulmonară (cu perioade de desaturare, scăderea TA) se utilizează oxidul nitric, prostaciclina, doze mici de dopamină, dobutamină, milrinonă. Se mai pot utiliza nitroglicerina sau nitroprusiatul de sodiu.

Factori de risc

Utilizarea oxidului nitric la pacienţii cu HTP a îmbunătăţit rata de supravieţuire.

În trecut, se considera că întârzierea operaţiei poate creşte rata de supravieţuire, fapt incorect.

Astăzi se apreciază că operaţia trebuie efectuată până la 6 luni, cu scăderea incidenţei postoperatorii a HTP importantă şi creşterea ratei de supravieţuire.

Prezenţa insuficienţei mitrale severe preoperatorii, ce contribuie la HTP, cu evoluţie spre creşterea rezistenţelor pulmonare, este un factor important pentru creşterea mortalităţii intraspitaliceşti.

Sutura cleft-ului de valvă mitrală este asociată cu scăderea incidenţei reintervenţiei pentru insuficienţă mitrală postoperatorie.

În statistici majoritatea (~ 86%) pacienţilor cu DSAV au sindrom Down. Aceşti pacienţi au de obicei ţesutul valvelor atrio-ventriculare redundant, pretabil la reconstrucţie cu rezultate postoperatorii bune.

- Factori de risc
    - – orificiul dublu al valvei mitrale;
    - – HTP crescută;
    - – sindromul Down nu este considerat factor de risc suplimentar.

Există particularităţi de îngrijire postoperatorie la copiii cu sindromul Down. Astfel, accesul intravenos este de proastă calitate, arterele periferice sunt mici. Ţesutul celular subcutan este de obicei excesiv, limba largă determină obstrucţia de căi respiratorii, cu intubaţie traheală dificilă. Inducţia urmăreşte reducerea rezistenţelor vasculare pulmonare. La copiii cu şunt mare la nivel atrial şi ventricular, hipocarbia este utilizată pentru creşterea rezistenţei vasculare pulmonare şi reducerea şuntului. Pentru corectarea hipotensiunii se utilizează un agent inotropic mai degrabă decât creşterea presarcinii. După corecţia chirurgicală, aprecierea prin ecotransesofagian este de mare importanţă. Se poate face o apreciere a presiunii în AS şi AD. Presiunea sistemică crescută poate creşte insuficienţa mitrală. Reducerea pre- şi postsarcinii cu inotrop şi vasodilatator sunt benefice.

Caseta 40.9

Tratament tardiv: intervenţii sau reintervenţii la adulţii cu defect septal atrio-ventricular (DSAV)

- DSAV parţial (defect septal atrial, ostium primum) cu dilatare a inimii drepte pentru reparare electivă în ceea ce priveşte simptomele; închiderea prin cateter nu este o opţiune, astfel că operaţia se impune; valvele atrio-ventriculare stângi trebuie evaluate şi operate pentru a asigura competenţa lor şi a evita stenoza;
- DSAV parţial cu o comunicare atrială şi ventriculară restrictivă (DSV) cu dilatare dreaptă (şi stângă) a inimii şi fără boală vasculară pulmonară ireversibilă, pentru reparare electivă;
- DSAV complet cu tetralogie Fallot pentru reparare electivă;
- Regurgitare atrio-ventriculară stângă (sau stenoză a reparării anterioare) determinând simptome, aritmii atriale sau deteriorarea funcţiei ventriculare, pentru reparare electivă sau înlocuire;
- Stenoză subaortică (gradient pe cateter peak-to-peak sau gradient eco mediu > 50 mm Hg în repaus cu evidenţiera hipertrofiei ventriculare stângi), pentru eliberarea chirurgicală;
- Stimulare permanentă pentru pacienţii cu bloc complet; stimularea epicardică trebuie luată în considerare la pacienţii care vor beneficia de intervenţie chirurgicală cardiacă şi la cei cu comunicări intracardiace reziduale;
- Terapie de suţinere pentru pacienţii cu fiziologie Eisenmenger; transplantul cord-plămân trebuie rezervat acelor pacienţi cu simptomatologie severă;
- Adulţii cu DSAV dezechilibrat şi cu pat vascular pulmonar protejat, care nu sunt candidaţi pentru reparare biventriculară, trebuie consideraţi pentru chirurgie paliativă în formele de conexiune cavo-pulmonară, parţială sau totală.

10. CONCLUZII

- DSAV poate îmbrăca diferite forme;
- în formele fără DSV, corecția totală optimă se face în primul an de viață. Când este prezentă insuficiența mitrală sau apar semne de insuficiență cardiacă, corecția totală se face la prezentare;
- corecția valvei mitrale reprezintă momentul cel mai important al intervenției chirurgicale;
- în formele cu DSV, corecția totală se face până la 6 luni sau la prezentare dacă sunt simptomatice. La fel, corecția valvei mitrale este elementul cel mai important;
- rezultatele sunt mult mai bune dacă operația se face în primele 6 luni de viață;
- procedeele paliative se folosesc doar în cazuri speciale:
  - când nu se poate realiza construcția a 2 ventricule;
  - când bypass-ul cardio-pulmonar este temporar contraindicat datorită sepsisului sau altor patologii asociate;
- cei mai mulți autori pledează pentru sutura cleft-ului de valvă mitrală, motivată de rezultatele postoperatorii superioare.

Se pot produce 3 grade diferite ale malformației: parțială, intermediară, completă, ultima având 3 categorii conform clasificării Rastelli (A, B, C).

Corecția totală precoce previne apariția bolii vasculare pulmonare ireversibile.

Se utilizează 3 tehnici operatorii: cu 1 petic, cu 2 petice, cu 1 petic modificată, având rezultate postoperatorii asemănătoare.

De mare ajutor este utilizarea intraoperatorie a ecografiei transesofagiene. Postoperator se urmărește prevenirea crizelor de HTP.

Complicațiile postoperatorii cele mai frecvente sunt reprezentate de: insuficiența valvulară, blocul atrio-ventricular complet, obstrucția căii de ieșire a VS, DSV rezidual.

Rezultatele postoperatorii și rata de supraviețuire sunt de obicei foarte bune.

11. Op TIM. PROPUNERI: NOMENCLATURĂ. DIAGNOSTIC. TRATAMENT – STS – EACTS*

ION SOCOTEANU, CAIUS GLAD STREIAN

Premise. Defectul de canal atrio-ventricular poate, de asemenea, fi numit defect al mugurilor endocardici sau defect septal atrio-ventricular (DSAV). Aceste defecte sunt caracterizate printr-un grad incomplet de dezvoltare a țesutului septal înconjurând valvele atrio-ventriculare, cu diferite grade de malformații ale valvelor proprii AV. Consecutiv, defectul atrio-ventricular poate include defectele porțiunii inferioare (posterioare) a septului atrial, defectele porțiunii de intrare a septului ventricular și defecte în formarea țesutului valvelor AV stângi și drepte (VAVS și VAVD).

DSAV reprezintă un spectru de anomalii cardiace subdivizate în DSAV parțial, DSAV tranzițional și DSAV complet. *DSAV parțial* (cunoscut ca DSAV incomplet sau DSAV parțial) prezintă defect septal atrial tip ostium primum (DSA în porțiunea inferioară a septului atrial, tocmai deasupra valvei AV) și mai poate avea variate defecte și malformații ale VAVS, cu diferite grade de regurgitare. *DSAV complet* prezintă ambele tipuri de defecte ale septului atrial, deasupra valvelor AV și defect septal ventricular, tocmai dedesubtul valvelor AV. DSAV complet prezintă valve comune ambelor ventricule care traversează septul IV, denumite cuspă comună superioară (anterioară) și cuspă comună inferioară (posterioară). *DSAV tranzițional* este la mijlocul acestui spectru și are două orificii distincte la nivelul VAVS și VAVD, dar amândouă DSA situate de asemenea chiar deasupra și DSV dedesubtul valvelor AV. Deși aceste valve AV, în formă intermediară cu două orificii separate, rămân valve anormale. DSV în această leziune este restrictiv.

Clasificarea Rastelli, apărută în original în 1966, descrie trei tipuri complete de DAV bazate pe morfologia cuspei comune superioare (anterioare) și atașarea cordajelor. Clasificarea Rastelli nu se referă la anatomia cuspei comune inferioare (posterioare), pentru că aceasta prezintă variații anatomice foarte mari și nu există relații consistente între morfologia cuspei superioare (anterioare) și cuspa inferioară (posterioară). În defectul Rastelli de tip A, cuspa comună superioară este efectiv împărțită în două la nivelul septului: cuspa stângă superioară este integral deasupra ventriculului stâng, în timp ce cuspa dreaptă superioară este deasupra ventriculului drept.

Diviziunea cuspei comune superioare (anterioară) în componentă stângă și dreaptă e cauzată de atașările cuspei superioare (anterioare) comune la creasta septului ventricular prin cordaje tendinoase. În multe cazuri aceste inserții trag planul valvei AV în jos spre defectul de sept ventricular (DSV) inferior de inelul

---

*Adaptat după Jacobs J.P., Quintessenza J.*Congenital Heart Surgery Nomenclature and Database Project: Atrio-ventricular Canal Defect,* „Ann Thorac Surg", 2000; 69:S36–43.

valvular. DSAV Rastelli de tip B este rar și implică inserția anormală a mușchilor papilari dinspre partea dreaptă a septului ventricular spre cuspa comună superioară (anterioară). DSAV Rastelli de tip C este o încălecare marcată a septului ventricular de către cuspa superioară (anterioară). Cuspa comună superioară este în general nedivizată și plutește liber deasupra crestei ventriculare, fără nicio inserție cordală la creasta septului ventricular.

1. Sistemul de nomenclatură pentru defectul de sept atrio-ventricular (DSAV)

1.1. Canal atrio-ventricular Nivel 1 de ierarhie

Defect de sept atrio-ventricular

Definiție:
Sinonime: defect canal atrio-ventricular, defect septal atrio-ventricular, canal atrio-ventricular comun. Spectrul leziunii se caracterizează prin formarea incompletă a porțiunii inferioare a septului atrial, concomitent cu diferite grade de dezvoltare incompletă a porțiunii superioare a septului ventricular și a valvelor atrio-ventriculare.

1.2. Canal atrio-ventricular Nivel 2 de ierarhie

Defect septal atrio-ventricular, Fără altă precizare (FAP)

DSAV, **Parțial (incomplet), (DSA Primum)**
DSAV, **Intermediar (tranzițional)**
DSAV, **Complet**

Definiții:
Defect septal atrio-ventricular Parțial (incomplet) DSA Primum: Un defect septal atrio-ventricular cu un DSA ostium primum (de obicei DSA în forma de semilună în porțiunea inferioară a septului atrial chiar deasupra valvei AV) și diferite stadii de malformare a valvei AV stângi, conducând la diferite stadii de regurgitare. Nu este prezent DSV dedesubtul valvelor AV.

Defect septal atrio-ventricular, Intermediar (tranzițional): Un canal atrio-ventricular cu două orificii distincte la nivelul valvei AV stângi și valvei AV drepte și de asemenea cu DSA tocmai deasupra și DSV dedesubtul valvelor AV. În timp ce aceste valve AV în forma intermediară formează două orificii separate, ele rămân ca deformări valvulare. DSV în această leziune este deseori restrictiv.

Defect septal atrio-ventricular, Complet: Un canal atrio-ventricular cu un defect în septul atrial chiar deasupra valvelor AV (DSA ostium primum – un DSA în formă de semilună în porțiunea inferioară a septului atrial chiar deasupra valvei AV) și un defect nerestrictiv în septul ventricular chiar dedesubtul valvelor AV. În defectul septal atrio-ventricular complet, una din valve face legătura între partea dreaptă și stângă a inimii.

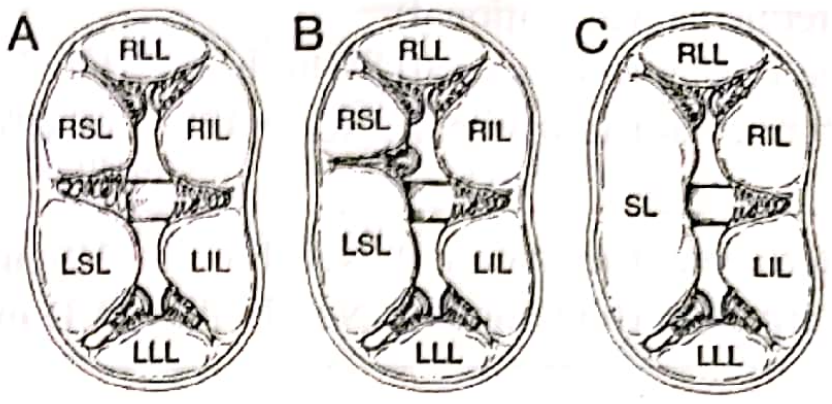

Fig. 40.2. Op TIM. Clasificarea DSAV complet după Rastelli.

1.3. Canal atrio-ventricular Nivel 3 de ierarhie

DSAV, (FAP)
DSAV, Parțial (incomplet), DSA Primum, (FAP)

DSAV, Parțial (incomplet), DSA Primum, **Echilibrat**
DSAV, Parțial (incomplet), DSA Primum, **Neechilibrat**

DSAV, Intermediar (tranzițional)

DSAV, Intermediar (tranzițional), **Echilibrat**
DSAV, Intermediar (tranzițional), **Neechilibrat**

DSAV, Complet, (FAP)

DSAV, Complet, **Echilibrat**
DSAV, Complet, **Neechilibrat**

Definiții:
Echilibrat: Un canal atrio-ventricular cu două ventricule dezvoltate asemănător.

Neechilibrat: Un canal atrio-ventricular cu două ventricule dintre care un ventricul este mult mai mic, dar este bun pentru a fi folosit pentru o reparație biventriculară, leziune a canalului atrio-ventricular cu ventricule neechilibrate atât de grav, încât să nu permită o reparație biventriculară, ar trebui să fie clasificată ca ventricul unic.

1.4. Canal atrio-ventricular Nivel 4 de ierarhie

DSAV, (FAP)
DSAV, Parțial (incomplet), (DSA Primar), (FAP)
DSAV, Parțial (incomplet), (DSA Primum) Echilibrat
DSAV, Parțial (incomplet), (DSA Primum) Neechilibrat, (FAP)

DSAV, Parțial (incomplet), (DSA Primum) Neechilibrat, **Ventricul stâng mic**
DSAV, Parțial (incomplet), (DSA Primum) Neechilibrat, **Ventricul drept mic**

DSAV, Intermediar (tranzițional)
DSAV, Intermediar (tranzițional), Echilibrat,
DSAV, Intermediar (tranzițional), Neechilibrat, (FAP)

DSAV, Intermediar (tranzițional), Neechilibrat, **VS mic**
DSAV, Intermediar (tranzițional), Neechilibrat, **VD mic**

DSAV, Complet, (FAP)
DSAV, Complet, Echilibrat, (FAP)

DSAV, Complet, Echilibrat, **Rastelli tip A**
DSAV, Complet, Echilibrat, **Rastelli tip B**
DSAV, Complet, Echilibrat, **Rastelli tip C**

DSAV, Complet, Neechilibrat, (FAP)

DSAV Complet, Neechilibrat, **VS mic**
DSAV Complet, Neechilibrat, **VD mic**

Definiții:
Rastelli tip A: Într-un defect Rastelli de tip A, cuspa comună anterioară (superioară) (*anterior bridging leaflet*) este efectiv despărțită în două la nivelul septului, cuspa stângă superioară fiind complet peste VS, iar cuspa superioară dreaptă este complet peste VD. Împărțirea cuspei comune în componentele stângă și dreaptă e determinată de atașarea extinsă a membranei superioare la creasta septului ventricular prin cordaje tendinoase.
Rastelli tip B: Sunt rare și implică atașarea anormală de mușchii papilari din partea dreaptă a septului ventricular spre partea stângă a cuspei comune superioare.
Rastelli tip C: În DSAV Rastelli tip C există o traversare semnificativă a septului ventricular de către cuspa comună anterioară (superioară). Aceasta plutește liber peste septul ventricular, fără să fie atașată prin cordaje de vârful septului ventricular. Cuspa superioară din acest subgrup a fost denumită „liber-plutitoare" (*free-floater*).

1.5. Canal atrio-ventricular Nivel 5 de ierarhie

DSAV, (FAP)
DSAV, Parțial (incomplet), (DSA Primum), (FAP)
DSAV, Parțial (incomplet), DSA Primum, Echilibrat
DSAV, Parțial (incomplet), DSA Primum, Neechilibrat, (FAP)
DSAV, Parțial (incomplet), DSA Primum, Neechilibrat, VS mic
DSAV, Parțial (incomplet), DSA Primum, Neechilibrat, VD mic
DSAV, Intermediar (tranzițional)
DSAV, Intermediar (tranzițional), Echilibrat
DSAV, Intermediar (tranzițional), Neechilibrat, (FAP)
DSAV, Intermediar (tranzițional), Neechilibrat, VS mic
DSAV, Intermediar (tranzițional), Neechilibrat, VD mic
DSAV, Complet, (FAP)
DSAV, Complet, Echilibrat, Rastelli tip A
DSAV, Complet, Echilibrat, Rastelli tip B
DSAV, Complet, Echilibrat, Rastelli tip C
DSAV, Complet, Neechilibrat, FAP

DSAV, Complet, Neechilibrat, VS mic, Rastelli tip A
DSAV, Complet, Neechilibrat, VS mic, Rastelli tip B,
DSAV, Complet, Neechilibrat, VS mic, Rastelli tip C

DSAV, Complet, Neechilibrat, VS mic, (FAP)

DSAV, Complet, Neechilibrat, VD mic, Rastelli tip A
DSAV, Complet, Neechilibrat, VD mic, Rastelli tip B
DSAV, Complet, Neechilibrat, VD mic, Rastelli tip C

DSAV, Complet, Neechilibrat, VD mic, (FAP)

2. Nomenclatura opțiunilor terapeutice pentru Defectul canalului atrio-ventricular

2.1. Terapia canalului atrio-ventricular Nivel 1 de ierarhie

Corecția DSAV

2.2. Terapia canalului atrio-ventricular Nivel 2 de ierarhie

Corecția DSAV, (FAP)

Corecția DSAV, **Parțial (incomplet)**
Corecția DSAV, **Intermediar (tranzițional)**
Corecția DSAV, **Complet**

2.3. Terapia canalului atrio-ventricular Nivel 3 de ierarhie

Corecția DSAV, (FAP)
Corecția DSAV, Parțial (incomplet), (FAP)

Corecția DSAV, Parțial (incomplet), **Cu corecția despicăturii VM**
Corecția DSAV, Parțial (incomplet), **Fără corecția despicăturii VM**

Corecția DSAV, Intermediar (tranzițional), (FAP)

Corecția DSAV, Intermediar (tranzițional), **DSA cu petic și DSV cu petic**
Corecția DSAV, Intermediar (tranzițional), **DSA cu petic și închidere primară a DSV**
Corecția DSAV, Intermediar (tranzițional), **alte metode**

Corecția DSAV, Complet, (FAP)

Corecția DSAV, Complet, **tehnica cu un petic**
Corecția DSAV, Complet, **tehnica cu două petice**
Corecția DSAV, Complet, **alte tehnici**

Definiție:

Dezbaterea din literatură continuă în legătură cu denumirea valvei atrio-ventriculare stângi în această leziune ca valvă mitrală sau valvă AV stângă (*LAVV*), precum și cu denumirea „despicăturii" cleft (despicătură) sau comisură. Există argumente puternice potrivit cărora „valvă AV stângă" și „comisură" sunt termeni potriviți.

2.4. Terapia canalului atrio-ventricular Nivel 4 de ierarhie

Corecția DSAV, (FAP)
Corecția DSAV, Parțial (incomplet), (FAP)
Corecția DSAV, Parțial (incomplet), Cu corecția despicăturii VM
Corecția DSAV, Parțial (incomplet), Fără corecția despicăturii VM
Corecția DSAV, Intermediar (tranzițional, (FAP)
Corecția DSAV, Intermediar (tranzițional), DSA cu petic și DSV cu petic
Corecția DSAV, Intermediar (tranzițional), DSA cu petic și închidere primară a DSV
Corecția DSAV, Intermediar (tranzițional), altele
Corecția DSAV, Complet, (FAP)
Corecția DSAV, Complet, tehnica cu un petic, (FAP)

Corecția DSAV, Complet, tehnica cu un petic, **Cu corecția despicăturii VM**
Corecția DSAV, Complet, tehnica cu un petic, **Fără corecția despicăturii VM**

Corecția DSAV, Complet, tehnica cu două petice, (FAP)

Corecția DSAV, Complet, tehnica cu două petice, **Cu corecția despicăturii VM**
Corecția DSAV, Complet, tehnica cu două petice, **Fără corecția despicăturii VM**

Corecția DSAV, Complet, Altele

Comentarii suplimentare privind terapia:
În plus față de opțiunile terapeutice de bază pentru canalul atrio-ventricular, alte câteva scheme terapeutice trebuie să fie luate în seamă și codificate în alte domenii ale bazei de date. În primul rând, domenii separate de codificare trebuie să acopere tratamentul paliativ al canalului atrio-ventricular. În al doilea rând, o parte separată a bazei de date trebuie să permită codificarea inciziilor pentru DSAV și celelalte diagnostice (sternotomie mediană, incizie submamară, toracotomie dreaptă, toracotomie stângă, incizie invazivă minimală [sternotomie parțială, incizie parasternală, „mini-toracotomie"] etc). În al treilea rând, o parte separată a bazei de date trebuie să permită codificarea inciziilor cardiace pentru DSAV și pentru toate celelalte diagnostice (aortotomie, arteriotomie pulmonară, atriotomie dreaptă, ventriculotomie dreaptă, ventriculotomie stângă). În cele din urmă, un mod separat al bazei de date trebuie să permită codificarea materialelor folosite ca petic (Dacron, Gore-Tex, pericard bovin, pericard autolog, pericard autolog fixat în glutaraldehidă etc).

Liste prescurtate de diagnostic
Canal atrio-ventricular, (Defect septal atrio-ventricular), (FAP)
DSAV, Parțial(incomplet), (DSA Primum)
DSAV, Intermediar (tranzițional)
DSAV, Complet

Liste prescurtate de proceduri
Corecția DSAV, (FAP)
Corecția DSAV, Parțial (incomplet)
Corecția DSAV, Intermediar (tranzițional),
Corecția DSAV, Complet
Banding al arterei pulmonare

3. Liste prescurtate de diagnostic și proceduri
4. Parametrii și Factorii de risc incriminați

În plus față de parametrii folosiți într-o bază de date minimală, aplicabilă tuturor leziunilor, vor fi urmărite date specifice pentru canalul atrio-ventricular, incluzând următoarele: analiza comparativă a rezultatelor după închidera cleft-ului față de corecția fără închiderea despicăturii VM în „Corecția DSAV, Parțial (incomplet)"; și analiza comparativă a rezultatelor după închiderea cleft-ului față de cele fără închiderea cleft-ului, tehnica cu un singur petic față de cea cu două petice și lăsarea sinusului coronarian în partea stângă vs. dreaptă în „Corecția DSAV, Complet".

Complicații postoperatorii specifice după corecția DSAV sunt:
BAV
Închidere sternală întârziată (bexare)
Necesitate pentru suport circulator mecanic
DSA residual
  Qp:Qs ≥ 1.5:1
  Qp:Qs < 1.5:1
Reoperație pentru DSA rezidual
DSV rezidual
  Qp:Qs ≥ 1.5:1
  Qp:Qs < 1.5:1

Reoperație pentru DSV rezidual

BIBLIOGRAFIE

1. **Anderson R.H., Neches W.H., Zuberbuhler J.R., Renkoske P.A.,** *Scooping of the ventricular septum in atrio-ventricular septal defect*, „J. Thorac. Cardio-vascular Surg.", 1988, p. 95–146.

---

*Redactare medicală casete: Ion Socoteanu, Iulia Cristina Frînculescu, Marius Frînculescu

DRENAJUL VENOS PULMONAR ABERANT

SECȚIUNEA III

CAPITOLUL 41

MIRCEA G. COTUL, ANTONELA MUREŞAN, SIMONA OPRIȚA, ANDREEA ȚIFREA

I. DRENAJUL VENOS PULMONAR ABERANT PARȚIAL
1. ISTORIC
2. NOSOLOGIE
  2.1. Definiție
  2.2. Morfopatologie
  2.3. Leziuni cardiace asociate
  2.4. Fiziopatologie
3. ETIOPATOGENIE
  3.1. Incidență. Prevalență
  3.2. Embriopatogeneză
4. DIAGNOSTIC
  4.1. Clinic
  4.2. Paraclinic
  4.3. Algoritm de diagnostic şi tratament în drenajul venos pulmonar aberant parțial
  4.4. Diagnostic diferențial
5. ISTORIA NATURALĂ
  5.1. Supraviețuire
  5.2. Factori agravanți/de severitate
  5.3. Complicații
6. TRATAMENT
  6.1. Mijloace de tratament
  6.2. Îngrijire postoperatorie
  6.3. Tratament chirurgical
7. REZULTATE
  7.1. Mortalitate
  7.2. Morbiditate
8. EVOLUȚIA POSTCHIRURGICALĂ
  8.1. Dispensarizare
  8.2. Tratament medical
  8.3. Complicații
  8.4. Recuperare. Reinserție socio-profesională
II. SINDROMUL SCIMITAR
1. NOSOLOGIE
  1.1. Definiție
  1.2. Morfopatologie
  1.3. Leziuni cardiace asociate
2. DIAGNOSTIC
  2.1. Clinic
  2.2. Paraclinic
  2.3. Algoritm de diagnostic şi tratament în sindromul scimitar
  2.4. Diagnostic diferențial
3. ISTORIA NATURALĂ
  3.1. Supraviețuire
  3.2. Factori agravanți/de severitate. Complicații
4. TRATAMENT
  4.1. Mijloace de tratament
  4.2. Îngrijire postoperatorie
  4.3. Tratament chirurgical
5. REZULTATE
  5.1. Supraviețuire
  5.2. Morbiditate
6. EVOLUȚIA POSTCHIRURGICALĂ
  6.1. Dispensarizare
  6.2. Tratament medical
  6.3. Complicații
  6.4. Recuperare. Reinserție socio-profesională
III. DRENAJUL VENOS PULMONAR ABERANT TOTAL
1. ISTORIC
2. NOSOLOGIE
  2.1. Definiție
  2.2. Morfopatologie

2.3. Leziuni cardiace asociate
2.4. Fiziopatologie
3. ETIOPATOLOGIE
3.1. Incidență. Prevalență
3.2. Embriopatogeneză
4. DIAGNOSTIC
4.1. Clinic
4.2. Paraclinic
4.3. Algoritm de diagnostic și tratament
4.4. Diagnostic diferențial
5. ISTORIA NATURALĂ
5.1. Supraviețuire
5.2. Factori agravanți/de severitate
5.3. Complicații
6. TRATAMENT
6.1. Mijloace de tratament
6.2. Îngrijire postoperatorie
6.3. Tratament chirurgical
7. REZULTATE
7.1. Mortalitate
7.2. Morbiditate
8. EVOLUȚIA POSTCHIRURGICALĂ
8.1. Dispensarizare
8.2. Tratament medical
8.3. Complicații
8.4. Recuperare. Reinserție socio-profesională

IV. Op TIM. PROPUNERI: NOMENCLATURĂ. DIAGNOSTIC. TRATAMENT – STS – EACTS*

BIBLIOGRAFIE

Redactare medicală: Ion Socoteanu, Iulia Cristina Frînculescu, Marius Frînculescu

I. DRENAJUL VENOS PULMONAR ABERANT PARȚIAL

1. ISTORIC

Cea dintâi mențiune postmortem legată de drenajul venos pulmonar aberant (DVPA) aparține lui Winslow (1739), respectiv Wilson (1789). Diagnosticul de drenaj venos pulmonar aberant parțial (DVPAP) la pacientul în viață a fost stabilit inițial de Dotter (1949), iar ulterior aprofundat odată cu dezvoltarea și perfecționarea tehnicilor de cateterism cardiac (începând cu 1950).

Primul tratament descris în DVPAP a fost lobectomia raportată în 1950. Corecția chirurgicală a diferitelor tipuri de DVPAP a fost efectuată și descrisă de Kirklin și colaboratorii (1953, 1956, 1960).

2. NOSOLOGIE

2.1. Definiție

Drenajul venos pulmonar aberant parțial reprezintă o entitate în care una sau mai multe (dar nu toate) vene pulmonare se varsă în atriul drept (AD) sau în conectoarele venoase sistemice tributare acestuia, față de situația normală în atriul stâng (AS). Poate surveni ca o anomalie izolată sau în combinație cu diferite tipuri de defecte septale atriale (DSA) sau alte leziuni asociate.

2.2. Morfopatologie Tabelul 41.1, Fig. 41.1

Tabelul 41.1. Tipuri de drenaj venos pulmonar aberant parțial

Sinus venos + defect septal atraial (80%)
Vena pulmonară dreaptă superioară în vena cavă superioară dreaptă și sept intact (25%)
Venele pulmonare drepte în atriul drept ± defect septal atrial (30%)
Venele pulmonare drepte în vena cavă inferioară – sindrom Scimitar (25%)
Venele pulmonare drepte în vena azygos
Venele pulmonare drepte în sinusul coronarian ± defect septal atrial
Venele pulmonare stângi în trunchiul venos brahio-cefalic ± defect septal atrial
Venele pulmonare stângi în sinusul coronarian
Venele pulmonare stângi în vena cavă superioară stângă (25%)
Venele pulmonare stângi în atriul drept

Tip Sinus venos

Reprezintă cel mai comun tip de DVPAP care este asociat cu DSA tip cav superior. Vena pulmonară dreaptă superioară (VPDS) se conectează de regulă la VCS dreaptă sau la joncțiunea VCS-AD. Mai rar se întâlnește situația în care ambele vene pulmonare drepte, superioară și inferioară, se conectează în modul descris mai sus (**Fig. 41.3**).

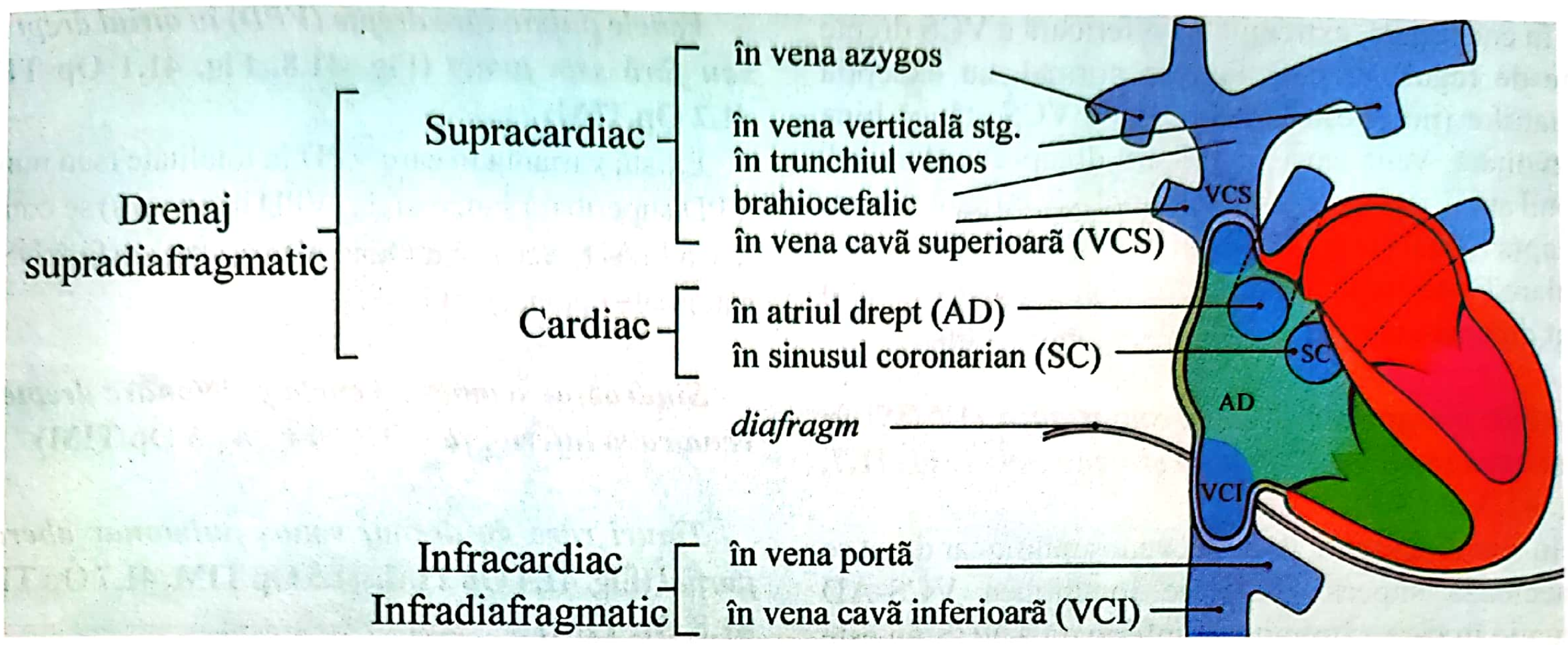
Drenaj supradiafragmatic
Supracardiac
în vena azygos
în vena verticală stg.
în trunchiul venos brahiocefalic
în vena cavă superioară (VCS)
Cardiac
în atriul drept (AD)
în sinusul coronarian (SC)
diafragm
Infracardiac
Infradiafragmatic
în vena portă
în vena cavă inferioară (VCI)
VCS
SC
AD
VCI

Fig. 41.1. Clasificarea morfologică a drenajului venos pulmonar aberant (după R. Anderson, modificat) [1].

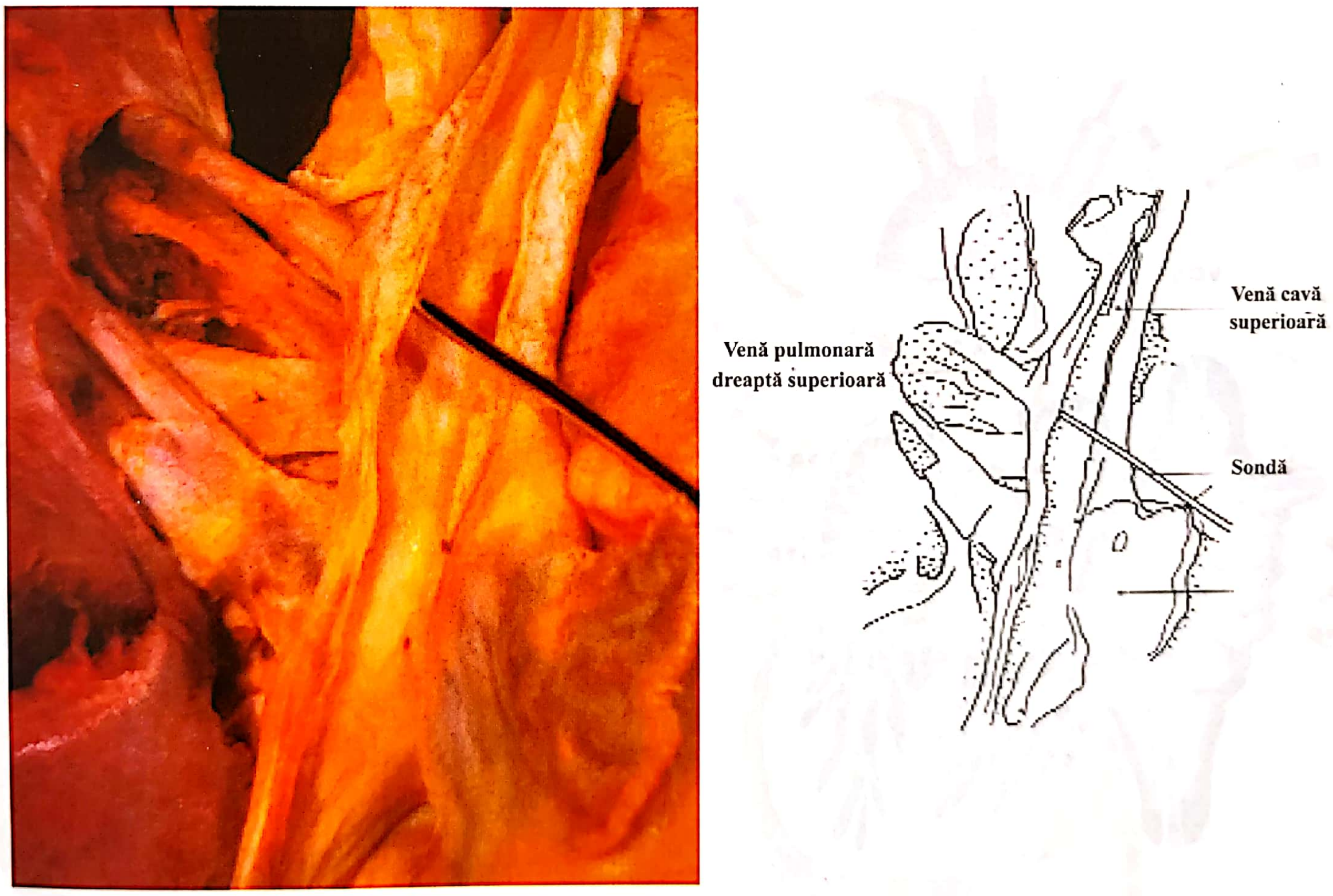
Venă cavă superioară
Venă pulmonară dreaptă superioară
Sondă

Fig. 41.3. Clasificarea morfologică a drenajului venos pulmonar aberant (după R. Anderson, modificat) [1].

În consecință, extremitatea inferioară a VCS drepte este de regulă dilatată față de normal, cu excepția situațiilor (nu rare) când coexistă o VCS stângă bine dezvoltată. Vena cavă superioară dreaptă „călărește" septul atrial, cu extensie parțială spre AS, cu șunt stânga-dreapta consecutiv. În cazuri rare, când dispoziția „călare" este importantă, apare cianoza datorită unui șunt dreapta-stânga semnificativ hemodinamic.

***Vena pulmonară dreaptă superioară (VPDS) în vena cavă superioară dreaptă și sept intact* (Fig. 41.7, Fig. 41.3 Op TIM)**

În anumite cazuri, drenajul venos pulmonar drept se conectează superior față de joncțiunea VCS-AD (situație în care extremitatea inferioară a VCS nu este dilatată), fără existența unui DSA tip cav superior. Leziunea poate apărea izolată sau asociată cu un foramen ovale patent (FOP).

***Venele pulmonare drepte (VPD) în atriul drept cu/sau fără sept intact* (Fig. 41.8, Fig. 41.1 Op TIM, 41.2 Op TIM)**

Există varianta în care VPD în totalitate (sau numai VPD superioară sau, mai rar, VPD inferioară) se conectează la AD. Această anomalie apare izolat (fără DSA) sau poate coexista cu FOP.

***Sindromul scimitar. Venele pulmonare drepte în vena cavă inferioară (VCI)* (Fig. 41.6 Op TIM)**

***Tipuri rare de drenaj venos pulmonar aberant parțial* (Fig. 41.4 Op TIM, 41.5 Op TIM, 41.7 Op TIM, 41.8 Op TIM)**

Venele pulmonare drepte se pot conecta aberant în vena azygos sau în sinusul coronarian (SC), cu sau fără prezența unui DSA.

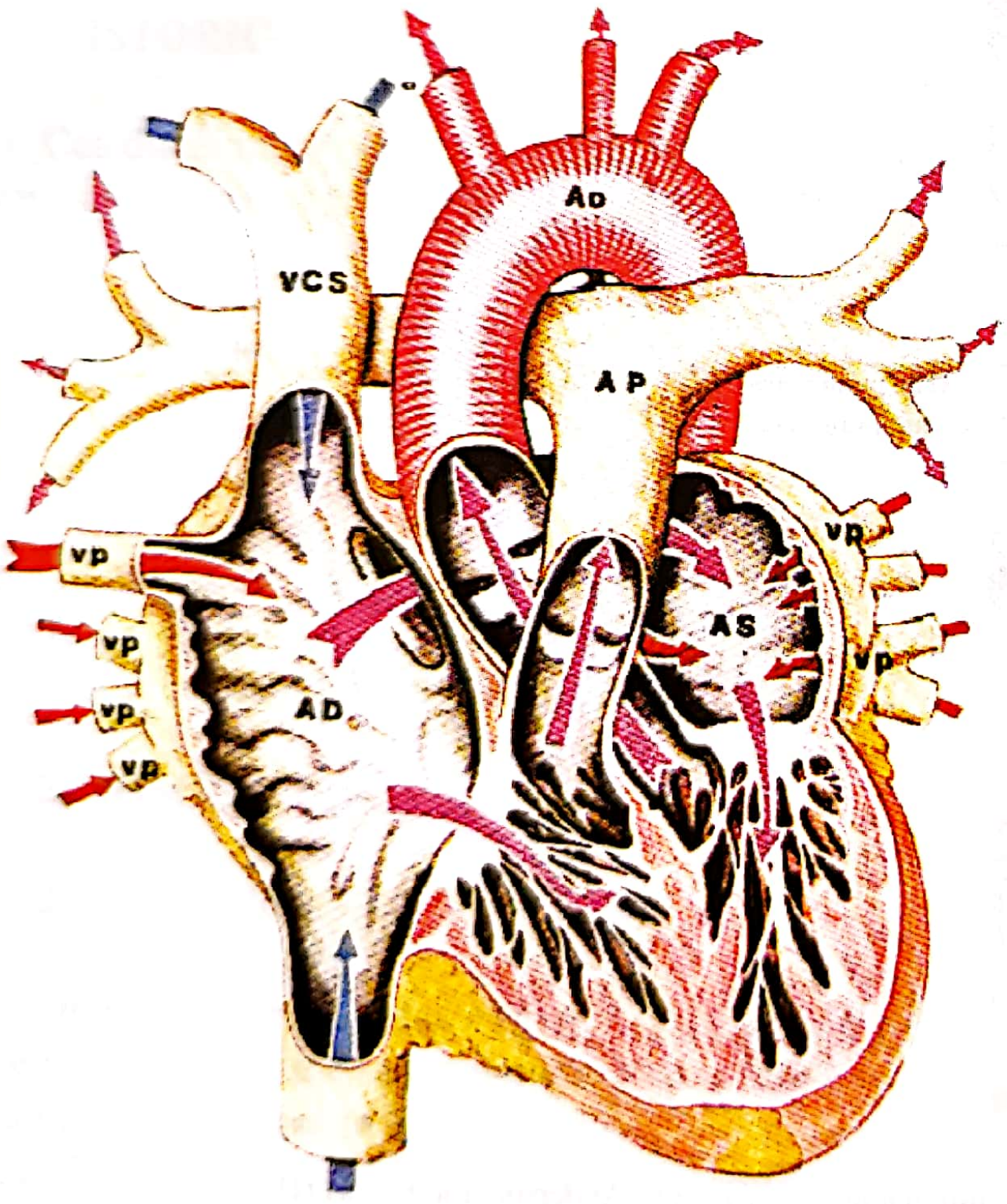

Fig. 41.1. Op TIM. Shema anatomică a drenajului aberant al unei vene pulmonare în atriul drept

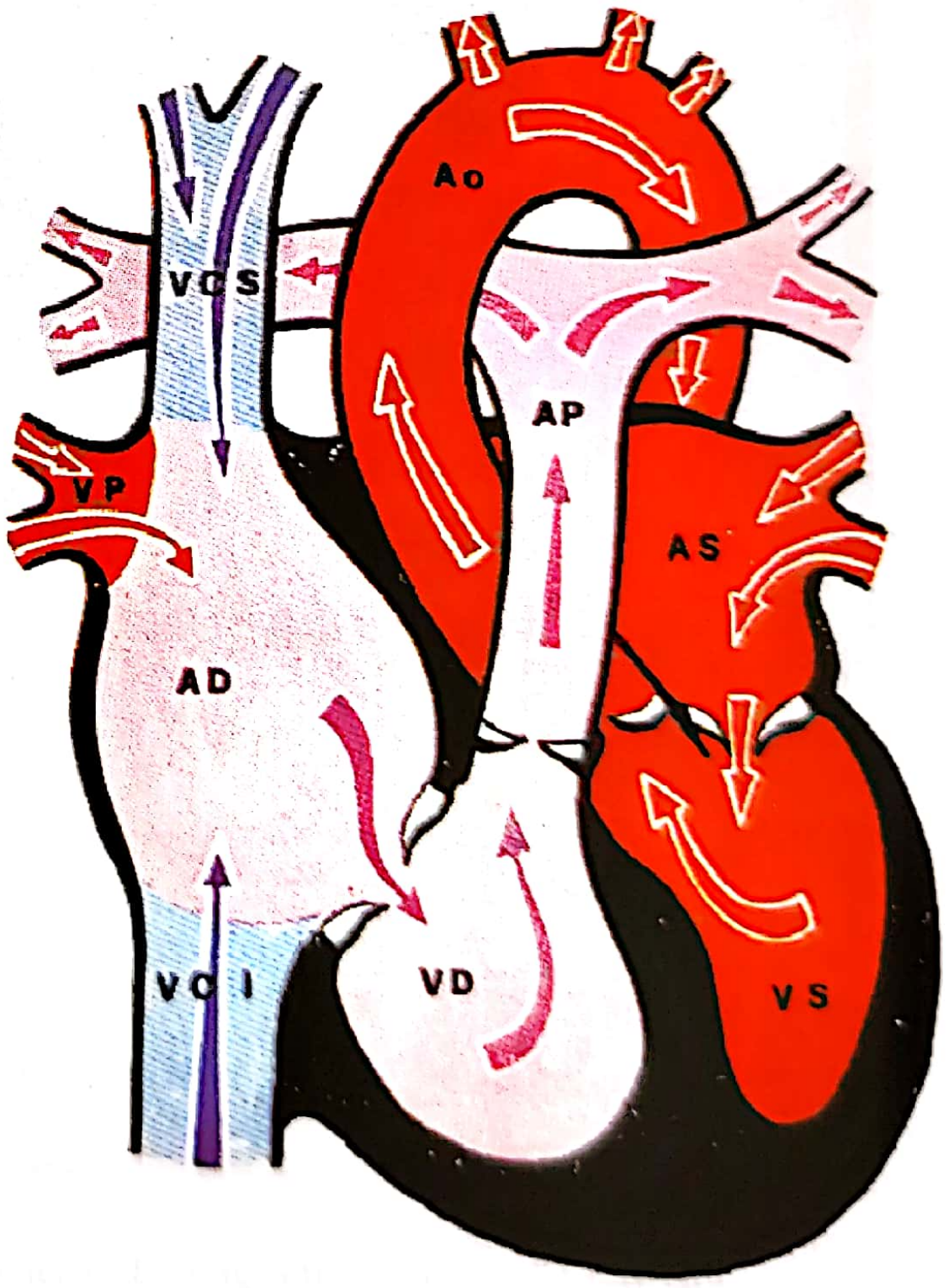

Fig. 41.2. Op TIM. Schema hemodinamică a drenajului anormal parțial prin venele pulmonare în atriul drept (șunt artero-venos)

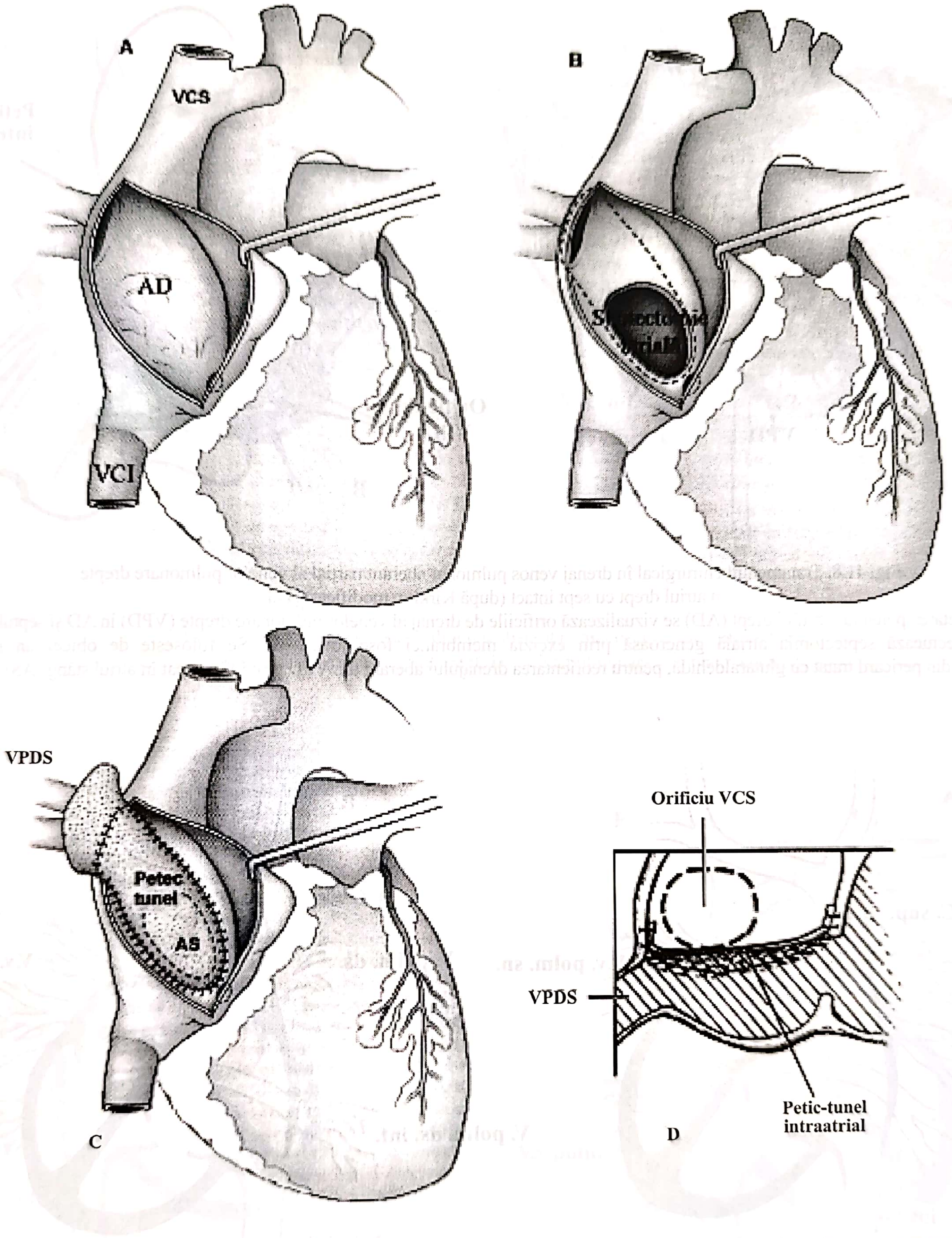
A
VCS
AD
VCI
B
Septectomie atrială
VPDS
Petec tunel
AS
C
Orificiu VCS
VPDS
Petic-tunel intraatrial
D

Fig. 41.7. Tratamentul chirurgical în drenaj venos pulmonar aberant parțial al venei pulmonare drepte superioare în vena cavă superioară dreaptă cu sept intact (după Sabiston și Spencer, modificat) **[10]**. **A.** După retractarea peretelui atriului drept (AD) se vizualizează orificiul de drenaj al venei pulmonare drepte superioare (VPDS) în vena cavă superioară dreaptă (VCS) și septul interatrial intact. **B.** Se efectuează septectomia atrială generoasă prin excizia membranei fosei ovale; linia punctată indică viitoarea sutură a peticului intraatrial. **C.** Se folosește de obicei un petic-tunel din pericard tratat cu glutaraldehidă, pentru reorientarea drenajului aberant din VPDS prin DSA nou creat în atriul stâng (AS). **D.** Corecție chirurgicală totală – secțiune transversală.

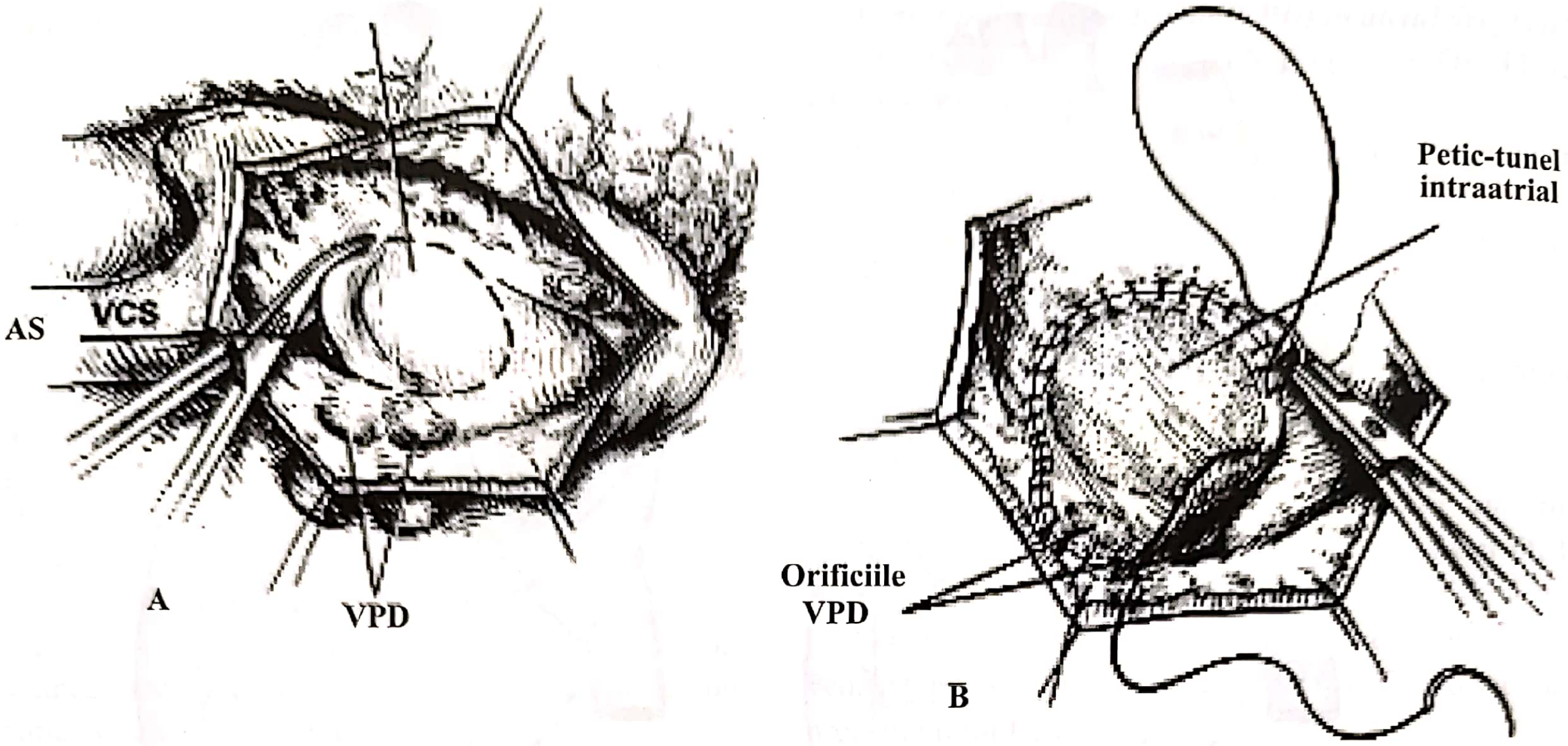
AS
VCS
A
VPD
Petic-tunel intraatrial
Orificiile VPD
B

Fig. 41.8. Tratamentul chirurgical în drenaj venos pulmonar aberant parțial al venelor pulmonare drepte în atriul drept cu sept intact (după Kirklin, modificat) **[14]**.

A. După retractarea peretelui atriului drept (AD) se vizualizează orificiile de drenaj al venelor pulmonare drepte (VPD) în AD şi septul interatrial intact. Se efectuează septectomia atrială generoasă prin excizia membranei fosei ovale. **B.** Se foloseşte de obicei un petic-tunel din pericard tratat cu glutaraldehidă, pentru reorientarea drenajului aberant din VPD prin DSA creat în atriul stâng (AS).

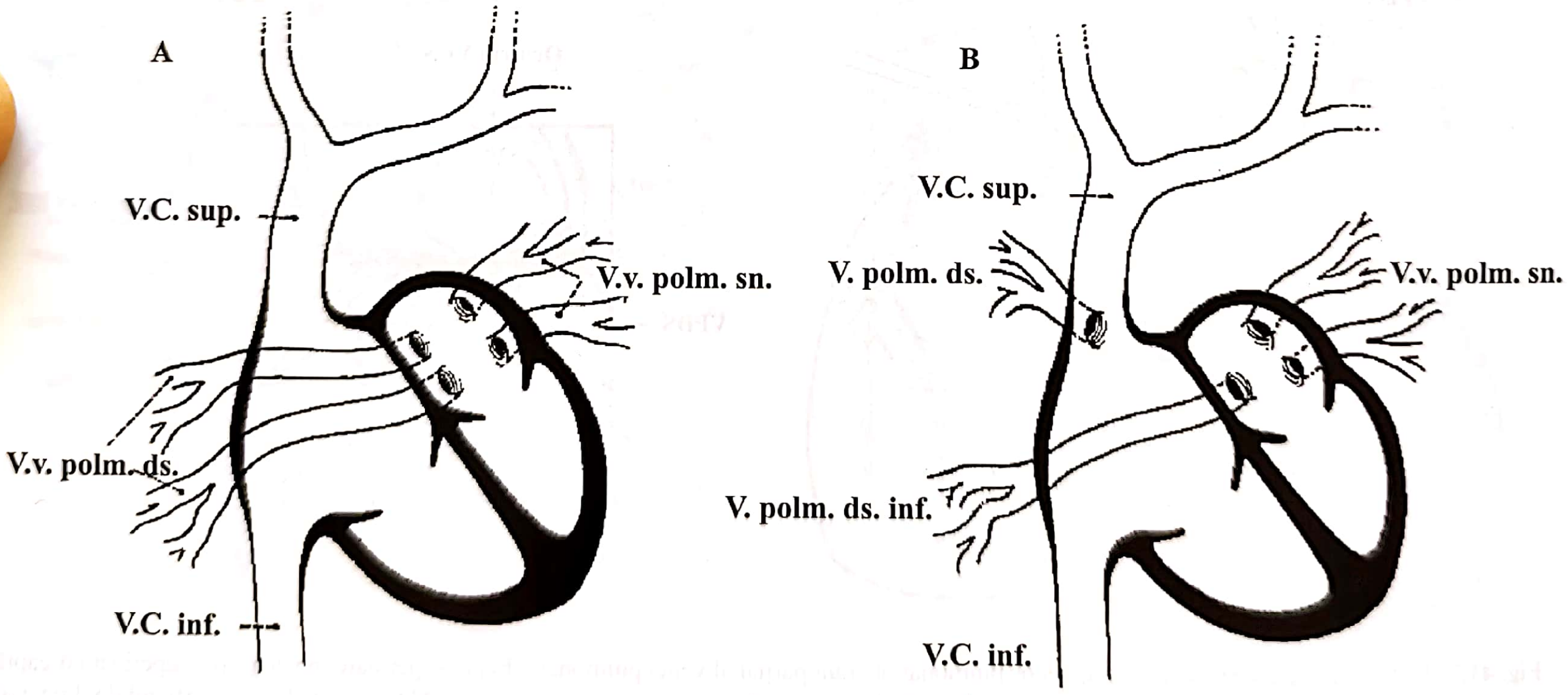
A
V.C. sup.
V.v. polm. sn.
V.v. polm. ds.
V.C. inf.
B
V.C. sup.
V. polm. ds.
V.v. polm. sn.
V. polm. ds. inf.
V.C. inf.

Fig. 41.3. Op TIM. Drenaj pulmonar aberant parțial prin venele pulmonare:
A – normal; **B** – vene pulmonare superioare drepte în vena cavă superioară.

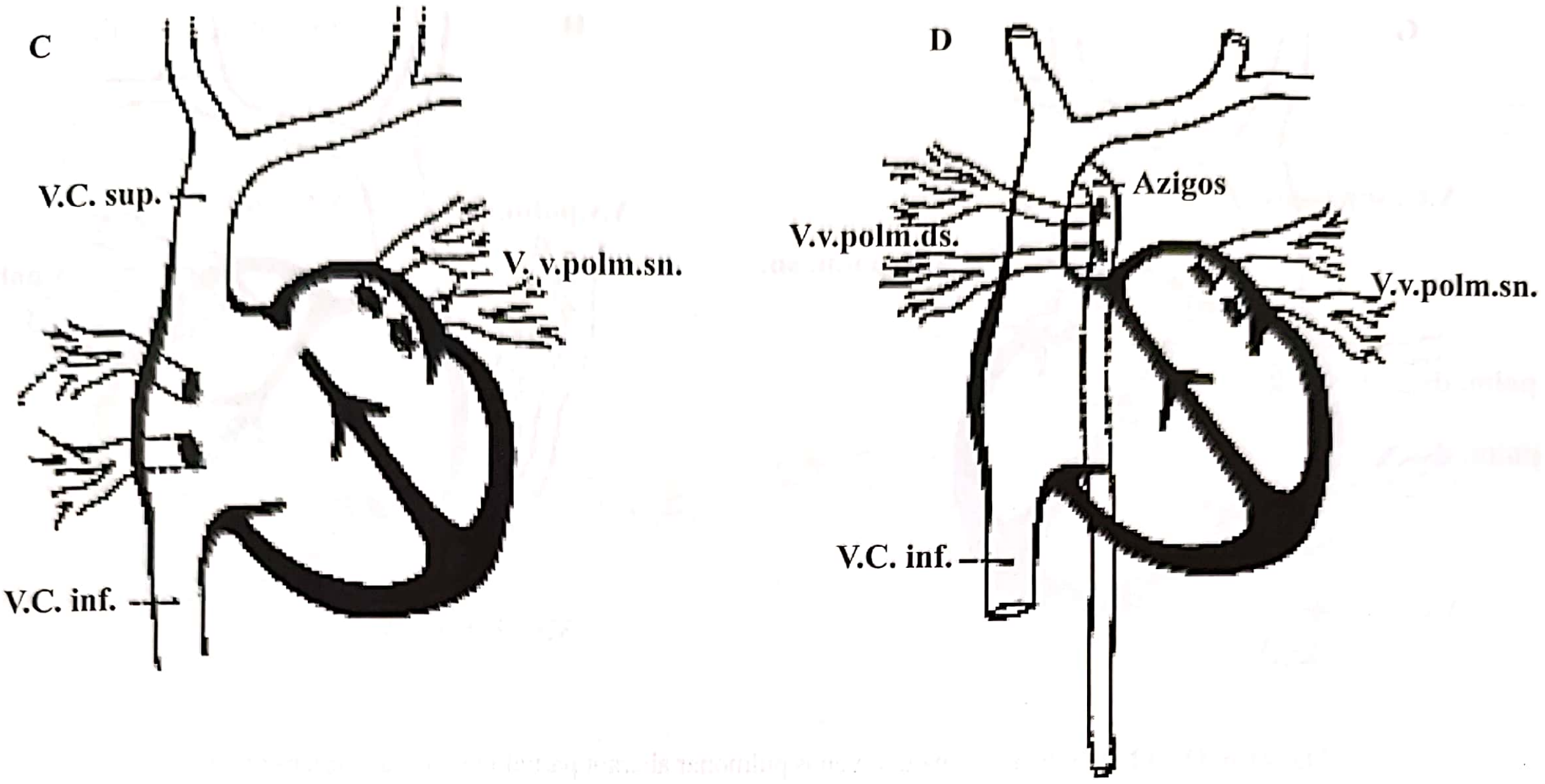
C
V.C. sup.
V. v.polm.sn.
V.C. inf.
D
Azigos
V.v.polm.ds.
V.v.polm.sn.
V.C. inf.

Fig. 41.4. Op TIM. Drenaj pulmonar aberant parțial prin venele pulmonare:
C – vena pulmonară dreaptă în atriul drept; **D** – vena pulmonară dreaptă în vena azygos.

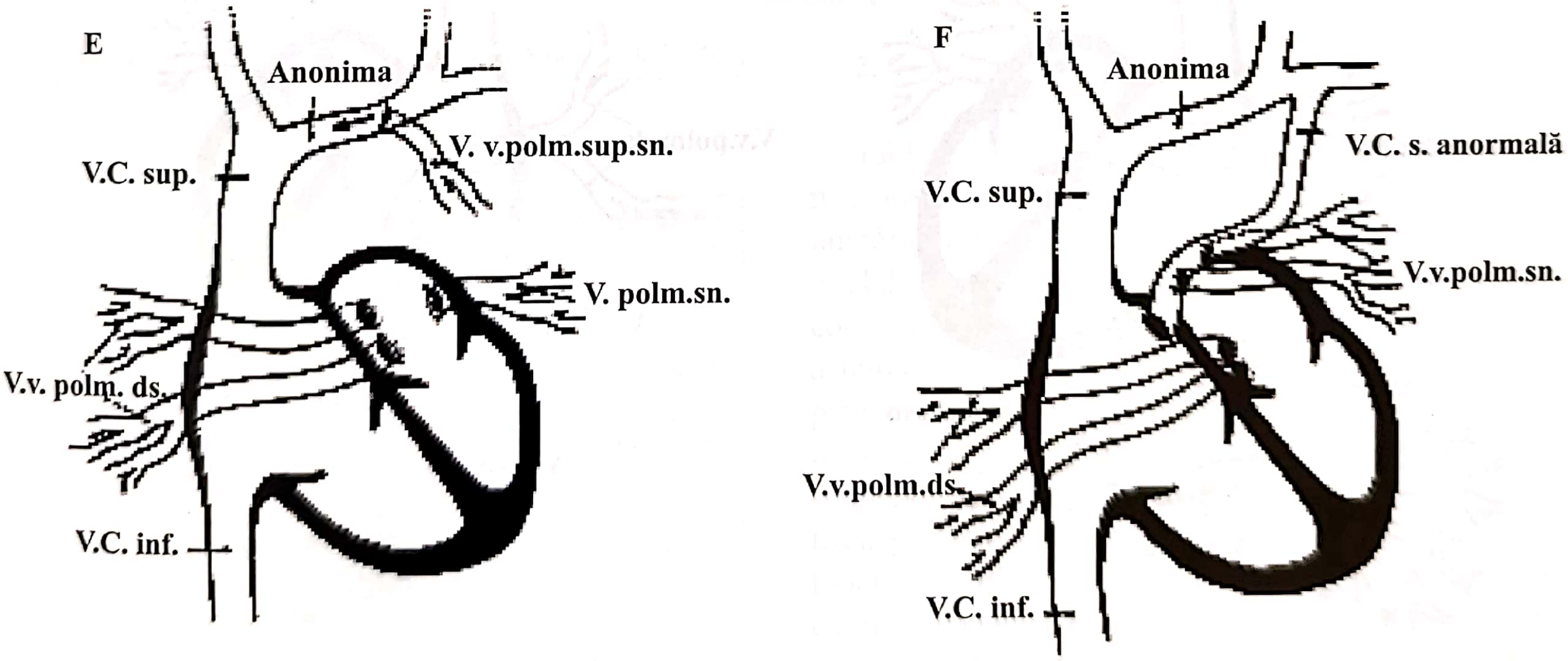
E
Anonima
V. v.polm.sup.sn.
V.C. sup.
V. polm.sn.
V.v. polm. ds.
V.C. inf.
F
Anonima
V.C. s. anormală
V.C. sup.
V.v.polm.sn.
V.v.polm.ds.
V.C. inf.

Fig. 41.5. Op TIM. Drenaj pulmonar aberant parțial prin venele pulmonare:
E – vene pulmonare stângi în vena nenumită; **F** – vene pulmonare stângi în venă cavă superioară stângă persistentă.

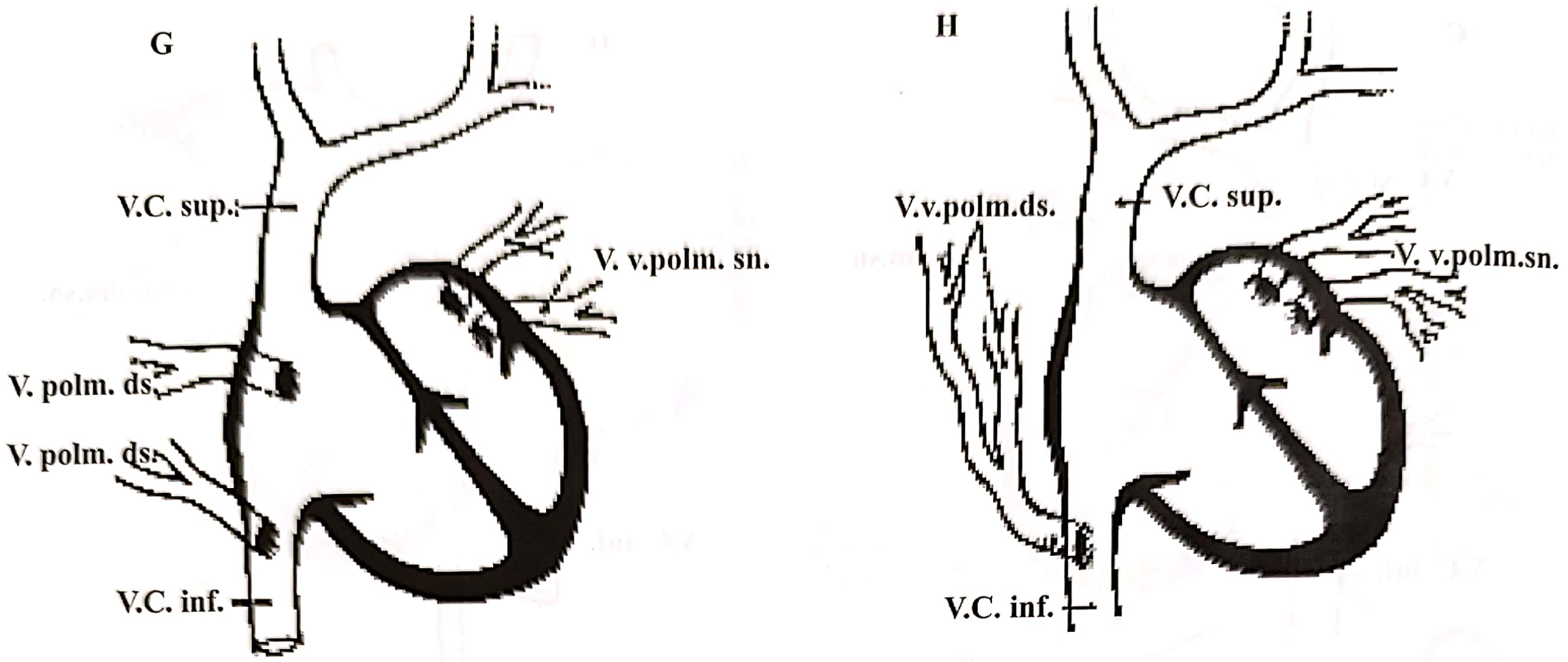
G
V.C. sup.
V. v.polm. sn.
V. polm. ds.
V. polm. ds.
V.C. inf.
H
V.v.polm.ds.
V.C. sup.
V. v.polm.sn.
V.C. inf.

Fig. 41.6. Op TIM. Schema drenajului venos pulmonar aberant parțial în vena cavă inferioară (G, H).

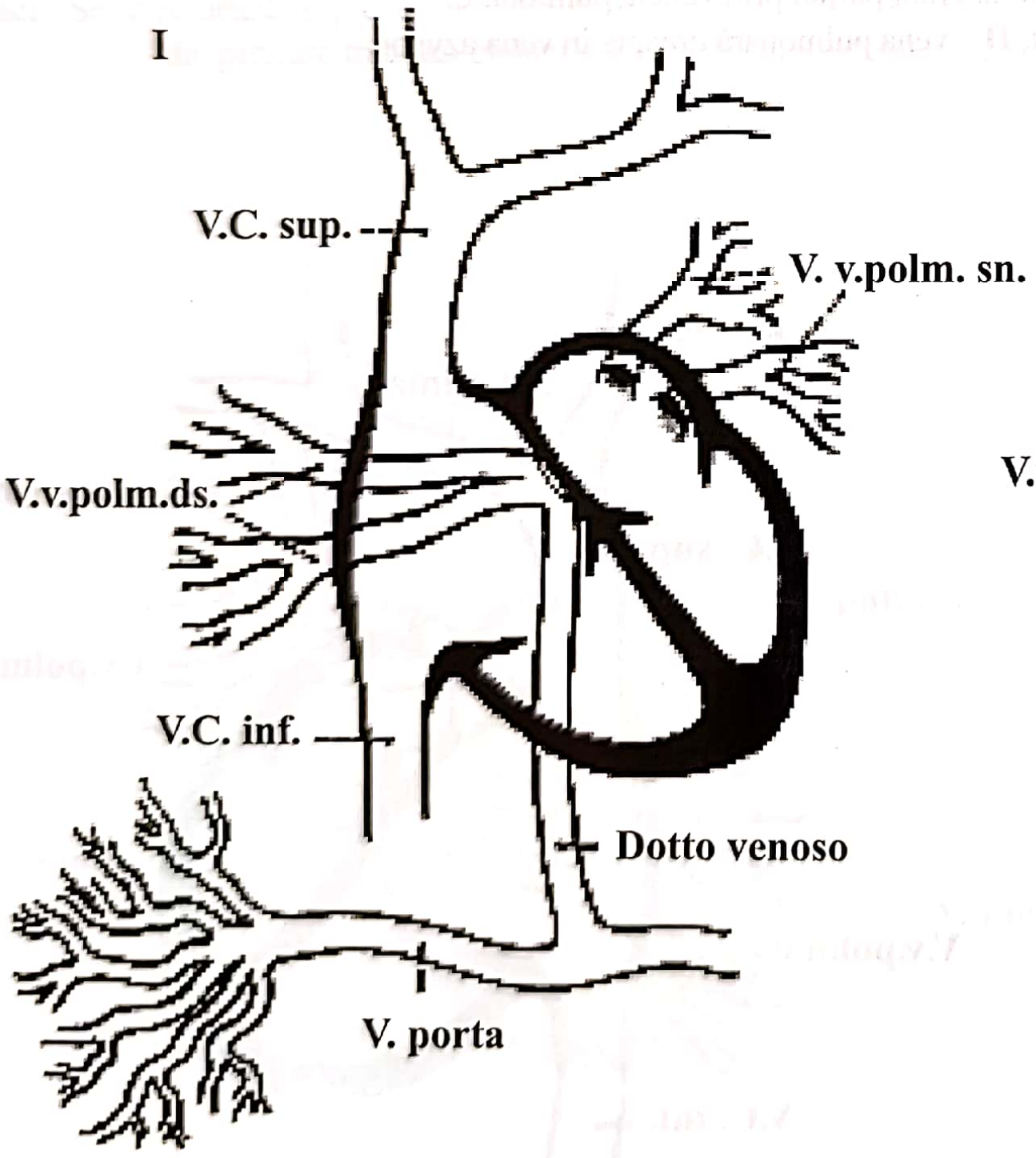
I
V.C. sup.
V. v.polm. sn.
V.v.polm.ds.
V.C. inf.
Dotto venoso
V. porta

Fig. 41.7. Op TIM. Schema drenajului venos pulmonar aberant parțial prin venele pulmonare drepte în vena portă.

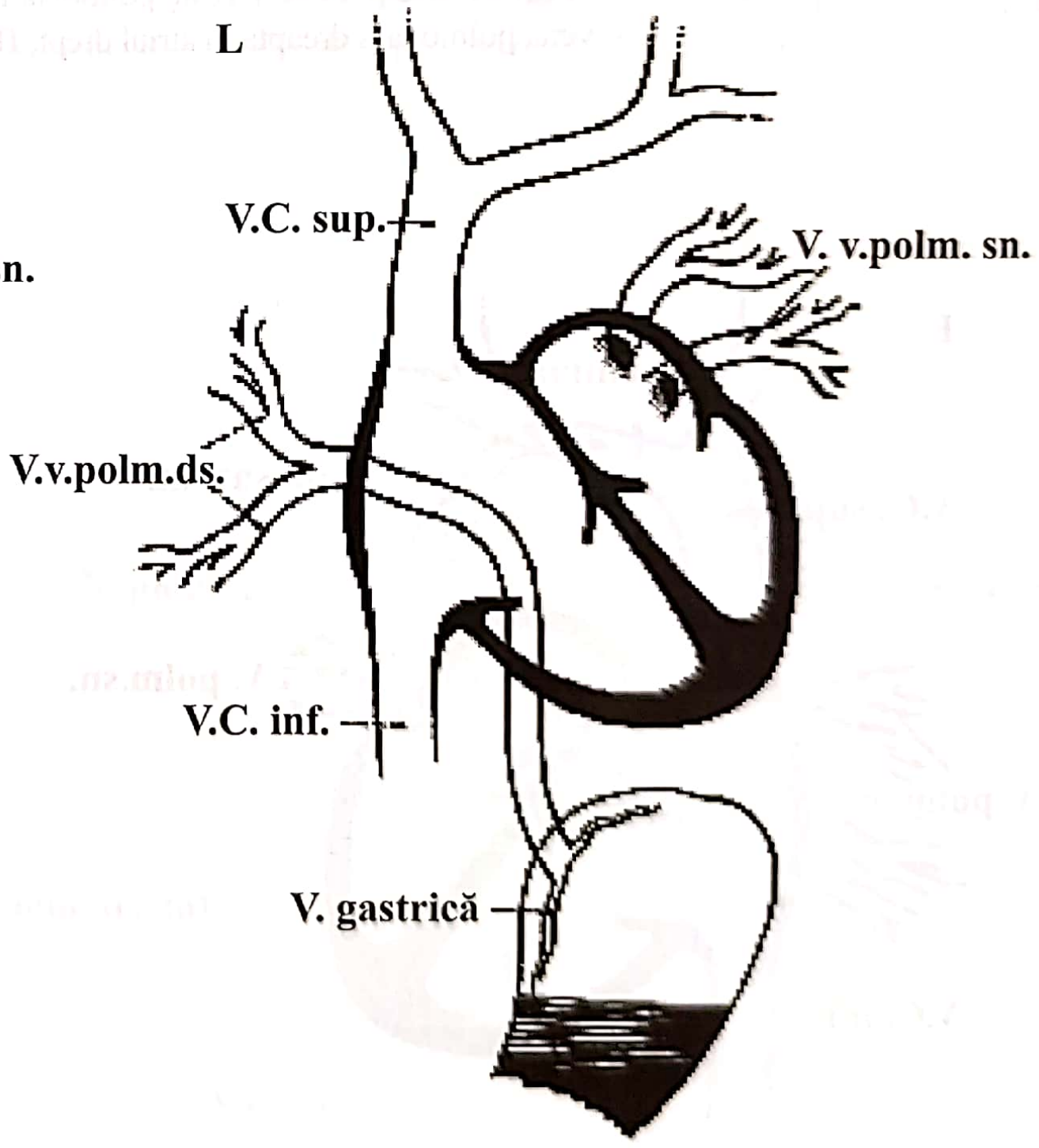
L
V.C. sup.
V. v.polm. sn.
V.v.polm.ds.
V.C. inf.
V. gastrică

Fig. 41.8. Op TIM. Schema drenajului venos pulmonar aberant parțial prin venele pulmonare drepte în vena gastrică.

Există cazuri în care drenajul venelor pulmonare stângi (VPS) se realizează în SC, în VCS dreaptă sau în AD.

Drenajul venos pulmonar aberant parţial bilateral reprezintă o anomalie în care VPS superioară drenează în trunchiul venos brahio-cefalic stâng (TVBC), prin intermediul unui colector venos aberant, iar VPD superioară la joncţiunea VCS-AD, situaţie în care septul atrial este intact.

De asemenea, se întâlnesc şi situaţii extreme de drenaj patologic în venele hepatice sau portă.

Caseta 41.1

Morfologie

- Una sau mai multe, dar nu toate venele pulmonare se leagă de atriul drept sau de unul sau mai multe vase aferente.
- De obicei, venele pulmonare de pe partea dreaptă se leagă aberant de derivatele sistemului cardinal stâng: sinusul coronarian, vena nenumită stângă.
- Venele pulmonare drepte aberante se leagă de obicei de derivatele sistemului cardinal drept: vena cavă superioară, vena cavă inferioară sau atriul drept.
- Cel mai întâlnit tip de conexiune venoasă pulmonară aberantă parţială este defectul sinus venos: venele pulmonare ale lobului superior drept şi mijlociu (vena pulmonară superioară dreaptă) se leagă de vena cavă superioară joasă sau de vena cavă superioară – joncţiunea atrială dreaptă, o situaţie întâlnită în 95% dintre cazurile cu defect septal atrial subcaval.
- În puţine cazuri, întreaga venă pulmonară superioară dreaptă se leagă de vena cavă superioară, fără defect septal atrial subcaval asociat; conexiunea este atunci aproape în toate cazurile superioară joncţiunii vena cavă superioară – atriul drept.

Caseta 41.2

Variante anatomice ale anomaliei de conexiune venoasă pulmonară parţială

- Vena lobului pulmonar superior şi mijlociu drept la vena cavă superioară.
- Vena lobului pulmonar superior şi mijlociu drept la atriul drept.
- Venele pulmonare drepte la vena cavă inferioară.
- Vena pulmonară inferioară dreaptă la vena cavă inferioară cu anomalie de supleere sanguină arterială spre lobul inferior drept şi sechestrare pulmonară.
- Vena pulmonară stângă superioară la vena nenumită printr-o venă aberantă verticală stângă.
- Vena pulmonară stângă superioară sau inferioară la sinusul coronar.
- Vena pulmoanară stângă inferioară la atriul drept sau vena cavă inferioară.

2.3. Leziuni cardiace asociate

Tabelul 41.2. Anomalii cardiace asociate

Venă cavă superioară stângă Stenoză pulmonară uşoară, moderata Stenoze arteriale pulmonare periferice	Defect septal ventricular Canal arterial permeabil Coarctaţie de aortă Tetralogie Fallot Dextrocardia

Caseta 41.3

Boli asociate

- Aproape toate tipurile de boli congenitale cardiace, dar aceste cazuri sunt considerate leziuni principale numai în cazul în care conexiunea venoasă pulmonară aberantă este leziunea hemodinamică dominantă.
- Prezenţa defectului septal atrial ostium secundum sau fossa ovalis este obişnuită; foarte rar, septul interatrial rămâne intact.
- Defect septal ventricular.
- Canal arterial persistent.
- Stenoza valvară pulmonară şi persistenţa venei cave superioare stângi.
- Sindromul scimitar se asociază cu diverse grade de hipoplazie de plămân drept, dextropoziţie a inimii; sângele arterial poate iriga plămânul drept prin vasele colaterale aorto-pulmonare din aorta toracică descendentă; în unele cazuri, sechestrarea pulmonară şi/sau bolile diafragmei se pot asocia; în general, septul atrial rămâne intact.

2.4. Fiziopatologie

Tabloul clinic şi severitatea răspunsului hemodinamic produse de DVPAP izolat depind de mărimea şi numărul venelor pulmonare aberante, precum şi de gradul şuntului stânga-dreapta. Drenajul aberant izolat, corespunzător unui singur lob pulmonar, este de regulă asimptomatic, în timp ce DVPAP tributar unui întreg plămân determină creşterea debitului şuntului stânga-dreapta cu peste 50%. Creşterea debitului de şunt stânga-dreapta poate duce la dilatarea VD, insuficienţă tricuspidiană şi aritmii supraventriculare. Apariţia hipertensiunii pulmonare (HTP) şi a insuficienţei cardiace congestive (ICC) în DVPAP izolat este rară, în timp ce dezvoltarea ICC severe se poate manifesta la pacienţii cu leziuni cardiace asociate **[3]**.

Caseta 41.4

Fiziopatologie

Fluxul sangvin pulmonar crescut, consecinţă a recirculaţiei sângelui oxigenat prin plămâni, cu supraîncărcarea inimii drepte, datorate şuntului stânga-dreapta.
Factorii care determină starea hemodinamică sunt următorii:
- numărul venelor aberant conectate;
- locul în care se realizează conexiunea aberantă;
- prezenţa sau absenţa defectului septal atrial.

3. ETIOPATOGENIE

3.1. Incidenţă. Prevalenţă

Drenajul venos pulmonar aberant parţial este întâlnit la autopsiile de rutină în proporţie de aproximativ 0,7%. S-a constatat că drenajul venos pulmonar aberant apare de două ori mai frecvent în drepta faţă de plămânul stâng. Forma izolată de DVPAP (venele pulmonare drepte în atriul drept) apare în 30% din cazuri. Anomaliile de drenaj în VCS dreaptă sau la joncţiunea VCS-AD sau vena ayzgos se constituie în 25%. La 25% dintre pacienţi, venele pulmonare stângi se drenează aberant într-o VCS stângă. O menţiune aparte se impune în cazul sindromului scimitar (25%), în care DVPA drept se realizează într-un colector venos unic care se deschide în VCI sau la joncţiunea VCI-AD (**Tabelul 41.1**).

Caseta 41.5

Incidenţă

Conexiunea venoasă pulmonară aberantă parţială este a 15-a boală cardiacă congenitală ca incidenţă (1,4% din defectele cardiace congenitale).

3.2. Embriopatogeneză

Drenajul venos pulmonar aberant apare ca urmare a lipsei de coaptare a unei părţi din plexurile venoase pulmonare şi vena pulmonară comună, concomitent cu existenţa unei comunicări între plexurile venoase pulmonare şi sistemul ombilico-vitelin (**Fig. 41.4**) **[10]**.

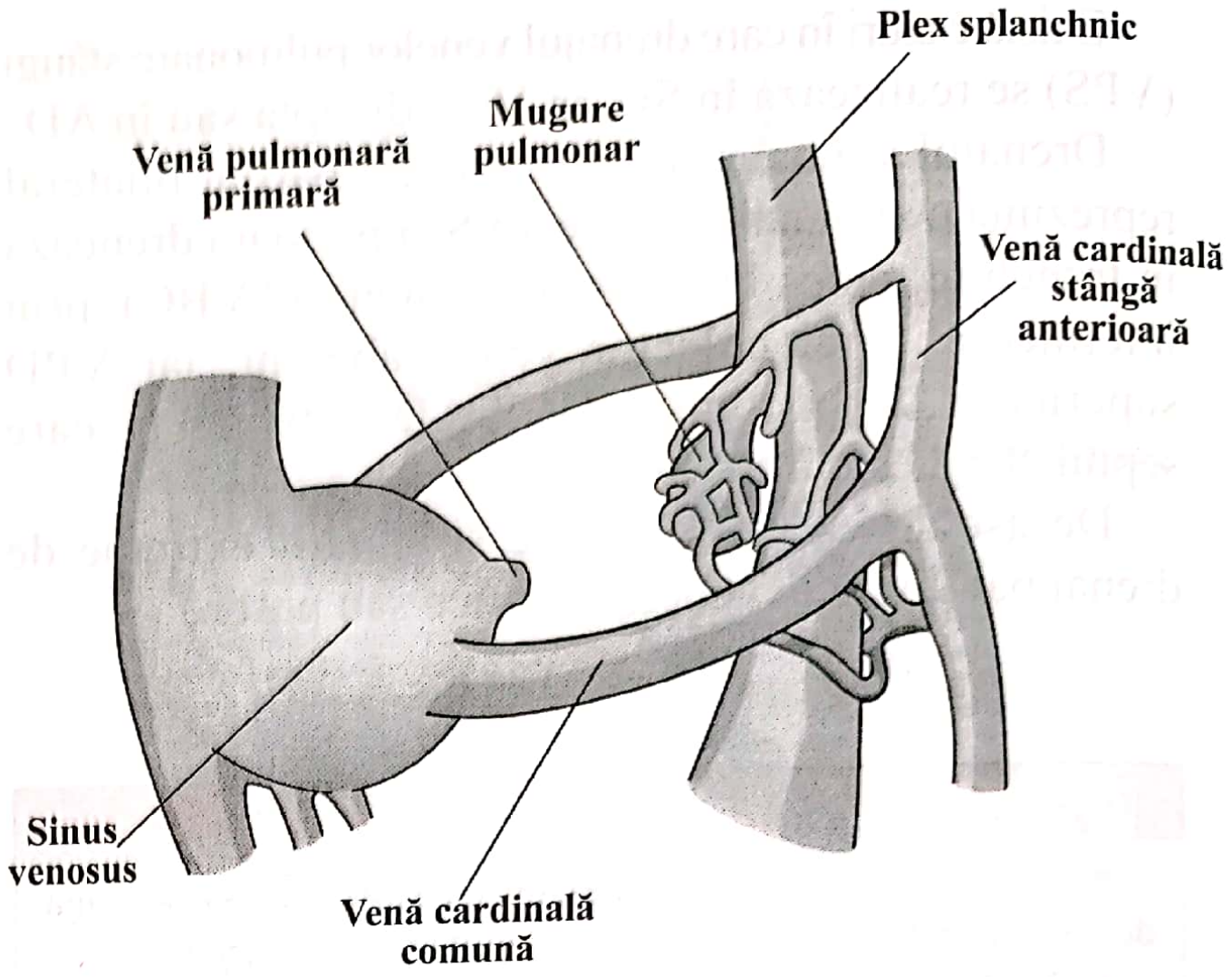

Fig. 41.4. Embriopatogeneză
(după Sabiston şi Spencer, modificat).

4. DIAGNOSTIC

4.1. Clinic

Tabloul clinic şi severitatea răspunsului hemodinamic produse de DVPAP izolat depind de mărimea şi numărul venelor pulmonare aberante, de locul de vărsare, precum şi de gradul şuntului stânga-dreapta (vezi **2.4. Fiziopatologie**) şi sunt asemănătoare cu cele din DSA **[7]**.
Tabelul 41.3, 41.4.

Tabelul 41.3. Semne clinice

Cardiomegalie Dextropoziţia cordului Murmur vezicular pulmonar diminuat Suflu sistolic pulmonar de ejecţie	Absenţa dedublării zgomotului 2 cardiac în expir (diagnostic diferenţial cu DSA) Retard de creştere

4.2. Paraclinic
Tabelul 41.5, 41.6

Ecocardiografie
Această metodă de investigaţie este de cele mai multe ori nespecifică în DVPAP, dar poate aduce argumente în favoarea diagnosticului diferenţial dintre un DSA şi o formă de drenaj pulmonar aberant cu sept intact, cu creşterea volumului AD şi VD. În formele mai rare

de drenj patologic într-o venă verticală stângă, ecocardiografia poate eventual vizualiza conexiunea anormală (**Tabelul 41.7**).

Tabelul 41.4. Simptome clinice

Asimptomatic Fatigabilitate Dispnee la efort Tuse Durere toracică	Wheezing Febră Infecții respiratorii recurente (pneumonie) Sindrom Eisenmenger (cianoză, HTP, șunt dreapta-stânga)

Tabelul 41.5. Electrocardiografie

Ax QRS la dreapta Ventricul drept (VD) hipertrofiat AD hipertrofiat Bloc de ramură dreaptă incomplet

Tabelul 41.6. Radiologic

DVPAP drept	**DVPAP stâng → venă verticală stângă**
Cardiomegalie VD mărit Vascularizație pulmonară accentuată Dextropoziția cordului Reducerea taliei hemitoracelui drept Plămân drept hipoplazic Tip sinus venos ● VPDS *cu traiect superior față de normal*	Mediastin cu aspect de „om de zăpadă”

Tabelul 41.7. Date ecocardiografice în drenaj venos pulmonar aberant parțial

Flow Doppler color	**Ecocardiografie transesofagiană**
Estimarea și calcularea QP/QS	Diagnostic pozitiv în DVPAP sinus venos Diagnostic diferențial cu diferite tipuri de DSA

Cateterism cardiac. Angiocardiografie. Ventriculografie stângă. Aortografie

Reprezintă tehnici de elecție pentru precizarea diagnosticului pozitiv, diferențiat și stabilirea conduitei chirurgicale adecvate în DVPA, asociat cu alte leziuni cardiace; altfel, este suficientă ecocardiografia (**Tabelul 41.8**).

Tabelul 41.8. Cateterism cardiac. Angiocardiografie. Ventriculografie stângă. Aortografie

Cateterism cardiac	**Cineangiocardiografie**
Sinus venos ● Creșterea Sat O_2 la locul de drenaj al venei (lor) anormale în VCS ● Pasajul cateterului la nivelul DSA DVPAP izolat ● *Imposibilitatea pasajului cateterului la nivelul septului atrial* ● *Gradient presional* ● *Fluxul sanguin pulmonar* ● *Debitul de șunt QP/QS*	DVPAP ● *Tip sinus venos (injectare în artera pulmonară dreaptă)* ● *Vene pulmonare drepte în AD sau VCI* ● *Vene pulmonare stângi* ● *bilateral*
Ventriculogramă stângă. Aortogramă	
Venele pulmonare drepte în VCI ● Colaterale arteriale pulmonare aberante din aorta toracică sau abdominală pentru lobul inferior drept	

Alte metode de investigație

Acestea sunt în prezent mai puțin folosite pentru evidențierea anomaliilor vasculare venoase sau bronșice, la pacienții cu antecedente de infecții respiratorii recurente sau hemoptizie (**Tabelul 41.9**).

Tabelul 41.9. Alte metode de diagnostic

Rezonanță magnetică nucleară (RMN) Tomografie computerizată toracică	Angiografie izotopică Bronhografie Bronhoscopie

4.3. Algoritm de diagnostic și tratament în drenajul venos pulmonar aberant parțial (Fig. 41.5)

4.4. Diagnostic diferențial

Se face de regulă cu diferitele tipuri de DSA, precum și între formele de DVPAP, respectiv drenaj venos pulmonar aberant total (DVPAT), cu implicații asupra strategiei terapeutice, a complicațiilor, evoluției precoce și la distanță, precum și a recuperării postoperatorii.

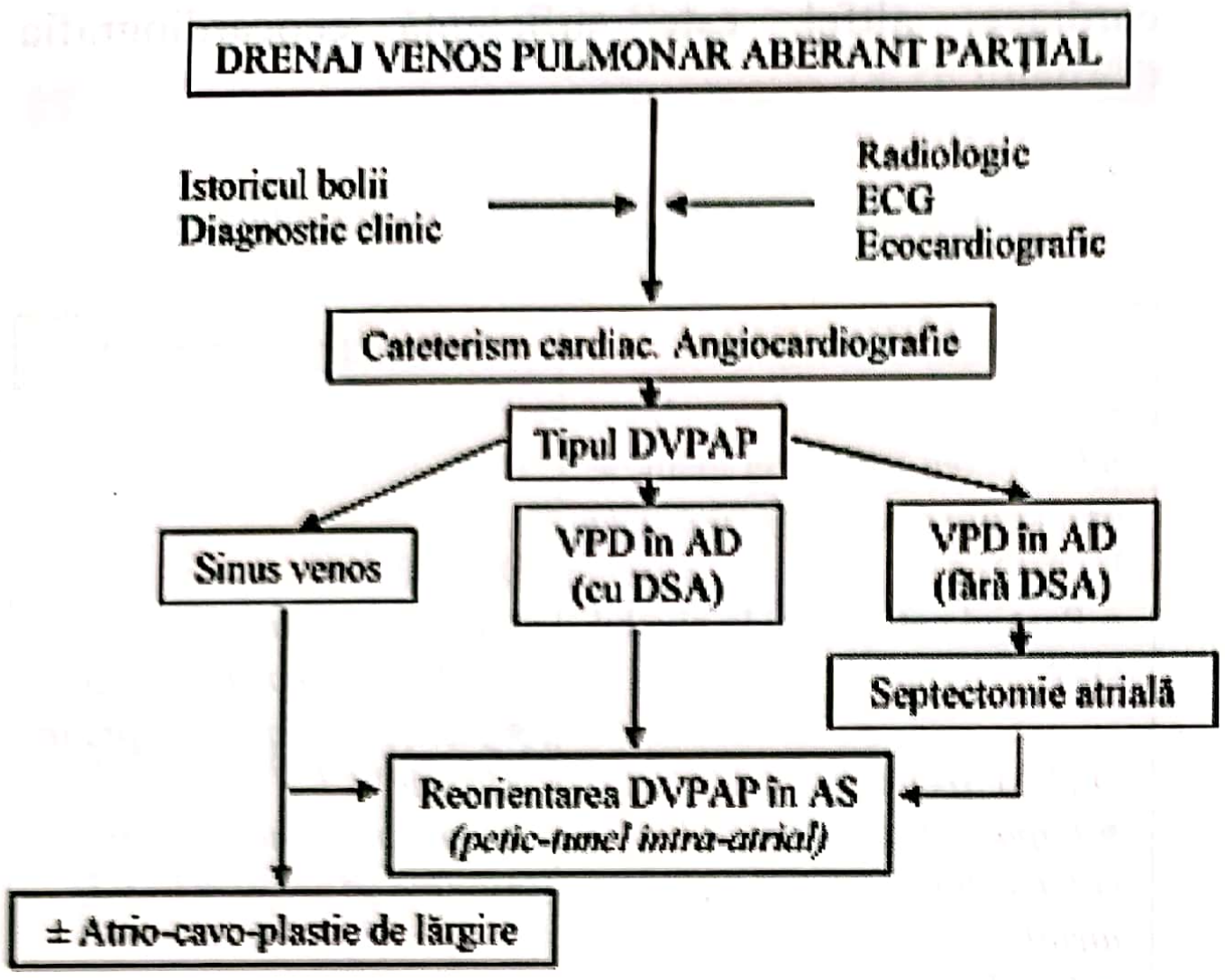
DRENAJ VENOS PULMONAR ABERANT PARȚIAL
Istoricul bolii
Diagnostic clinic
Radiologic
ECG
Ecocardiografic
Cateterism cardiac. Angiocardiografie
Tipul DVPAP
Sinus venos
VPD în AD (cu DSA)
VPD în AD (fără DSA)
Septectomie atrială
Reorientarea DVPAP în AS (petic-tunel intra-atrial)
± Atrio-cavo-plastie de lărgire

Fig. 41.5. Algoritm de diagnostic și tratament în drenajul venos pulmonar aberant parțial (după Cohn și Doty, modificat). Legendă: DVPAP, drenaj venos pulmonar aberant parțial; VPD, vene pulmonare drepte; AD, atriul drept; AS, atriul stâng; DSA, defect septal atrial.

5. ISTORIA NATURALĂ

5.1. Supraviețuire

Evoluția naturală în DVPAP cu defect septal atrial este foarte asemănătoare cu cea a pacienților cu DSA larg (cu șunt comparabil). Cazurile cu sinus venos pot prezenta după vârsta de 40–60 ani ICC și HTP severă, determinată de boala vasculară pulmonară.

Durata de viață a pacienților cu DVPAP izolat, unilateral, cu $Q_P/Q_S < 1,8$, poate fi normală.

Caseta 41.6

Diagnostic

- ***Clinic:*** de obicei asimptomatic; rar insuficiență cardiacă congestivă și/sau infecții respiratorii superioare recurente; la adulți, frecvent dispnee de efort, oboseală, greutate în respirație, aritmii; potențială dezvoltare a hipertensiunii pulmonare cu sau fără boală vasculară pulmonară abstructivă.
- ***Electrocardiogramă:*** bloc incomplet de ramură dreaptă; hipertrofia ventriculară dreaptă la pacienții cu hipertensiune pulmonară.
- ***Radiografie toracică:*** mărire cardiacă moderată, cu dilatarea camerelor drepte și a trunchiului pulmonar; vascularizație pulmonară crescută. În sindromul scimitar venele aberante formează o umbră curbată la baza plămânului drept în vedere antero-posterioară.
- ***Ecocardiogramă:*** diagnostic în majoritatea cazurilor, permițând localizarea precisă a venelor pulmonare aberant conectate; în cazurile fără complicații, decizia chirurgicală se poate baza doar pe eco; foarte relevant este eco Doppler color.
- ***Cateterism cardiac:*** o creștere a saturației în oxigen se evidențiază la intrarea venelor aberante; cu injectarea substanței de contrast direct în venele pulmonare, faza venoasă arată cu certitudine conexiunea venoasă aberantă; realizată în cazurile complicate și/sau la adulții cu hipertensiune pulmonară, pentru măsurarea rezistenței vasculare pulmonare și pentru a elimina sau a determina cantitativ gradul bolii obstructive vasculare pulmonare.

5.2. Factorii agravanți de severitate (Tabelul 41.10)

5.3. Complicații

Complicațiile care pot apărea în evoluția naturală sunt asemănătoare cu cele ale pacienților cu DSA mare, la care se adaugă unele particulare (vezi sindromul scimitar), precum și cele rezultate din leziunile cardiace asociate (**Tabelul 41.10**).

Tabelul 41.10. Alte metode de diagnostic

Hipertensiunea arterială pulmonară (HTP) • *vezi sindromul scimitar*	
Modificări în evoluție a QP/QS • *QP/QS nu crește în timp în DVPAP fără DSA* • *QP/QS scade când apare HTP* (reducerea complianței VD, care însoțește HVD)	Funcția ventriculară stângă • *dimensiunile sistolice VS: normale* • *dimensiunile diastolice VS: modificate* Aritmii supraventriculare (> 30 ani) • *fibrilație atrială paroxistică (FIA): 20–25%*
Funcția ventriculară dreaptă • *↑ volumul VD* • *↑ dimensiunile diastolice VD* • *insuficiență VD* • *↓ fracția de ejecție VD* • *hipokinezie VD* } *rar*	Embolii paradoxale (rar) • *sinus venos → din VCS*

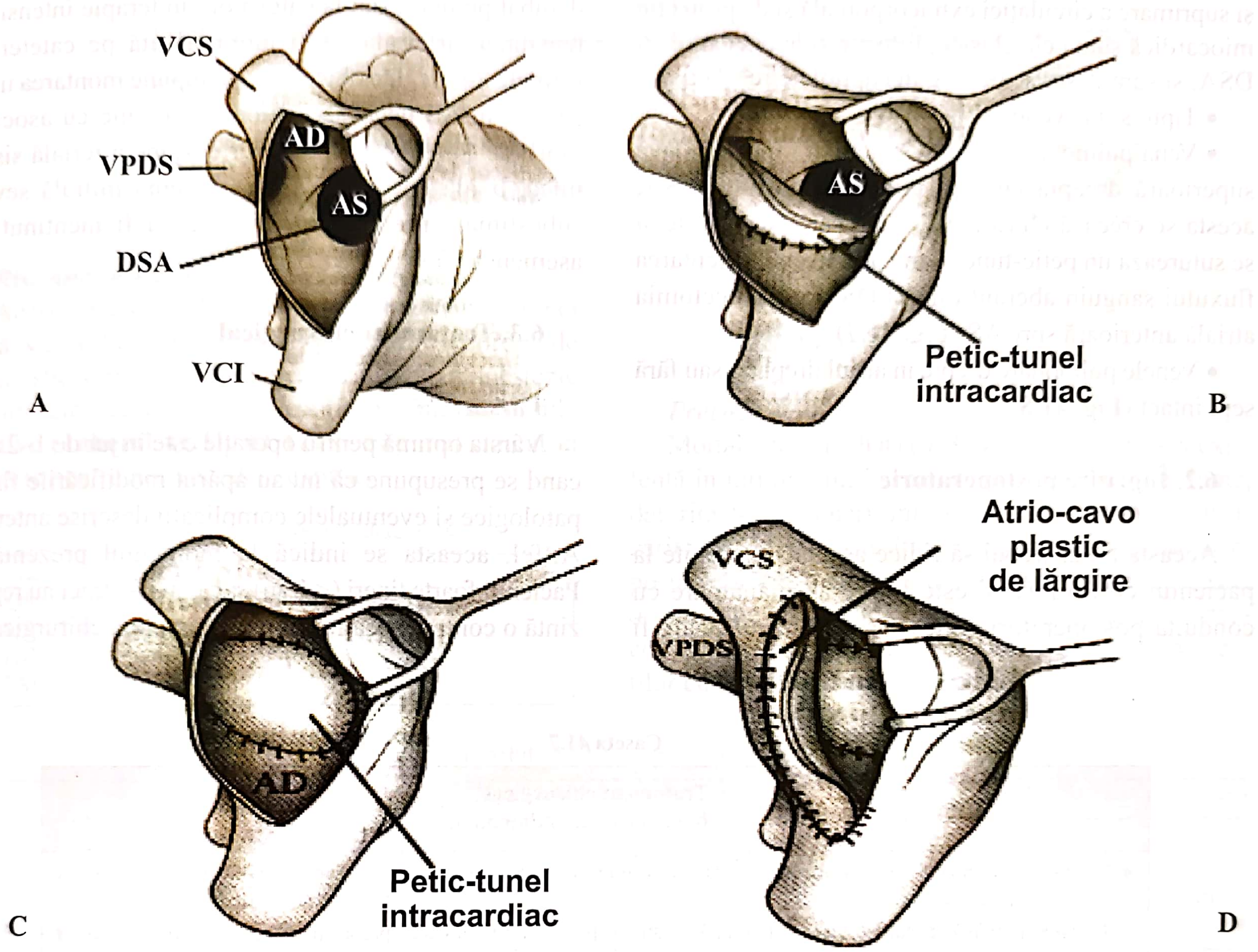

Fig. 41.6. Tratamentul chirurgical în drenaj venos pulmonar aberant parțial al venei pulmonare drepte superioare în vena cavă superioară dreaptă și defect septal atrial (după Sabiston și Spencer, modificat) **[10]**.
A. După retractarea peretelui atriului drept (AD) se vizualizează orificiul de drenaj al venei pulmonare drepte superioare (VPDS) în vena cavă superioară dreaptă (VCS) sau la joncțiunea VCS-AD. **B**,**C**. Se folosește de obicei un petic-tunel din pericard tratat cu glutaraldehidă, pentru reorientarea drenajului aberant din VPDS prin DSA existent și/sau extins, în atriul stâng (AS). **D**. La nevoie se poate efectua o atrio-cavo-plastie de lărgire a atriotomiei drepte prelungite pe VCS, pentru a preveni sindromul de cavă superioară.

6. TRATAMENT

6.1. Mijloace de tratament

Ne stau la dispoziție tratamente complexe și anume: medical (pregătirea preoperatorie, tratamentul asociererilor morbide și al complicațiilor), chirurgical, precum și asociate chirurgical și intervențional (vezi sindromul scimitar).

Intervențional/Combinate (vezi sindrom scimitar)

Chirurgical

Tratamentul chirurgical urmărește reorientarea DVPAP spre AS într-un mod neobstructiv, concomitent cu închiderea DSA (existent sau creat chirurgical), folosindu-se un petic-tunel intracardiac din material biologic sau sinteteic.

Pregătirea preoperatorie, poziționarea, monitorizarea, anestezia, sternotomia mediană, tehnicile de inițiere şi suprimare a circulaţiei extracorporeală şi de protecţie miocardică sunt cele clasice, folosite şi la pacientul cu DSA, şi sunt descrise pe larg în capitolele respective.

- Tipul sinus venos (**Fig. 41.6**)
- Vena pulmonară dreaptă superioară în vena cavă superioară dreaptă cu sept intact. În absenţa DSA, acesta se creează chirurgical, după care se croieşte şi se suturează un petic-tunel intracardiac cu reorientarea fluxului sanguin aberant din VPDS prin septectomia atrială anterioară spre AS (**Fig. 41.7**).
- Venele pulmonare drepte în atriul drept cu/sau fără sept intact (**Fig. 41.8**).

6.2. Îngrijire postoperatorie

Aceasta nu ar trebui să ridice aspecte deosebite la pacientul cu DVPAP şi este foarte asemănătoare cu conduita postoperatorie din DSA. Bolnavul poate fi detubat pe masă sau la câteva ore în terapie intensivă; tensiunea arterială va fi monitorizată pe cateter în primele 24 ore. De obicei, nu se impune montarea unui cateter în AS decât la pacientul vârstnic cu asocieri morbide (disfuncţie VS, hipertensiune arterială sistemică, boală coronariană, insuficienţă mitrală sevră, subestimată preoperator) şi care va fi menţinut de asemenea până a doua zi.

6.3. Tratament chirurgical

Vârstă

Vârsta optimă pentru operaţie este în jur de 1–2 ani, când se presupune că nu au apărut modificările fiziopatologice şi eventualele complicaţii descrise anterior. Altfel, aceasta se indică la momentul prezentării. Pacienţii foarte tineri (< 1 an) sau mai vârstnici nu reprezintă o contraindicaţie pentru intervenţia chirurgicală.

Caseta 41.7

Tratament chirurgical
(cu bypass cardio-pulmonar):

- **Venele pulmonare drepte conectate aberant la vena cavă superioară**: incizia dreaptă atrială depinde de poziţia venelor pulmonare aberante.

– ***Atriotomie oblică standard***: vena pulmonară dreaptă superioară este deviată spre atriul stâng cu ajutorul peticului (sintetic sau pericardic), cusut de-a lungul peretului venei cave superioare, pentru a reorienta şi a include vena/venele aberant conectate; suturarea peticului este condusă descendent în atriul drept, iar apoi acesta este cusut împrejurul comunicării interatriale nerestricţionate (deja prezente sau create chirurgical) în partea superioară a septului interatrial. Astfel, vena/venele pulmonare drepte aberant conectate pot drena printr-un canal, al cărui perete posterior este constituit din vena cavă superioară şi al cărui perete anterior este peticul, prin defectul septal atrial, în atriul stâng.

– *Incizia posterioară*: altă opţiune chirurgicală este incizia posterioară a atriului drept, prelungită în vena cavă superioară; această abordare permite procedura plastică de lărgire a venei cave superioare.

- **Vena/venele pulmonare drepte aberante conectate la vena cavă inferioară**: sunt posibile două variante chirurgicale: canalizarea venei/venelor pulmonare drepte aberante către atriul stâng, prin defectul septal atrial (ca şi pentru conexiunea aberantă la vena cavă superioară), sau deconectarea canalului venos aberant de la vena cavă inferioară şi anastomoza directă la atriul stâng.
- **Vena/venele pulmonare stângi aberante**: există diferite tehnici de reparare a venei /venelor pulmonare stângi aberante, toate luând în considerare anastomoza termino-terminală şi latero-laterală între vena/venele pulmonare stângi şi urechiuşa atriului stâng.
- **Sindromul scimitar**

Corectarea sindromului scimitar poate fi tehnic dificilă, din cauza părţii infra-diafragmatice a conexiunii venoase aberante. Expunerea acestei părţi a venei este permisă prin scindarea diafragmei la nivelul hiatusul veno-cavic. La unii pacienţi, repararea poate să necesite doar înlăturarea canulei venei cave inferioare, pentru a expune ostiumul venos aberant în timpul unei scurte perioade de stop circulator hipotermic profund. O altă tehnică alternativă constă în reimplantarea venei scimitare în peretele posterior al atriului drept, urmată de transpoziţia septului atrial anterior la noul ostium, fie direct, fie cu petic.

Caseta 41.8

Indicații pentru tratament chirurgical

- Pacienți asimptomatici sau cu simptom moderat: reparare la vârsta preșcolară
- Simptomatologie severă (rar): reparare în copilărie
- Adulți cu hipertensiune pulmonară: repararea în absența bolii obstructive vasculare pulmonare
- La pacienții asimptomatici, cu conexiunea unei singure vene pulmonare, fără defect septal atrial și fără alte boli cardiace, indicația chirurgicală poate fi pusă sub semnul întrebării.

Risc anestezic, operator, factori de risc

Acesta este considerat în general rezonabil, atunci când s-a aplicat algoritmul (protocolul) corect de diagnostic și pregătire preoperatorie. Riscul anestezic și chirurgical rezultă din indicațiile și contraindicațiile relative (**Tabelul 41.11, 41.12**) și este mai ridicat la vârstnic pentru notivele deja expuse.

Tabelul 41.11. Alte metode de diagnostic

Încărcare de volum a VD
QP/QS ≥ 1,5–2 (DVPAP necomplicat)
QP/QS < 2 sindrom scimitar
DVPAP izolat al unui întreg plămân
DVPAP asociat cu alte leziuni cardiace

7. REZULTATE

7.1. Mortalitate

Precoce

Mortalitatea imediată (0–30 zile) este aproape inexistentă în ultimii ani, în majoritatea centrelor din lume, datorită perfecționării mijloacelor de diagnostic, utilizării adecvate a măsurilor de pregătire pre- și urmărire postoperatorie, metodelor de circulație extracorporeale, de protecție miocardică și tehnicilor chirurgicale consacrate și, nu în ultimul rând, prezentării precoce a pacienților cu DVPAP (**Tabelul 41.13**).

Tabelul 41.12. Contraindicații

Relative	Absolute
DVPAP izolat, unilateral, al unei părți din plămân • *QP/QS ≤ 1,8* } șuntul nu crește în timp • *fără DSA*	Boală vasculară pulmonară (sindrom Eisenmenger) • **RpI = 8–12 u.m^2 în condiții bazale* • *RpI ≥ 7 u.m^2 după administrare de vasodilatatoare pulmonare*

**RpI,* Valoarea absolută a rezistenței vasculare pulmonare, la momentul măsurării, raportată la suprafața corporală.

Tabelul 41.13. Mortalitatea precoce după corecția chirurgicală a drenajului venos pulmonar aberant parțial (după Kirklin, modificat)

Tip de DVPAP	No.	Mortalitate precoce	
		No.	%
Sinus venos	101	3	3
VPDS în VCS fără DSA	12	0	0
VPD în AD	28	1	4
VPD în AD și DSA posterior	14	0	0
Sindrom scimitar	12	0	0
VPD în SC	1	0	0
VPS în TVBC ± DSA	5	0	0
DVPAP bilateral	6	0	0
TOTAL	179	4	2,2 (CL 1,1–4)
Pχ^2			0,98

Cazurile excepţionale de deces precoce se datorează în special HTP severe şi bolii vasculare pulmonare prezente la vârste înaintate, moartea fiind cauzată în cazuri rare de embolia gazoasă (**Tabelul 41.14**).

Tardivă

Mortalitatea în primii ani postoperator este asemănătoare cu cea a populaţiei generale, la fel şi pentru pacienţii operaţi în copilărie sau la vârsta adultului tânăr. Anumite studii au arătat că supravieţuirea la 10 ani în cazurile operate cu DVPAP tip sinus venos este superioară (95%), faţă de cele tratate medicamentos (84%).

Mortalitatea tardivă prematură este la fel de rară, determinată de complicaţii neurologice produse de embolia sau hemoragia cerebrală, la pacienţi vârstnici cu hipertensiune arterială şi alte asocieri morbide (**Tabelul 41.14**).

7.2. Morbiditate

Status funcţional

Pacienţii asimptomatici preoperator se prezintă la fel şi după operţie; la copilul şi adolescentul tânăr simptomatic, se poate constata de asemenea remisia completă a simptomatologiei postoperator. Studii de specialitate au arătat că în peste 87% dintre cazurile peste 40 ani se întâlneşte o îmbunătăţire a stării funcţionale cu cel puţin o clasă NYHA (toleranţă bună la testul de efort, consum maximum de oxigen, aproape de normal, în ciuda persistenţei cardiomegaliei la unii dintre pacienţi).

Tabelul 41.14. Factori de risc pentru deces

Mortalitate precoce	Mortalitate tardivă	
Boală vasculară pulmonară (HTP severă) • *Risc major crescut: *RpI > 6 u.m²* • *Risc ireversibil: RpI = 12 u.m²*	Complicaţii neurologice • *embolie* • *hemorgie*	vârstnici cu asocieri morbide
Tipul DVPAP • *Sindrom scimitar*	Insuficienţă cardiacă	
	Aritmii supra-ventriculare severe	

***RpI**, Valoarea absolută a rezistenţei vasculare pulmonare, la momentul măsurării, raportată la suprafaţa corporală.

Rezultate hemodinamice

Tabelul 41.15

Funcţia ventriculară

Tabelul 41.16

Tulburări de ritm

Studiile de specialitate au arătat că, în urma corecţiei chirurgicale, în special la copiii cu DVPAP tip sinus venos, se înregistrează precoce o îmbunătăţire a conducerii atrio-ventriculare (AV), reducerea perioadei refractare a nodulului AV, ameliorarea funcţiei nodului sinusal (datorită diminuării volumului AD şi VD, după suprimarea şuntului stânga-dreapta interatrial).

Apariţia unui ritm atrial ectopic joncţional (10% din cazuri) pote fi consecinţa lezării chirurgicale a nodului sinusal (necesită cardio-electro-stimulare pemanentă). Pacienţii vârstnici cu FIA preoperator continuă să prezinte tulburarea de ritm, tardiv după intervenţia chirurgicală, cu risc trombemboligen secundar crescut. Mai mult, există studii care au demonstrat apariţia la distanţă, la aproape jumătate din adulţii de peste 40 de ani, a FIA sau a flutterului atrial, fără ca acestea să fi fost prezente preoperator.

Tabelul 41.15. Modificări hemodinamice postoperator

Presiunea medie în aorta ascendentă (pmAo): ↑ Flux sanguin mediu în aortă: ↑ Flux sanguin pulmonar: ↓ precoce	Presiune în AD (pAD): ↓ Presiune în AS (pAS): ↑ *RpI: ↓ nesemnificativ şi tardiv la vârtsnic

***RpI**, Valoarea absolută a rezistenţei vasculare pulmonare, la momentul măsurării, raportată la suprafaţa corporală.

Tabelul 41.16. Performanța ventriculară

Funcția ventriculară dreaptă	Funcția ventriculară stângă
Dimensiunile diastolice ale VD se reduc postoperator, dar rămân peste valorile normale în multe dintre cazuri. La adultul simptomatic preoperator (cu hipokinezie VD, fracție de ejecție FE redusă, pAD crescută), scăderea dimensiunilor VD este neglijabilă; la fel și FE crește într-o oarecare măsură, dar sub valoarea normală (la 47% dintre pacienți). La aceștia, condiția hemodinamică se îmbunătățește postoperator, dar rămân în continuare simptomatici.	În contrast, performanța VS (FE) se apropie de normal la efort maximum, inclusiv la adultul vârstnic supus intervenției chirurgicale (datorită suprimării șuntului la nivel interatrial). La fel, dimensiunile diastolice ale VS (reduse preoperator) revin la normal în decurs de 6 luni de la operație.

Tromembolism

Se descriu atât embolii venoase, cât și arteriale, precoce, dar și la distanță în DVPAP cu DSA, cu incidență mai mare (30–40%) la pacienții de peste 40 de ani, în FIA cronică (vezi și **Tulburări de ritm**). **Tabelul 41.17**

Reintervenția chirurgicală

Rareori, la pacientul vârstnic, cu HTP severă după închiderea DSA, pot apărea precoce hipertensiune venoasă sistemică, insuficiență VD, sindrom de debit cardiac scăzut, situație în care se impune reintrarea în circulație extracorporeală și fenestrarea peticului intracardiac.

Reoperația în DVPAP este rară și se impune pentru anumite complicații care pot apărea (**Tabelul 41.18**) și comportă în general un risc redus, fără mortalitate, în majoritatea cazurilor.

Rezultate locale în Clinica de chirurgie cardiovasculară din Cluj-Napoca

În perioada 2002–2007, au fost diagnosticați 29 bolnavi cu DVPAP (3,6% din totalul cardiopatiilor congenitale operate în clinica noastră), cu vârste între 7 luni și 21 de ani, la care s-a practicat corecția chirurgicală (reorientarea drenajului aberant prin DSA cu petic-tunel din pericard tratat cu glutaraldehidă, în atriul stâng ± atrio-cavo-plastie de lărgire).

Diagnosticul și indicația operatorie au fost stabilite ecocardiografic în toate cazurile, precum și angiocardigrafic la un număr de pacienți selecționați. S-a aplicat protocolul clasic de pregătire preoperatorie, anestezie, monitorizare, tehnici de inițiere și suprimare a circulației extracorporeale, de protecție miocardică și de urmărire postoperatorie.

Rezultate. S-a recurs la evaluarea postoperatorie precoce după protocolul descris. Un pacient (3,4%) în vârstă de 21 de ani, cu HTP importantă după închiderea DSA, a necesitat reintervenție chirurgicală precoce și fenestrarea peticului intraatrial; de asemenea, la un caz (3,4%), s-a recurs la cardio-stimulare electrică permanentă pentru ritm atrial ectopic joncțional. Nu s-au înregistrat decese intraoperator. Urmărirea postoperatorie a fost de 4–60 luni, fără cazuri de mortalitate la distanță. În prezent, majoritatea pacienților sunt asimptomatici în clasa funcțională NYHA I sub dispensarizare adecvată.

Tabelul 41.17. Complicații postoperatorii tardive în sinus venosus

Îngustarea diametrului VCS (sindromul de VCS) Disfuncția nodulului sinusal (ritm joncțional)	} post atrio-cavoplastie de lărgire cu petic din pericard (1din 2–3 cazuri)
Obstrucție venoasă pulmonară	
Hemoliză (determinată de utilizarea peticului intraatrial din material sintetic)	

Tabelul 41.18. Complicații postoperatorii

Dehiscența peticului intraatrial (0,5%) Stenoză, obstrucție VCS Obstrucție venoasă pulmonară	Redirecționare greșită a colectoarelor venoase pulmonare sau sistemice Endocardită bacteriană

Concluzii. Algoritmul de diagnostic, tratament şi dispensarizare în DVPAP trebuie adaptat fiecărui caz în parte. Corecţia chirurgicală trebuie efectuată pe cât posibil precoce, de preferat înaintea apariţiei HTP severe şi a bolii vasculare pulmonare. Mortalitatea imediată şi la distanţă este aproape inexistentă datorită perfecţionării mijloacelor de diagnostic, utilizării adecvate a măsurilor de pregătire pre- şi urmărire post-operatorie, metodelor de circulaţie extracorporeale şi de protecţie miocardică.

8. EVOLUŢIA POSTCHIRURGICALĂ

8.1. Dispensarizare

În Clinica de chirurgie cardio-vasculară din Cluj, protocolul de urmărire postoperatorie începe precoce în sala de operaţie, unde, pe lângă monitorizarea de rutină, se poate impune o evaluare ecocardiografică trans-esofagiană (ETE), ulterior în terapie intensivă şi ori de câte ori este necesar până la externare. Primul control se efectuează în clinica noastră la o lună de la externare şi constă într-o evaluare medicală (pediatru cardiolog) şi chirurgicală, iar ulterior periodic la 3–6–12 luni post-operator (**Tabelul 41.18 bis**), prin medicul de familie, medic de specialitate (pediatru cardiolog, ecografist), din spitalul judeţean şi la nevoie din clinică de specialitate (Cluj sau arondată domiciliului).

8.2. Tratament medical

Pacienţii de peste 35 de ani vor beneficia de rutină de tratament anticoagulant oral 8–12 săptămâni de la operaţie, datorită riscului ridicat de embolii arteriale pulmonare şi sistemice.

Tabelul 41.18 bis. Ghid de urmărire postoperator

Postoperator		
1 şi 6 luni	**18 luni**	**Peste 18 luni**
Rutină: examen clinic, ECG în repaos, radiografie toracică, laborator clinic	Rutină + ECG la efort (> 6 ani)	Rutină
2-D eco + Doppler	2-D eco + Doppler (gradient)	2-D eco + Doppler
	Cateterism (cazuri selecţtonate)	Cateterism (cazuri selecţionate)

De obicei, se indică iniţierea tratamentului anticoagulant şi antiaritmic permanent, la vârstnici cu FIA cronică şi episoade embolice în antecedente.

8.3. Complicaţii

Dehiscenţa precoce sau tardivă a peticului, obstrucţia venoasă pulmonară, trombembolismul, tulburările de ritm (FIA, flutter), boala de nod sinusal, tulburările de conducere (blocuri cardiace), endocardita bacteriană reprezintă principalele complicaţii, care trebuie cunoscute şi urmărite în dispensarizarea DVPAP operat (**Tabelul 41.18**).

8.4. Recuperare. Reinserţie socio-profesională

Evoluţia postoperatorie în DVPAP cu DSA este foarte asemănătoare cu cea a pacienţilor cu DSA larg (cu şunt stânga-dreapta comparabil) (vezi **7.2. Morbiditate**).

Caseta 41.9

Posibile complicaţii

- Defect septal atrial rezidual sau recurent
- Embolism pulmonar (devreme)
- Tromboembolism sistemic şi pulmonar (târziu)
- Aritmii supra-ventriculare
- Obstrucţia venei/venelor pulmonare
- Obstrucţia venei cave

Caseta 41.10

Complicaţii ale anomaliei de conexiune venoasă pulmonară parţială

- Obstrucţia venei pulmonare (reimplantate) cu hipertensiune pulmonară secundară posibilă
- Obstrucţia venelor sistemice la locul explantării venei pulmonare conectate anormal (obstrucţia venei cave inferioare în sindromul scimitar)
- Aritmii atriale (flutter atrial sau fibrilaţie)
- Insuficienţă de inimă dreaptă (rar)

Durata de viaţă a pacienţilor asimptomatici, în clasa funcţională HYHA I post DVPAP izolat, poate fi normală, iar reinserţia socio-profesională se poate realiza integral, în mod asemănător cu a populaţiei generale.

Pacienţii asimptomatici preoperator se prezintă la fel şi după operţie; la copilul şi adolescentul tânăr simptomatic, se poate constata de asemenea remisia completă a simptomatologiei postoperator. Studii de specialitate au arătat că în peste 87% din cazurile de peste 40 ani se întâlneşte o îmbunătăţire a stării funcţionale cu cel puţin o clasă NYHA (toleranţă bună la testul de efort, consum maximum de oxigen, aproape de normal, în ciuda persistenţei cardiomegaliei la unii dintre pacienţi).

În situaţii excepţionale, cu drenaj pulmonar aberant, tip sinus venos după vârsta de 40–60 ani, pot prezenta ICC şi HTP severă şi eventual boală vasculară pulmonară, cu toate consecinţele acesteia; se va impune un program de recuperare şi integrare socio-familială, particular, adaptat fiecărui caz în parte.

Caseta 41.11

Diagnosticul anomaliei de conexiune venoasă pulmonară parţială şi necesitatea urmăririi la distanţă

- Pacienţii cu dilatarea cordului drept inexplicabilă pot avea anomalie de conexiune venoasă pulmonară parţială; diagnosticul de excludere se realizează prin ecocardiografie transesofagiană.
- Ca şi DSA, anomalia de conexiune venoasă pulmonară parţială poate fi o cauză tratabilă a flutter-ului sau a fibrilaţiei atriale, dacă este reparată timpuriu.
- Complianţa ventriculară stângă alterată poate determina creşterea presiunii atriale stângi cu o creştere subsecventă a şuntului stânga-dreapta prin venele pulmonare conectate anormal, ceea ce implică abordarea mai târzie a simptomatologiei; pacienţii cu o singură venă pulmonară conectată anormal necesită inconstant urmărire specializată pe termen lung şi pot necesita intervenţie tardivă.
- Obstrucţia venelor pulmonare aberante reimplantate este o complicaţie după repararea anomaliei de conexiune venoasă parţială ce trebuie exclusă.
- Obstrucţia venoasă sistemică este o complicaţie foarte rară şi poate fi rezolvată prin abord transcateter.

Caseta 41.12

Tratament tardiv al anomaliei de conexiune venoasă pulmonară parţială

- Obstrucţia venelor pulmonare necesită de obicei intervenţie chirurgicală.
- Obstrucţia venelor sistemice poate fi rezolvată prin abord transcateter cu plasare de stent.
- Hipertensiunea pulmonară poate necesita tratament specific pentru scăderea rezistenţei vasculare pulmonare.
- Aritmiile atriale pot necesita tratament medicamentos sau ablaţie transcateter.

II. SINDROMUL SCIMITAR

1. NOSOLOGIE

1.1. Definiţie

Sindromul scimitar (SS) este o anomalie în care venele pulmonare drepte (VPD), în totalitate sau numai ale lobilor pulmonari mediu şi inferior drept, se drenează aberant în vena cavă inferioară (VCI), după ce urmează un traiect descendent, curb, de-a lungul marginii laterale drepte a cordului, sugerând un aspect de iatagan („scimitar"), de unde şi denumirea afecţiunii. Apare la aproximativ 25% dintre pacienţii cu drenaj venos pulmonar aberant parţial (DVPAP).

1.2. Morfopatologie

Există modalităţi variate de conectare şi drenaj a VPD în SS (**Tabelul 41.19**).

Tabelul 41.19. Posibilităţi de drenaj al venelor pulmonaredrepte în sindromul scimitar

Frecvent	Rar
În VCI sub-diafragmatic Entremitatea inferioară a AD Joncţiunea VCI-AD (deasupra venelor supra-hepatice)	VPD se drenează şi în atriul stâng (AS) VPD drenează numai în AS Plămânul stâng se poate conecta cu VCI prin intermediul unui colector venos „tip scimitar"

Colectorul venos pulmonar aberant poate fi situat anterior sau uneori posterior față de hilul pulmonar drept. Frecvent se pot întâlni grade diferite de stenoză la nivelul deschiderii drenajului aberant în VCI. Ocazional, anomalia poate coexista cu sept atrial intact sau cu un foramen ovale patent (FOP).

În cazuri rare, SS drept se întâlnește ca o leziune izolată, situație în care sunt prezente și anomalii ale plămânului drept. Cea mai frecventă este hipoplazia pulmonară dreaptă (sau a lobului inferior drept), asociată cu dextropoziția cordului (în forma severă, întreg cordul este situat în hemitoracele drept). Circulația sanguină pentru plămânul drept hipoplazic poate fi suplinită de colaterale arteriale sistemice aberante din aorta toracică sau abdominală (trunchi celiac). De cele mai multe ori, segmentele central sau hilar ale arterei pulmonare drepte pot fi absente (**Tabelul 41.20**).

1.3. Leziuni cardiace asociate

Tabelul 41.20

2. DIAGNOSTIC

2.1. Clinic

Tabloul clinic și severitatea răspunsului hemodinamic în SS variază de la spectrul benign până la simptome severe, în funcție de gravitatea leziunilor asociate, de mări-mea și numărul venelor pulmonare aberante, de locul de vărsare, precum și de gradul șuntului stânga-dreapta și sunt asemănătoare cu cele din DSA (**Tabelul 41.21**).

2.2. Paraclinic

Electrocardiografic

Poate evidenția o undă „S” terminală în V_1.

Tabelul 41.20.

Anomalii asociate în sindromul scimitar

Cardiace	Extracardiace [13]
Dextrocardie DSA Coarctație de aortă Venă cavă superioară stângă Colaterale arteriale sistemice aberante pentru lobul pulmonar inferior drept (LID) (din aorta toracică, sau abdominală)	Hipoplazie pulmonară dreaptă Anomalii de lobulație pulmonară Anomalii bronșice ● *diverticuli* ● modificări chistice Anomalii diafragmatice (20%) ● *hernie pulmonară dreaptă*

Caseta 41.13

Morfologie: Sindromul scimitar

Toate venele pulmonare drepte (în puține cazuri venele pulmonare mediane și inferioare) sunt legate de vena cavă inferioară, imediat superior sau inferior diafragmei; orificiul venelor pulmonare drepte este în mod obișnuit foarte aproape de orificiile venelor hepatice.

- Termenul „sindrom scimitar” a fost folosit prima oară la un rezultat radiografic, la o boală familială, caracterizată de inima poziționată în partea dreaptă, cu conexiune venoasă pulmonară aberantă parțială; conexiunea aberantă era la vena cavă inferioară, iar umbra produsă sugera curba sabiei turcești.
- Vena stângă nenumită este locul predilect al conexiunii aberante a venelor pulmonare stângi; locuri neobișnuite ale conexiunii aberante a venelor pulmonare stângi sunt sinusul coronarian, vena cavă inferioară, vena cavă superioară, atriul drept și vena subclavă stângă.
- Venele din lobul superior stâng sau, mai frecvent, din întregul plămân stâng se leagă de vena stângă nenumită printr-o derivație a sistemului cardinal stâng; această venă conectivă a fost numită vena cavă superioară stângă persistentă, dar, deoarece ea nu se leagă de inimă, nu poate fi identificată sub această denumire. Este de preferat termenul de venă verticală aberantă.
- Conexiunea venoasă pulmonară aberantă parțială bilaterală (conexiunea venoasă pulmonară aberantă parțială a ambilor plămâni) este foarte rară: cea mai comună formă este probabil aceea în care vena pulmonară superioară stângă se leagă de vena nenumită stângă prin vena verticală aberantă, iar vena pulmonară superioară dreaptă se leagă de joncțiunea vena cavă superioară – atriu drept.

Tabelul 41.21. Semne clinice

Cardiomegalie Dextropoziția cordului Murmur vezicular pulmonar diminuat Suflu sistolic pulmonar de ejecție (necaracteristic)	Absența dedublării zgomotului 2 cardiac în expir (diagnostic diferențial cu DSA) Retard de creștere

Tabelul 41.21 bis. Simptome clinice

Asimptomatic Insuficiență cardiacă congestivă severă Tahipnee Cianoză Fatigabilitate Dispnee la efort	Tuse Durere toracică Wheezing Febră Infecții respiratorii recurente (pneumonie) Sindrom Eisenmenger (cianoză, HTP, șunt dreapta-stânga)

Radiologic

Patognomonic, se vizualizează un contur cu traiect vertical, de-a lungul marginii laterale drepte a cordului cu aspect de iatagan „scimitar" (**Fig. 41.9**).

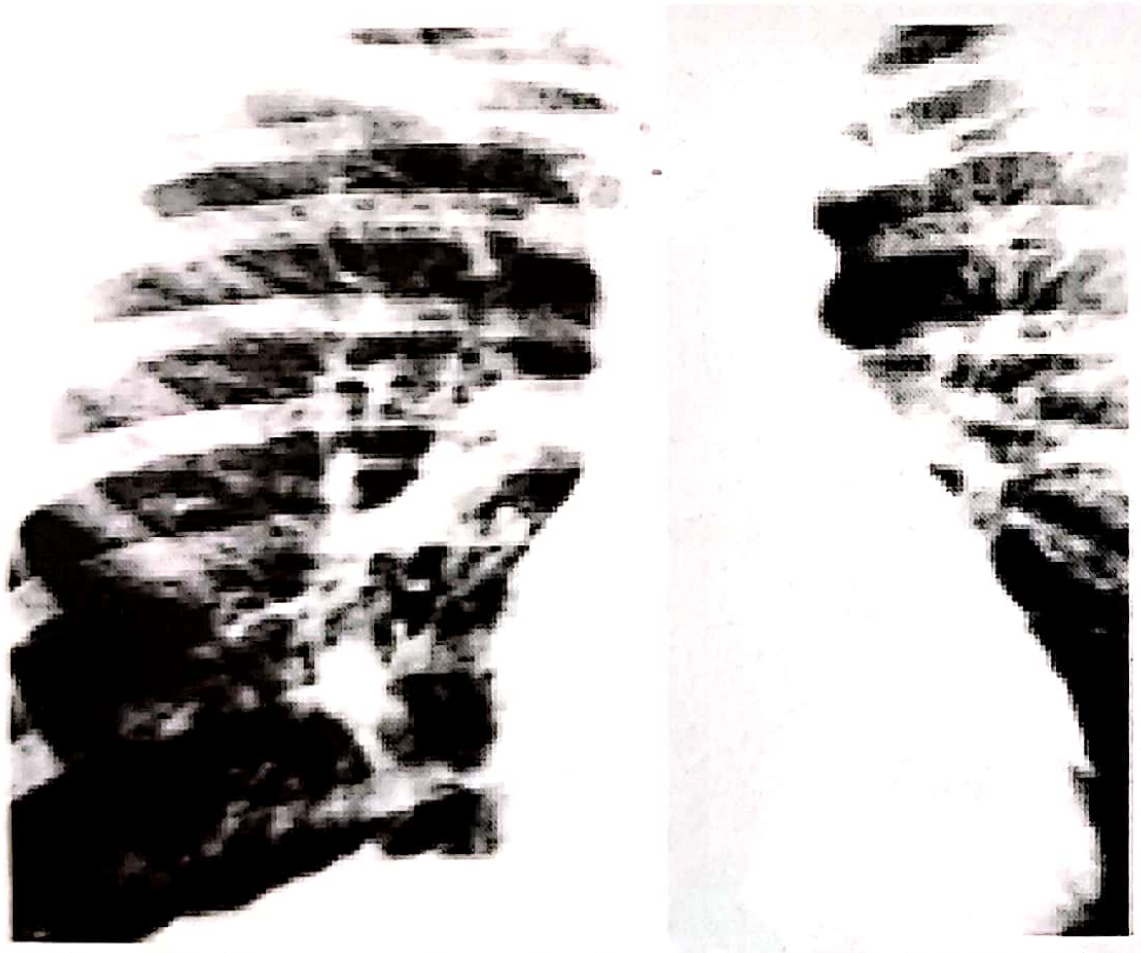

Fig. 41.9. Sindrom scimitar. Radiografie toracică **[15]**. Contur caracteristic al venei aberante pulmonare drepte. Colector VPD paralel cu marginea dreaptă a cordului cu aspect de „iatagan". Cardiomegalie. Ventricul drept (VD) mărit. Vascularizație pulmonară accentuată. Dextropoziția cordului. Reducerea taliei hemitoracelui drept. Plămân drept hipoplazic.

Ecocardiografic

Poate evidenția traiectul venos aberant mai mult sau mai puțin paralel cu silueta cardiacă dreaptă.

Cateterism cardiac. Angiocardiografie. Ventriculografie stângă. Aortografie

Reprezintă tehnici de investigație invazivă care certifică diagnosticul de SS, precum și prezența leziunilor cadiace și extracardiace și a complicațiilor asociate (**Fig. 41.10, 41.11, Tabelul 41.22**) **[15]**.

Alte metode de investgație

Acestea sunt în prezent mai puțin folosite, pentru evidențierea anomaliilor vasculare venoase sau bronșice, la pacienții SS cu antecedente de infecții respiratorii recurente, sau hemoptizie (**Tabelul 41.22 bis, Fig. 41.12**).

2.3. Algoritm de diagnostic și tratament în sindromul scimitar (Fig. 41.13)

2.4. Diagnostic diferențial

Se face de regulă cu diferitele tipuri de DSA, precum și între formele de DVPAP, respectiv drenaj venos pulmonar aberant total (DVPAT), cu implicații asupra strategiei terapeutice, complicațiilor, evoluției precoce și la distanță, precum și a recuperării post-operatorii.

3. ISTORIA NATURALĂ

3.1. Supraviețuire

Pacienții cu SS cu șunt stânga-dreapta larg, fără amomalii severe ale plămânului drept, pot avea o evoluție similară cu a celor cu FOP. În cazurile cu hipoplazie pulmonară dreaptă, apar complicații pulmonare redutabile: hemoptizii, infecții pulmonare recurente.

Hipertensiunea pulmonară (HTP) are o incidență ridicată în SS datorită creșterii fluxului sanguin pulmonar, stenozării colectorului venos aberant, prezenței colateralelor arteriale patologice tributare plămânului drept, reducerii patului vascular pulmonar drept.

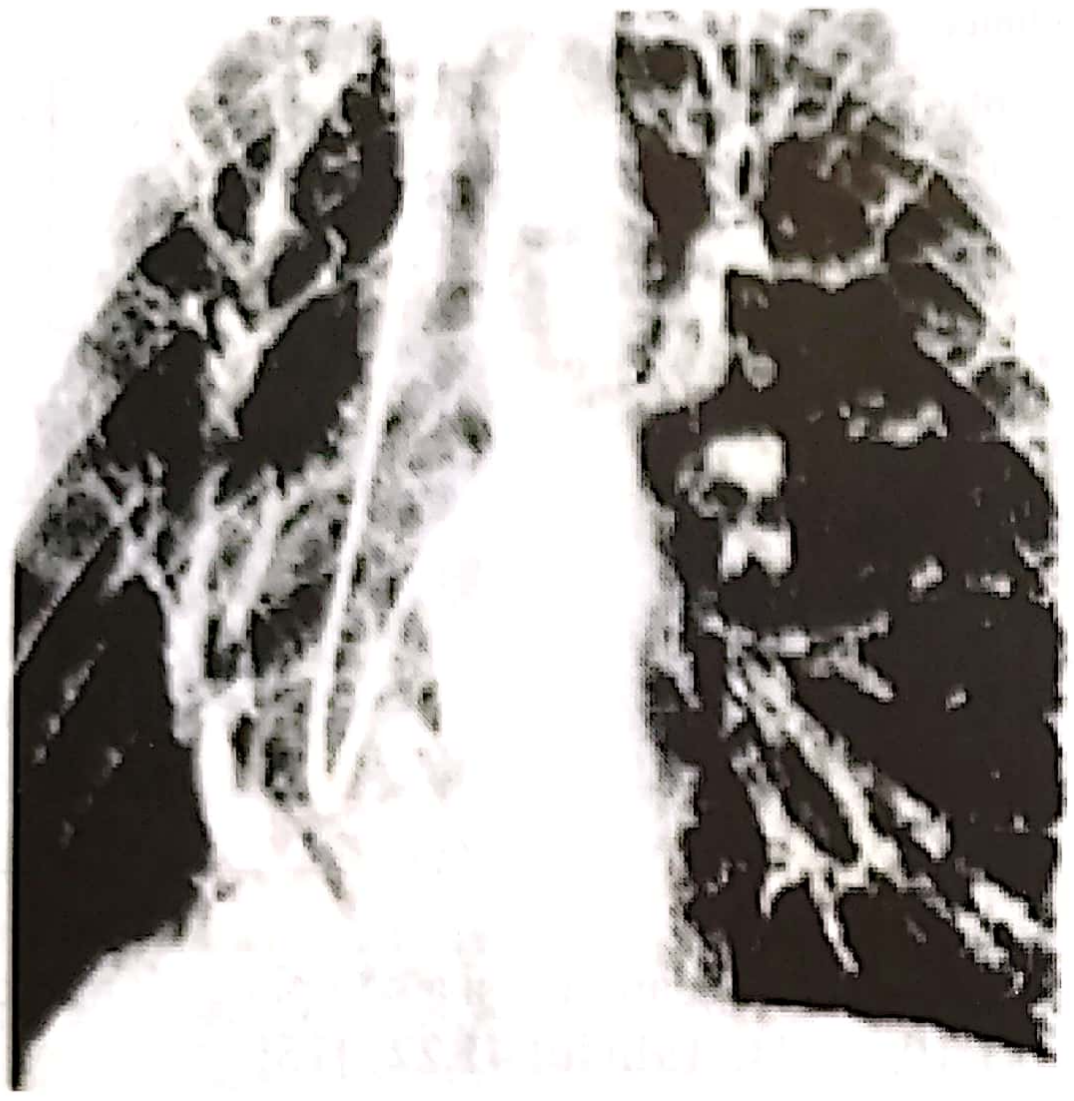

Fig. 41.10. Sindrom scimitar. Angiografie pulmonară.

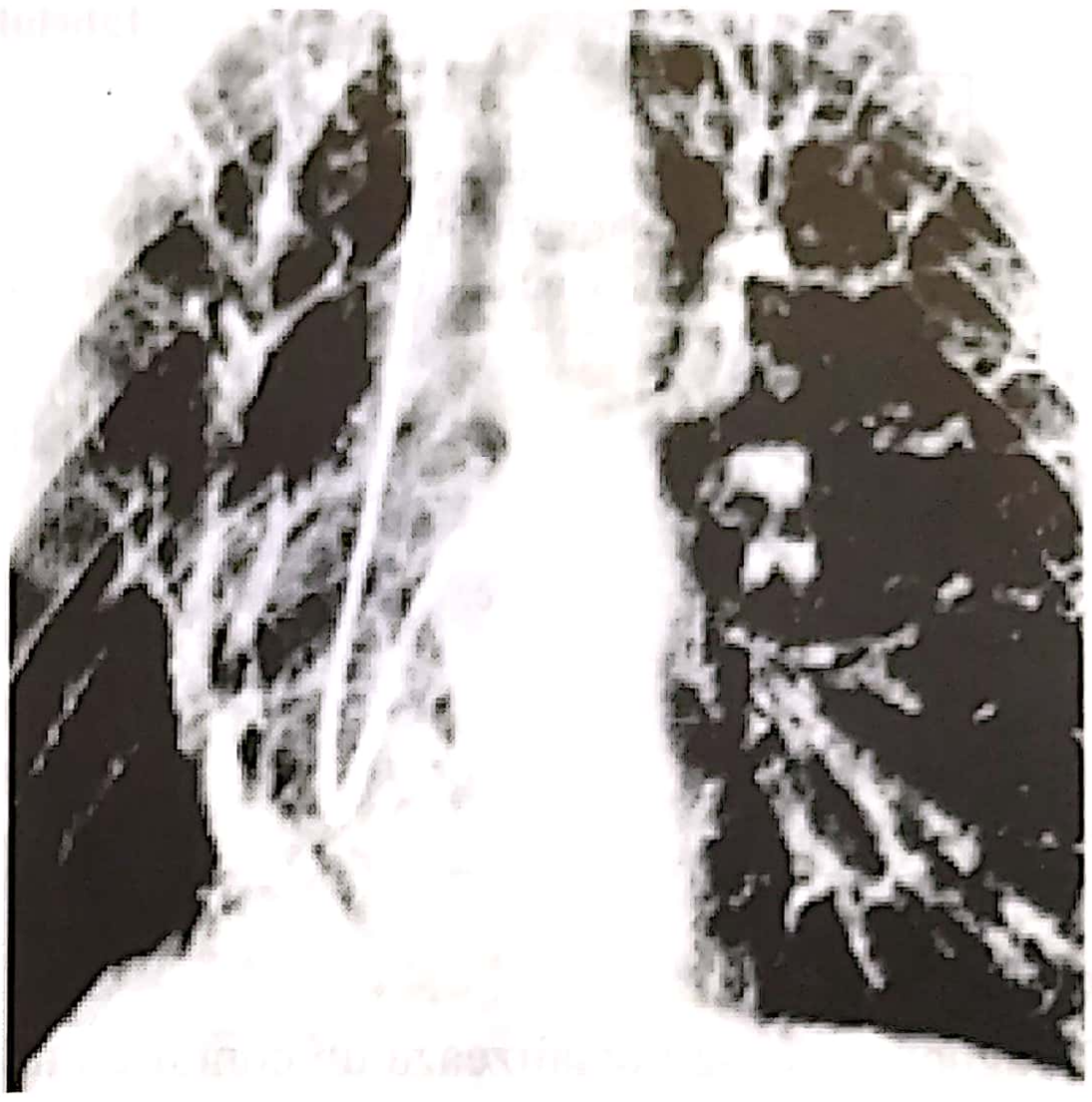

Fig. 41.11. Sindrom scimitar. Angiogramă selectivă în vena pulmonară aberantă

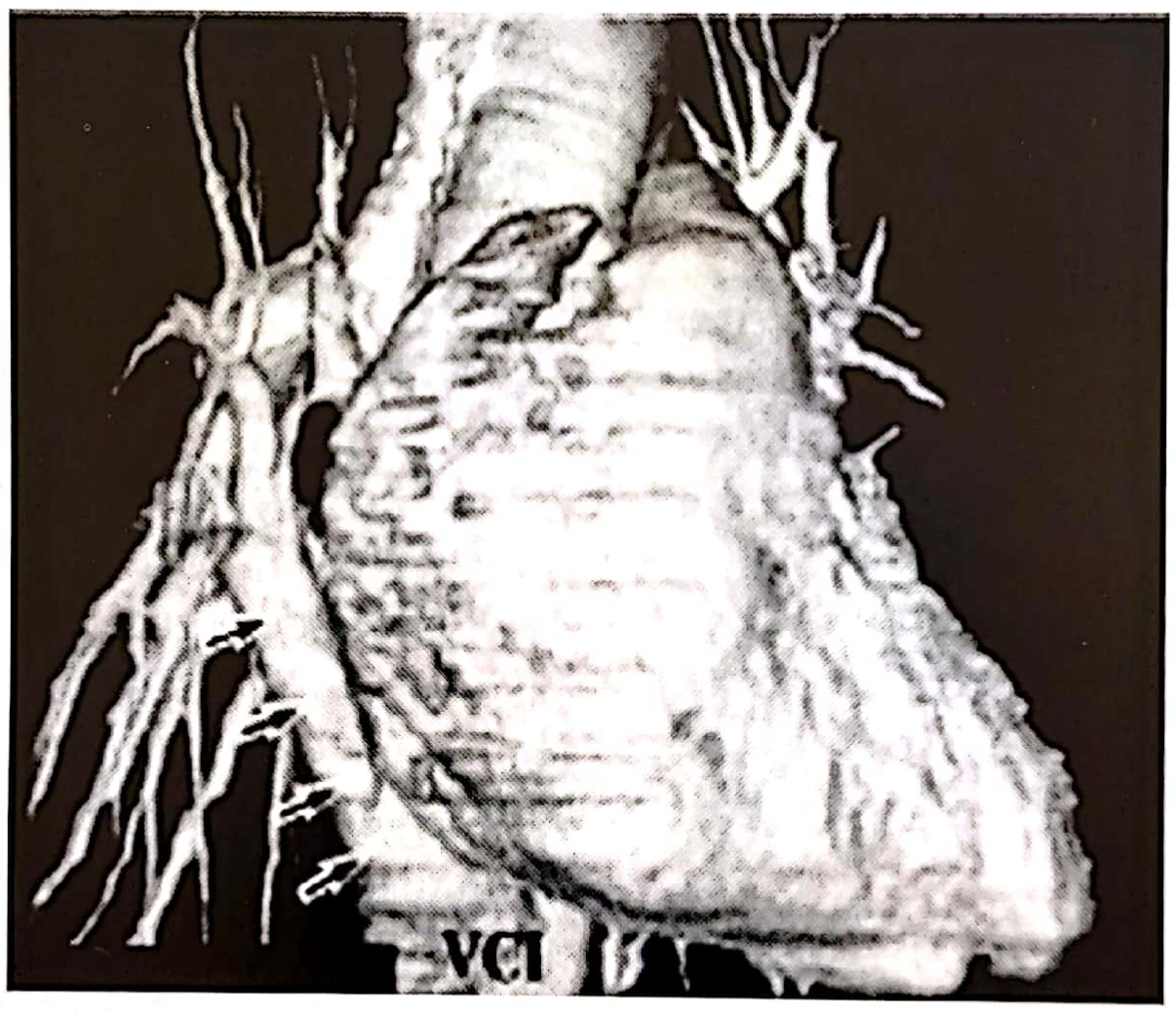

Fig. 41.12. Sindrom scimitar. Rezonanță magnetică nucleară **[11]**. Drenaj venos pulmonar aberant al venelor pulmonare drepte (marcat prin săgeți) în vena cavă inferioară (VCI) – aspect de iatagan, „scimitar" (după Sabiston și Spencer, modificat).

Tabelul 41.22. Cateterism cardiac. Angiocardiografie. Ventriculografie stângă. Aortografie

Cateterism cardiac	**Cineangiocardiografie**
Presiune arterială pulmonară (pAP): ↑ $Qp/Q_S \sim 2$	Vizualizează DVPAP după injectarea substanței de contrast în artera pulmonară dreaptă și examinarea fazei venoase a circulației pulmonare Refluxul substanței de contrast în venele hepatice

Ventriculogramă stângă. Aortogramă
Vene pulmonare drepte în VCI Colaterale arteriale pulmonare aberante din aorta toracică sau abdominală pentru LID

Tabelul 41.22 bis. Alte metode de diagnostic

Rezonanță magnetică nucleară (RMN) Tomografie computerizată toracică Angiografie izotopică	Bronhografie Bronhoscopie

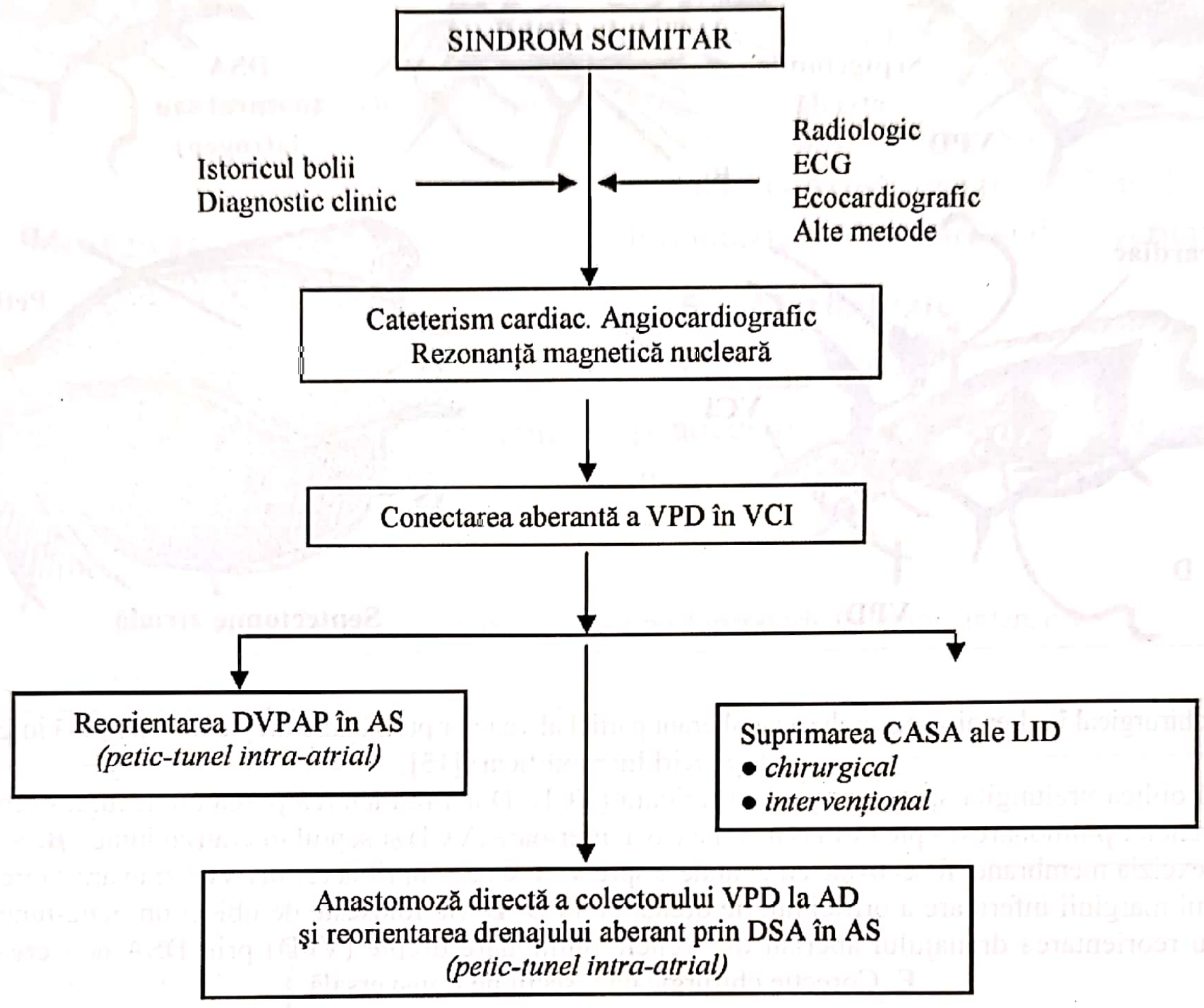
SINDROM SCIMITAR
Istoricul bolii
Diagnostic clinic
Radiologic
ECG
Ecocardiografic
Alte metode
Cateterism cardiac. Angiocardiografic
Rezonanță magnetică nucleară
Conectarea aberantă a VPD în VCI
Reorientarea DVPAP în AS
(petic-tunel intra-atrial)
Suprimarea CASA ale LID
● chirurgical
● intervențional
Anastomoză directă a colectorului VPD la AD
și reorientarea drenajului aberant prin DSA în AS
(petic-tunel intra-atrial)

Fig. 41.13. Algoritm de diagnostic și tratament în sindrom scimitar (după Cohn și Doty, modificat) **[6]**

3.2. Factori agravanți/de severitate. Complicații Tabelul 41.23

Tabelul 41.23. Complicații în sindromul scimitar

Bronșectazie Infecții respiratorii recurente Hipertensiune pulmonară

4. TRATAMENT

4.1. Mijloace de tratament

Ne stau la dispoziție tratamente complexe, și anume: medical (pregătirea și stabilizarea preoperatorie, tratamentul asocierilor morbide și complicațiilor), chirurgical, precum și asociate chirurgical și intervențional (suprimarea colateralelor arteriale sistemice aberante destinate LID).

Chirurgical

Chirurgical, se optează în majoritatea cazurilor pentru corecție totală, care urmărește reorientarea DVPAP spre AS într-un mod neobstructiv.

Etapele corecției chirurgicale sunt expuse în **Fig. 41.14, 41.15.** De obicei aceasta este acompaniată de suprimarea colateralelor arteriale sistemice aberante subfrenice destinate LID, prin ligatură chirurgicală sau intervențional prin dispozitive ocluzive.

Pregătirea preoperatorie, poziționarea, monitorizarea, anestezia, sternotomia mediană, tehnicile de inițiere și suprimare a circulației extracorporeale, de arest circulator limitat și de protecție miocardică sunt cele clasice folosite și la pacientul cu drenaj venos pulmonar aberant total (DVPAT) și sunt descrise pe larg în capitolele respective.

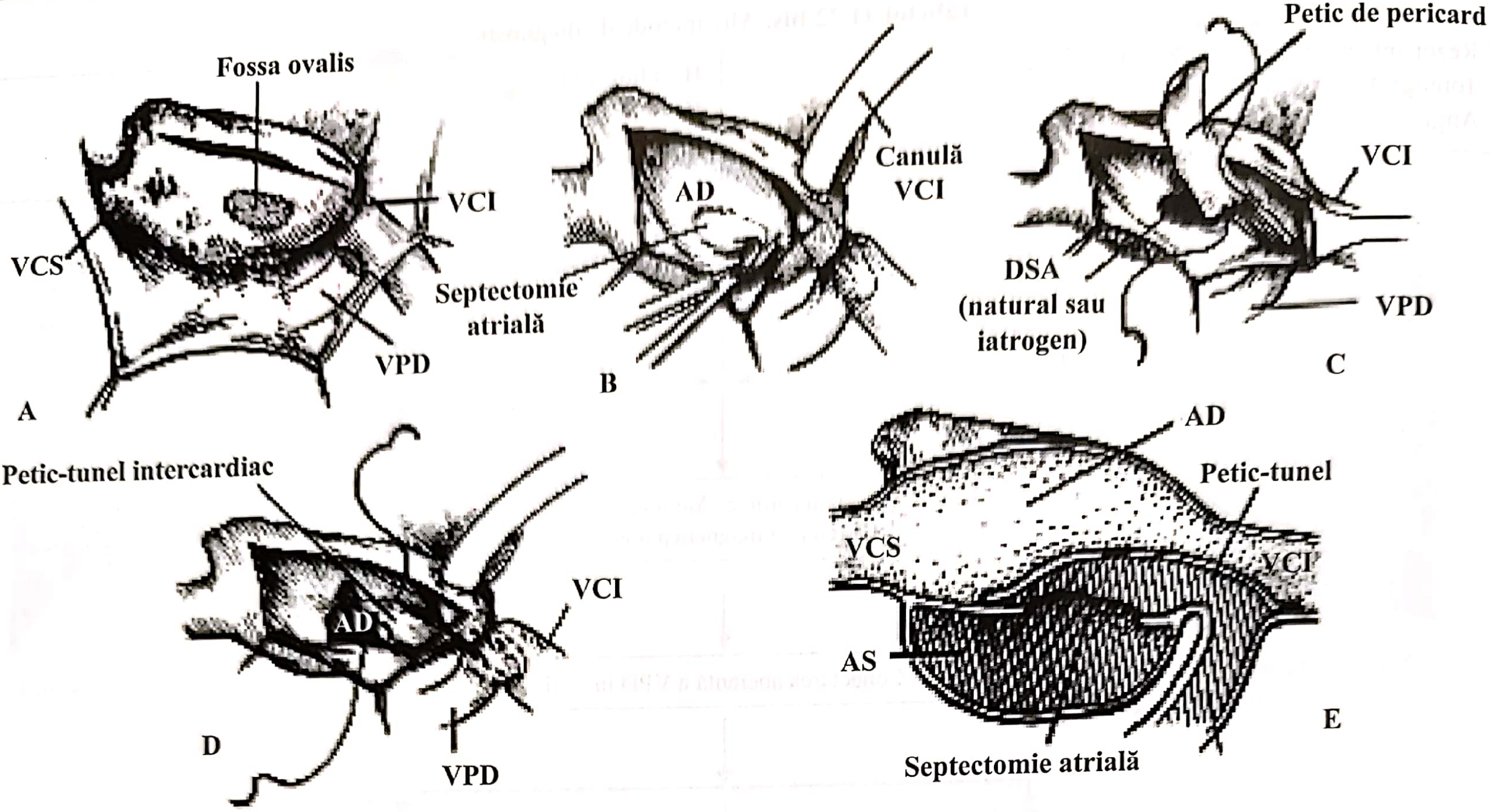
Fossa ovalis
VCS
VCI
Septectomie atrială
VPD
A
AD
Canulă VCI
B
Petic de pericard
VCI
DSA (natural sau iatrogen)
VPD
C
Petic-tunel intercardiac
AD
VCI
VPD
D
AD
Petic-tunel
VCS
VCI
AS
Septectomie atrială
E

Fig. 41.14. Tratament chirurgical în drenaj venos pulmonar aberant parțial al venelor pulmonare drepte în vena cavă inferioară, sindrom scimitar (după Kirklin modificat) **[15]**.

A. Atriotomie dreaptă oblică prelungită spre vena cavă inferioară (VCI). După retractarea peretelui atriului drept (AD) se vizualizează orificiul de drenaj al venelor pulmonare drepte (VPD) în vena cavă inferioară (VCI) și septul interatrial intact. **B.** Se efectuează septectomia atrială generoasă prin excizia membranei fosei ovale cu extindere spre VCI. **C.** Se suprimă canula VCI și în arest circulator limitat se inițiază sutura peticului în jurul marginii inferioare a orificiului de drenaj al VPD. **D.** Se folosește de obicei un petic-tunel din pericard tratat cu glutaraldehidă, pentru reorientarea drenajului aberant din venele pulmonare drepte (VPD) prin DSA nou creat în atriul stâng (AS). **E.** Corecție chirurgicală – secțiune transversală.

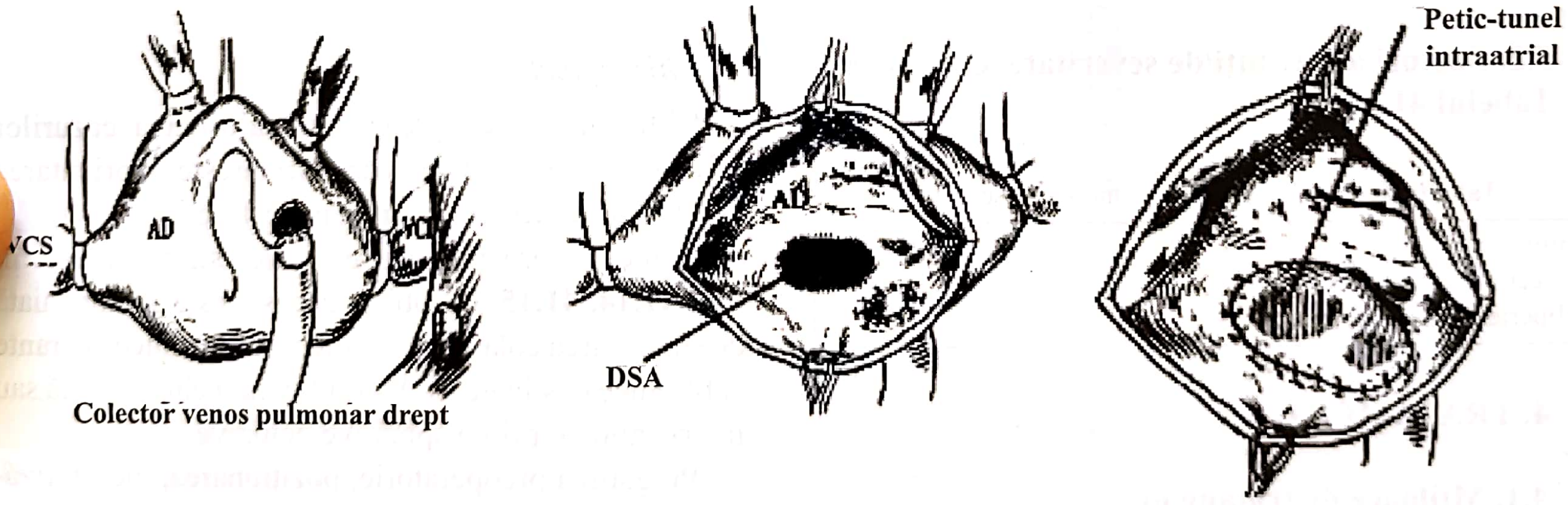
VCS
AD
VCI
Colector venos pulmonar drept
AD
DSA
Petic-tunel intraatrial

Fig. 41.15. Tehnici chirurgicale alternative în drenaj venos pulmonar aberant parțial al venelor pulmonare drepte în vena cavă inferioară, sindrom scimitar (după Mavroudis, modificat) **[8]**.

A. Colectorul venos comun aberant se secționează la nivel diafragmatic și se reimplantează extra-cardiac la nivelul peretelui posterior al atriului drept (AD). **B.** După efectuarea atriotomiei drepte se vizualizează anastomoza nou creată anterior; se efectuează septectomia atrială sau se mărește un DSA existent, prin excizia membranei fosei ovale. **C.** Se folosește de obicei un petic-tunel din pericard tratat cu glutaraldehidă, pentru reorientarea drenajului aberant din venele pulmonare drepte (VPD) prin DSA nou creat în atriul stâng (AS).

Loboctomia sau pneumoctomia pot reprezenta alterntive la pacienții cu complicații pulmonare severe și flux sanguin pulmonar compromis ireversibil, datorită HTP sau drenajului pulmonar aberant obstructiv.

4.2. Îngrijire postoperatorie

Îngrijirea și monitorizarea postoperatorie în terapie intensivă (**Tabelul 41.39**).

4.3. Tratament chirurgical

Vârstă

Corecția chirurgicale în SS variază de la vârsta de nou-născut până la momentul prezentării în serviciul de specialitate (**Tabelul 41.24, Tabelul 41.25**).

5. REZULTATE

5.1. Supraviețuire

Date din literatură prezintă o rată de supraviețuire de aproximativ 100% la 5 ani postoperator, dar cu o incidență semnificativ crescută a obstrucției venoase pulmonare la distanță (peste 50% dintre pacienți).

În forma infantilă a SS, mortalitatea precoce (intraspitalicească) este mai mare, fiind dependentă de gradul hipoplaziei pulmonare și de severitatea HTP.

5.2. Morbiditate

În ciuda utilizării unei tehnici chirurgicale corecte și adecvate, fluxul sanguin pulmonar drept rămâne uneori diminuat.

Tabelul 41.39. Îngrijirea și monitorizarea postoperatorie în terapie intensivă

Monitorizarea presiunii AS: 48 h	
Tratamentul acidozei metabolice	
PaCO2 menținut scăzută: 25–35 mm Hg (hiperventilație)	
Fentanyl: 36 h (previne crizele pulmonare hipertensive paroxistice)	
Vasodilatatoare pulmonare: previne vasospasmul • *Tolazoline* (bolus: 2 mg • kg–1 • h–1 perfuzie continuă: 1-2 mg • kg–1 • h–1 • *Prostaciclin (PGI2)* • *Dobutamine* • *Milrinone*	combaterea HTP arterială

Tabelul 41.24. Indicații

Generale	Particulare
QP/QS < 2	Lobectomie sau pneumectomie • *anomalii bronșice(diverticuli, chisturi)* • *plămân cu inflamație cronică*

Tabelul 41.25. Constraindicații [8]

Absolute	
Plămânul cu DVPAP prezintă: • *inflamație cronică* • *vascularizație arterială patologică* • *incapacitate de realizare satisfăcătoare a schimburilor gazoase*	Boală vasculară pulmonară (sindrom Eisenmenger) • **RpI = 8-12 u.m^2 în condiții bazale* • *RpI ≥ 7 u.m^2 după administrare devasodilatatoare pulmonare*

***RpI**, Valoarea absolută a rezistenței vasculare pulmonare, la momentul măsurării, raportată la suprafața corporală.

Reintervenția chirurgicală

Reintervenția chirurgicală în sindromul scimitar se impune pentru anumite complicații care pot apărea (**Tabelul 41.27**) și comportă în general un risc redus, fără mortalitate, în majoritatea cazurilor.

6. EVOLUȚIA POSTCHIRURGICALĂ

6.1. Dispensarizare

În Clinica de chirurgie cardio-vasculară din Cluj, protocolul de urmărire postoperatorie începe precoce în sala de operație, unde, pe lângă monitorizarea de rutină, se poate impune o evaluare ecocardiografică transesofagiană (ETE), ulterior în terapia intensivă și ori de câte ori este necesar până la externare. Primul control se efectuează în clinica noastră la o lună de la externare și constă într-o evaluare medicală (pediatru cardiolog) și chirurgicală, iar ulterior periodic la 3–6–12 luni postoperator (**Tabelul 41.28**), prin medicul de familie, medicul de specialitate (pediatru cardiolog, ecografist), din spitalul județean și la nevoie dintr-o clinică de specialitate (Cluj sau arondată domiciliului).

6.2. Tratament medical

Tratamentul medical postoperator este legat și determinat de apariția unor complicații, unele dintre ele redutabile (vezi **6.3. Complicații**).

6.3. Complicații

Sunt asemănătoare cu cele descrise în alte tipuri de drenaj venos pulmonar aberant: dehiscența precoce sau tardivă a peticului intra-cardiac, obstrucție venoasă pulmonară, trombembolism, tulburări de ritm endocardită bacteriană (**Tabelul 41.26, 41.27**).

Tabelul 41.26. Complicații postoperatorii tardive în sindrom scimitar

Îngustarea diametrului VCI Obstrucție venoasă pulmonară Hemoliză (determinată de utilizarea peticului intraatrial din material sintetic)

Tabelul 41.27. Complicații postoperatorii

Dehiscența peticului intraatrial (0,5%) Stenoză, obstrucție VCI Obstrucție venoasă pulmonară	Redirecționare greșită a colectoarelor venoase pulmonare sau sistemice Endocardită bacteriană

6.4. Recuperare (vezi 5.2. Morbiditate). Reinserție socio-profesională

În ciuda rezultatelor bune post-operator, cu o rată de supraviețuire de aproximativ 100% la 5 ani post-operator, există totuși o incidență semnificativ crescută a obstrucției venoase pulmonare la distanță, iar fluxul sanguin pulmonar drept rămâne diminuat (peste 50% dintre pacienți).

În situații excepționale de SS care dezvoltă HTP severă și eventual boală vasculară pulmonară, cu toate consecințele acesteia, se va impune un program de recuperare și integrare socio-familială, particular, adaptat fiecărui caz în parte.

III. DRENAJUL VENOS PULMONAR ABERANT TOTAL

1. ISTORIC

Drenajul venos pulmonar aberant total (DVPAT) a fost descris inițial postmortem de Wilson în 1798. În 1941 Muller a prezentat prima intervenție chirurgicală paliativă, iar ulterior, în 1959, Lewis și Varco au raportat cu succes cea dintâi corecție chirurgicală în DVPAT.

Tabelul 41.28. Ghid de urmărire postoperator în sindrom scimitar

Postoperator		
1 și 6 luni	**18 luni**	**Peste 18 luni**
Rutină:examen clinic, ECG în repaos, radiografie toracică, laborator clinic	Rutină + ECG la efort (> 6 ani)	Rutină
2-D eco + Doppler	2-D eco + Doppler (gradient)	2-D eco + Doppler
	Cateterism (cazuri selecționate)	Cateterism (cazuri selecționate)

Caseta 41.14

Sindromul scimitar
Acesta este format dintr-o constelaţie de anomalii incluzând conexiunea venoasă pulmonară anormală totală sau parţială a atriului drept la vena cavă inferioară, frecvent asociată cu hipoplazia arterei pulmonare drepte şi a plămânului drept. Porţiunea inferioară a plămânului drept tinde să primească sângele arterial prin colaterale de la aorta abdominală. Numele sindromului derivă de la prezenţa pe radiografia toracică postero-anterioară a unei umbre determinată de conexiunea venoasă anormală, care se aseamănă cu o sabie turcească sau iatagan. Leziunile asociate se întâlnesc în 25% dintre cazuri, cele mai frecvente sunt DSA, DSV, canal arterial permeabil, coarctaţie de aortă şi tetralogie Fallot.
Prezentare ***Pacienţii se pot prezenta cu:*** • suflu cardiac determinat de lezunile asociate; • radiografie toracică anormală – cordul în centru sau dextropoziţie datorită hipoplaziei plămânului drept cu vena scimitară; • dispnee de efort şi/sau palpitaţii, depinzând de gradul anomaliei hemodinamice implicate; • infecţii pulmonare frecvente cu sau fără hemoptizie datorită sechestrării pulmonare.
Diagnostic Diagnosticul este suspicionat după aspectul radiografiei toracice; următoarele teste trebuie luate în considerare: • ecocardiografie – pentru a observa anatomia intracardiacă, prezenţa sau absenţa dilatării inimii drepte şi pentru a estima presiunea arterială pulmonară; vasele colaterale cu flux continuu având originea în aorta abdominală; ecocardiografia transesofagiană poate fi necesară pentru a delimita întoarcerea venoasă pulmonară; • RMN cardiac – pentru a delimita traseul venei scimitare şi a vaselor colaterale din aorta abdominală spre plămânul drept; RMN cardiac arată totodată anatomia intracardiacă, poate calcula magnitudinea şuntului stânga-dreapta, stabileşte prezenţa şi gradul hipoplaziei arterei pulmonare drepte şi furnizează informaţii asupra patologiei pulmonare asociate; • cateterism cardiac – pentru a evalua rezistenţa vasculară pulmonară, gradul hipoplaziei arterei pulmonare drepte, precum şi natura şi traseul întoarcerii pulmonare drepte; acestea pot fi totodată ocluzionate cu o diversitate de catetere ca parte a protocolului de management adresat sechestrării pulmonare recurente.
Management Depinde de: • leziunile asociate care determină necesitatea şi natura intervenţiei; • gradul dilatării atriale drepte ce rezultă din anomalia parţială de conexiune venoasă pulmonară; • prezenţa şi frecvenţa complicaţiilor pulmonare.

Kirklin a efectuat în acelaşi an prima intervenţie chirurgicală în circulaţie extracorporeală (CEC), iar Barratt-Boyes au utilizat tehnici de hipotermie pro-fundă şi arest circulator, metode care au condus la scăde-rea semnificativă a mortalităţii şi la o îmbunătăţire a evoluţiei postoperatorie la nou-născut şi la copilul mic cu DVPAT (faţă de tehnica de CEC convenţională, cu o rată impresionantă de deces la această categorie de pacienţi).

2. NOSOLOGIE

2.1. Definiţie

Drenajul venos pulmonar aberant total reprzintă o malformaţie caracterizată prin absenţa unei conexiuni directe între drenajul venos pulmonar în totalitate şi atriul stâng (AS). Venele pulmonare tributare ambilor plămâni sunt conectate direct sau indirect (prin colectoarele venoase aferente) la atriul drept (AD). Colectorul venos patologic poate fi permeabil (neobstructiv) sau se pot întâlni diferite grade de stenoză la acest nivel.

Supravieţuirea imediat după naştere este condiţionată de existenţa unei defect septal atrial (DSA) sau a unui foramen ovale patent (FOP), cu şunt stânga-dreapta de regulă nerestrictiv; în anumite cazuri pot exista diferite grade de obstrucţie a drenajului venos aberant.

2.2. Morfopatologie

O clasificarea morfologică generală a drenajului venos pulmonar aberant este cea propusă de R. Anderson (**Fig. 41.1**) **[1]**, în timp ce clasificarea pentru DVPAT este prezentată în **Fig. 41.16 [16]**.

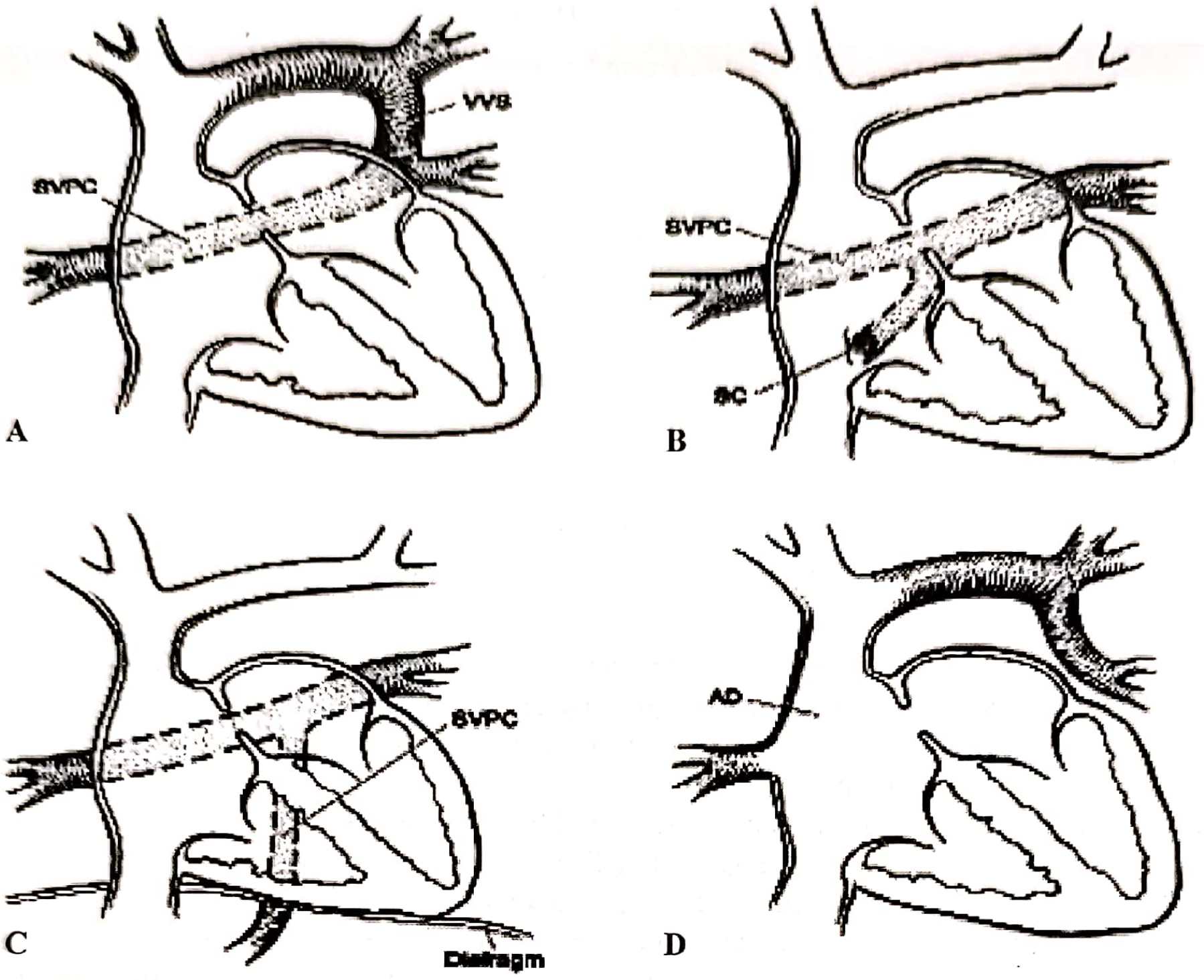

Fig. 41.16. Clasificarea drenajului venos pulmonar aberant total (după Kirklin, modificat).
A. Supracardiac, în care sinusul venos pulmonar comun (SVPC) se conectează la vena inominată stângă (VIS) cu ajutorul unei vene verticale stângi (VVS). **B.** Cardiac, SVPC se deschide prin intermediul sinusului coronarian (SC) în atriul stâng (AS). **C.** În tipul infracardiac SVPC drenează în 65% din caxuri în vena portă (VP) sau în ductul venos subdiafragmatic. **D.** Mixt în care lipseşte SVPC, iar venele pulmonare se conectează aleator la nivel cardiac; de obicei drenajul venos pentru lobul superior stâng (LSS) se realizează în VVS, iar în rest DVPA pentru ceilalţi doi plămâni în SC.

Anatomia venelor pulmonare

Tabelul 41.29

Indiferent de tipul de conectare în DVPAT, venele pulmonare drepte şi stângi converg, dând naştere unui sinus venos pulmonar comun (SVPC), care drenează la rândul său în circulaţia venoasă sistemică, într-una din modalităţile descrise. Colectorul venos comun este de regulă situat posterior faţă de pericard şi orientat transversal. În unele cazuri de drenaj aberant mixt, SVPC poate fi absent.

Drenajul venos pulmonar obstructiv reprezintă o patologie asociată severă şi afectează venele care conectează SVPC la drenajul venos sistemic. Stenoza poate fi localizată la joncţiunea dintre venele verticale stângi (VVS) fie cu vena innominată stângă (VIS) sau cu SVPC, fie la joncţiunea dintre colectorul venos comun şi vena cavă superioară (VCS). O obstrucţie severă mecanică se descrie în cazul în care VVS are un traiect patologic, posterior faţă de artera pulmonară stângă, şi este comprimată între aceasta şi bronşia principală stângă. În DVPAT în SC, obstrucţia poate apărea la joncţiunea dintre SVPC şi SC. În tipul infracardiac, stenoza este localizată la unirea cu vena portă sau cu ductul venos, iar colectorul venos poate fi comprimat la nivelul pasajului transdiafragmatic. Rareori obstrucţia venoasă se datorează apariţiei unor stenoze individuale ale venelor pulmonare în apropierea sau la joncţiunea cu SVPC.

Cavităţi cardiace

Supravieţuirea imediat după naştere este condiţionată de existenţa unei comunicări interatriale (DSA sau foramen ovale patent (FOP)), care de obicei este largă, nerestrictivă. Atriul drept este mărit şi hipertrofiat, în timp ce AS este neobişnuit de mic (probabil datorită absenţei drenajului venos pulmonar de la acest nivel). Ventriculul stâng (VS) prezintă de cele mai multe ori dimensiuni normale. Aspectul ventriculului drept (VD) depinde de amploarea fluxului sanguin pulmonar, de existența și gradul stenozei colectorului venos pulmonar comun și de tipul DVPAT. În tipul infracardiac, VD este normal, în timp ce în cel supradiafragmatic VD este hipertrofiat și dilatat, iar septul interventricular este de asemenea hipertrofiat (**Tabelul 41.30**).

Vascularizație pulmonară

Copilul mic prezintă de cele mai multe ori hipertensiune pulmonară severă (HTP), găsindu-se la examenul anatomo-patologic modificări caracteristice diferitelor grade ale acesteia (**Tabelul 41.31**).

2.3. Leziuni cardiace asociate (Tabelul 41.32, Caseta 41.16)

2.4. Fiziopatologie

În DVPAT, AS poate fi considerat, cel puțin din punct de vedere teoretic, ca o cavitate comună (unică) în care se realizează amestecul intracardiac; această situație poate fi demonstrată prin valorile similare ale Sat O_2 și ale concentrației în oxigen din AS, AD, din circulația arterială pulmonară și sistemică. Există însă abateri de la acest fapt, în funcție de tipul de drenaj aberant; astfel, în cel infracardiac, saturația arterială sistemică este superioară față de cea pulmonară.

Tabelul 41.29. Drenaj venos pulmonar aberant total. Modalități de conectare

Supracardiac **45%**	**Cardiac** **25%**	**Infracardiac** **25%**	**Mixt** **5%**
Venă verticală stângă ↓ Venă innominată stângă	Sinus coronarian (SC) ↓ Atriu drept (AD)	Venă portă (65%) Duct venos	Lob superior stâng ↓ Venă verticală stângă
Venă cavă superioară stângă (rar)	AD direct (rar)	Venă gastrică	DVPA pentru ceilalți doi plămâni ↓ SC
		Vene hepatice dreaptă, stângă	
Venă azygos (rar)	Combinat (AD și SC)	Vena cavă inferioară	

Tabelul 41.30. Aspectul cavităților cardiace în drenaj venos pulmonar aberant total

Atriu drept: dilatat și hipertrofiat Atriu stâng: redus în dimensiuni Ventricul stâng: dimensiuni normale	Ventricul drept • *normal: infracardiac* • *hipertrofiat și dilatat: supradiafragmatic* Sept interventricular • *hipertrofiat: supradiafragmatic*

Tabelul 41.31. Modificări anatomo-patologice la nou-născut și copilul mic cu drenaj venos pulmonar aberant total

Hipertrofie musculară în peretele arterelor pulmonare Hipertrofia peretelui arterelor pulmonare Hipertrofia peretelui venos

Tabelul 41.1 Op TIM.
Drenajul venos pulmonar aberant total

1. Tip supracardiac	• în vena cavă superioară dreaptă • în vena cavă superioară stângă • în vena azygos • în vena nenumită stângă sau dreaptă
2. Tip cardiac	• în atriul drept • în sinusul venos coronarian
3. Tip infracardiac	• în vena portă • în ductul venos • în vena cavă inferioară • în vena gastrică • în vena hepatică
4. Tip mixt	

Caseta 41.15

Morfologie

Toate venele pulmonare se leagă anormal de atriul drept, fie direct, fie prin sinusul coronarian, vena cavă superioară sau vena cavă inferioară.

Această malformaţie se prezintă sub forma a trei tipuri de bază:

- ***supracardiacă***: conexiunea aberantă se realizează cu o venă verticală ascendentă, de obicei pe partea stângă, şi conectată la vena nenumită stângă; este posibilă obstrucţia venoasă pulmonară;
- ***cardiacă***: venele pulmonare se leagă direct de atriul drept sau (mai frecvent) de sinusul coronarian; obstrucţia venoasă pulmonară este rară;
- ***infracardiacă*** (sau infradiafragmatică): conexiunea se realizează cu venele intraabdominale (cel mai frecvent cu vena portală); obstrucţia venoasă pulmonară este foarte frecventă;
- ***mixtă***: întregul drenaj venos pulmonar se realizează prin două sau mai multe dintre conexiunile descrise mai sus.

Tabelul 41.32.
Anomalii cardiace asociate

Simple	Complexe
Defect septal atrial (majoritatea) Canal arterial permeabil (majoritatea) Defect septal ventricular (rar)	Tetralogie Fallot Ventricul drept cu dublă cale de ieşire Arc aortic întrerupt Isomerism atrial

Caseta 41.16

Boli asociate

- DSV;
- canal arterial permeabil;
- cor triatriatum;
- coarctaţie de aortă;
- arc aortic întrerupt;
- stenoză aortică;
- stenoză pulmonară;
- foarte rar, malformaţii cono-truncale: tetralogia Fallot, transpoziţie de vase mari, ventricul drept cu dublă cale de ieşire;
- frecvent la pacienţii cu situs ambiguus şi/sau izomerism atrial (drept).

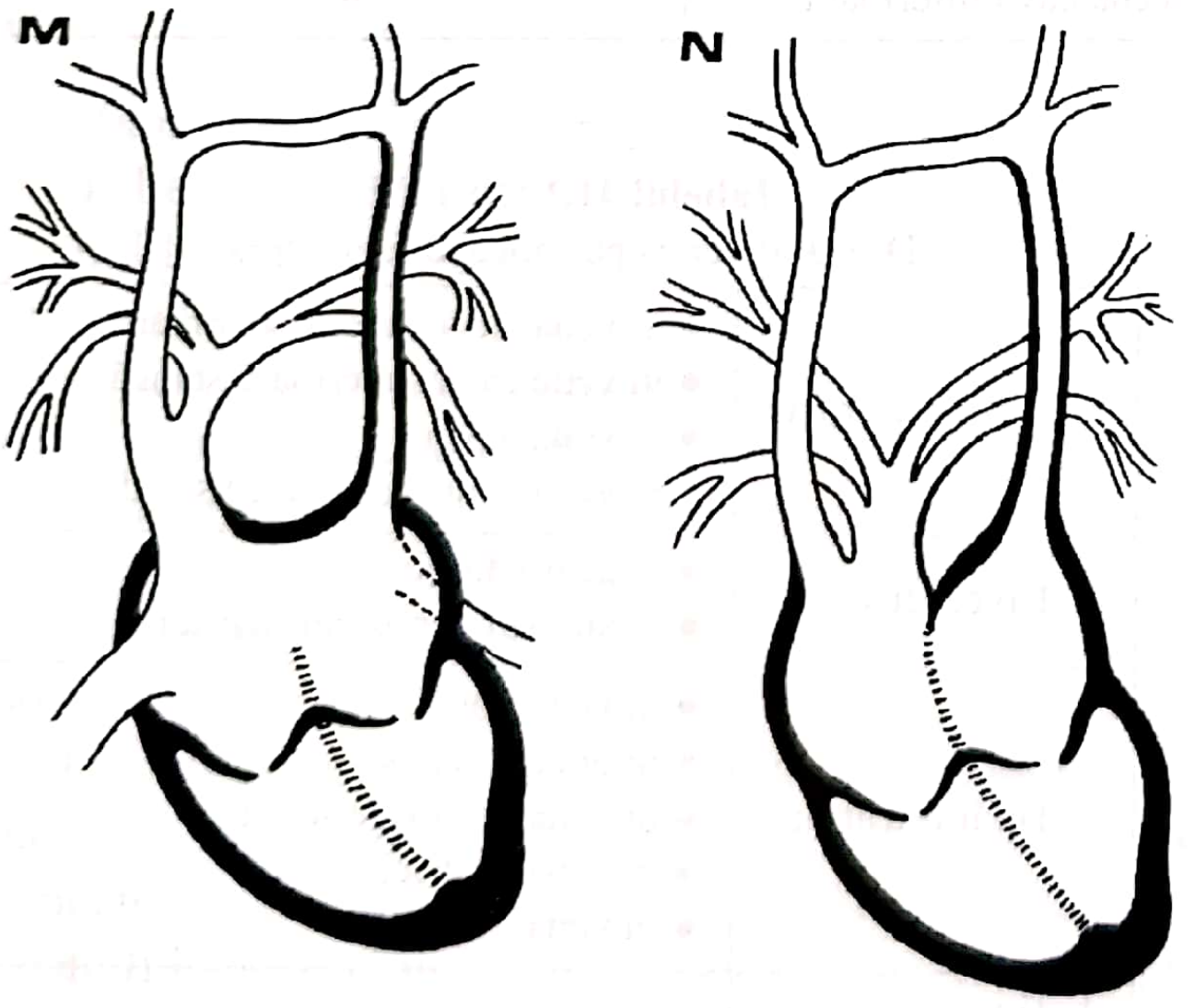

Fig. 41.9. Op TIM. Schema drenajului venos pulmonar aberant total în asociere cu persistenţa venei superioare stângi

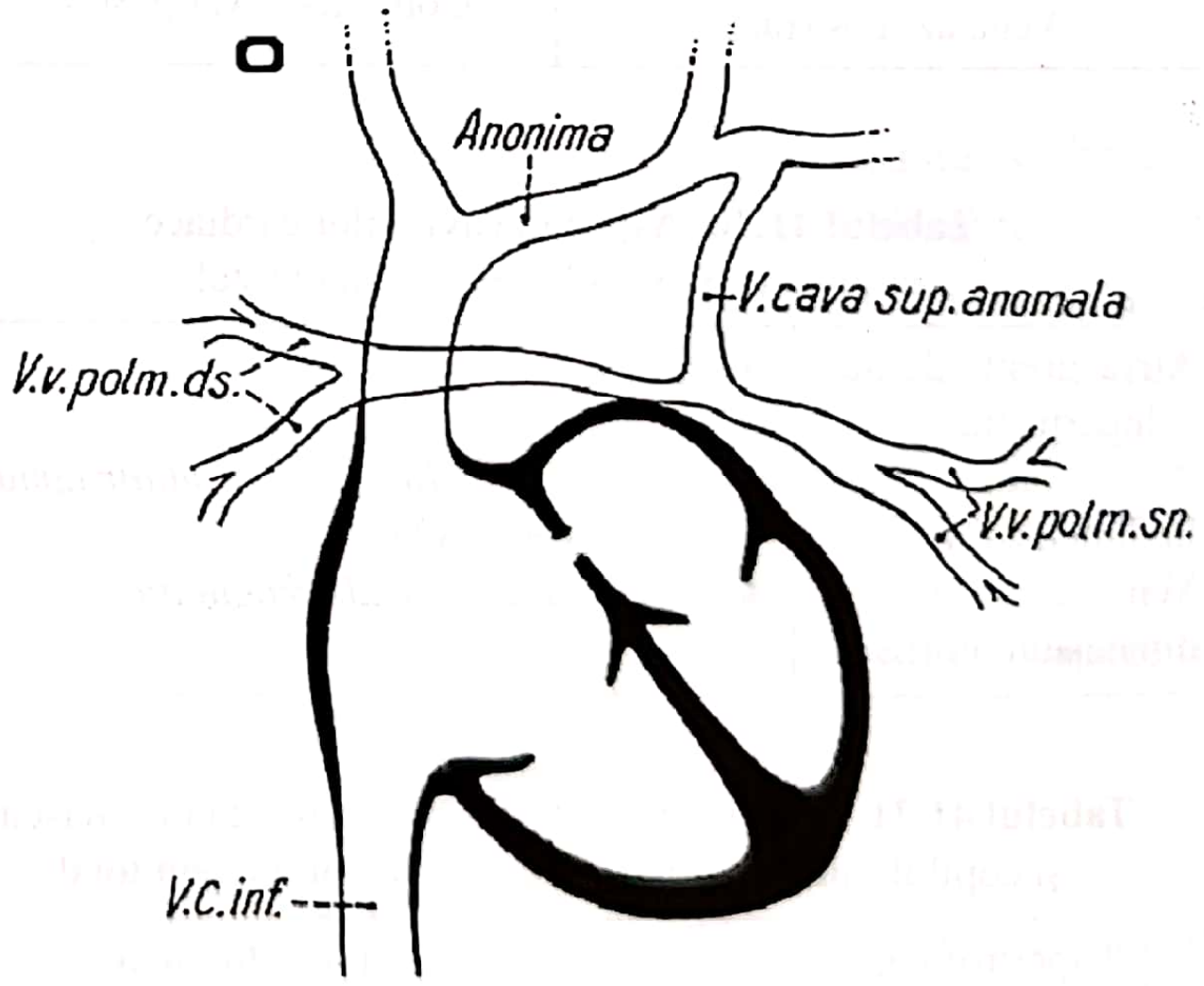

Fig. 41.10. Op TIM. Schema drenajului venos pulmonar aberant total în vena cavă superioară stângă persistentă, în asociere cu defectul septal atrial.



Fig. 41.11. **Op TIM.** Schema hemodinamică a drenajului venos pulmonar aberant total în vena nenumită

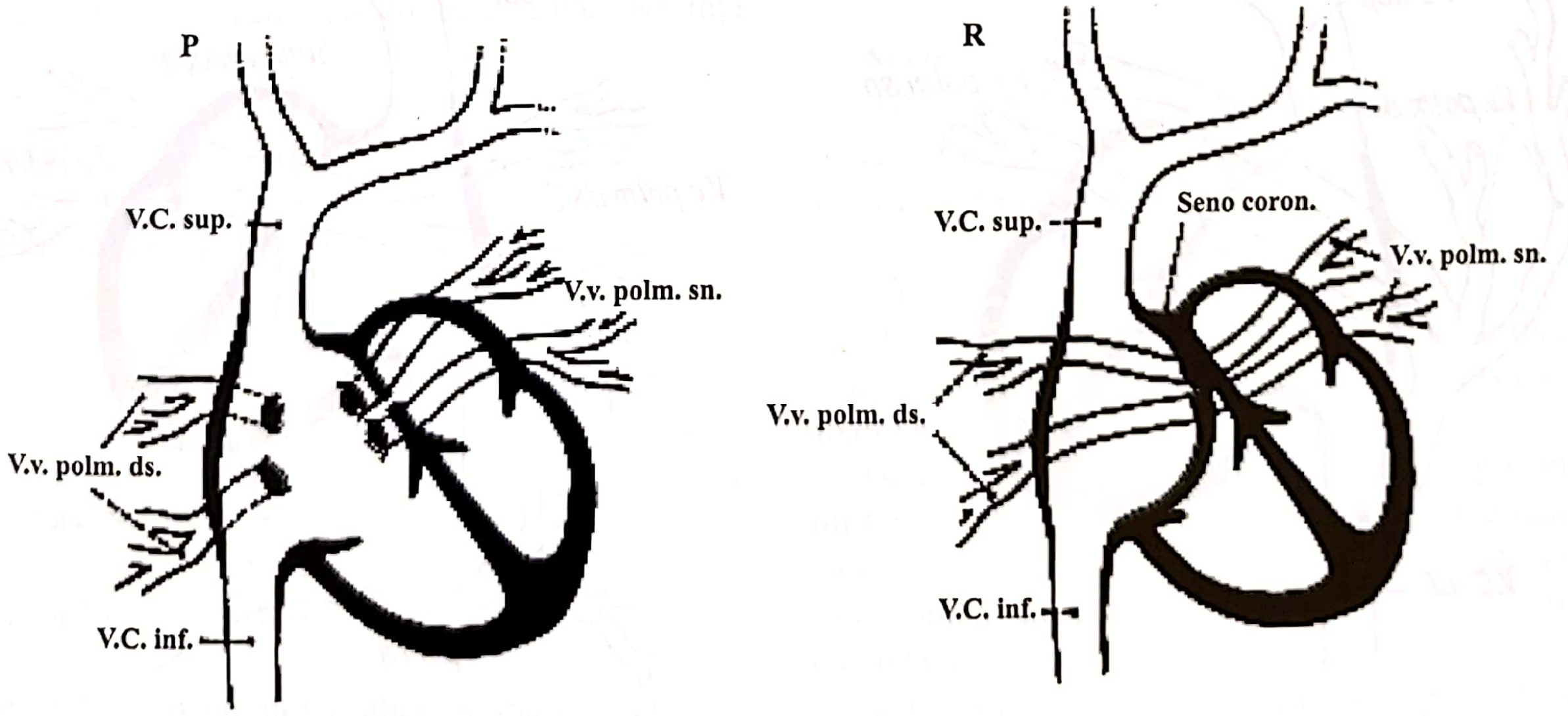
P
V.C. sup.
V.v. polm. sn.
V.v. polm. ds.
V.C. inf.
R
Seno coron.
V.C. sup.
V.v. polm. sn.
V.v. polm. ds.
V.C. inf.

Fig. 41.12. Op TIM. Schema drenajului venos pulmonar aberant total: P – în atriul drept; R – în sinusul coronar

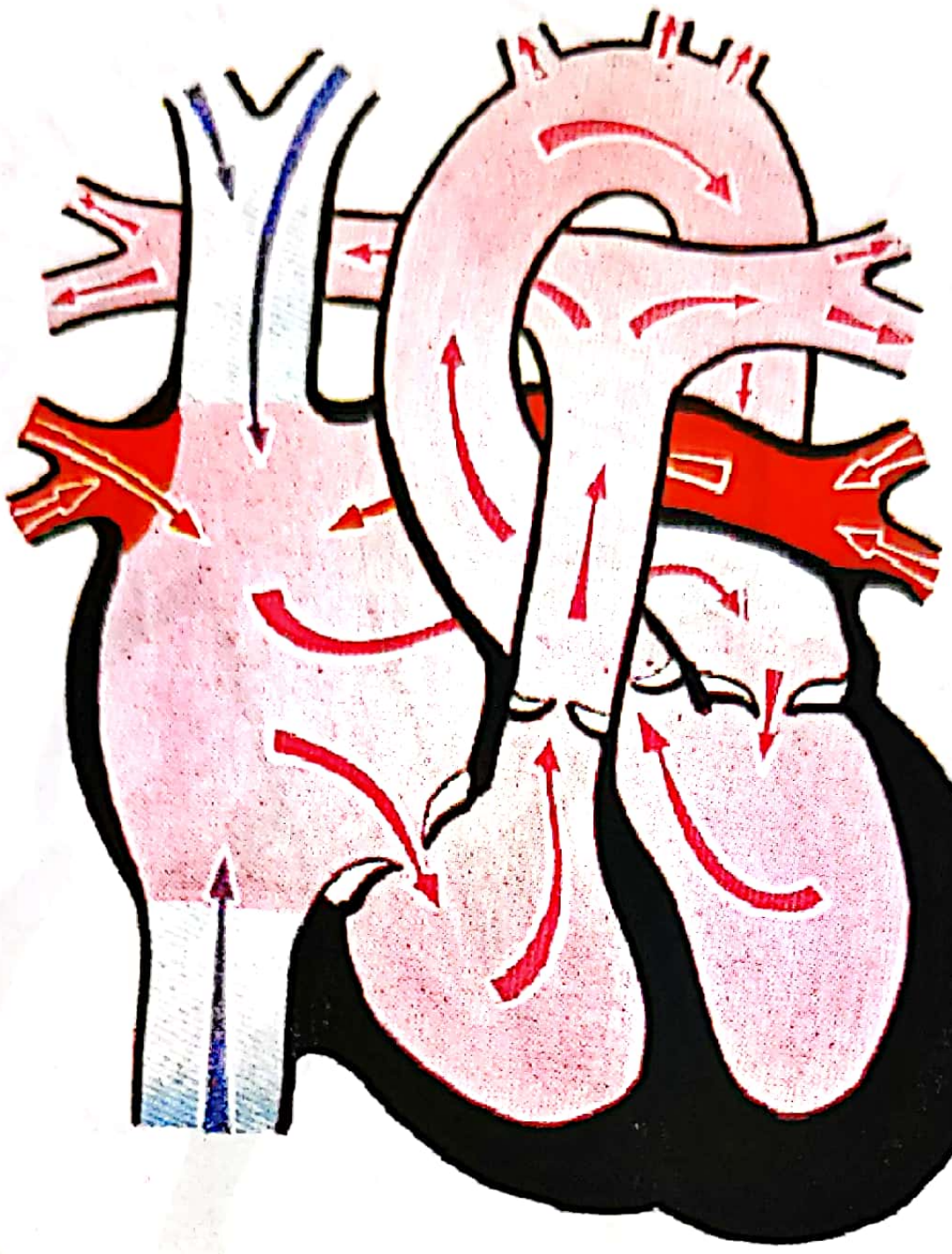

Fig. 41.13. Op TIM. Schema hemodinamică a drenajului venos pulmonar aberant total în atriul drept

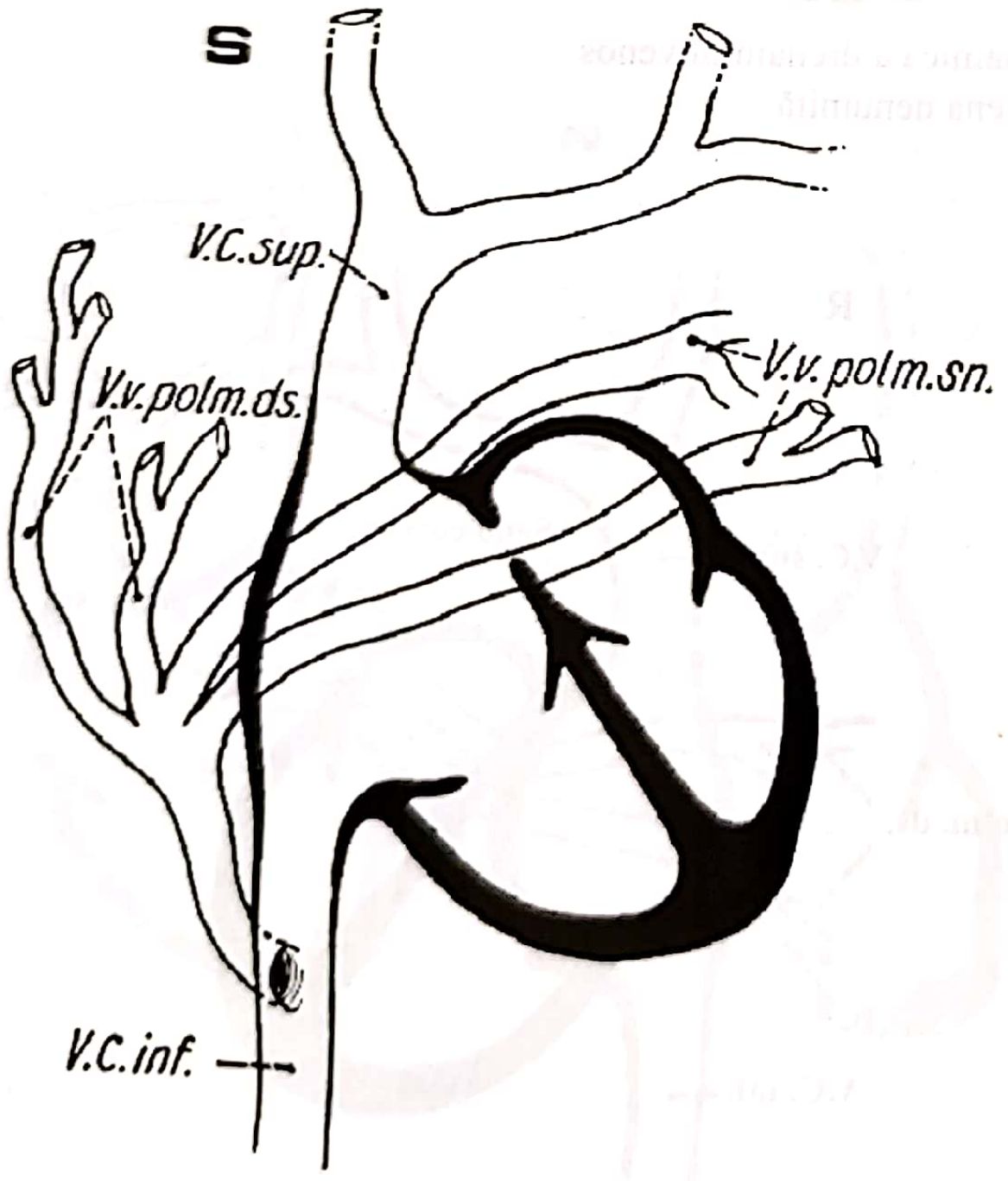
S
V.C.sup.
V.v.polm.ds.
V.v.polm.sn.
V.C.inf.

Fig. 41.14 Op TIM. Schema drenajului venos pulmonar aberant total în vena cavă inferioară

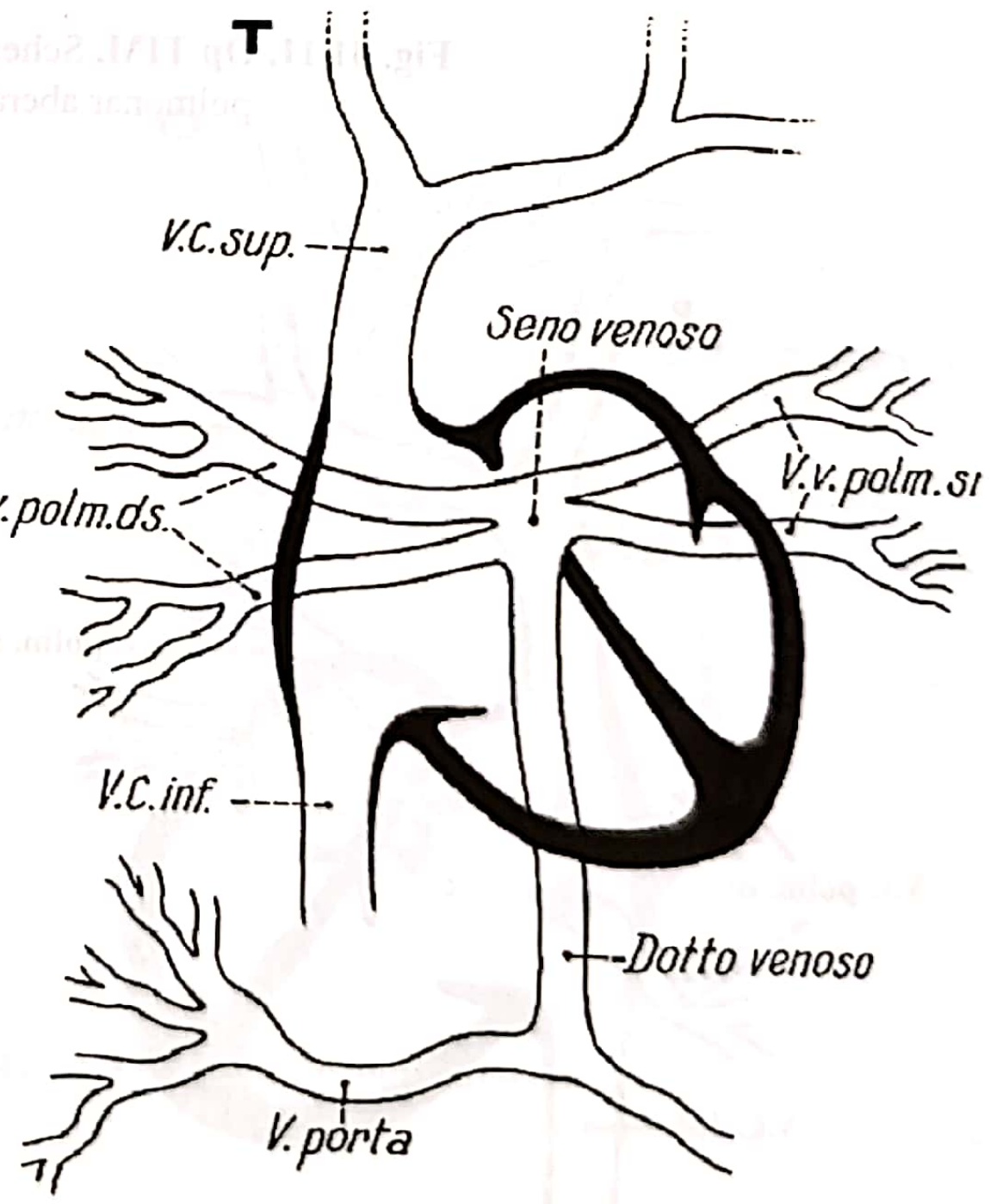
T
V.C.sup.
Seno venoso
V.v.polm.si
V.v.polm.ds.
V.C.inf.
Dotto venoso
V.porta

Fig. 41.15 Op TIM. Schema drenajului venos pulmonar aberant total în vena portă

Caseta 41.17

Fiziopatologie

- Șunt total stânga-dreapta, cu încărcare de volum a inimii drepte și flux sangvin pulmonar crescut;
- Șunt dreapta-stânga la nivel atrial, cu umplere ventriculară stângă defectuoasă în cazul (rar) de comunicare interatrială restrictivă;
- Congestie venoasă pulmonară și hipertensiune pulmonară (adesea la nivel suprasistemic) în cazul conexiunii venoase pulmonare obstrucționate.

După naștere, rezistența vasculară pulmonară scade dramatic, iar fluxul sangvin pulmonar crește. Fluxul sangvin pulmonar crescut, datorat refluxului venos pulmonar aberant total, în absența obstrucției venoase pulmonare, duce la refluxul crescut de sânge către drenajul venos pulmonar aberant, iar de aici curgerea înapoi în atriul drept și ventriculul drept. În funcție de prezența și gradul șuntării dreapta-stânga la nivel atrial, debitul ventricular stâng este fie menținut, fie scăzut, în timp ce debitul ventricular drept crește semnificativ.

Datorită acestei camere comune în care se efectuează mixica intracardiacă există o relație directă între mărimea fluxului sanguin pulmonar și Sat O_2 arterială, ce determină un consum constant de oxygen, și nivelul hemoglobinei sanguine. La acești pacienți raportul debitelor pulmonar și sistemic (Q_P/Q_S) este condiționat de mărimea debitului sanguin pulmonar (DSP), iar rezistența vasculară pulmonară (RVP) este invers proporțională cu DSP, Sat O_2 arterială.

Datorită amestecului dintre sângele venos sistemic și cel pulmonar, există întotdeauna un grad de desaturare arterială sistemică. Gradul de cianoză este condiționat de raportul debitelor pulmonar și sistemic (Q_P/Q_S), care este legat de rezistențele vasculare relative pulmonare și sistemice și de prezența sau absența obstrucției la nivelul drenajului venos pulmonar aberant (DVPA). Hipertensiunea arterială pulmonară (HTP) la valori sistemice este o consecință obstrucției DVPA [12].

3. ETIOPATOGENIE

3.1. Incidență. Prevalență

Drenajul venos pulmonar aberant total reprezintă aproximativ 1–3% din totalul cardiopatiilor congenitale. Tipul supracardiac se întâlnește în 45%, cardiac în 25%, infra-cardiac în 25% și mixt în 5% din cazuri (**Tabelul 41.29**).

3.2. Embriopatogeneză

Drenajul venos pulmonar aberant apare ca urmare a lipsei de coaptare între o parte din plexurile venoase pulmonare și vena pulmonară comună, concomitent cu existența unei comunicări între plexurile venoase pulmonare și sistemul ombilico-vitelin.

Absența sau încorporarea patologică a venei pulmonare comune la nivelul cordului (atriu comun) stau la baza apariției DVPAT, în care persistă de regulă una sau mai multe colectoare venoase pulmonare aberante primitive (**Fig. 41.4**).

Caseta 41.18

Incidență

Conexiunea venoasă pulmonară aberantă totală este a 15-a boală cardiacă congenitală ca incidență (1,4% din defectele cardiace congenitale)

4. DIAGNOSTIC

4.1. Clinic

Semne clinice

Acestea nu sunt absolut particulare în DVPAT și diferă în funcție de vârsta pacientului și de asocierile morbide (**Tabelul 41.33**).

Simptome

Deseori, diagnosticul în DVPAT poate fi trecut cu vederea datorită unor simptome necaracteristice și nu foarte evidente.

De cele mai multe ori, nou-născutul se prezintă cu un tablou clinic sever, dominat de tahipnee marcată, care trebuie să ridice suspiciunea de boală (se va ține cont și de diagnosticul diferențial). De obicei cianoza nu este foarte exprimată, excepție făcând cazurile cu drenaj venos obstructiv important sau cu persistență de canal arterial larg și șunt dreapta-stânga (**Tabelul 41.34**).

Tabelul 41.33. Semne clinice

Copil mic	Copil mare
Suflu sistolic de ejecţie precordial Ritm de galop Suflu sistolic tricuspidian Zgomot 2 cardiac singular sau dedublat scurt	Similare cu ale unui DSA larg

Tabelul 41.34. Tablou clinic la nou-născutul critic cu DVPAT obstructiv

Insuficienţă cardiacă congestivă (flux sanguin pulmonar crescut) • tahicardie • tahipnee • hepato-megalie • retenţie lichidiană Insuficienţă respiratorie precoce • cianoză severă • hipoxemie (PO2 < 30 mm Hg) Cardiomegalie Funcţia biventriculară diminuată Sindrom de debit cardiac scăzut	Acidoză metabolică precoce, severă ↓ ← *DVPAT obstructiv* Necroză miocardică rapidă Hipertensiune arterială pulmonară • retard de creştere

Tabloul clinic la nou-născut şi copilul mic non-critic, cu DVPAP fără semne de HTP, este similar cu cel întâlnit în DSA larg (cianoză minimă).

Copilul mare care supravieţuieşte peste un an, fără tratament chirurgical, prezintă de regulă un DSA larg, iar tabloul clinic este similar cu al pacientului cu şunt stânga-dreapta semnificativ. În a doua decadă de viaţă, se dezvoltă boala vasculară pulmonară (sindrom Eisenmenger), cu toate consecinţele acesteia (**Tabelul 41.35**).

4.2. Paraclinic

Electrocardiografia indică hipertrofie VD.

Radiologic

Dimensiunile cardiace pot fi normele, în DVPAT obstructiv, în timp ce în cazurile cu flux pulmonar crescut, acestea sunt mărite variabil. La copilul mare, cu drenaj aberant în VIS, apar semne radiologice caracteristice („om de zăpadă" sau de „cifra 8") (**Fig. 41.17**) **[16]**.

Ecocardiografie

Reprezintă examinarea de elecţie în definirea cu precizie a diagnosticului şi a stabilirii conduitei chirurgicale adecvate, mai ales la nou-născut cu DVPAT obstructiv, cu simptomatologie severă; în aceste cazuri, cateterismul cardiac ar întârzia inutil momentul operator şi ar accentua insuficienţa cardiacă şi edemul pulmonar (**Fig. 41.18**).

Rezonanţa magnetică nucleară (RMN) se corelează bine cu datele ecografice, dar fără să se aducă beneficii diagnostice suplimentare, fiind totodată dificil de realizat şi consumatoare de timp.

Tabelul 41.35. Tablou clinic la nou-născutul critic cu DVPAT obstructiv

Copil mic – 10–12 ani	Peste 20 ani
Cianoză uşoară Toleranţă la efort redusă moderat Stabilitate hemodinamică relativă 10–20 ani	Boala vasculară pulmonară (sindrom Eisenmenger) • cianoză accentuată } *şunt dreapta-stânga* • HTP severă } *debit pulmonar ↓*

Caseta 41.19

Diagnostic clinic
• Forma neobstructivă, asemănătoare cu un DSA cu şunt mare stânga-dreapta, insuficienţă cardiacă moderată, în general în primul an de viaţă, insuficienţă în dezvoltare, hrănire insuficientă şi infecţii respiratorii recurente; • Forma obstructivă: insuficienţă cardiacă severă şi/sau cianoză, perfuzare periferică slabă, insuficienţă respiratorie, tahipnee (în general în prima lună de viaţă).

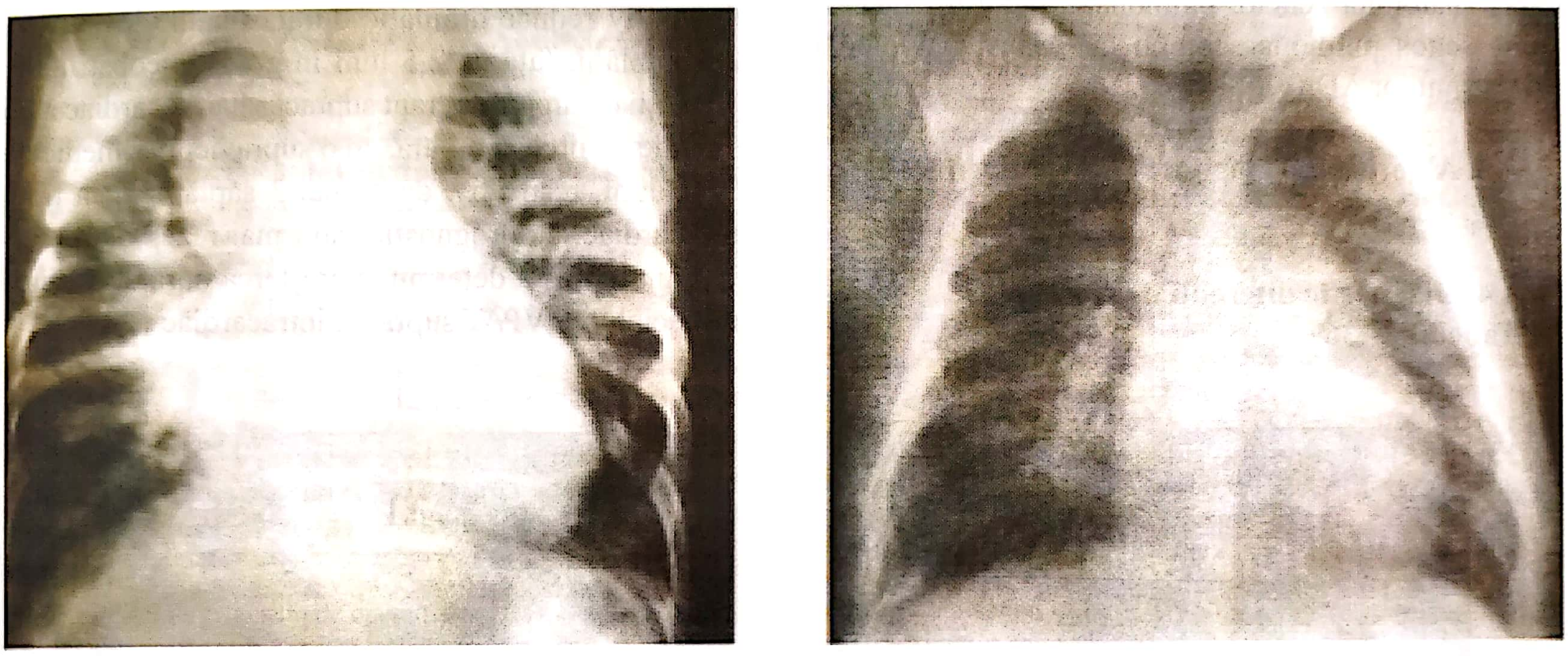

Fig. 41.17. Radiografie toracică în drenajul venos pulmonar aberant total (după Kirklin, modificat)

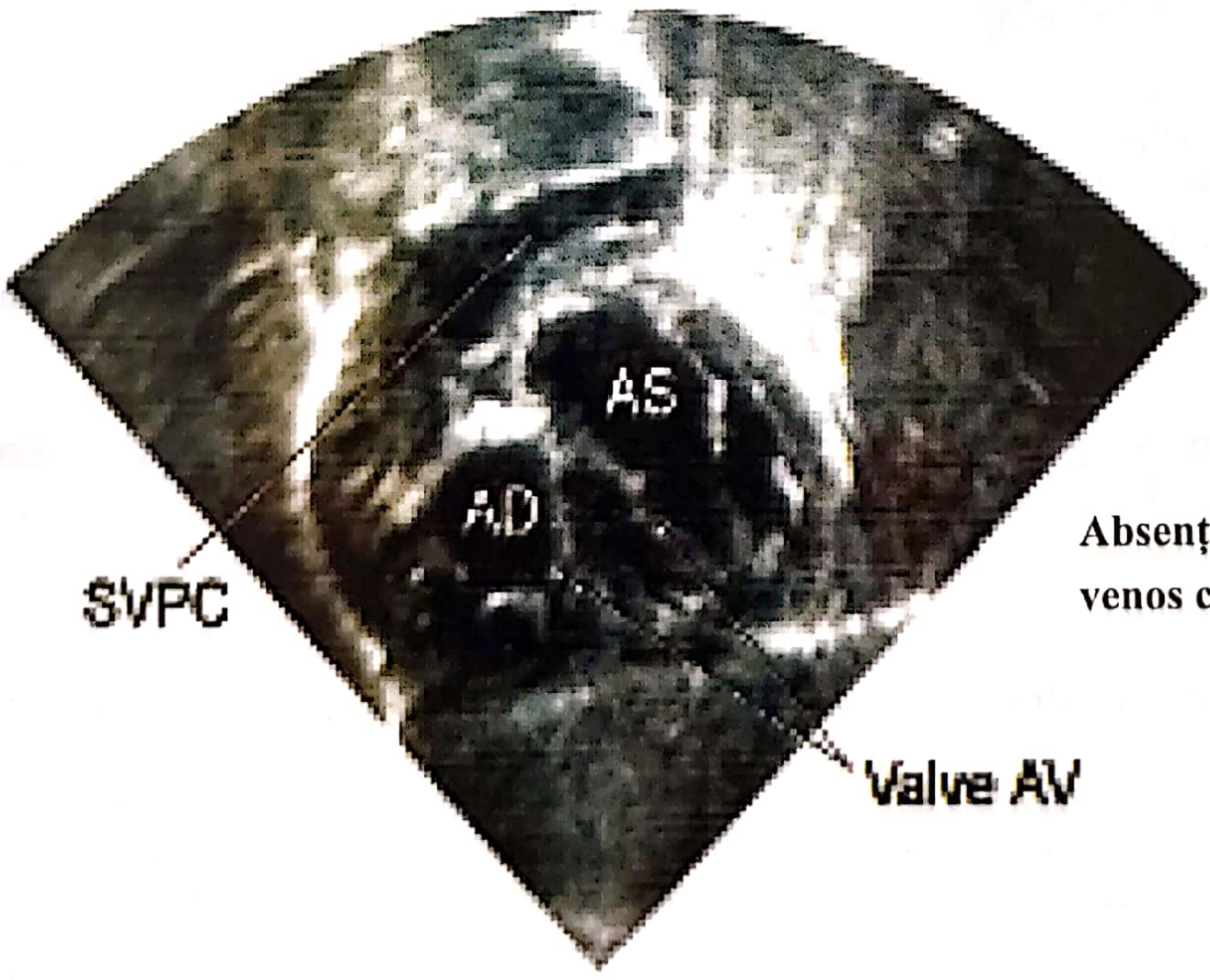
AS
AD
SVPC
Absenţa conectării între colectorul venos comun şi atriul stâng
Valve AV

Fig. 41.18. Ecocardiografie bidimensională în drenaj venos pulmonar aberant total (după Kirklin, modificat) [16]. AS – atriu stâng; AD – atriu drept; AV – atrio-ventriculare; SVPC – sinus venos pulmonar comun.

Cateterism cardiac. Angiocardiografie

Revenind la menţiunea că acestea nu se indică la nou-născutul în stare clinică critică, pentru motivele expuse anterior, cateterismul cardiac şi angiograma stabilesc cu certitudine anomalia venoasă, tipul şi locul drenajului aberant, localizarea şi gravitatea obstrucţiei venoase pulmonare şi precizează anomaliile asociate.

Angiografia cu substracţie digitală permite vizualizarea anatomiei venelor pulmonare, raportul colectorului venos pulmonar comun cu AD şi aprecierea dimensiunilor AD (**Fig. 41.19**).

4.3. Algoritm de diagnostic şi tratament

Fig. 41.20

4.4. Diagnostic diferenţial

Tabelul 41.36

5. ISTORIA NATURALĂ

5.1. Supravieţuire

Datele din literatură au arătat că vârsta medie de supravieţuire în DVPAT netratat chirurgical a fost de 2 luni (cu variaţii între 1 zi şi 50 de ani); 90% dintre decese au loc în primul an de viaţă. Drenajul aberant obstructiv reduce dramatic durata medie de viaţă la 3 săptămâni, faţă de 2,5 luni în grupul neobstructiv. Pacienţii cu drenaj aberant supracardiac şi cardiac au o evoluţie naturală similară, cu o supravieţuire medie de 2,5–3 luni, respectiv, de numai 3 săptămâni în tipul infracardiac, cu prognostic mult mai rezervat. Asocierea unui DSA a determinat creşterea duratei de viaţă în special în DVPAT supra- şi intracardiac.

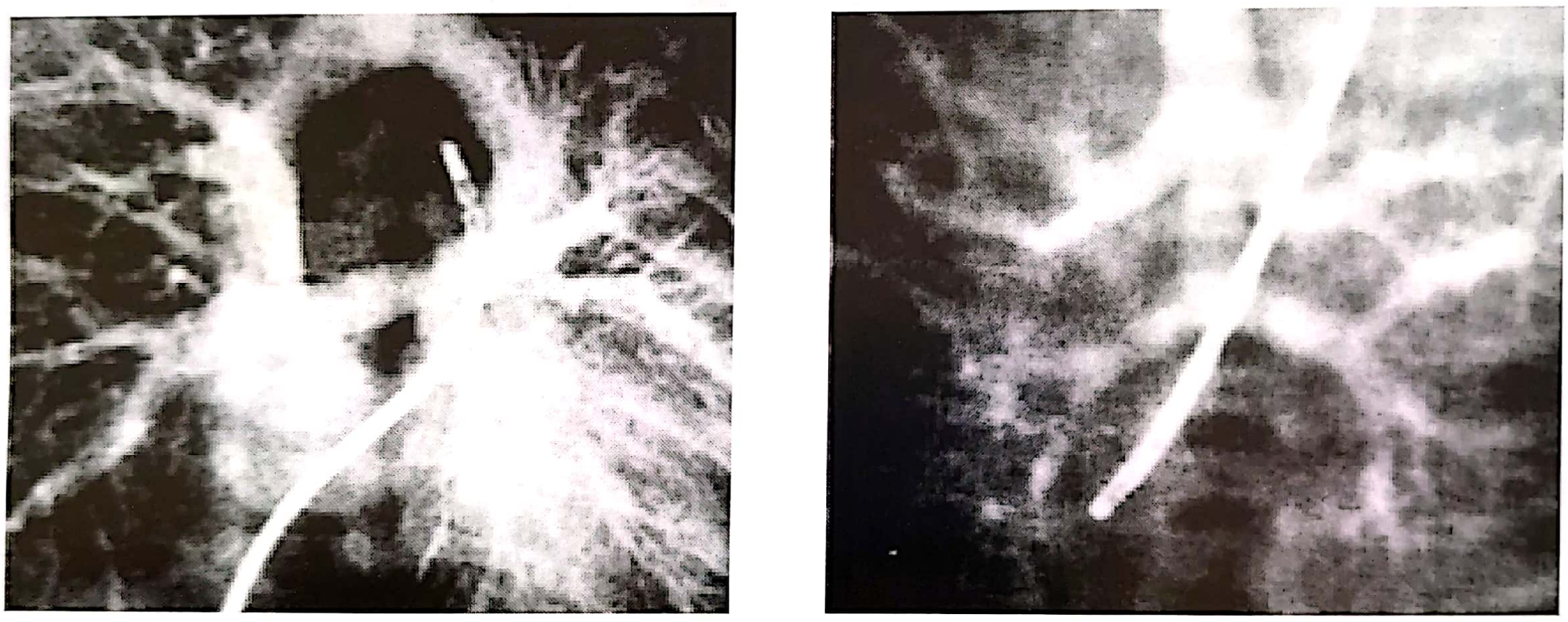

Fig. 41.19. Angiogramă în drenajul venos pulmonar aberant total (după Kirklin, modificat) **[16]**.
A. Drenaj venos pulmonar aberant total în vena innominată stângă (VIS). **B.** Drenaj venos pulmonar aberant total infradiafragmatic.

Caseta 41.20

Diagnostic paraclinic

- ***Electrocardiogramă***: deviaţie axială dreaptă, hipertrofie atrială dreaptă, hipertrofie ventriculară dreaptă;
- ***Radiografie toracică***:

– forma neobstructivă: cardiomegalie moderată, cu vascularitate pulmonară crescută;
– forma obstructivă: edem pulmonar, cardiomegalie absentă; mediastin superior larg (semnul „omului de zăpadă"), mai frecvent la copiii cu tip supracardiac;

- ***Ecocardiogramă***: încărcare diastolică ventriculară dreaptă, dilatare arterială pulmonară, ecou cu spaţiu liber posterior atriului stâng; hipoplazie relativă a inimii stângi; diagnostic definitiv în cazurile cu Doppler color, cu identificarea tuturor venelor pulmonare, conexiunea venoasă la circulaţia sistemică, locul obstrucţiei, prezenţa hipertensiunii pulmonare şi a leziunilor asociate;
- ***Cateterismul cardiac***: limitat la cazurile cu:

– suspiciune de tip combinat de conexiune aberantă;
– suspiciune de malformaţii complexe asociate;
– morfologia tuturor venelor pulmonare neidentificată ecocardiografic.

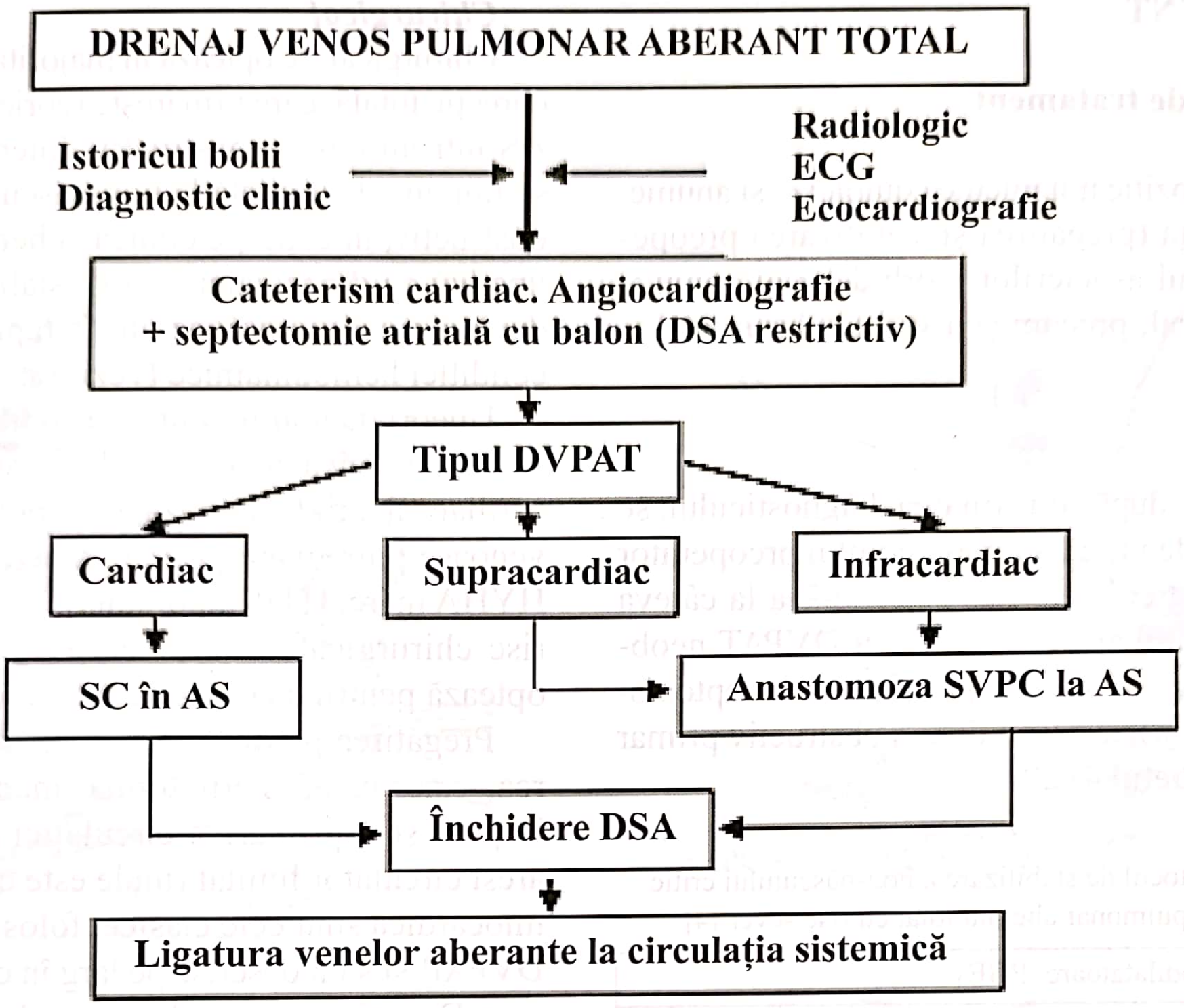
DRENAJ VENOS PULMONAR ABERANT TOTAL
Istoricul bolii
Diagnostic clinic
Radiologic
ECG
Ecocardiografie
Cateterism cardiac. Angiocardiografie
+ septectomie atrială cu balon (DSA restrictiv)
Tipul DVPAT
Cardiac
Supracardiac
Infracardiac
SC în AS
Anastomoza SVPC la AS
Închidere DSA
Ligatura venelor aberante la circulația sistemică

Fig. 41.20. Algoritm de diagnostic și tratament în drenajul venos pulmonar aberant total (după Cohn și Doty, modificat) **[5]**. DSA – defect septal atrial; DVPAT – drenaj venos pulmonar aberant total; SC – sinus coronarian; AS – atriu stâng; SVPC – sinusul venos pulmonar comun.

Tabelul 41.36. Tablou clinic la nou-născutul critic cu DVPAT obstructiv

Nou-născut	Altele
Pneumopatii difuze Sindrom de detresă respiratorie Miocardite Aspirație meconială	DVPAP Între diferite tipuri de DVPAT

5.2. Factori agravanți/de severitate

Evoluția naturală este condiționată de gradul obstrucției drenajului venos pulmonar și de severitatea HTP. Stenoza primară, congenitală a venelor pulmonare se clasifică în hipoplazie difuză, stenoză segmentară lungă (tubulară) și ostială scurtă (discretă).

Bolnavul cu stenoză congenitală a venelor pulmonare prezintă în general un prognostic rezervat, datorită dezvoltării secundare a hipertensiunii venoase pulmonare, urmată de hipertensiunea arterială pulmonară.

5.3. Complicații

Tabelul 41.37. Complicații în DVPAT

Congestie pulmonară recurentă, severă Retard de creștere Retenție lichidiană	Stenoză congenitală a venelor pulmonare • HTP venoasă • HTP arterială Boală vasculară pulmonară

6. TRATAMENT

6.1. Mijloace de tratament

Ne stau la dispoziție tratamente complexe, şi anume: medical de urgenţă (pregătirea şi stabilizarea preoperatorie, tratamentul asocierilor morbide şi al complicaţiilor), chirurgical, precum şi asociate chirurgical şi intervenţional.

Medical

În unele centre, după confirmarea diagnosticului, se preferă aplicarea de urgenţă a protocolului preoperator şi amânarea operaţiei în funcţie de caz până la câteva luni (la nou-născutul şi copilul mic cu DVPAT neobstructiv), respectiv 1–2 zile (după efectuarea septostomiei atriale cu balon), la cei cu drenaj obstructiv primar la nivel atrial (**Tabelul 41.38**).

Tabelul 41.38. Protocol de stabilizare a nou-născutului critic cu drenaj venos pulmonar aberant total cu risc sever [4]

Prostaglandină vasodilatatoare: PGE_1
Inotrop: dopamină
Corectarea dezechilibrului hidroelectrolitic şi acido-bazic
Corectarea anemiei
Septostomia atrială cu balon: intervenţional

Intervenţional/Combinate

Septostomia atrială cu balon tip Rashkind poate deveni utilă pentru stabilizarea condiţiei hemodinamice preoperator, mai ales la pacienţii cu drenaj venos aberant obstructiv cu DSA restrictiv; în urma acestei manopere, se urmăresc creşterea şuntului stânga-dreapta la nivel atrial şi implicit îmbunătăţirea debitului cardiac **[2]**. Dimpotrivă, la nou-născutul sever această tehnică intervenţională poate avea un efect total nefavorabil, reprezentând un factor de risc pentru mortalitatea precoce (vezi **7.1. Mortalitate**).

Stenoza segmentară lungă (tubulară), dar cu diametru normal al venelor intraparenchimatoase, precum şi cea ostială scurtă (discretă) beneficiază fie de terapie chirurgicală (venoplastie de lărgire cu petic) sau intervenţională (angioplastie sau plasarea de stent), fie asociată. La fel se poate trata şi stenoza ostială scurtă (discretă), localizată la nivelul joncţiunii dintre venele pulmonare şi AS.

Chirurgical

Chirurgical, se optează în majoritatea cazurilor pentru corecţie totală, care urmăreşte reorientarea DVPAT spre AS într-un mod neobstructiv. Intervenţia chirurgicală se impune de urgenţă la nou-născutul cu drenaj venos obstructiv, în condiţie clinică şi hemodinamică critică, imediat ce diagnosticul a fost stabilit ecocardiografic după o pregătire preoperatorie rapidă, de stabilizare a condiţiei hemodinamice (vezi tratamant medical) **[9]**.

Uneori, la nou-născut şi la copilul mic critic (vârstă şi greutate mică la momentul operaţiei, drenaj tip infracardiac şi mixt, acidoză metabolică gravă, stenoze venoase pulmonare primare congenitale severe, clasă HYHA mare, HTP importantă), la care se estimează un risc chirurgical şi anestezic ridicat, se preferă şi se optează pentru o corecţie subtotală ca primă fază.

Pregătirea preoperatorie, poziţionarea, monitorizarea, anestezia, sternotomia mediană, tehnicile de iniţiere şi suprimare a circulaţiei extracorporeale, de arest circulator limitat (unde este cazul) şi de protecţie miocardică sunt cele clasice, folosite şi la pacientul cu DVPAP, şi sunt descrise pe larg în capitolele respective.

- Drenaj venos pulmonar aberant total în vena inominată stângă.

O altă metodă alternativă pentru corecţia drenajului venos aberant în VIS se realizează prin abord trans-AD. Acesta permite anastomozei între SVPC şi AS să fie efectuată în raporturi anatomice fiziologice, fără a distorsiona tranşa de sutură (**Fig. 41.22**).

- Drenaj venos pulmonar aberant total în sinusul coronarian (**Fig. 41.23**).

Pentru a preveni apariţia complicaţiilor stenotice postoperator, Van Praagh a propus o tehnică chirurgicală alternativă în drenajul venos aberant în SC (**Fig. 41.24**).

- Drenaj venos pulmonar aberant total infradiafragmatic (**Fig. 41.25**).
- Drenaj venos pulmonar aberant total mixt.

Aceste tipuri de DVPAT reprezintă în fapt o provocare pentru chirurg, chiar şi în cele mai experimentate centre de specialitate. După precizarea corectă şi completă a diagnosticului, tehnica (le) chirurgicală (e) optimă va fi gândită şi individualizată pentru fiecare pacient în parte. De exemplu la un nou-născut în condiţie clinică şi hemodinamică severă, la care se presupune o intervenţie chirurgicală laborioasă şi îndelungată, se poate recurge la tehnici paliative, subtotale, ca şi conduită iniţială.

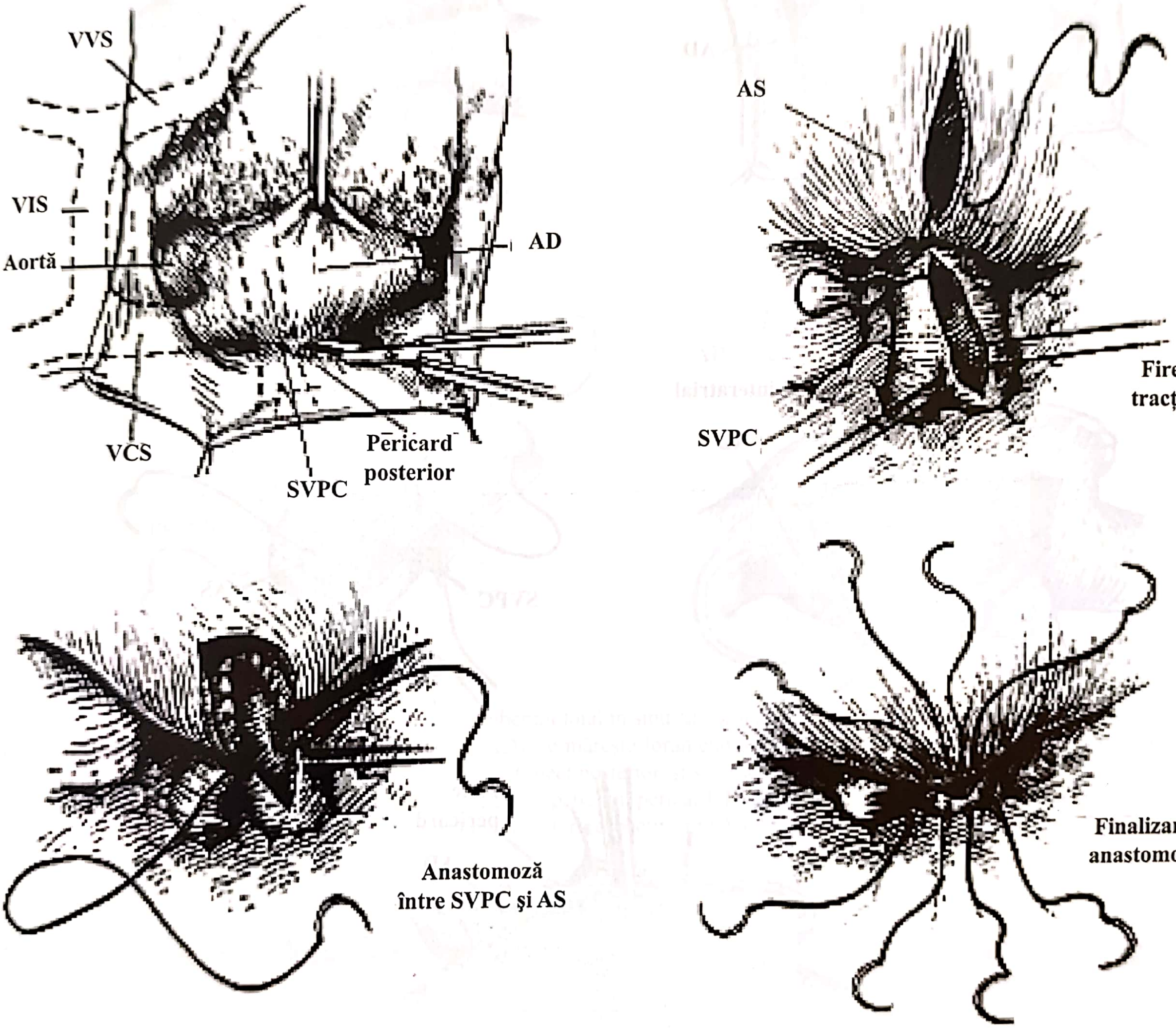
VVS
VIS
Aortă
AD
VCS
SVPC
Pericard posterior
AS
Fire de tracțiune
SVPC
Anastomoză între SVPC şi AS
Finalizarea anastomozei

Fig. 41.21. Drenaj venos pulmonar aberant total în vena inominată stângă (după Kirklin, modificat) **[16]**.
A. Se disecă şi se izolează sinusul venos pulmonar comun (SVPC) cu traiect posterior față de pericard şi vena verticală stângă (VVS).
B. Se evidențiază linia de incizie transversală la nivelul peretelui posterior al atriului stâng (AS), respectiv pe toată lungimea SVPC.
C., D. Reorientarea drenajului aberant se realizează printr-o anastomoză între SVPC şi AS.

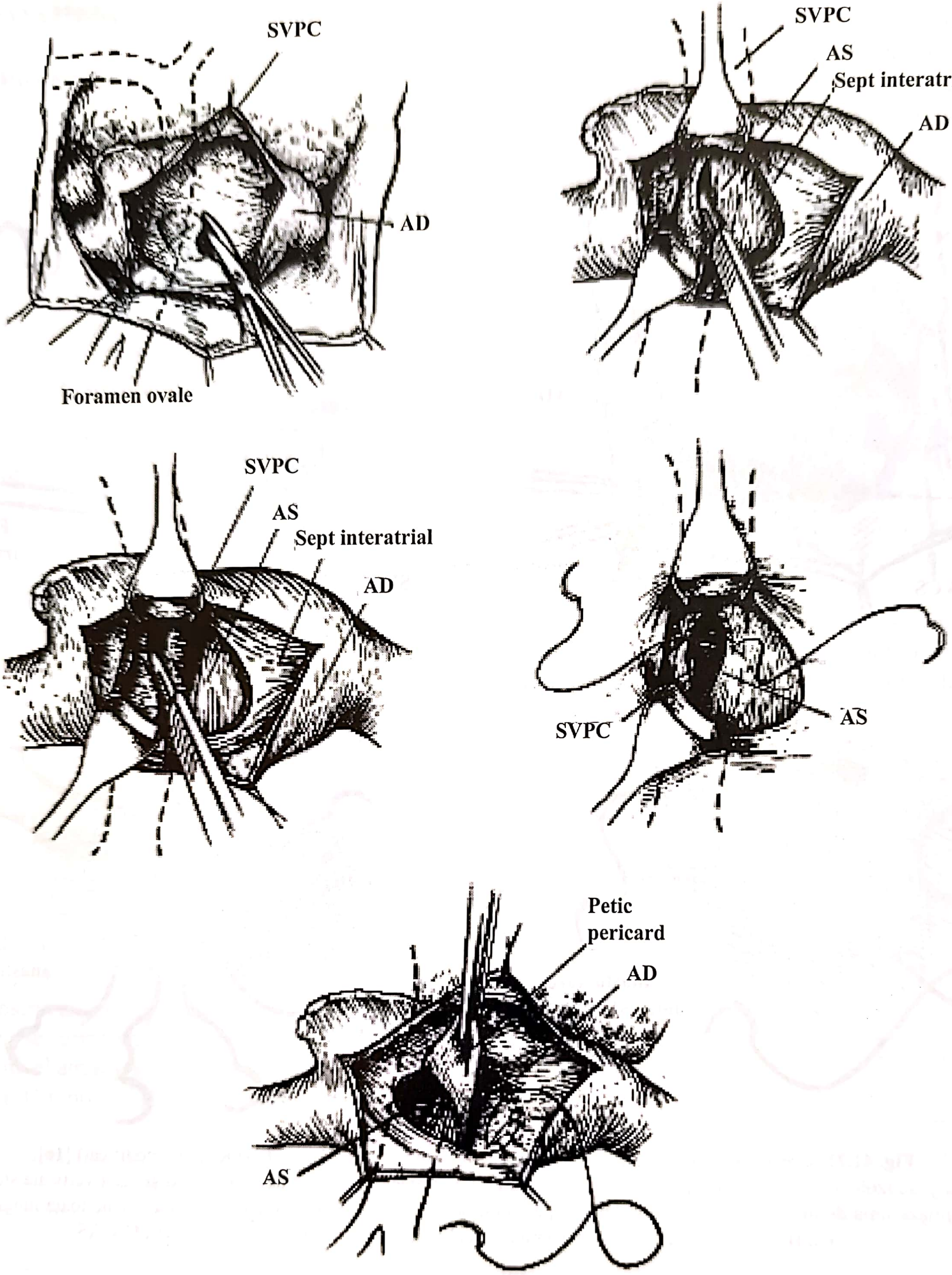
SVPC
AD
Foramen ovale
SVPC
AS
Sept interatrial
AD
SVPC
AS
Sept interatrial
AD
SVPC
AS
Petic
pericard
AD
AS

Fig. 41.22. Drenaj venos pulmonar aberant total în vena innominată stângă prin abord transatrial drept (după Kirklin, modificat) [16]. **A.** După atriotomia dreaptă (AD), se excizează membrana fosei ovale. **B.** Se practică o incizie transversală în peretele posterior al atriului stâng (AS). **C.** Se efectuează o incizie generoasă în peretele sinusului venos pulmonar comun (SVPC) care se extinde bilateral spre bifurcația acestuia. **D.** Reorientarea drenajului pulmonar aberant se realizează printr-o anastomoză între SVPC și AS. **E.** Se folosește un petic din pericard pentru închiderea defectului septal atrial (DSA) creat anterior.

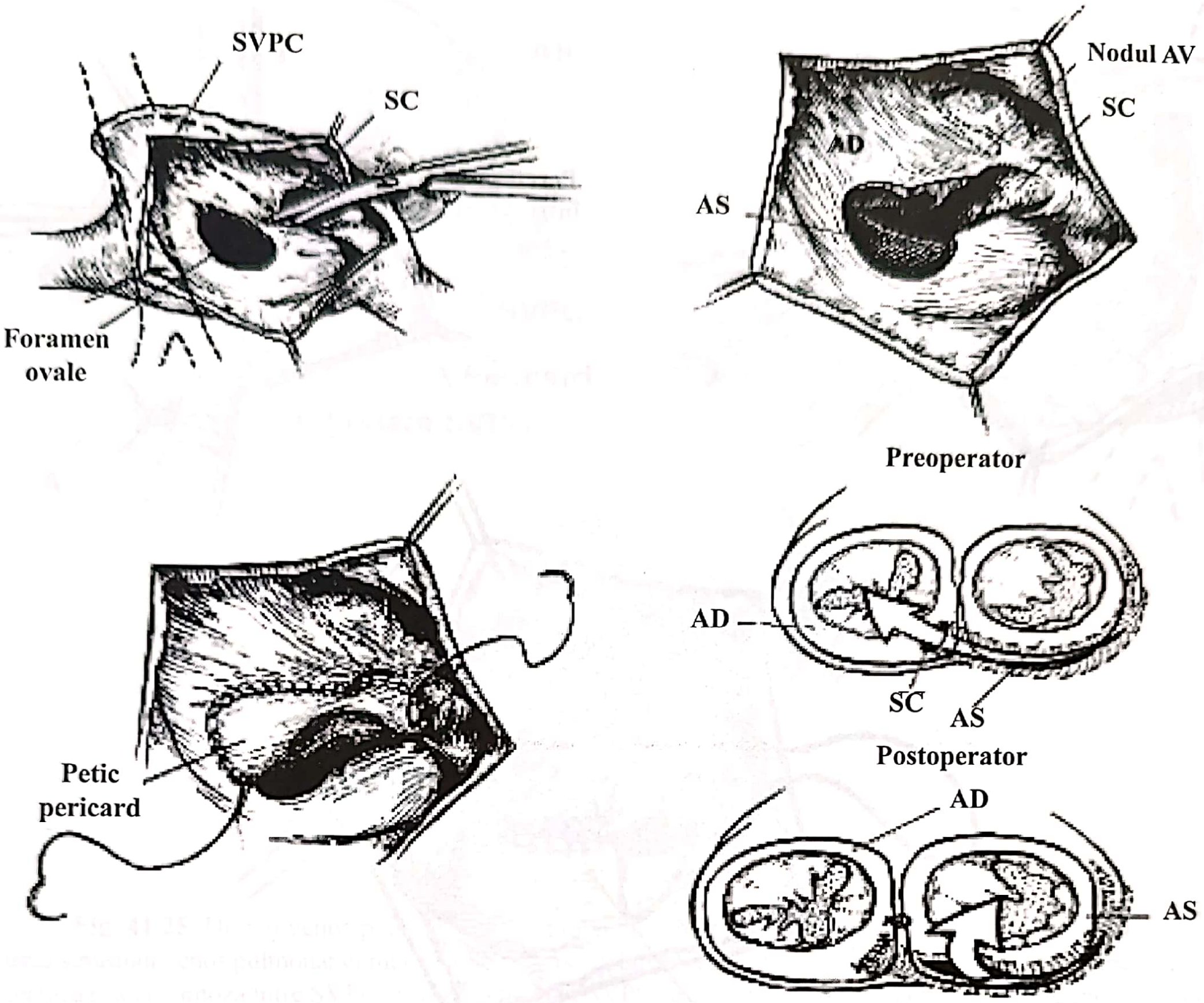

Fig. 41.23. Drenaj venos pulmonar aberant total în sinusul coronarian (după Kirklin, modificat) **[16]**. **A.** După efectuarea inciziei la nivelul atriului drept (AD), se mărește foramenul ovale patent prin excizia membranei fosei ovale. **B.** Se incizează peretele sinusului coronarian (SC), urmând un traiect posterior, și se deschide în atriul stâng (AS), încât se creeze o comunicare largă cu AS. **C.** Defectul larg astfel rezultat se închide cu un petic din pericard. **D.** Săgețile indică traiectul drenajului venos pulmonar din SC în AD preoperator, respectiv spre AS după corecție.

Caseta 41.21

Tratament chirurgical (cu bypass cardio-pulmonar)

Repararea chirurgicală, în general cu hipotermie profundă și oprire circulatorie, poate fi realizată nu numai la copii, ci și la nou-născuți, cu perfuzie continuă, deci cu evitarea opririi circulatorii.

- ***Tipurile supracardiac și infracardiac***: se realizează o anastomoză mare între peretele anterior al sinusului venos pulmonar comun și peretele posterior al atriului stâng, amândoi pereții fiind larg deschiși, pentru a obține o conexiune nerestrictivă; abordarea poate fi bilaterală (atriotomie dreaptă, deschizând septul interatrial), posterioară sau superioară (între aortă, artera pulmonară dreaptă și acoperișul atriului drept); vena verticală ascendentă (sau descendentă) poate fi lăsată deschisă (pentru a permite decompresia inimii), ligaturată, transsecționată sau deschisă longitudinal, pentru a crea o anastomoză largă; foramen ovale patent poate fi închis sau lăsat (parțial) deschis, pentru a permite decompresia inimii; atriul stâng poate fi lărgit printr-o tehnică cu petic unic sau dublu, pentru a ameliora umplerea ventriculară stângă.
- ***Tipul cardiac***: refluxul venos pulmonar total este deviat către atriul stâng printr-o comunicare interatrială nerestricționată (sau lărgită chirurgical) prin petic; în cazul tipului sinus coronarian, acoperișul sinusului coronarian este incizat (sau excizat) pentru a crea o conexiune nerestrictivă.
- ***Tipul mixt***: tratamentul chirurgical trebuie individualizat și bazat pe morfologia particulară.

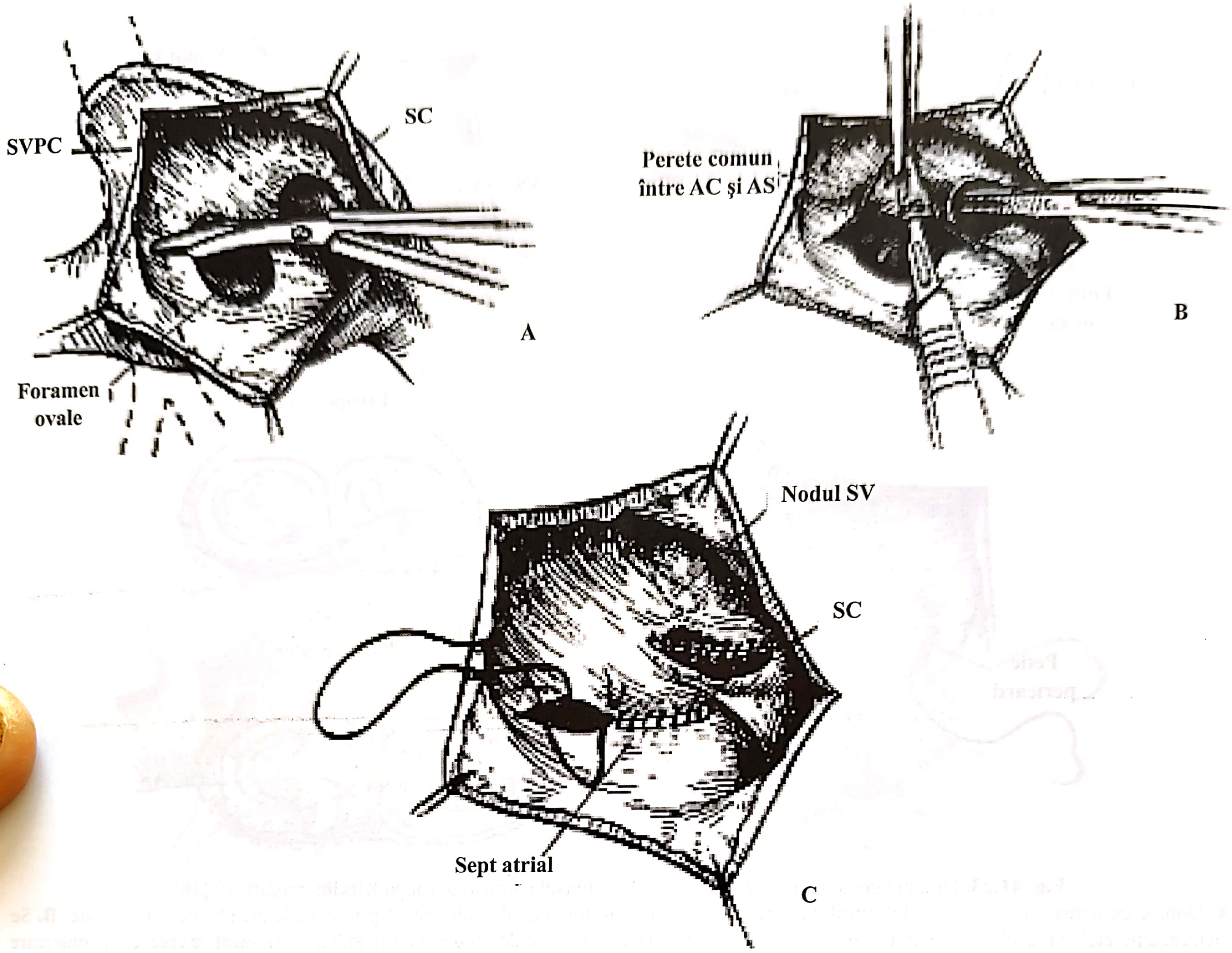

Fig. 41.24. Drenaj venos pulmonar aberant total în sinusul coronarian – tehnica Van Praagh (după Kirklin, modificat) **[16]**. **A.** După efectuarea atriotomiei drepte, se extinde foramenul ovale patent prin excizia membranei fosei ovale. **B.** Se creează o comunicare care este mărită ulterior, în peretele liber dintre sinusul coronarian (SC) şi peretele atriului stâng (AS). **C.** Foramenul ovale, precum şi ostiul SC se închid separat prin sutură.

6.2. Îngrijire post-operatorie (Tabelul 41.39)

Tabelul 41.39. Îngrijire şi monitorizarea postoperatorie în terapie intensivă

Monitorizarea presiunii AS:	48 h
Tratamentul acidozei metabolice	
$PaCO_2$ menţinut scăzută:	25–35 mmHg (hiperventilaţie)
Fentanyl:	36 h (previne crizele pulmonare hipertensive paroxistice)
Vasodilatatoare pulmonare: • *Tolazoline* (bolus: $2\ mg \cdot kg^{-1} \cdot h^{-1}$ perfuzie continuă: $1–2\ mg \cdot kg^{-1} \cdot h^{-1}$ • *Prostaciclin (PGI_2)* • *Dobutamine* • *Milrinone*	previne vasospasmul combaterea HTP arterială

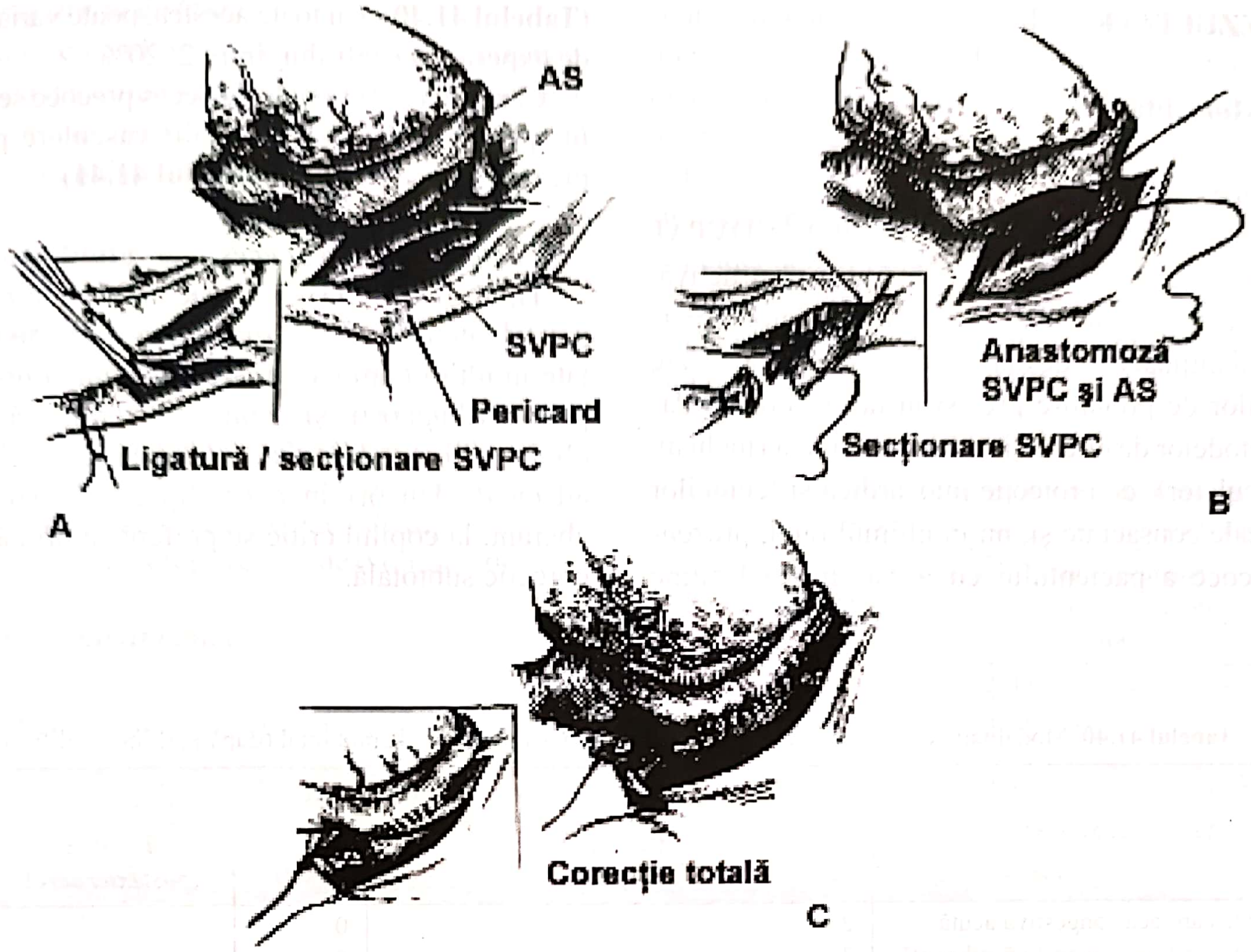

Fig. 41.25. Drenaj venos pulmonar aberant total infradiafragmatic (după Kirklin, modificat) **[16]**.
A. După expunerea sinusului venos pulmonar comun (SVPC) și a peretelui posterior al atriului stâng (AS), se practică incizii generoase la aceste nivele. **B.** Se efectuează anastomoza între SVPC și AS. **C.** Ligatura SVPC se efectuează sub anastomoză. În medalion: ca tehnică alternativă, SVPC se poate ligatura și secționa, pentru a permite o poziționare mai bună a anastomozei descrise anterior.

6.3. Tratament chirurgical

Indicații

La nou-născut și la copilul mic în stare critică, imediat ce diagnosticul a fost stabilit și condiția hemodinamică s-a stabilizat, intervenția chirurgicală se indică cât mai precoce (în primele zile sau, cel târziu, până la sfârșitul primei luni de viață).

Caseta 41.22

Indicații pentru tratament chirurgical

- Forma obstructivă: intervenție chirurgicală de urgență la orice vârstă, posibil bazată doar pe ecocardiografie; septostomia atrială cu balon este benefică uneori în cazurile de foramen ovale patent restrictiv, ajutând la îmbunătățirea umplerii ventriculare stângi, ameliorarea caracteristicilor debitului cardiac scăzut și scăderea presiunii venoase pulmonare.
- Forma neobstructivă: tratament chirurgical electiv, la naștere; în copilărie, tratament chirurgical, dacă este exclusă boala obstructivă vasculară pulmonară.

Dacă diagnosticul a fost confirmat la un pacient între 6–12 luni, operația se efectuează de asemenea prompt, la momentul prezentării, cu risc operator scăzut, chiar dacă starea clinică este bună, deoarece în evoluția naturală se remarcă o incidență crescută a mortalității peste vârsta de 1 an.

La copilului mare sau la adultul tânăr, criteriile de operabilitate sunt similare cu cele din defectul septal atrial sau ventricular, cu excepția bolnavului care a dezvoltat boală vasculară pulmonară severă (**Tabelul 41.39 bis**).

Tabelul 41.39. Contraindicații

Absolute
Boala vasculară pulmonară (sindrom Eisenmenger) • **RpI = 8–12 u.m2 în condiții bazale* • *RpI ≥ 7 u.m2 după administrare de vasodilatatoare pulmonare*

7. REZULTATE

7.1. Mortalitate

Precoce

Rata mortalității imediate (0–30 zile) în DVPAT operat în primul an de viață, chiar în forma obstructivă, s-a îmbunătățit considerabil în ultimii ani, datorită perfecționării mijloacelor de diagnostic, utilizării adecvate a măsurilor de pregătire pre- și urmărire postoperatorie, metodelor de circulație extracorporeală (inclusiv arest circulator), de protecție miocardică și tehnicilor chirurgicale consacrate și, nu în ultimul rand, prezentării precoce a pacientului cu acest tip de leziune (**Tabelul 41.40**). Cu toate acestea, poate varia în funcție de experiența centrului, între 2–20%.

Cazurile excepționale de deces precoce se datorează în special HTP severe și bolii vasculare pulmonare prezente la vârste mari (**Tabelul 41.41**).

Factori de risc de deces

Tipul mixt de DVPAT este asociat de regulă cu o mortalitate ridicată. Rezultate mai bune au fost raportate în ultimii ani ca urmare a conduitei preoperatorii precise (diagnostic și stabilizare de urgență a condiției clinice și hemodinamice) și a tehnicilor chirurgicale adecvate. Uneori în acest tip de drenaj pulmonar aberant, la copilul critic se preferă ca primă opțiune o corecție subtotală.

Tabelul 41.40. Modalități de deces postoperator în drenaj venos pulmonar aberant total (după Kirklin, modificat)

Modalități de deces	**Mortalitate**	
	Precoce *(în spital)*	**Tardivă** *(postexternare)*
Insuficiență cardiacă congestivă acută	25	0
Insuficiență cardiacă congestivă subacută	3	0
Insuficiență pulmonară acută	1	0
Insuficiență cardiacă și pulmonară acută	2	0
Inexplicabile (postaspirație traheală)	1	0
Incidente chirurgicale grave	1	0
Hemoragie	1	0
Subit	1	0
Cauze incerte	0	2
Stenoze vasculare pulmonare	0	8
TOTAL	35	10

Tabelul 41.41. Factori de risc de deces în drenaj venos pulmonar aberant total

Mortalitate precoce preoperator	**Mortalitate postoperator**
DVPAT infracardiac Drenaj venos pulmonar obstructiv Condiție hemodinamică critică • *FOP restrictiv* • *atrio-septostomia Rashkind* • *vene pulmonare de calibru redus* • *acidoză metabolică severă* Ventricul stâng (VS) hipoplazic Boala vasculară pulmonară (HTP severă)	Vârstă și greutate mică la momentul operației Tipul DVPAT (cardiac, infracardiac și mixt) Acidoză metabolică gravă • *cea mai severă condiție penru tipul infracardiac* Clasa funcțională NYHA: ↑ Presiune sistolică în artera pulmonară:↑ Presiune sistolică în VS: ↓ Stenoze venoase pulmonare Sinus coronarian de diametru redus Boala vasculară pulmonară (HTP severă)

Supraviețuire la distanță

Aceasta este condiționată de mortalitatea precoce, deoarece rata decesului la câteva luni postoperator este scăzută. Supraviețuirea la 24 de luni de la operație este similară cu a populației generale.

7.2. Morbiditate

Status funcțional

Postoperator, acesta pare să fie foarte bun în cazurile la care corecția s-a efectuat precoce în copilărie. Studii de specialitate arată că aproximativ 96% dintre pacienții în viață se află în clasa funcțională NYHA I, iar 3% în clasa II. Acești pacienți sunt de regulă asimptomatici și prezintă o creștere și o dezvoltare normală.

Rezultate hemodinamice

Tabelul 41.42. Modificări hemodinamice postoperator în drenaj venos pulmonar aberant total

Presiune în artera pulmonară: normală	
Indice cardiac: normal	
Volum AS	
• *normal (majoritatea)*	
• *ușor mărit*	
Volum AD	
• *mărit precoce post-operator*	
• *normal*	*tardiv*
• *ușor mărit*	
Funcția sistolică VS	*revine la normal tardiv postoperator*
Volumul end-diastolic VS	

Tulburări de ritm

La majoritatea cazurilor se întâlnește ritm sinusal. Tulburările de ritm care pot apărea postoperator nu par să modifice semnificativ condiția hemodinamică a pacientului.

Reintervenție chirurgicală. Complicații postoperator

Reintervenția chirurgicală este impusă de regulă de apariția a două complicații majore, și anume, stenoză severă la nivelul anastomozei, respectiv a venelor pulmonare.

- Stenoză la nivel anastomotic

Apare la câteva luni postoperator în aproximativ 5–10% dintre cazuri. Rezultatele după reintervenție nu sunt încurajatoare, semnalându-se o rată mare de restenozare. Nu există corelații clare în literatură între incidența stenozei induse chirurgical și tehnica anastomotică. Cu toate acestea, unele studii sunt în favoarea utilizării tehnicii „deschise” de anastomoză față de folosirea clampajului venos. De asemenea s-au demonstrat o incidență mai redusă a stenozelor secundare (3,2%) și o creștere corespunzătoare în timp a anastomozelor, folosindu-se fire resorbabile și sutură cu fire izolate, față de cele neresorbabile (17%).

Tabelul 41.43. Stabilirea diagnosticului în obstrucția venoasă pulmonară postoperatorie în drenaj venos pulmonar aberant total

Clinic	Dispnee recurentă Semne de congestie venoasă pulmonară
Ecocardiografie	Flux turbulent cu velocitate crescută • *anastomotic* • *orificii venoase pulmonare*
Angiografie selectivă	Gradient presional la nivel anastomotic

- Proliferarea stenozei la nivelul venelor pulmonare

Se poate întâlni la câteva luni sau ani postoperator în proporție de circa 9% și se datorează dezvoltării fibrozei difuze și îngroșării peretelui venos, cu localizarea stenozei de regulă la nivelul joncțiunii venă-AS. Aceasta poate fi însoțită de stenoză la nivel anastomotic. Proliferarea stenozei la nivelul venelor pulmonare este de regulă letală, în ciuda reintervenției chirurgicale. Singurul factor de risc preoperator care a fost identificat ar fi dimensiunile reduse ale venelor pulmonare.

De asemenea, reintervenția chirurgicală în DPPAP poate intra în discuție și pentru anumite complicații care pot apărea post-operator și comportă în general risc chirurgical, anestezic și de mortalitate redus, în majoritatea cazurilor (**Tabelul 41.44**).

Tabelul 41.44. Complicații postoperator

Dehiscența peticului intraatrial (0,5% din cazuri)
Redirecționarea greșită a colectoarelor venoase pulmonare sau sistemice
Endocardita bacteriană

Caseta 41.23

Complicaţii (posibile)

- Edem pulmonar acut;
- Criză hipertensivă arterială pulmonară;
- Lezarea nervului frenic;
- Obstrucţie venoasă pulmonară;
- Obstrucţie anastomotică;
- Şunt intraatrial rezidual sau recurent;
- Aritmii supraventriculare.

Rezultate locale în Clinica de chirurgie cardio-vasculară din Cluj-Napoca

În perioada 2002–2007, au fost diagnosticaţi 14 bolnavi (1,7% din totalul cardiopatiilor congenitale, operate în clinica noastră) cu drenaj venos pulmonar aberant total (DVPAT), cu vârste între 5 luni şi 2,5 ani, la care s-a practicat corecţia chirurgicală adaptată fiecărui tip în parte, urmărindu-se reorientarea drenajului aberant spre atriul stâng. Nouă pacienţi (64%) au prezentat tipul supracardiac, iar 5 (36%) cardiac.

Diagnosticul şi indicaţia operatorie au fost stabilite ecocardiografic în toate cazurile, precum şi angiocardigrafic la un număr de pacienţi selecţionaţi. S-a aplicat protocolul clasic de pregătire preoperatorie, anestezie, monitorizare, tehnici de iniţiere şi suprimare a circulaţiei extracorporeale, de protecţie miocardică şi de urmărire postoperatorie.

Rezultate. S-a înregistrat un caz de deces precoce (7,1%), la un pacient cu drenaj venos pulmonar obstructiv. Urmărirea postoperatorie a fost de 4–60 luni. În această perioadă nu au fost semnalate decese la distanţă. În prezent majoritatea pacienţilor sunt asimptomatici, în clasa funcţională NYHA I-II, sub dispensarizare adecvată.

Concluzii. Algoritmul de diagnostic, tratament şi dispensarizare în DVPAT trebuie adaptat fiecărui caz în parte. Corecţia chirurgicală trebuie efectuată pe cât posibil precoce, de preferat înainte de apariţia HTP severe şi a altor complicaţii redutabile. Mortalitatea imediată s-a situat în limite rezonabile, datorită perfecţionării mijloacelor de diagnostic, utilizării adecvate a măsurilor de pregătire pre- şi urmărire postoperatorie, metodelor de circulaţie extracorporeală, de arest circulator limitat şi de protecţie miocardică.

8. EVOLUŢIA POSCHIRURGICALĂ

8.1. Dispensarizare

În Clinica de chirurgie cardio-vasculară din Cluj-Napoca, protocolul de urmărire postoperator începe precoce în sala de operaţie, unde, pe lângă monitorizarea de rutină, se poate impune o evaluare ecocardiografică transesofagiană (ETE), ulterior în terapia intensivă şi ori de câte ori este necesar până la externare. Primul control se efectuează în clinica noastră la o lună de la externare şi constă într-o evaluare medicală (pediatru cardiolog) şi chirurgicală, iar ulterior periodic la 3–6–12 luni postoperator (**Tabelul 41.45**), prin medicul de familie, medicul de specialitate (pediatru cardiolog, ecografist), din spitalul judeţean şi la nevoie dintr-o clinică de specialitate (Cluj sau arondată domiciliului).

8.2. Tratament medical

Tratamentul medical postoperator este legat şi determinat de apariţia unor complicaţii, unele dintre ele redutabile (vezi **7.2. Morbiditate**).

Tabelul 41.45. Factori de risc de deces în drenaj venos pulmonar aberant total

Postoperator		
1 şi 6 luni	**18 luni**	**Peste 18 luni**
Rutină: examen clinic, ECG în repaos, radiografie toracică, laborator clinic	Rutină + ECG la efort (> 6 ani)	Rutină
2-D eco + Doppler	2-D eco + Doppler (gradient)	2-D eco + Doppler
	Cateterism (cazuri selecţionate)	Cateterism (cazuri selecţionate)

8.3. Complicaţii

Dehiscenţa precoce sau tardivă a peticului, obstrucţia venoasă pulmonară, endocardita bacteriană, HTP, boala vasculară pulmonară reprezintă principalele complicaţii care trebuie cunoscute şi urmărite în dispensarizarea DVPAT operat.

8.4. Recuperare. Reinserţie socio-profesională

Postoperator, acestea par să fie adecvate în cazurile la care corecţia s-a efectuat precoce în copilărie. Studii de specialitate arată că aproximativ 96% dintre pacienţii în viaţă se află în clasa funcţională NYHA I, iar 3% în clasa II. Aceşti pacienţi sunt de regulă asimptomatici şi prezintă o creştere şi o dezvoltare normală şi un status funcţional foarte asemănător cu al populaţiei generale.

În situaţii excepţionale de DVPAT cu HTP severă şi eventual boală vasculară pulmonară, cu toate consecinţele acesteia, se va impune un program de recuperare şi integrare socio-familială, particular, adaptat fiecărui caz în parte.

IV. Op TIM. PROPUNERI: NOMENCLATURĂ. DIAGNOSTIC. TRATAMENT – STS – EACTS*

ION SOCOTEANU, CAIUS GLAD STREIAN

I. Premise

Anomaliile venoase pulmonare cuprind un spectru larg al unor tulburări relativ neobişnuite ale dezvoltării cardiace. S-a apreciat multă vreme că acest grup variat de tulburări este cel mai bine înţeles luând în considerare baza embriologică a fiecărei anomalii. Lucas şi colegii săi au propus o clasificare pertinentă, inclusiv a anomaliilor pulmonare venoase care vin din timpuri embriologice. O modificare a clasificărilor lui Lucas este arătată în **Tabelul 41.N1 Op TIM.** şi va servi ca plan al materialului prezentat aici.

Drenajul (conexiunea) venos pulmonar anormal (aberant) parţial (DVPAP)

DVPAP este anomalia în care unele, dar nu toate venele pulmonare se conectează la nivelul atriului drept sau al uneia sau mai multor vene tributare. Această tulburare este, de asemenea, cunoscută ca o conexiune venoasă pulmonară anormală incompletă. Mai mult, termenul „conexiune" este uneori înlocuit cu „drenaj" sau „întoarcere". Edwards a accentuat că „drenajul" se referă la un fenomen fiziologic sau hemodinamic, în timp ce „conexiunea" se referă la o relaţie anatomică. Venele pulmonare pot fi conectate normal, dar drenajul poate fi anormal. Acest lucru se petrece frecvent în defectele septale atriale. Vom exclude astfel asemenea anomalii ca defecte de tip sinus venos cu vene pulmonare conectate normal, dar care drenează anormal, din cauză că venele pulmonare sunt conectate normal la inimă în aceste leziuni (deşi venele pulmonare pot drena anormal în atriul drept prin DSA).

Conexiunile pulmonare parţiale venoase au fost observate la 0,6% până la 0,7% din autopsii, dar studii clinice au observat mai puţine. Având în vedere că permutaţiile venelor pulmonare de drenare şi locul lor de conectare sunt destul de mari, niciun sistem de clasificare concis nu a fost propus pentru această tulburare. O comunicare interatrială majoră nu poate fi prezentă cu DVPAP.

Tabelul 41.N1. Op TIM. O clasificare embriologică a anomaliei venelor pulmonare

I. Atrezia venei pulmonare comune (timpurie) în timp ce conexiunea venoasă pulmonaro-sistemică este încă prezentă
    A. Conexiunea venelor pulmonare parţial anormale
    B. Conexiunea venelor pulmonare total anormale
II. Atrezia venei pulmonare comune (târzie) după conexiunea venoasă pulmonaro-sistemică este obliterată
    A.Atrezia venei pulmonare comune
III. Stenoza venei pulmonare comune
    A.Cor triatriatum
IV. Absorbţia anormală a venelor pulmonare comune în atriul stâng
    A. Stenoza venei pulmonare individuală
    B. Numărul anormal al venelor pulmonare

Un subgrup al DVPAP care s-a bucurat de o atenţie separată în literatură este acela al sindromului scimitar. Acesta este un grup de anomalii în care vena (venele) pulmonare drepte se conctează anormal la vena cavă inferioară sau la atriul drept la inserţia venei cave inferioare. Numele sindromului a apărut deoarece vena verticală descendentă seamănă cu un scimitar (iatagan) sau cu o sabie turcească, pe radiografia frontală a pieptului. Următoarele anomalii sunt frecvent asociate cu sindromul scimitar: hipoplazia plămânului drept cu anomalii bronhiale; dextropoziţia şi/sau dextrorotaţia inimii; hipoplazia arterei pulmonare drepte; furnizarea arterială sistemică subdiafragmatică anormală la lobul inferior al plămânului drept direct din aortă sau din ramificaţiile sale. Unele ar necesita prezenţa acestor anomalii asociate pentru a afla diagnosticul sindromului scimitar, în timp ce altele ar necesita doar prezenţa DVPA din plămânul drept în vena cavă inferioară.

Conexiunea pulmonară venoasă anormală totală (DVPAT)

În DVPAT, toate venele pulmonare se conectează anormal la atriul drept sau la una sau mai multe dintre venele tributare. Niciuna dintre venele pulmonare nu se conectează normal la atriul stâng. Astfel, o comunicare interatrială este o parte obligatorie a acestei anomalii. „Conexiunea" este preferată „drenajului" sau „întoarcerii".

---

*Adaptat după Herlong J.R., Jaggers J.J., Burke R.D., Ungerleider R.M., *Congenital Heart Surgery Nomenclature and Database Project: Pulmonary Venous Anomalies*, „Ann. Thorac. Surg.", 2000, 69: S56-69.

Această tulburare cuprinde 1% până la 5% dintre cazurile de boală congenitală cardiacă în mai multe serii. Mai multe scheme de clasificare au fost propuse pentru DVPAT. Acelea care rămân existente sunt discutate mai jos.

Neill a clasificat DVPAT pe o bază embriologică. Mult mai recent, Lucas a modificat uşor această clasificare substituind „conexiunea" cu „drenajul". În această clasificare embriologică, conexiunile anormale sunt clasificate după cum urmează: (1) conectate la atriul drept; (2) conectate la sistemul cardinal comun drept (vena cavă superioară sau vena azygos); (3) conectate la sistemul cardinal comun stâng (vena nenumită stângă sau sinusul coronar); (4) conectate la sistemul ombilico-vitelin (vena portală sau ductul venos).

Darling şi asociaţii săi au clasificat DVPAT în conformitate cu nivelul anatomic de conectare a drenajelor venoase anormale. Acest aspect este poate cel mai des folosit în clasificări. Este o abordare anatomică simplă şi nu necesită cunoştinţe de embriologie pentru a fi înţeleasă. În tipul I, conexiunea anormală era la nivel supracardiac ori la o rămăşiţă a venei cave superioare stângi sau la vena cavă superioară dreaptă. În tipul II, conexiunea anormală era la inimă ori direct la atriul drept sau la sinusul coronar. În tipul III, conexiunea anormală era la nivel infracardiac (sub diafragm), cu întoarcerea venei pulmonare intrând în atriul drept prin vena cavă inferioară. Tipul IV a DVPAT reprezintă pur şi simplu o formă mixtă, în care conexiunea anormală era la două sau la mai multe dintre nivelele de mai sus.

Burroughs şi Edwards au clasificat DVPAT prin lungimea canalelor venoase anormale. Au fost discutate rutele scurte, inomate şi lungi. Rutele scurte au inclus conexiuni la inimă; rutele intermediare au fost acelea de la venele innomate stângi, iar rutele lungi au fost acelea care s-au treminat în vena cavă inferioară. Acest sistem de clasificare a încercat să încorporeze gradul de obstrucţie a întoarcerii venoase pulmonare în schemă. Gradul de obstrucţionare a fost simţit ca relaţionat cu lungimea canalului anormal.

Smith şi asociaţii au combinat elemenente ale celor două scheme de clasificări anterioare. Observându-se că cele mai multe conexiuni de deasupra diafragmului nu au fost obstrucţionate, în timp ce aproape toate cele de sub diafragm au fost obstrucţionate, aceste investigaţii au grupat DVPAT în tipurile supradiafragmatice şi sub-diafragmatice.

Unele dintre schemele cu clasificările de mai sus încorporează prezenţa sau absenţa obstrucţiei în rubrică. Obstrucţia drenajului venos pulmonar dictează modul prezentării, fiziologia şi prognosticul pacienţilor cu DVPAT. Obstrucţia poate fi ori la nivelul canalului anormal, ori la septul interatrial. Unele au sprijint septostomia atrială cu balon ca procedură paliativă pentru pacienţii cu obstrucţia septului interatrial. Alţii recomandă chirugia corectivă timpurie. Când este prezentă obstrucţia în cadrul canalului anormal, poate fi ori din cauza îngustării intrinseci, la lungimea mare a canalului, ori din cauza compresiunii extrinseci. Obstrucţia se poate găsi cu orice tip sau conexiune, dar este aproape întotdeauna prezentă cu conectări infracardiace (infradiafragmatice). Locurile posibile de obstrucţie sunt enumerate în **Tabelul 41.N2. Op TIM.**

Tabelul 41.N2. Op TIM. Locuri posibile de obstrucţie la pacienţii cu DVPAT

I. În septul interatrial
II. În cadrul canalului anormal
  A. Îngustare intrinsecă
  B. Obstrucţie secundară a unei porţiuni mari de canal
  C. Îngustare extrinsecă
    1. La diafragmă
    2. La ductul venosus
    3. În sinusoidele hepatice
    4. Între artera pulmonară stângă şi bronhiile principale stângi
    5. Între artera dreaptă pulmonară şi traheea
    6. La intrarea în vena cavă superioară dreaptă

Atrezia venei pulmonare comune

În acesă tulburare, venele pulmonare sunt în mod normal formate şi conectate la o confluenţă pulmonară venoasă care se sfârşeşte în spatele atriului stâng. Nu există nicio conexiune între această confluenţă şi vreuna dintre atriul stâng sau o venă sistemică. Aceasta este o anomalie foarte rară care nu a fost (şi nu trebuie să fie) clasificată mai departe.

Absorbţia anormală a venei pulmonare comune în atriul stâng

Stenozele venelor pulmonare individuale sunt leziuni rare. Acestea sunt unicele tulburări ale venelor pulmonare care pot fi ori congenitale, ori dobândite (în general post-operatorii). Lucas divide aceste stenoze în stenoze localizate şi hipoplazii difuze, în timp ce Ward şi Mullins divid leziunile non-discrete în hipoplazii segmentare lungi şi fibroze focale sau difuze intimal. Una sau mai multe vene pulmonare pot fi stenotice, iar anastomoza confluenţei pulmonare venoase la atriul stâng poate deveni post-operator stenotică. Ultimele condiţii pot fi văzute de asemenea după transplantul cardiac.

II. Sistemul de nomenclatură pentru anomaliile venoase pulmonare

În stabilirea unui sistem de clasificare a anomaliilor venoase pulmonare s-au folosit următoarele principii. O clasificare lărgită a leziunilor după principii embriologice este logică şi bine acceptată, deci va fi urmată. Am ales clasificarea Darling a drenajului venos aberant, datorită faptului că este simplă şi acceptată în mare.

Am ales să includem acele cazuri de cor triatriatum fără deschizătură între confluenţa venei pulmonare şi atriul stâng ca subcategorie a cor triatriatum mai degrabă decât ca şi cazuri de drenaj pulmonar venos aberant. Am ales să clasificăm aceste leziuni ca şi cazuri de cor triatriatum deoarece metoda chirurgicală permite o creare simplă a unei fenestrări în membrana care separă confluenţa venei pulmonare de atriul stâng, acolo unde cu drenajul pulmonar venos aberant trebuie făcută o comunicare între confluenţa venoasă pulmonară şi atriul stâng.

Prezenţa sau absenţa obstrucţiei venoase pulmonare ar trebui incluse în clasificare, deoarece aceasta indică modul de prezentare şi de prognostic al pacientului. În acelaşi fel propunem să clasificăm stenozele venoase pulmonare individuale, după venele implicate şi după tipul de stenoză. Aceasta deoarece tipul de stenoză indică opţiunile terapeutice disponibile. Stenoza individuală a venelor pulmonare este singura anomalie venoasă pulmonară care poate fi dobândită congenital.

Sistemul de clasificare bazat pe considerațiile menționate anterior este prezentat în **Tabelul 41.N3.Op TIM.** Pentru acele condiții care implică drenaj pulmonar venos aberant poate fi făcută o clasificare mai precisă anatomic și fiziologic prin completarea **Tabelului 41.N4.Op TIM.** Pentru acele cazuri care implică stenoza venei pulmonare poate fi obținută o clasificare mai precisă anatomic și fiziologic prin completarea **Tabelului 41.N5.Op TIM.** Am ales să includem toate cazurile de drenaj pulmonar venos aberant parțial al uneia sau al tuturor venelor pulmonare situate inferior venei cave, în subcategoria sindromului scimitar. Oricum, prognosticul acestor pacienți va depinde foarte mult de prezența sau absența anomalilor asociate, cum ar fi hipoplazia plămânului drept. De aceea, pentru acei pacienți cu sindrom scimitar există **Tabelul 41.N6.Op TIM.** care permite definirea suplimentară a anomaliilor asociate.

Tabelul 41.N3. Op TIM. O propopunere de clasificare a anomaliilor primare

I. Anomalii primare ale drenajului pulmonar venos
- A. Drenaj venos pulmonar aberant parțial (DVPAP)
  - 1. Non-scimitar
  - 2. Scimitar (venele pulmonare drepte drenează în vena cavă inferioară)
- B. Drenaj venos pulmonar aberant total (DVPAT)
  - 1. Supracardiac (supradiafragmatic, tip I)
  - 2. Cardiac (supradiafragmatic, tip II)
  - 3. Infracardiac (infradiafragmatic, tip III)
  - 4. Mixt (tip IV)

II. Atrezia venei pulmonare comune

III. Cor triatriatum (stenoza venei pulmonare comune, inimă triatrială, cor triatriatum sinister)
- A. O cameră accesorie atrială primește toate venele pulmonare și comunică cu atriul stîng
  - 1. Fără alte drenaje (cor triatriatum clasic)
  - 2. Alte conexiuni anormale
    - a. Direct la atriul drept
    - b. Cu drenaj pulmonar venos aberant total
- B. O cameră accesorie atrială primește toate venele pulmonare și nu comunică cu atriul stâng
  - 1. Drenaj aberant la atriul drept direct (DVPAT cardiac cu toate venele pulmonare ce drenează în primul rând într-o confluență venoasă)
  - 2. Cu drenaj pulmonar venos aberant total (DVPAT supracardiac sau infracardiac)
- C. Cor triatriatum subtotal
  - 1. O cameră accesorie atrială primește parte din venele pulmonare și comunică parțial cu atriul stâng
    - a. Vene pulmonare restante cu drenaj normal
    - b. Vene pulmonare restante cu drenaj anormal (cor triatriatum parțial cu DVPAP)
  - 2. O cameră accesorie atrială primește parte din venele pulmonare și comunică parțial cu atriul drept
    - a. Vene pulmonare cu drenaj normal (DVPAP cu drenaj pulmonar venos aberant ce drenează în primul rând într-o confluență venoasă)
    - b. Vene pulmonare cu drenaj anormal (DVPAP mixt)

Tabelul 41.N3. Op TIM. (continuare)

IV. Stenoza venelor pulmonare individuale
- A. Congenitală
- B. Câștigată
  - 1. Postoperator
  - 2. Altele

Tabelul 41.N4. Op TIM. Clasificarea drenajului venos pulmonar aberant (I, IIIB, IIIC1b, IIIC2)

I. Conexiunii anormale anatomice

Pentru fiecare drenaj aberant, alegeți vena sau venele ce drenează anormal și locul drenajului acestora. Alege o venă sau vene din prima coloană și un loc al drenajului din a doua coloană. Pot exista mai multe variante în cazul anomaliilor mixte ale conexiunii venoase pulmonare.

Venă pulmonară	Locul de conexiune
Toate	Vena verticală ascendentă stângă (VCSS persistentă) la vena innominată stângă
Venele stângi	Vena cavă superioară dreaptă
Venele drepte	Vena azygos
Vena superioară stângă	Direct la atriul drept
Vena inferioară stângă	Sinus coronar
Vena superioară dreaptă	Vena cavă inferioară, FAP
Vena inferioară dreaptă	Vena portă
	Ductus venosus
	Vena hepatică
	Direct la vena cavă inferioară

II. Fiziologia drenajului aberant. Pentru fiecare set de vene aberante (IA, IB), se clasifică:
- A. Obstruate
  - 1. De-a lungul conexiunii aberante
    - a. Îngustare intrinsecă
    - b. Compresiune extrinsecă
  - 2. La comunicare interatrială
- B. Neobstruate

Tabelul 41.N5. Op TIM. Clasificarea suplimentară a stenozelor venelor pulmonare individuale (IV)

I. Anatomia stenozei

Pentru fiecare venă pulmonară care este stenozată, alege locul stenozei și tipul stenozei. Alege o venă din prima coloană și un tip de stenoză din a doua coloană. Pot exista mai mult decât un singur set de alegeri în cazul în care mai mult de o venă este stenozată.

Venă stenozată	Tipuri de stenoză
Stângă superioară	Diseminare hipoplazică
Stângă inferioară	Stenoză pe un segment focal (tubular) lung
Dreaptă superioară	Stenoză discretă
Stângă inferioară	

inv: 177317

Tabelul 41.N6. Op. TIM. Clasificarea suplimentară a sindromului scimitar (IA2)

Pentru pacienții cu sindrom scimitar, indicați prezența sau absența următoarelor caracteristici suplimentare:

1. Hipoplazia plămânului drept cu anomalii bronhiale
2. Dextroversia sau dextrorotația inimii
3. Hipoplazia arterei pulmonare drepte
4. Vascularizarea lobului inferior al plămânului drept din sistemul arterial subdiafragmatic, direct de la aortă sau ramurile principale

1. Propunere de ierarhizare a nomenclaturii

1.1. DVPAT *Nivel 1 de ierarhie*

DVPAT

DVPAT *Nivel 1 de ierarhie*

Definiție:

Drenaj venos pulmonar aberant sistemic (DVPAT): Toate venele pulmonare drenează aberant în AD sau la una sau mai multe vene tributare.Niciuna dintre venele pulmonare nu drenează normal la AS.

DVPAT Tip 1 (supracardiac)
DVPAT Tip 2 (cardiac)
DVPAT Tip 3 (infracardiac)
DVPAT Tip 4 (mixt)

1.2. DVPAT *Nivel 2 de ierarhie*

DVPAT, Fără altă precizare (FAP)

DVPAT *Nivel 2 de ierarhie*

Definiții:

DVPAT Parțial Tip 1 (supracardiac): Drenajul aberant este la nivel supracardiac, fie la o reminescență a venei cave superioare stângi, fie la vena cavă superioară dreaptă.

DVPAT Tip 2 (cardiac): Drenajul aberant este la inimă, fie direct la atriul drept, fie la sinusul coronar.

DVPAT Tip 3 (infra-cardiac): Drenajul aberant este la nivel infra-cardiac (sub diafragm), cu reîntoarcerea venei pulmonare intrând în atriul dept prin vena cavă inferioară.

DVPAT Tip 4 (mixt): Drenajul aberant este la unul sau mai multe dintre nivelele de deasupra.

1.3. DVPAT *Nivel 3 de ierarhie*

DVPAT, FAP
DVPAT, Tip 1 (supracardiac), FAP

DVPAT, Tip 1 (supracardiac), **Neobstruat**
DVPAT, Tip 1 (supracardiac), **Obstruat**

DVPAT, Tip 2 (cardiac), FAP

DVPAT, Tip 2 (cardiac), **Neobstruat**
DVPAT, Tip 2 (cardiac), **Obstruat**

DVPAT, Tip 3 (infracardiac), FAP

DVPAT, Tip 3 (infracardiac), **Neobstruat**
DVPAT, Tip 3 (infracardiac), **Obstruat**

DVPAT, Tip 4 (mixt), FAP

DVPAT, Tip 4 (mixt), **Neobstruat**
DVPAT, Tip 4 (mixt), **Obstruat**

1.4. DVPAT *Nivel 4 de ierarhie*

DVPAT, FAP
DVPAT, Tip 1 (supracardiac), FAP
DVPAT, Tip 1 (supracardiac), Neobstruat
DVPAT, Tip 1 (supracardiac), Obstruat, FAP

DVPAT, Tip 1 (supracardiac), Obstruat, **Compresiunea extrinsecă a colectorului**

DVPAT, Tip 1 (supracardiac), Obstruat, **Îngustare intrinsecă a colectorului**

DVPAT, Tip 1 (supracardiac), Obstruat, **Obstrucția septului intra-atrial**

DVPAT, Tip 2 (cardiac), FAP
DVPAT, Tip 2 (cardiac), Neobstruat
DVPAT, Tip 2 (cardiac), Obstruat, FAP

DVPAT, Tip 2 (cardiac), Obstruat, **Compresiunea extrinsecă a colectorului**

DVPAT, Tip 2 (cardiac), Obstruat, **Îngustare intrinsecă a colectorului**

DVPAT, Tip 2 (cardiac), Obstruat, **Obstrucția septului intraatrial**

DVPAT, Tip 3 (infracardiac), FAP
DVPAT, Tip 3 (infracardiac), Neobstruat
DVPAT, Tip 3 (infracardiac), Obstruat, FAP

DVPAT, Tip 3 (infracardiac), Obstruat, **Compresiunea extrinsecă a colectorului**

DVPAT, Tip 3 (infracardiac), Obstruat, **Îngustare intrinsecă a colectorului**

DVPAT, Tip 3 (infracardiac), Obstruat, **Obstrucția septului intraatrial**

DVPAT, Tip 4 (mixt), FAP
DVPAT, Tip 4 (mixt), Neobstruat
DVPAT, Tip 4 (mixt), Obstruat, FAP

DVPAT, Tip 4 (mixt), Obstruat, **Compresiunea extrinsecă a colectorului**
DVPAT, Tip 4 (mixt), Obstruat, **Îngustare intrinsecă a colectorului**
DVPAT, Tip 4 (mixt), Obstruat, **Obstrucţia septului intra-atrial**

1.5. DPVAP *Nivel 1 de ierarhie*

DVPAT

DPVAP Nivel 1 de ierarhie

Definiţie:
DPVAP: DPVAP este anomalia în care unele, dar nu toate venele pulmonare drenează în atriul drept sau în una sau mai multe dintre venele tributare.

1.6. DPVAP *Nivel 2 de ierarhie*

DPVAP FAP

DPVAP, Non-scimitar
DPVAP, Scimitar

DPVAP Nivel 2 de ierarhie

Definiţie:
DPVAP, Scimitar: Toate cazurile de drenaj pulmonar venos aberant parţial al uneia sau al tuturor venelor pulmonare drepte la vena cavă inferioară.

1.7. Stenozele venelor pulmonare *Nivel 1 de ierarhie*

Stenozele venelor pulmonare

Stenozele venelor pulmonare Nivel 1 de ierarhie

Definiţie:
Stenozele venelor pulmonare: Orice îngustare patologică a uneia sau mai multor vene pulmonare.

1.8. Stenozele venelor pulmonare *Nivel 2 de ierarhie*

Stenozele venelor pulmonare, FAP

Stenozele venelor pulmonare, **Congenitală**
Stenozele venelor pulmonare, **Câştigată**

1.9. Stenozele venelor pulmonare *Nivel 3 de ierarhie*

Stenozele venelor pulmonare, FAP
Stenozele venelor pulmonare, Congenitală, FAP

Stenozele venelor pulmonare, Congenitală, **Diseminare hipoplazică**
Stenozele venelor pulmonare, Congenitală, **Stenoză pe un segment focal (tubular) lung**
Stenozele venelor pulmonare, Congenitală, **Stenoză discretă**

Stenozele venelor pulmonare, Câştigată, FAP
Stenozele venelor pulmonare Nivel 4 de ierarhie
Stenozele venelor pulmonare, FAP
Stenozele venelor pulmonare, Congenitală, FAP
Stenozele venelor pulmonare, Congenitală, Diseminare hipoplazică
Stenozele venelor pulmonare, Congenitală, Stenoză pe un segment focal (tubular) lung
Stenozele venelor pulmonare, Congenitală, Stenoză discretă
Stenozele venelor pulmonare, Câştigată, FAP
Stenozele venelor pulmonare, Câştigată, Post-operator, FAP

Stenozele venelor pulmonare, Câştigată, **Postoperator**
Stenozele venelor pulmonare, Câştigată, **Non-postoperatoriscretă**

Stenozele venelor pulmonare, Câştigată, **Non-postoperator, FAP**

Stenozele venelor pulmonare, Câştigată, **Diseminare hipoplazică**
Stenozele venelor pulmonare, Câştigată, **Stenoză pe un segment focal (tubular) lung**
Stenozele venelor pulmonare, Cîştigată, **Stenoză discretă**

2. Nomenclatura opţiunilor de tratament pentru anomaliile venelor pulmonare

Stenozele venelor pulmonare, Câştigată, Non-post-operator, FAP, **Diseminare hipoplazică**
Stenozele venelor pulmonare, Câştigată, Non-post-operator, FAP, **Stenoză pe un segment focal (tubular) lung**
Stenozele venelor pulmonare, Câştigată, Non-post-operator, FAP, **Stenoză discretă**

Deşi anomaliile pulmonare venoase au origine embriologică pulmonară, prezentarea clinică poate fi destul de diferită. Copiii cu DVPAT obstrucţionat prezintă deseori acidoză extremă şi disfuncţie organică multisistemică. Ocazional, unii chirurgi consideră că un copil poate să fie atât de grav bolnav încât perioada de oxigenare membranară extracorporeală (ECMO) înainte de corecție poate să-i salveze viața. Subgrupul de DVPAT mixte poate prezenta o prov-care tehnică prin anastomoza individuală a venelor pulmonare care poate conduce la restenoza imediată sau tardivă. Oricum, dacă restenoza apare la nivelul venelor unice, acești pacienți nu răspund bine nici la operație, nici la intervenție și se îndreaptă în cele din urmă spre hipertensiune pulmonară ireversibilă. În acest moment, transplantul de plămân poate fi singura opțiune.

Opțiunile terapeutice pentru corecția DVPAT depind în primă fază de clasificarea defectelor: supracardiac, infracardiac, cardiac sau mixt.

Opțiunea terapeutică pentru corecția DPVAP depinde de faptul dacă un montaj de derivație intra-cardiac este creat pentru a redirecționa reîntoarcerea venelor pulmonare la atriul stâng sau dacă vena pulmonară aberantă este conectată direct la atriul stâng. Dacă există un DSA, acesta este închis sau nu. Ocazional, există hipoplazia plămânului sau lobului pulmonar, ca în cazul sindromului scimitar, și uneori este indicată rezecția plămânului. Acesta este un punct important, deoarece mortalitatea și morbiditatea chirurgicală asociate cu sindromul scimitar sunt semnificativ mai mari decât în cazul drenajului pulmonar venos aberant simplu.

Diagnosticul de *cor triatriatum* este important pentru corecție, pentru că mortalitatea în cazul leziunii necorectate este destul de mare. Luarea unei decizii chirurgicale depinde de alternativa dacă să se abordeze membrana prin atriul stâng sau prin atriul drept și septul interatrial. Comunicarea interatrială este variabil inclusă, dacă este prezentă.

Stenoza venelor pulmonare poate fi o complicație postoperatorie, după cum s-a menționat mai sus, sau o leziune congenitală preexistentă. Leziunile congenitale pot fi clasificate astfel: hipoplazia difuză a venelor pulmonare, stenoza segmentului intermediar (tubular) lung sau stenoza ostială (discretă). Pacienții cu hipoplazie difuză a venelor pulmonare care se extinde la periferia plămânului au un prognostic foarte prost și deseori singura terapie este transplantul de plămân-inimă sau de plămân. Pacienții cu hipoplazia segmentului tubular lung, cu reabilitarea venelor pulmonare intraparenchimal, au, de asemenea, un prognostic rău, dar, ocazional, corecția operatorie poate duce la supraviețuire pe termen lung. Aceasta poate fi făcută prin plastie cu petic, plasare de stent sau o combinație a celor două. Acei pacienți cu segment scurt sau cu stenoza ostiumului venelor pulmonare (discretă) au, poate, cele mai bune șanse. Corecția poate fi adesea făcută prin plasare de stent sau plastie de lărgire cu petic. Plasarea stentului pe cord deschis poate fi foarte potrivită în cazul aceastei leziuni. În general, aceste leziuni au un prognostic foarte rezervat și duc la hipertensiune pulmonară severă și la decompensare în timp.

2.1. Opțiunile terapeutice ale DVPAT

2.1.1. Tratamentul DVPAT Nivel 1 de ierarhie

Corecția DVPAT

2.1.2. Tratamentul DVPAT Nivel 2 de ierarhie

Corecția DVPAT, FAP

Corecția DVPAT, **Tip 1 (supracardiac)**
Corecția DVPAT, **Tip 2 (cardiac)**
Corecția DVPAT, **Tip 3 (infracardiac)**
Corecția DVPAT, **Tip 4 (mixt)**

2.1.3. Tratamentul DVPAT Nivel 3 de ierarhie

Corecția DVPAT, FAP
Corecția DVPAT, Tip 1 (supracardiac), FAP

Corecția DVPAT, Tip 1 (supracardiac), **Anastomoză directă**
Corecția DVPAT, Tip 1 (supracardiac), **Anastomoză trans-atrială**
Corecția DVPAT, Tip 1 (supracardiac), **Anastomoză directă și trans-atrială**

Corecția DVPAT, Tip 2 (cardiac), FAP

Corecția DVPAT, Tip 2 (cardiac), **Tip sinus coronar**
Corecția DVPAT, Tip 2 (cardiac), **Tip atriu drept**

Corecția DVPAT, Tip 3 (infra-cardiac), FAP

Corecția DVPAT, Tip 3 (infracardiac), **Anastomoză directă**
Corecția DVPAT, Tip 3 (infracardiac), **Anastomoză trans-atrială**
Corecția DVPAT, Tip 3 (infracardiac), **Anastomoză directă și trans-atrială**

Corecția DVPAT, Tip 4 (mixt), FAP

Corecția DVPAT, Tip 4 (mixt), **Anastomoză directă**
Corecția DVPAT, Tip 4 (mixt), **Anastomoză transatrială**
Corecția DVPAT, Tip 4 (mixt), **Anastomoză directă și trans-atrială**

2.1.4. Tratamentul DVPAT Nivel 4 de ierarhie

Corecția DVPAT, FAP
Corecția DVPAT, Tip 1 (supracardiac), FAP
Corecția DVPAT, Tip 1 (supracardiac), Anastomoză directă, FAP

Corecția DVPAT, Tip 1 (supracardiac), Anastomoză directă, **Cu corecția DSA**
Corecția DVPAT, Tip 1 (supracardiac), Anastomoză directă, **Fără corecția DSA**

Corecția DVPAT, Tip 1 (supracardiac), Anastomoză transatrială
Corecția DVPAT, Tip 1 (supracardiac), Anastomoză directă și transatrială

Corecția DVPAT, Tip 2 (cardiac), FAP
Corecția DVPAT, Tip 2 (cardiac), Tip sinus coronar, FAP

Corecția DVPAT, Tip 2 (cardiac), Tip sinus coronar, **Incizia septului sinusului coronar, cu montaj de derivație a DSA**
Corecția DVPAT, Tip 2 (cardiac), Tip sinus coronar, **Incizia septului sinusului coronar cu închidere primară**

Corecția DVPAT, Tip 2 (cardiac), Tip atriu drept

Corecția DVPAT, Tip 2 (cardiac), Corecție tip AD, **Cu montaj de derivație pentru lărgirea DSA**
Corecția DVPAT, Tip 2 (cardiac), Corecție tip AD, **Fără montaj de derivație pentru lărgirea DSA**

Corecția DVPAT, Tip 3 (infracardiac), FAP
Corecția DVPAT, Tip 3 (infracardiac), Anastomoză directă, FAP

Corecția DVPAT, Tip 3 (infracardiac), Anastomoză directă, **Cu corecția DSA**
Corecția DVPAT, Tip 3 (infracardiac), Anastomoză directă, **Fără corecția DSA**

Corecția DVPAT, Tip 3 (infracardiac), Anastomoză trans-atrială
Corecția DVPAT, Tip 3 (infracardiac), Anastomoză directă și transatrială
Corecția DVPAT, Tip 4 (mixt), FAP
Corecția DVPAT, Tip 4 (mixt), Anastomoză directă, FAP

Corecția DVPAT, Tip 4 (mixt), Anastomoză directă, **Cu corecția adițională a VPA**
Corecția DVPAT, Tip 4 (mixt), Anastomoză directă, **Fără corecția adițională a VPA**

Corecția DVPAT, Tip 4 (mixt), Anastomoză trans-atrială, FAP

Corecția DVPAT, Tip 4 (mixt), Anastomoză transatrială, **Cu corecția adițională a VPA**
Corecția DVPAT, Tip 4 (mixt), Anastomoză transatrială, **Fără corecția adițională a VPA**
Corecția DVPAT, Tip 4 (mixt), **Anastomoză directă și trans-atrială, FAP**
Corecția DVPAT, Tip 4 (mixt), Anastomoză directă și trans-atrială, **Cu corecția adițională a VPA**
Corecția DVPAT, Tip 4 (mixt), Anastomoză directă și trans-atrială, **Fără corecția adițională a VPA**

2.2. Opțiunii terapeutice ale DVPAP

2.2.1. Tratamentul DVPAP Nivel 1 de ierarhie

Corecția DVPAP
Corecția DVPAP scimitar

2.2.2. Tratamentul DVPAP Nivel 2 de ierarhie

Corecția DVPAP, FAP

Corecția DVPAP, **Montaj de redirecționare la atriul stâng (DSA cu petic)**
Corecția DVPAP, **Montaj de redirecționare la atriul stâng (DSA cu petic, VCS cu petic)**
Corecția DVPAP,**Anastomoza directă a venei aberante la atriul stâng**
Corecția DVPAP, **Anastomoza directă a venei aberante la atriul stâng, accesoriu**
Corecția DVPAP, **Anastomoza directă a venei aberante la atriul stâng și Montaj de redirecționare la atriul stâng**
Corecția DVPAP, **Montaj de redirecționare la atriul stâng cu translocare venoasă sistemică (Warden) (VCS suturată la urechiușa atriului drept)**
Corecția DVPAP, **Crearea DSA cu Montaj de redirecționare la atriul stâng**
Corecția DVPAP, **Crearea DSA cu anastomoza venei aberante direct la atriul drept și Montaj de redirecționare la atriul stâng**
Corecția DVPAP, **Crearea DSA cu Montaj de redirecționare la atriul stâng și translocare venoasă sistemică (Warden) (VCS suturată la urechiușa atriului drept)**
Corecția DVPAP, **Sinus coronar neacoperit cu închiderea DSA cu montaj de derivație atrială**
Corecția DVPAP, **Lobectomie**
Corecția DVPAP, **Pneumoctomie**
Corecția DVPAP, **Ligatura venei aberante**
Corecția DVPAP, **Fără reparare**

Corecția DVPAP scimitar, FAP

Corecția DVPAP scimitar, **Montaj de redirecționare la atriul stâng (DSA cu petic)**
Corecția DVPAP scimitar, **Montaj de redirecționare la atriul stâng (DSA cu petic și VCI cu petic)**
Corecția DVPAP scimitar, **Anastomoza directă a venei aberante la atriul stâng**
Corecția DVPAP scimitar, **Anastomoza directă a venei aberante la atriul stâng și Montaj de redirecționare la atriul stâng**
Corecția DVPAP scimitar, **Crearea DSA cu Montaj de redirecționare la atriul stâng**
Corecția DVPAP scimitar, **Crearea DSA cu anastomoza venei aberante direct la atriul drept și Montaj de redirecționare la atriul stâng**
Corecția DVPAP scimitar, **Loboctomie**
Corecția DVPAP scimitar, **Pneumoctomie**
Corecția DVPAP scimitar, **Ligatura venei aberante**
Corecția DVPAP scimitar, **Fără reparare**

2.3. Opțiuni terapeutice ale stenozei venelor pulmonare

2.3.1. Tratamentul stenozei venelor pulmonare Nivel 1 de ierarhie

Corecția stenozei venelor pulmonare

2.3.2. Tratamentul stenozei venelor pulmonare Nivel 2 de ierarhie

Corecția stenozei venelor pulmonare, FAP

Corecția stenozei venei pulmonare, **Mărire cu petic**
Corecția stenozei venei pulmonare, **Așezarea stentului deschis**
Corecția stenozei venei pulmonare, **Mărire cu petic și așezarea stentului deschis**
Corecția stenozei venei pulmonare, **Plasarea stentului prin transcateter**
Corecția stenozei venei pulmonare, **Transplantare, plămân**
Corecția stenozei venei pulmonare, **Transplantare, inimă-plămân**

Comentarii suplimentare privind terapia

În plus față de opiniile terapeutice de bază, alte câteva scheme terapeutice trebuie luate în seamă și codate în alte domenii ale bazei de date. În primul rând, o parte separată a bazei de date trebuie să permită codificarea inciziilor pentru acesta și celelalte diagnostice (sternotomie mediană, incizie mediană, toracotomie dreaptă, toracotomie stângă, incizie invazivă minimală, sternotomie parțială, incizie parasternală, mini-toracotomie). În al doilea rând, o parte separată a bazei de date trebuie să permită codificarea inciziilor cardiace pentru acesta și pentru toate celelalte diagnostice (aortotomie, arteriotomie pulmonară, atriotomie dreaptă, ventriculotomie dreaptă, ventriculotomie stângă). În al treilea rând, o parte separată a bazei de date trebuie să permită codificarea materialului folosit ca petic (Dacron, Gore-Tex, pericard bovin, pericard autolog, – pericard autolog liber și pericard autolog in situ, – pericard autolog fixat în gluteraldehidă, petic de perete atrial, – perete atrial folosit ca petic la stenoza venelor pulmonare, – petic de homogrefă). În final, dacă procedurile suplimentare sunt îndeplinite în timpul uneia din aceste proceduri, aceste proceduri suplimentare trebuie să fie codificate amănunțit separat. (De exemplu, dacă se creează un DSA în timpul corecției DVPAT, DSA poate să fie codificat ca o proce-dură secundară, iar închiderea acestui tip de DSA, primară sau cu petic, va fi codificată în detaliu ca parte secundară a procedurii).

3. Liste prescurtate de diagnostic și proceduri

Liste prescurtate de diagnostic
DVPAT, FAP
DVPAT Tip 1 (supracardiac)
DVPAT Tip 2 (cardiac)
DVPAT Tip 3 (infracardiac)
DVPAT Tip 4 (mixt)
DPVAP
DPVAP, scimitar
Cor triatriatum
Stenoza venelor pulmonare

Liste prescurtate de proceduri
Corecția DPVAP
Corecția DPVAP
Corecția DPVAP scimitar
Corecția cor triatriatum
Corecția stenozei venelor pulmonare

BIBLIOGRAFIE

1. **Anderson R.H.,** *The Heart. Structure in Health and Disease: Anomalous Pulmonary Venous Connexions*, Gower Medical Publishing, London, 1992, p. 68.
2. **Bojar R.M.,** *Manual of Perioperative Care in Cardiac and Thoracic Surgery: Total Anomalous Pulmonary Venous Connection*, Library of Congress, Washington, 2005, p. 360.
3. **Castañeda A.R.,** *Cardiac Surgery of the Neonate and Infant: Atrial septal Defects. Partial Anomalous Pulmonary Venous Drainage*, W.B. Sounders Company, Philadelphia, 2004, p. 145.
4. **Castañeda A.R.,** *Cardiac Surgery of the Neonate and Infant: Anomalies of the Pulmonary Veins*, W.B. Sounders Company, Philadelphia, 2004, p. 160.

Redactare medicală casete: Ion Socoteanu, Iulia Cristina Frînculescu, Marius Frînculescu

5. Cohn L.H., Dotz D.B., *Decision Making in Cardiothoracic Surgery: Total Anomalous Pulmonary Venous Connection*, B.C. Decker INC, 1987, p. 87.

6. Cohn L.H., Dotz D.B., *Decision making in Cardiothoracic Surgery: Scimitar Syndrome*, B.C. Decker INC, 1987, p. 89.

7. Mavroudis C., *Pediatric Cadiac Surgery: Partial Anomalous Pulmonary Venous Drainage*, ed. 3, Mosby, St. Louis, 2003, p. 479-480.

8. Mavroudis C., *Pediatric Cadiac Surgery: Partial Anomalous Pulmonary Venous Drainage*, Scimitar Syndrome, ed. 3, Mosby, St. Louis, 2003, p. 481, 483.

9. Mavroudis C., *Pediatric Cadiac Surgery: Total Anomalous Pulmonary Venous Drainage*, ed. 3, Mosby, St. Louis, 2003, p. 489.

10. Sellke F.W., Sabiston & Spencer, *Surgery of the Chest: Surgical Considerations in Pulmonary Vein Anomalies. Partial Anomalous Pulmonary Venous Drainage*, ed. 7, vol. 2, Elsevier Sounders, Philadelphia, 2005, p. 1938, 1946, 1948.

11. Sellke F.W., Sabiston & Spencer, *Surgery of the Chest: Surgical Considerations in Pulmonary Vein Anomalies. Scimitar Syndrome*, ed. 7, vol. 2, Elsevier Sounders, Philadelphia, 2005, p. 1949.

12. Sellke F.W., Sabiston & Spencer, *Surgery of the Chest: Surgical Considerations in Pulmonary Vein Anomalies. Total Anomalous Pulmonary Venous Drainage*, ed. 7, vol. 2, Elsevier Sounders, Philadelphia, 2005, p. 1951.

13. Socoteanu I., *Tratat de patologie chirurgicală cardio-vasculară: Drenajul venos pulmonar aberant*, Ed. Medicală, Bucureşti, 2007, p. 639.

14. Kirklin J.W., Barratt-Boyes B.G., *Cadiac Surgery: Atrial Septal Defect and Partial Anomalous Pulmonary Venous Connection*, ed. 3, vol. 1, Churchill Livingstone, New York, 2003, p. 735.

15. Kirklin J.W., Barratt-Boyes B.G., *Cadiac Surgery: Atrial Septal Defect and Partial Anomalous Pulmonary Venous Connection. Scimitar Syndrome*, ed. 3, vol. 1, Churchill Livingstone, New York, 2003, p. 725, 736.

16. Kirklin J.W., Barratt-Boyes B.G., *Cadiac Surgery: Total Anomalous Pulmonary Venous Connection*, ed. 3, vol. 1, Churchill Livingstone, New York, 2003, p. 755, 757-8, 762, 764-5, 766-9.

17. Corno A.F., *Congenital Heart Defects. Decision Making for Surgery*, vol. 1, *Common Defects*, Springer, New York, 2004.

18. Gatzoulis M.A., Webb G.D., Daubeney P.E.F., *Diagnosis and Management of Adult Congenital Heart Disease*, Churchill Livingstone, New York, 2003.

FEREASTRA AORTO-PULMONARĂ (FAoP)

SECȚIUNEA III

CAPITOLUL 42

MATEI POPA CHERECHEANU, MIHAELA LAZĂR, VIOREL GOLEANU

1. DEFINIȚIE
2. ANATOMIE. MORFOLOGIE. MORFOGENEZĂ
3. LEZIUNI ASOCIATE
4. FIZIOPATOLOGIE
5. DIAGNOSTIC
6. DIAGNOSTICUL DIFERENȚIAL
7. ISTORIA NATURALĂ
8. TRATAMENT
9. COMPLICAȚII POSTOPERATORII
10. REZULTATELE POSTOPERATORII
11. (II) Op TIM PROPUNERI: NOMENCLATURĂ, DIAGNOSTIC, TRATAMENT – STS-EACTS
BIBLIOGRAFIE

Redactare medicală: Ion Socoteanu, Iulia Cristina Frînculescu, Marius Frînculescu

1. DEFINIȚIE

Fereastra aorto-pulmonară (defectul septal aorto-pulmonar) este o anomalie cardio-vasculară rară (incidență 0,17-0,20%), care constă într-o comunicare bidimensională între aorta ascendentă și trunchiul arterei pulmonare, în condițiile dezvoltării normale a valvelor semilunare ale celor două artere. Forma și dimensiunea FAoP sunt variabile, dar defectul este situat întotdeauna în peretele aortei ascendente deasupra sinusurilor valvulare. Malformația poate fi izolată, dar adesea este asociată cu alte anomalii cardio-vasculare și extracardiace [**1, 2, 3**].

Caseta 42.1

Incidență

O boală congenitală foarte rară, cu o incidență de 0,2% dintre copiii cu boli cardiace congenitale.

2. ANATOMIE. MORFOLOGIE. MORFOGENEZĂ

FAoP apare prin dezvoltarea anormală a septului embriologic aortico-pulmonar ca urmare a formării incomplete a crestelor cono-truncale stângi și drepte. Unii autori [**2, 4**] consideră această malformație ca fiind doar una dintre multiplele tipuri de malformații ce pot apărea în urma variatelor grade de dezvoltare embriologică anormală a septului cono-truncal; trunchiul arterial reprezintă varianta extremă a acestora, iar originea arterei pulmonare drepte din aortă – varianta mai puțin severă.

Caracteristici morfologice. Deși morfologia variază, poziția defectului este limitată la zona în care peretele posterior și postero-lateral stâng al aortei ascendente este în contact cu porțiunea antero-laterală dreaptă a trunchiului arterei pulmonare și porțiunii anterioare a arterei pulmonare drepte [**2, 3**]. Din punctul de vedere al aspectului intern al aortei ascendente, defectul a fost clasificat în două poziții:

a) pe peretele postero-lateral stâng al aortei, chiar deasupra valvelor semilunare. În acest caz defectul se deschide în peretele antero-lateral al trunchiului arterei pulmonare;

b) puţin mai sus pe peretele posterior aortic. În acest caz defectul se deschide la joncţiunea trunchiului arterei pulmonare cu artera pulmonară dreaptă sau chiar în artera pulmonară dreaptă.

Anatomic. Anatomic au fost descrise trei tipuri (Richardson şi colab.) **[2]**:

- Tipul I: defect relativ mic, între aorta ascendentă şi trunchiul arterei pulmonare, imediat deasupra sinusurilor Valsalva;
- Tipul II: localizat în peretele posterior al aortei ascendente, excentric, la nivelul bifurcaţiei trunchiului arterei pulmonare spre pulmonara dreaptă;
- Tipul III: artera pulmonară dreaptă pleacă din partea dreaptă a aortei ascendente şi se constată absenţa completă a septului aorto-pulmonar. La acest tip, doar prezenţa valvelor semilunare aortice şi pulmonare cu inel separat diferenţiază FAoP de trunchiul arterial comun (**Fig. 42.1**).

Caseta 42.2

Morfologie

- O comunicare, în general nerestrictivă, cu o margine mai mult sau mai puţin circulară, între aorta ascendentă şi trunchiul arterei pulmonare, în prezenţa celor două valve semilunare.
- La majoritatea pacienţilor, există o comunicare unică, în timp ce o comunicare de tip canal este foarte rară.
- Localizată în general în peretele lateral stâng al aortei ascendente, în general aproape de orificiul arterei coronare stângi, de aceea este frecventă originea aberantă a arterei coronare din artera pulmonară, aproape de marginea defectului.

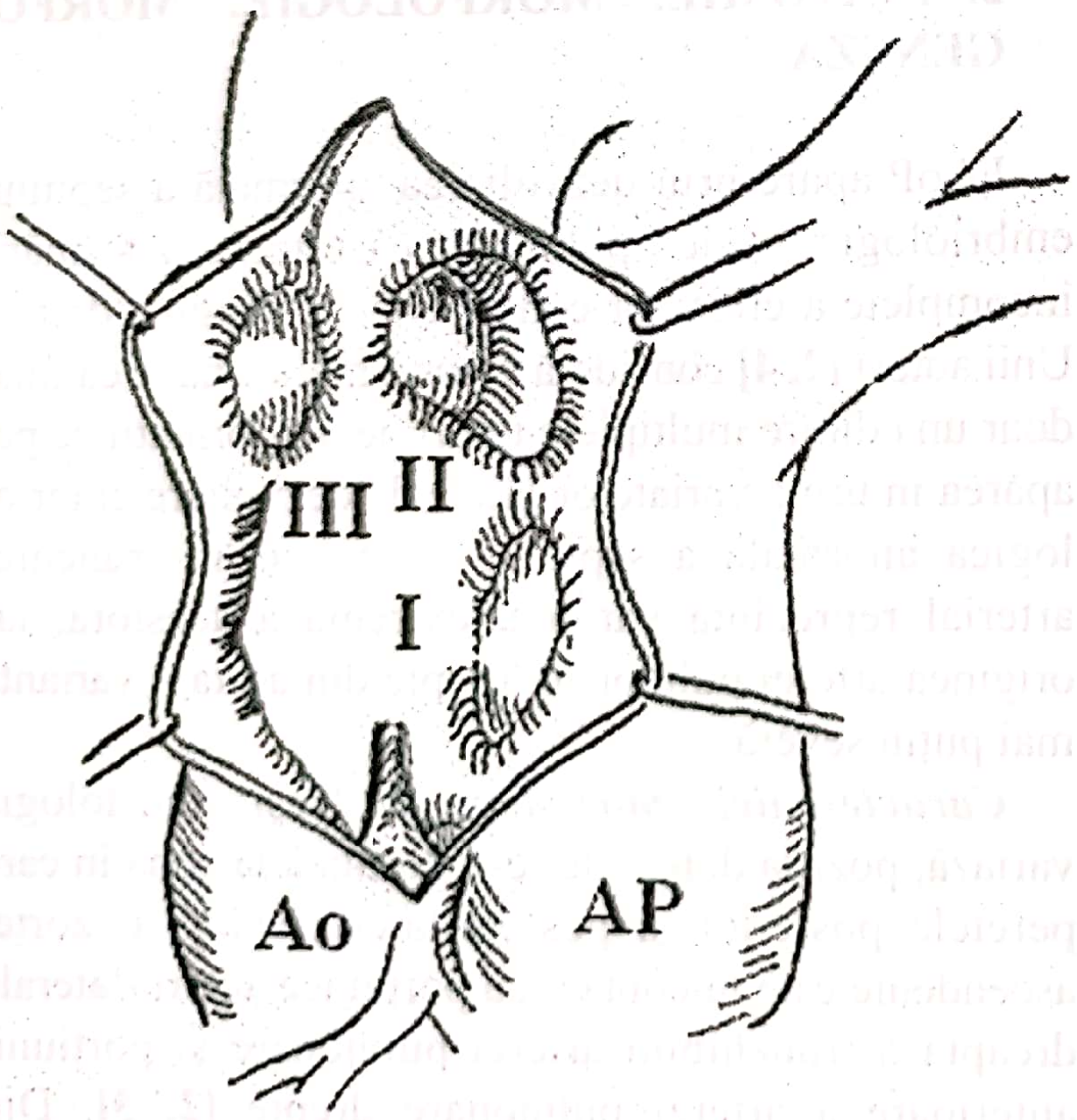

Fig. 42.1. Clasificarea anatomică a FAoP **[1]**.

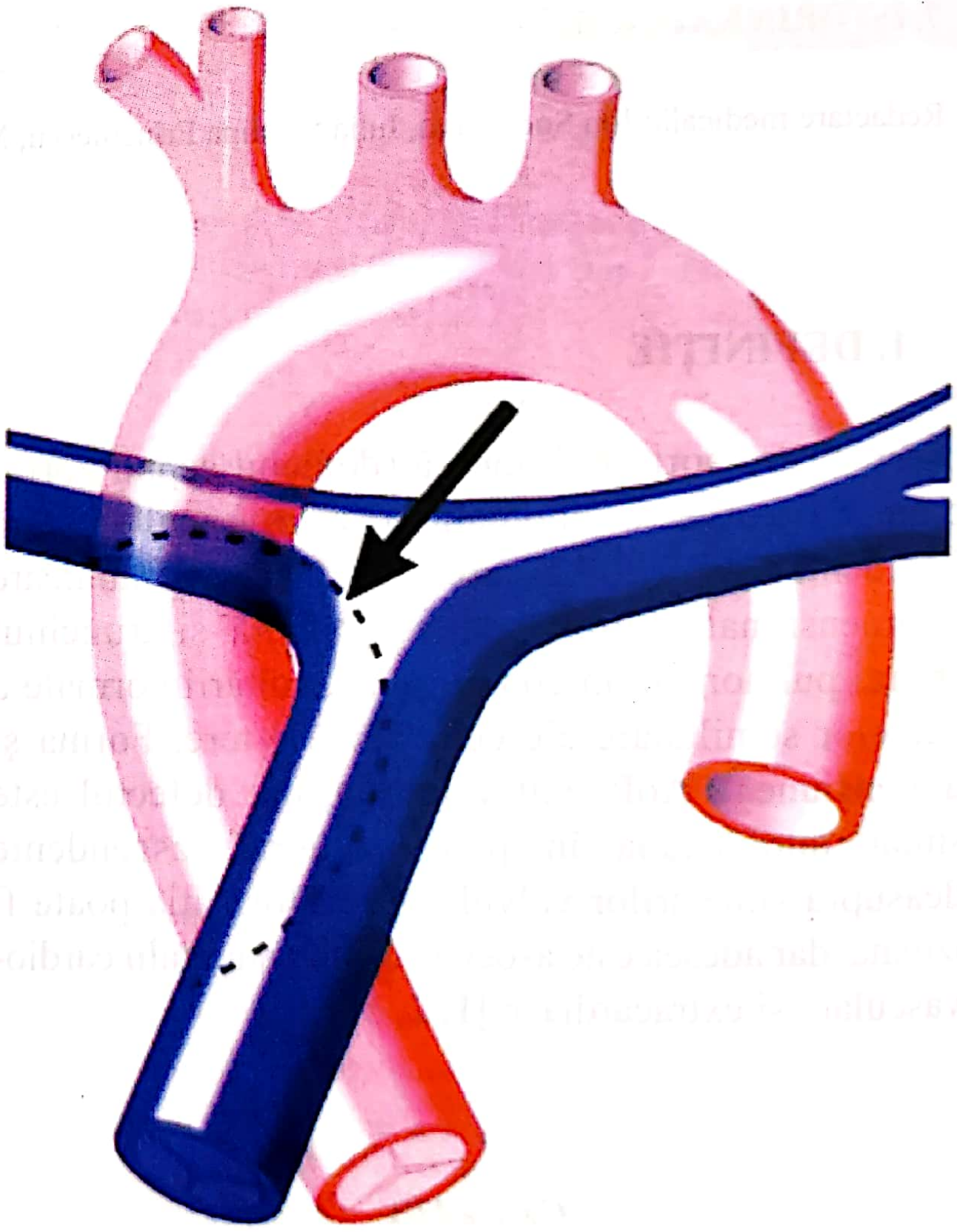

Fig. 42.1. Op TIM. Fereastra aorto-pulmonară (linia întreruptă indică porţiunea arterei pulmonare, care comunică cu aorta) **[9]**.

3. LEZIUNI ASOCIATE

Rareori FAoP este o anomalie izolată; ea se asociază în peste 50% din cazuri cu alte malformații cardiovasculare. Pe un lot de 18 cazuri la Children's Hospital Boston, Richard Jonas **[2]** a identificat următoarele asocieri:

DSA	5
PCA	4
DSV	4
Arc aortic intrerupt	3
VD cu dublă cale de ieşire	3
Tetralogie Fallot	2
Tetralogie Fallot + atrezie de AP	2
VS hipoplazic	2
Arc aortic drept	2
Stenoza AP periferică	2
DVPA parțial	1
Coarctație de aortă	1
Anomalie a. subclavie dr.	1

Kutsche şi Van Mierop **[5]** au identificat într-un lot de 249 de pacienți cu FAoP: 48% FAoP ca leziune izolată şi 52% FAoP asociată cu alte malformații (tetralogie Fallot, bicuspidie aortică, DSV, anomalii coronare, transpoziție de vase mari, dublu arc aortic).

La Toronto Hospital for Sick Children **[5]**, la un număr de 42 de pacienți s-au decelat următoarele malformații extracardiace:

- musculo-scheletice: artrogripoză, scolioză, torticolis, luxație congenitală de şold;
- cerebrale: microcefalie, trigonocefalie;
- renale: ectopie renală, hidronefroză, dublu ureter;
- pulmonare: stenoză de bronhii principale, stenoză traheală;
- ale mâinii şi piciorului: sindactilie, polidactilie;
- gastro-intestinale.

Caseta 42.3

Boli asociate

Defectele asociate sunt prezente la 30–50% dintre pacienți.

Cele mai frecvente:

- Întrerupere de arc aortic de tip A
- Tetralogia Fallot cu sau fără atrezie pulmonară
- DSV
- Origine aberantă a arterei coronare
- Origine aberantă a arterei pulmonare

Rare:

- DSA
- Cor triatriatum
- Defect atrio-ventricular complet
- Transpoziție de vase mari
- Obstrucție subaortică (foarte rar)
- Valvă aortică bicuspidă
- Atrezie aortică
- Stenoză valvulară pulmonară critică
- Hipoplazie de arc aortic
- Coarctație de aortă
- Întrerupere de arc aortic
- Arc aortic dublu
- Canal arterial permeabil

4. FIZIOPATOLOGIE

FAoP determină un şunt stânga-dreapta asemănător cu cel din DSV sau PCA de dimensiuni mari (canalul arterial de dimensiuni mari este asimilat unui defect bidimensional – ca DSV, în timp ce canalul arterial mic este tubular, deci tridimensional, cu rezistență mai mare la flux). Pe măsură ce rezistența vasculară pulmonară (crescută la naştere) începe să scadă fiziologic în prima lună de viață, debitul şuntului creşte; dacă FAoP este mare, insuficiența cardiacă congestivă se dezvoltă precoce încă din prima săptămână. În timp (cca. 1 an) apare boală vasculară pulmonară cu rezistențe crescute progresiv, tinzând spre valorile celor sistemice.

Acesta va duce în timp la inversarea şuntului, instalarea sindromului Eisenmenger şi imposibilitatea efectuării operației.

FAoP netratată este o cardiopatie congenitală letală **[2, 3]**.

Caseta 42.4

Fiziopatologie

Fiziopatologia este în linii mari influențată de dimensiunea defectului şi de tipul bolilor asociate. Când defectul are dimensiuni mici (aproximativ 10% din pacienți), fiziopatologia este

Caseta 42.4 *(continuare)*

asemănătoare cu cea a bolnavilor cu canal arterial permeabil. Dacă defectul este mare, aşa cum se întâmplă la majoritatea pacienţilor, consecinţa este un şunt stânga-dreapta mare, cu hipertensiune pulmonară şi apariţia timpurie a bolii vasculare pulmonare obstructive. Acest tipar este potenţat de prezenţa bolilor obstructive ale arcului aortic, frecvent asociate.

Ca toate şunturile la nivel arterial, fluxul apare atât în sistolă, cât şi în diastolă; magnitudinea depinde atât de dimensiunea ferestrei aorto-pulmonare, cât şi de rezistenţa relativă a circulaţiilor sistemice şi pulmonare. În primele luni de viaţă, din cauza şuntului stânga-dreapta printr-o fereastră aorto-pulmonară mare, întoarcerea venoasă pulmonară este crescută, determinând dilatarea atriului stâng şi forţarea foramenului ovale patent, şunt stânga-dreapta suplimentar la nivel atrial, agravând insuficienţa cardiacă congestivă.

În prezenţa originii aberante a arterei coronare, aceasta rămâne perfuzată cu presiune sistemică şi saturaţie de oxigen; de aceea, nu există semne de ischemie miocardică, ca în cazul arterei coronare aberante cu originea din artera pulmonară.

5. DIAGNOSTIC

Manifestări clinice. Momentul apariţiei manifestărilor clinice la pacienţii cu FAoP este parţial determinat de anomaliile asociate. Cei cu asocieri severe, cu arc aortic întrerupt sau coarctaţie preductală, vor avea stare generală gravă imediat în perioada neonatală. Circa 10% dintre pacienţii cu FAoP au un defect mic şi, ca urmare, manifestările sunt mai puţin severe, deci vor fi depistaţi mai târziu. Majoritatea pacienţilor cu defecte largi prezintă în prima lună de viaţă (odată cu maturarea circulaţiei vasculare pulmonare de tip fetal) semne şi simptome determinate de fluxul sangvin pulmonar crescut şi insuficienţa cardiacă congestivă (tahipnee, dispnee, dificultăţi la alimentaţie) **[5]**.

Auscultator se constată suflu sistolic, care se extinde în diastolă, sau suflul continuu sistolo-diastolic.

Explorări paraclinice:

Examenul radiologic – se evidenţiază semne de încărcare pulmonară congestivă. AS, VS şi AP apar dilatate.

ECG – apar semne de HVD.

Ecocardiografia evidenţiază defectul şi face diagnosticul diferenţial cu alte anomalii (PCA, DSV, trunchiul arterial comun, fistulă de sinus Valsalva). Tot ecografic se pot preciza detaliile morfologice ale defectului **[3, 5]**: mărimea, poziţia, originea coronarelor, originea şi mărimea arterelor pulmonare, alte leziuni cardiace asociate.

Deşi ecografia este considerată o investigaţie suficientă, pentru pacienţii nou-născuţi cu ICC severă, unii autori recomandă şi cateterism cardiac **[3]**, mai ales dacă există aspecte anatomice incomplet clarificate sau leziuni asociate.

6. DIAGNOSTICUL DIFERENŢIAL

Diagnosticul diferenţial se face cu canalul arterial permeabil, trunchiul arterial comun şi DSV. Ecografia este metoda de elecţie în diagnosticul diferenţial şi pozitiv al FAoP.

Caseta 42.5

Diagnostic

- ***Clinic***:
  - – Defect mic: asimptomatic sau infecţii respiratorii recurente; suflul cardiac este în general continuu;
  - – Defect mare: tahipnee, dispnee, hrănire defectuoasă, creştere întârziată, infecţii respiratorii recurente, insuficienţă cardiacă congestivă; pulsurile periferice în colaps; suflul cardiac este în general doar sistolic, în spaţiul intercostal 3 sau 4.
- ***Electrocardiogramă***: deviaţie axială dreaptă, hipertrofie ventriculară dreaptă, dilatare atrială dreaptă sau combinată.
- ***Radiografie toracică***: cardiomegalie moderată, cu dilatarea atriului stâng, vascularizaţie pulmonară crescută sau edem pulmonar franc.
- ***Ecocardiogramă***: diagnosticul este pus prin combinarea vederilor subcostal oblic anterior drept şi suprasternal sau din vedere parasternal ax scurt.
- ***Cateterism cardiac***: pentru bolile asociate, mai ales pentru a vizualiza arterele coronare şi a elimina originea aberantă a acestora; util în calcularea rezistenţei vaculare pulmonare şi pentru a elimina prezenţa bolii vasculare pulmonare obstructive la copiii mai mari.

7. ISTORIA NATURALĂ

FAoP este în jumătate de cazuri [5] asociată cu alte malformații cardiace și are o evoluție naturală extrem de defavorabilă. Netratată, determină exitus în primul an de viață prin ICC.

8. TRATAMENT

Indicații chirurgicale. Intervenția chirurgicală este recomandată imediat după momentul diagnosticului [2]. Este de preferat ca aceasta să se facă încă din prima lună de viață, până la maximum un an. În cazul leziunilor de dimensiuni mari, la care din diferite motive s-a întârziat diagnosticul, este obligatorie, pentru stabilirea indicației chirurgicale, explorarea prin cateterism a rezistenței vasculare pulmonare.

Contraindicația chirurgicală absolută este instalarea sindromului Eisenmenger.

Tratamentul intervențional poate fi aplicat numai în situații particulare, deoarece în cazul FAoP (spre deosebire de canalul arterial) defectul este bidimensional, în relație apropiată cu valvele semilunare aortice și pulmonare, astfel încât închiderea cu spirale sau alte dispozitive este foarte greu realizabilă. Deși până nu demult era de nerealizat, tratamentul intervențional a devenit o opțiune în rezolvarea FAoP. În ultimul deceniu s-au folosit la închiderea transcateter a defectului umbrela dublă Rashkind și ocluderul ductal Amplatzer. Evoluția a fost favorabilă, cu reducerea presiunii arteriale pulmonare (**Fig. 42.2**) [**6**].

Caseta 42.6

Indicații pentru tratament chirurgical
În timp ce pacienții cu fereastră aorto-pulmonară asemănătoare canalului pot rămâne asimptomatici sau oligosimptomatici o perioadă lungă de timp, pacienții cu fereastră aorto-pulmonară mare rar supraviețuiesc peste vârsta infantilă. O fereastră aorto-pulmonară mare poate provoca boală vasculară pulmonară obstructivă, dacă nu este tratată până la doi ani. De aceea, indicația chirurgicală pentru închiderea ferestrei aorto-pulmonare se ia în general în momentul diagnosticării, mai ales la pacienții simptomatici.

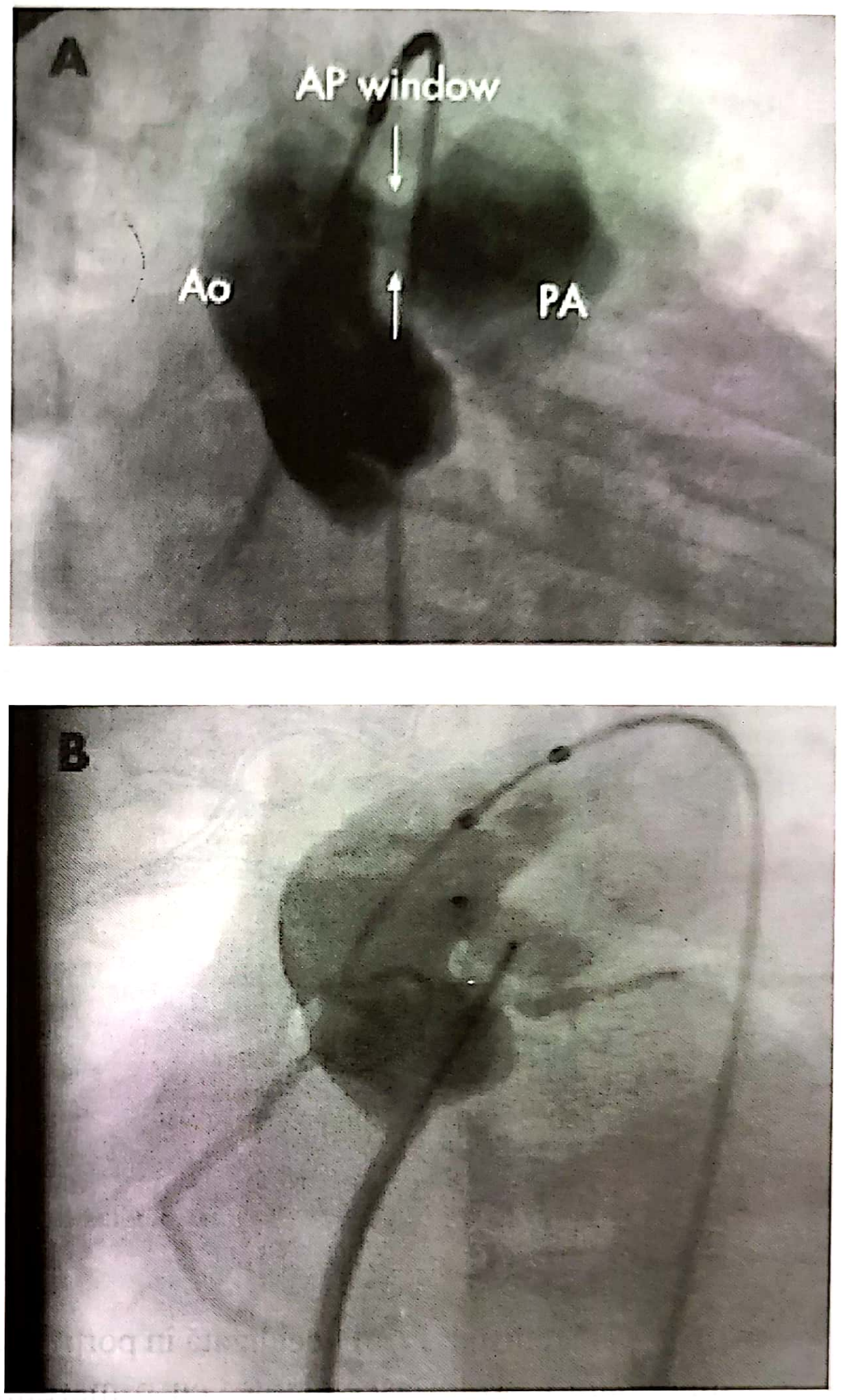

Fig. 42.2. Închidere transcateter a FAoP cu ocluder ductal Amplatzer [**6**].

Tratament chirurgical. Tehnica chirurgicală este diferită în funcție de tipul FAoP, precum și de asocierea cu alte anomalii cardiace; uneori, preoperator pacienții pot necesita tratament cu prostaglandine PGE1 și agenți inotrop pozitivi (mai ales în cazurile de FAoP asociat cu alte malformații).

Clasificare anatomo-chirurgicală (**Fig. 42.3**) [**4**].

- Tip 1, defect proximal: FAoP localizată imediat deasupra sinulsului Valsalva și la câțiva mm deasupra valvelor semilunare, cu o margine inferioară foarte mică ce separă FAoP de valvele semilunare;

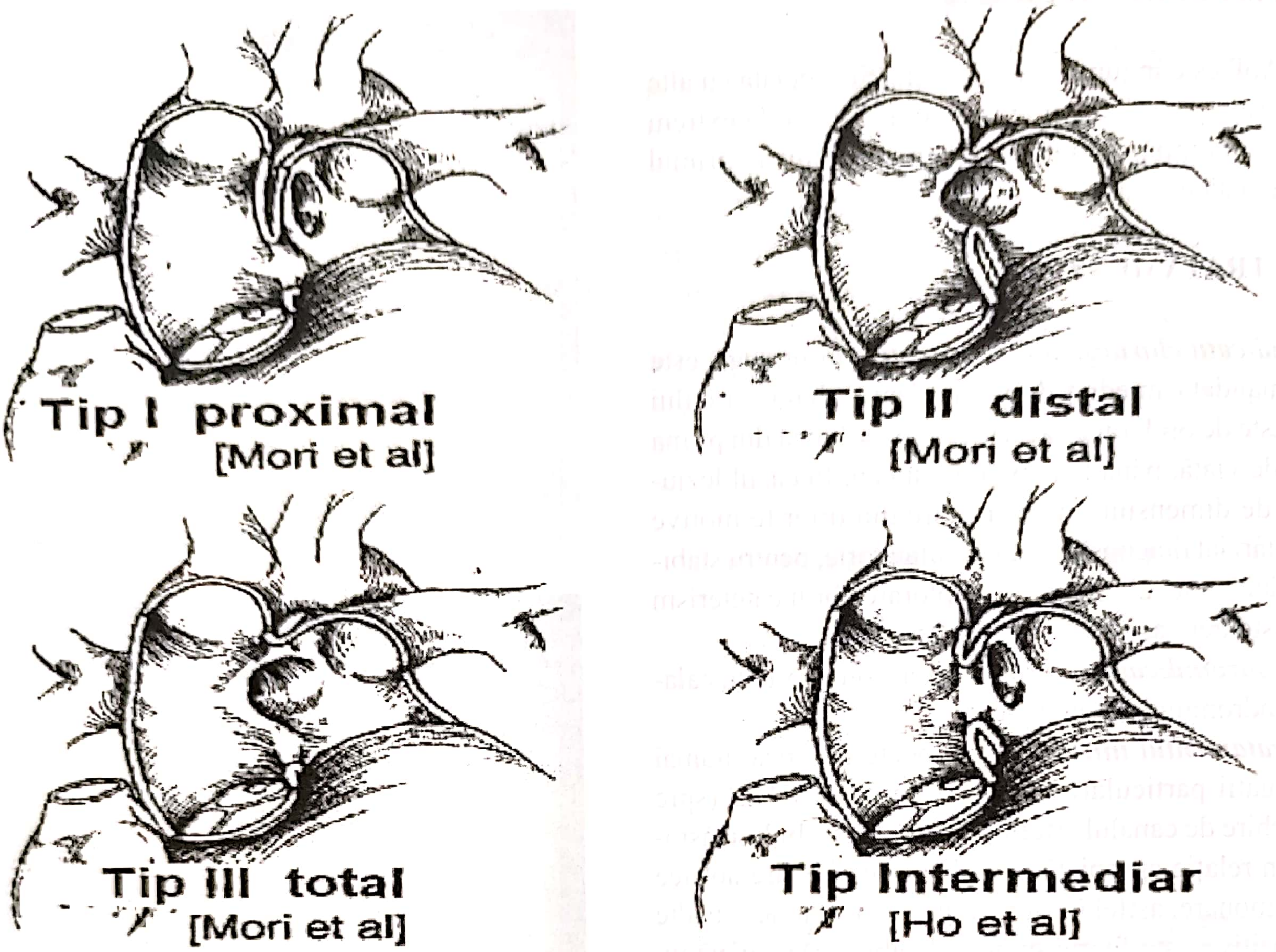

Fig. 42.3. Clasificare anatomo-chirurgicală **[1, 4]**.

- Tip 2, defect distal: FAoP localizată în porțiunea superioară a aortei ascendente, cu o margine inferioară perfect formată și o margine superioară mică;
- Tip 3, defect total: FAoP ce implică o porțiune mare din aorta ascendentă, dar cu margine superioară și inferioară mici;
- Tip intermediar: FAoP tip 3, dar cu margine superioară și inferioară bine formate.

FAoP izolată (fără alte malformații cardiace), tip 1. Tehnica constă în închiderea defectului cu pericard autolog, fixat în glutaraldehidă sau din material sintetic – dacron. Abordul este prin sternotomie mediană, operația efectuându-se sub bypass cardio-pulmonar, în hipotermie moderată și administrare anterogradă în bulbul aortei a cardioplegiei. Numai în situații particulare (copii foarte mici) poate fi folosită hipotermia profundă cu oprire circulatorie și declamparea aortei (permițând o vizualizare mai bună a vaselor mari). FAoP este abordată direct prin incizie la nivelul defectului. Se inspectează valvele semilunare aortice și pulmonare, precum și ostiile coronarelor. Din acest moment pot fi aplicate două tehnici:

- Se croiește un petic ovalar adaptat defectului și se sutureaza inițial la marginea posterioară a defectului și apoi se avansează spre anterior, astfel încât marginea anterioară a peticului să fie suturată între marginile inciziei inițiale de la nivelul defectului (în sandwich: perete Ao-petic-perete tr.AP) (**Fig. 42.4**).
- Se secționează complet defectul și apoi se sutureaza în surjet două petice adaptate dimensiunilor defectului, primul pe defectul aortic și cel de-al doilea pe defectul pulmonar (**Fig. 42.5**).

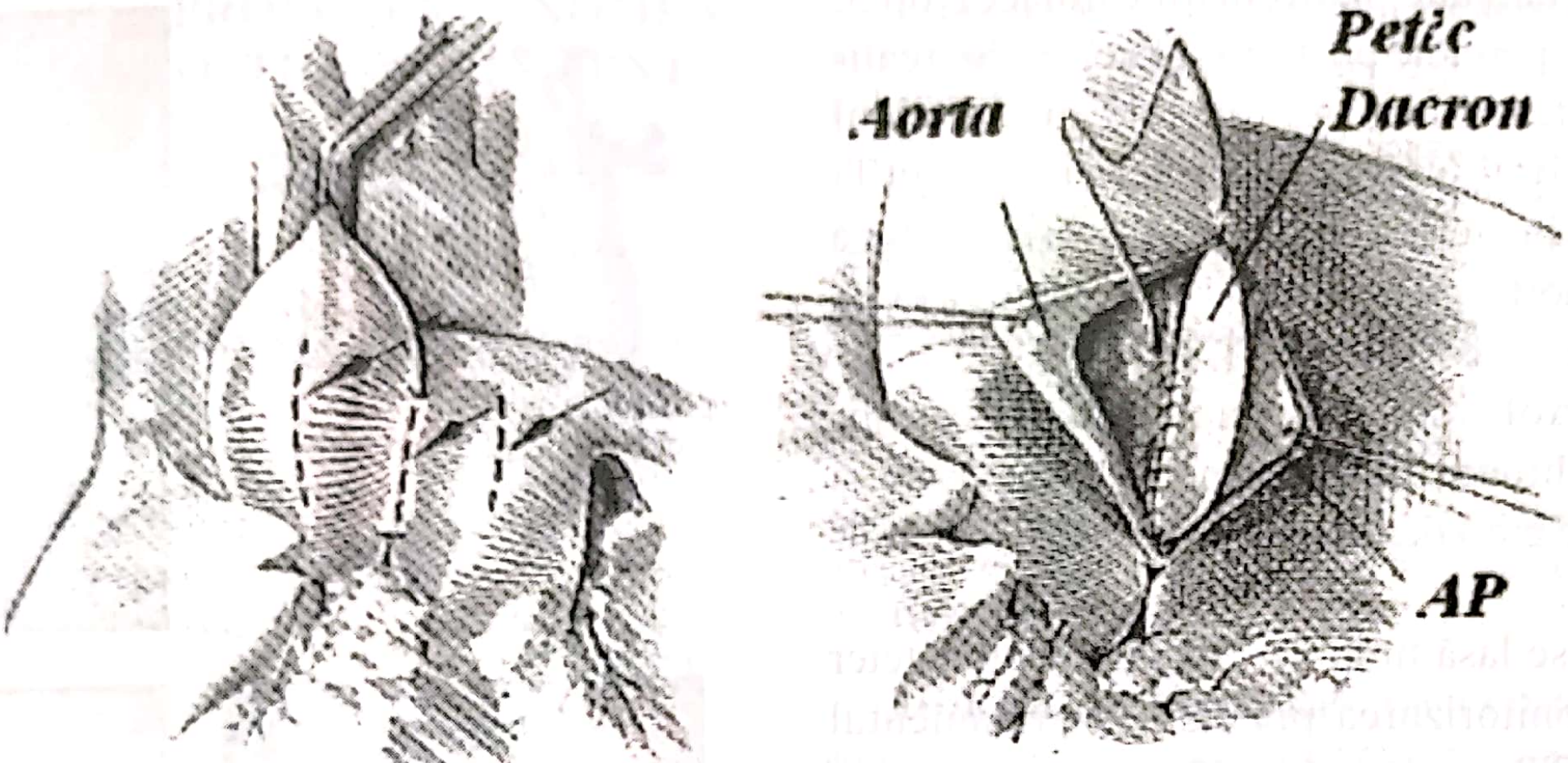
Aorta
Petic
Dacron
AP

Fig. 42.4. Corecție chirurgicală în FAoP tip I [1,3].

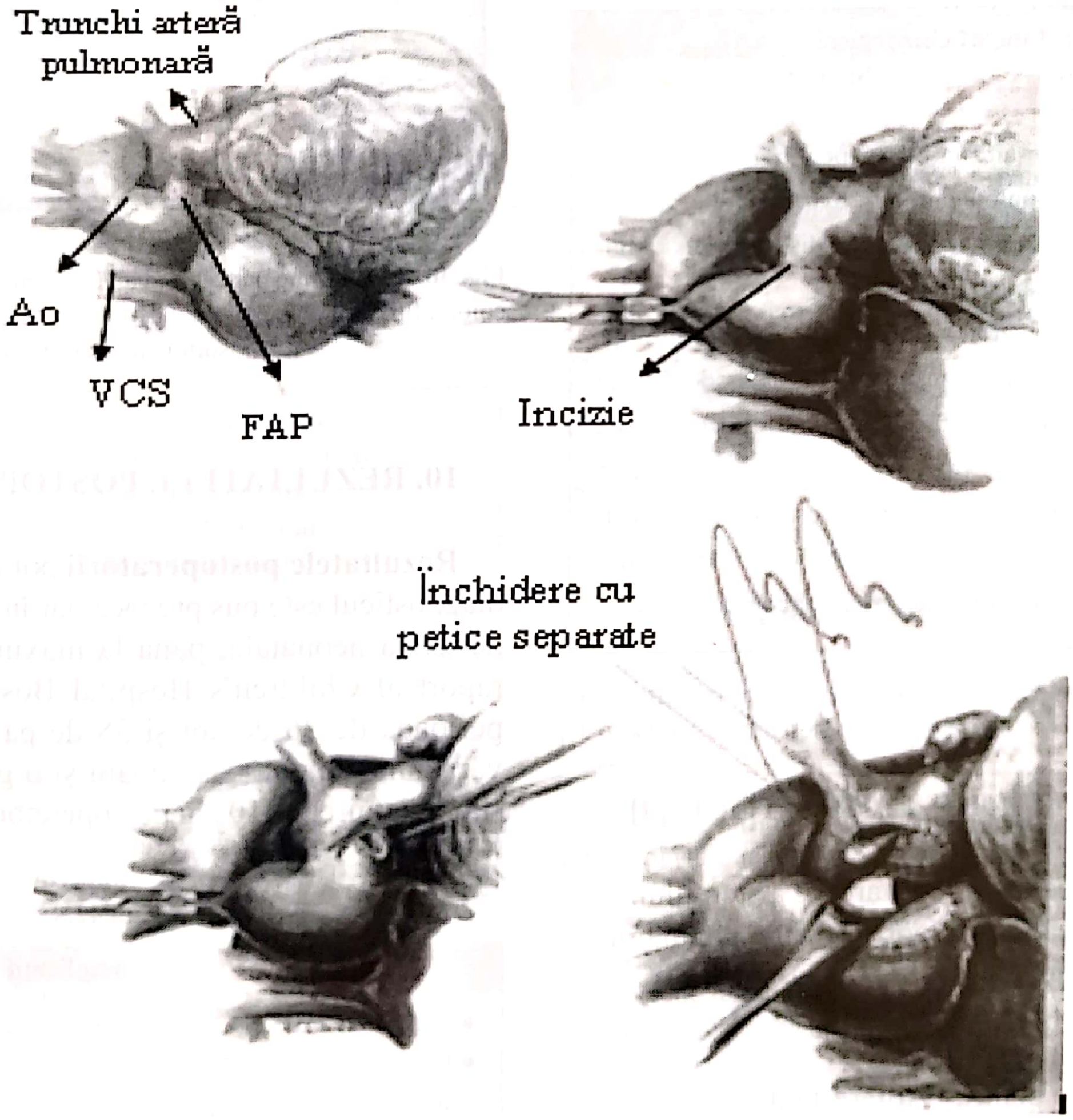
Trunchi arteră pulmonară
Ao
VCS
FAP
Incizie
Închidere cu petice separate

Fig. 42.5. FAoP tip I – tratament chirurgical [2] (după Jonas – modificat).

FAoP izolată (fără alte malformații cardiace), tip 3. Abordul este prin peretele posterior al aortei. Se realizează continuitatea dintre AP dreaptă și trunchiul pulmonar cu ajutorul unui petic de pericard cusut la nivelul peretelui posterior al aortei. La final se face plastia peretelui aortic cu petic de lărgire pentru a evita eventualele stenoze la acest nivel [2, 3].

Asocierea FAoP cu alte malformații cardiovasculare (trunchi arterial, anomalii de origine a arterelor coronare etc.) determină modificări ale tehnicilor chirurgicale.

Postoperator se lasă timp de câteva zile un cateter în AP pentru monitorizarea presiunii și tratamentul episoadelor de HTP ce pot apărea [3].

Caseta 42.7

Tratament chirurgical (cu bypass cardio-pulmonar)

- Ligatura: folosită mai ales în trecut, pentru a obține închiderea ferestrei aorto-pulmonare fără bypass cardio-pulmonar, era asociată cu mortalitate crescută (distorsiunea originii arterei coronare sau sângerare fatală).
- Închiderea cu bypass cardio-pulmonar: abordarea chirurgicală poate fi transaortică, transpulmonară, transdefect sau combinată transaortică și transpulmonară, în funcție de morfologia defectului și experiența chirurgului; închiderea cu petic PTFE, Dacron sau petic sintetic este preferată închiderii directe, pentru a se evita distorsionarea structurilor înconjurătoare, mai ales originea arterelor coronare.

9. COMPLICAȚII POSTOPERATORII [4]

– necesitatea închiderii tardive a sternului;
– necesitatea unui suport mecanic circulator;
– FAoP reziduală;
– $Qp/Qs \geq 1,5/1$;
– $Qp/Qs < 1,5/1$;
– reoperație pentru FAoP restant;
– reintervenție transcateter pentru FAoP rezidual.

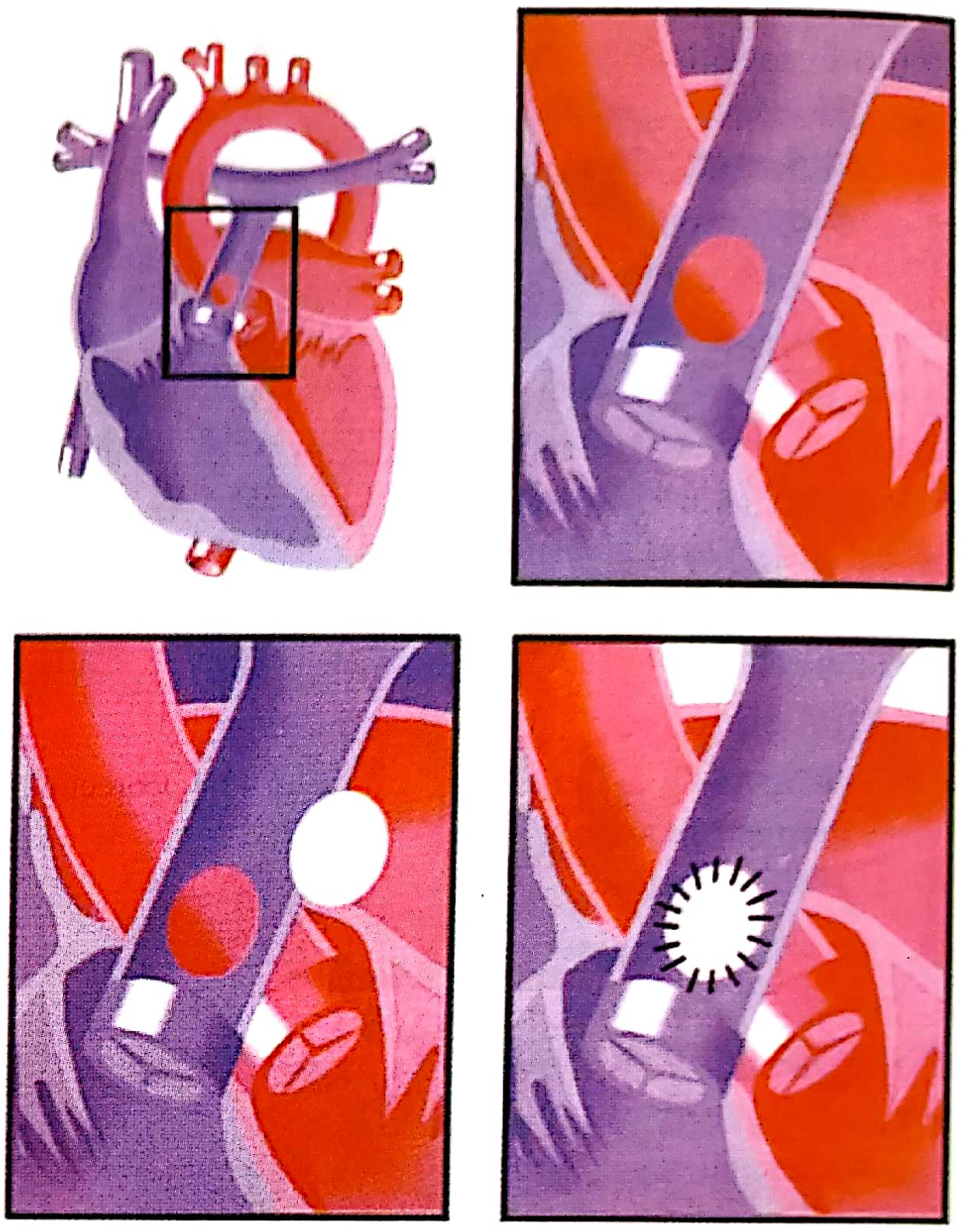

Fig. 36.10. Secțiune parasternal ax lung, cu evidențierea în Doppler color a fluxului turbulent în diastola din AS în VS; cauza este inelul supravalvular mitral.

10. REZULTATELE POSTOPERATORII

Rezultatele postoperatorii pot fi foarte bune dacă diagnosticul este pus precoce, iar intervenția se face în perioada neonatală, până la maximum 1 an. Într-un raport al Children's Hospital Boston, realizat pe o perioadă de 26 de ani și 38 de pacienți operați la o vârstă medie de 5 săptămâni și o greutate de 3,9 kg, supraviețuirea la 10 ani postoperator a fost de 88% [7].

Caseta 42.8

Posibile complicații

- Șunt stânga-dreapta rezidual sau recurent
- Obstrucție reziduală sau progresivă a aortei ascendente sau a trunchiului arterei pulmonare
- Obstrucția originii arterei coronare

11. Op TIM (II). PROPUNERI: NOMENCLATURĂ. DIAGNOSTIC. TRATAMENT – STS – EACTS*

ION SOCOTEANU, CAIUS GLAD STREIAN

1. Sistemul unitar de nomenclarură pentru fereastra aorto-pulmonară

1.1. Fereastra aorto-pulmonară Nivel 1 de ierarhie

Fereastra aorto-pulmonară
Originea arterei pulmonare din aorta ascendentă (Hemitrunchi)

Definiții:

Fereastra aorto-pulmonară: Fereastra aorto-pulmonară este o comunicare între artera pulmonară principală și aorta ascendentă, în prezența a două valve semilunare separate. Prezența a două valve semilunare diferențiază FAP de trunchiul arterial.

Originea arterei pulmonare din aorta ascendentă (Hemitrunchi): Situația în care o arteră pulmonară provine din aorta ascendentă și cealaltă arteră pulmonară provine din ventriculul drept. Acest termen nu include originea arterei pulmonare drepte sau stângi din trunchiul arterial sau arcul aortic prin CAP sau artere colaterale.

1.2. Fereastra aorto-pulmonară Nivel 2 de ierarhie

Fereastra aorto-pulmonară, Fără altă precizare (FAP)

Fereastra aorto-pulmonară și **arc aortic întrerupt**
Fereastra aorto-pulmonară, **Tipul 1 Defect Proximal**
Fereastra aorto-pulmonară, **Tipul 2 Defect Distal**
Fereastra aorto-pulmonară, **Tipul 3 Defect Total**
Fereastra aorto-pulmonară, **Tipul intermediar**

Originea arterei pulmonare din aorta acendentă (Hemitrunchi), FAP

Originea arterei pulmonare din aorta acendentă (Hemitrunchi),
Artera pulmonară stângă
Originea arterei pulmonare din aorta acendentă (Hemitrunchi),
Artera pulmonară dreaptă

Definiții:

Fereastra aorto-pulmonară, (FAP): Fereastra aorto-pulmonară nu este suplimentar deschisă

Fereastra aorto-pulmonară și arc aortic intrerupt: Fereastra aorto-pulmonară în asociere cu arc aortic întrerupt. Fereastra aorto-pulmonară și arcul aortic intrerupt pot fi codificate separat pentru specificarea individuală a FAP și a tipurilor de arc aortic întrerupt.

Fereastra aorto-pulmonară, Tipul 1 Defect Proximal: O fereastră aorto-pulmonară localizată chiar deasupra sinusului Valsalva, la câțiva mm deasupra valvelor semilunare, cu o margine inferioară foarte mică care separară fereastra aorto-pulmonară de valvele semilunare.

Fereastra aorto-pulmonară, Tipul 2 Defect Distal: O fereastră aorto-pulmonară localizată în porțiunea superioară a aortei ascendente, cu o margine inferioară perfect formată, dar cu o margine superioară mică.

Fereastra aorto-pulmonară, Tipul 3 Defect Total: O fereastră aorto-pulmonară implicând mare parte a aortei ascendente, cu margini superioare și inferioare mici.

Fereastra aorto-pulmonară, Tipul intermediar: O fereastră aorto-pulmonară similară defectului total, dar cu margini superioare și inferioare bine constituite.

2. Nomenclatura opțiunilor terapeutice pentru fereastra aorto-pulmonară

De la prima raportare a reparării chirurgicale cu succes (Gross), metodele chirurgicale aplicate ferestrei aorto-pulmonare au continuat să se dezvolte. Recent, închiderea transcateter a ferestrei aorto-pulmonare a fost dusă la bun sfârșit de câteva ori.

2.1. Terapia ferestrei aorto-pulmonare Nivel 1 de ierarhie

Corecția ferestrei aorto-pulmonare
Corecția originii arterei pulmonare din aorta acendentă (Hemitrunchi)

2.2. Terapia ferestrei aorto-pulmonare Nivel 2 de ierarhie

Fereastra aorto-pulmonară, (FAP)

Corecția ferestrei aorto-pulmonare, **cu CEC**
Corecția ferestrei aorto-pulmonare, **fără CEC**

Corecția originii arterei pulmonare din aorta acendentă (Hemitrunchi) Fără altă precizare (FAP)

2.3. Terapia ferestrei aorto-pulmonare Nivel 3 de ierarhie

Corecția ferestrei aorto-pulmonare, (FAP)
Corecția ferestrei aorto-pulmonare, Cu CEC, (FAP)

---

* Adaptat după:Jacobs J.P., Quintessenza J.A., Gaynor J.W., Burke R.D., Mavroudis C., *Congenital Heart Surgery Nomenclature and Database Project: Aortopulmonary window*, „Ann. Thorac. Surg.", 2000, 69: S44-9.

Corecţia ferestrei aorto-pulmonare, Cu CEC, **Metoda cu 1 petic**
Corecţia ferestrei aorto-pulmonare, Cu CEC, **Metoda cu 2 petice**

Corecţia ferestei aorto-pulmonare, Fără CEC, (FAP)

Corecţia ferestrei aorto-pulmonare, Fără CEC, **Procedeu transcateter**
Corecţia ferestrei aorto-pulmonare, Fără CEC, **Chirurgical**

Corecţia originii arterei pulmonare din aorta acendentă (Hemitrunchi), (FAP)

Corecţia originii arterei pulmonare din aorta acendentă (Hemitrunchi), Cu CEC, (FAP)

Corecţia originii arterei pulmonare din aorta acendentă (Hemitrunchi),Cu CEC, **Reimplantare directă**
Corecţia originii arterei pulmonare din aorta acendentă (Hemitrunchi), Cu CEC, **Flap autolog**
Corecţia originii arterei pulmonare din aorta acendentă (Hemitrunchi), Cu CEC, **Conduct**

Corecţia originii arterei pulmonare din aorta acendentă (Hemitrunchi), Fără CEC, (FAP)

Corecţia originii arterei pulmonare din aorta acendentă (Hemitrunchi), Fără CEC, **Reimplantare directă**
Corecţia originii arterei pulmonare din aorta acendentă (Hemitrunchi), Fără CEC, (FAP), **Flap autolog**
Corecţia originii arterei pulmonare din aorta acendentă (Hemitrunchi), Fără CEC, (FAP), **Conduct**

Comentarii suplimentare privind terapiile

În completarea opţiunilor terapeutice de bază pentru fereastra AP, alte câteva scheme terapeutice trebuie să fie luate în considerație şi să fie codificate în alte domenii ale bazei de date. În primul rând, un domeniu separat al bazei de date trebuie să permită codificarea inciziilor pentru FAP şi toate celelelte diagnostice (sternotomie mediană, incizie submamară, toracotomie dreaptă, toracotomie stângă, incizii invazive minimale, sternotomie parţială, incizie parasternală, minitoracotomie). În al doilea rând, o parte separată a bazei de date trebuie să permită codificarea inciziilor pentru FAP şi celelalte diagnostice (aortotomie, arteriotomie pulmonară, atriotomie dreaptă, ventriculotomie dreaptă, ventriculotomie stângă). În final, un modul separat al bazei de date trebuie să permită codificarea materialului folosit ca petic (Dacron, Gore-Tex, pericard bovin, pericard autolog, pericard autolog fixat în glutaraldehidă etc.).

Listă prescurtată de diagnostic
Fereastra aorto-pulmonară
Originea arterei pulmonare din aorta acendentă (Hemitrunchi)

3. Liste prescurtate de diagnostic şi proceduri
Liste prescurtate de tratament
Corecţia ferestrei aorto-pulmonare
Corecţia originii arterei pulmonare din aorta acendentă (Hemitrunchi)

4. Parametrii şi factorii de risc incriminaţi

În plus faţă de datele folosite într-o bază de date minimală aplicabilă tuturor leziunilor, trebuie urmăriţi parametrii specifici pentru fereasta AP.

Pentru studierea complicaţiilor postoperatorii specifice se vor lua în calcul:

- Închiderea sternală întârziată (bexare)
- Necesitate pentru suport circulator mecanic
- Fereastră aorto-pulmonară reziduală
  Qp : Qs ≥ 1,5 : 1
  Qp : Qs < 1,5 : 1
- Reoperaţie pentru fereastră aorto-pulmonară reziduală
- Reintervenţie (transcateter) pentru fereastră aorto-pulmonară reziduală.

BIBLIOGRAFIE

1. **Socoteanu I.,** *Tratat de patologie chirurgicală cardio-vasculară*, vol. I, Ed. Medicală, Bucureşti, 2007, p. 648–51.
2. **Jonas R.A.,** *Comprehensive Surgical Management of Congenital Heart Disease*, Hodder Arnold, 2004, p. 195–9.
3. **Castañeda A.,** *Cardiac Surgery of the Neonate and Infant.*, Saunders, Philadelphia, 1994, p. 295–9.
4. **Jacobs J.P. şi colab.,** *Congenital Heart Surgery Nomenclature and Database Project: Aortopulmonary Window*, „Ann. Thorac. Surg.", 2000, 69: S44-9.
5. **Freedom R.M., Bagtharia R., Yoo S.-J.,** *Aortopulmonary Window.*
6. **Viswanathan S., Vaidyanathan B., Kumar R.,** *Transcatheter closure of the aortopulmonary window in a symptomatic infant using the Amplatzer ductal occluder*, „Heart", 2007, 93: 1519.
7. **Keane J.F., Fyler D.,** *Aortopulmonary Window*, „Pediatric Cardiology", Ed. Saunders-Elsevier, Philadelphia, 2006.
8. **Corno A.F.,** *Congenital Heart Defects. Decision Making for Surgery*, vol. 2, *Less Common Defects*, Springer, New York, 2004.
9. **Everett D.A., Lim D.S.,** *Illustrated Field Guide to Congenital Heart Disease and Repair*, „Scientific Software Solutions", 2005.

---

*Redactare medicală casete: Ion Socoteanu, Iulia Cristina Frînculescu, Marius Frînculescu

TRUNCHIUL ARTERIAL COMUN

SECȚIUNEA III **CAPITOLUL 43**

DI DONATO ROBERTO, ALEXANDRU CORNEA

1. DEFINIȚIE
2. PATOLOGIE
  2.1. Istoric
  2.2. Clasificare
3. ETIOPATOGENIE
4. DIAGNOSTIC
  4.1. Clinic
  4.2. Paraclinic
    4.2.1. Radiografia toracică
    4.2.2. Electrocardiografia
    4.2.3. Ecocardiografia
    4.2.4. Cateterismul cardiac
  4.3. Diagnostic diferențial
    4.3.1. Tetralogia Fallot
    4.3.2. Dubla cale de ieșire din ventriculul drept
    4.3.3. Defectul septal
    4.3.4. Canalul arterial permeabil
    4.3.5. Fereastra aorto-pulmonară
5. ISTORIA NATURALĂ A BOLII
6. TRATAMENT
  6.1. Medical
  6.2. Tratamentul chirurgical paliativ
  6.3. Tratamentul chirurgical definitiv
    6.3.1. Detașarea arterelor pulmonare de trunchiul arterial
    6.3.2. Închiderea defectului septal ventricular
    6.3.3. Refacerea continuității între ventriculul drept și pulmonară
    6.3.4. Corecția trunchiului arterial asociat cu insuficiența valvei truncale
    6.3.5. Corecția trunchiului arterial comun asociat cu întrerupere de arc aortic se face în oprire circulatorie la temperatura de 18°C
    6.3.6. Corecția trunchiului arterial comun cu arterele pulmonare separate (dreapta din trunchi, iar stânga din canalul arterial – tipul A3 van Praagh)
    6.3.7. Corecția trunchiului arterial comun cu banding anterior al arterelor pulmonare
  6.4. Factorii de risc de deces după corecția chirurgicală
  6.5. Indicațiile tratamentului chirurgical
  6.6. Rezultate
7. EVOLUȚIA POSTCHIRURGICALĂ
8. Op TIM. PROPUNERI:NOMENCLATURĂ. DIAGNOSTIC. TRATAMENT – STS – EACTS

BIBLIOGRAFIE

Redactare medicală: Ion Socoteanu, Iulia Cristina Frînculescu, Marius Frînculescu

1. DEFINIȚIE

Este o malformație cardiacă congenitală constând în prezența unui trunchi arterial unic situat la baza inimii, care este călare pe septul interventricular și asigură circulația sistemică, pulmonară și coronariană.

De regulă, există situs solitus atrial și concordanță atrio-ventriculară. Apare în aproximativ 1,4%-2,8% din totalul cardiopatiilor congenitale.

Caseta 43.1

Incidență

Trunchiul arterial este un defect congenital rar cu o incidență raportată între 0,16–1,27 la 10 000 de nou-născuți sau 1,4–2,8% din totalul defectelor congenitale.

2. PATOLOGIE

2.1. Istoric

Wilson [1] a descris primul caz de trunchi arterial, care a fost apoi confirmat clinic şi necroptic de către Buchanan în 1864 [2]. Lev a descris morfologia bolii în 1942 [3], iar Collett şi Edwards [4] au propus clasificarea care le poartă numele. Van Praagh a descris în 1965 o altă clasificare a bolii. Prima corecţie a fost efectuată în 1962 la Universitatea Michigan cu un conduct de Gore-Tex la un pacient care a supravieţuit 11 ani [5]. Prima corecţie la care s-a utilizat un conduct valvulat aortic tip alogrefă a fost efectuată în 1967 de către McGoon [6]. Prima reparaţie cu conduct la vârsta de sugar a fost prezentată de Barratt-Boyes [7] în 1971 la un sugar de 6 săptămâni.

2.2. Clasificare

Există mai multe tipuri morfopatologice de trunchi arterial. Astfel după clasificarea Collett şi Edwards (**Fig. 43.1**), sunt 4 tipuri: tipul I în care există un trunchi arterial din care provine în porţiunea postero-laterală trunchiul arterei pulmonare, care dă naştere apoi celor două artere pulmonare; tipul II în care arterele pulmonare provin din trunchiul comun prin două ostii apropiate

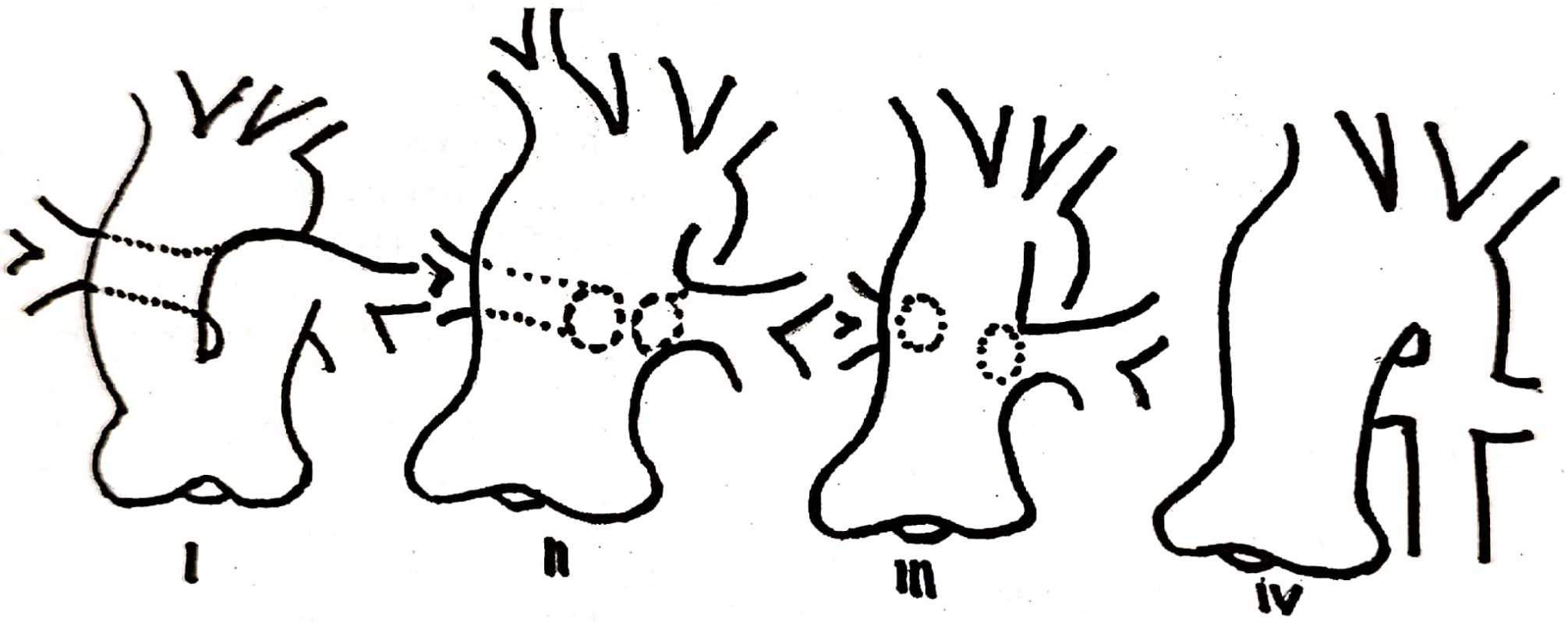

Fig. 43.1. Tipurile morfopatologice de trunchi arterial comun în clasificarea Collett-Edwards.

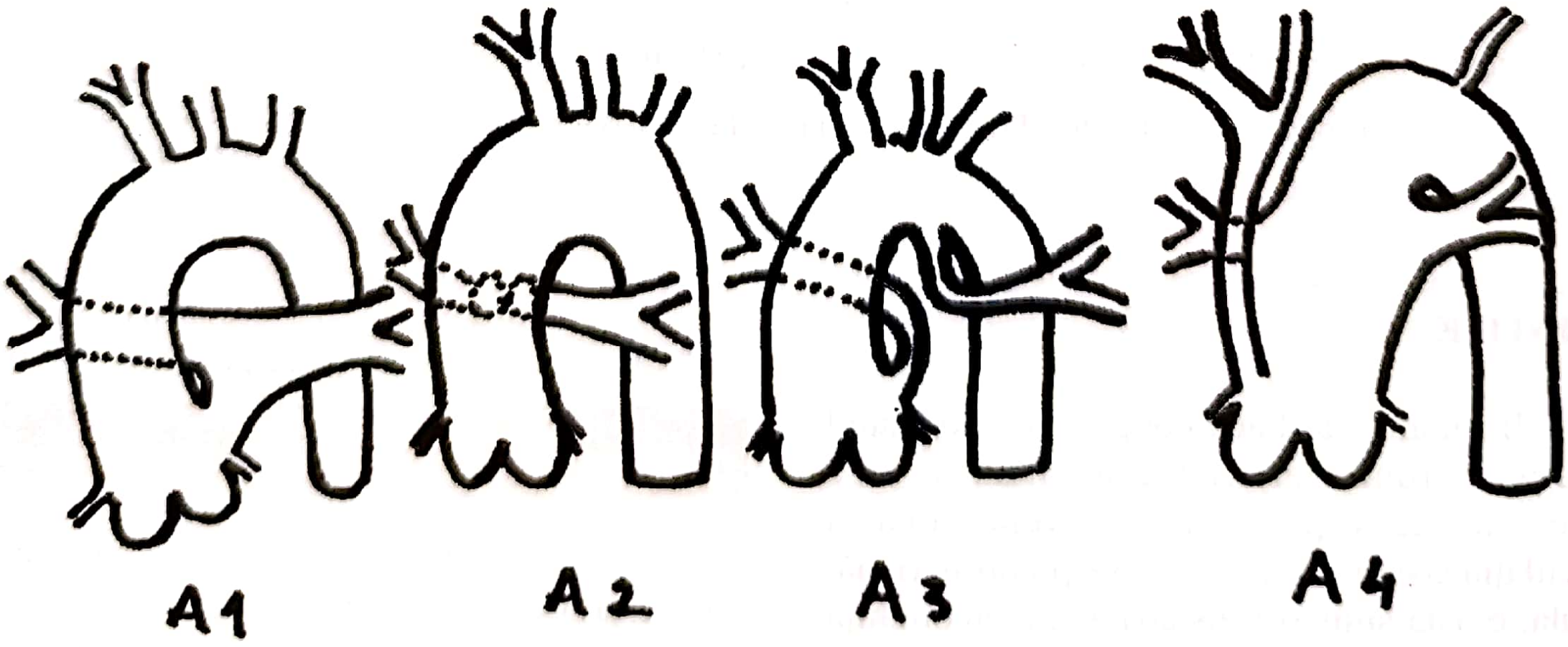

Fig. 43.2. Tipurile morfopatologice de trunchi arterial comun în clasificarea Van Praagh.

situate posterior; tipul III în care arterele pulmonare provin din trunchi prin două ostii situate lateral, la distanță; tipul IV în care arterele pulmonare provin din aorta descendentă.

Van Praagh **[2]** descrie două tipuri principale de trunchi arterial comun, tipul A (**Fig. 43.2**), când există asociat un defect septal ventricular, şi tipul B, când defectul lipseşte; tipul A se subîmparte în tipul A1 identic cu tipul I din clasificarea precendentă; tipul A2 care corespunde tipului II; tipul A3 în care artera pulmonară dreaptă provine din trunchi, iar cea stângă este de fapt canalul arterial; tipul A4 în care van Praagh include trunchiul arterial cu întrerupere de arc aortic.

Tipul IV, după Collett, cu arterele pulmonare având originea în aorta descendentă, a fost abandonat, deoarece se încadrează în termenul de hemitrunchi, referindu-se la atrezia pulmonară cu colaterale majore aortico-pulmonare şi defect septal ventricular, o entitate de sine stătătoare care se discută separat.

Valva arterială a trunchiului este conectată la ambele ventricule, drept şi stâng, şi poate fi tricuspă (cel mai frecvent), bicuspă sau formată din 4 cuspe **[10]**. Valva truncală poate fi continentă sau insuficientă, mai rar stenotică.

Insuficiența se produce datorită prolapsului sau îngroşării cuspelor. În cazul stenozei apar şi modificări structurale ale cuspelor valvei.

Întotdeauna există continuitate fibroasă între valva truncală şi cuspa anterioară a mitralei.

Există posibilitatea ca trunchiul comun să se conecteze doar la un singur ventricul, drept sau stâng.

Defectul septal ventricular din trunchiul arterial comun este de regulă mare, non-restrictiv, dar poate fi şi restrictiv. El este călărit de ostiul trunchiului şi acoperit de cuspele acestuia. De regulă, este subarterial, dar poate fi şi perimembranos. Uneori defectul septal ventricular este mărginit de o bandă de țesut muscular în porțiunea posterioară, care face ca țesutul de conducere să fie situat la distanță de marginea defectului.

Aceasta porțiune musculară rezultă din unirea trabeculei septo-marginale cu plica ventriculo-infundibulară, situație în care țesutul de conducere este situat la distanță de porțiunea postero-inferioară a defectului. Când această bandă musculară lipseşte, țesutul de conducere se găseşte aproape de marginea postero-inferioră şi trebuie evitat de către chirurg. Foarte rar defectul septal ventricular poate lipsi când trunchiul comun provine exclusiv din ventriculul drept.

Frecvent în trunchiul arterial comun apare întreruperea de arc aortic, situație în care ductul arterial asigură fluxul sanguin în aorta descendentă.

De asemenea, relativ frecvent se întâlneşte artera subclaviculară dreaptă cu traiect retroesofagian **[9]**.

Traiectul arterelor pulmonare este cel care are multiple variante incluse în tipurile de trunchi arterial.

Cel mai frecvent, arterele pulmonare sunt unite şi provin din porțiunea postero-laterală a trunchiului comun (tipul Collett I) sau au origine separată, dar prin două orificii apropiate (tipul Collett II).

O altă variantă este cu originea celor două pulmonare la distanță una de cealaltă sau o arteră pulmonară care provine din trunchi, a doua fiind de fapt un canal arterial care apoi devine fibros. Astfel poate apărea doar o singură arteră pulmonară, de regulă cea dreaptă. Rareori arterele pulmonare pot proveni cea dreaptă din partea stângă a trunchiului şi cea stângă din partea dreaptă, astfel că se încrucişează pe parcurs.

Caseta 43.2

Morfologie

Există doar un trunchi arterial sau o arteră mare prin care sângele părăseşte baza cordului şi care apoi se ramifică dând naştere arterelor coronare, arterelor pulmonare şi circulației sistemice. Această arteră mare (trunchiul arterial) are frecvent o valvă semilunară (valvă truncală) care poate avea între una şi şase cuspe: o valvă truncală cu una, cinci sau şase cuspe este extrem de rară, cel mai comun tip este cu o valvă truncală având trei cuspe (42–61% din cazuri), urmat de valva truncală cu patru cuspe (24–31% din cazuri) şi două cuspe (5% din cazuri). Valva truncală semilunară este în general localizată deasupra DSV, care este întotdeauna prezent, şi se prezintă cu cuspe îngroşate displazice şi deformate, având ca rezultat stenoza sau regurgitarea sau ambele.

DSV-ul este rezultatul absenței septului infundibular şi este în general înalt, anterior şi nerestrictiv.

Arterele pulmonare pot avea originea unică sub forma unui trunchi arterial pulmonar, din zona laterală a trunchiului arterial (tipul I – după clasificarea Collett şi Edwards) sau originie apropiată separată, din zona postero-laterală a trunchiului arterial (tipul II, al doilea ca frecvență); sau cele două artere pulmonare pot avea origine independentă din zonele laterale ale trunchiului arterial (tipul III). Trunchiul arterial tip IV fără origine a arterelor pulmonare de la acest nivel nu este considerat o entitate aparte, ci o variantă a atreziei pulmonare cu DSV şi absența arterelor pulmonare. Stenoza la originea uneia sau a ambelor artere pulmonare este raportată la 2–10% dintre pacienți. Originea arterelor coronare se prezintă sub un tipar variabil, independent de numărul cuspelor valvei truncale.

Caseta 43.3

Clasificarea defectelor trunchiului arterial comun

Societatea chirurgilor toracici	*Van Praagh & Van Praagh*	*Collett & Edwards*
Trunchi arterial comun cu artere pulmonare confluente sau aproape confluente	Tip A1 sau A2	Tip I, II, III
Trunchi arterial comun cu absența unei artere pulmonare	Tip A3	
Trunchi arterial comun cu arc aortic întrerupt sau coarctație severă	Tip A4	

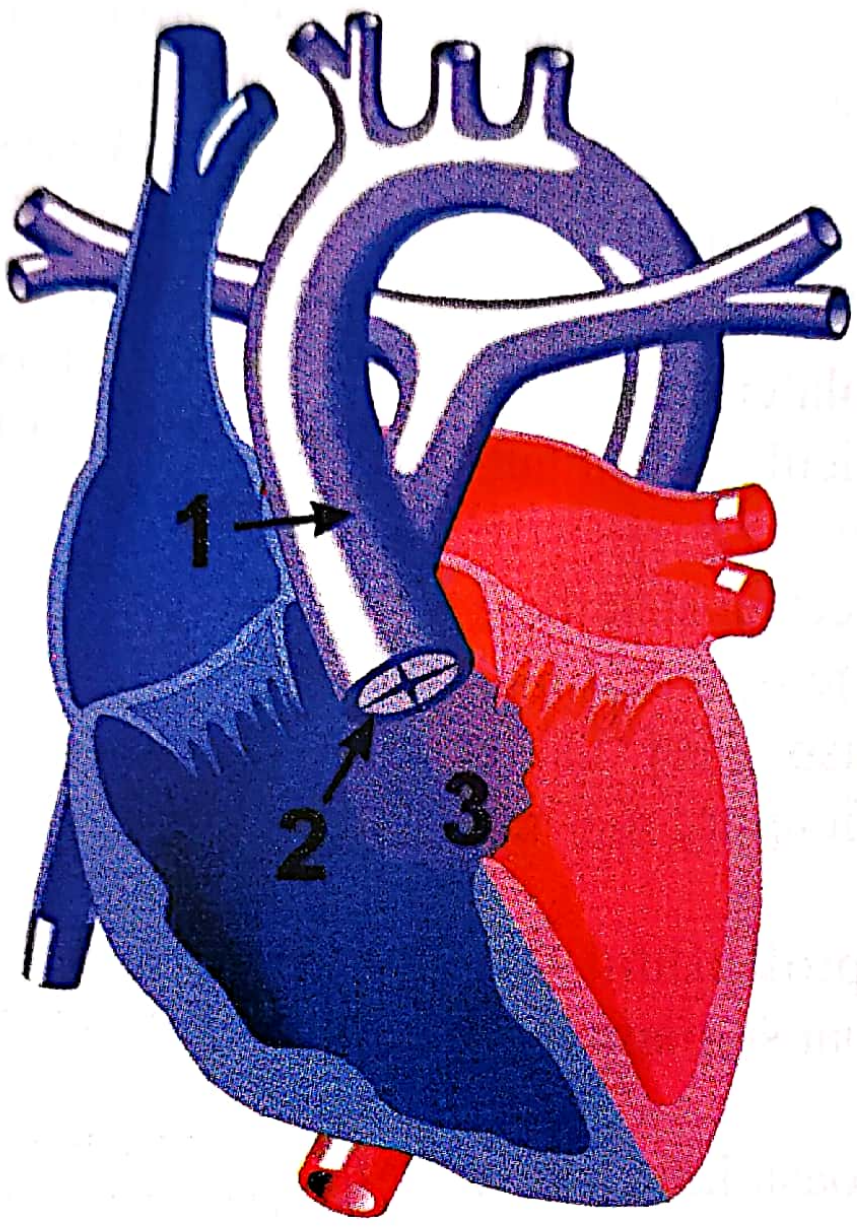

Fig. 43.1 Op TIM. Trunchiul arterial (**1** – Trunchi arterial tip I; **2** – Valvă truncală anormală – 4 cuspe; **3** – DSV) **[22]**.

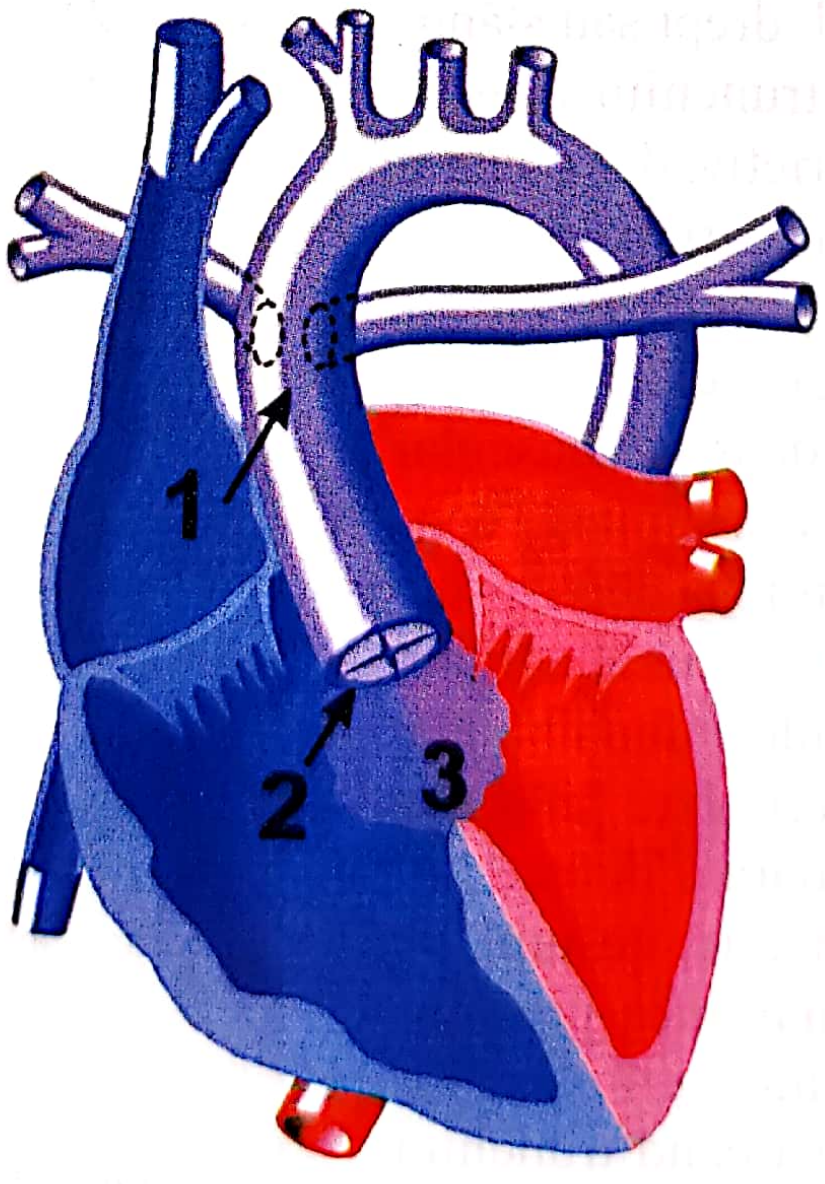

Fig. 43.2 Op TIM. Trunchiul arterial (**1** – Trunchi arterial tip II; **2** – Valvă truncală anormală – 4 cuspe; **3** – DSV) **[22]**.

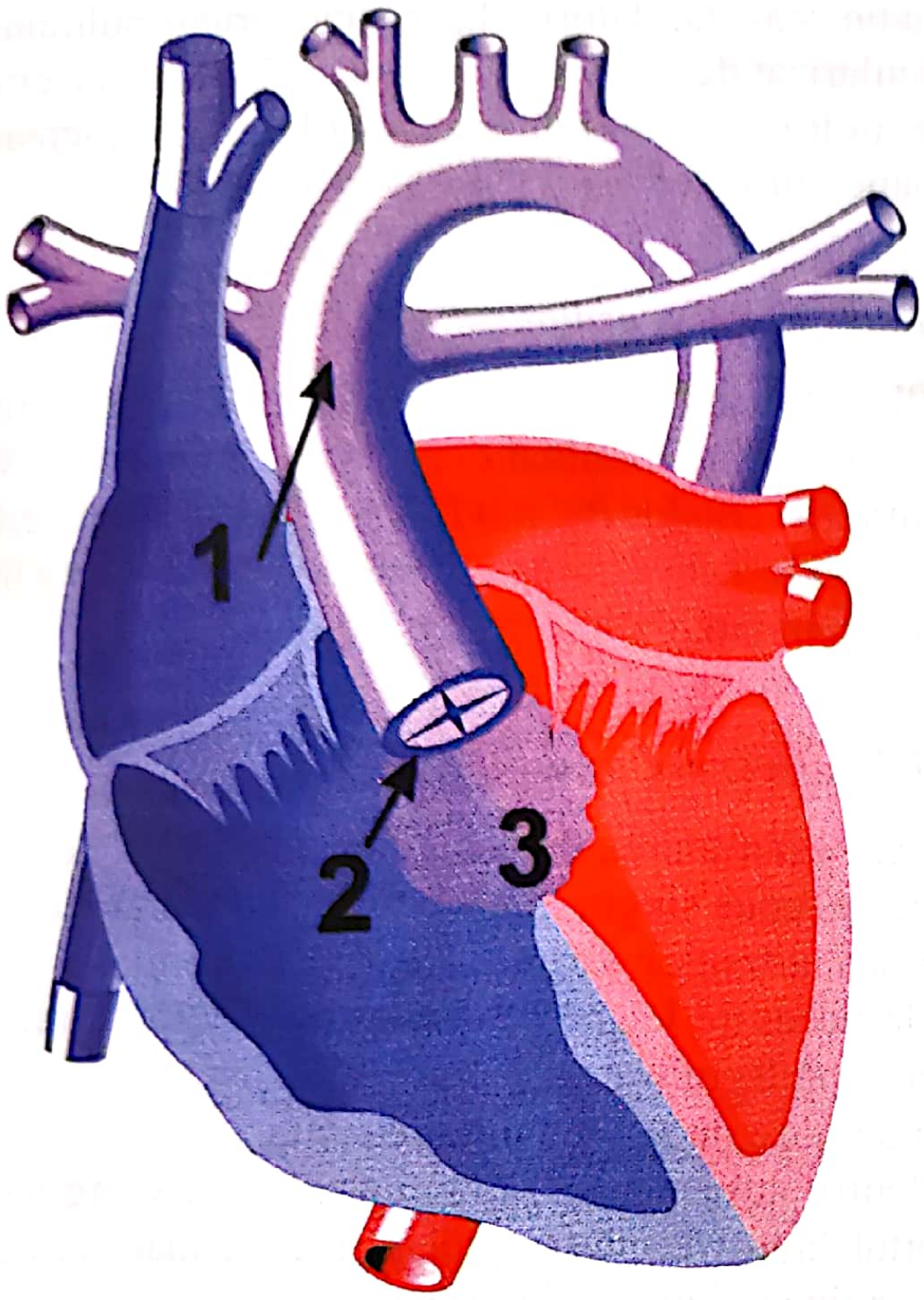

Fig. 43.3 Op TIM. Trunchiul arterial (**1** – Trunchi arterial tip III; **2** – Valvă truncală anormală – 4 cuspe; **3** – DSV) **[22]**.

Arterele coronare prezintă şi ele anomalii, îndeosebi de poziţie, fiind situate mai sus, deasupra sinusurilor Valsalva **[10]**. Alteori se poate întâlni ostiul unic coronarian drept sau stâng.

Ţesutul de conducere, de regulă nodul sino-atrial şi cel atrio-ventricular, este situat în poziţie normală. În cazurile cu sept membranos intact şi cu banda musculară între trunchi şi valva tricuspidă, ţesutul de conducere apare la distanţă de marginea defectului, pe când în defectul perimembranos, acesta se situează în imediata vecinătate a defectului şi este supus riscului de a fi lezat mai uşor la închiderea defectului.

3. ETIOPATOGENIE

Etiologia trunchiului arterial comun este în mare parte de natură genetică. Ea s-ar datora unui defect de septare la capătul arterial al tubului cardiac, care duce la lipsa conusului subpulmonar, cu păstrarea doar a părţii din care derivă aorta **[13]**. La acestea se adaugă lipsa creşterii septului aorto-pulmonar spre perniţele endoteliale care divid sau compartimentează tractul de ejecţie a cordului. Când aceste perniţe nu fuzionează, septul care va divide compartimentul arterial din care derivă aorta şi pulmonara nu se mai formează. Odată cu creşterea septului aorto-pulmonar spre cord, apar în acea zonă celule care migrează din creasta neurală. O serie de autori, precum Le Lièvre, au arătat că aceste structuri nu se dezvoltă corespunzător în lipsa migrării crestei neurale. Rezultă de aici trunchiul arterial comun.

Caseta 43.4

Boli asociate

- DSV (întotdeauna prezent)
- Arc aortic drept (18–36% din cazuri)
- Regurgitare valvulară truncală (23% din cazuri)
- Stenoze sau anomalii coronariene (18% din cazuri)
- Arc aortic întrerupt (11–14% din cazuri)-
- Coarctaţie de aortă asociată frecvent canalului arterial permeabil sau mai rar asocierea cu arterele pulmonare nonconfluente (artere pulmonare absente)
- Vena cavă superioară stângă
- Anomalia totală de conexiune a venelor pulmonare
- Atrezia tricuspidiană
- Defectul septal atrio-ventriculară
- Arc aortic dublu
- Ventricul unic
- Anomalii ale originii arterei circumflexe din artera pulmonară dreaptă
- Situs inversus
- Dextrocardie (foarte rar)
- Microdeleţii cromozomiale la nivelului braţului 22q11.2
- Sindrom DiGeorge

Caseta 43.5

Fiziopatologie

Cu excepţia unui grup restrâns de pacienţi cu obstrucţie a fluxului sanguin pulmonar datorită stenozelor originii arterelor pulmonare, în general scăderea rezistenţei vasculare pulmonare, tipică în primele săptămâni de viaţă, este acompaniată de o creştere a fluxului sanguin pulmonar total, cu presiune aortică medie şi diastolică scăzută, având drept consecinţă scăderea presiunii de perfuzie coronariană. Consecinţele clinice sunt cianoza, insuficienţa cardiacă congestivă şi ischemia miocardică. Rezultatul supracirculaţiei pulmonare şi al creşterii muncii cardiace este o sporire a necesarului de oxigen în repaus şi o scădere a rezervei metabolice, cu acidoză metabolică progresivă şi disfuncţie miocardică.

O altă asociere la pacienții cu trunchi arterial comun a fost sindromul Di George în care apare deleția de cromozom 22q11 care interacționează cu migrarea celulelor crestei neurale ale pungilor branhiale 3 şi 4.

Acesta constă în aplazia sau hipoplazia timusului şi glandelor paratiroide şi malformații datorate pungilor branhiale 3 şi 4. Apar astfel deficitul de limfocite T, dismorfism facial şi reacții de tip grefă-receptor la transfuzii de sange. De asemenea, aceşti pacienți au o rezistență scăzută la infecții şi prezintă hipocalcemie.

4. DIAGNOSTIC

4.1. Clinic

Datorită faptului că atât aorta, cât şi pulmonara provin dintr-un trunchi unic, simptomele apar precoce şi sunt date de cianoza de tip central, cordul hiperkinetic cu supraîncărcare de volum masivă care duce la insuficiență cardiacă manifestată prin tahipnee, hepatomegalie, dispnee, tahicardie, oboseală rapidă la alimentație etc.

Infecțiile respiratorii apar frecvent, cianoza se accentuează prin creşterea rezistențelor pulmonare.

Auscultația arată un zgomot I normal, cu zgomot II accentuat datorită hipertensiunii pulmonare. Zgomotul II este totdeauna unic prin prezența unei singure valve semilunare. El însă poate fi dedublat datorită închiderii asincrone a valvulelor semilunare sau datorită vibrațiilor trunchiului provocată de velocitatea crescută a sângelui. De regulă, mai apar un clic sistolic de ejecție la apex, dat de închiderea valvei trunchiului, şi un suflu sistolic de ejecție în spațiul II. Apar şi un suflu sistolic de defect septal ventricular şi, uneori, un suflu sistolic continuu la cazurile cu stenoza uneia sau ambelor artere pulmonare. În cazul rar al stenozei valvei truncale apare un suflu sistolic de ejecție însoțit de tril în spațiul II intercostal drept.

4.2. Paraclinic

4.2.1. Radiografia toracică

Arată mărirea umbrei cardiace însoțită de creşterea desenului vascular pulmonar prin încărcarea circulației pulmonare. Se poate evidenția ocazional o poziție înaltă, neobişnuită a arterei pulmonare stângi, cu lipsa trunchiului pulmonar în poziția clasică.

Pot apărea discrepanțe de vascularizație cu un câmp pulmonar cu desen accentuat şi un alt camp cu vascularizație scăzută, datorită lipsei unei artere pulmonare (vascularizat de colaterale bronşice). Cazurile cu circulație pulmonară scăzută au cordul de dimensiuni aproape normale.

4.2.2. Electrocardiografia

Electrocardiograma arată de regulă o hipertrofie biventriculară, dominant stângă, în general fără tulburări de conducere, modificări necaracteristice. Pot apărea unde T inversate în precordiale, expresie a unor tulburări în circulația coronariană.

4.2.3. Ecocardiografia [9]

Este examinarea de bază care trebuie să deceleze prezența unui singur trunchi arterial la baza inimii, originea arterelor pulmonare din trunchiul arterial, datele necesare legate de competența valvei truncale, prezența defectului septal ventricular, prezența eventualelor stenoze de artere pulmonare etc.

Pentru aceasta, axul lung parasternal stâng indică raportul dintre trunchi şi septul interventricular overriding sau originea dintr-un singur ventricul,drept sau stâng.

Tot pe aceeaşi secțiune se evidențiază originea trunchiului pulmonar, postero-lateral de trunchiul comun, din care emerg ramurile dreaptă şi stângă.

Doppler-ul color arată fluxul din trunchiul arterial care provine din ambele ventricule, cât şi prezența unei insuficiențe a valvei truncale. De asemenea, se evidențiază continuitatea fibroasă dintre valva mitrală anterioară şi valva truncală.

Axul parasternal scurt la nivelul trunchiului arată originea arterelor pulmonare care pornesc fie dintr-un trunchi unic, fie separat. Eventualele stenoze la originea arterelor pulmonare pot fi evidențiate tot în această incidență. Putem astfel aprecia ce tip morfopatologic de trunchi arterial comun este (I, II, III sau IV). Se pot evidenția şi numărul valvulelor semilunare ale valvei truncale şi eventual lipsa trunchiului sau a unei artere pulmonare.

Secțiunile apicale patru camere servesc la aprecierea şuntului biventricular. De asemenea, se pot cuantifica gradul insuficienței valvei truncale şi /sau prezența stenozei.

Secțiunile subcostale studiază defectul septal ventricular, raportul cu trunchiul şi originea aortei şi pulmonarei.

De asemenea, ecografia transtoracică arată şi prezenţa întreruperii de arc aortic, asociată cu trunchiul arterial comun. Aceasta se produce mai ales între carotida comună stângă şi subclavia stângă.

4.2.4. Cateterismul cardiac

Oferă date în special la cazurile cu suspiciune de boală pulmonară obstructivă. Angiografia selectivă aduce date legate de trunchiul arterial şi de septul interventricular. Totodată angiografia evidenţiază insuficienţa valvei truncale şi anatomia arterelor pulmonare. De asemenea, oferă date legate de asocierea întreruperii de arc aortic. În cazurile cu suspiciune de origine aberantă a arterelor coronare, se poate studia poziţia acestora.

4.3. Diagnostic diferenţial

4.3.1. Tetralogia Fallot

Cu atrezie de arteră pulmonară, este demonstrabilă ecografic pe baza criteriilor clasice ale bolii, la care se adaugă lipsa trunchiului arterei pulmonare şi prezenţa colateralelor aorto-pulmonare.

4.3.2. Dubla cale de ieşire din ventriculul drept

Fără stenoză pulmonară, este diagnosticată prin prezenţa a două vase mari la baza inimii, care ies din ventriculul drept.

4.3.3. Defectul septal

Ventricular, prezintă două vase la baza inimii, cu arterele pulmonare cu origine normală.

Caseta 43.6

Diagnostic

***Clinic*:**
- alimentare dificilă, tahipnee, tahicardie, respiraţie dificilă, weezing, fâlfâitul aripilor nazale, nelinişte, distensie hepatică, distensia venelor gâtului;
- cianoză moderat-severă, puls periferic săltăreţ;
- problemele respiratorii pot fi prezente în cazul compresiunii căilor respiratorii;
- semne cardiace, precum zonă precordială hiperdinamică, clic de ejecţie aortic, zgomot doi unic, suflu diastolic evident sau suflu de ejecţie puternic caracterizând regurgitarea severă sau stenoza valvei truncale.

Caseta 43.6 *(continuare)*

***Electrocardiograma*:** hipertrofie ventriculară dreaptă, stângă sau biventriculară, cu sau fără modificări ST-T; lărgire atrială stângă în cazul prezenţei supracirculaţiei pulmonare.
***Radiografia toracică*:** cardiomegalie, absenţa segmentului trunchiului arterei pulmonare, creşterea vascularizaţiei arteriale pulmonare, hiperinflaţie pulmonară, arc aortic drept.
***Ecocardiograma*:** pune diagnosticul în majoritatea cazurilor şi furnizează informaţii pentru decizia chirurgicală; vederile subcostale şi parasternale în ax lung arată o singură arteră mare care porneşte din ventricule, cu grade diferite de încălecare a septului şi originea arterelor pulmonare din trunchiul arterial; vederile parasternale în ax scurt evidenţiază morfologia şi funcţionarea valvei truncale, precum şi originea şi traseul arterelor coronare; vederile înalte parasternale şi suprasternale definesc poziţia arcului aortic.
***Cateterismul cardiac*:** este rău tolerat de pacienţii nou-născuţi foarte bolnavi; trebuie efectuat la cazurile cu anatomie neclară la ecocardiografie sau în cazul prezenţei defectelor asociate; la copiii mai mari se efectuează pentru cuantificarea gradului rezistenţei vasculare pulmonare.

4.3.4. Canalul arterial permeabil

Lipseşte de asemenea elementul de diagnostic, şi anume, prezenţa unui singur trunchi arterial la baza cordului.

4.3.5. Fereastra aorto-pulmonară

Este o comunicare între aorta ascendentă şi trunchiul arterei pulmonare, care altfel sunt indemne.

5. ISTORIA NATURALĂ A BOLII

Istoria naturală a bolii este nefavorabilă, peste 50% dintre nou-născuţii care prezintă boala decedează în prima lună de viaţă, apoi supravieţuirea la 3 luni este de 30%, iar la un an de 12%. Evoluţia este spre insuficienţă cardiacă congestivă, insuficienţă respiratorie, boală obstructivă pulmonară severă cu sindrom Eisenmenger, infecţii respiratorii severe, endocardită infecţioasă etc. La cei care supravieţuiesc vârstei de sugar, în copilărie apare boala vasculară pulmonară.

Factorii agravanţi sunt insuficienţa valvei truncale şi asocierea altor malformaţii, cum ar fi întreruperea de arc aortic sau coarctaţia de aortă.

Asocierea stenozei pulmonare acţionează ca factor protector împotriva dezvoltării bolii vasculare pulmonare severe.

6. TRATAMENT

Algoritmul terapeutic în trunchiul arterial comun îl prezentăm în **Fig. 43.3.**

6.1. Medical

Este adresat atât insuficienței cardiace instalate precoce, care este severă, cât și infecțiilor respiratorii severe, repetitive.

Astfel, tratamentul digitalo-diuretic poate să nu stopeze evoluția insuficienței cardiace în trunchiul arterial comun. Tratamentul antibiotic se adresează complicațiilor pulmonare.

Postoperator trebuie avută în vedere posibilitatea apariției crizelor de hipertensiune pulmonară mult mai frecvent ca în alte situații, de aceea se va recurge la tratamentul preventiv și curativ al acestora, care constă în sedare, menținerea unei alcaloze respiratorii, hipocapnia, anestezia și curarizarea în momentul manevrelor de aspirație traheală, alături de oxidul nitric, prostaglandine, etc.

6.2. Tratamentul chirurgical paliativ [11]

Banding-ul de arteră pulmonară este indicat la cazurile cu dezvoltare rapidă a hipertensiunii pulmonare, fiind grevat de o mortalitate mare. Originea anormală a arterelor coronare (poziția înaltă a acestora deasupra sinusurilor Valsalva) ar fi o cauză de deces după banding prin infarctul de miocard produs în timpul procedurii.

Tratamentul chirurgical poate fi necesar în primele zile de viață.

6.3. Tratamentul chirurgical definitiv

Corecția totală cuprinde închiderea defectului septal ventricular, reconstrucția trunchiului arterei pulmonare

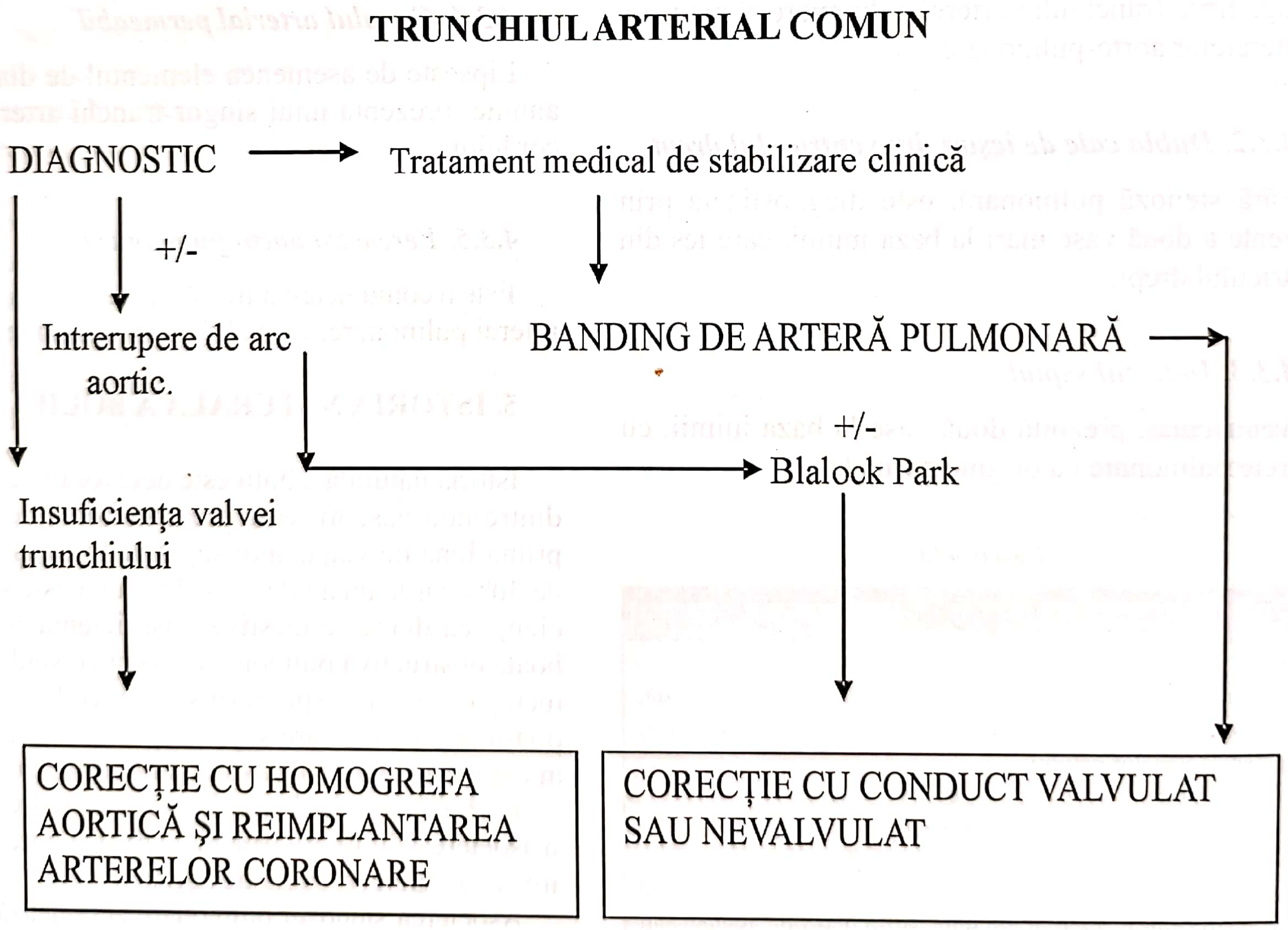
TRUNCHIUL ARTERIAL COMUN
DIAGNOSTIC
Tratament medical de stabilizare clinică
+/-
Intrerupere de arc aortic.
BANDING DE ARTERĂ PULMONARĂ
+/-
Blalock Park
Insuficiența valvei trunchiului
CORECȚIE CU HOMOGREFA AORTICĂ ȘI REIMPLANTAREA ARTERELOR CORONARE
CORECȚIE CU CONDUCT VALVULAT SAU NEVALVULAT

Fig. 43.3. Schema de tratament chirurgical în trunchiul arterial comun simplu sau asociat cu întrerupere de arc aortic (după Di Donato Roberto).

cu conduct valvulat, refacerea continuității ventricul drept – artere pulmonare și refacerea continuității aortei.

În prezența unui foramen ovale patent, acesta poate fi lăsat deschis pentru a decomprima la nevoie cavitățile drepte (având în vedere hipertensiunea pulmonară).

În cazul în care valva truncală este insuficientă, se va tenta repararea acesteia sau înlocuirea cu o homogrefă aortică, aceasta necesitând și reimplantarea arterelor coronare. În caz de stenoză, înlocuirea poate fi necesară ca primă soluție.

Calea de abord este sternotomia mediană, canularea aortei se face cât mai distal și se canulează apoi ambele vene cave. La sugarii mici se poate folosi doar o canulă venoasă în atriul drept.

6.3.1. Detașarea arterelor pulmonare de trunchiul arterial

Aceasta este o procedură ușoară, dacă ele sunt unite și există un trunchi comun care pornește din trunchiul arterial. Cu toate acestea, la detașarea originii arterelor pulmonare, se va avea grijă de a nu se leza trunchiul arterei coronare stângi care de regulă este situat mai sus deasupra sinusurilor Valsalva. Peretele lipsă din neoartă este închis cu un petic de Gore-Tex sau Dacron.

În tipul II sau III Collett, unde arterele pulmonare au origini separate din trunchi, este mai ușor ca trunchiul să fie secționat complet imediat distal de originea pulmonarelor, iar acestea să fie excizate la vedere, cu o zonă largă de perete ce conține ambele orificii.

6.3.2. Închiderea defectului septal ventricular

Se face printr-o ventriculotomie dreaptă, iar închiderea defectului se face cu un petic de Teflon sau Gore-Tex prin sutură continuă sau cu fire separate. Sutura va sta aproape de marginea defectului dacă acesta este muscular și la distanță dacă acesta este perimembranos (în porțiunea postero-inferioară).

6.3.3. Refacerea continuității între ventriculul drept și pulmonară

Există o varietate de conducte valvulate care se utilizează pentru refacerea continuității de la conducte de Dacron cu valve porcine, la homogrefe pulmonare sau aortice sau la conducte de venă jugulară bovină sau conducte composite cu valvă de pericard.

După declamparea aortei pe cord bătând, se reconstituie continuitatea ventricul drept – trunchi pulmonar prin sutura distală dintre conductul valvulat și bifurcația trunchiului pulmonar. Se practică o anastomoză în surget cu prolene 6/0 sau 7/0. Arterele pulmonare se trec la dreapta aortei, iar anastomoza se execută cu pași cât mai mici pentru a preveni sângerarea.

Este de preferat utilizarea homogrefei pulmonare care are durabilitatea cea mai bună și riscul de sângerare redus. Valva se va plasa cât mai distal ca să nu ajungă să fie comprimată de stern. Se efectează apoi sutura proximală dintre conduct și ventriculul drept, care se întărește cu un petic de pericard autolog (**Fig. 43.4**). Pentru această sutură se folosește prolene 5/0 sau 6/0.

O serie de autori, precum Lecompte, au descris o tehnică de sutură a arterelor pulmonare direct la ventriculul drept fără a mai fi necesar materialul protetic.

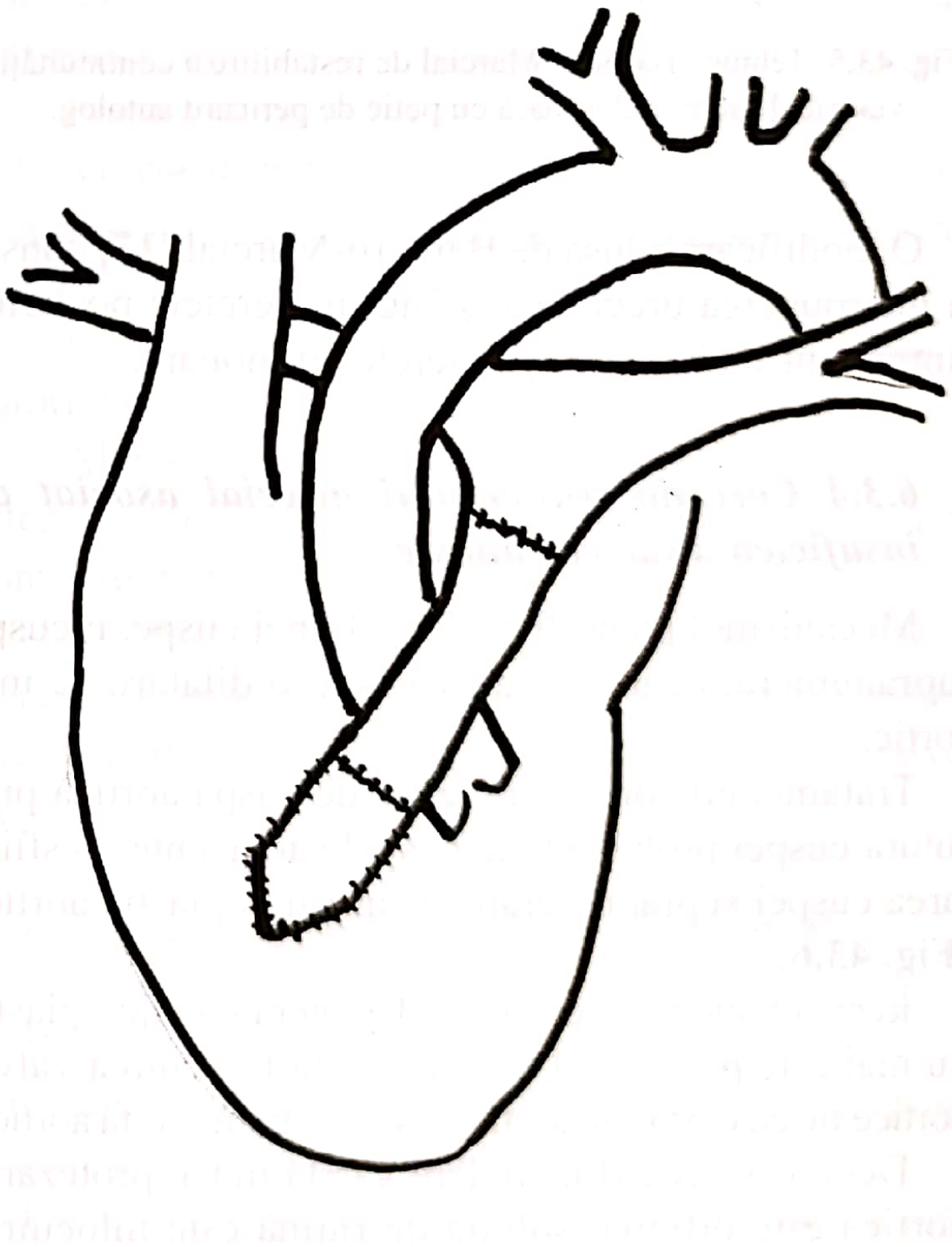

Fig. 43.4. Refacerea continuității dintre ventriculul drept și pulmonară cu o homogrefă.

Într-o altă tehnică dezvoltată de Reid şi apoi modificată de Barbero-Marcial [17], comunicarea dintre trunchiul arterial şi arterele pulmonare se închide cu un petic, iar marginea inferioară a conexiunii ventricul drept – arteră pulmonară se sutureazǎ cu prolene, după care se reconstituie peretele anterior al joncţiunii ventricul drept–trunchi pulmonar cu un petic de pericard autolog (**Fig. 43.5**).

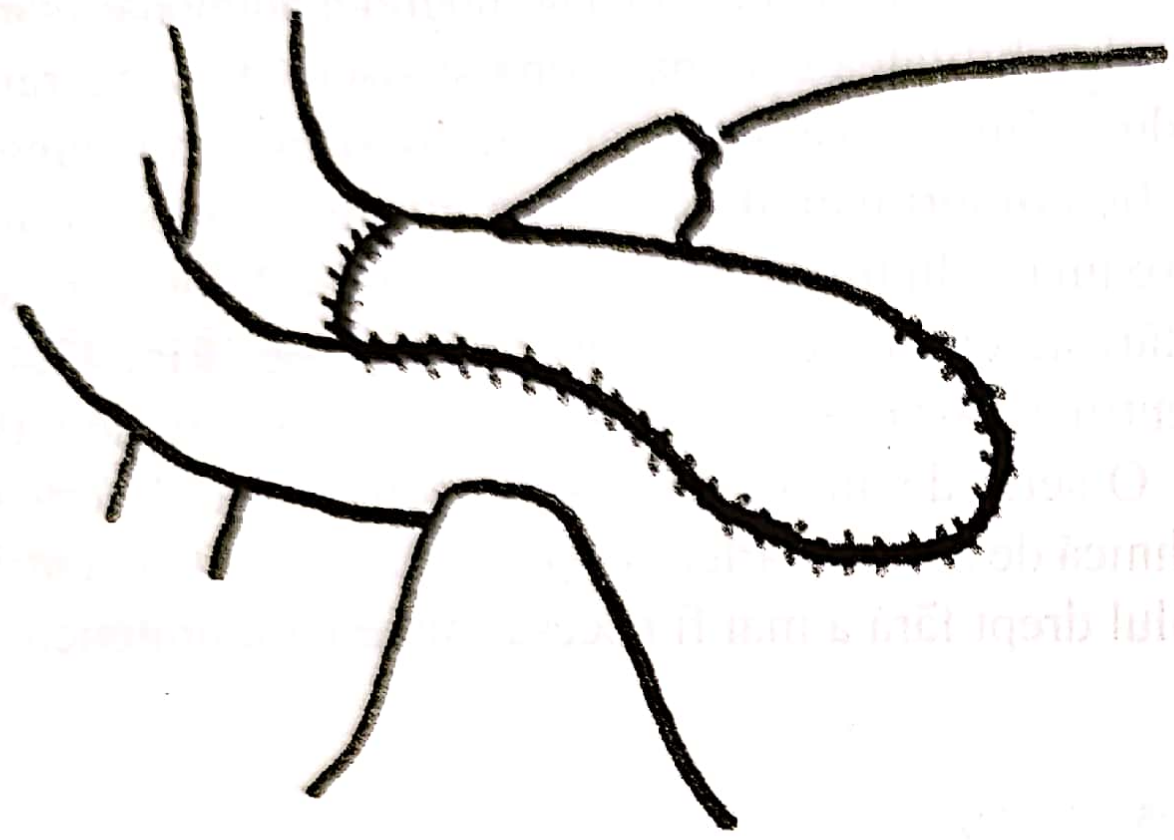

Fig. 43.5. Tehnica Barbero-Marcial de restabilire a continuităţii ventricul drept–pulmonară cu petic de pericard autolog.

O modificare adusă de Barbero-Marcial **[17]** constă în interpunerea urechiuşei stângi în peretele posterior dintre ventriculul drept şi arterele pulmonare.

6.3.4. Corecţia trunchiului arterial asociat cu insuficienţa valvei truncale

Mecanismul poate fi prolapsul unei cuspe, o cuspă supranumerară care prolabează sau o dilatare de inel aortic.

Tratamentul constă în plastia de cuspă aortică prin sutura cuspei prolabante la cuspele adiacente, desfiinţarea cuspei supranumerare şi/sau anuloplastia aortică (**Fig. 43.6**).

În cazul unor valve aortice degenerate major, plastia nu mai este posibilă şi este necesară înlocuirea valvei aortice fie cu o proteză aortică, fie cu o homogrefă aortică.

Deoarece, având în vedere vârsta mică, protezarea aortică este dificilă, soluţia de rutină este înlocuirea rădăcinii aortice cu o homogrefă aortică, cu reimplantarea arterelor coronare.



Fig. 43.6. Tehnica de plastie aortică prin sutura cuspei prolabante la cea normală.

6.3.5. Corecţia trunchiului arterial comun asociat cu întrerupere de arc aortic se face în oprire circulatorie la temperatura de 18 °C

Se practică mobilizarea completă a aortei descendente, care se secţionează longitudinal, după care se sutureazǎ la aorta ascendentă secţionată şi ea longitudinal. Se utilizează apoi un petic de homogrefă pulmonară sau pericard bovin cu care se augumentează peretele anterior al aortei suturate, pentru a preveni tensiunea şi diminuarea lumenului acesteia.

Apoi se trece la refacerea continuităţii artere pulmonare–ventricul drept după ce în prealabil bifurcaţia pulmonară a fost adusă anterior de aortă (manevra Lecompte) pentru a se evita compresia arterei pumonare drepte, utilizând o homogrefă conform principiilor arătate mai sus.

6.3.6. Corecţia trunchiului arterial comun cu arterele pulmonare separate (dreapta din trunchi, iar stânga din canalul arterial – tipul A3 van Praagh)

Există mai multe posibilităţi: ambele artere sunt detaşate de la origine şi fie se sutureazǎ una de cealaltă, apoi sunt conectate la homogrefa pulmonară, fie sunt reimplantate, cea dreaptă termino-terminal la trunchiul pulmonar cu cea stânga, implantată apoi termino-lateral.

6.3.7. Corecţia trunchiului arterial comun cu banding anterior al arterelor pulmonare

După detaşarea arterelor pulmonare de trunchi, se practică o incizie spre artera pulmonară dreaptă, branşată apoi spre cea stânga, care apoi se anastomozează cu homogrefa pulmonară care este tăiată în „gură de peşte", ca să se asigure lărgirea bifurcaţiei acesteia.

Caseta 43.7

Tratament chirurgical

Abordarea paliativă cu banding de arteră pulmonară bilateral sau plicatura originii arterei pulmonare au fost abandonate în favoarea reparării chirurgicale.

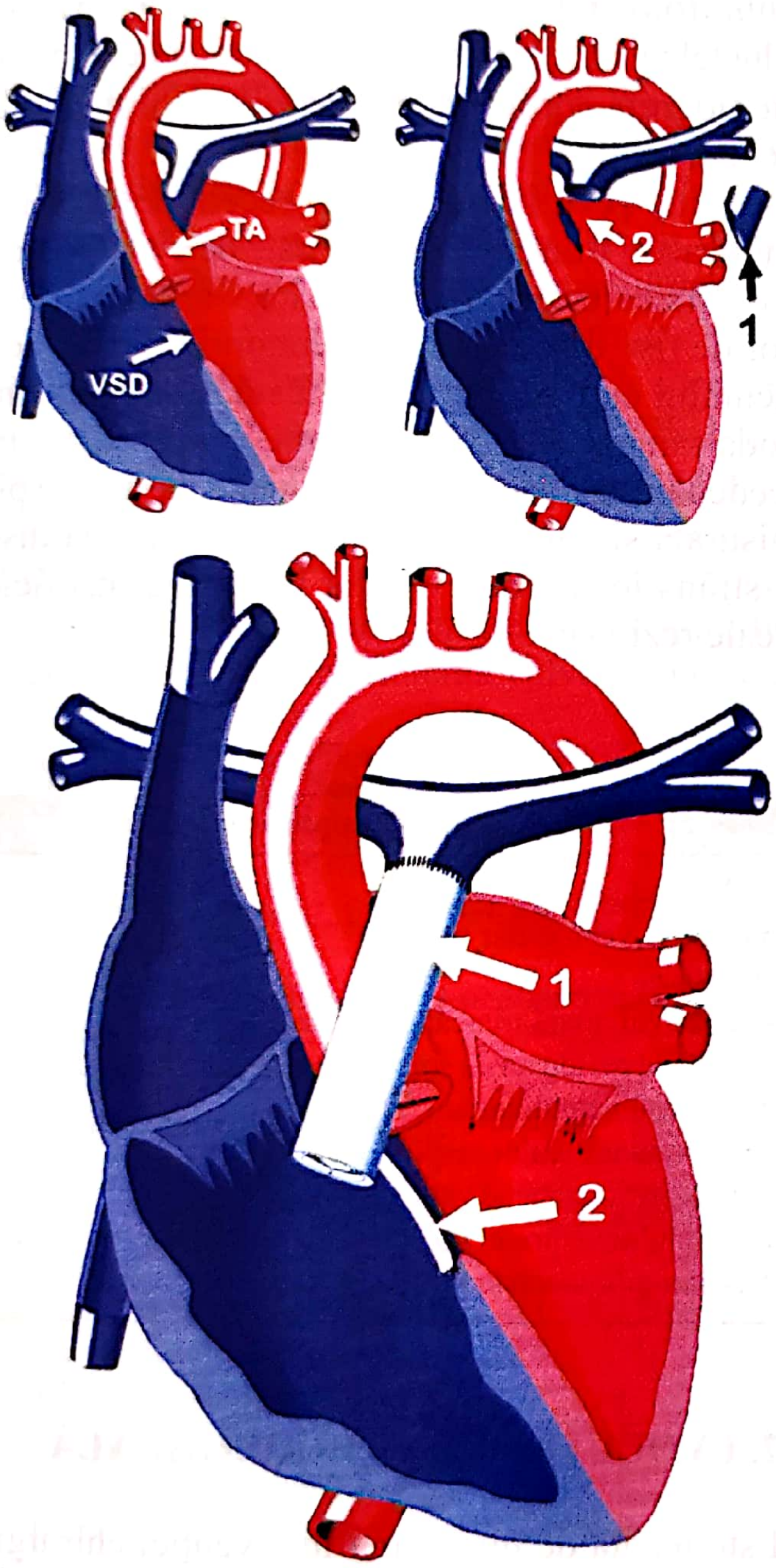

Fig. 43.4 Op TIM. Corecția trunchiului arterial (stânga sus – Trunchi arterial cu DSV; dreapta sus: **1** – Conexiunea dintre artera pulmonară și trunchiul arterial este întreruptă prin secționarea arterei pulmonare; **2** – Orificiul rezultat în trunchiul pulmonar este închis prin sutură; jos: **1** – Un conduit valvulat conectează arterele pulmonare la VD; **2** – DSV este închis cu un petic) **[22]**.

6.4. Factorii de risc de deces după corecția chirurgicală

După analiza multifactorială făcută în centre de cardio-chirurgie pediatrică, s-au decelat următorii factori de risc de deces:

– Vârsta mică, între o lună și 3 luni de viață, este un factor de risc datorită efectelor negative ale bypass-ului cardio-pulmonar la vârste mici.

– Vârsta mare în momentul intervenției este tot un factor de risc de deces, datorită severității bolii vasculare pulmonare.

– Clasa NYHA este un factor de deces, sugarii din clasa NYHA IV necesitând terapie specifică de reanimare, din care cauză riscul de deces este crescut.

– Forma anatomo-clinică de trunchi, tipurile I și II, au mortalitate mai mică, în timp ce tipul III are mortalitate mai mare.

– Mărimea defectului septal ventricular, în sensul că defectele mici necesită lărgire, care poate duce la interceptarea septalelor cu producerea unor fenomene ischemice, deci cu risc crescut de deces.

– Poziția trunchiului în raport cu cele două ventricule; cu cât trunchiul este situat mai spre ventriculul drept, cu atât la închiderea defectului peticul va obstrua calea de ieșire din ventriculul stâng.

– Hemitrunchiul este un factor de risc crescut datorită complexității intervenției chirurgicale.

– Alte anomalii asociate cresc riscul de deces, ca și arterele pulmonare mici care fac dificilă montarea homogrefei pulmonare.

– Alți factori de risc mai sunt insuficiența valvei truncale, hipertensiunea pulmonară, necesitatea reînlocuirii conductului prin deficiența funcționării valvei etc.

6.5. Indicațiile tratamentului chirurgical

Boala odată diagnosticată are indicație de tratament chirurgical, deoarece, neoperată, 50% dintre nou-născuți decedează în prima lună de viață.

La vârste de peste 6 luni indicația operatorie ține însă cont de instalarea hipertensiunii pulmonare majore, când boala poate deveni inoperabilă.

Caseta 43.8

Indicații pentru tratament chirurgical

- Aceste defecte cardiace, netratate, au o mortalitate foarte mare datorită insuficienţei cardiace congestive şi ischemiei miocardice; mortalitatea fără tratament este 50% în prima lună de viaţă şi 80% în primele trei luni de viaţă; indicaţia chirurgicală se pune în general în primele trei săptămâni de viaţă.

6.6. Rezultate

Mortalitatea precoce variază în limite foarte mari, între 0% şi 70%; astfel aceasta a fost de 29% pe 167 de pacienţi operaţi la clinica Mayo. Un lot de doar 7 pacienţi cu trunchi arterial comun cu arc aortic întrerupt, operat la Royal Children's Hospital, nu a înregistrat niciun deces.

Statistica din USA arată însă o mortalitate operatorie de 40% (deci foarte mare) în trunchiul arterial. Boston Children's Hospital a prezentat o mortalitate de 17% **[8]**.

Jonas şi colaboratorii **[14]** prezintă într-un studiu publicat în anul 2000 rezultatele în tratamentul chirurgical al trunchiului arterial comun, aosciat cu întreruperea de arc aortic. Astfel, autorii recomandă utilizarea anstomozei directe între aorta descendentă şi cea ascendentă, cu folosirea arterei subclavii stângi în tipul A şi a arterei subclavii respectiv carotide stângi în tipul B de întrerupere de arc aortic, în scopul de a preveni stenoza. În caz de insuficienţă a valvei truncale, autorii recomandă plastia, rezultatele în înlocuirea trunchiului cu homogrefă şi reimplantarea coronarelor fiind nesatisfăcătoare.

Pe un studiu recent, Konstantinov **[15]** arată că asocierea trunchiului arterial cu întreruperea de arc aortic este grevată de o mare mortalitate postoperatorie, 68% în cazuistica prezentată. Autorii arată că prezenţa obstrucţiei în calea de ieşire din ventriculul stâng duce la accentuarea insuficienţei valvei truncale a cărei afectare a fost mult mai frecventă în lotul de pacienţi cu întrerupere de arc aortic. Concluzia articolului este că supravieţuirea în trunchiul arterial asociat cu întreruperea de arc aortic este scăzută în pofida corecţiei monostadial. În cazul insuficienţei valvei truncale, ea va fi tratată agresiv, iar în caz de insuficienţă reziduală postcorecţie se va avea în vedere posibilitatea transplantului cardiac.

Kalavrouziotis **[16]**, pe un studiu recent, subliniază că intervenţia chirurgicală efectuată precoce imediat după diagnostic duce la rezultate bune. Mortalitatea redusă obţinută pe un lot de sugari operaţi (3,4%) autorul o explică prin lipsa cazurilor asociate cu întrerupere de arc aortic. La reconstrucţia căii ventricul drept–artere pulmonare, cele mai bune rezultate le-a obţinut folosind homogrefa pulmonară, urmată de conductele valvulate de tip contegra, iar cele mai slabe cu homogrefa aortică care a avut cel mai mare număr de reintervenţii.

Henaine **[17]**, într-un studiu recent destinat insuficienţei valvei truncale, arată că este de evitat înlocuirea valvei truncale, deoarece aceasta s-a dovedit a fi un factor de risc de deces postoperator. La fel, înlocuirea trunchiului cu o alogrefă valvulată. Ca atare, singura metodă rămâne plastia valvulară, care însă nu are un procedeu unanim acceptat, rămânând ca soluţie plastia comisurală şi anuloplastia. Supravieţuirea la distanţă este strâns legată de evoluţia în timp a insuficienţei truncale reziduale.

Caseta 43.9

Posibile complicaţii

- DSV rezidual
- bloc atrio-ventricular complet
- aritmii
- stenoză valvulară truncală reziduală sau progresivă
- obstrucţie reziduală de tract de ieşire ventricular drept
- hipertensiune pulmonară
- compresiunea căilor respiratorii
- mai tardiv: disfuncţie valvulară aortică progresivă; obstrucţia conduitului ventricul drept–arteră pulmonară datorită calcificărilor şi/sau creşterii pacientului

7. EVOLUŢIA POSTCHIRURGICALĂ

Este legată de momentul intervenţiei chirurgicale, tipul morfopatologic de trunchi arterial, asocierea sau nu cu întreruperea de arc aortic, tehnica folosită în timpul intervenţiei chirurgicale, gradul şi magnitudinea leziunilor reziduale.

Astfel, momentul intervenţiei chirurgicale trebuie să fie precoce, după diagnosticarea leziunii şi anatomiei acesteia.

Se instituie metodele de terapie intensivă, de susținere hemodinamică și de prevenire a hipertensiunii pulmonare majore. Uneori este necesară efectuarea banding-ului de arteră pulmonară.

Imediat ce condițiile o permit, este indicată intervenția chirurgicală care trebuie de regulă să fie corectivă (single stage). Cazurile cu întrerupere de arc aortic au o mortalitate mai mare, dar au și ele indicație absolută de intervenție chirurgicală.

Tratamentul postoperator este legat de posibilitatea apariției crizelor de hipertensiune pulmonară, de aceea tratamentul medicamentos va ține cont de aceasta. În acest sens se recomandă crearea unui foramen ovale și lăsarea deschisă a acestuia. Identificarea leziunilor reziduale, cum ar fi insuficiența valvei truncale, gradient în tractul de ejecție a ventriculului stâng, stenoza aortei etc., vor fi identificate și tratate precoce.

Cazurile cu anatomie favorabilă au rata de succes bună și supraviețuirea la distanță de peste 90% la 20 de ani.

Printre cauzele de deces se numără vârsta mică sau mare, clasa NYHA, tipul anatomic de trunchi arterial, mărimea defectului septal ventricular, arterele pulmonare de mici dimensiuni, hemitrunchiul, boala vasculară pulmonară, insuficiența valvei truncale etc.

8. Op TIM. PROPUNERI: NOMENCLATURĂ. DIAGNOSTIC. TRATAMENT – STS – EACTS*

ION SOCOTEANU, CAIUS GLAD STREIAN

1. Sistemul unitar de nomenclatură pentru trunchiul arterial comun (TAC)

Clasificarea trunchiului arterial

Clasificareamodificată Van Praagh	Van Praagh	Collett și Edwards
Trunchi arterial comun cu artere pulmonare confluente sau aproape confluente (tipul cu aortă largă)	Tipul A1, A2	Tipul I, II, III
Trunchi arterial comun fără una din ramurile arterei pulmonare (tipul de aortă largă cu absența unei artere pulmonare)	Tipul A3	
Trunchi arterial comun cu arc aortic întrerupt sau coarctație severă (tipul cu arteră pulmonară largă)	Tipul A4	

1.1. Trunchi arterial comun Nivel 1 de ierarhie

Trunchi arterial comun

1.2. Trunchi arterial comun Nivel 2 de ierarhie

Trunchi arterial comun, Fără altă precizare(FAP)

Trunchi arterial comun, **Cu artere pulmonare confluente sau aproape confluente (tipul cu aortă largă) (Van Praagh A1, A2; Colett și Edwards I, II, III)**

Trunchi arterial comun, **Cu absența unei artere pulmonare (tipul cu aortă largă cu absența unei artere pulmonare) (Van Praagh A3)**

Trunchi arterial comun, **Cu arc aortic întrerupt sau coarctație severă (tipul cu arteră pulmonară largă), (Van Praagh A4)**

1.3. Trunchi arterial comun Nivel 3de ierarhie

Trunchi arterial comun, (FAP)

Trunchi arterial comun, Cu artere pulmonare confluente sau aproape confluente (tipul cu aortă largă) (Van Praagh A1, A2; Colett-Edwards I, II, III)

Trunchi arterial comun, Cu absența unei artere pulmonare (tipul cu aortă largă cu absența unei artere pulmonare) (Van Praagh A3), (FAP)

Trunchi arterial comun, Cu absența unei artere pulmonare (tipul cu aortă largă cu absența unei artere pulmonare), **Absența arterei pulmonare stângi**

Trunchi arterial comun, Cu absența unei artere pulmonare (tipul cu aortă largă cu absența unei artere pulmonare), **Absența arterei pulmonare drepte**

Trunchi arterial comun, Cu arc aortic întrerupt sau coarctație (tipul cu arteră pulmonară largă), (Van Praagh A4), (FAP)

Trunchi arterial comun, Cu arc aortic întrerupt sau coarctație (tipul AP largi), (Van Praagh A4), **Cu arc aortic întrerupt**

Trunchi arterial comun, Cu arc aortic întrerupt sau coarctație (tipul AP largi), (Van Praagh A4), **Cu coarctație**

Trunchi arterial comun, Cu arc aortic întrerupt sau coarctație (tipul AP largi), (Van Praagh A4), **Cu hipoplazia istmului**

1.4. Modificări importante pentru trunchiul arterial*: *Nivel 1 de ierarhie

Trunchi arterial comun cu sept ventricular intact

---

* Adaptat după Jacobs M.L., *Congenital Heart Surgery Nomenclature and Database Project: Truncus arteriosus*, „Ann. Thorac. Surg.”, 2000, 69: S50-5.

Numărul cuspelor truncale: 2
Numărul cuspelor truncale: 3
Numărul cuspelor truncale: 4
Numărul cuspelor truncale: 5 sau mai multe
Trunchi arterial comun cu insuficiență truncală
Trunchi arterial comun cu stenoză truncală
Trunchi arterial comun cu hipoplazie ventriculară
Trunchi arterial comun cu anomalii de artere coronare
Trunchi arterial comun de tip transpozițional

Trunchi arterial comun cu valve truncale suprapuse pe ambele ventricule
Trunchi arterial comun cu valve truncale suprapuse pe ventriculul stâng
Trunchi arterial comun cu valve truncale suprapuse pe ventriculul drept
Trunchi arterial comun cu timus absent
Trunchi arterial comun cu timus prezent

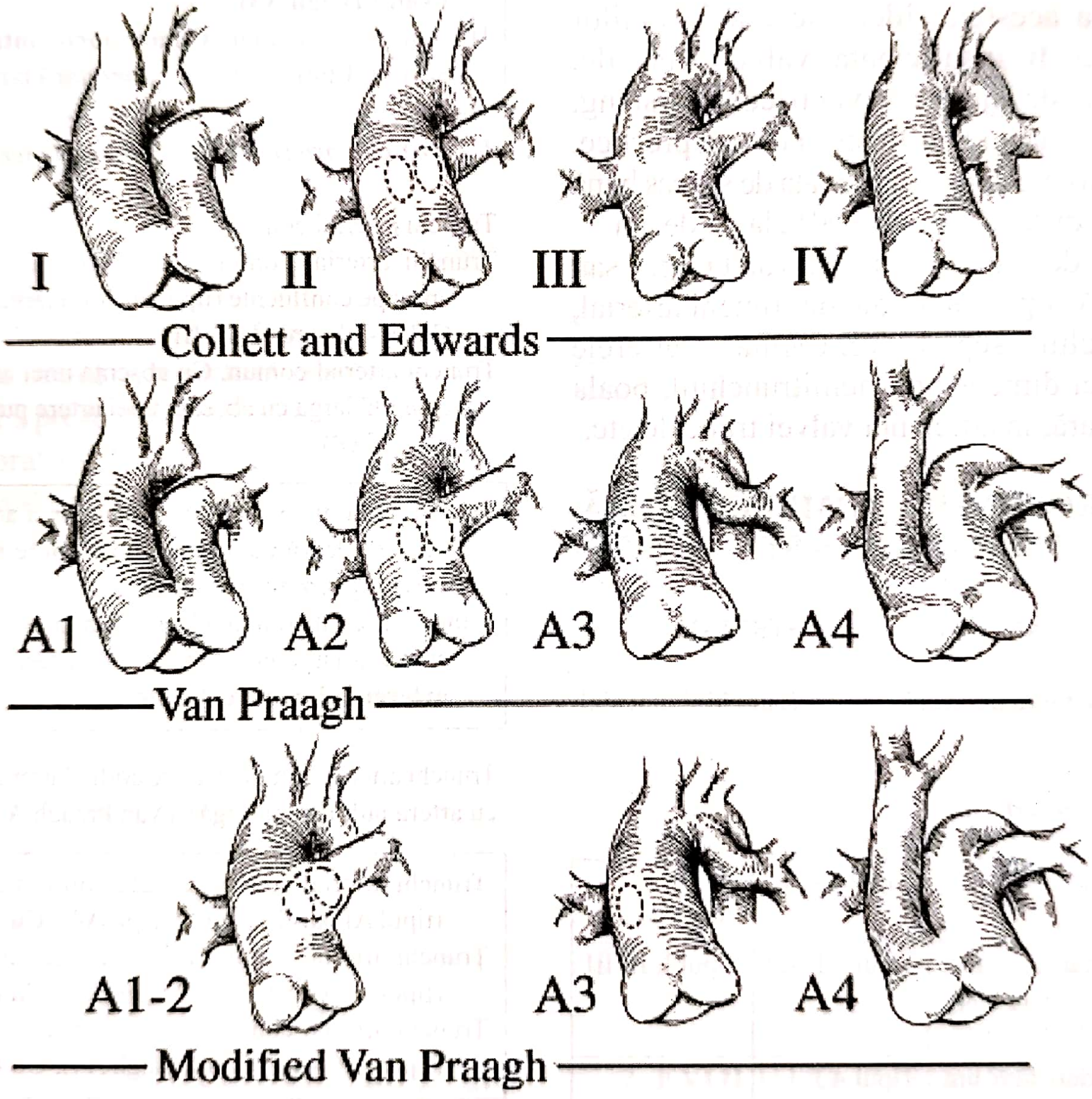

Clasificarea TAC după Collett-Edwards și Van Praagh.

1.5. Modificări importante pentru trunchiul arterial: Nivel 2 de ierarhie

Trunchi arterial comun cu sept ventricular intact
Numărul cuspelor truncale: 2
Numărul cuspelor truncale: 3
Numărul cuspelor truncale: 4
Numărul cuspelor truncale: 5 sau mai mult
Trunchi arterial comun cu insuficiență truncală (FAP)

Trunchi arterial comun cu insuficiență truncală, **Ușoară**
Trunchi arterial comun cu insuficiență truncală, **Moderată**
Trunchi arterial comun cu insuficiență truncală, **Severă**

Trunchi arterial comun cu stenoză truncală, (FAP)

Trunchi arterial comun cu stenoză truncală, **Ușoară**
Trunchi arterial comun cu stenoză truncală, **Moderată**
Trunchi arterial comun cu stenoză truncală, **Severă**

Trunchi arterial comun cu hipoplazie ventriculară, (FAP)
Trunchi arterial comun cu anomalii de artere coronare

Trunchi arterial comun cu hipoplazie ventriculară, **Hipoplazia ventriculului drept**
Trunchi arterial comun cu hipoplazie ventriculară, **Hipoplazia ventriculului stâng**

Trunchi arterial comun de tip transpozițional
Trunchi arterial comun cu valve truncale suprapuse pe ambele ventricule
Trunchi arterial comun cu valve truncale suprapuse pe ventriculul stâng
Trunchi arterial comun cu valve truncale suprapuse pe ventriculul drept
Trunchi arterial comun cu timus absent
Trunchi arterial comun cu timus present

Definiția și indicațiile pentru a descrie „modificări importante" sunt foarte dificile. Insuficiența valvelor truncale poate fi cel mai bine evaluată de electrocardiografie. O evaluare clinică poate fi făcută de către medicii cu experiență. În același timp este obligatorie descrierea stenozei truncale pentru că angiografia cardiacă nu este, de obicei, făcută la acești pacienți. În mod similar, aprecierea gradului de dezvoltare a ventriculului drept sau stâng poate fi subiectivă și determină corecția biventriculară sau univentriculară. Acești termeni sunt incluși pentru a identifica pacienții care au ventricule mai mici, dar acceptabili pentru o reparare biventriculară, o analiză a riscurilor viitoare putând să stimuleze o mai adâncă evaluare a problemei. Anomaliile coronare pot fi grupate împreună pentru această bază de date și sunt sau nu sunt prezente. Mai mult, anomaliile arterei coronare în trunchiul arterial pot fi codificate în detalii de clasificare folosind sistemul de codificare prezentat în *Anomaliile arterei coronare*.

2. Nomenclatura opțiunilor terapeutice pentru trunchiul arterial

2.1. Tratamentul trunchiului arterial Nivel 1 de ierarhie

Corecția trunchiului arterial
„Tratament paliativ" al trunchiului arterial

2.2. Terapia trunchiului arterial Nivel 2 de ierarhie

Corecția trunchiului arterial, (FAP)

Corecția trunchiului arterial, **Cu închiderea DSV, Cu conduct între VD și AP**
Corecția trunchiului arterial, **Cu închiderea DSV, Cu atașarea directă a AP la VD**
Corecția trunchiului arterial, **Cu închiderea DSV, Cu conduct între VD și AP și Corecția arcului aortic**
Corecția trunchiului arterial, **Cu închiderea DSV, Cu atașarea directă a AP la VD și Corecția arcului aortic**
Corecția trunchiului arterial, **Fără închiderea DSV (fără prezența DSV), Cu conduct între VD și AP**
Corecția trunchiului arterial, **Fără închiderea DSV (fără prezența DSV), Cu atașarea directă a AP la VD**
Corecția trunchiului arterial, **Fără închiderea DSV (fără prezența DSV), Cu conduct între VD și AP și Corecția arcului aortic**
Corecția trunchiului arterial, **Fără închiderea DSV (fără prezența DSV), atașarea directă a AP la VD și Corecția arcului aortic**
Corecția trunchiului arterial, **Cu plastia valvei truncale**
Corecția trunchiului arterial, **Cu plastia valvei truncale convertită la înlocuirea valvei truncale**
Corecția trunchiului arterial, **Cu înlocuirea valvei truncale**

Tratamentul chirurgical al trunchiului arterial cu arc aortic întrerupt sau coarctație (tipul de trunchi cu arteră pulmonară mare) constă în separarea ramurilor drepte și stângi ale arterei pulmonare de trunchiul arterial, conectarea ramurilor arterei pulmonare cu ventriculul drept, atașarea aortei descendente cu trunchiul arterial și aorta ascendentă și închiderea defectului septului ventricular. Astfel, în cele mai multe, dar nu în toate seriile, ultimul tip a dovedit cea mai mare provocare pentru supraviețuire.

„Tratament paliativ" al trunchiului arterial, FAP

„Tratament paliativ" al trunchiului arterial, **Banding-ul arterei pulmonare (AP stângă, dreaptă sau comună)**
„Tratament paliativ" al trunchiului arterial, **Separarea arterei pulmonare și șunt**

***Comenatrii suplimentare privind terapia*:**

În plus față de opțiunile terapeutice de bază pentru trunchiul arterial, schemele terapeutice trebuie să fie luate în seamă și codificate în alte domenii ale bazei de date. În primul rând, o parte separată a bazei de date trebuie să permită codificarea inciziilor pentru aceasta și toate celelalte diagnostice (sternotomie mediană, incizie submamară, toracotomie dreaptă, toracotomie stângă, incizii invazive minimale [sternotomie parțială, incizie parasternală, „minitoracotomie"] etc.). În al doilea rând, o parte separată a bazei de date trebuie să permită codificarea inciziilor cardiace pentru aceasta şi celelalte diagnostice (aortotomie, arteriotomie pulmonară, atriotomie dreaptă, ventriculotomie dreaptă, ventriculotomie stîngă). În cele din urmă, un mod separat al bazei de date trebuie să permită codificarea materialelor folosite ca petic (Dacron, Gore-Tex, pericard bovin, pericard autolog, pericard autolog fixat în glutaraldehidă etc.).

3. Liste scurte de proceduri şi diagnostic

Listă scurtă de diagnostic
Trunchi arterial comun

Listă scurtă de diagnostic
Corecţia trunchiului arterial

4. Parametrii şi factorii de risc incriminaţi

Mărimea pacientului (greutatea şi aria suprafeţei corporale) şi vârsta gestaţională sunt considerate potenţiali factori de risc. Ca şi în alte malformaţii cardiace cu debit sangvin pulmonar excesiv, factorii de risc preoperatori includ insuficienţa cardiacă congestivă, hipertensiunea arterială pulmonară, retard somatic, disfuncţie organică multiplă, dependenţă ventilatorie şi dependenţă de inotropi. Alte variabile potenţiale, predictibile pentru risc, includ : insuficienţa şi/sau stenoza valvei truncale, hipoplazia ventriculară dreaptă sau stângă, obstrucţia sau întreruperea arcului aortic şi sindromul DiGeorge. Factorii de risc sunt în legătură cu alte malformaţii complexe al căror management include bypass-ul cardio-pulmonar cu sau fără oprirea cordului şi cu sau fără oprirea circulaţiei în hipotermie.

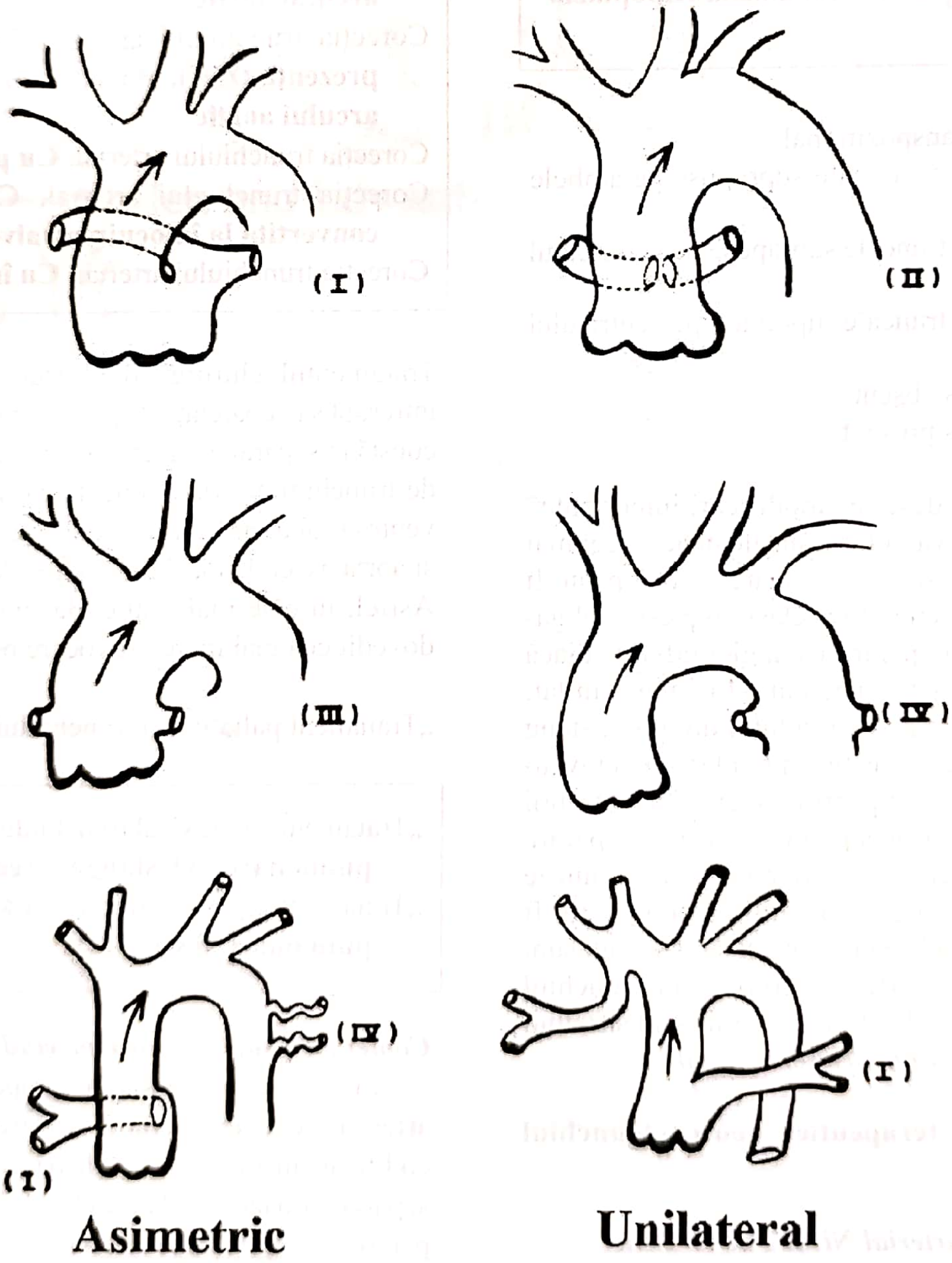

Fig. 43.5. Op TIM. Schema varietăţilor anatomice ale trunchiului arterial comun după clasificarea Collet şi Edwards (modificat de Adams) **[20]**.

Tabelul 43.1. Op.TIM. Clasificare trunchi arterial **[20]**

Grup 1	Trunchi arterial din care porneşte un trunchi pulmonar scurt care se bifurcă într-o arteră pulmonară dreaptă şi una stângă
Grup 2	Trunchi arterial cu arteră pulmonară dreaptă şi stângă având originea în peretele posterior al trunchiului, în puncte învecinate
Grup 3	Trunchi arterial cu arteră pulmonară dreaptă şi stângă având originea în peretele lateral al trunchiului, în puncte aflate unul în faţa celuilalt
Grup 4	Trunchi arterial lipsit de artere pulmonare (circulaţia pulmonară se realizează prin arterele bronşice sau prin duct Botallo)

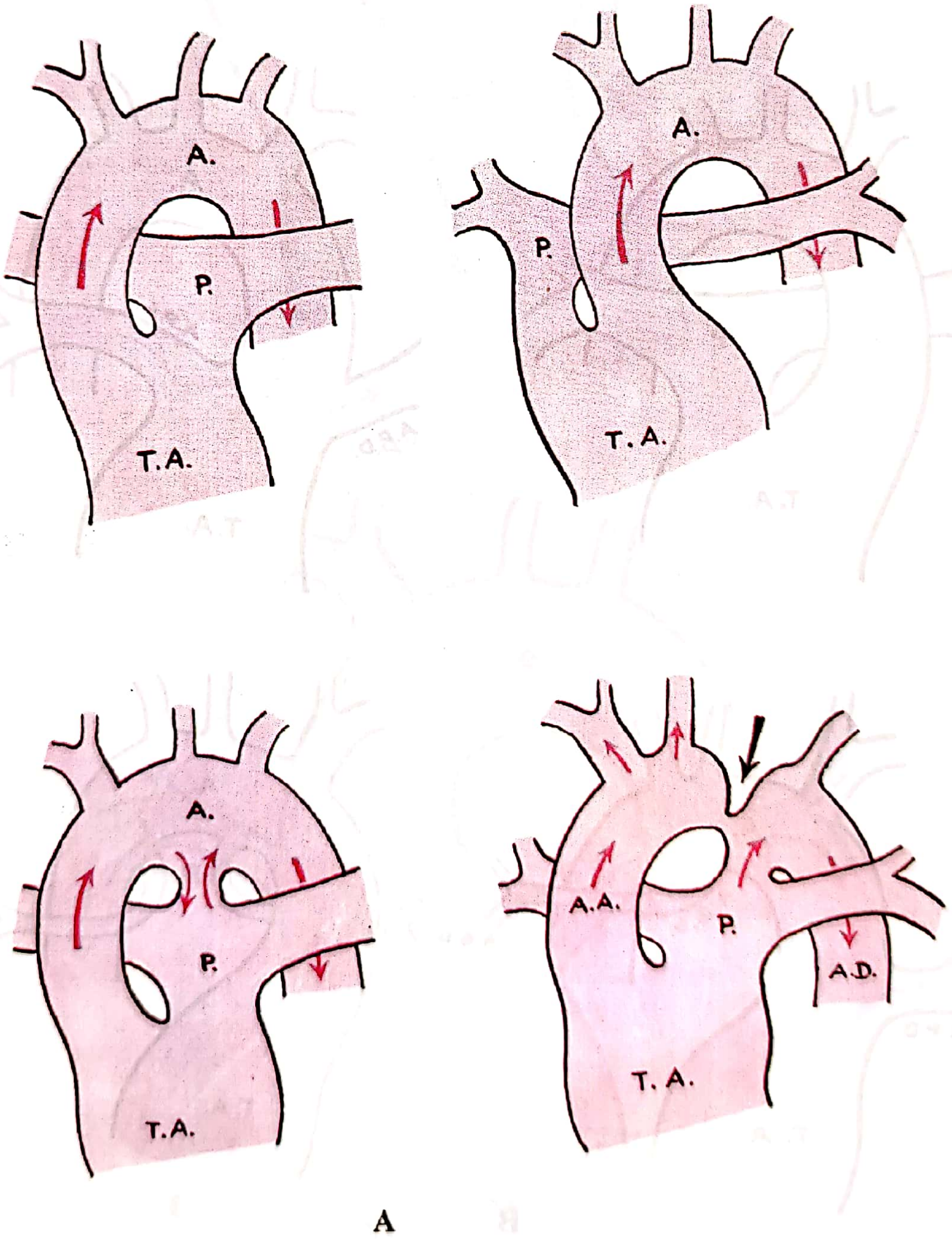

Fig. 43.6. Op TIM. Schema variantelor anatomice ale trunchiului arterial comun: **A [20]**.

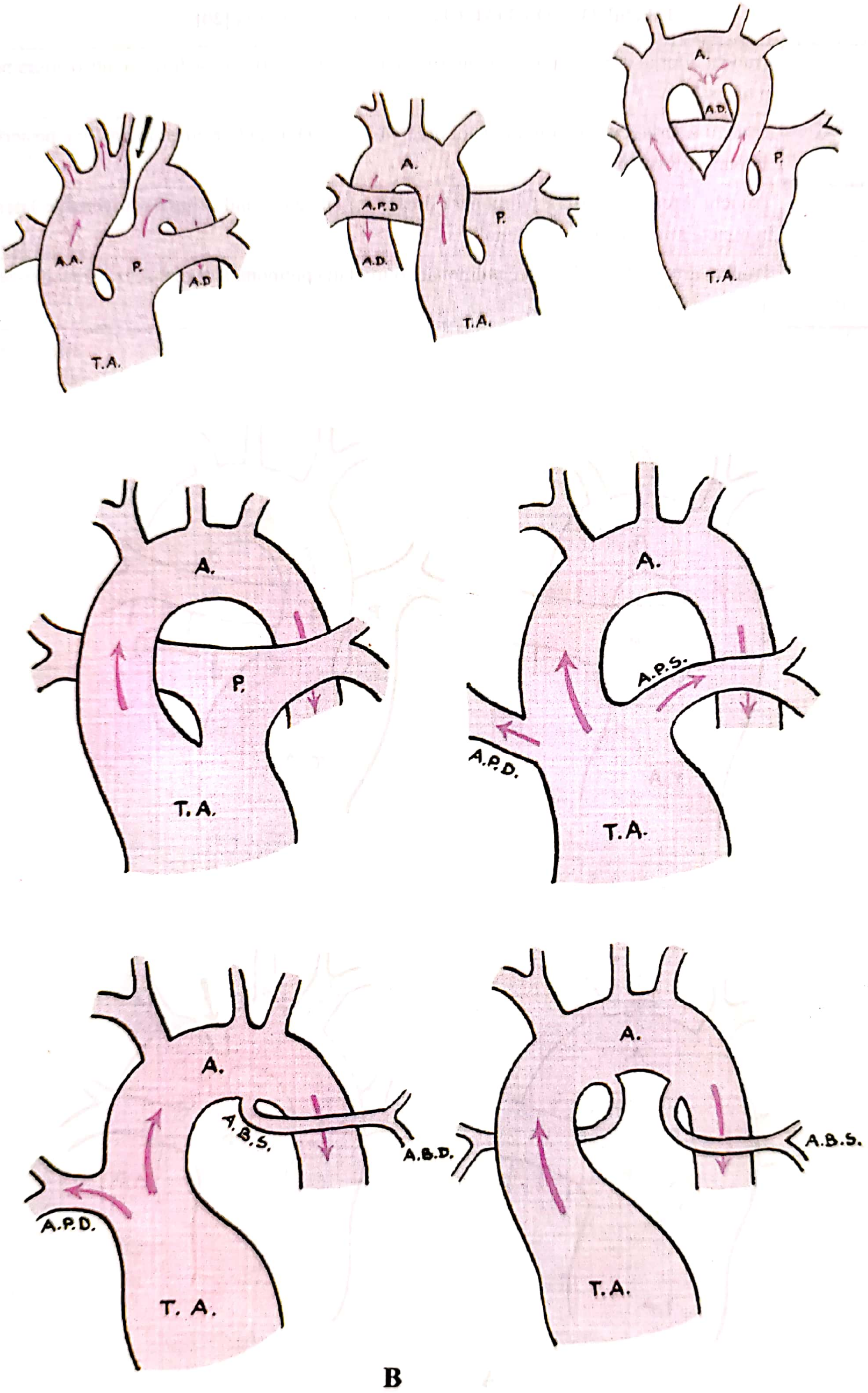
A.A.
P.
A.D
T.A.
A.
A.P.D
A.D.
P.
T.A.
A.
A.D.
P.
T.A.
A.
P.
T.A.
A.
A.P.S.
A.P.D.
T.A.
A.
A.B.S.
A.B.D.
A.P.D.
T. A.
A.
A.B.S.
T.A.
B

Fig. 43.7. Op TIM. Schema variantelor anatomice ale trunchiului arterial comun: **B [20]**.

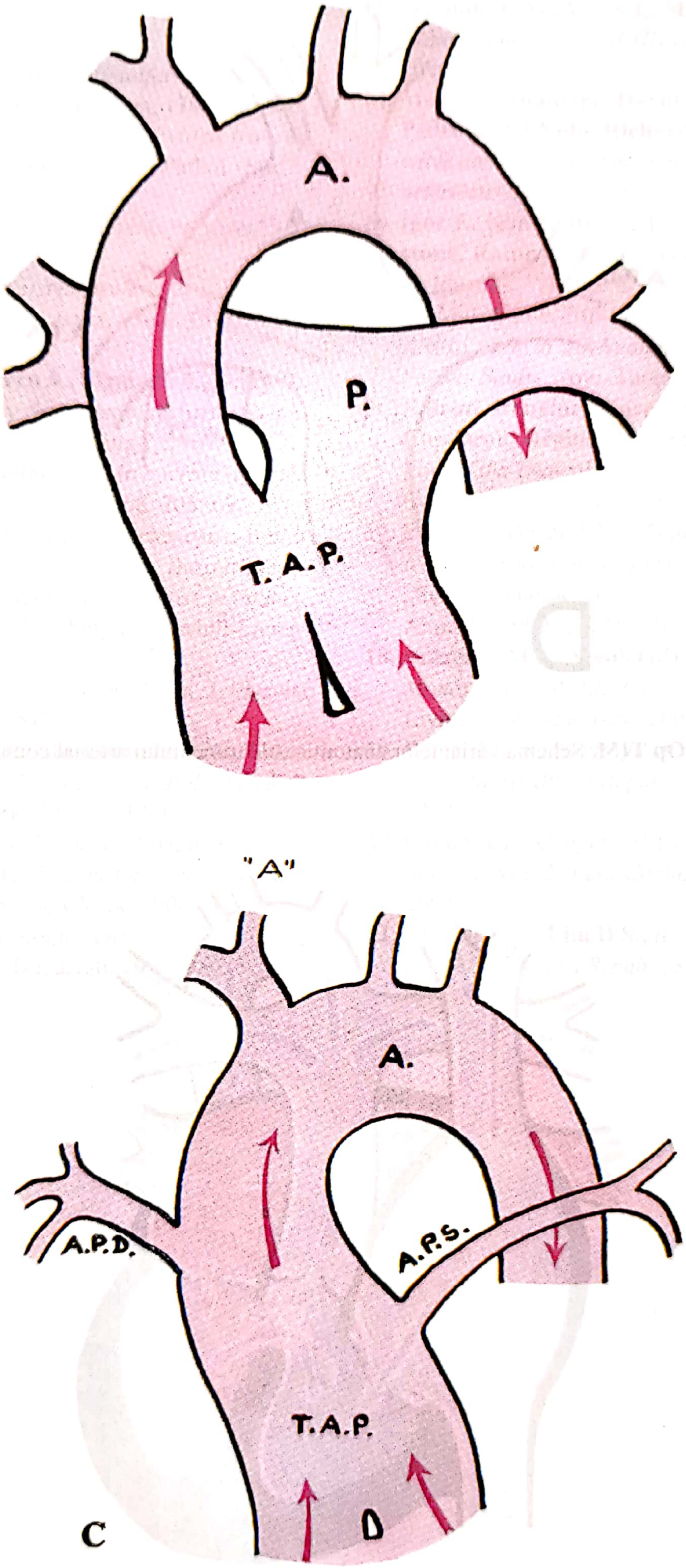
A.
P.
T. A. P.
"A"
A.
A.P.D.
A.P.S.
T.A.P.
C

Fig. 43.8. Op TIM. Schema variantelor anatomice ale trunchiului arterial comun: **C [20]**.

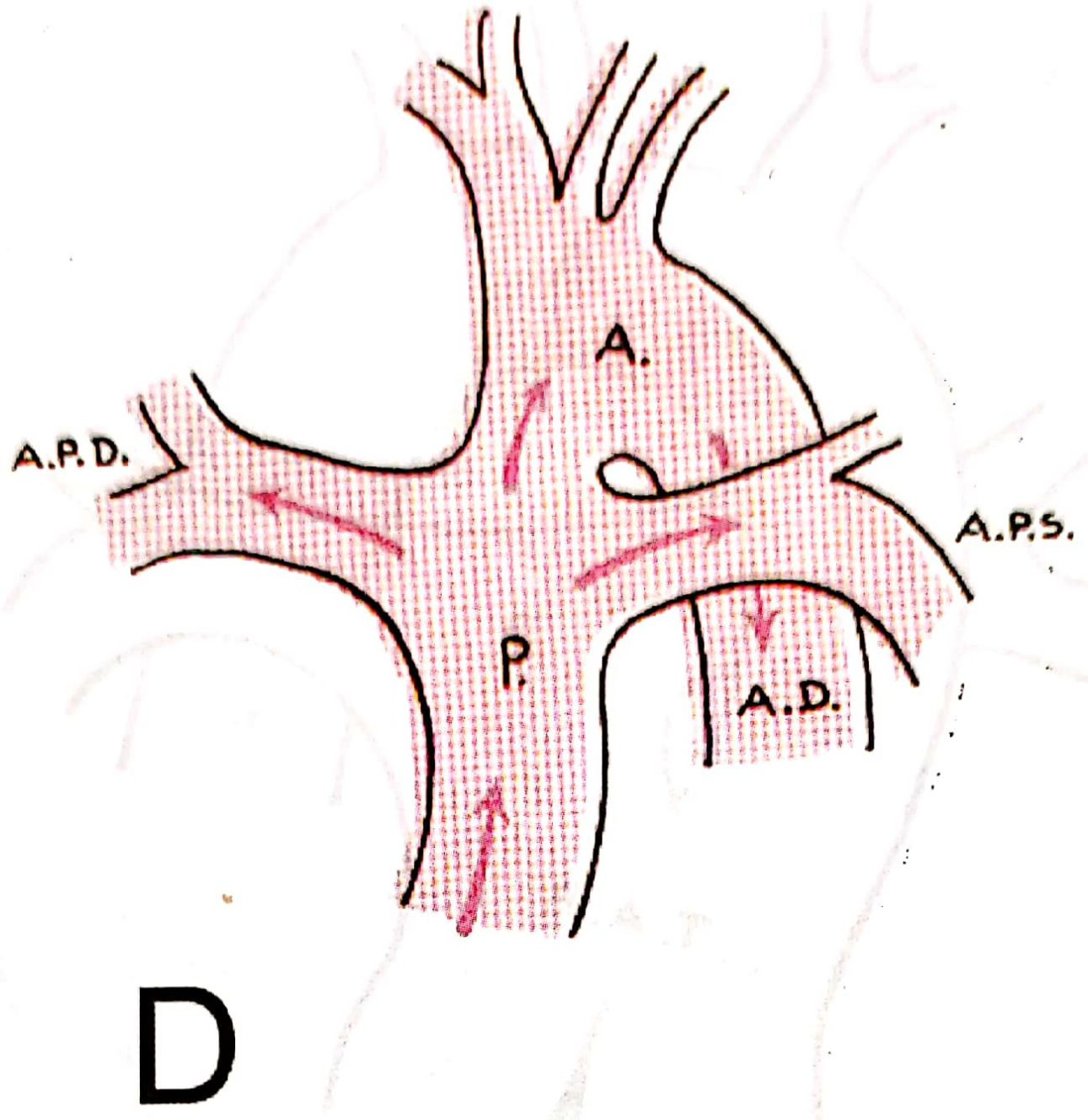

Fig. 43.9. Op TIM. Schema variantelor anatomice ale trunchiului arterial comun: **D [20]**.

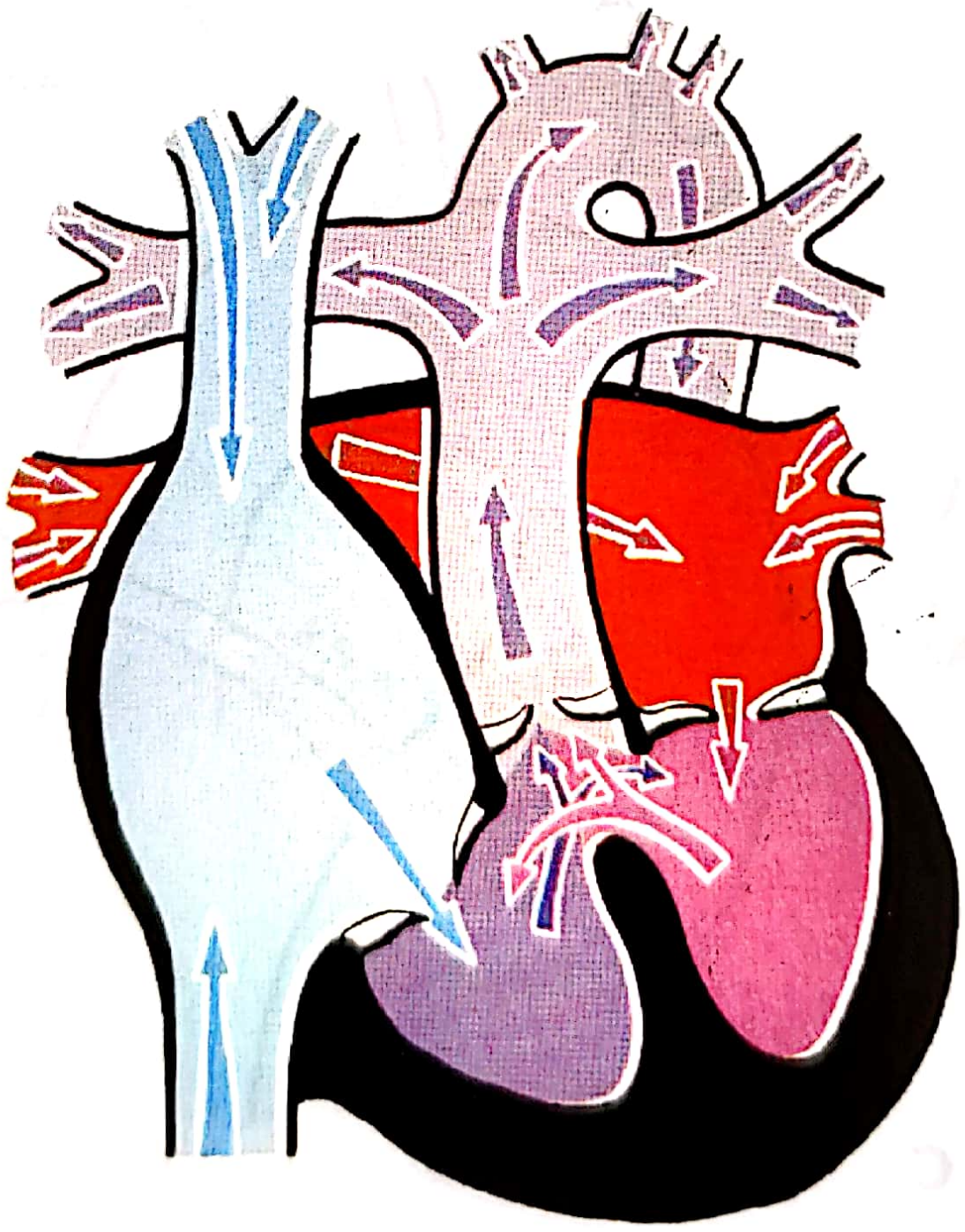

Fig. 43.10. Op TIM. Schema hemodinamică a trunchiului arterial comun **[20]**.

BIBLIOGRAFIE

1. **Wilson J.,** *A description of a very unusual malformation of the human heart*, „Philos. Trans. R. Soc.", London, 1798, 18: 346.
2. **Buchanan A.,** *Malformation of the heart. Undivided truncus arteriosus. Heart otherwise double*, „Trans. Pathol. Soc.", London, 1864, 15: 89.
3. **Lev M., Saphir O.,** *Truncus arteriosus communis persistens*, „J. Pediatr.", 1943, 20: 74.
4. **Collett R.W., Edwards J.E.,** *Persistent truncus arteriosus: a classification according to anatomic types*, „Surg. Clin. North. Am.", 1949, 29: 1245.
5. **Behrendt D.M., Kirsh M.M., Stern A., Sigmann J., Perry B., Sloan H.,** *The surgical therapy for pulmonary artery-right ventricular discontinuity*, „Ann. Thorac. Surg.", 1974, 18: 122.
6. **McGoon D.C., Rastelli G.C., Ongley P.A.,** *An operation for the correction of truncus arteriosus*, JAMA, 1968, 205: 69.
7. **Girinath M.R.,** *Case presentation:truncus arteriosus: repair with homograft reconstruction in infancy*. In: Barratt-Boyes B.G., Neutze J.M., Harris E.A. (eds.), *Heart disease in infancy. Diagnosis and surgical treatment*, Edinburgh, Churchill-Livingstone, 1973, p. 234.
8. **Kirklin/Barratt-Boyes.,** *Cardiac Surgery*, ed. 3, vol. 2, Elsevier Science, Philadelphia, 2003. p. 1511.
9. **Anderson R.H., Macartney R.F., Shinebourne E.A., Baker E.J., Rigby M.L., Tynan M.,** *Pediatric Cardiology*, ed. 2, Churchill Livingstone, New York, 2002, p. 1326.
10. **Mavroudis C.,** *Pediatric Cardiac Surgery*, 2003, p. 481.
11. **Stark J.M. de Leval, Tsang V.T.,** *Surgery for congenital heart defects*, John Wiley & Sons Ltd., New York, 2006, p. 525.
12. **Socoteanu I.,** *Tratat de patologie chirurgicală cardiovasculară*, vol. I, Ed. Medicală, Bucureşti, 2007, 656: 8.
13. **Freedom R.M., Yoo S.J., Mikailian H., Williams W.G.,** *The Natural and Modified History of Congenital Heart Disease*, 2006, p. 57.
14. **Marjan Jahangiri, David Zurakowski, John E. Mayer, Pedro J. del Nido, Richard A. Jonas,** *Repair of the truncal valve and associated interrupted arch in neonates with truncus arteriosus*, „J. Thorac. Cardiovasc. Surg.", 2000, 119: 508–514.
15. **Igor E. Konstantinov, Tara Karamlou, Eugene H. Blackstone, Ralph S. Mosca, Gary K. Lofland, Christopher A. Caldarone, William G. Williams, Andrew S. Mackie, Brian W. McCrindle,** *Truncus Arteriosus Associated with Interrupted Aortic Arch in 50 Neonates: A Congenital Heart Surgeons Society Study*, „Ann. Thorac. Surg.", 2006, 81: 214-222.
16. **Roland Henaine, Kasra Azarnoush, Emre Belli, André Capderou, Régine Roussin Claude Planché, Alain Serraf,** *Fate of the Truncal Valve in Truncus Arteriosus*, „Ann. Thorac. Surg.", 2008, 85: 172–178.
17. **Barbero-Marcial M., Tanamati C.,** *Alternative nonvalved techniques for repair of truncus arteriosus: Long-term results*, „Semin. Thorac. Cardiovasc. Surg. Pediatr. Card. Surg. Annual", 1999, 2: 121–130.
18. **Gatzoulis M.A., Webb G.D., Daubeney P.E.F.,** *Diagnosis and Management of Adult Congenital Heart Disease*, Churchill Livingstone, New York, 2003.
19. **Porta E.,** *Radiodiagnostica angiocardiografica anatomo-funzionale delle cardiopatie congenite I relazione*, Montecatini, 1972.
20. **Corno A.F.,** *Congenital Heart Defects. Decision Making for Surgery*, vol. 2, *Less Common Defects*, Springer, New York, 2004.
21. **Everett D.A., Lim D.S.,** *Illustrated Field Guide to Congenital Heart Disease and Repair*, „Scientific Software Solutions", 2005.

SINDROMUL CIANOTIC ÎN CARDIOPATIILE CONGENITALE (ŞUNT, MIXICĂ, CIRCUITE)

SECȚIUNEA III

CAPITOLUL 44

ANDREI IOSIFESCU

1. DEFINIȚIA CIANOZEI
2. CIANOZA ŞI NIVELUL HEMOGLOBINEI
3. CLASIFICAREA ETIOPATOGENICĂ A CIANOZELOR
4. DEFINIȚIA CARDIOPATIILOR CONGENITALE CIANOGENE
5. CLASIFICĂRI ALE CARDIOPATIILOR CONGENITALE CIANOGENE
   - 5.1. Clasificarea patogenică în funcție de mecanismul implicat în apariția ŞDS
   - 5.2. Clasificarea morfologică a cardiopatiilor congenitale cianogene
   - 5.3. Clasificarea funcțională a cardiopatiilor congenitale cianogene
6. CLINICA CIANOZEI
   - 6.1. Cianoza la nou-născut
     - 6.1.1. Recunoaşterea cianozei la nou-născut
     - 6.1.2. Managementul cianozei neo-natale
     - 6.1.3. Consecințele funcționale şi fenomenele de însoțire ale cianozei şi hipoxemiei cronice din CPC ale copilului şi adultului
     - 6.1.4. Cianoza postoperatorie (precoce şi tardivă)

BIBLIOGRAFIE

Redactare medicală: Ion Socoteanu, Iuia Cristina Frînculescu, Marius Frînculescu

1. DEFINIȚIA CIANOZEI

Cianoza este o modificare albăstruie a culorii tegumentelor şi mucoaselor, datorată creşterii concentrației hemoglobinei reduse (HbH) în sângele capilar, la peste 5g/100 ml (Lundsgard şi Van Slyke, 1923), ceea ce poate reprezenta fie consecința unei desaturări a sângelui arterial (cianoză de tip central), fie a unei extracții tisulare crescute a O_2, dintr-un sânge cu saturație arterială normală (cianoză de tip periferic).

O cianoză cu tentă gri-albăstruie poate fi generată de un nivel crescut de hemoglobină anormală, methemoglobină (> 1,5 g%) sau sulfhemoglobină (0,5 g%) (Verive, 2007)

Martin (1990), într-un articol de sinteză referitor la definiția cianozei, sprijină definiția clasică, deşi consideră că ea ar trebui să primească, ca orice fenomen cantitativ biologic, o deviație standard (el propune 5 +/– 1 g HbH).

2. CIANOZA ŞI NIVELUL HEMOGLOBINEI

Fiind perceptibilă la nivele ale HbH > 5 g%, cianoza este influențată de nivelul hemoglobinei totale: la anemici, nivelul desaturării sanguine trebuie să fie mult mai mare decât la policitemici, pentru ca cianoza să fie evidentă.

În condiții normale, extracția tisulară a O_2 de la nivelul tegumentelor şi mucoaselor conduce la un nivel al HbH de ~2 g%, la nivelul rețelei postcapilare a acestui teritoriu, ceea ce impune necesitatea a ~3 g% suplimentare de HbH, pentru apariția cianozei. Dacă comparăm nivelele de desaturare arterială la care apare cianoza, în funcție de hematocrit, se constată că ea devine manifestă la o $SO_2a = 80\%$, dacă nivelul Hb = 15 g%, la o SO_2a de < 67%, pentru o Hb 9 g% şi la o $SO_2a = 85\%$ pentru o Hb = 20 g% (Park, 2008). În concluzie, există nivele de anemie la care cianoza nu apare, indiferent de gradul hipoxemiei arteriale, după cum există nivele de policitemie în care chiar o desaturare moderată induce cianoză.

3. CLASIFICARE ETIOPATOGENICĂ A CIANOZELOR

În funcție de mecanismul etiopatogenic de apariție, cianozele pot fi clasificate în:

– cianoze *cu hemoglobină normală* (cianoze prin creșterea HbH);

– cianoze *cu hemoglobină anormală* (cianoze prin apariția de methemoglobină sau de sulfhemoglobină).

Grupul mare al cianozelor cu hemoglobină normală poate fi, la rândul său, împărțit în:

– cianoze *de tip central* (caracterizate printr-o saturație arterială în O_2 scăzută);

– cianoze *de tip periferic* (în care SO_2a este normală).

Cianozele de tip central (cu desaturare în oxigen a sângelui arterial) apar prin:

– *deficit de ventilație alveolară;*

– *șunt dreapta-stânga intrapulmonar;*

– *șunt dreapta-stânga intracardiac.*

În fine, în această din urmă categorie, putem identifica:

– cianoza din cardiopatiile congenitale (CPC);

– cianoza din hipertensiunea pulmonară fără o CPC.

Mai jos, înfățișăm în detaliu, în **Tabelul 44.1**, această clasificare etiopatogenică a cianozelor.

Tabelul 44.1. Clasificarea etiopatogenică a cianozelor

- ***Cianoze prin nivel ridicat de HbH:***
  - **Cianoze de tip central** (cu desaturare arterială)
    - *Prin hipoventilație alveolară*
      - De cauză nervos centrală (depresie SNC)
      - De cauză nervos periferică și musculo-scheletică
      - Prin obstrucție de căi respiratorii (superioare sau inferioare)
      - De cauză alveolară
    - *Prin contaminare venoasă a sângelui arterial* (scurtcircuitarea rețelei capilare pulmonare)
  - **Șunt dreapta-stânga intracardiac**
    - → Cardiopatii congenitale cianogene (cu șunt DS ab initio)
    - → Hipertensiune pulmonară
      - Persistența HTP a noului născut (PHTPN): ȘDS prin foramen ovale și CAP
      - Diverse alte forme HTP: cu ȘDS prin foramen ovale
      - Sdr. Eisenmenger: ȘDS <= inversare ShSD
  - **Șunt intrapulmonar**
    - → *Prin fistule arterio-venoase pulmonare*
      - macroscopice
      - microscopice
  - **Cianoze de tip periferic** (fără desaturare arterială)
    - → *Prin stagnare capilară secundară vasoconstricției arteriolare*
      - Șoc
      - Acrocianoză (acrocianoza noului născut)
      - Prin stagnare capilară secundară stazei venoase
      - Insuficiență cardiacă congestivă
      - Sindromul venei cave superioare
- ***Cianoze prin nivel crescut de Hemoglobine anormale:***
  - **Methemoglobinemia** (Hb oxidată, cu Fe+++)
    - Congenitală (ereditară)
    - Deficit de NADH methemoglobină reductază (diaforaza I)
    - Deficit de piruvat kinază (↓ producția de NADH)
    - Deficit de Glucozo-6 fosfat dehidrogenază (↓ producția de NADPH)
    - Prin variante patologice de hemoglobină (hemoglobinele M și H)
  - **Toxică și medicamentoasă**
    - Intoxicația cu nitriți, anilină
    - Intoxicații medicamentoase (trimetoprim, sulfonamide, lidocaină, nitroprusiat, oxid nitric, antimalarice etc.)
  - **Sulfhemoglobinemia**

4. DEFINIŢIA CARDIOPATIILOR CONGENITALE CIANOGENE

Cardiopatiile congenitale cianogene sunt acele anomalii cardiace înnăscute, în care anatomia inimii impune ca o parte din returul venos sistemic să ajungă, în mod invariabil, în circulaţia arterială sistemică, fără a trece prin plămâni (Tynan, 2002). Acea parte din întorcerea venoasă sistemică care ajunge în circulaţia arterială sistemică, fără a trece prin plămâni, consituie şuntul dreapta-stânga (ŞDS).

5. CLASIFICĂRI ALE CARDIOPATIILOR CONGENITALE CIANOGENE

Cardiopatiile congenitale cianogene pot fi clasificate după criterii patogenice, morfologice şi funcţionale.

5.1. Clasificarea patogenică în funcţie de mecanismul implicat în apariţia ŞDS

Există mai multe mecanisme care pot genera producerea ŞDS (Tynan, 2002):

a) Obstrucţia anatomică a fluxului sanguin spre plămâni determină un flux sanguin pulmonar scăzut şi ŞDS printr-o comunicare între circulaţii (prin defecte septale sau, cel puţin, printr-un foramen ovale patent); acest mecanism este precumpănitor, în TF, AtP;

b) discordanţa conexiunii ventriculo-arteriale (transpoziţia de mari vase) sau, mai rar, a conexiunii atrioventriculare;

c) mixica intracardiacă este mecanismul precumpănitor de apariţie a cianozei, în drenajul venos pulmonar total, în cordul univentricular.

5.2. Clasificarea morfologică a cardiopatiilor congenitale cianogene

Principalele cardiopatii congenitale cianogene sunt înfăţişate în **Tabelul 44.2.**

5.3. Clasificarea funcţională a cardiopatiilor congenitale cianogene

Este de mare utilitate practică, orientând diagnosticul şi atitudinea terapeutică. Se pot distinge:

- *cardiopatii congenitale cianogene cu flux sanguin pulmonar sărac* – sunt incluse aici toate leziunile cu obstrucţie pulmonară semnificativă (AtP +/– DSV, TF, StP critică, DCIVD + StP, TMV + StP, C1V + StP, B. Ebstein, AtT cu DSV restrictiv sau StP);

Tabelul 44.2. Cardiopatiile congenitale cianogene – spectru morfologic

Transpoziţia de mari vase (TMV)	– cu sept i.v. intact – cu DSV – cu DSV şi StP
Atrezia tricuspidă (AtT)	
Drenajul venos pulmonar aberant total (DVPAT)	– tip obstructiv – neobstructiv
Tetralogia Fallot (TF)	
Trunchiul arterial comun (TAC)	– tip I – tip II – tip III
Atrezia pulmonară cu DSV	
Atrezia pulmonară cu sept i.v. intact	
Boala Ebstein	
Dubla cale de ieşire din VD(DCIVD)	– DSV subaortic – DSV subpulmonar (Taussig-Big) – DSV subarterial (dublu implicat)
Cordul univentricular (C1V) + StP	
Sindromul cordului stâng hipoplazic (HLHS)	
Heterotaxia	– cu asplenie – cu polisplenie
Stenoza pulmonară + DSA	
Drenaj sistemic venos aberrant	– VCS stg. în AS – VCI în AS
Atriul unic	

– *cardiopatii congenitale cianogene cu flux sanguin pulmonar excesiv* (TMV +/– DSV, DVPAT, TAC tip I, C1V, AtT cu DSV nerestrictiv);

– *cardiopatii congenitale cianogene cu flux sanguin pulmonar echilibrat* – sunt fie forme benigne, cu cianoză minimă, fie forme cu cianoză extremă şi evoluţie catastrofală în condiţiile închiderii canalului (TMV cu sept intact şi foramen ovale restrictiv).

6. CLINICA CIANOZEI

6.1. Cianoza la nou-născut

Constituie un semn grav, întrucât reflectă o stare clinică caracterizată printr-o hipoxemie severă. Cauzele generatoare de cianoză sunt multiple (**Tabelul 44.1**); între acestea, la nou-născut, cele mai frecvent întâlnite etiologii sunt de tip respirator, prin afecţiuni generatoare de hipoventilaţie alveolară, şi de tip cardiac, prin anomalii congenitale generatoare de şunt dreapta-stânga. Principalele CPC cauzatoare de cianoză, la nou-născut, sunt reunite, în literatura anglo-saxonă, prin formula mnemotehnică a celor „5T": *Transposition of the Great Arteries, Tetralogy of Fallot, Truncus arteriosus, Tricuspid Atresia, Total Pulmonary Venous Drainage.*

6.1.1. Recunoaşterea cianozei la nou-născut

Este dependentă de mai mulţi factori (Lees, 1989).

Hematocritul; o eventuală anemie poate masca cianoza, aşa cum am arătat mai sus. De regulă, însă, noul-născut prezintă o policitemie relativă (Hb = 14–20 g%), ceea ce facilitează recunoaşterea cianozei.

Proporţia dintre hemoglobina fetală (HbF) şi cea de tip adult (HbA); curba de disociere a hemoglobinei fetale este deplasată spre stânga, faţă de cea de tip adult, ceea ce traduce o afinitate mai mare a Hb faţă de O_2 (utilă, în cursul vieţii fetale, pentru facilitarea oxigenării sanguine la nivelul membranei feto-placentare); proporţia dintre cele două hemoglobine este diferită de la un nou-născut la altul (în genere, la naştere, HbF reprezintă circa 75% din Hb). Nou-născuţii cu mai multă hemoglobină fetală dezvoltă mai greu cianoza decât ceilalţi, având o saturaţie a O_2 mai mare, la aceeaşi presiune parţială a O_2.

Gradul/ritmul de ocluzie a canalului arterial. Prezenţa unui ŞSD printr-un canal arterial încă neocluzionat, poate masca apariţia cianozei, în bolile cu scăderea fluxului sanguin pulmonar.

Consumul de O_2 al noului născut, determinat de nivelul activităţii motorii (agitaţie, plâns), poate influenţa manifestarea şi percepţia cianozei.

6.1.2. Managementul cianozei neo-natale

Date fiind riscurile vitale antrenate de o hipoxemie severă, cianoza noului născut impune o atitudine diagnostică şi terapeutică imediată.

6.1.2.1. Diagnosticul clinic în principalele forme etiologice

Din punct de vedere diagnostic, se cere elucidată cauza responsabilă de apariţia cianozei. În **Tabelul 44.1** am înfăţişat, în acest sens, un larg evantai de posibilităţi, dar practic, cele mai frecvente cauze de cianoză la noul-născut sunt:

a) **Cianoza prin hipoventilaţie de origine nervos centrală** (consecinţă a asfixiei fetale, a sedării excesive a mamei sau a unei suferinţe fetale intrauterine) nu e însoţită de tahipnee şi nici de un efort respirator sesizabil; contextul obstetrical încărcat, ritmul neregulat al respiraţiei, o eventuală hipotonie musculară pot orienta diagnosticul către acest mecanism patogenic; stimularea senzorială a noului născut, respiraţia în atmosferă bogată în O_2 pot conduce la reversarea cianozei.

b) **Cianoza de origine pulmonară** (boala membranelor hialine, atelectazii, pneumotorax, hernii transdiafragmatice) e însoţită sistematic de tahipnee, de un efort respirator remarcabil (retracţie intercostală şi subcostală), respiraţia poate fi zgomotoasă; respiraţia în O_2 aboleşte frecvent cianoza.

c) **Cianoza prin persistenţa HTP a noului născut** (vezi şi capitolul *Bolile vasculare pulmonare şi hipertensiunea pulmonară*) este greu de diferenţiat clinic de cea din CPC cu ŞDS.

d) **Cianoza printr-o cardiopatie congenitală cu ŞDS** este însoţită de tahipnee, dar în absenţa unei insuficienţe cardiace manifeste, efortul respirator nu este remarcabil, iar ralurile lipsesc; administrarea de O_2 are puţin efect în reversarea cianozei; în o bună parte dintre cazuri se auscultă sufluri cardiace, dar absenţa acestora nu poate în niciun caz exclude o CPC cu ŞDS.

6.1.2.2. Diagnosticul paraclinic în cianoza neonatală

Radiografia cardio-pulmonară are o mare valoare în diagnosticul cianozei neo-natale şi în diferenţierea diverselor cardiopatii congenitale cu potenţial în generarea unui ŞDS, întrucât:

a) *identifică modificări datorate unei afecţiuni pleuro-pulmonare*, ceea ce reprezintă un argument pentru originea pulmonară a cianozei;

b) permite clasificarea cazurilor cu cianoză prin CPC cu ŞDS, într-*un grup cu debit sanguin pulmonar redus* şi *unul cu debit sanguin pulmonar crescut*. Aceste două categorii reprezintă, de fapt, două sindroame, cu evoluţie, complicaţii şi sancţiuni terapeutice diferite. În plus, clasificarea este utilă, coroborată cu celelalte date clinice şi paraclinice, în rafinarea diagnosticului, spre un diagnostic de boală şi formă funcţională;

c) oferă indicii asupra cardiopatiei congenitale responsabile de ŞDS, pornind de la forma opacităţii cardiace:

→ formă de „ou" în TMV;

→ formă de „om de zăpadă" în DVPAT supracardiac;

→ formă „en sabot" în TF (apex ridicat şi rotunjit, ca urmare a HVD, adâncirea golfului arterei pulmonare, datorată hipoplaziei AP);

→ cardiomegalie în B. Ebstein.

În zilele noastre, odată cu perfecţionarea şi accesibilitatea explorării ecografice, importanţa examenului radiologic, în elaborarea diagnosticului unei CPC, este adeseori neglijată.

ECG. Nu există un tablou electrocardiografic tipic cardiopatiilor congenitale cianogene, ci mai multe patternuri electrocardiografice orientative pentru diagnosticul fiecărei boli în parte.

Variabilitatea ECG, în CPC cianogene, este foarte mare. Sunt stabilite însă câteva principii de manifestare electrică în funcţie de pattern-uri lezionale, care facilitează diagnosticul diferenţial:

– *Hipoplazia unui ventricul conduce la apariţia unui pattern de supraîncărcare a ventriculului opus;* în consecinţă, în cazurile cu AtT, AtP cu sept intact, se poate constata o deviaţie axială stângă, iar în AtMit, AtAo, pseudotruncus, există o deviaţie axială dreaptă marcată (axa QRS a noului născut normal este orientată la +140°, ulterior naşterii, în paralel cu tranziţia de la dominanţa VD la cea a VS; axa îşi schimbă treptat orientarea, în primele 3 luni, spre cea din viaţa adultă) (Schad, 1966).

– *Stenoza pulmonară conduce la hipertrofia ventriculului subiacent* (care este VD, în cazurile cu concordanţă ventriculo-arterială, respectiv VS în TMV).

Trebuie subliniat că nou-născutul are, în mod normal, semne de HVD; în aceste condiţii diagnosticul HVD la nou-născut devine mai dificil. Park (2008) ia în considerare următoarele criterii pentru diagnosticul unei HVD patologice la noul-născut:

– S > 12 mm în D_I;

– unde R pure (fără S) > 10 mm în D_I;

– R_{V1} > 25 mm sau R_{aVR} > 8 mm;

– aspect qR în V_1;

– T pozitive în V1 după vârsta de 3 zile;

– axa QRS > + 180°.

Pulsoximetria este utilă în managementul nou-născuţilor. Cu toate acestea, datorită faptului că aceştia au cantităţi variabile de HbF şi HbA, iar etalonarea oximetrelor se face pentru HBA, datele pulsoximetrice se cer interpretate cu un grad de prudenţă. Încercând un screening pulsoximetric al detecţiei unei eventuale CPC cianogene, Koppel (2008) a considerat util să efectueze un examen ecografic de control la toate cazurile cu valori ale saturaţiei pulsoximetrice (SpO_2a) < 95%, la 24 ore de la naştere.

Analiza gazelor sanguine este următoarea etapă în algoritmul diagnostic al cianozei. Ea serveşte la diferenţierea cianozei centrale de cea periferică: dacă la ventilaţia în aerul atmosferic, există valori normale ale pO_2a, SO_2a, se poate exclude cianoza centrală. Pe de altă parte, hipercapnia orientează, mai curând, spre o cianoză de cauză respiratorie, iar acidoza spre şoc, sepsis sau hipoxemie extremă (Park, 2008).

Testul hiperoxiei. Diferenţierea cianozei cardiace de cea pulmonară. În practica medicală, în faţa unui nou-născut sau sugar cianotic, este foarte importantă diferenţierea cianozei prin şunt dreapta-stânga intracardiac de cianoza de origine pulmonară. O mare valoare în realizarea acestui diagnostic diferenţial o are **testul hiperoxiei** introdus de Jones (1976); el a constatat, studiind modificarea gazelor sanguine la pacienţi cianotici supuşi hiperoxiei, că ventilaţia în atmosferă de $O_2 > 80\%$ conduce la creşterea semnificativă a pO_2a în cianozele de cauză pulmonară, în timp ce în cazul şunturilor intracardiace dreapta-stânga, creşterea pO_2a este modestă; Jones consideră că o creştere a $pO_2a >$ 150 mm Hg poate exclude o cardiopatie congenitală cianogenă. Park (2008) consideră că în cazul unui test la hiperoxie, efectuat în $O_2 = 100\%$, timp de 10 min., în cianozele prin şunt intracardiac pO_2a se menţine, în general, < 100 mm Hg, iar în cianozele de origine pulmonară pO_2a creşte > 100 mm Hg. Riemenschneider (1989) consideră că o creştere a pO_2a < 20 mm Hg, în condiţiile ventilaţiei de O_2 100% timp de 10 min., este sugestivă fie pentru prezenţa unui şunt dreapta stânga (ŞDS) intracardiac, fie pentru persistenţa HTP a noului născut (PHTPN), caz în care există un şunt dreapta–stânga prin foramen ovale şi canalul arterial, dar poate exista şi o patologie pulmonară subiacentă sindromului. Pentru a reduce exprimarea hipoxiei determinate de ŞDS prin CAP din PHTPN, se recomandă folosirea cu precădere a unei linii arteriale radiale (preferabil dreaptă), şi nu a unei linii arteriale femurale.

Măsurarea SO_2a în teritoriile pre- şi postductale permite evidenţierea unui şunt DS, la nivelul canalului arterial; constatarea unei scăderi a pO_2a de peste 15 mm Hg, între probe recoltate la nivelul arterei radiale drepte şi a unei artere postductale (ombilicală, femurală), atestă un ŞDS la nivelul canalului, ceea ce se întâlneşte atât în PHTPN, cât şi în întreruperea de arc aortic sau coarctaţia strânsă de aortă (Riemenshneider, 1989).

Ecocardiografia se cere efectuată, la nou-născut, în toate cazurile de suspiciune a unei cardiopatii congenitale. În mâini experimentate, metoda conduce la un diagnostic de boală, de formă anatomică şi stadiu funcţional, în majoritatea cardiopatiilor congenitale.

Cateterismul cardiac poate fi necesar în cazuri selecţionate, fie pentru diagnostic, fie, mai ales, pentru tratamente intervenţionale, care pot fi, în anumite circumstanţe clinice, salvatoare de viaţă.

6.1.2.3. Principii terapeutice în cianoza severă neo-natală

1. **Optimizarea ventilaţiei** – dacă nou-născutul are cianoză / hipoxemie severă sau/şi şoc ori insuficienţă cardiacă congestivă, el va fi intubat şi ventilat mecanic.

Tabelul 44.3. Diagnosticul diferenţial în cianoza cardiacă neo-natală

Desen vascular P	ECG		Cianoză	I.C.	s.s.	formă cord
→↓desen vasc. P.	+HVD	→ TMV sept intact	+++	+/–	–	„ou”
		→DVPAT obstructiv	+ –	–	–	„om zăpadă”
		→Taussing-Bing	+++	+/–	+	
	+ HVS/HBV	→TAC tip I	+	+/–	+	
		→ C1V fără StP	+	+/–	+	
		→TMV + DSV	+	+/–	+	
		→Polisplenie	+			
→↓ desen vasc. P	+ HVD	→ TF	+/–	–	+	„sabot”
		→ AtP + DSV	+	–	–	
		→DCIVD + StP	+/–	–	+	
		→Asplenie				
	+ BRD	→ B. Ebstein	+/–		+/–	f. mare
	+ HVB	→TMV + StP	+++	–	+	
		→TAC II şi III	+++		+/–	
		→ C1V + StP	+		++	
	+HVS	→AtP + sept i.v. intact				
		→AtT				

2. Dacă se suspectează o leziune duct-dependentă (a cărei supravieţuire e condiţionată de menţinerea permeabilităţii canalului arterial), se instituie, fără întârziere, un tratament cu prostaglandină E_1 (Prostin VR) (PGE_1), în scopul menţinerii permeabilităţii ductului sau a repermeabilizării sale farmacologice. Administrarea se face cu seringă automată, i.v., începând cu o doză de 0,05–0,1 µg/kg/min; după obţinerea efectului dorit, se reduce treptat ritmul de administrare la 0,05 µg/kg/min, 0,025 µg/kg/min, 0,01 µg/kg/min; dacă efectul nu apare, se poate creşte doza iniţială la maximum 0,4 µg/kg/min. Reacţiile adverse sunt apneea (poate apărea oricând, în primele 24 de ore, după iniţierea tratamentului), hipotensiunea, febra, bradicardia. Dată fiind severitatea reacţiilor adverse, monitorizarea cardio-respiratorie se impune, cu stringenţă, în tot cursul tratamentului cu PGE_1.

Există două clase de leziuni dependente ductal, cele cu circulaţie pulmonară dependentă de permeabilitatea canalului arterial şi cele cu circulaţie sistemică dependentă ductal (Marino, 1998):

a) CPC ce pot prezenta forme cu *flux pulmonar duct-dependent*:

- atrezia pulmonară cu sept i.v. intact;
- atrezia pulmonară cu DSV;
- tetralogia Fallot;
- stenoza pulmonară critică;
- atrezia Tricuspidă;
- boala Ebstein;
- heterotaxia.

La prezentare, acestea manifestă hipoxemie severă, cu cianoză, eventual acidoză, secundară hipoxemiei. După redeschiderea canalului, cianoza se reduce în mod omogen; odată cu ameliorarea oxigenării, se reduce şi eventuala acidoză.

b) CPC ce pot prezenta *flux sistemic duct-dependent*:

- sindromul cordului stâng hipoplazic (HLHS);
- întreruperea de arc aortic;
- coarctaţia de aortă critică;
- stenoza aortică critică.

Prezentarea, în condiţiile unui canal arterial în curs de închidere, este cu şoc sau insuficienţă cardiacă congestivă, care se reduc după deschiderea canalului.

În TMV tratamentul cu PGE_1 este util în ameliorarea mixicii dintre cele două circulaţii.

Dacă, după iniţierea tratamentului cu PGE_1, se constată o deteriorare clinică, se va suspecta o obstrucţie a fluxului sanguin la ieşirea din venele pulmonare sau atriul stâng; această situaţie se constată în formele obstructive de DVPAT, în formele de atrezie mitrală cu foramen ovale restrictiv, sindromul cordului stâng hipoplazic cu DSA restrictiv şi transpoziţia de mari vase cu sept intact şi foramen ovale restrictiv (Marino, 1998)

3. Tratamentul intervenţional. Există o serie de proceduri percutane destinate paliaţiei sau chiar corecţiei cardiopatiilor congenitale cianogene. Ne vom limita să enumerăm câteva dintre ele:

a. atrio-septotomia percutană cu balon, extrem de utilă stabilizării pacienţilor cu foramen ovale restrictiv, în contextul prezenţei DVPAT, TMV cu sept intact, HLHS, atrezie mitrală;

b. valvulotomia percutană cu balon (pulmonară, mai rar aortică şi mitrală);

c. dilataţia percutană a coarctaţiei de aortă;

d. dilatarea şi stentarea percutană a canalului arterial în scopul susţinerii unei circulaţii duct-dependente.

4. Tratamentul chirurgical va fi prezentat cu fiecare afecţiune, în parte.

5. Transportul pacientului este un moment care poate interveni între oricare dintre etapele anterioare. El reprezintă un moment care, fără pregătire şi optimizarea condiţiilor, poate deveni critic.

6.1.3. Consecinţele funcţionale şi fenomenele de însoţire a cianozei şi hipoxemiei cronice din cardiopatiile congenitale cianogene ale copilului mare şi adultului

6.1.3.1. Policitemia din CPC cianogene (în fapt, eritrocitoză, întrucât creşte doar numărul eritrocitelor, spre deosebire de policitemia vera) este un mecanism compensator esenţial, ce are drept consecinţă creşterea capacităţii de preluare şi transport a O_2. Hipoxemia cronică stimulează secreţia de eritropoetină, aceasta, la rândul ei, stimulează linia roşie a măduvei osoase hematogene, în consecinţă, numărul de eritrocite creşte şi, implicit, cresc capacitatea de transport a O_2 şi cantitatea de O_2 eliberat la nivel tisular, ceea ce are drept efect compensarea parţială a hipoxiei tisulare.

Ea poate apărea foarte devreme, dar, de regulă, lipseşte în primele luni de viaţă. Inexistenţa policitemiei la un copil cianotic este semnul unui deficit de fier. Policitemia este implicată în patogenia unei bune părţi dintre celelalte efecte secundare ale cianozei.

Policitemia antrenează **creşterea vâscozităţii sanguine** (care devine semnificativă la valori ale hematocritului depăşind 60-65%); aceasta, la rândul ei, prin tulburările reologice la care conduce, limitează efectul benefic al policitemiei asupra transportului de O_2.

Există o serie de **simptome asociate cu hipervâscozitatea sanguină** generată de policitemie; majoritatea sunt expresia unor tulburări de irigaţie cerebrală, consecutive modificărilor reologice (Thorne, 1998):

– cefalee;
– vertij, lipotimii;
– tulburări de vedere, amaurosis fugax;
– fatigabilitate;
– mialgii, parestezii;
– lentoare psihică;
– dureri toracice;
– dureri abdominale;
– sete cronică.

Tulburările reologice consecutive hipervâscozităţii şi policitemiei au fost incriminate în explicarea accidentelor vasculare cerebrale constatate în CPC cianogene; pentru reducerea riscului acestora, clasic, se recomanda flebotomia terapeutică, la hematocrit > 65%. Trecând în revistă datele din literatură referitoare la acest subiect, Thorne (1998) consideră că riscul accidentelor cerebrale prin tromboză arterială este supralicitat, iar riscul de depleţie a rezervelor de fier, în urma flebotomiilor repetitive, este semnificativ; în consecinţă, el propune o grilă de indicaţie a flebotomiei mult restrânsă: se recomandă flebotomia doar la pacienţii care au hematocrit > 65% (în absenţa deshidratării) şi simptome de hipervâscozitate sau la cei simptomatici, cu hematocrit 60–65% şi rezerve normale de fier documentate; în ambele situaţii, sângerarea va fi însoţită de repleţie volumică concomitentă (cu ser fiziologic sau o soluţie coloidală). Swan (1997) recomandă şi el flebotomia cu repleţie volumică (dar cu o soluţie coloidă), doar la pacienţii policitemici cu simptome de hipervâscozitate.

O atitudine alternativă, de combatere a policitemiei excesive din cardiopatiile congenitale cianogene ale adultului, este chimioterapia. Hidroxiureea a fost folosită, în acest scop (Cornu, 1994); avantajul este menţinerea rezervelor de fier.

Deficitul de fier. Pacienţii cu policitemie sunt supuşi riscului unui **deficit de fier**, care poate avea mai multe consecinţe nefaste: deplasează curba de disociere a hemoglobinei spre dreapta (ceea ce agravează hipoxia tisulară), hematiile îşi modifică forma (devin microsferocite), iar pereţii lor devin mai rigizi, ceea ce poate conduce la simptome de hipervâscozitate prin deficit de fier (Linderkamp, 1978), chiar la hematocrit < 65%; aceşti pacienţi beneficiază, mai curând, de repleţia prudentă a depozitelor de fier decât de flebotomie.

Controlul sideremiei, dar şi al parametrilor eritrocitari (MCV – volum corpuscular mediu, MCH – hemoglobina corpusculară medie) trebuie să facă parte din bateria de teste cu care se monitorizează periodic pacienţii cu cianoză cronică. Scăderea MCV şi a MCH este semnificativă diagnostic pentru un deficit de fier (Onur, 2003). Odată constatat, deficitul rezervelor de fier se cere combătut. Se recomandă administrarea de sulfat feros (la adult 200 mg/zi); se controlează hematocritul după o săptămână; tratamentul se opreşte de îndată ce se constată o creştere a hematocritului (Swan, 1993).

6.1.3.2. Anomaliile de coagulare în CPC cianogene sunt complexe: se constată simultan un deficit al coagulării şi o tendinţă trombofilică.

6.1.3.2.1. Deficitul mecanismelor coagulării este, cel puţin parţial, o consecinţă a policitemiei; la el contribuie mai multe fenomene:

– Există o evidentă *disfuncţie plachetară* (Mauer, 1972) la pacienţii cu boli cardiace cianogene şi policitemie; trombocitele au o durată redusă de viaţă, iar agregabilitatea lor este alterată. Există o relaţie directă între creşterea hematocritului şi cea a microparticulelor plachetare circulante, rezultate, probabil, prin fragmentarea şi degranularea parţială a trombocitelor, consecutiv forţelor sporite de frecare la care acestea sunt supuse, în condiţiile hipervâscozităţii sanguine din policitemie (creşterea microparticulelor plachetare este marcată la un hematocrit > 60%). Acest fenomen ar explica viaţa redusă şi disfuncţia trombocitelor circulante de la pacienţii cianotici cu poliglobulie (Horigome, 2002).

– Un grad de *trombocitopenie* (de la un număr în aria inferioară a normalului la trombocitopenie propriuzisă) este identificabil în multe CPC cianogene; clasic, se considera acest fenomen secundar unei stimulări preferenţiale a liniei roşii, în condiţiile hipoxemiei cronice; recent, Lill (2006) lansează ipoteza conform căreia şuntul DS ar face ca megacariocitele circulante să ocolească plămânii – unde, în mod normal, se fragmentează în plachete –, ceea ce ar reduce producţia plachetară.

– S-a constatat scăderea cantităţii absolute a factorilor plasmatici sintetizaţi hepatic: scăderea II, VII, X a fost evidenţiată la 85% dintre pacienţi, iar scăderea factorilor V şi X a fost constatată la 50% (Henriksson, 1979); acest fapt este datorat unui deficit de sinteză hepatică, din cauza unei suferinţe induse de hipoxemie sau/şi de tulburările din microcirculaţia hepatică consecutive hipervâscozităţii sanguine.

– Mulţi au susţinut existenţa unui grad de *fibrinoliză* cronică, antamat de hipoxemia cronică, dar testele de laborator ale markerilor fibrinolizei au fost neconcludente.

6.1.3.2.2. Trombofilia din CPC cianogene. În paralel cu deficitul mecanismelor coagulării în CPC cianogene, se întâlneşte şi o tendinţă spre tromboze şi fenomene tromboembolice, care este consecutivă mai multor mecanisme:

– Nivelul de P-selectină este crescut atât în plasmă (Horigome, 2003), cât şi pe trombocite (Kajimoto, 2007), ceea ce sugerează un anumit nivel de *activare plachetară*; cauza activării plachetare este încă subiect de discuţie: unii, demonstrând corelaţia pozitivă a nivelului P-selectinei cu hematocritul, consideră că activarea plachetară este efectul forţelor sporite de frecare, consecutive creşterii de vâscozitate sanguină (Horigome, 2003); alţii, care nu au reuşit să asocieze nivelul P-selectinei plachetare cu hematocritul (Kajimoto, 2007), nu aderă integral la ipoteza anterioară.

– Un alt mecanism care ar putea contribui la trombofilia constatată în CPC cianogene este un grad de *disfuncţie endotelială*, semnalat atât de scăderea concentraţiei trombomodulinei plasmatice, cât şi de scăderea activităţii proteinei C (sistemul trombomodulină-proteină C acţionează ca o barieră anticoagulantă intrinsecă, la nivelul suprafeţei endoteliale) (Kajimoto, 2007).

– Disfuncţia endotelială din CPC cianogene se traduce şi printr-un nivel mai scăzut al secreţiei de oxid nitric (NO), prin inhibiţia NO sintetazei endoteliale (Ferreiro, 2001) şi este dovedită şi de nivelul de răspuns deficitar la vasodilataţia periferică indusă de acetilcolină, ambele fenomene fiind, se pare, secundare hipoxemiei cronice (Oechslin, 2005). NO are nu numai efecte vasodilatatoare, ci şi o acţiune antiagregantă plachetară, aşa încât deficitul sintezei sale poate fi, de asemenea, implicat în tendinţa pacienţilor cu CPC cianogene pentru accidente de tip ischemic.

– În fine, şuntul dreapta-stânga face ca trombi de mici dimensiuni, care, în absenţa unei posibilităţi de şuntare, ar fi filtraţi pulmonar, fără consecinţe manifeste clinic, să poată ajunge în circulaţia sistemică, unde pot genera fenomene embolice evidente clinic, ceea ce explică, în asociere cu meacanismele descrise mai sus, frecvenţa sporită a emboliilor cerebrale, în CPC cianogene.

6.1.3.3. Hipocratismul digital este un semn frecvent întâlnit, în toate bolile cu desaturare arterială cronică; semnul poate fi constatat după vârsta de 6 luni, gradul de exprimare al modificărilor fiind proporţional cu intensitatea cianozei. Modificările degetelor sunt caracterizate prin hipertrofia difuză a falangelor distale ce devin rotunjite în formă de „bulb” şi de modificări ale unghiilor ce devin convexe (în „sticlă de ceasornic”). Structural se constată îngroşarea ţesutului fibroelastic al patului unghial, iar microscopic s-au dovedit la nivelul patului unghial creşterea numărului de capilare şi deschiderea anastomozelor arterio-venoase. Aceste modificări ar fi induse de VEGF (*vascular endothelial growth factor – factorul de creştere al endoteliului vascular*), produs plachetar. Există tot mai multe dovezi că el ar fi eliberat, la nivel periferic, din mari fragmente megacariocitare care, prin şuntul dreapta-stânga, scurtcircuitează destinaţia lor uzuală, plămânii, şi se opresc în circulaţia capilară sistemică (Martinez-Lavin, 2007).

6.1.3.4. Dezvoltarea staturo-ponderală deficitară este o consecinţă frecventă a hipoxemiei cronice. Această întârziere în dezvoltare este, de regulă, mai puţin dramatică decât la sugarii cu şunturi stânga-dreapta mari. Emmanouillides distinge între sugarii cu TF 2 tipuri clinice: „cei care cresc” şi „cei care nu cresc”; la cea de a doua grupă, responsabil ar fi un deficit de fier care obstaculează compensarea eficientă prin policitemie; hipoxia tisulară cronică are drept efect tulburarea dezvoltării staturo-ponderale.

6.1.3.5. Cefaleea este o acuză relativ frecventă; ea poate fie tot o consecință a hipoxemiei cronice, dar un rol îl poate juca și creșterea vâscozității sanguine. În situațiile în care apariția ei este de dată recentă, poate fi un indiciu prețios pentru diagnosticul uneia dintre complicațiile cerebrale ale șuntului dreapta-stânga (microembolie cerebrală, tromboză cerebrală, abces cerebral).

6.1.3.6. Abcesele cerebrale sunt o complicație frecventă a CPC cianogene; riscul apariției unui abces cerebral într-o CPC cu șunt DS este de 0,45%/an (Piper, 1994). Peste 1/3 din abcesele cerebrale pediatrice se întâlnesc în șunturile DS (Atiq, 2006). Lipsa filtrării pulmonare a sângelui venos sistemic explică probabilitatea sporită de apariție a abceselor cerebrale la acești pacienți. Tabloul clinic este sugestiv: febră, cefalee, vărsături, +/– convulsii, +/– deficite neurologice diverse. Agentul patogen este, în majoritatea cazurilor, streptococul. Abcesele mici, detectate precoce, pot fi tratate conservator, cu antibiotice (Guerin, 1997); abcesele mai mari de 2 cm, îndeosebi cele situate profund parieto-occipital (care au risc înalt de ruptură intraventriculară – complicație de prognostic prost), se cer drenate cât mai repede (Takeshita, 1997). Tratamentul chirurgical se face, în majoritatea cazurilor, prin puncție aspirativă, mai rar, prin excizie. Riscul operator, în puncțiile aspirative de drenare a abceselor cerebrale pediatrice, efectuate la neurochirurgia din Spitalul Bagdasar, a fost de 11,8% (Ciurea, 1999).

6.1.3.7. Nefropatia „cianotică" este o suferință renală constatată în CPC cianogene, caracterizată de scăderea fracței de filtrare, proteinurie, creșterea a dimensiunilor și numărului de capilare glomerulare. Se consideră că ea este o consecință a hipervâscozității din condițiile policitemiei, care stimulează angiogeneza la nivel glomerular, ceea ce conduce la glomerulomegalie; în plus, ea reprezintă incapacitatea de răspuns, prin hiperfiltrare, la scăderea fluxului plasmatic renal (fenomen inerent policitemiei) (Inatomi, 2006). Este însă posibil ca angiogeneza glomerulară să fie inițiată de VEGF, printr-un mecanism analog cu cel descris în cazul hipocratismului digital. În plus, la unii pacienți se constată, în paralel cu scăderea fracției filtrate, un *deficit de secreție a acidului uric*, care este incriminat mai curând decât hiperproducția de acid uric, în patogenia gutei de însoțire a CPC cianogene ale adultului (Ross, 1986).

6.1.3.8. Nivelul crescut al peptidelor natriuretice atrial (ANP) și cerebral (BNP) este un fenomen funcțional paradoxal. De regulă, acestea sunt crescute în condițiile unui nivel sporit al apei totale din organism (iar în CPC cianogene, s-a constatat contrariul) sau ca urmare a creșterii presarcinei, fenomen care lipsește în majoritatea CPC cianogene. Cu toate acestea, în aceste boli s-a constatat o creștere de 4 ori a nivelului ANP (Hopkins, 1997) și de 12 ori a nivelului proBNP (Hopkins, 2004); fenomenul pare să fie datorat hipoxemiei cronice, care, în studii experimentale, s-a dovedit capabilă să inducă secreția de ANP la nivelul cordului izolat (Toth, 1994) sau al culturilor de celule atriale (Chen, 1997). Odată cu larga introducere în clinică a testării nivelului BNP, ca indicator biologic al decompensării cardiace, creșterea sa semnificativă în cardiopatiile congenitale cianogene, indiferent de gradul de insuficiență cardiacă, este plină de implicații.

Crizele hipoxice și **posturile caracteristice (squatting-ul)** sunt fenomene de însoțire asociate hipoxemiei cronice și cianozei, cu apariție în tetralogia Fallot și în alte cardiopatii cu șunt DS și stenoză pulmonară; ele sunt tratate în capitolul referitor la tetralogia Fallot.

6.1.4. Cianoza postoperatorie (precoce și tardivă)

Se cer menționate câteva situații de apariție a cianozei/hipoxemiei după intervențiile chirurgicale, în condițiile în care s-a exclus vreo cauză legată de ventilația pacientului sau de vreo leziune pulmonară concomitentă:

– cianoza precoce, consecutivă corecțiilor totale anatomice:

→neglijarea unui drenaj sistemic aberant în AS (de tip VCS stâng în AS sau, excepțional, VCI în AS sau vene hepatice în AS);

→existența unor șunturi arterio-venoase pulmonare (cele macroscopice sunt anomalii coexistente, care pot fi tratate prin embolizare sau segmentectomie/lobectomie pulmonară; cele mici, difuze, pot fi constatate rarisim, în condițiile unei creșteri semnificative de presiune, într-un arbore arterial pulmonar menținut mult timp în condiții de presiune scăzută; am întâlnit sporadic asemenea situaţii în urma corecţiei unor stenoze pulmonare foarte strînse, la copilul mai mare);

– cianoza precoce, consecutivă corecţiilor totale funcţionale (operaţii de tip Fontan) poate semnifica un şunt mare dreapta-stânga printr-o fenestraţie la nivel atrial sau prezenţa unor fistule arterio-venoase pulmonare (datorate, în genere, funcţionării îndelungate a unui şunt Glenn);

– cianoza precoce, consecutivă unui banding de AP, în absenţa transpoziţiei, semnifică un banding excesiv;

– cianoza precoce severă (cu $SO_2a < 75\%$), consecutivă unei derivaţii sistemico-pulmonare, semnifică un debit insuficient al derivaţiei (diametru prea mic, stenoză, tromboză); apariţia tardivă a acestui fenomen poate fi datorată fie obstrucţiei derivaţiei, fie, în cazurile cu instalare treptată, neadaptării debitului de şunt, la dimensiunile sporite prin creştere ale copilului;

– reapariţia sau accentuarea cianozei, tardiv după un şunt Glenn bidirecţional, este, în genere, datorată scurtcircuitării reţelei capilare pulmonare, prin deschiderea unor fistule arterio-venoase pulmonare (Kim, 2000).

BIBLIOGRAFIE

1. **Atiq M., Ahmed U.S., Allana S.S., Chishti K.N.,** *Brain abscess in children*, „Indian J. Pediatr.", May, 2006, 73(5): 401-4.

2. **Chen Yiu-Fai, Durand J., Claycomb W.C.,** *Hypoxia stimulates atrial natriuretic peptide gene expression in cultured atrial cardiocytes*, „Hypertension", 1997, 29: 75-82.

3. **Ciofu C., Ciofu E.,** *Semne şi simptome în pediatrie*, Ed. ştiinţifică şi enciclopedică, Bucureşti, 1982.

4. **Ciurea A.V., Stoica F., Vasilescu G., Nuteanu L.,** *Neurosurgical management of brain abscesses in children*, „Childs Nerv. Syst.", Jul., 1999, 15(6-7): 309-17.

5. **Cornu P.,** *Long-term hematological management of cyanotic congenital heart diseases*, „Arch. Mal. Coeur. Vaiss.", Nov., 1994, 87(11): 1413-20.

6. **Ferreiro C.R., Chagas A.C., Carvalho M.H., Dantas A.P., Jatene M.B., Bento De Souza L.C., Lemos Da Luz P.,** *Influence of hypoxia on nitric oxide synthase activity and gene expression in children with congenital heart disease: a novel pathophysiological adaptive mechanism*, „Circulation", 2001, 103: 2272-2276.

7. **Guérin P., Dos Santos P., Jimenez M., Dumas de la Roque E., Labbé L., Solelhac B., Srour S., Choussat A.,** *Cerebral abscess and cyanotic congenital heart disease*, „Arch. Mal. Coeur Vaiss.", May, 1997, 90(5): 651-4.

8. **Henriksson P., Värendh G., Lundström N.R.,** *Haemostatic defects in cyanotic congenital heart disease*, „Br. Heart J.", Jan., 1979, 41(1): 23-7.

9. **Hopkins W.E., Chen Z., Fukagawa N.K., Hall C., Knot H.J., Le Winter M.M.,** *Increased atrial and brain natriuretic peptides in adults with cyanotic congenital heart disease: enhanced understanding of the relationship between hypoxia and natriuretic peptide secretion*, „Circulation", 15, Jun, 2004, 109(23): 2872-7.

10. **Hopkins W.E., Hall C.,** *Paradoxical relationship between N-terminal proatrial natriuretic peptide and filling pressure in adults with cyanotic congenital heart disease*, „Circulation", 1997, 96: 2215-2220.

11. **Horigome H., Hiramatsu Y., Shigeta O., Nagasawa T., Matsui A.,** *Overproduction of platelet microparticles in cyanotic congenital heart disease with polycythemia*, „J. Am. Coll. Cardiol.", 20, Mar., 2002, 39(6): 1072-7.

12. **Horigome H., Murakami T., Isobe T., Nagasawa T., Matsui A.,** *Soluble P-selectin and thrombomodulin-protein C-Protein S pathway in cyanotic congenital heart disease with secondary erythrocytosis*, „Thromb. Res.", 2003, 112: 223-227.

13. **Inatomi J., Matsuoka K., Fujimaru R., Nakagawa A., Iijima K.,** *Mechanisms of development and progression of cyanotic nephropathy*, „Pediatr. Nephrol.", Oct., 2006, 21(10): 1440-5.

14. **Iosifescu A.,** *Tratamentul chirurgical al tetralogiei Fallot*, teză de doctorat, UMF, Bucureşti, 1998.

15. **Jones R.W., Baumer J.H., Joseph M.C., Shinebourne E.A.,** *Arterial oxygen tension and response to oxygen breathing in differential diagnosis of congenital heart disease in infancy*, „Arch. Dis. Child.", Sep., 1976, 51(9): 667-673.

16. **Kajimoto H., Nakazawa M., Murasaki K., Mori Y., Tanoue K., Kasanuki H., Nakanishi T.,** *Increased thrombogenesity in patients with cyanotic congenital heart disease*, „Circ. J.", Jun., 2007, 71(6): 948-53.

17. **Kim S.J., Bae E.J., Cho D.J., Park I.S., Kim Y.M., Kim W.H., Kim S.H.,** *Development of pulmonary arteriovenous fistulas after bidirectional cavopulmonary shunt*, „Ann. Thorac. Surg.", Dec., 2000, 70(6): 1918-22.

18. **Koppel Robert I., Charlotte M. Druschel, Tonia Carter, Barry E. Goldberg, Prabhu N. Mehta, Rohit Talwar, Fredrick Z. Bierman,** *Effectiveness of Pulse Oximetry Screening for Congenital Heart Disease in Asymptomatic Newborns*, „Pediatrics", 2003, 111: 451-455.

19. **Lees M.H., King D.H.,** *Heart Disease in the Newborn*, cap. 41. In: Adams F.H., Emmanouillides G.C., Riemenschneider T.A., *Moss'Heart Disease in Infants, Children and Adolescents*, ed. 4, Williams & Wilkins, Philadelphia, 1989.

20. **Lill M.C., Perloff J.K., Child J.S.,** *Pathogenesis of thrombocytopenia in cyanotic congenital heart disease*, „Am. J. Cardiol.", Epub. 30, May, 2006; 15, Jul., 2006, 98(2): 254-8.

21. **Linderkamp O., Klose H.J., Betke B. et al.,** *Increased blood viscosity in patients with cyanotic congenital heart disease and iron deficiency*, „J. Paediatr.", 1978, 95: 567-9.

22. **Lundsgaard C., Van Slyke D.D.,** *Cyanosis*, „Medicine", 1923, 2: 1-76.

23. **Marino Bradley S., Wernovsky Gil,** *Preoperative Care*, chap. 12. In: Chang A.C., Hanley F.L., Wernovsky G., Wessel D.L., *Pediatric Cardiac Intensive Care*, Williams & Wilkins, Philadelphia, 1998.

COMPLEXUL FALLOT

SECȚIUNEA III **CAPITOLUL 45**

ANDREI IOSIFESCU

1. INTRODUCERE
2. ISTORIC
3. NOSOLOGIE
  3.1. Morfopatologia TF
  3.2. Nomenclatura STS/EACTS
  3.3. Fiziopatologia TF
4. ETIOPATOGENIE
  4.1. Incidența TF la naștere
  4.2. Embriopatogeneză
5. DIAGNOSTICUL TF
  5.1. Diagnosticul clinic
    5.1.1. Simptome și semne funcționale
    5.1.2. Semne derivate din examenul fizic în TF
  5.2. Diagnosticul paraclinic
    5.2.1. Examenul electrocardiografic în TF
    5.2.2. Examenul fonocardiografic în TF
    5.2.3. Examenul radiologic în TF
    5.2.4. Ecocardiografia în diagnosticul TF
    5.2.5. Cateterismul cardiac și diagnosticul angiocardiografic
    5.2.6. Locul și valoarea explorării RMN în diagnosticul tetralogiei Fallot
  5.3. Forme anatomice și clinico-funcționale de TF
    5.3.1. Forme anatomice
    5.3.2. Forme clinico-funcționale
6. ISTORIA NATURALĂ
  6.1. Dinamica istoriei naturale a TF
  6.2. Factori de severitate ai istoriei naturale
  6.3. Vârsta medie a decesului
7. TRATAMENTUL TF
  7.1. Mijloace de tratament nonchirurgicale
    7.1.1. Tratamente medicamentoase în TF
    7.1.2. Tratamente intervenționale în TF
  7.2. Tratament chirurgical
    7.2.1. Indicația chirurgicală
    7.2.2. Metode de tratament chirurgical în tetralogia Fallot cu StP
    7.2.3. Tehnici operatorii utilizate în TF cu AtP
  7.3. Complicații precoce ale corecției totale a TF
  7.4. Rezultatele precoce ale CT a TF
    7.4.1. Rezultatele precoce ale CT a TF cu StP
    7.4.2. Rezultatele precoce ale tratamentului chirurgical în TF cu AtP
8. ISTORIA POSTCHIRURGICALĂ
  8.1. Rezultate funcționale ale CT a TF
  8.2. Prognosticul la distanță după CT a TF
    8.2.1. Prognosticul la distanță după CT a TF cu StP
    8.2.2. Prognosticul la distanță după CT a TF cu AtP
  8.3. Dispensarizarea pacienților cu TF operată
    8.3.1. Examenul clinic și exploatarea neinvazivă a pacienților cu TF operată
    8.3.2. Examene paraclinice în dispensarizarea pacienților cu TF operată
    8.3.3. Consilierea în ceea ce privește sarcina și nașterea
  8.4. Tratament medical
  8.5. Complicații tardive și sechele ale CT a TF
  8.6. Reintervenții tardive în CT a TF
  8.7. Recuperare, reinserție psiho-socio-familială
9. Op TIM (II) PROPUNERI: NOMENCLATURĂ. DIAGNOSTIC. TRATAMENT – STS-EACTS

BIBLIOGRAFIE

Redactare medicală: Ion Socoteanu, Iulia Cristina Frînculescu, Marius Frînculescu

1. INTRODUCERE

În ciclul său de studii *Contribution à l'anatomie pathologique de la maladie bleue (cyanose cardiaque)*, Antoine Fallot descria, în 1888, patru caractere definitorii ale bolii ce îi va purta numele: stenoza (sau atrezia) pulmonară, aorta călare pe sept, defectul septal interventricular şi hipertrofia de ventricul drept. Definiţia sa încă este corectă. Rămâne de discutat motivul pentru care aceste 4 caractere patologice apar simultan. Explicaţia se cere căutată în **embriopatologie.**

Pentru unii (Goor, 1975; Lomonico, 1988), viciul de dezvoltare originar este *deficitul inversiunii conotruncale*: lipsa rotaţiei normale a truncusului face ca, în TF, valva aortică să aibă o poziţie mai apropiată de cea embrionară (→ aorta călare pe sept), iar neinversarea septului conal distal face ca structura derivată (septul infundibular) să fie obstructivă la calea de ieşire din VD (→ stenoza infundibulară) şi să nu se mai alinieze cu celelalte componente ale septului interventricular (→ DSV prin nealiniere).

Alţii (van Mierop, Anderson) susţin că TF este rezultatul unui *viciu de partiţie cono-truncală* ce are drept efect deviaţia antero-superioară a septului conal distal, ceea ce ar explica atât obstrucţia căii de ieşire din VD (şi frecvenţa mare a hipoploziilor de inel şi trunchi ale arterei pulmonare din TF), cât şi apariţia unui DSIV prin nealiniere.

În rezumat, perturbarea rotaţiei şi partiţiei conotruncusului determină malpoziţia antero-cefalică a septului infundibular şi are drept consecinţă apariţia trăsăturilor definitorii ale TF:

– **dextropoziţia aortei** (aorta călare pe restul septului interventricular);

– **obstrucţia căii de ieşire din VD** prin deplasarea septului infundibular şi a extensiei sale parietale, în calea fluxului sanguin;

– **defectul septal interventricular** prin nealinierea septului infundibular la celelalte elemente constitutive ale septului (septul sinusului, septul trabeculat şi septul membranos);

– **hipertrofia ventriculului drept**, o manifestare secundară funcţionării VD în regimul de presiune al VS, ca urmare a prezenţei unui DSIV nerestrictiv şi a asocierii stenozei pulmonare.

Clasic, se descriu două forme ale bolii: *tetralogia Fallot cu stenoză pulmonară* şi *tetralogia Fallot cu atrezie pulmonară* (nomenclatură care se menţine în ediţia din 2003 a tratatului lui Kirklin şi Barratt-Boyes; am menţinut-o şi noi, în rândurile ce urmează). Trebuie totuşi subliniat că, în ultimii ani, există tot mai mult tendinţa de a trata aceste entităţi drept boli diferite, doar forma cu stenoză pulmonară fiind considerată *tetralogie Fallot*, cealaltă entitate fiind denumită *„atrezie pulmonară cu DSV"* (Freedom, 1997); s-a şi luat o decizie în acest sens la cea de-a III-a Conferinţă internaţională asupra nomenclaturii în chirurgia cardiacă pediatrică (New Orleans, 1999) (Jacobs, 2000), atitudine îmbrăţişată şi de *Proiectul de nomenclatură şi bază de date în chirurgia bolilor cardiace congenitale (Congenital Heart Surgery Nomenclature and Database Project)* (Tchervenkov, 2000).

2. ISTORIC

Vom prezenta principalele date legate de momentele de cotitură în diagnosticul şi tratamentul tetralogiei Fallot.

1888 – Antoine Fallot identifică cele patru caractere definitorii ale bolii ce îi va purta numele.

1945 – Chirurgul Alfred Blalock face, la sugestia cardioloagei Hellen Taussig, prima intervenţie chirurgicală în TF: şuntul Blalock-Taussig, conectarea termino-laterală a subclaviei la pulmonara homolaterală.

1946 – Potts paliază TF prin anastomoza directă latero-laterală a arterei pulmonare stângi la aorta descendentă.

1948 – Brock realizează paliaţia TF prin valvulotomie pulmonară pe cord bătând.

1954 – Lillehei realizează prima corecţie a TF, folosind circulaţia încrucişată şi un adult izogrup servind drept maşină cord-pulmon.

1955 – Kirklin efectuează prima corecţie a TF folosind maşina cord-pulmon.

1955 – Davidson introduce paliaţia prin anastomoza directă aortă ascendentă – trunchi AP.

1957 – Warden şi Lillehei folosesc prima oară un petic de lărgire a infundibulului (petic subanular).

1959 – Kirklin introduce lărgirea căii de ieşire din VD cu petic transanular.

1962 – Waterston introduce şuntul dintre aorta ascendentă şi artera pulmonară dreaptă.

1965 – Rastelli şi Kirklin introduc corecţia cu conduct VD-AP în TF cu atrezie pulmonară (AtP).

1966 – Ross introduce folosirea conductelor valvulate în corecţia TF cu AtP.

1969 – Barratt-Boyes începe aplicare strategiei unistadiale de corecţie a TF, prin corecţii primare în hipotermie profundă, la nou-născut şi sugar.

1977 – McGoon popularizează conductul VD-AP paliativ în tratamentul TF cu AtP şi artere pulmonare hipoplazice.

1977–1992 – Şcoala din Birmingham (Alabama) – Kirklin, Blackstone – descrie rolul negativ al hipoplaziei arborelui pulmonar în evoluţia corecţiilor totale şi elaborează o strategie de detectare şi prevenire a acestui factor de risc.

1980 – Haworth descrie colateralele aorto-pulmonare majore (MAPCA) din TF cu AtP, iar în anul următor, împreună cu grupul de la Great Ormond Street, introduce conceptul de unifocalizare, în cursul unor paliaţii pregătitoare.

1981 – De Leval repopularizează paliaţia subclavio-pulmonară mediată de un segment protetic de PTFE (şuntul Blalock-Taussig modificat), în prezent, cea mai folosită paliaţie.

1992 – Reddy şi Hanley introduc unifocalizările primare, concomitente corecţiei totale, în abordarea TF cu AtP şi MAPCA.

3. NOSOLOGIE

3.1. Morfopatologia TF

Zicala chirurgicală (aparţinâmd lui Lev), potrivit căreia „nu există două tetralogii Fallot la fel” (Lev, 1964), sintetizează un adevăr: există un spectru morfologic larg al fiecăreia dintre leziunile definitorii, combinaţiile formelor particulare ale acestora conducând la extrema variabilitate a bolii.

Terminologia cvasi-unanim acceptată astăzi în descrierea anatomiei VD în TF este bazată pe lucrările lui Anderson (1981). Se propune folosirea următorilor termeni în descrierea morfologiei TF:

– *septul infundibular* (SI) – structura musculară care separă căile de ieşire ale celor două ventricule;

– *extensia parietală a septului infundibular*, structura musculară ce conectează SI cu peretele liber al VD;

– *extensia septală a septului infundibular*, structura musculară ce conectează SI la septul trabeculat;

– *trabecula septomarginalis* (TSM) este fasciculul muscular proeminent (trabeculă de ordin I), în forma literei „Y”, ce se extinde pe faţa dreaptă a septului interventricular, din regiunea apicală până la nivelul DSV, pe care îl îmbrăţişează între cele două braţe ale sale: braţul anterior (care delimitează anterior DSV) şi braţul posterior (care delimitează inferior DSV). În TF este specifică inserţia antero-superioară a septului infundibular faţă de braţul anterior al TSM, ceea ce determină, în TF, un DSV prin nealiniere;

– *faldul ventriculo-infundibular* este structura musculară care separă parţial sau complet valva tricuspidă de aortă; el mărgineşte postero-superior DSIV-ul.

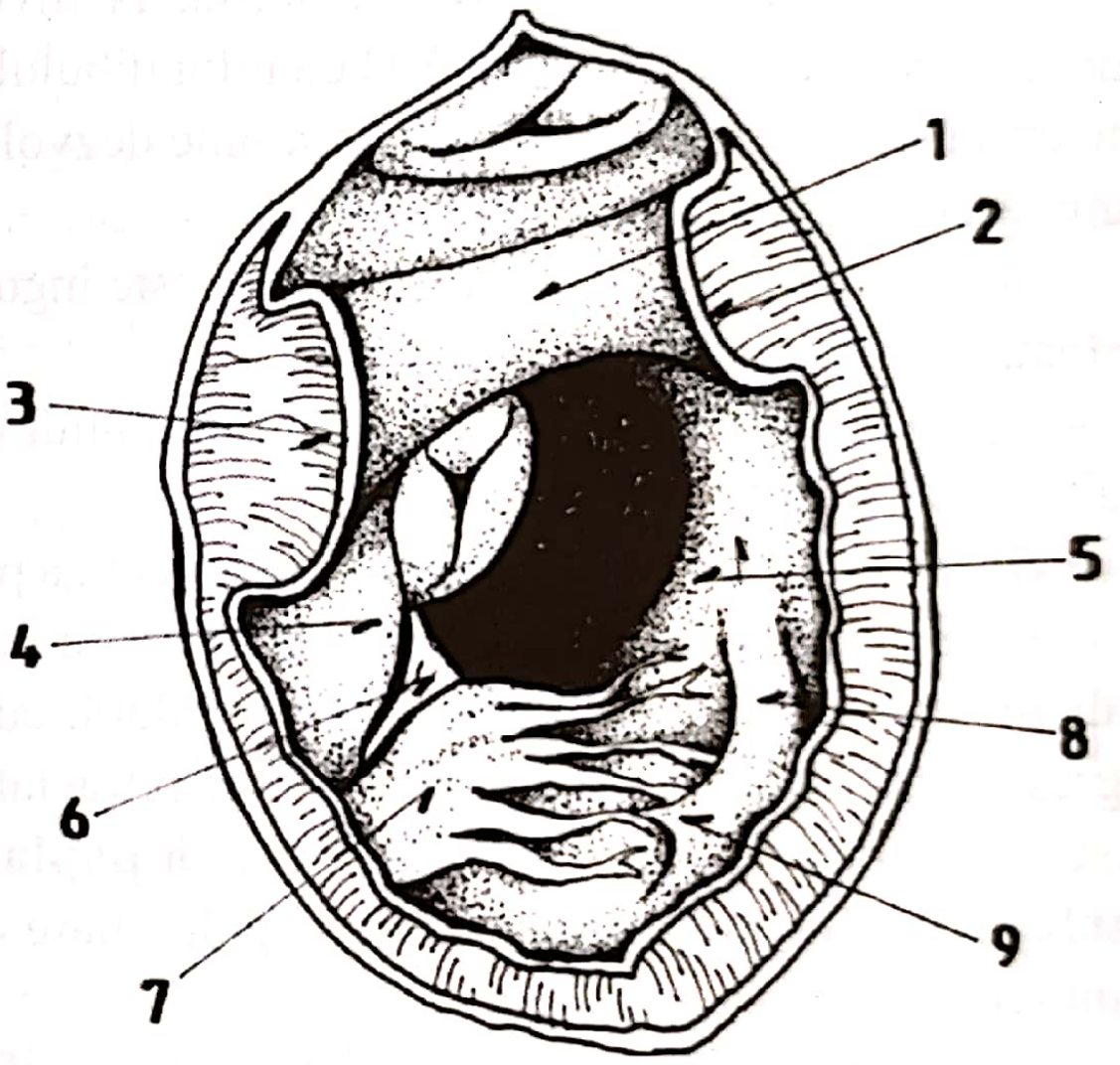

Fig. 45.1. Terminologia anatomică în TF (după Anderson, 1981): **1** – septul infundibular; **2** – extensia septală a SI; **3** – extensia parietală a SI; **4** – fald ventriculo-infundibular; **5** – trabecula septomarginala; **6** – flap membranos; **7** – valva tricuspidă; **8** – banda moderatoare; **9** – muşchi papilar anterior.

Vom căuta în cele ce urmează să analizăm principalele variante de apariţie a leziunilor definitorii ale bolii:

Dextropoziţia aortei (aorta călare) (DxAo) este deplasarea la dreapta a valvei aortice, ce face ca aorta să ajungă călare pe septul interventricular. În mod normal, aorta surplombează, cu 1/4–1/3 din circumferinţa sa dreaptă, cavitatea VD. În TF circa 50% din orificiul aortic este deasupra VD (cu limite între 20–95% – Soto, 1990).

Obstrucţia căii de ieşire a VD (OCIVD) are sediu cvasiconstant (90%) la nivel subvalvular (stenoza infundibulară); în majoritatea cazurilor i se asociază şi stenoza valvulară; uneori este prezent şi un grad de stenoză supravalvulară.

• ***Stenoza infundibulară (StI)*** este îngustarea camerei de ieşire din VD şi e datorată malpoziţiei anterioare şi cefalice a septului infundibular (SI); la producerea ei contribuie atât hipertrofia septului infundibular, cât şi poziţia (obstructivă la infundibul) a trabeculaţiilor care îl unesc cu peretele anterior ventricular (extensia parietală a septului infundibular) (Anderson, 1981). Clasic (Goor şi Lillehei, 1975), se descriu trei tipuri comune de StI:

– *Stenoza ostială* (~ 25%) este joasă, la nivelul joncţiunii cavităţii de admisie a VD cu infundibulul, ea este urmată de o cameră infundibulară bine dezvoltată (supranumită şi „al III-lea ventricul");

– *Stenoza difuză* (~ 60%): infundibulul este îngustat pe toată lungimea sa (care e normală);

– *Hipoplazia de conus* (~ 15%): infundibulul este mult scurtat şi foarte îngust.

• ***Obstrucţia la nivel valvular*** se poate realiza prin:

– *Stenoza valvulară pulmonară (StVP)*, care poate fi **de origine cuspală** (prin displazie valvulară: cuspe îngroşate, parţial sudate, cu margine liberă retractată şi deschidere incompletă) sau/şi datorată **hipoplaziei anulare** (caz în care diametrul valvei pulmonare este mult redus);

– *Atrezia pulmonară (AtP)* este absenţa unui orificiu valvular pulmonar. Ea se întâlneşte la 15–20% dintre pacienţii cu TF (fiind definitorie pentru „tetralogia Fallot cu atrezie pulmonară", entitate numită în ultimii ani „atrezie pulmonară cu DSV"). Cca. 75% dintre bolnavii cu atrezie de valvă pulmonară au un trunchi pulmonar continuat prin ramuri pulmonare *(AtP cu artere pulmonare confluente)*, la restul, trunchiul AP sau partea centrală a uneia dintre arterele pulmonare lipseşte *(AtP cu artere pulmonare nonconfluente)*;

– În contextul anomaliilor valvulare pulmonare întâlnite în TF, se cere pomenită o formă particulară de boală, *TF cu valve pulmonare absente* (constatată la ~ 5% din TF): ţesutul cuspal lipseşte, iar obstrucţia este datorată, în principal, hipoplaziei inelului pulmonar.

• ***Anomaliile arborelui arterial pulmonar*** pot fi de calibru sau de distribuţie:

– ***Modificările de calibru*** (stenoze/hipoplazii arteriale pulmonare) sunt clasificabile în:

– *hipoplazia trunchiului AP* – trunchi AP de diametru mult redus faţă de normal;

– *stenozele de bifurcaţie pulmonară* – îngustări ale segmentului terminal al AP;

– *hipoplazie difuză a ambelor artere pulmonare principale* în genere, arterele pulmonare sunt, în TF, mai mici decât cele normale; există însă situaţii în care scăderea calibrului este severă, fapt cu implicaţii grave în evoluţia postcorecţie totală;

– *stenoza sau atrezia unei artere pulmonare principale (stg./dr.)* complică relativ frecvent tabloul morfologic al TF.

– *Anomaliile de distribuţie a arterelor pulmonare* sunt frecvente în TF cu AtP, apariţia lor în TF cu StP fiind sporadică. Sunt definite prin vascularizaţia unor lobi sau segmente pulmonare prin artere colaterale originare în sistemul arterial aortic; arterele lobare sau segmentare respective pot fi conectate la arborele arterial pulmonar (conectare termino-laterală, T-L, a arterei colaterale) sau pot să nu fie în continuitate cu arborele arterial pulmonar (conectare termino-terminală, T-T, a vasului colateral). Rabinowitch (1981) clasifică colateralele aorto-pulmonare în 3 tipuri:

– **Tipul I. Arterele bronşice** sunt numeroase, dar de mici dimensiuni, ele fiind mai dezvoltate în formele severe de TF şi la pacienţii de vârstă mai mare. Conectarea la arterele atriale pulmonare se realizează intraparenchimatos cu ramuri distale, la nivelul pereţilor bronhiilor mici (conectarea este T-L).

– **Tipul II. Arterele colaterale aorto-pulmonare majore (ACAPM)** sunt ramuri directe din aorta descendentă, distincte de arterele bronşice sau de alte ramuri normale aortice. ACAPM urmează, în general, un traiect sinuos până la nivelul hilului unde se anastomozează (T-L sau T-T) la o arteră lobară (sau, mai rar, la o arteră pulmonară principală), sângele distribuindu-se în continuare pe calea sistemului de ramuri ale acesteia.

– **Tipul III. Arterele colaterale paramediastinale** au origine aortică indirectă pornind, cel mai des, dintr-o arteră subclavie; se conectează la una din arterele pulmonare centrale. Incidenţa este mai mică decât a ACAPM.

Alte modalităţi de circulaţie colaterală apar în condiţiile unor afecţiuni coexistente înnăscute sau dobândite: 1. canalul arterial permeabil (la 15% din TF cu AtP şi la 4% din TF cu StP); 2. fistula între artera coronară dreaptă şi trunchiul AP; 3. fereastra aorto-pulmonară coexistând unei TF; 4. colaterale difuze inter-costo-pulmonare dezvoltate la nivelul aderenţelor pleurale.

– **Defectul septal interventricular (DSIV)** este mare, nerestrictiv; el derivă din nealinierea septului infundibular la restul componentelor septului interventricular. DSIV din TF se poate prezenta sub 3 forme anatomice distincte:

– *DSIV tip I (perimembranos)* (cca. 75% dintre cazuri). Marginile defectului sunt fibromusculare, unghiul său postero-inferior fiind constituit din ţesut fibros în vecinătatea căruia se găseşte fasciculul His.

– *DSIV tip II (muscular subaortic)* (cca. 20% din cazuri) e caracterizat de prezenţa unei margini postero-inferioare musculare ce separă defectul de structurile sistemului excito-conductor.

– *DSIV tip III (subarterial sau subaortic-subpulmonar)* este cel mai rar întâlnit tip (cca. 5%) de DSIV din TF şi se caracterizează prin extensia superioară a defectului, datorită absenţei totale sau hipoplaziei extreme a septului infundibular. Marginea cefalică a defectului este constituită de limita dintre valvele aortică şi pulmonară.

– **Hipertrofia ventriculului drept,** al patrulea element definitoriu în accepţia clasică, este o manifestare secundară funcţionării VD în regimul de presiune al VS ca urmare a prezenţei unui DSIV nerestrictiv şi a asocierii stenozei pulmonare; grosimea peretelui poate atinge 6–10 mm.

– **Mlaformaţii asociate.** În afara anomaliilor definitorii maladiei şi aparte de malformaţiile arborelui arterial pulmonar, în spectrul TF se întâlnesc frecvent asocieri cu alte malformaţii congenitale cardio-vasculare: **arcul aortic drept** (25% dintre pacienţi), **canalul arterial permeabil, defectul septal interatrial, anomalii de origine coronariană, canalul atrio-ventricular comun, DSIV multiplu, insuficienţa aortică.**

Caseta 45.1

Morfologie

În termeni anatomici, este caracterizată de 4 trăsături constante:

- Stenoză infundibulară subpulmonară;
- DSV;
- Deviaţie dreaptă a valvei aortice cu origine biventriculară a cuspelor;
- Hipertrofia peretelui ventriculului drept.

Chiar dacă toate cordurile prezintă caracteristici similare, malformaţia reprezintă un spectru morfologic, cu o trăsătură morfologică unificatoare: deviaţia antero-cefalică a septului infundibular, structura musculară care separă ieşirile subaortică şi pulmonară, relativ cu restul septului infundibular.

Deşi unitari în sensul malalinierii septale, pacienţii cu tetralogia Fallot prezintă variaţii semnificative chiar în anatomia DSV-ului, natura stenozei valvulare şi pulmonare infundibulare şi în ceea ce priveşte gradul încălecării aortice, care are legătură cu diferenţele în consecinţele hemodinamice.

DSV-ul este localizat în septul membranos; este subaortic şi se întinde în unele cazuri până în zona valvei subpulmonare. DSV-ul este mare cel puţin cât valva aortică, ducând la egalizarea presi-unilor ventriculare dreaptă şi stângă. În general, aceste defecte nu se diminuează şi nu se închid în mod spontan. Tractul de ieşire ventricular drept este hipoplastic şi aproape în toate cazu-rile obstructiv. Uneori, la naştere, tractul de ieşire ventricular drept nu prezintă niciun semn de obstrucţie şi are ca rezultat aşa-numita tetralogie Fallot *pink*. Inelul valvei pulmonare este de obicei mic în tetralogia Fallot, iar cuspele sunt deformate. Trunchiul arterei pulmonare, ca şi ramurile acesteia sunt mici în comparaţie cu stenoza valvulară pulmonară. Pot să existe stenoze ale ramurilor arterei pulmonare, ca şi stenoze arteriale pulmonare periferice, în plus faţă de tractul de ieşire ventricular drept şi stenoza valvulară pulmonară. Colateralele arteriale bronşice care se leagă de arterele pulmonare periferice sunt uneori prezente. Trunchiul arterei pulmonare este uneori atretic, iar arterele pulmonare sunt hrănite prin canalul arterial permeabil sau prin vasele colaterale. Valva aortică este de regulă lărgită.

Caseta 45.2

Boli asociate

- DSA sau foramen ovale patent (frecvent, 40% dintre pacienţi)
- Conexiune venoasă pulmonară aberantă (rar)
- Vena cavă superioară stângă persistentă
- Stenoză mitrală supravalvulară (rar)
- Cor triatriatum (rar)
- Defect septal atrio-ventricular
- Defecte septale ventriculare multiple
- DSV restrictiv (rar)
- Sept infundibular absent sau hipoplastic
- Stenoză subaortică fibromusculară (rar)

Caseta 45.2 (continuare)

- Stenoză valvulară aortică (rar)
- Regurgitare valvulară aortică
- Artere coronare aberante (frecvent, 10% dintre pacienți)
- Arc aortic drept (frecvent, 25% dintre pacienți)
- Fereastră aorto-pulmonară
- Canal arterial permeabil
- Coarctație de aortă (rar)
- Inel vascular
- Artere pulmonare nonconfluente
- Origine aberantă a arterei subclave stângi
- Artere colaterale aorto-pulmonare importante

3.2. Nomenclatura STS/EACTS

Jacobs (2000) a comunicat o clasificare a formelor de TF, în numele Comitetului pentru nomenclatură și baze de date al Societății chirurgilor toracici americani (STS); această clasificare, adoptată apoi și de Asociația europeană a chirurgilor cardio-toracici (EACTS), a fost concepută în vederea constituirii unei baze de date unice referitoare la chirurgia cardiopatiilor congenitale. O înfățișăm schematic în tabelul de mai jos:

Clasificarea STS/EACTS a formelor atreziei pulmonare cu DSV, termen care este pe cale să înlocuiască pe cel de tetralogie Fallot cu atrezie pulmonară, a fost elaborată de Tchervenkov (2000) **(Tabelul 45.1)**:

3.3. Fiziopatologia TF

Dintre anomaliile definitorii TF, două au implicații fiziopatologice majore: stenoza căii de ieșire din VD și DSIV. Existența unui DSIV larg, nerestrictiv, duce la funcționarea celor două ventricule în regimuri presionale identice; în consecință, presiunea sistolică din VD nu va putea depăși presiunea arterială sistemică maximă, ceea ce explică absența fenomenelor de insuficiență cardiacă în formele tipice de TF, cât și faptul că în această boală cordul are, de regulă, dimensiuni normale.

Tabelul 45.1. Nomenclatura STS/EACTS a formelor tetralogiei Fallot (Jacobs, 2000)

Nivel ierarhic 1	Nivel ierarhic 2	Nivel ierarhic 3
Tetralogie Fallot	– cu stenoză pulmonară	– valvulară – subvalvulară (infundibulară) – supravalvulară – valvulară și subvalvulară – valvulară și supravalvulară – valvulară, subvalvulară și supravalvulară
	– cu atrezie pulmonară	
	– cu CAVC	
	– cu valvă pulmonară absentă	
Forme particulare TF („modificatori nivelul ierarhic 1”)		
	– DSV adițional	
	– Artere pulmonare hipoplazice	
	– Arteră pulmonară stângă absentă	
	– Arteră pulmonară dreaptă absentă	
	– Anomalii de anatomie coronariană	
	– Hipoplazia septului infundibular	
	– Stenoză pulmonară cu MAPCA (aa. colaterale AoP majore)	
Forme particulare de TF cu StP în funcție de valoarea Z a inelului pulmonar		
	– inel cu $Z \geq 1$	
	– inel cu $Z = -1$	
	– inel cu $Z = -2$	
	– inel cu $Z = -3$	
	– inel cu $Z \leq -4$	

Tabelul 45.2. Nomenclatura STS/EACTS a formelor atreziei pulmonare cu DSV (Tchervenkov, 2000)

Nivel ierarhic 1	Nivel ierarhic 2	Nivel ierarhic 3	Nivel ierarhic 4
	Flux pe aa.P. native, fără MAPCA (tip A)	– aa.P. confluente	– cu trunchi AP – fără trunchi AP
		– aa.P. nonconfluente	– cu trunchi AP – fără trunchi AP
	Flux pe aa.P. native și MAPCA (tip B)	– aa.P. confluente	– cu trunchi AP – fără trunchi AP
	Flux doar pe MAPCA (tip C)	– aa.P. nonconfluente	– cu trunchi AP – fără trunchi AP

Stenoza pulmonară face ca rezistența la flux în circuitul pulmonar să fie mult crescută. În mod normal, aceasta este reprezentată doar de rezistența vasculară pulmonară (RVP), care are o valoare mult mai mică decât cea sistemică (RVS). În TF, rezistența totală (rezultată din însumarea RVP cu rezistența datorată stenozei pulmonare) va fi mult crescută. Raportul dintre aceasta și RVS este elementul funcțional esențial, întrucât, în TF, în condițiile existenței unui DSIV nerestrictiv, debitele în circulația sistemică și pulmonară vor fi invers proporționale cu rezistențele la flux în cele două circuite.

Clasic, în funcție de severitatea stenozei pulmonare, se pot descrie mai multe tipuri funcționale de TF: TF acianotică (Q_P aproximativ egal Q_S, cianoza lipsește în repaus), TF tipică ($Q_P < Q_S$, cianoză manifestă), TF severă (Q_P mult mai mic decât Q_S; cianoza severă). Jacobs (2000) consideră însă această clasificare funcțională „de o utilitate limitată, întrucât caracterizează mai curând condiția pacientului, la un moment dat, decât malformația în sine"; datorită hipertrofiei infundibulare progresive, formele acianotice pot deveni, în timp, forme cianogene.

Scăderea fluxului sanguin pulmonar (↓ Q_P) și șuntul dreapta-stânga (ȘDS) sunt fenomenele care domină tabloul fiziopatologic al TF. Ele au drept rezultat hipoxemia și cianoza.

La majoritatea copiilor cu TF, hipoxemia și cianoza nu sunt evidente în primele 2 luni de viață. Se presupune că acest fapt se datorează fie închiderii tardive a canalului arterial, fie, mai ales, consumului redus de O_2 din această perioadă, consecință a activității musculare reduse. Odată cu creșterea perioadelor de veghe și a activității musculare, după primele 2–3 luni de viață, consumul total de O_2 crește; aportul său este însă limitat de un Q_P scăzut: hipoxemia și cianoza devin, în consecință, manifeste.

Consecințe ale hipoxiei și mecanisme compensatorii

Policitemia este un mecanism compensator esențial, ce are drept consecință creșterea capacității de preluare și transport a O_2. Ea poate apărea foarte devreme, dar, de regulă, lipsește în primele luni de viață. Policitemia antrenează, la rândul ei, efecte secundare. O primă consecință este creșterea vâscozității sanguine (semnificativă la Ht > 60–65%), cu tulburări reologice consecutive, ce determină o predispoziție la tromboze arteriale, sete cronică, deficitul mecanismelor coagulării (prin afectarea sintezei factorilor hepatici ai coagulării).

Circulația colaterală e indispensabilă supraviețuirii în TF cu AtP și reprezintă un mecanism compensator important în TF cu StP, explicând scăderea incidenței crizelor hipoxice odată cu creșterea copilului.

Crizele hipoxice (crizele de dispnee paroxistică) reprezintă o complicație redutabilă a TF, caracterizată prin creșterea bruscă a frecvenței și amplitudinii respirației, cu accentuarea cianozei, putând evolua cu hipotonie neuromusculară, convulsii sau chiar sincope, accidente ischemice cerebrale, exitus. Se constată crize hipoxice în antecedentele a cca. 1/3 dintre bolnavii loturilor chirurgicale, dar la peste 2/3 dintre bolnavii autopsiați. De obicei, crizele hipoxice apar după prima lună de viață, au incidență maximă în luna a III-a de viață și scad în frecvență și intensitate după 2–3 ani de la apariție (Guntheroth, 1977).

Patogenia crizelor hipoxice. Explicația clasică a patogeniei crizelor hipoxice a fost emisă de Wood (1958) care susținea că la originea acestora stă un „spasm infundibular" produs de o descărcare de catecolamine, fapt ce ar avea drept efect scăderea fluxului sanguin pulmonar și creșterea șuntului dreapta-stânga. Wood a pornit de la constatarea reducerii sau dispariției suflului sistolic, în timpul crizei hipoxice. Alte argumente pentru această teorie patogenică sunt evidențierea angiocardiografică a spasmului infundibular și efectul benefic al propranololului în tratamentul crizelor hipoxice severe, probabil, prin scăderea hiperactivității contractile a miocardului infundibular. Ipoteza lui Wood nu a putut însă explica apariția crizelor hipoxice în TF cu AtP.

O altă teorie (Guntheroth, 1965) presupune existența unor cercuri vicioase prin care hipoxia se autoîntreține. Mecanismul ar fi unul paradoxal: hipoxia, hipercapnia și acidoza generează tahipnee, care are drept efect creșterea întoarcerii venoase sistemice și implicit creșterea șuntului dreapta-stânga (debitul pulmonar fiind fix datorită stenozei pulmonare). Creșterea șuntului mărește hipoxia, hipercapnia și acidoza. Totodată, prin creșterea muncii ventilatorii (și deci a consumului de O_2), se întreține hipoxemia inițială, în plus, efortul și hipoxemia determină vasodilatație periferică, scăderea rezistenței vasculare sistemice și, implicit, creșterea șuntului dreapta-stânga, ceea ce contribuie la autoîntreținerea hipoxemiei din crizele hipoxice.

Caseta 45.3

Fiziopatologie

Obstrucție de tract de ieșire ventricular drept progresivă anatomică și dinamică, cu șunt bidirecțional sau dreapta-stânga la nivel ventricular, în funcție de gradul stenozei valvei pulmonare și/sau infundibulare; presiune ventriculară dreaptă sistemică, datorată prezenței DSV-ului nerestrictiv, presiune arterială pulmonară redusă și flux sangvin pulmonar.

Poziții caracteristice. Pentru a-și calma dispneea, generată, de obicei, de eforturi mici, copiii cu TF adoptă o postură absolut caracteristică, stând pe vine, cu genunchii în axile (*squatting*); aceasta ajunge să fie, în timp, una dintre posturile lor favorite de repaus. Ea presupune o clampare temporară a mănunchiurilor vasculare ale membrelor (prin flectarea vaselor femurale, la origine, și prin presiunea exercitată asupra axilelor). În consecință, scade întoarcerea venoasă sistemică, ceea ce micșorează volumul șuntat dreapta-stânga; simultan, prin clamparea temporară a arterelor, crește rezistența arterială sistemică, ceea ce duce la creștera fluxului sanguin pulmonar: se corectează parțial hipoxemia.

4. ETIOPATOGENIE

4.1. Incidența TF la naștere

În studiul pe 56 109 de nașteri al lui Mitchell (1971), la o incidență la naștere a cardiopatiilor congenitale de 8,14 : 1 000 de nou-născuți (n.n.) vii, cazurile de TF au reprezentat 3,5% din cardiopatiile congenitale constatate la naștere, deci o incidență de 0,285 : 1 000 de n.n. vii. Un studiu, chiar mai amplu, pe cei 91 823 născuți în Cehia, în 1980 (Samánek, 1989), oferă valori apropiate: o incidență a cardiopatiilor congenitale de 8,22 : 1 000 n.n. vii și o incidență a TF de 0,29 : 1 000 n.n. vii.

Caseta 45.4

Incidență

Tetralogia Fallot este a 3-a boală cardiacă congenitală ca incidență. Aceasta apare la 0,19–0,26/1 000 dintre nou-născuții vii (6,8% din defectele cardiace congenitale). Este cea mai frecventă boală cardiacă congenitală cianogenă sub vârsta de un an.

4.2. Embriopatogeneză

Am prezentat, în introducere, ipotezele referitoare la procesul embriologic a cărui afectare conduce la apariția TF; am conchis că perturbarea rotației și partiției cono-truncusului determină malpoziția anterocefalică a septului infundibular și are drept consecință apariția trăsăturilor definitorii ale TF. Care este însă mecanismul intim care conduce la afectarea rotației și partiției cono-truncusului. Datele privitoare la acest proces sunt încă în studiu. Cercetări recente au demonstrat existența unei *arii cardiace secundare*, localizată în mezenchimul faringelui ventral, care serveşte drept sursă de celule musculare pentru prelungirea căii de ieşire din tubul cardiac primitiv (De la Cruz, 1977), contribuind la formarea peretelui trunchiului AP, aortei ascendente şi primordiilor arterelor coronare (Kelly, 2001). Ablaţia crestei neurale, la embrionii de pui, conduce la alterarea acestui proces, la malalinierea căilor de ieşire din ventricule (Yelbuz, 2002) şi, în consecinţă, la leziuni similare cu trunchiul arterial comun, dubla cale de ieşire din VD şi tetralogia Fallot, iar inhibiţia cu bisdiamină a migraţiei celulelor crestei neurale conduce, la câine, la o formă de TF. Ablaţia ariei cardiace secundare conduce la defecte de partiţie cono-truncală (DCIVD, TF, AtP) şi la anomalii coronariene (Ward, 2005). Se poate deci afirma, în prezent, că în tulburările de rotaţie şi partiţie cono-truncală sunt implicate perturbări la nivelul ariei cardiace secundare sau/şi crestei neurale.

Mecanismul de producere a acestor perturbări poate fi genetic, teratogen sau multifactorial.

Rolul factorului genetic, în etiopatogenia TF, a fost pus în discuţie de multă vreme. S-au raportat cazuri de TF la mai mulţi membri ai unei familii (Pitt, 1962); s-a sugerat o transmitere autosomal recesivă cu penetranţă redusă, cel puţin pentru o parte din cazurile de TF (Der Kaloustian, 1985); microdeleţia 22q11 s-a dovedit asociată malformaţiilor cono-truncale; ea a fost pusă în evidenţă la 15,9% dintre pacienţii cu TF (Goldmuntz, 1998). Pe de altă parte, s-a constatat un **risc sporit de recurenţă a bolii la copii şi fraţi:**

a) riscul de apariţie a unei cardiopatii congenitale la copiii având un părinte cu TF este, după Nora (1978), de 4,2%. Acelaşi risc, excluzând cazurile asociate cu microdeleţie 22q11, este de 3% – 1/3 dintre aceştia având chiar TF (Digilio, 1997);

b) riscul de recurenţă a unei cardiopatii congenitale, la fraţii unui pacient cu TF, este după studiile lui Nora (1978) de 2,5-3%, dar el creşte la 8%, dacă sunt doi fraţi afectaţi (Freedom, 2004).

Toate aceste constatări conduceau către conturarea unei componente genetice în etiologia bolii, dar nu s-a putut pune în evidenţă un pattern de transmitere, concordant ipotezei unei moşteniri monogenice cu penetranţă deplină (Patterson, 1993). În consecinţă, studiile, devenite clasice, referitoare la etiopatogenia cardiopatiilor congenitale (Nora şi Nora, 1978), estimau că la 8% dintre acestea mecanismul este unul primar genetic (la 5% aberaţie cromozomială, la 3% genă unică mutantă), la 2% boala este indusă de acţiunea unor factori de mediu teratogeni (1% fiind reprezentat de rubeola maternă), iar la 90% mecanismul este multifactorial (înţelegând prin aceasta interacţiunea dintre bagajul genetic şi facorii de mediu).

O revigorare a importanţei acordate factorului genetic au produs-o studiile efectuate pe durata a peste 30 de ani, de Patterson (1993), care, în urma identificării unei rase de câini (Keeshond) cu frecvente anomalii cono-truncale, a reuşit după acuplarea, pe durata a peste 10 generaţii, a exemplarelor malformate, să demonstreze existenţa unei gene unice, responsabilă de apariţia malformaţiilor cono-truncale; exprimarea ei generează o hipoplazie a miocardului din zonele proximale şi medii ale cono-truncusului. Această constatare nu anulează ipotezele etiopatogenice anterioare, expresivitatea/penetranţa acestei gene autosomale fiind datorată fie unor facori de mediu, fie şansei, fie fondului genetic.

5. DIAGNOSTICUL TF

Obiectivele diagnosticului preoperator în TF sunt multiple. Dacă simplul diagnostic de boală poate fi pus cu o marjă de eroare redusă, folosindu-se doar datele oferite de examenul clinic şi investigaţiile de prim abord (ECG, radiografie cord-pulmon), diagnosticul de fineţe al TF presupune detalierea caracterelor morfologice şi funcţionale specifice cazului, ceea ce impune folosirea unor investigaţii mai rafinate (ecografia, cateterismul cardiac şi angiocardiografia, explorarea RMN cardiac).

5.1. Diagnosticul clinic

5.1.1. Simptome şi semne funcţionale

– **Cianoza** este caracteristică; intensitatea ei şi vârsta de apariţie sunt corelabile cu severitatea OCIVD. Ea devine, de regulă, manifestă în cursul primelor 6 luni de viaţă, eventual imediat după obliterarea canalului arterial. Uneori este însă frustă (fiind abia schiţată la nivelul buzelor, mucoaselor şi extremităţilor) sau poate lipsi în repaus – faptul semnifică fie o formă blândă de TF, fie mascarea cianozei printr-o anemie coexistentă.

– **Dispneea** se manifestă iniţial ca „oboseală la supt” (exprimată prin tahipnee şi plâns), ulterior, la copilul mai mare se descrie o dispnee de efort propriu-zisă, ce apare în timpul jocului; în acest din urmă caz, copilul adoptă în mod spontan pentru a-şi linişti suferinţa o poziţie caracteristică ghemuită, genu-pectorală (*squatting*).

– **Crizele hipoxice** (tratate în secţiunea de fiziopatologie).

– **Hipocratismul digital** este un semn frecvent întâlnit, dar necaracteristic. El apare în toate bolile cu desaturare arterială cronică.

– **Cefaleea** este o acuză relativ frecventă; ea este tot o consecinţă a hipoxemiei cronice. În situaţiile în care apariţia ei este de dată recentă, poate fi un indiciu preţios pentru diagnosticul uneia din complicaţiile cerebrale ale şuntului dreapta-stânga (microembolie cerebrală, tromboză cerebrală, abces cerebral).

Caseta 45.5

Examenul fizic al pacienţilor cu tetralogie Fallot

- Pacienţii cu tetralogie reparată trebuie să aibă saturaţie de oxigen normală.
- Ventriculul drept ascensionat este obişnuit.
- Semnele de insuficienţă cardiacă (edeme, vene jugulare proeminente, hepatomegalie) sunt neobişnuite; prezenţa acestor semne sugerează leziuni hemodinamice de partea dreaptă uitate; aceşti pacienţi trebuie investigaţi cu grijă.
- Un singur zgomot S2 este obişnuit, datorită faptului că doar componenta aortică poate fi auzită.
- Un suflu „înainte-înapoi” în aria pulmonară este foarte obişnuit; gradul regurgitării pulmonare este dificil de apreciat doar clinc.
- Suflul diastolic poate fi determinat de regurgitarea pulmonară sau aortică.
- Un suflu nou pansistolic pe marginea inferioară stângă sternală, variind cu respiraţia, indică regurgitare tricuspidiană nou instalată; aceasta se poate datora dilatării ventriculului drept, secundară regurgitării tricuspidiene, şi poate necesita implantare de valvă pulmonară, cu sau fără anuloplastie de valvă tricuspidă.

5.1.2. Semne derivate din examenul fizic în TF

Inspecţia poate identifica tulburările funcţionale deja descrise: cianoză cu diversele sale grade, eventuală dispnee, squatting-ul şi hipocratismul digital. Circa 1/5 dintre bolnavi pot prezenta bombarea regiunii medii a sternului, cu înfundarea apendicelui xifoid, fenomen în care pot fi incriminate atât pulsaţiile mai ample ale VD, cât şi rahitismul (Zăgreanu, 1989).

Palparea poate revela un impuls precordial parasternal stâng inferior, ca o expresie a HVD (dar manifestarea sa clinică este mai curând frustă). Se constată frecvent un freamăt sistolic parasternal stâng (în situaţiile cu suflu sistolic intens). Pulsurile şi TA sunt normale.

Percuţia relevă o matitate cardiacă în limite normale.

Auscultaţia aduce informaţii preţioase. Zgomotul I este normal. Zgomotul II este de intensitate normală sau chiar crescută, dar cvasi-constant unic, nededublat, componenta sa pulmonară fiind, de obicei, inaudibilă. În mod uzual, în TF se auscultă un suflu sistolic cu maximum parasternal stâng, tipic, în spaţiul III–IV intercostal stâng (semnificând stenoză predominant infundibulară; întâlnit la cca. 75% dintre pacienţi), mai rar, în spaţiul II–III intercostal stâng (semn al unei stenoze predominent valvulare). Suflul este generat de turbulenţa de flux apărută la nivelul obstrucţiei de pe CIVD, intensitatea şi durata sa fiind invers proporţionale cu severitatea OCIVD.

5.2. Diagnosticul paraclinic

5.2.1. Examenul electrocardiografic în TF

Dovedeşte, de regulă, deviaţie axială dreaptă (ax QRS între +90° şi –150°) şi semne de HVD, cu supraîncărcare de presiune a VD (cu presiuni VD la nivelul celor sistemice: R_1 cu amplitudine 2 m V, raportul R/S în $V_1 > 7$); în formele severe se adaugă semne de subîncărcare de volum (hipoplazie) a VS (R în $V_6 < 1$ mV, R/S în V_6 subunitar). Îndeosebi la copiii mai mari se pot constata semne de hipertrofie AD (P pulmonar). Dacă se constată deviaţie axială stângă, la un caz cu TF, există o probabilitate mare să fie vorba despre o asociere între TF şi o formă de CAVC. Anterior corecţiei, durata complexului QRS este în limite normale, ulterior, se constată, în majoritatea cazurilor, prezenţa unui BRD.

5.2.2. Examenul fonocardiografic în TF

Este rar folosit în epoca contemporană, fiind mai curând de interes istoric; el punea în evidenţă: a) suflu sistolic cu sediu tipic în spaţiul III–IV intercostal stâng, de formă rombică, cu maximum protosistolic; b) zgomot II unic (nededublat), constituit pe seama componentei aortice A_2 (P_2 este, de regulă, absent); c) clic de ejecţie aortic – expresie a creşterii de debit aortic şi a dilatării aortice; e prezent ocazional în formele uşoare, dar apare sistematic în formele severe.

5.2.3. Examenul radiologic în TF

Radiografia cardio-pulmonară în incidenţă postero-anterioară dovedeşte un *cord de dimensiuni normale, dar cu siluetă particulară:* apexul este rotunjit şi ridicat de pe diafragm, iar partea superioară a arcului ventricular coboară spre apex într-o pantă mai lină, apropiată de orizontală; arcul mediu stâng este adesea concav („golf cardiac adâncit"). Aceste particularităţi de siluetă cardiacă definesc clasica configuraţie *„en sabot"* (în formă de sabot). Cu cât golful cardiac este mai adânc, cu atât mai mic este truchiul AP. Diverse grade de *atenuare a desenului vascular pulmonar* sunt caracteristice TF (cu cât severitatea stenozei pulmonare este mai mare, cu atât fluxul sanguin pulmonar şi, implicit, desenul vascular pulmonar sunt mai sărace – semnul poate lipsi în formele de TF acianotice). În cazul prezenţei unor colaterale aorto-pulmonare majore (îndeosebi în TF cu AtP), se pot constata, în ariile pulmonare, opacităţi liniare atipice. Arcul aortic drept este constatabil la 25-30% dintre pacienţii cu TF (iar dintre toţi subiecţii cu arc aortic drept, 3/4 au o formă de TF – Shinebourne, 2002).

5.2.4. Ecocardiografia în diagnosticul TF

Ecocardiografia bidimensională (ECO-2D), în asociere cu explorarea Doppler, poate pune diagnosticul şi permite totodată identificarea subtipului anatomic, aducând date morfo-funcţionale cantitative şi identificând anomaliile asociate. Prezenţa DSIV este evidentă în mai multe secţiuni; dimensiunile defectului sunt optim definite în secţiunea transversală parasternală sau în secţiunea apicală 4 camere. Diferenţierea celor 3 tipuri de DSIV din TF este posibilă prin identificarea trăsăturilor morfologice ce le sunt caracteristice. Sediul obstrucţiei de pe calea de ieşire a VD este identificabil pe secţiuni transversale parasternale, cât şi în incidenţe subcostale. Se pot identifica nivelul obstrucţiei, tipul anatomic al acesteia, gradul de dezvoltare a infundibulului, a inelului pulmonar şi a trunchiului AP.

În formele cu StP, o ecografie minuţioasă este, în viziunea multor autori, suficientă pentru decizia chirurgicală. Limitele metodei se referă la evaluarea anomaliilor de calibru ale arterei pulmonare stângi şi a anomaliilor de distribuţie (MAPCA) (care sunt rare în TF cu StP), cât şi în evaluarea anomaliilor coronariene (descendenta anterioară cu origine în coronara dreaptă, deşi cu un ecograf performant se poate exclude frecvent această situaţie prin demonstrarea unei bifurcaţii normale a trunchiului coronarei stângi).

Se consideră recomandată completarea diagnosticului prin cateterism, în toate cazurile cu AtP, cât şi în formele severe de TF cu StP, în care există suspiciunea unor anomalii arteriale pulmonare semnificatve.

Caseta 45.6

Ecocardiografia la pacienţii cu tetralogie Fallot

- Măsoară dimensiunile ventriculului drept şi evaluează funcţia acestuia – modificările în timp pot fi un ghid pentru momentul optim al reintervenţiei.
- Evaluează mişcarea septului (semn indirect al dilatării ventriculului drept) şi hipertrofia ventriculului drept.
- Investigarea tractului de ieşire a ventriculului drept cu Doppler 2D şi mapping-ul color al fluxului pentru stenoza reziduală şi reurgitare.
- Detectează şi cuantifică regurgitarea tricuspidiană.
- Estimează presiunea sistolică a ventriculului drept (determinată de regurgitarea tricuspidiană).
- Exclude DSV rezidual; dacă este prezent, evaluează Doppler gradientul prin DSV.
- Evaluează dimensiunea şi funcţia ventriculului stâng.
- Exclude comunicările intraarteriale.
- Documentează dimensiunea atriului drept şi stâng.
- Măsoară dimensiunea rădăcinii aortice şi apreciază regurgitarea aortică.

5.2.5. Cateterismul cardiac şi diagnosticul angiocardiografic

Clasic, considerat „standardul de aur" în diagnosticul TF, cateterismul cardiac a pierdut teren, în zilele noastre, în favoarea tehnicilor ecocardiografice, tot mai perfecţionate, şi a explorării RMN cu substanţă de contrast. Există însă o serie de avantaje ale explorării invazive, care o menţin între tehnicile larg folosite în diagnosticul TF (Coman, 2001):

– oferă o vizualizare superioară ecografiei, pentru segmentele arborelui arterial pulmonar, situate distal bifurcaţiei;

– asigură un diagnostic mai bun al anastomozelor sistemico-pulmonare (native sau paliative) decât RMN;

– asigură diagnosticul anomaliilor coronariene asociate TF (cu mai mare fidelitate decât în tehnicile neinvazive, în care această fază diagnostică nu este, încă abordabilă decât sporadic, fiind condiţionată de aparatură de ultimă generaţie şi de o experienţă deosebită a investigatorului);

– aduce informaţii privind gradientele pulmonare periferice şi asigură informaţii mai fidele referitoare la gradientele pulmonare centrale;

– oferă date oximetrice complete, importante în evaluarea funcţională cazurilor;

– are un potenţial pentru gesturi terapeutice (dilatări, stentări, embolizări), ce pot fi efectuate simultan diagnosticului.

5.2.5.1. Cateterismul cardiac

Permite măsurarea presiunilor şi saturaţiilor în O_2 de la nivelul diverselor camere cardiace, ceea ce evidenţiază prezenţa şuntului DS interventricular, calcularea raportului Q_P/Q_S (care, în mod caracteristic, este subunitar); se poate evidenţia prezenţa gradientelor de presiune pe calea de ieşire a VD (prezent, de obicei, la nivel infundibular, frecvent şi la nivel valvular pulmonar, uneori identificabil şi la nivele distale – bifurcaţie AP, originea ramurilor pulmonare principale).

5.2.5.2. Diagnosticul angio-cardiografic

5.2.5.2.1. Diagnosticul angiografic calitativ se face apreciind morfologia intracardiacă după injectarea de substanţă de contrast în cordul drept: se confirmă prezenţa unui DSIV şi se apreciază poziţia sa, se evidenţiază sediul şi gradul obstrucţiei de la nivelul căii de ieşire a VD, cât şi gradul dextropoziţiei de aortă. Alte obiective ale diagnosticului calitativ sunt: evidenţierea eventualelor surse colaterale de vascularizaţie pulmonară (MAPCA, bronşice etc.) – fapt realizabil prin aortografie –, cât şi evaluarea globală a patter-nului coronarian (pentru identificarea cazurilor cu anomalii de bifurcaţie, în particular a celor cu descendenţă originară în coronara dreaptă şi cu traiect preinfundibular), ceea ce se face cel mai bine printr-o angiografie a rădăcinii aortice, cu o dublă angulare, caudo-cranială şi OAS 30° (Carvalho, 1993).

5.2.5.2.2. Diagnosticul angio-cardiografic cantitativ presupune măsurarea dimensiunilor arterelor pulmonare, ceea ce, după normarea acestor măsurători la suprafaţă corporală, permite estimarea riscului operator al unei corecţii totale (uneori hipoplazia arterelor pulmonare contraindică corecţia totală primară şi impune efectuarea unei operaţii paliative, premergătoare corecţiei).

Există mai multe maniere de cuantificare a calibrului arterelor pulmonare principale (stângă şi dreaptă):

a) **Raportul McGoon** este definit drept raportul dintre suma diametrelor arterelor pulmonare (măsurate pe angiografia PA, în amonte de prima ramură) şi diametrul aortei descendente la nivelul diafragmului; normal, el are valori > 2 (media 2,3 +/– 0,2); valorile cuprinse între 1 şi 1,5 indică o hipoplazie semnificativă, iar sub 1 o hipoplazie severă.

b) **Indexul AP** (Nakata, 1984) este definit drept suma ariilor de secţiune ale arterelor pulmonare (stângă şi dreaptă), raportată la suprafaţa corporală. Indexul AP, la subiecţi normali, e de 330 +/– 30 mm^2/m^2. În TF 80% dintre bolnavi au index AP < 300 mm^2/m^2, iar 60% cuprins între 150-250 mm^2/m^2 (45%-75% din normal); Nakata contraindică ferm corecţia totală primară la valori ale indexului < 100 mm^2/m^2 şi constată un risc crescut al sindromului de debit cardiac scăzut postoperator la valori < 180.

c) **Valoarea Z** a unei dimensiuni anatomice este definită ca numărul de deviaţii standard cu care dimensiunea constatată se abate de la media populaţiei cu aceeaşi suprafaţă corporală. Această abatere de la normal a fost codificată de Pacifico (1977). Ulterior, s-au construit nomograme de estimare a valorii Z în funcţie de diametrul minim al CIVD măsurat intraoperator şi curbe de evaluare a PVD/PVS postoperatorii, la o valoare Z a CIVD măsurată intraoperator în cazul neaplicării unui petic transanular.

Kirklin (1990) oferă un tabel de conversie al celor 3 variante de normare:

Raport McGoon	1	1,5	2	2,5
Index Nakata (mm^2/m^2)	78	154	249	361
Valoare Z	–6,3	–3,3	–1,1	+2,5

5.2.6. Locul şi valoarea explorării RMN în diagnosticul tetralogiei Fallot

Progresele în tehnologie şi informatică din ultimii ani au făcut ca explorarea RMN să poată oferi un diagnostic de înaltă calitate al TF, atât din punct de vedere anatomic, cât şi funcţional. Există o multitudine de tehnici de achiziţie, folosite în diagnosticul morfologic prin RMN cardiac: achiziţia secvenţială spin-eco sincron cu fazele ECG (*ECG gated T1 weighted spin-eco*), spin-eco rapid (*fast spin-eco*), turbo spin-eco; lor li se adaugă tehnici de achiziţie cu valoare în diagnosticul funcţional: gradient-eco sincronizat ECG (*ECG – gated gradient-eco*), eco-gradient rapid (*fast gradient-eco*) şi tehnici de amplificare cu substanţă de contrast, permiţând efectuarea unor angiografii RMN. Progreselor din tehnicile de achiziţie li se adaugă cele din tehnicile de postprocesare, care fac posibilă reconstrucţia tridimensională, nu numai statică, ci şi dinamică (3D-angio-RMN) (Boechat, 2005).

Caseta 45.7

Diagnostic

- ***Clinic***: prezentarea clinică depinde de gradul stenozei pulmonare; în general, cianoză progresivă la vârstă infantilă, cu crize hipoxice (hipercianoză).
- ***Electrocardiogramă***: deviaţie axială dreaptă, hipertrofie ventriculară dreaptă.
- ***Radiografie toracică:*** hipoperfuzie plămân, segment arterial pulmonar mic sau absent (= în sabot), apex cardiac ridicat, posibilă dilatare cardiacă uşoară.
- ***Ecocardiogramă***: DSV mare perimembranos, cu deviaţie asociată dreaptă şi anterioară a septului infundibular, ducând la încălecarea valvei aortice pe septul interventricular; deviaţia anterioară este responsabilă în mare măsură de obstrucţia tractului de ieşire ventricular drept; modelul arterelor coronare poate fi identificat prin ecocardiografie; la pacienţii cu anatomie clasică, fără malformaţii asociate, operaţia paliativă şi corectoare poate fi ghidată doar prin ecocardiografie.
- ***Cateterism cardiac***: indicaţia pentru cateterism cardiac este ghidată prin managementul chirurgical; următoarele informaţii sunt necesare:

– numărul, dimensiunea şi localizarea DSV-urilor;

– locul şi severitatea obstrucţiei tractului de ieşire ventricular drept;

– dimensiunea şi distribuţia arterelor pulmonare;

– modelul originii arterei coronare şi a ramificaţiilor acesteia;

– originea şi distribuţia tuturor celorlalte surse ale fluxului sangvin pulmonar, mai ales anatomia şi distribuţia arterelor colaterale aorto-pulmonare majore, când acestea sunt prezente.

În condiţii ideale de dotare, metodele de RMN cardiac au o specificitate şi sensibilitate de > 90%; utilizarea ei rămâne însă, de regulă, complementară ecografiei şi angiografiei.

Avantajele potenţiale faţă de ecografie sunt (Coman, 2001):

– imagini de bună calitate la cei cu ferestre ecografice neadecvate;

– vizualizarea unor zone greu accesibile ecografic (artere pulmonare periferice sau conducte protetice substernale) – fără necesitatea unor proceduri semiinvazive;

– posibilitatea creării unor secţiuni atipice prin reconstrucţie multiplanară.

Dintre dezavantajele metodei, menţionăm:

– dificultăţi în explorarea copiilor mici (sedarea, necesară, face cooperarea dificilă);

– necesitatea deplasării pacientului (dificil, mai ales în postoperator);

– costuri, încă mari, accesibilitate redusă.

5.3. Forme anatomice şi clinico-funcţionale de TF

5.3.1. Forme anatomice

Am încercat o sistematizare, cu implicaţii practice, a formelor anatomice de TF, în tabelul 45.3. Am eliminat, dintr-o necesitate de simplificare, criteriul dextropoziţiei (formele de TF pot fi clasificate şi în funcţie de gradul de călărire aortică a septului interventricular). Pe de altă parte, criteriul severităţii stenozei căii de ieşire din VD (CIVD) se aplică tuturor formelor cu StP, ceea ce, din aceleaşi raţiuni, nu a fost cuprins în tabel.

5.3.2. Forme clinico-funcţionale

5.3.2.1. Forme clinice de TF cu StP

În funcţie de severitatea stenozei pulmonare, se descriu mai multe tipuri funcţionale de TF:

– **TF acianotică** în care stenoza pulmonară este moderată, rezistenţa totală la flux în circuitul pulmonar fiind doar uşor crescută, iar debitul pulmonar (Qp) este aproximativ egal cu debitul sistemic (Q_{Ao}); în repaus, şuntul este stânga-dreapta sau bidirecţional, drept care cianoza lipseşte. În condiţii de efort, datorită scăderii RVS (ca urmare a vasodilataţiei musculare), este favorizată producerea şuntului dreapta-stânga, ceea ce poate conduce la apariţia cianozei.

Tabelul 45.3. Forme anatomice de TF

	→TF pură	– fără anomalii de artere pulmonare	– cu stenoză severă a CIVD – cu stenoză moderată a CIVD – cu stenoză ușoară a CIVD
		– cu anomalii asociate de artere pulmonare	– hipoplazie difuză – stenoze discrete – MAPCA
	→TF asociată	– cu CAVC – cu CAP – cu DSV (supranumerar) – cu anomalii de ramificare coronariană – cu origine anomalică de arteră pulmonară – cu alte anomalii	
	– cu artere pulmonare confluente		– cu flux P prin CAP – cu flux P prin MAPCA
	– cu artere pulmonare nonconfluente		

– **TF tipică** în care stenoza pulmonară este severă, rezistența la flux în circuitul pulmonar este constant mai ridicată decât RVS, șuntul interventricular este strict dreapta-stânga ($Q_P < Q_{Ao}$), cu cianoză manifestă, ce se intensifică la efort.

– **TF severă** în care rezistența la flux în circuitul pulmonar poate fi de 3–4 ori mai mare decât RVS, Q_P fiind de 3–4 ori mai mic decât Q_{Ao}; cianoza este intensă și permanentă, efortul declanșând agravarea hipoxemiei.

5.3.2.2. TF cu AtP

5.3.2.3. TF cu valve pulmonare absente (sindromul valvei pulmonare absente)

Constituie o formă morfo-funcțională particulară în spectrul lezional al TF. Absența cuspelor pulmonare poate apărea și izolat sau în asociere cu alte malformații, dar aproximativ 2/3 dintre cazurile publicate se regăsesc în cadrul complexului Fallot (Goor, 1975).

Circa 10% dintre bolnavii cu TF dovedesc valve pulmonare vestigiale, nefuncționale, reprezentate de niște muguri mixomatoși imobili, situați la nivel anular; uneori, chiar și aceștia lipsesc. În cazul în care aceste valve absente sunt însoțite doar de o stenoză infundibulară largă și nu există hipoplazie anulară pulmonară, apare o formă particulară de TF („sindromul valvei pulmonare absente”), în care pe primul plan se manifestă o insuficiență pulmonară severă; acest sindrom este constatabil la 3-5% dintre nou-născuții cu TF.

Datorită DSIV nerestrictiv și OCIVD slabe, fluxul sanguin pulmonar este, în general, ușor crescut ($Q_P/Q_{Ao} = 1{,}5$–2). Încă de la naștere, se constată o dilatare anevrismală a trunchiului pulmonar și a ramurilor sale (îndeosebi cea dreaptă), totodată VD este hipertrofic și dilatat. Dilatarea anevrismală a AP și a ramurilor sale poate fi atât de mare încât să genereze complicații respiratorii severe (prin compresie traheo-bronșică cu emfizem obstructiv și chiar atelectazie).

Există aspecte incomplet elucidate ale acestui sindrom: informații contradictorii vorbesc despre coexistența unor anomalii în structura țesutului elastic al arborelui pulmonar (asemănătoare cu cele din sindromul Marfan); pe de altă parte s-a constatat lipsa canalului sau a ligamentului arterial, la o serie de necropsii efectuate pe cazuri de TF cu valvă pulmonară absentă (Emmanouilides, 1976), ceea ce ar putea conduce la dilatarea anevrismală a arborelui pulmonar prin imposibilitatea descărcării circulației pulmonare.

Caseta 45.8

Incidență Tetralogia Fallot cu valvă pulmonară absentă

Tetralogia Fallot cu valvă pulmonară absentă este o malformație foarte rară.

Caseta 45.9

Morfologie tetralogia Fallot cu valvă pulmonară absentă

Este o variantă puţin comună a tetralogiei Fallot, o malformaţie de tip inel şi în general stenotică mai degrabă decât cu absenţa valvei pulmonare, cu insuficienţă în dezvoltarea cuspelor valvei; în general, cuspele valvulare pulmonare apar ca noduli mixomatoşi ai ţesutului valvular.

Arterele pulmonare centrale sunt foarte dilatate sau anevrismale. Dilatarea arterei pulmonare poate să se extindă dincolo de ceea ce se aşteaptă de la o regurgitare pulmonară severă, până la mai multe generaţii de artere pulmonare, provocând compresie traheo-bronşică; rezultaul este ori hiperexpansiunea prin reţinerea aerului, ori colapsul lobilor sau chiar al întregului plămân.

Canalul arterial este în general absent.

Anatomia intracardiacă prezintă aceleaşi caracteristici ca şi cea a tetralogiei Fallot, exceptând tractul de ieşire a ventriculului drept, care nu este extrem de restrictiv.

Caseta 45.10

Boli asociate tetralogiei Fallot cu valvă pulmonară absentă

- DSA
- Valvă atrio-ventriculară comună (rar)
- Atrezie tricuspidiană (rar)
- Sept ventricular intact (rar)
- Transpoziţie de vase mari (rar)
- Agenezia de canal arterial
- Anomalii ale ramurilor arterelor pulmonare (artere pulmonare nonconfluente)
- Arc aortic drept (frecvent)
- Artere coronare aberante
- Dextrocardie
- Situs inversus (foarte rar)

Caseta 45.11

Fiziopatologia tetralogiei Fallot cu valvă pulmonară absentă

Combinarea modelului fiziopatologic al tetralogiei Fallot (obstrucţie de tract de ieşire ventricular drept progresivă anatomică şi dinamică sau şunt bidirecţional la nivel ventricular, în funcţie de gradul stenozei valvei pulmonare şi/sau infundibulare) cu obstrucţie respiratorie, datorată compresiei bronhice prin arteră pulmonară dilatată.

Caseta 45.12

Diagnostic tetralogia Fallot cu valvă pulmonară absentă

- ***Clinic***: manifestările clinice pot fi pulmonare, cardiace sau de ambele feluri (frecvent); pacienţii sunt împărţiţi în două grupe bine definite:
  - – sugari (frecvent nou-născuţi) cu simptome severe respiratorii, tahipnee, bronhospasm, cianoză sau chiar insuficienţă respiratorie;
  - – copii mai mari cu simptome mai puţin severe.
- ***Electrocardiogramă***: deviaţie axială dreaptă, dilatare a atriului drept, hipertrofie ventriculară dreaptă.
- ***Radiografie toracică***: diagnostic în majoritatea cazurilor; lărgire mediastinală supracardiacă pronunţată (dilatare anevrismală a arterelor pulmonare), relativ cu câmpuri pulmonare hipovascularizate, atelectazie lobulară sau segmentară; părţile aerate ale plămânului pot fi suprainflate (emfizem obstructiv).
- ***Ecocardiogramă***: anatomia ca şi cea a tetralogiei Fallot, dar cu segmentul trunchiului arterial pulmonar şi arterele pulmonare centrale foarte dilatate; eco Doppler evidenţiază valva pulmonară mărită incompetentă.
- ***Cateterism cardiac***: în determinarea gradului dilatării anevrismale a trunchiului şi a ramurilor arterelor pulmonare, important în aprecierea conturului arterelor pulmonare periferice şi eliminarea leziunilor asociate: artere coronare aberante, DSV-uri multiple; acestă investigaţie poate fi asociată cu traheo-bronhografia prin traheo-bronho-fibroscopie, pentru a identifica obstrucţiile căilor respiratorii.

6. ISTORIA NATURALĂ

6.1. Dinamica istoriei naturale a TF

Este imposibil de aflat din studii contemporane; ea a fost dedusă din studii clasice efectuate premergător introducerii tratamentului chirurgical, în Danmarca şi Cehia, dar şi din vârstele de deces ale unor mari colecţii de cazuri necroptice. Coroborând astfel de date, Bertranou (1978) obţine, pe lotul global al pacienţilor cu TF (StP şi AtP), o speranţă de supravieţuire la 1 an de 66%, 49% la 3 ani şi 24% la 10 ani:

– TF cu StP presupune, pentru pacienţii netrataţi chirurgical, o supravieţuire de 75% la 1 an, 50% la 5 ani, 30% la 10 ani şi doar 2% la 40 ani;

– TF cu AtP are o istorie naturală mai severă, supravieţuirile fiind de 50% la 1 an, 16% la 5 ani, 8% la 10 ani şi doar 1% la 40 ani;

– TF cu valvă pulmonară absentă – circa 50% dintre pacienţi mor în primul an de viaţă prin insuficienţă respiratorie, datorată compresiei exercitate de arborele arterial pulmonar dilatat asupra arborelui traheobronşic; ulterior, deoarece stenoza căii de ieşire din VD este, în general, blândă, urmează o fază oligosimptomatică variabilă (5-20 ani), după care apar fenomene de insuficienţă cardiacă, datorate suprîncărcării cronice de volum şi presiune a VD (Kirklin, 1990).

Severitatea istoriei naturale este unul dintre argumentele principale pentru tratamentul chirurgical precoce. O altă consecinţă este că aprecierea eficienţei globale a unei strategii chirurgicale date trebuie să aibă în vedere vârsta pacienţilori trataţi; cu cât aceasta e mai mică, cu atât se pierd mai puţini pacienţi prin istoria naturală a bolii, eficienţa globală fiind mai mare, chiar dacă mortalitatea operatorie poate fi mai mare la vârste mici.

6.2. Factori de severitate ai istoriei naturale

Karr (1992), studiind 125 copii cu TF, în cursul istoriei lor naturale primare şi secundare (postchirurgicale), a identificat următorii factori de risc asociaţi decesului: atrezia pulmonară, anomalii cardiace asociate, anomalii extracardiace asociate, greutatea mică la naştere, prematuritatea.

6.3. Vârsta medie a decesului

La pacienţii neoperaţi, cu TF, este greu de aflat în zilele noastre. Maude Abbot constata, în 1936, că vârsta medie a celor 85 de pacienţi cu TF necropsiaţi era de 12 ani.

7. TRATAMENTUL TF

Tratamentul TF este prin excelenţă chirurgical; în cazuri specifice, se utilizează şi tratamente non-chirurgicale, medicamentoase şi intervenţionale, complementare tratamentului chirurgical.

7.1. Mijloace de tratament non-chirurgicale

7.1.1. Tratamente medicamentoase în TF

7.1.1.1. Paliaţia medicamentoasă

Prostaglandina E_1 poate fi folosită cu succes pentru inhibarea ocluziei unui canal arterial permeabil la noul născut, cu TF sever simptomatică. Administrarea se face i.v. 0,1 μg/kg/min. Se obţine o paliaţie temporară, ameliorându-se starea clinică a pacientului, ceea ce permite câştigarea timpului necesar pentru diagnosticul precis şi tratamentul chirurgical apropriat (Graham, 1978).

Propranololul îşi menţine rolul în tratamentul crizelor hipoxice; în doza de 2,5 mg/kg/zi, el suprimă 80% din crizele hipoxice. Folosirea sa este sistematică în cazul TF cu StP simptomatică, anterior eventualei paliaţii sau corecţii precoce.

7.1.1.2. Tratamentul crizelor hipoxice este profilactic (prevenirea şi tratamentul deshidratărilor, infecţiilor, anemiilor, alergiilor, ale tuturor situaţiilor care pot conduce la vasodilataţie brutală sau la deteriorarea balanţei aport-necesităţi de oxigen) şi curativ:

– plasarea bolnavului într-o poziţie genu-pectorală, ceea ce reduce întoarcerea venoasă sistemică şi creşte rezistenţa arterială periferică, conducând, implicit, la creşterea perfuziei pulmonare;

– oxigenoterapie;

– morfină (0,1–0,2 mg/kg i.m. sau s.c.) poate reduce efortul respirator şi întoarcerea venoasă sistemică;

– tratamentul acidozei, prin administrări de bicarbonat de sodiu, reduce stimularea centrului respirator datorată acidozei;

– propranololul poate fi folosit în administrare p.o., iar, în condiţiile unei crize rebele, la pacientul monitorizat, şi în administrare i.v. prudentă;

– administrarea unui vasoconstrictor arterial (fenilefrină 0,02 mg/kg i.v.): creşterea rezistenţelor sistemice poate conduce la scăderea şuntului dreapta-stânga şi la creşterea fluxului sanguin pulmonar;

– ventilaţia mecanică poate fi o soluţie, în cazuri extreme; în acest caz se cere evitată/combătută vasodilataţia indusă de anestezice.

7.1.2. Tratamente intervenţionale în TF

Cuprinde un număr de proceduri diferite, aplicate în laboratorul de explorări invazive în momente variate: pre- sau postoperator. Ele sunt, de regulă, complementare procedurilor chirurgicale. Le menţionăm în ordinea cronologică a realizării lor pe plan mondial.

Valvuloplastia pulmonară percutană în TF este o intervenţie paliativă care vizează creşterea fluxului sanguin pulmonar prin reducerea gradientului de pe calea de ieşire a VD, consecutiv reducerii componentei valvulare a stenozei pulmonare. Utilizarea acestei tehnici nu este încă încetățenită, dar există mai multe comunicări referitoare la utilitatea ei. Astfel, Sluysmans (1995) constată o creștere imediată a $SO_{2}a$ de la 79% la 90% și a dimensiunilor inelului pulmonar, cât și o creștere tardivă a dimensiunii arterelor pulmonare, și estimează, în baza creșterii constatate, o scădere de 30% a necesarului folosirii peticului transanular, la momentul corecției. Godart (1998) constată că procedura se poate face cu riscuri minime, chiar la sugarii mici, fiind eficientă în evitarea paliației chirurgicale la peste 80% dintre pacienți; ea conduce la creșterea $SO_{2}a$ și a valorii Z a inelului pulmonar și a arterelor pulmonare, permițând scăderea proporției de pacienți supuși plastiei transanulare, la momentul corecției totale. Wu (2006) constată posibilitatea de evitare a paliației chirurgicale la 54,5% dintre cei 22 pacienți mai mici de 3 luni, cu TF și hipoxemie severă/crize hipoxice, la care s-a practicat dilatarea percutană a valvei pulmonare.

Dilatarea +/– stentarea stenozelor segmentare de artere pulmonare este folosită în tratamentul stenozelor segmentare de artere pulmonare. Se abordează, în genere, stenozele reziduale consecutiv corecției chirurgicale sau stenozele distale, greu abordabile chirurgical. Plasarea unor stenturi la locul dilatării este utilă la vase de peste 3 mm diametru și scade rata de restenoză. Riscul de ruptură (hemoragie secundară – uneori necesitând intervenția chirurgicală de urgență) e de 1–2%; mortaliatea globală sub 1%. Aceste tehnici pot fi folosite și concomitent cu intervenția chirurgicală (în intervenții de tip hibrid), ca adjuvante ale gestului chirurgical (Bökenkamp, 2005).

Embolizarea arterelor colaterale aorto-pulmonare majore (MAPCA) se impune, ca gest de pregătire operatorie, dacă acestea sunt conectate terminolateral la arterele arborelui arterial pulmonar. În mod optim, embolizarea se face cu 2-3 zile anterior intervenției chirurgicale, pentru a permite stabilizarea trombusului înaintea bypass-ului cardio-pulmonar; intervalul de timp va fi scurtat (eventual, se renunță la embolizare în favoarea suprimării chirurgicale, care este însă mai dificilă), dacă la ocluzia temporară cu balon a MAPCA, apare alterarea semnificativă a gazometriei sanguine. Tehnicile de embolizare au fost descrise inițial de Yamamoto (1979) și diversificate ulterior; se folosesc particule Gelfoam (burete de gelatină) de 2–3 mm sau spirale Gianturco.

Embolizările percutane ale MAPCA pot fi întreprinse și cu caracter de necesitate, pentru oprirea unor hemoptizii severe, cu origine în teritoriul corespunzător arterei colaterale.

Incidentele (infarcte pulmonare) sunt raportate cu frecvențe cuprinse între 3 și 20%. Procedura trebuie efectuată în condiții de stand-by anestezico-chirurgical.

Dezobstrucția/dilatarea șunturilor chirurgicale sistemico-pulmonare nefuncționale nu este o procedură standardizată, dar există în literatură argumente pentru folosirea ei; ea poate fi tentată în două situații:

– ca procedură de urgență în primele ore de la tromboza unei derivații sistemico-pulmonare: astfel, MacMillan (2005) comunică reușita dezobstrucției prin dilatare percutană, în primele 24 de ore de la instaurarea chirurgicală, la 4 din 5 șunturi Blalock-Taussig ocluzionate precoce, al cincilea caz a murit însă, în timpul procedurii;

– ca procedură alternativă construcției unui nou șunt sau corecției totale, în cazul derivațiilor nefuncționale printr-o disfuncție de tip stenotic (de regulă, la nivelul anastomozei): Rao (1990) comunică reușita în 5/6 dintre proceduri, iar Wang (2001) în 91%, dintre cele 46 de dilatări efectuate pe șunturi Blalock-Taussig și centrale.

Implantarea percutană de valvă pulmonară, tehnică introdusă de Bonhoeffer în anul 2000, constă în implantarea percutană, în calea de ieșire a VD, a unui stent expandabil, care are fixată în interior o valvă biologică. Tehnica, încă în curs de introducere, se adresează, în primul rând, insuficiențelor pulmonare apărute prin disfuncția conductelor VD-AP și nu este aplicabilă cazurilor cu insuficiențe consecutive plastiei transanulare cu petic, în care forma tronconică a pulmonarei și diametrul său, adeseori mare (dispozitivele actuale, permit implantarea în pulmonare cu diametrul < 22 mm), fac imposibilă fixarea stentului la nivelul dorit (Schievano, 2007).

7.2. Tratament chirurgical

7.2.1. Indicația chirurgicală

7.2.1.1. Strategia tratamentului chirurgical al TF cu StP

– Momentul corecției totale a TF cu StP: corecție totală precoce versus atitudine bistadială. Clasic, atitudinea preconizată de cele mai multe colective era corecția la peste 4–5 ani și peste 15 kg greutate corporală, precedată, la pacienții simptomatici, având vârste și greutăți mai mici, de o paliație. Treptat această strategie bistadială (stadiul 1 = paliație; stadiul 2 = corecție totală) a abordarii chirurgicale a TF a fost mult restrânsă, în favoarea **corecției totale precoce**, indicațiile derivațiilor sistemico-pulmonare fiind mult limitate. Succesul acestei atitudini este însă condiționat de existența unor centre specializate în chirurgia cardiacă neo-natală. În multe dintre acestea, TF simptomatică (cu $SO_2a < 75\%$ sau/și crize hipoxice), fără contraindicații notabile, este supusă CT la prezentare; alții aplică încă, terapia bistadialală, la formele simptomatice cu vârsta mai mică de 2–6 luni: paliație inițială (DSP), urmată de corecție totală în următorul an de viață. La sugarii < 6 luni, nu s-a dovedit încă superioritatea clară a vreuneia dintre aceste atitudini (Kirklin, 2003). În genere, formele simptomatice de TF se cer tratate chirurgical în primul an de viață. Corecția formelor oligosimptomatice sau asimptomatice e, în genere, recomandată între 1 și 2–3 ani (Hirsch, 2003; Kirklin, 2003);

Indicațiile tratamentului bistadial nu țin doar de vârsta pacientului. Rosenkranz (1990) sistematizează **contraindicațiile CT precoce** în contraindicații absolute (hipoplazia severă de arbore vascular pulmonar, discontinuitatea arterelor pulmonare, prezența anomaliilor de distribuție vasculară pulmonară sau a hipoplaziei de VS) și contraindicații relative (originea anormală a arterei interventriculare anterioare, anomalii cardiace majore asociate, anomalii non-cardiace severe asociate, vârsta < 3 luni).

7.2.1.2. Strategia tratamentului chirurgical al TF cu atrezie P

Tratamentul TF cu AtP are un grad sporit de dificultate, față de tratamentul TF cu StP, îndeosebi datorită frecvenței mari a anomaliilor de calibru și distribuție de la nivelul arborelui vascular pulmonar. Dificultățile presupuse de operațiile de unifocalizare, care preced sau sunt concomitente corecției totale, impun ca aceste intervenții să fie efectuate în centre cu training și dotare corespunzătoare.

Indicația operatorie se face după analiza minuțioasă a vascularizației pulmonare și după identificarea surselor circulației colaterale pulmonare. Scopul tratamentului este conectarea cât mai multor segmente la arborele arterial pulmonar și conectarea acestuia la VD (de regulă, printr-un conduct valvulat), la care se adaugă corecția intracardiacă (închiderea DSV, obținerea unei căi de ieșire din VD neobstructivă). Strategia terapeutică (tratament bistadial, multistadial, unistadial) diferă în funcție de specificul cazului, dar și de atitudinea centrului.

Clasic, tratamentul era predominant bistadial: astfel, Barbero-Marcial și Jatene (1990) oferă următoarea schemă a indicației terapeutice:

- **AtP cu distribuție completă** (toate segmentele pulmonare conectate central).

– artere pulmonare confluente fără stenoze. Se indică paliația la copiii < 1 an și la cei cu hipoplazie de artere pulmonare, CT fiind rezervată copiilor > 1 an, cu artere pulmonare bine dezvoltate. Toate cazurile supuse inițial paliației vor fi reevaluate în vederea CT.

– artere pulmonare nonconfluente sau cu stenoze discrete (localizate) semnificative. Acest subtip morfologic va fi supus, într-o primă fază, unei paliații complexe, care urmărește, simultan cu instituirea unei DSP, corecția stenozelor segmentare ale APS și APD și realizarea confluenței APS și APD, cât și suprimarea CAP. Ulterior pacienții vor fi reevaluați în vederea corecției totale.

- **AtP cu distribuție incompletă**, în care parte din segmentele pulmonare sunt conectate central (la APS și APD), iar parte sunt conectate la circulația sistemică prin colaterale aorto-pulmonare (MAPCA); pacienții sunt de regulă supuși unor inervenții paliative și de unifocalizare, corecția totală fiind indicată doar la cazurile la care (natural sau chirurgical) peste 15 segmente pulmonare sunt conectate la arborele arterei pulmonare.

În prezent, există însă o mare variabilitate în modul de tratament a TF cu AtP și MAPCA între centrele cu mare experiență în tratamentul acestei entități (Kiklin, 2003). Există grupuri care susțin CT precoce, la sugar (Di Donato, 1991; Reddy, 1995), simultan cu unifocalizarea, în toate cazurile în care ea este posibilă; se practică inițial unifocalizarea, prin conectarea MAPCA la arterele pulmonare (simultan se corectează orice anomalii de calibru ale arterelor pulmonare); ulterior, se introduce în noul confluent pulmonar, cu o pompă separată, un debit sanguin egal cu cel sistemic (calculat); dacă presiunea medie în AP este acceptabilă (< 25 mm Hg, la sugarul mic, și < 30 mm Hg, la copilul mai mare), se efectuează CT, altminteri se practică o corecție bistadială, intervenția încheindu-se printr-o DSP (Reddy, 1997). În cazurile corectate, în care pVD/pVS măsurată intraoperator > 0,8, Puga (2003) recomandă perforarea peticului interventricular, transformând corecţia totală într-o corecţie paliativă.

Caseta 45.13

Indicaţii pentru tratament chirurgical

Crizele cianotice: acestea apar mai ales la bebeluşi sau copiii mici, ducând la o creştere a catecolaminelor, ceea ce are ca şi consecinţă creşterea obstrucţiei tractului de ieşire ventricular drept şi mărirea şuntului dreapta-stânga la nivelul DSV.

Măsuri:

- morfină administrată subcutan sau intravenos, pentru a determina un răspuns inotrop negativ şi a reduce şuntul dreapta-stânga, prin reducerea obstrucţiei tractului de ieşire ventricular drept; în plus, are efect analgezic de sedare, care poate induce relaxare, cu consecinţă în reducerea nivelului de catecolamină şi a obstrucţiei tractului de ieşire ventricular drept;
- beta-blocante, cum este inderal intravenos sau intramuscular, pentru efectul inotrop negativ şi reducerea obstrucţiei tractului de ieşire ventricular drept, cupând astfel criza cianotică;
- vasoconstritoarele periferice, cum sunt picăturile de epinefrină sau hidroclorat de fenilefrină, pentru a determina vasoconstricţia sistemică şi creşterea rezistenţei vasculare sistemice cu şunt dreapta-stânga redus;
- pacienţii asimptomatici sau cu cianoză uşoară: reparare chirurgicală între vârsta de un an şi cea de doi ani;
- pacienţii cu hipoxemie semnificativă sau crize hipercianotice: reparare chirurgicală în momentul prezentării, indiferent de vârstă;
- sugarii cu boli asociate (artera coronară principală aberantă, traversând infundibulul, DSV multiple, defect septal atrioventricular, ventricul stâng hipoplastic): tratament paliativ, prin şunt sistemico-pulmonar Blalock-Taussig, clasic sau modificat;
- sugarii cu hipoplazie semnificativă distală de artere pulmonare, dar cu continuitate ventricul drept – arteră pulmonară: reconstrucţia tractului de ieşire ventricular drept, cu sau fără petic DSV perforat (pentru închiderea urmând cateterismului cardiac).

Caseta 45.14

Indicaţii pentru tratament chirurgical în cazul tetralogiei Fallot cu valvă pulmonară absentă

Momentul intervenţiei chirurgicale depinde de severitatea simptomelor; nou-născuţii şi sugarii în general necesită reparare urgentă, din cauza simptomelor respiratorii, copiii mai mari pot aştepta o reparare electivă.

Operaţia este întârziată cât mai mult posibil, deoarece este necesară plasarea unui conduit valvar, sub forma unei homogrefe sau heterogrefe.

Caseta 45.14 (continuare)

Se intervine chirurgical timpuriu la pacienţii cu artere pulmonare distale dilatate şi probleme respiratorii, pentru a stopa agravarea bronhoconstricţiei.

Crizele cianotice nu reprezintă o caracteristică a acestui tip de tetralogie Fallot.

7.2.2. Metode de tratament chirurgical în tetralogia Fallot cu StP

Tratamentul chirurgical al TF se poate face prin operaţii paliative sau prin corecţie totală (CT).

7.2.2.1. Operaţiile paliative în TF

Operaţiile paliative urmăresc ameliorarea stării clinice a bolnavului fără corecţia leziunilor intracardiace. Ele cuprind derivaţii sistemico-pulmonare, valvulotomii pe cord închis (rar folosite astăzi) şi intervenţii de paliaţie pe cord deschis.

- **Derivaţiile sistemico-pulmonare (DSP)** (şunturile aorto-pulmonare) sunt comunicări instaurate chirurgical între o arteră sistemică şi una pulmonară, prin care se induce un şunt stânga-dreapta arterial (asemănător cu cel dintr-un canal arterial permeabil). Se obţine o ameliorare clinică, prin creşterea fluxului sanguin pulmonar, ceea ce conduce la creşterea SO_2a (se reduce cianoza, dispar crizele hipoxice); un alt efect benefic al acestor inervenţii este creşterea diametrului arterelor pulmonare (care în TF pot fi hipoplazice). Din păcate, aceste operaţii sunt grevate de dezavantajul major al consecinţelor unui şunt stânga-dreapta la nivel arterial: pe termen scurt (postoperator precoce), în cazul unui debit de şunt excesiv, se poate induce o insuficienţă cardiacă prin supraîncărcare volumică pe termen lung, pacienţii cu debite mari de şunt putând dezvolta hipertensiune pulmonară.

Modalităţile tehnice de realizare a DSP sunt variate şi pot fi **directe** (anastomoza directă între o arteră sistemică şi una pulmonară) şi **indirecte** (anastomoză cu interpunerea de tub protetic).

– **DSP directe** (anastomoza directă între o arteră sistemică şi una pulmonară:

– derivaţia subclavio-pulmonară (Blalock-Taussig, 1945);

– derivaţia aortă ascendentă-pulmonară stângă (Potts-Smith, 1946);

– derivația aortă ascendentă-pulmonară dreaptă (Waterston-Cooley, 1962);
– derivația aortă ascendentă-trunchi al AP (Davidson, 1955).

– DSP indirecte, în care conexiunea se realizează prin interpoziția unui conduct (proteza arterială sintetică) între cele două artere; fiecărei derivații directe îi corespunde și o variantă modificată prin interpoziția de proteză:
– derivație Blalock-Taussig modificată (Mc Kay și De Leval, 1980);
– derivație Potts-Smith modificată (Shumaker și Mandelbaum, 1962);
– derivație Waterston-Cooley modificată (d'Allaines);
– derivație Davidson modificată (Redo și Ecker, 1962).

De utilizare mai largă s-au dovedit:

Derivația subclavio-pulmonară directă (Blalock-Taussig) (DSP-BT). În 1944, la sugestia ilustrei cardiologe Hellen Taussig, Alfred Blalock a realizat întâia oară, la un pacient cu TF, anastomoza arterei subclavii la artera pulmonară. Operația a reprezentat primul tratament chirurgical al TF și a constituit actul de naștere a chirurgiei cardiopatiilor congenitale cianogene. DSP-BT se poate realiza între subclavie și pulmonară homolaterala, fie pe partea dreaptă, fie pe partea stângă.

Beneficiile DSP-BT: asigură o paliație eficientă, de lungă durată, cu risc redus de debit excesiv sau hipertensiune pulmonară secundară.

Limite și dezavantaje ale DSP-BT:

– dificultatea tehnică a anastomozei între vase foarte mici (limitează folosirea la nou-născuți);

– uneori anastomoza se face sub tensiune, ceea ce predispune la tromboză precoce și la distorsiunea AP (angulare, kinking);

– lezarea frenicului și chilotoraxul postoperator sunt relativ frecvente datorită disecției extensive;

– ischemia cronică de membru superior (manifestată prin deficit de creștere) relativ frecventă, deși ischemia acută e rară.

Derivația Blalock-Taussig modificată (DSP-BTM) se realizează prin sutura unei proteze de Gore-Tex, între artera subclavie (sau trunchiul brahio-cefalic) și artera pulmonară homolaterală. Operația se poate realiza prin toracotomie (opțiunea clasică) sau prin sternotomie mediană (caz în care se folosește trunchiul arterial brahio-cefalic drept vas donor), variantă ce permite instituirea facilă a unei circulații extracorporeale (recomandată doar, de necesitate, în cazurile cu instabilitate hemodinamică sau, de principiu, la pacienții cu hipoxemie extremă). Teoretic (De Leval, 1981), debitul anastomozei e condiționat de dimensiunile subclaviei și crește odată cu creșterea acesteia; se realizează astfel o adaptare, în timp, a debitului de șunt la necesități; practic însă, diametrul protezei are o importanță capitală în reglarea debitului (îndeosebi, în variantele de DSP-BTM care folosesc trunchiul arterial brahiocefalic drept vas donor). La nou-născuți și sugarii mici se folosesc proteze de 4 mm diametru (la nou-născuți, unii autori recomandă chiar proteze de 3,5 mm sau chiar 3 mm, care însă au risc de tromboză mult mai ridicat) și de 5 mm, la sugarii mai mari (Hirsch, 2003; Kirklin, 2003). Diametrele mai mari antrenează riscul unui debit excesiv, cu o rată ridicată a insuficienței cardiace acute postoperatorii prin supraîncărcare volumică a cordului stâng.

Avantajele DSP-BTM:

– tehnică mai facilă decât DSP-BT (scade incidența chilotoraxului și a leziunii de frenic);

– păstrează continuitatea subclaviei, eliminând riscurile ischemiei de membru superior;

– elimină dificultățile legate de lungimea subclaviei (scad distorsiunile și stenozele);

– debitul șuntului este limitat de dimensiunea subclaviei (debitul excesiv e rar);

– suprimarea DSP-BTM la momentul corecției totale este tehnic facilă;

– mortalitatea postoperatorie mai mică: 5% față de 14% pentru DSP-BT (Rosenkranz, 1990);

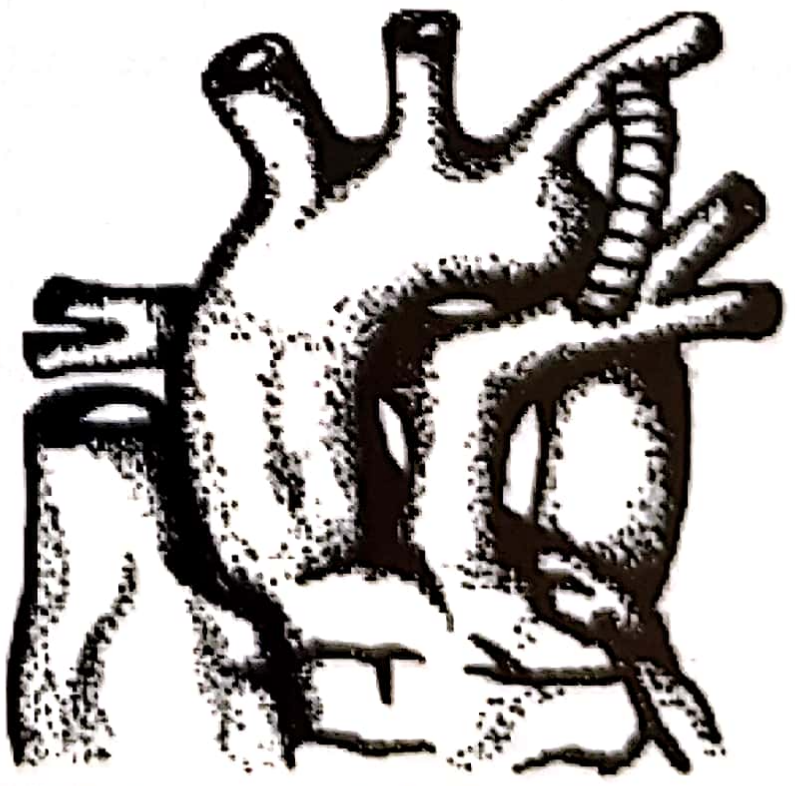

Fig. 45.2. Derivație subclavio-pulmonară stângă cu proteza de PTFE (tip Blalock-Taussig modificat)

– tromboza precoce mai redusă decât în DSP-BT (4% față de 13% pentru DSP-BT);

– permeabilitatea tardivă a șuntului mai bună decât în DSP-BT.

Dezavantajele DSP-BTM sunt relativ puține. Ele apar îndeosebi la nou-născuți sau la marii distrofici, când diametrele subclaviei și AP sunt foarte mici. Insuficiența cardiacă stângă precoce (prin șunt excesiv) este foarte rară în DSP-BTM, dar poate apărea la sugarii mici în condițiile folosirii unei proteze prea mari.

Aprecierea postoperatorie a eficienței șuntului se face prin monitorizarea SO_2a; în condiții de stabilitate hemodinamică și ventilație corectă, șuntul normofuncțional generează SO_2a postoperatorii de 75–85%. La $SO_2a < 70\%$ se suspectează un debit de șunt deficitar (tromboză ?): se caută suflul sistolo-diastolic, se verifică ecografic funcționalitatea derivației. Postoperator, FiO_2 va fi reglat așa încât SO_2a să nu depășească 85%. Dacă $SO_2a > 85\%$ (în ciuda reducerii FiO_2), există riscul unui șunt excesiv (cu risc consecutiv de IC congestivă), diagnostic confirmat și de prezența altor semne (scăderea tensiunii arteriale diastolice, intensificarea desenului vascular pulmonar, tendință la acidoză metabolică prin deficit de perfuzie sistemică). Tratamentul șuntului excesiv presupune restricția administrării de fluide (+/– administrare de diuretice), suport inotrop și scăderea FiO_2 (+/– hipercapnie controlată), în vederea reducerii șuntului, prin creșterea rezistențelor pulmonare. În cazurile cu acidoză metabolică rebelă prin șunt excesiv, la care se elimină posibilitatea existenței unor surse auxiliare (neglijate) de vascularizație pulmonară (canal arterial, colaterale aorto-pulmonare), se recomandă înlocuirea derivației cu una de dimensiune mai mică (protocolul GOSH, 1999).

- **Alte operații paliative**

– **Valvulotomia pulmonară pe cord închis (Brock, 1948),** practic abandonată astăzi, a fost utilizată îndeosebi în perioada de început a chirurgiei cardio-vasculare pentru corecția stenozelor valvulare pulmonare. Inconvenientul major al aplicării acestei metode este că în TF obstrucția căii de ieșire din VD este preponderent infundibulară, în majoritatea cazurilor, simpla dilatație a valvei nereducând semnificativ stenoza.

– **Reconstrucția paliativă a căii de ieșire din VD** constă în restabilirea continuității VD-AP fără a închide DSIV (Gerbode, 1964). RPCIVD s-a dovedit superioară în promovarea creșterii arterei pulmonare hipoplazice față de șunturile clasice.

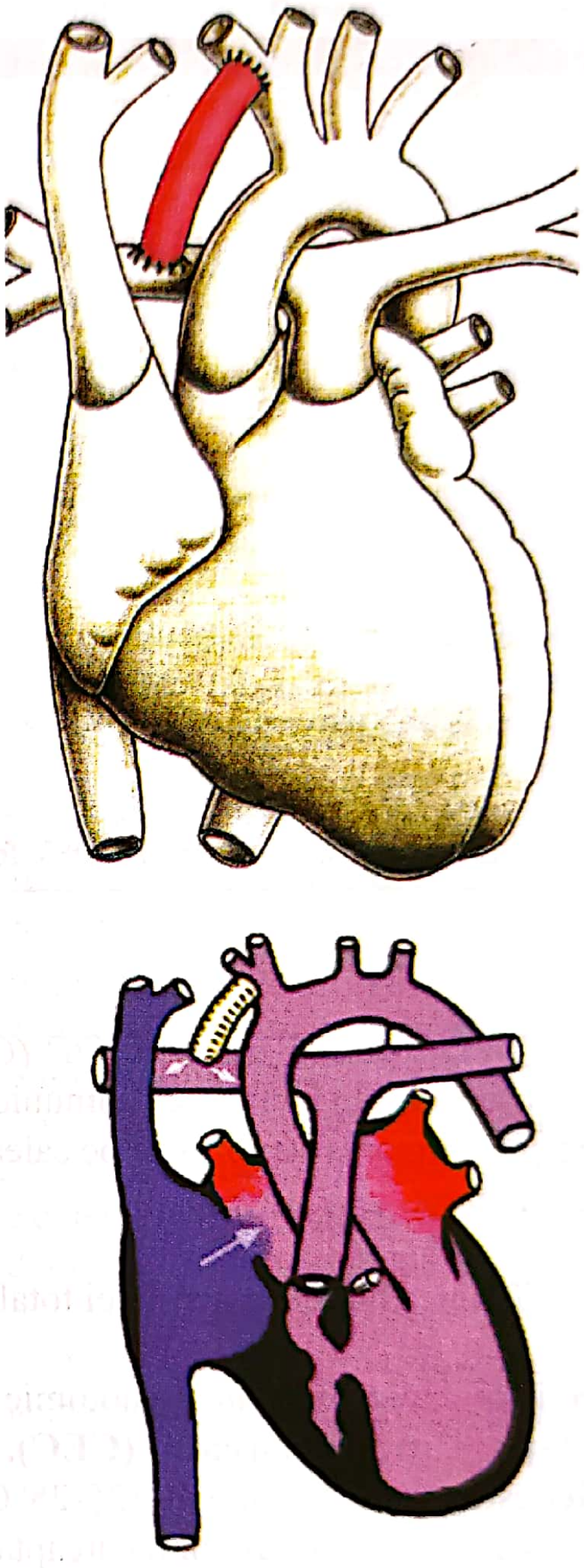

Fig. 45.8 Op TIM. Șuntul Blalock-Taussig **[113]**

– **Corecția incompletă (paliativă).** Dacă la finele unei corecții totale raportul presiunilor VD/VS este inacceptabil de mare, în ciuda rezolvării OCIVD până la nivelul originii arterelor pulmonare, se impune perforarea peticului de închidere a DSIV, transformându-se intervenția de corecție totală în operație paliativă. La pacienții cu TF și AtP cu hipoplazie severă a arborelui arterial pulmonar, se poate practica paliația cu petic transanular: se corectează stenoza infundibulară și valvulară pulmonară, dar DSV-ul este lăsat deschis – crește debitul sanguin pulmonar, dar el nu devine torențial, datorită rezistenței opuse de arterele pulmonare hipoplazice.

Caseta 45.15

Proceduri paliative care măresc fluxul sanguin pulmonar

Procedura	*Detaliu*
• Şunt Blalock-Taussig (clasic)	Anastomoza arterei subclavii la artera pulmonară (termino-lateral); inconstant aceasta poate determina hipertensiune pulmonară.
• Şunt Blalock-Taussig (modificat)	Interpoziţia unui grefon între artera subclaviculară şi artera pulmonară ipsilaterală.
• Şunt Waterson	Anastomoza aortei ascendente la artera pulmonară dreaptă (latero-lateral); nu este necesar material sintetic, şuntul creşte odată cu pacientul; poate determina hipertensiune pulmonară.
• Şunt Potts	Anastomoza aortei descendente la artera pulmonară stângă (latero-lateral); frecvent poate să apară îngustarea arterei pulmonare la locul anastomozei.
• Interpoziţia centrală a unui grefon tubular	Se utilizează un grefon de Gore-Tex la pacienţii care nu pot beneficia de reparare chirurgicală timpurie.
• Rezecţie infundibulară (procedura Brock) sau valvotomie pulmoară închisă	Procedură chirurgicală paliativă în era chirurgicală timpurie.
• Îndepărtarea obstrucţiei tractului de ieşire a ventriculului drept, fără închiderea DSV sau cu închiderea DSV fenestrat	La pacienţii cu stenoze de arteră pulmonară multiple sau hipoplazie.

7.2.2.2. Corecţia totală a TF cu StP (CT a TF). Obiectivele corecţiei sunt închiderea comunicării interventriculare şi suprimarea stenozei de pe calea de ieşire din ventriculul drept.

7.2.2.2.1. Tehnica clasică a corecţiei totale a TF cu StP

Intervenţia se realizează prin sternotomie mediană, sub **circulaţie extracorporeală (CEC). Gradul hipotermiei** este, de regulă, mediu (25-28°C). **Calea de abord** clasică este ventriculotomia dreaptă verticală la nivel infundibular, dar intervenţia poate fi efectuată prin incizia combinată a AD şi a AP (cale atriopulmonară, tot mai recomandată în ultimii ani), în acest din urmă caz, la cazurile în care se impune lărgirea căii de ieşire din VD, se adaugă şi o ventriculotomie minimă.

Timpii intracardiaci includ:

a) Rezecţia modelantă infundibulară (RzMI); are drept obiectiv suprimarea sau atenuarea StI; ea constă în secţionarea (+/– excizia) trabeculelor musculare ce determină stenoza infundibulară;

b) Închiderea DSIV se face în mod necesar cu un petic sintetic (Dacron, Teflon). Există diverse modalităţi de sutură (surjet/fire separate) (pe calea atriotomiei – transtricuspidian – sau prin ventriculotomie), toate trebuind însă să preîntâmpine două complicaţii majore: şuntul interventricular rezidual şi lezarea fasciculului His (evitarea acestuia se poate face trecând firele, la nivelul unghiului postero-inferior al defectului, prin baza valvei tricuspide, iar anterior de aceasta, pe faţa dreaptă a septului, la distanţă de marginea defectului).

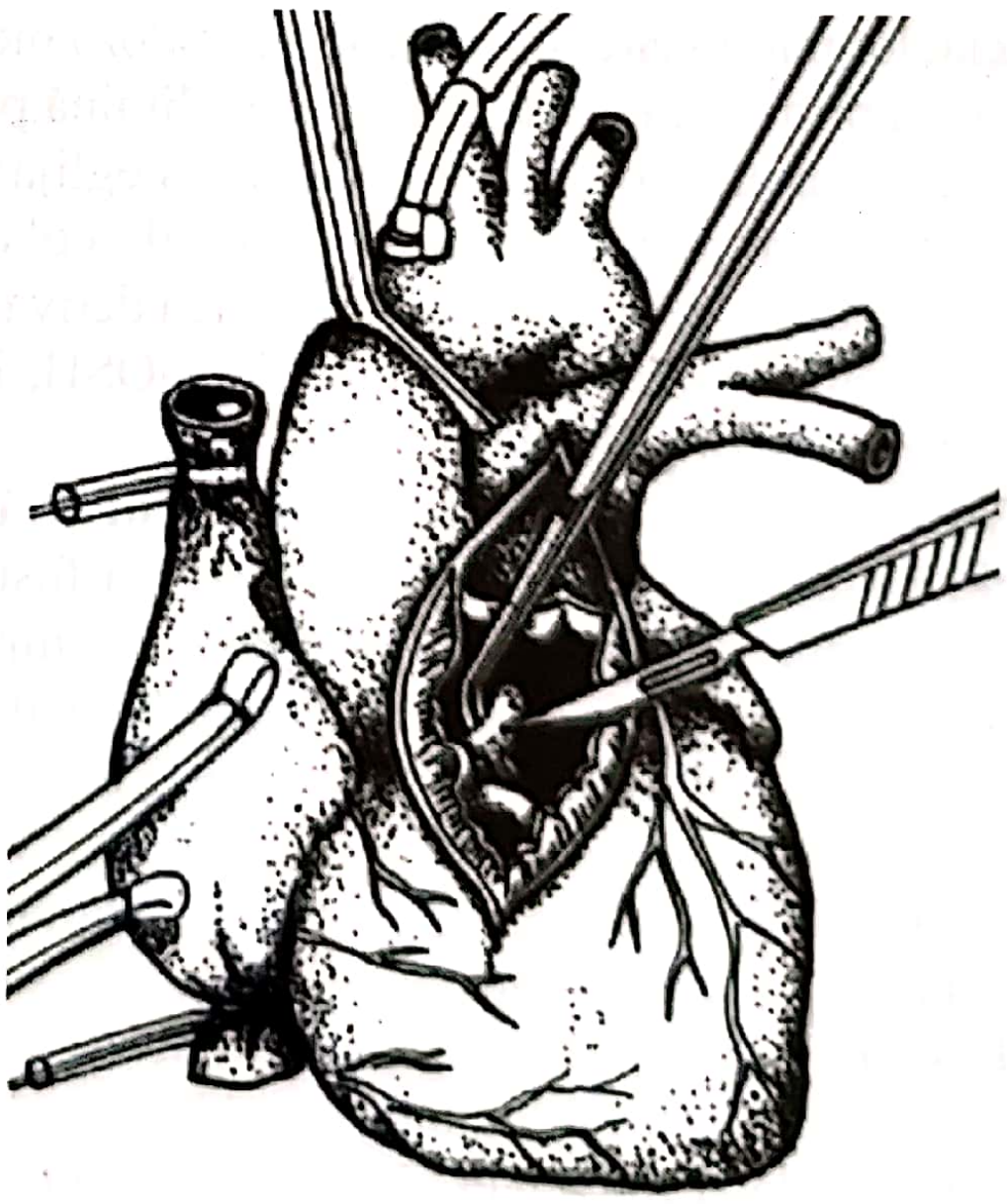

Fig. 45.3. Corecţia totală a TF: rezecţia modelantă infundibulară prin ventriculotomie

Abordul DSV se făcea, clasic, prin ventriculotomie; în prezent, chiar la cazurile care impun ventriculotomie pentru lărgirea căii de ieşire din VD, abordul este, de regulă, transtricuspidian, pentru a minimiza lungimea ventriculotomiei. DSV-urile de tip III (subarteriale) sunt singurele care obligă, de obicei, la o închidere prin ventriculotomie.

c) Valvulotomia pulmonară constă în incizia ţesutului cuspelor pulmonare la nivelul unor zone de fuziune comisurală. Valvulotomia pulmonară se poate practica pe calea ventriculotomiei drepte sau printr-o arteriotomie pulmonară longitudinală.

d) Plastii de lărgire a căii de ieşire din VD (PLCIVD). Dacă există hipoplazia căii de ieşire din VD, timpii operatori descrişi se cer completaţi printr-o plastie de lărgire cu petic a căii de ieşire din VD, ceea ce se poate realiza în mai multe variante tehnice:

d 1. PLCIVD cu petic subanular; peticul se aplică pe infundibul sub inelul pulmonar. Este utilizată când se constată prezenţa unui infundibul îngust, hipoplazic. Materialele utilizate sunt pericardul autolog sau un petic sintetic (Dacron, PTFE).

d 2. PLCIVD cu petic transanular; folosirea unui petic transanular (PTA) presupune lărgirea simultană a infundibulului, inelului pulmonar şi trunchiului arterei pulmonare. Kirklin a iniţiat folosirea PTA (1959). El şi şcoala sa – Pacifico, Blackstone au studiat într-o manieră deosebit de sistematică acest concept şi rezultatele sale imediate şi pe termen lung au elaborat o metodologie laborioasă, dar unanim acceptată astăzi, pentru a stabili indicaţia lărgirii inelului şi a trunchiului AP.

La baza acestor studii a stat constatarea dependenţei rezultatelor precoce şi tardive ale corecţiei totale din TF de raportul intraoperator (măsurat după corecţie) dintre presiunea sistolică în VD şi presiunea sistolică înVS (P_{VD}/P_{VS}). Acest raport este o măsură indirectă a gradientului rezidual de presiune dintre VD şi arterele pulmonare distale.

S-au încercat estimări ale P_{VD}/P_{VS} care să ţină seama de gradul hipoplaziei arterelor pulmonare distale (care poate determina creşterea P_{VD}/P_{VS} şi deci a riscului operator), în funcţie de indicele McGoon (Blackstone, 1979) şi de valoarea Z a inelului pulmonar şi a arterelor pulmonare (Pacifico, 1977). Se recomandă aplicarea PTA când, în baza acestor nomograme, ce ţin cont de dimensiunile arterelor pulmonare şi ale diametrului minim al CIVD, se prevede o $P_{VD}/P_{VS} > 0,7$. Această recomandare ţine cont de creşterea riscului de deces postoperator precoce, dar şi de probabilitatea crescută a reintervenţiei (> 10% la 20 ani) şi de o curbă de supravieţuire tardivă nefavorabilă, în cazul $P_{VD}/P_{VS} > 0,7$ (Kirklin, 1990). Într-o variantă prescurtată a acestor raţionamente, în condiţiile unei TF fără hipoplazie distală se poate aplica un PTA *ab initio* dacă valoarea Z măsurată intraoperator a „inelului pulmonar” este < –2 se va aplica un petic subanular pentru cazurile cu Z > –2. În cazurile de graniţă, se indică totuşi aplicarea unui PTA (Kirklin, 1993).

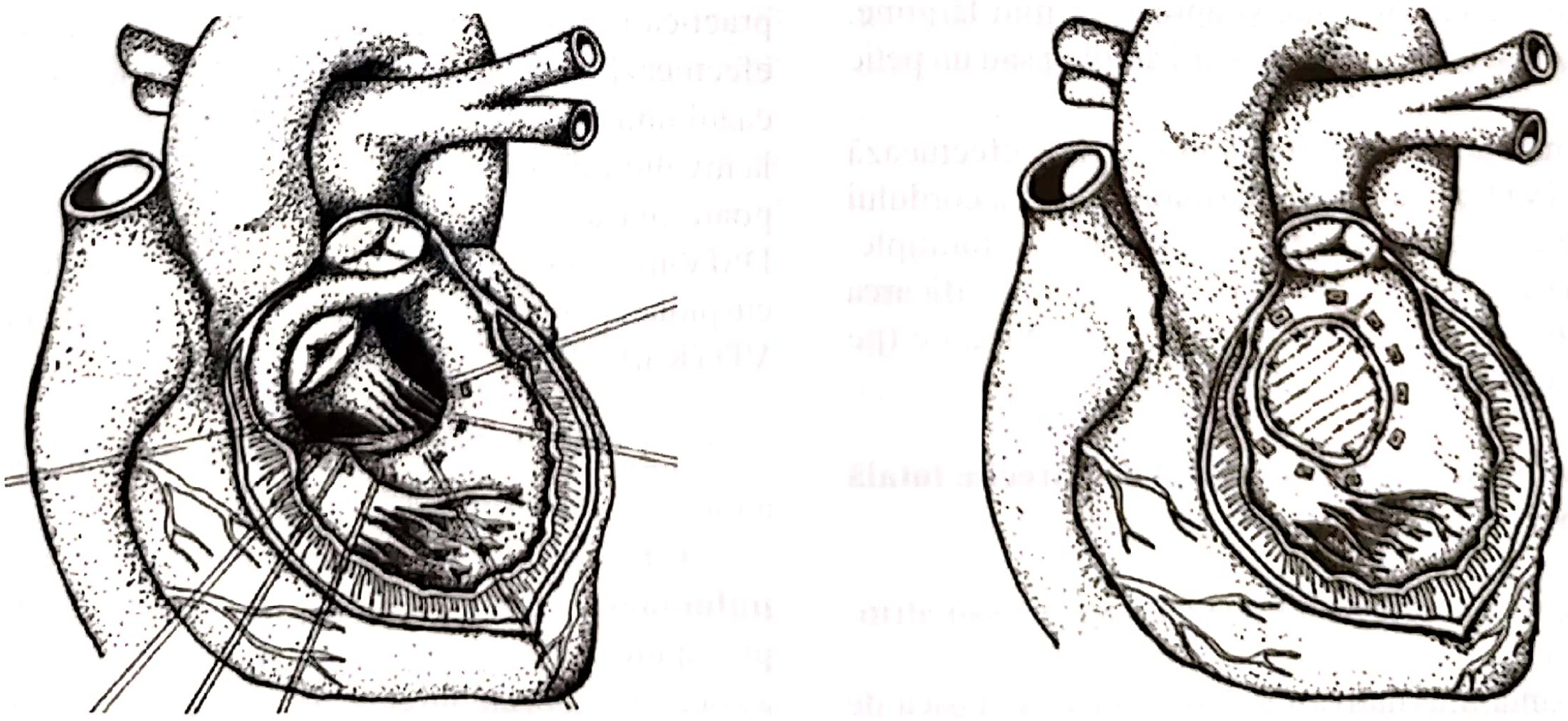

Fig. 45.4, 45.5. Corecţia totală a TF: Închiderea DSV

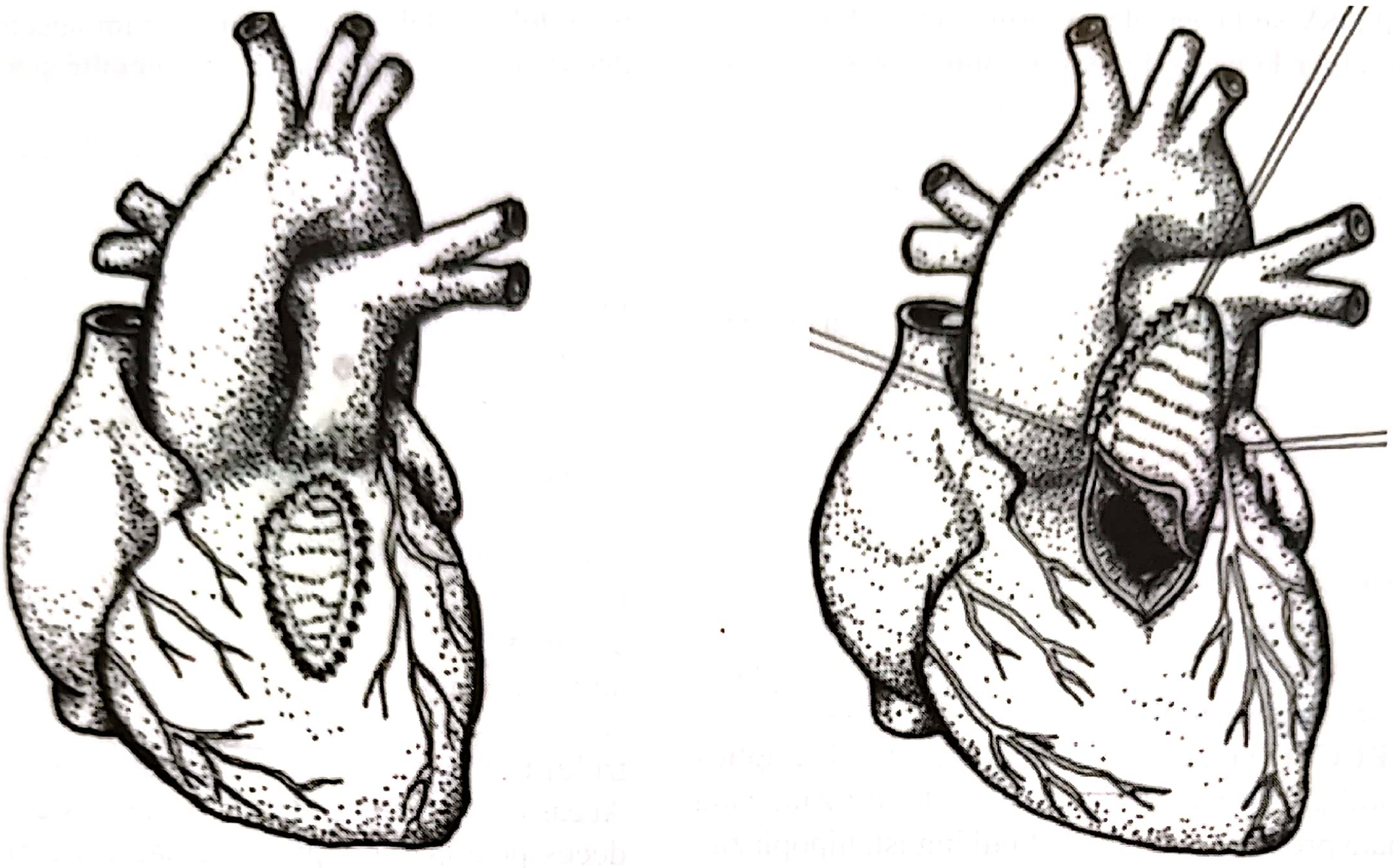

Fig. 45.6, 45.7. Corecția totală a TF: Plastia CIVD cu petic subanular şi plastia cu petic transanular

Odată decizia lărgirii CIVD cu un PTA fiind luată, se impune extinderea ventriculotomiei la nivelul inelului şi al trunchiului AP. Diametrul noului inel pulmonar trebuie să corespundă dimensiunilor medii normale (Hazan şi Neveux) şi nu trebuie să depăşească 3/4 din diametrul aortei ascendente. De regulă, peticul va avea cam 5 cm lungime şi aprox. 15 mm lărgime. Se poate folosi un petic de pericard autolog sau un petic de PTFE.

De remarcat că majoritatea chirurgilor efectuează lărgirea CIVD pe cord bătând (după purjarea cordului stâng şi declamparea aortei); avantajele sunt multiple: reducerea timpului de ischemie miocardică, verificarea completitudinii rezecției modelante infundibulare (pe un ventricul tonic, contractil).

Variante ale tehnicii standard de corecție totală a TF cu StP.

7.2.2.2.2. Corecția totală pe cale atrială sau atriopulmonară

Reprezintă alternativa modernă la calea clasică de abord prin ventriculotomie dreaptă. Ea se indică îndeosebi în cazurile cu StI de tip I (joasă) cu o cameră infundibulară bine dezvoltată. Atriotomia dreaptă este calea inițială de abord. Se practică RzMI pe cale transtricuspidiană (excizându-se extensia parietală a septului infundibular şi celelalte trabecule stenozante). Dacă se constată prezența unei stenoze valvulare pulmonare, se practică o arteriotomie pulmonară longitudinală şi se efectuează valvulotomia pulmonară pe această cale. În cazul unui inel hipoplazic, se prelungeşte arteriotomia la nivelul infundibulului superior pe cca. 10-15 mm; se poate plasa şi un petic de lărgire transanular limitat. DSIV-ul se închide cu un petic cusut pe cale transtricuspidiană. Avantajul metodei este conservarea funcției VD (Karl, 1992).

7.2.2.2.3. CT a TF cu StP complicată de prezența anomaliilor arteriale pulmonare

– CT a TF cu anomalii de calibru ale arterelor pulmonare stângă şi dreaptă. Toate aceste cazuri presupun, în plus față de CT standard, lărgirea cu petic a zonelor stenozate/hipoplazice ale arterelor pulmonare principale sau reconectarea segmentului de arteră pulmonară situat distal unei atrezii segmentare, la bifurcația AP; intervențiile au un grad sporit de dificultate, impun disecția extensivă minuțioasă a bifurcației AP și a APS și APD, cât și, uneori, coborârea temperaturii la 22–24°C (pentru a face posibilă scăderea debitului de perfuzie în vederea obținerii unui câmp chirurgical cât mai uscat, la momentul reconstrucției arterelor pulmonare).

– CT a TF cu anomalii de distribuție și colaterale AoP majore. Persistența arterelor colaterale aorto-pulmonare majore, la momentul corecției totale, este generatoare de dificultăți intraoperatorii: pe de o parte, ea presupune o inundare cu sânge, venit prin AP în câmpul operator, pe de altă parte, se creează condițiile destabilizării circulației extracorporale. Din aceste motive, se impune suprimarea ACAPM, anterior debutului CEC. Ligatura chirurgicală, anevoioasă, este adesea înlocuită de embolizare, în laboratorul de cateterism.

7.2.2.2.4. Suprimarea unei DSP anterioare, la momentul corecției totale

În principiu, suprimarea derivațiilor sistemico-pulmonare anterioare se efectuează anterior inițierii bypass-ului cardio-pulmonar; acest fapt este posibil în cazul derivațiilor subclavio-pulmonare și al tuturor derivațiilor protetice. În cazul suprimării șunturilor Blalock-Taussig stângi clasice, disecția subclaviei se face de la originea extrapericardică a arterei; prezența freamătului sistolo-diastolic facilitează identificarea vasului. Șunturile Blalock-Taussig drepte, clasice sau modificate, impun disecția extensivă a VCS în segmentul situat cranial de APD, ceea ce permite apoi disecția șuntului. Suprimarea acestora se face prin dublă ligatură sau clipare. Există autori care recomandă secționarea, între ligaturi, a șunturilor protetice. Kirklin (1990) se abține de la acest gest, pentru că, după constatările sale, creșterea ulterioară ar conduce mai curând la tracționarea subclaviei decât la distorsiunea arterei pulmonare. Mai dificilă, dar din fericire rarisimă astăzi este necesitatea suprimării unor șunturi Waterston sau Potts. Cele dintâi sunt suprimate fie după o disecție extensivă a aortei ascendente, prin incizie și sutură la nivelul anastomozei, fie transaortic, caz în care se impune controlul cu lațuri al celor două artere pulmonare (în timpul inițierii bypass-ului cardio-pulmonar și a cardioplegiei), fie controlul inițial al gurii de anastomoză și o dublă clampare a aortei (superior și inferior gurii de anastomoză), în timpul administrării de cardioplegie. Suprimarea derivațiilor de tip Potts se face prin sutură, din interiorul APS, într-o perioadă de oprire circulatorie, în hipotermie, după incizia versantului anterior al APS (după inițierea bypass-ului, până la atingerea nivelului de hipotermie necesar, anastomoza este ocluzionată fie prin digitopresiune, fie cu lațuri plasate proximal și distal anastomozei).

7.2.3. Tehnici operatorii utilizate în TF cu AtP

7.2.3.1. Operații paliative ce au drept scop creșterea fluxului sanguin pulmonar și dezvoltarea dimensiunilor arborelui vascular pulmonar secundară acestui flux crescut:

Derivații sistemico-pulmonare (vezi anterior *7.2.2.1*).

Reconstrucția paliativă a căii de ieșire din VD (vezi alte operații paliative *7.2.2.1*).

Paliații complexe asociază unei DSP lărgirea cu petic a arterei pulmonare pe care se implantează derivația, în scopul corectării unor anomalii de calibru de la acest nivel.

7.2.3.2. Operațiile de unifocalizare (OUF), destinate tratamentului AtP cu vascularizație pulmonară prin diverse tipuri de colaterale, au drept scop unificarea vascularizației pulmonare: se suprimă sursele extracardiace multiple de flux sanguin pulmonar (ACAPM, ACPM, CAP), se restabilește confluența arterelor segmentare și lobare pulmonare și se instituie o sursă unică de flux sanguin pulmonar (clasic, o DSP; mai nou, în unele centre, unifocalizarea se practică concomitent cu corecția totală, la cazuri selecționate – vezi *7.2.1.2*).

7.2.3.3. Tehnici de corecție totală a TF cu AtP

Diferențele tehnice dintre CT a TF cu AtP și TF cu StP intervin îndeosebi în ceea ce privește modalitatea de reconstrucție a căii de ieșire din VD. Conectarea VD la AP se poate face în mai multe modalități:

7.2.3.3.1. Reconstrucția CIVD cu petic este indicată îndeosebi în formele cu atrezie valvulară (fără atrezie de trunchi) cu bifurcație și artere pulmonare centrale de calibru satisfăcător. Kirklin, inițiatorul metodei, o consideră metoda de elecție în corecțiile la copiii mici cu artere pulmonare confluente normal distribuite, vascularizate printr-un CAP.

7.2.3.3.2. Reconstrucția CIVD cu petic valvulat folosind un petic cu monocuspă de Teflon incorporată (Lillehei, 1964) sau cu segment dintr-o homogrefă aortică, decupat împreună cu o cuspă (Bowman, 1971); se pot aplica și petice cu monovalvă de pericard, construite intraoperator.

7.2.3.3.3. Implantarea de conduct nevalvulat VD-AP (Rastelli, 1965) se folosește îndeosebi în TF cu AtP și hipoplazie severă de trunchi pulmonar, dar cu artere pulmonare de calibru satisfăcător. Se poate folosi un conduct protetic sau un conduct confecționat din pericard. Insuficiența pulmonară este bine tolerată, cu condiția continenței valvei tricuspide și a nonexistenței unor rezistențe pulmonare crescute.

7.2.3.3.4. Implantarea de conduct valvulat VD-AP (Ross, 1966) este cea mai larg folosită metodă; s-au folosit, în acest scop, diverse metode (niciuna ideală): conducte sintetice valvulate cu o proteză biologică (xenogrefe), homogrefe aortice sau pulmonare, xenogrefe de jugulară de vițel (valvula venoasă va juca rolul de valvă pulmonară), conducte valvulate confecționate ad-hoc din pericard autolog sau heterolog. Conductele nu cresc (ceea ce face ca, în timp, dimensiunea lor să aibă potențial obstructiv); pe de altă parte, în timp, valvele lor degenerează, ceea ce poate induce stenoză sau/și insuficiență valvulară. Folosirea homogrefelor este metoda cu cele mai bune rezultate la distanță (din păcate, disponibilitatea lor e mică, fiind condiționată de existența unei bănci de țesuturi și organe, iar prețul lor e mare).

7.2.3.4. Tehnica corecției totale a TF cu valvă pulmonară absentă

În comparație cu rezolvarea chirurgicală a unei TF cu StP, corecția totală a TF cu valvă pulmonară absentă presupune soluționarea a două obiective suplimentare: reducerea calibrului anevrismal al arterelor pulmonare și implantarea unei valve pe calea de ieșire din VD. În consecință, suplimentar față de închiderea DSV cu petic și rezolvarea eventualei stenoze infundibulare (de regulă, blândă), la momentul corecției se recomandă: a) o arterioplastie reducțională pulmonară (prin excizia unui lambou tisular, de pe fața anterioară a trunchiului și a ramurilor pulmonare, urmată de închiderea în surjet a breșei create); b) implantarea unui înlocuitor valvular pulmonar (homogrefă, bioproteză, conduct valvulat din jugulară de vițel). Necesitatea implantării unei valve pulmonare recomandă amânarea tratamentului electiv, până la vârsta de 3–5 ani, la cazurile fără simptomatologie severă.

Caseta 45.16

Tratament chirurgical
(cu bypass cardio-pulmonar)

- Închidere cu petic a DSV prin abordare transatrială–transpulmonară sau transventriculară, cu ventriculotomie longitudinală;
- Reconstrucția tractului de ieșire ventricular drept:
  – de la atriul drept și/sau artera pulmonară (abordare transatrială–transpulmonară) sau de la ventriculul drept (abordare transventriculară): incizia cu rezecție trabeculară;
  – lărgire cu petic (pericardic sau sintetic) infundibular (abordare trans-ventriculară);
  – lărgire cu petic (pericardic sau sintetic, cu sau fără monocuspă) transanular (abordare transatrială–transpulmonară și transventriculară) în cazul dimensiunii inadecvate a inelului valvei pulmonare, măsurate cu dilatatoare Hegar, după valvulotomie pulmonară realizată de la artera pulmonară (abordare transatrială-transpulmonară) sau de la ventriculul drept (abordare transventriculară);
  – lărgirea arterelor pulmonare în cazul dimensiunii inadecvate (măsurate cu dilatatoare Hegar), cu prelungirea peticului transanular în cazul arterei pulmonare stângi inadecvate, cu petic separat în cazul arterei pulmonare drepte inadecvate;
  – conduct de valvă, în general biologic, interpus între ventriculotomia dreaptă și bifurcația arterei pulmonare, pentru bypass al arterei coronare aberante.

Caseta 45.17

Tratamentul chirurgical
(cu bypass cardio-pulmonar) al tetralogiei Fallot cu valvă pulmonară absentă

- Excizarea trunchiului arterial pulmonar, cu transecționarea capătului proximal, imediat deasupra inelului valvei pulmonare, și a capătului distal, la nivelul bifurcației. Rezecția și plicatura arterelor pulmonare anevrismale extinse lateral de hil, cu sau fără includerea plicaturii peretelui posterior al ambelor artere pulmonare;

Caseta 45.17 (continuare)

- Ventriculotomie dreaptă longitudinală transanulară;
- Închidere cu petic a DSV-ului prin ventriculotomie dreaptă longitudinală;
- Interpoziție conduit valvar (homogrefă sau heterogrefă) între ventriculul drept și bifurcația reconstruită a arterelor pulmonare.

7.3. Complicații precoce ale corecției totale a TF

Insuficiența cardiacă (IC) postoperatorie acoperă un spectru larg de severitate, de la forme clinice fruste, tranzitorii, la forme foarte severe, ce se manifestă fie prin sindrom de debit cardiac scăzut postoperator, fie chiar prin imposibilitatea desprinderii de CEC. Principalele cauze sunt:

- *leziunile reziduale*:

– stenoze restante pe calea de ieșire din VD;

– șunt stânga-dreapta rezidual datorat închiderii ineficiente a DSV – e considerat semnificativ un raport $Q_P/Q_S > 1{,}5$; Hirsch, 2003); defectele mici (< 2 mm), constatabile în perioada postoperatorie precoce, se închid de regulă spontan, dar cele > 2 mm persistă (Dodge-Khatami, 2007).

- *ischemia sau necroza miocardică* (secundară protecției miocardice insuficiente sau lezării unui ram coronarian important);
- *leziuni coexistente necorectabile*:

– complianța scăzută a VD, datorată hipertrofiei excesive, conduce la o disfuncție diastolică a VD (numită și „*fiziologia restrictivă a VD din TF*”), al cărei marker este sesizarea prin ecografie Doppler a unui flux anterograd în AP în timpul sistolei atriale; datorită complianței sale reduse, VD este inapt să primească surplusul de umplere din timpul sistolei atriale (Cullen, 1995);

– hipoplazia patului arterial pulmonar;

– hipoplazia cordului stâng;

– prezența unei circulații colaterale excesive.

- *leziuni inerente tipului de corecție* (insuficiența pulmonară în corecțiile cu petic transanular).

Complicațiile pulmonare postoperatorii sunt frecvente în toată chirurgia pe cord deschis, datorită unui ansamblu de factori, dintre care amintim:

- *efectele pulmonare ale circulației extracorporeale:*

– SIRS, reacția inflamatorie sistemică ce poate fi antamată de CEC (ca urmare a activării complementului și a PMN), cuprinde o importantă reacție pulmonară de tip inflamator (cu sindrom de leak capilar și creșterea conținutului de apă interstițială);

– filtrarea microembolilor apăruți în timpul CEC; diverse grade de atelectazie pulmonară.

- *alte afectări pulmonare datorate actului chirurgical:*

– ventarea insuficientă a cavităților stângi poate duce la apariția edemului pulmonar;

– lezarea directă sau, mai frecvent, criotrauma nervilor frenici;

– colecții pleurale (frecvente în condițiile IVD subacute ulterioare CT a TF);

– afectare pulmonară posttransfuzională.

- *efecte pulmonare ale bolii cardiace:*

– TF predispune la emfizem alveolar, hiperplazie arteriolară (Hislop, 1973), un anume grad de obstrucție bronșiolară și alterarea capacității de difuziune a gazelor;

– HTP organică poate apărea și în tabloul clinic al TF;

– insuficiența ventriculară stângă.

- *afectare pulmonară secundară ventilației mecanice.*

Ulterior corecției totale a TF, complicațiile pleuro-pulmonare sunt frecvente, până la 50% dintre pacienții lotului cercetat, iar efectuarea CT înainte de 2 ani și o durată a BCP de peste 120’ sunt factori de risc pentru apariția complicațiilor pulmonare postoperatorii.

Blocul atrio-ventricular. Proximitatea fasciculului atrio-ventricular (His) față de marginea postero-inferioară a DSIV explică posibilitatea traumatizării sale în timpul suturii peticului pe DSIV; efectul este un BAV de gradul III – temporar sau definitiv (circa 2/3 dintre pacienți revin la ritmul sinusal în următoarele 2–3 săptămâni). Se recomandă tratamentul cu glucocorticoizi (cel puțin 48 h), administrarea de isoproterenol, amânarea digitalizării și restrângerea administrărilor de potasiu. Incidența BAV de gradul III definitiv după CT a TF variază pe diverse statistici între 0,4% și 2,4%. În cazul persistenței BAV total timp de peste 3 săptămâni după CT, se indică implantarea unui pacemaker definitiv. Blocul major de ramură dreaptă apare cvasiconstant după CT a TF.

Complicațiile hemoragice sunt identificabile îndeosebi la pacienții mai mari, cu hipoxemie sistemică severă și policitemie cronică; ei dovedesc o perturbare complexă a coagulării, corelabilă cu gradul policitemiei și severitatea hipoxiei. Se constată un deficit numeric și funcțional al trombocitelor (datorat insensibilizării plachetare la acțiunea ADP de origine eritrocitară, în condiții de policitemie) și un deficit de factori plasmatici ai coagulării (datorat tulburărilor de microcirculație hepatică induse de hipervâscozitatea sanguină). Profilaxia complicațiilor hemoragice din TF se face prin:

a) pregătire preoperatorie a hematocritului prin flebotomie simplă sau asociată repleției volemice cu plasmă proaspătă congelată;

b) administrarea profilactică, la finele CEC, de masă trombocitară, PPC, crioprecipitat;

c) administrarea profilactică de antifibrinolitice.

Complicații neurologice: pot fi constatate complicații cerebrale de tip ischemic sau hemoragic la care predispun unele evenimente din perioada perioperatorie: crizele hipoxice severe de la inducția anestezică; emboliile gazoase cerebrale anterioare CT (predispoziție datorată șuntului dreapta-stânga); eventuale opriri cardiace; hemoragiile cerebrale sunt favorizate de anomaliile de coagulare din TF cu policitemie.

Complicații septice. Pacienții cu TF au, în mod statistic, o predispoziție pentru infecții la baza căreia stă un deficit imunologic afectând îndeosebi limfocitele T, fracțiunile 3 și 4 ale complementului și în mai mică măsură cantitatea de imunoglobuline A și G. Radford (1989), care evidențiază aceste deficiențe umorale la copiii cu malformații cono-truncale, pune în legătură apariția lor cu simultaneitatea dezvoltării cono-truncusului și a timusului, ceea ce face posibilă afectarea simultană a celor două structuri sub acțiunea unor factori teratogeni. Aparte de complicațiile septice pulmonare, cele mai de temut complicații septice precoce secundare CT a TF sunt mediastinita și endocardita bacteriană. Prezența unor materiale sintetice la nivelul corecției constituie un factor de gravitate, prin localizarea germenilor la nivelul materialului sintetic, cât și prin fragilizarea mai rapidă a suturilor în care una din componente nu este un țesut viu.

Alte complicații viscerale (renale, hepatice, gastro-intestinale). Insuficiența renală, insuficiența hepatică și hemoragia digestivă superioară pot apărea în perioada postoperatorie a CT a TF secundar șocului cardiogen, centralizarea circulației presupunând sacrificarea hemodinamică a rinichiului, ficatului și tubului digestiv.

Sindromul de insuficiență pluriorganică (MSOF) este calea finală comună pentru o bună parte din complicațiile postoperatorii severe din chirurgia cardiacă. Dintre factorii declanșatori ai reacției inflamatorii sistemice responsabilă de apariția MSOF, pondere semnificativă în apariția sindromului ulterior CT a TF au, în primul rând, SDCS, infecțiile severe postoperatorii, politransfuzia; un mecanism patogen specific îl reprezintă însăși CEC, care activează verigile patogenice ale reacției inflamatorii sistemice. Rezultatul acestor modificări este afectarea difuză a membranelor celulare, cu alterarea schimburilor la acest nivel. În consecință, apar sindroame de insuficiență viscerală; insuficienței cardiace – de regulă, factor trigger – i se asociază insuficiența pulmonară, IRA, insuficiența hepatică, suferință cerebrală și de tub digestiv.

Caseta 45.18

Posibile complicații

- Tratamentul paliativ (șunt sistemico-pulmonar): flux sangvin pulmonar neadecvat (insuficient, excesiv sau neomogen), distorsiunea arterei pulmonare, creșterea neadecvată a arterelor pulmonare, atrezie pulmonară adăugată;
- Reparare: DSV rezidual sau recurent (dehiscență petic sau defect separat), obstrucția tractului de ieșire ventricular drept reziduală sau recurentă, bloc atrio-ventricular complet, aritmii, anevrism al peticului pe tractul de ieșire a ventriculului drept, insuficiență a valvei pulmonare;
- Complicații tardive: regurgitarea valvei pulmonare de lungă durată, mai ales după reparare și lărgire cu petic transanular, poate să determine dilatare și insuficiență a ventriculului drept, cu sau fără regurgitare subsecventă de valvă tricuspidă, necesitând pentru reoperare inserția unei valve sau a unui conduit valvular biologic în poziția valvei pulmonare;
- Aritmii: supraventriculare și ventriculare, care pot apărea după ani de la reparare, necesitând studiu electro-fiziologic sau inserție de pacemaker.

Caseta 45.19

Posibile complicaţii ale tetralogiei Fallot cu valvă pulmonară absentă

- DSV rezidual sau recurent (dehiscenţă petic sau defect separarat)
- Obstrucţie tract de ieşire ventricular drept reziduală sau recurentă
- Bloc atrio-ventricular complet
- Aritmii
- Compresia căilor respiratorii
- Insuficienţă respiratorie

Caseta 45.20

Complicaţii după repararea tetralogiei Fallot

- Endocardită infecţioasă;
- Regurgitare aortică cu sau fără dilatare a rădăcinii aortice – datorită distrugerii valvei aortice în timpul închiderii DSV sau secundar anomaliilor intrinseci ale rădăcinii aortice;
- Disfuncţie ventriculară stângă – secundară protecţiei miocardice inadecvate în timpul reparării precedente; supaîncărcare cronică de volum secundară şunturilor paliative păstrate prea mult şi/sau DSV rezidual sau lezării aterei coronare aberante;
- Obstrucţie reziduală a tractului de ieşire al ventriculului drept – infundibular, la nivelul valvei pulmonare şi al trunchiului arterei pulmonare sau distal dincolo de bifurcaţie şi ocazional la nivelul ramurilor arterelor pulmonare dreaptă şi stângă;
- Regurgitare pulmonară reziduală – tolerată bine dacă este uşoară-moderată; regurgitarea pulmonară cronică severă poate determina disfuncţie ventriculară simptomatică; severitatea regurgitării pulmonare şi efectele sale pe termen lung sunt exacerbate de coexistenţa stenozelor de arteră pulmonară, distal sau proximal;
- Disfuncţia ventriculului drept – datorită leziunilor reziduale ale tractului de ejecţie a ventriculului drept sau datorită protecţiei miocardice inadecvate în cursul reparării precedente;
- Intoleranţă la efort – datorită regurgitării pulmonare şi disfuncţiei de ventricul drept;
- Bloc de ramură, postoperator tardiv – neobişnuit;
- Tahiaritmie atrială – flutter atrial şi/sau fibrilaţie atrială;
- Tahicardie ventriculară susţinută;
- Moarte subită cardică.

7.4. Rezultatele precoce ale CT a TF

7.4.1. Rezultatele precoce ale CT a TF cu StP

7.4.1.1. Mortalitatea spitalicească raportată de majoritatea studiilor publicate în ultimii ani este cuprinsă între 2 şi 5%, riscul fiind semnificativ mai mare la vârste şi greutăţi mici (Kiklin, 2003); pragul de vârstă sub care riscul creşte semnificativ este diferit în funcţie de centru şi de data studiului.

7.4.1.2. Factorii de risc al mortalităţii intraspitaliceşti

Există destul de multe studii care investighează factorii de risc al mortalităţii precoce ulterioare CT a TF. Este meritul şcolii lui Kirklin de a fi dovedit importanţa prognostică primordială a raportului dintre presiunile sistolice din VD şi VS, măsurat la finele intervenţiei; în plus faţă de *valoarea crescută a pVD/pVS*, Kirklin reţine ca semnificativi, într-un model de regresie multiplă (Kirklin, 1989), următorii alţi factori: *suprafaţa corporală mică, vârsta mai mare, hematocritul crescut, mai mult de o DSP în antecedente, absenţa unei artere pulmonare principale, DSV multiplu, dextrocardia, folosirea PTA*. Într-un studiu multiinstituţional mai recent, care îi include, între autori, pe Kirklin şi Castañeda, se constată drept semnificativi următorii factori de risc: *dimensiunea mică a inelului şi trunchiului pulmonar, folosirea peticului transanular, valoarea ridicată a pVD/pVS, vârsta < 3 luni* (Kirklin, 1992).

Rizzoli (1990) constată semnificaţia prognostic negativă a următorilor factori: *raport pVD/pVS ridicat, prezenţa canalului arterial, asocierea altor anomalii, nivel ridicat al hemoglobinei, utilizarea peticului transanular, vârsta mică la intervenţie.*

Pe un lot de adulţi, Beaudet (1987) evidenţiază ca factori de risc pentru MS, după CT a TF, severitatea stenozei pulmonare şi prezenţa unei DSP în antecedente.

Alţi autori (Nomoto, 1984) au demonstrat că *hipoplazia VS* ($VTD_{VS} < 60\%$ din valoarea normală) este un factor de risc în CT a TF.

7.4.2. Rezultatele precoce ale tratamentului chirurgical în TF cu AtP

Variază foarte mult în funcţie de forma anatomică, centru, strategie şi epocă. Dacă formele cu anatomie favorabilă (artere pulmonare confluente, fără MAPCA) sunt corectabile cu o mortalitate spitalicească apropiată celei din TF cu StP, formele complicate prin anomalii de calibru şi distribuţie au un risc operator semnificativ mai mare (mergând până la 20%). Principala cauză de deces o reprezintă insuficienţa cardiacă acută. Factorii de risc ai decesului operator îi constituie dimensiunea mică a arterelor pulmonare, lipsa lor de confluență, numărul MAPCA, vârsta mică și vârsta mare la momentul CT, valoarea pVD/pVS postcorecție (Kirklin, 2003).

8. ISTORIA POSTCHIRURGICALĂ

8.1. Rezultate funcționale ale CT a TF

Funcția VS, evaluată tardiv postoperator, este, în genere, nealterată. Există subgrupuri de pacienți la care se constată însă afectarea funcției sistolice a VS, îndeosebi în condiții de efort:

– *DSP în antecedente*, îndeosebi una cu debit excesiv sau/și funcționare îndelungată, predispune la o funcționare deficitară a VS, datorită supraîncărcării îndelungate a VS.

– *Vârsta crescută la momentul CT* predispune la un deficit al funcției sistolice a VS; Matsuda (1986) constată o disfuncție sistolică frustă a VS la cei corectați după vârsta de 4 ani.

– *Pacienți cu disfuncție VD* (disfuncția VS ar fi în acest caz secundară); Sunakawa (1988) constată scăderea fracției de ejecție a ambelor ventricule la pacienții cu *insuficiență pulmonară de grad* ≥ 3, *gradient rezidual la nivelul CIVD* ≥ 30 *mm Hg* sau cu hipoxemie preoperatorie severă ($SO_{2a} < 80\%$);

– Persistența unor *colaterale aorto-pulmonare majore*, după CT, este o posibilă cauză tardivă de suferință a VS; situația se întâlnește mai ales după CT a TF cu AtP.

Funcția VD. Ulterior CT a TF, chiar și pacienții asimptomatici, cu toleranță bună la efort, au diverse grade de afectare a funcției VD (Puranik, 2007). În ultimii ani, grație tehnicilor recente (Doppler tisular, RMN cardiac, studii electro-fiziologice), coroborate cu datele ecografice și de cateterism cardiac, s-au făcut pași înainte în înțelegerea disfuncției tardive a VD după CT a TF. Afectarea funcției VD pare să fie rezultatul a cel puțin trei fenomene:

Fiziologia restrictivă a VD este un concept introdus, în anii '90, de școala lui Redington; el denumește o disfuncție distolică a VD, datorată deficitului de complianță a acestuia, semnalată la examenul Doppler prin prezența unui flux anterograd telediastolic (sincron sistolei atriale); clinic, ea se traduce printr-o tendință la IC dreaptă, în perioada postoperatorie precoce. Tardiv după CT a TF, poate fi constatată persistența unei fiziologii a VD de tip restrictiv; ea se corelează la RMN cardiac cu perturbarea umplerii VD, iar clinic cu o capacitate de efort mai mică (van den Berg, 2007); ea apare cu atât mai frecvent cu cât vârsta, la momentul corecției, a fost mai mare (Munkhammar, 1998).

Supraîncărcarea cronică de volum, generată de prezența insuficienței pulmonare (inerentă plastiilor cu petic transanular), conduce la dilatarea progresivă a VD; secundar acesteia, poate apărea insuficiența tricuspidiană, ceea ce agravează și mai mult funcția cordului drept.

Tulburările de depolarizare-repolarizare sunt datorate atât blocului de ramură dreaptă, prezenței cicatricii (peticului) ventricular, cât și dilatării și hipertrofiei ventriculare; ele sunt concomitent cauză și consecință a disfuncției de VD. Tulburările de depolarizare/repolarizare au fost corelate cu prezența anomaliilor segmentare de kinetică ventriculară (evidețiate prin Doppler tisular) (Vogel, 2001). Creșterea duratei QRS, constatabilă la pacienții cu TF operată și disfuncție de VD, se corelează atât cu întârzierea contracției peretelui liber al VD, cât, mai ales, cu întârzierea scurtării căii de ieșire din VD, ceea ce sugerează că ea reflectă mai curând anomalii la nivelul tractului de ieșire, decât la nivelul corpului VD (Uebing, 2007).

Funcția pulmonară. Aprecierea, tardiv după CT a TF, a funcției pulmonare dovedește o scăderea ușoară a valorilor medii ale parametrilor ventilatori (Jonsson, 1994), dar se pare că modificările de acest tip apar doar la pacienții supuși CT după vârsta de 2 ani (Gaultier, 1986); s-a constatat de asemenea o corelație negativă între durata de funcționare a unei DSP și capacitatea de difuziune pulmonară a CO, aceasta fiind semnificativ alterată în cazul șunturilor cu funcționare mai lungă de 20 de luni (Leyh,1995).

Capacitatea de efort constatată tardiv, după o CT a TF, este în general bună, circa 95% dintre bolnavi sunt raportați în clasa I NYHA. Testele de efort relevă totuși o reducere a capacității medii de efort, comparativ cu loturile martor: capacitatea de efort limitată de simptome e scăzută la 87% din valoarea teoretică (Jonsson, 1995).

Au fost identificați mai mulți factori de risc ai deficitului tardiv al capacității de efort. Dall'Olio

(1995) constată o corelație liniară inversă a consumului maximum de O_2 cu vârsta la momentul corecției și o diminuare semnificativă a acestui parametru la pacienții operați după vârsta de 5 ani. Hipertensiunea ventriculară dreaptă cât și, independent de aceasta, gradul insuficienței pulmonare au fost corelate negativ cu nivelul capacității de efort. Limitarea capacității de efort devine semnificativă la $P_SVD > 70$ mm Hg, dar și în insuficiența pulmonară moderată sau severă (Jonsson, 1995); funcționarea îndelungată a unei DSP reprezintă alt factor limitativ al capacității de efort, tardiv după CT a TF (Leyh, 1995).

Performanța intelectuală, tardiv după CT a TF, constituie obiectul unor studii interesante. Comparând și la performanțele școlare, testul Wechsler și testele de IQ la copii de 7-12 ani cu TF sau TMV (corectați anterior vârstei de 2 ani și 1/2) un lot martor de copii neoperați pe cord, Wright (1994) constată o scădere semnificativă la cei dintâi (de ordinul a 10 puncte IQ). Pe de altă parte, nu se constată vreo influență a vârstei la operație asupra performanțelor intelectuale tardive (Oates, 1995). Un impact negativ asupra performanțelor intelectuale tardive pare să aibă CT în oprire circulatorie sub hipotermie profundă; astfel, Oates (1995) constată o scădere de 3-4 puncte de IQ pentru fiecare 10 minute suplimentare de oprire circulatorie.

8.2. Prognosticul la distanță după CT a TF

8.2.1. Prognosticul la distanță după CT a TF cu StP

Pacienții externați din spital după o CT a TF au o rată de supraviețuire la 10 ani bună (de peste 90%, pe majoritatea statisticilor). Într-o statistică urmărind supraviețuirea ulterioară CT, Murphy (1993) constată că pacienții care au supraviețuit primelor 30 de zile au o supraviețuire la 32 de ani foarte bună, de 86%, care este însă cu 10% mai mică decât cea dintr-o populație de control. Speranța de viață la 32 de ani postoperator a fost, în acest studiu, semnificativ mai mare în cazul pacienților operați anterior vârstei de 12 ani (> 90%), decât la cei corectați după 12 ani (76%). Decesele tardive pot fi legate de reintervenții, morți subite sau evoluția complicațiilor postoperatorii menționate.

8.2.2. Prognosticul la distanță după CT a TF cu AtP

Speranța de viață pe termen lung a pacienților supuși CT a TF cu AtP este semnificativ mai mică decât cea întâlnită după corecția TF cu StP, ea fiind grevată precoce de insuficiența cardiacă subacută și cronică, iar tardiv, de moartea subită (expresie a potențialului aritmogen al maladiei) și de complicațiile conductelor VD-AP (îndeosebi prin riscul reintervențiilor impuse de acestea).

8.3. Dispensarizarea pacienților cu TF operată

Datorită frecvenței apreciabile a leziunilor reziduale, unele (insuficiența pulmonară) inerente corecției, dispensarizarea pacienților cu TF, în centre specializate în patologia cardiacă congenitală, se impune cu stringență, pentru toată durata vieții. Controalele inițiale vor fi mai frecvente (la 1 lună postoperator, la 3 luni, în primul an după corecție), ulterior frecvența lor fiind impusă de evoluția clinică, dar, în opinia noastră, chiar în cazurile fără complicații identificabile, ele nu ar trebui să fie mai rare de 1/an.

8.3.1. Examenul clinic și explorarea neinvazivă a pacienților cu TF operată

Când anamneza nu poate desluși tipul intervenției efectuate, inspecția poate fi orientativă: lipsa cianozei și o cicatrice mediosternală pledează pentru o corecție totală, în timp ce lipsa unei sternotomii mediane orientează spre o intervenție paliativă.

Identificarea semnelor de insuficiență cardiacă dreaptă (care trebuie căutate metodic la toți pacienții cu o TF corectată, dispensarizați) este anormală; ea obligă la investigații suplimentare pentru identificarea mecanismului subiacent, de cele mai multe ori, o leziune reziduală.

Auscultația unui pacient cu CT a TF identifică, frecvent, un suflu sistolic de gr. 1–2, în focarul pulmonar; el poate fi însoțit uneori de un suflu diastolic (insuficiența pulmonară secundară corecției). Absența unui suflu parasternal stâng exclude prezența principalelor leziuni reziduale tardive (gradientul pe CIVD, șuntul i.v. rezidual). Un suflu sistolic mai amplu (≥ 3/6) parasternal stâng poate apărea în caz de obstacol rezidual la nivelul căii de ieşire VD, iar un suflu cu extensie mai largă e de obicei expresia unui şunt rezidual interventricular.

La pacienţii cu şunturi paliative, se auscultă un suflu continuu, sistolo-diastolic – semn de permeabilitate a fistulei chirurgicale; absenţa suflului, îndeosebi în contextul unei accentuări a cianozei, ridică dubii asupra funcţionalităţii derivaţiei.

Sufluri sistolo-diastolice discrete, cu maximum de auscultaţie atipic (frecvent audibile interscapulo-vertebral), pot sugera prezenţa unor anastomoze sistemico-pulmonare naturale (MAPCA).

8.3.2. Examene paraclinice în dispensarizarea pacienţilor cu TF operată

Examenul ECG. După CT a TF, persistă multă vreme criteriile electrice de HVD. În plus, prezenţa unui BRD este cvasi-constantă (~ 90%), fiind consecinţa lezării ramului drept al fasciculului HIS în timpul suturii peticului pe DSIV. Riscul de trecere (după depăşirea momentului chirurgical) în BAV total a pacienţilor cu BRD este minor. Extrasistolele ventriculare frecvente, creşterea duatei QRS (t_{QRS} > 180 ms), creşterea dispersiei intervalului Q_T (Q_{Td} – diferenţa dintre Q_T maximum şi cel minim dintr-o ECG în 12 derivaţii) pot identifica pacienţii cu risc de aritmii ventriculare severe (Daliento, 1999). Un procent de 1–2% dintre bolnavi sunt purtători de stimulatoare cardiace, ca urmare a unui BAV total postoperator; ei trebuie supuşi unei dispensărizări specifice.

Monitorizarea ECG-Holter a pacienţilor cu TF corectată se poate impune în cazul pacienţilor la care există suspiciuni clinice (vertij, sincope, dilatare VD) sau electrice (ESV frecvente, ↑ t_{QRS}, ↑ Q_{Td}) de aritmii ventriculare severe.

Radiografia cord-pulmon poate identifica o creştere a dimensiunilor cordului, ceea ce ridică suspiciuni asupra unor leziuni reziduale semnificative (şunt restant, gradient pulmonar, insuficienţă pulmonară, persistenţă MAPCA). O creştere a desenului vascular pulmonar poate orienta spre şuntul rezidual; diferenţe semnificative de vascularizaţie între diversele zone pot fi markerul unor stenoze pulmonare periferice reziduale sau al persistenţei unor MAPCA (Coman, 2001).

Ecocardiografia pacienţilor, tardiv după CT a TF, trebuie orientată către următoarele obiective:

a) Demonstrarea etanşeităţii închiderii DSV: se identifică o structură mai subţire, dar mai ecogenă în zona subaortică – peticul interventricular; examenul Doppler trebuie să confirme lipsa şuntului interventricular, la acest nivel. Totuşi uneori (în până la 10% dintre cazuri, dacă s-a folosit tehnica suturii peticului în surjet, mai rar după sutura în fire separate), se pot identifica şunturi reziduale, ceea ce obligă la evaluarea semnificaţiei sale hemodinamice: se vor aprecia dimensiunea gradientului interventricular (cu cât acesta este mai mare, şuntul este mai puţin semnificativ), nivelul presiunii din VD (prin măsurarea gradientului VD-AD) şi se va estima ecografic raportul Q_P/Q_S.

b) Demonstrarea lărgirii corespunzătoare a căii de ieşire din VD. Analiza amănunţită (şi din incidente diferite) a joncţiunii VD-AP, a AP distale, a bifurcaţiei şi a originilor arterelor APD şi APS oferă posibilitatea identificării unor leziuni reziduale de tip stenotic. Analiza fluxului la nivelul acestora oferă date privind semnificaţia obstacolului restant în faţa VD. Stenozele reziduale în calea de ieşire a VD sunt frecvente; ele sunt considerate semnificative când generează un gradient > 40 mm Hg, când PsVD > 60 mm Hg.

Prezenţa unor dilataţii excesive, la nivelul căii de ieşire din VD, poate fi constatată fie după folosirea unui petic transanular prea larg, fie ca semn al unui anevrism al căii de ieşire din VD – ceea ce obligă la reevaluări seriate sau, confirmare cineangiografică, urmate de eventuală cură chirurgicală.

c) Evaluarea insuficienţei pulmonare; ea este identificabilă la 60–90% dintre pacienţii cu TF corectată chirurgical (Shinebourne, 2002); este în genere bine tolerată, îndeosebi la cazurile fără stenoze reziduale distale sau HTP. Prezenţa unei insuficienţe pulmonare severe obligă la cercetarea răsunetului ei asupra dimensiunilor şi funcţiei VD (vezi şi complicaţii tardive ale CT a TF).

d) Evaluarea presiunii din VD şi a funcţiei sistolice şi diastolice a VD. Măsurarea gradientului VD-AD pe jetul de insuficienţă tricuspidiană (cel mai bine în secţiunea subcostal 4 camere) permite estimarea presiunii sistolice din VD. De regulă, chiar în formele bine corectate, P_SVD este mai mare decât cea normală. Controlul funcţiei sistolice şi diastolice a VD, folosind diverse criterii existente (deplasarea inelului tricuspidian, FE_{VD}), este esenţial în urmărirea evoluţiei cazurilor operate de TF.

8.3.3. Consilierea în ceea ce privește sarcina și nașterea

a) Pacientele cu CT a TF necesită în primul rând un sfat genetic; ele trebuie informate asupra riscului mai mare de cardiopatie congenitală fetală: Whittemore (1994) evidențiază, în cazul mamelor cu o cardiopatie congenitală, o creștere de 10 ori (10,4%), față de riscul din populația generală, de a naște un copil cu o cardiopatie congenitală; riscul este încă și mai mare dacă se includ și mamele cu anomalii cromozomiale (microdeleție 22q11); pe de altă parte, se impune o evaluare atentă a statusului funcțional cardiac: în condițiile absenței leziunilor reziduale sau a disfuncției ventriculare, riscul sarcinii este mic (Siu, 2001); în cazurile cu leziuni reziduale semnificative, se recomandă reintervenția corectivă premergător sarcinii.

b) Riscul matern și fetal al pacientelor cu intervenții paliative sau cu forme necorectabile de boală rămâne crescut, mai apropiat de cel al TF neoperate. Dacă $SO_{2a} > 90\%$ speranța de supraviețuire a fătului este de 92%, dar la $SO_{2a} < 85\%$ este de doar 12% (în cazurile intermediare, fiind de doar 45%) (Presbitero, 1994).

8.4. Tratament medical

8.5. Complicații tardive și sechele ale CT a TF

- **Șuntul interventricular rezidual** este cea mai frecventă complicație tardivă a CT a TF. El se produce fie prin dehiscența suturii peticului, din cauza neglijării unui DSIV supranumerar, fie datorită unei rezecții infundibulare excesive, ce generează o comunicare interventriculară iatrogenă.
- **Stenoza reziduală a CIVD** este datorată lărgirii insuficiente a CIVD la momentul CT. Castañeda (1990) constată că aproape jumătate dintre pacienții cu stenoză reziduală dovedesc obstrucție la nivelul extremității distale a peticului transanular, celelalte nivele de obstrucție fiind reprezentate de inelul pulmonar (în cazul plastiilor subanulare) și de fasciculele musculare anomalice situate la joncțiunea dintre camera de admisie și CIVD. Sunt considerate semnificative și au indicație chirurgicală (sau eventual de dilatare percutană +/– stentare) stenozele cu gradient ≥ 50 mm Hg sau care determină un raport al presiunilor sistolice VD/VS > 2/3.
- **Insuficiența pulmonară** (IP) este frecventă după CT a TF, dar, în genere, ușoară (apare cvasiconstant după plastiile cu petic transanular); la circa 10% dintre pacienți ea este însă moderată sau severă. Inițial este bine tolerată clinic, dar după o perioadă mai lungă (10–20 de ani) de la momentul corecției, poate genera dilatarea și disfuncția VD, ceea ce antrenează apariția semnelor de insuficiență cardiacă, dar și creșterea incidenței aritmiilor ventriculare, creșterea riscului de moarte subită. Severitatea clinico-funcțională a IP poate fi sporită de următorii factori:

– prezența unor stenoze reziduale (distale) pe calea de ieșire a VD;

– nivelul crescut al rezistențelor vasculare pulmonare (secundar hipoplaziei patului vascular pulmonar sau unor șunturi sistemico-pulmonare naturale sau chirurgicale);

– asocierea unei insuficiențe tricuspidiene (ce poate fi secundară chiar dilatării VD).

Tratamentul IP din TF corectată chirurgical poate fi făcut prin protezare valvulară pulmonară. Date fiind durabilitatea limitată în timp a protezelor biologice, cât și riscul reintervențiilor de protezare pulmonară, momentul în care se indică protezarea pulmonară în IP din TF corectată trebuie bine cumpănit. Shinebourne (2006) consideră că cel mai bun mijloc de diagnostic pentru evaluarea IP este examenul RMN cardiac: sunt considerate semnificative acele insuficiențe pulmonare care, la acest examen, dovedesc o fracție de regurgitare pulmonară > 30%. Dintre cazurile cu IP semnificativă, Shinebourne sugerează selectarea cazurilor supuse protezării conform grilei din **Tabelul 45.4**:

Creșterea nivelului BNP (Dodge-Khatami, 2006), la un pacient cu TF corectată și insuficiență pulmonară, este un argument pentru protezarea pulmonară.

Anevrismele căii de ieșire din VD apar la circa 1% din pacienții supuși CT a TF. Ele pot fi clasificate în:

1) ***anevrisme propriu-zise***, datorate fie unei rezecții modelante infundibulare excesive ce lasă un perete VD prea subțire sau devascularizat, fie degenerării peticului pericardic folosit pentru plastia de lărgire a CIVD;

2) ***false anevrisme ale CIVD***, apărute prin dehiscența suturii peticului; pot avea etiologie septică, caz cu prognostic mai sever.

Tabelul 45.4. Indicaţii de protezare pulmonară pentru IP semnificativă (fracţie de regurgitare pulmonară > 30%) consecutivă CT a TF (Shinebourne, 2006)

Indicaţie obligatorie	– ↓ subiectivă/obiectivă a toleranţei la efort
	– TV simptomatică (sincope)/TV susţinută la ex. Holter
	– dilatare progresivă VD/↓ progresivă FEVD
	– ↑ VTSVD
	– apariţia I. Tric. cu dilatare VD sau aritmii atriale
Indicaţie puternică	– tQRS > 180 ms sau ↑ progresivă tQRS
	– reintervenţie impusă de altă leziune reziduală
	– dorinţa menţinerii unei sarcini
Indicaţie discutabilă	– VolVD > 170 ml/m²
	– opţiunea pacientului

- **Tulburări de ritm tardive şi moartea subită**

– **Aritmiile ventriculare.** Numeroase studii au semnalat frecvenţa crescută a tulburărilor de ritm, tardiv după CT a TF. În producerea aritmiilor ventriculare (care predomină), un rol esenţial îl joacă macrocircuitele de reintrare (în jurul cicatricii ventriculare sau al peticului subanular). Tahiaritmiile ventriculare pot duce la moarte subită.

– **Moartea subită** este o modalitate importantă de deces postoperator tardiv, în TF corectată chirurgical. Peste 1/3 dintre decesele tardive se produc prin moarte subită (Haneda, 1990). Jonsson (1995) apreciază la 0,35%/an riscul de moarte subită după CT a TF. Moartea subită are drept principal mecanism apariţia unei tahiaritmii ventriculare. Factorii de risc ai morţii subite constatabili după CT a TF sunt presiunea VD crescută (implicit, prezenţa unui gradient rezidual VD-AP semnificativ), scăderea fracţiei de ejecţie a VD (Janousek, 1989), dilatarea VD, severitatea insuficienţei pulmonare şi creşterea duratei complexului QRS > 180 ms (Gatzoulis, 1995), cât şi vârsta mai mare, la momentul corecţiei (Murphy, 1993; Gatzoulis, 2000); ventriculotomia, la momentul corecţiei (Dietl, 1994), cât şi blocul atrio-ventricular total tranzitor, din perioada postoperatorie (Hokanson, 1998), au fost de asemenea corelate cu un risc sporit de moarte subită tardivă.

8.6. Reintervenţii tardive în CT a TF

Între 4 şi 10% dintre supravieţuitorii unei CT a TF dovedesc tardiv postoperator sechelele anatomo-funcţionale ce impun reintervenţia: şuntul interventricular rezidual (dacă $Q_P/Q_S > 1{,}5$), stenoza căii de ieşire din VD (dacă P_SVD > 60 mm Hg), insuficienţa pulmonară severă (dacă e simptomatică sau conduce la dilatarea progresivă a VD) (Hirsch, 2003). Rata reintervenţiilor creşte atât la subloturi cu forme mai severe de boală, cât şi după CT efectuată la sugar.

O situaţie particulară o reprezintă reintervenţiile după implantările de conducte în TF cu AtP. Conductele valvulate se pot stenoza prin degenerarea valvei (mai rapid în cazul xenobioprotezelor, mai lent în cazul homogrefelor). Conductele avalvulate pot dezvoltă o obstrucţie, datorită hiperplaziei neointimale. Atât unele, cât şi celelalte pot deveni stenotice, în mod pasiv, datorită incapacitaţii lor de creştere. Se recomandă în această situaţie, într-un prim timp, dilatarea percutană a conductului, cu rezultate temporar favorabile, la 60% dintre pacienţi. Ando (1995) indică tratamentul la un gradient VD-AP > 50 mm Hg sau în cazul unui raport pVD/pVS > 2/3. Libertatea de reintervenţie la 10 ani pe un grup de purtători de conducte valvulate (xenogrefe şi homogrefe) a fost de sub 60%, homogrefele comportându-se semnificativ mai bine decât xenobioprotezele (Kirklin, 2003).

8.7. Recuperare, reinserţie psiho-socio-familială

9. Op TIM (II). PROPUNERI: NOMENCLATURĂ. DIAGNOSTIC. TRATAMENT – STS-EACTS*

ION SOCOTEANU, CIPRIAN NICUŞOR DIMA

I. Premise

Dintre malformaţiile cardiace congenitale cianogene, tetralogia Fallot (TF) a fost printre primele maladii care au fost descrise anatomic şi prima care a fost adresată chirurgiei. Descrierea originală anatomică conţine „tetrada" specifică acestei boli: stenoza arterei pulmonare, defect septal interventricular (DSV), devierea la dreapta a originii aortei şi hipertrofia de ventricul drept. Toate acestea sunt elementele unei „monologii" reprezentate de hipoplazia infundibulului subpulmonar, care este suficientă pentru a explica cele patru caracteristici anatomice. Van Praagh şi asociaţii arată că poziţia septului infundibular anterior, superior şi spre stânga este o anomalie comună, care determină, împreună cu tractul de ejecţie a VD, un tip de DSV nerestrictiv malpoziţionat, cauzat de non-ocluzionarea septului infundibular cu marginile antero-superioară stângă şi postero-inferioară dreaptă ale benzii septale, grade variate de aortă călare pe sept şi hipertrofie secundară de ventricul drept.

Consecinţele hipoplaziei infundibulului subpulmonar pentru un cord cu anatomie segmentală normală includ: grade variate de obstrucţie a tractului de ejecţie ventricular drept (infundibular, valvular şi stenoză supravalvulară pulmonară), un DSV cono-ventricular cu malpoziţia septului infundibular şi neafectarea septului trabecular adevărat, aorta călare pe sept, hipertrofie de ventricul drept. Controversele legate de nomenclatură sunt mai mult referitoare la „limbajul" ales pentru denumirea elementelor structurilor cardiace decât legate de denumirea subtipurilor de TF. Dezbaterea în ceea ce priveşte tipul de DSV (tipul de malpoziţie, tipul cono-ventricular sau perimembranos) este teoretic lipsită de interes pentru corecţia chirurgicală. Astfel, nomenclatura devine importantă în descrierea variantelor anatomice de TF sau a leziunilor asociate. În această nomenclatură avem TF clasică sau TF cu stenoză pulmonară sau variantele acestora. Acestea includ TF cu CAVC şi TF cu valvă pulmonară absentă. DSV este tipic larg şi nerestrictiv. El se găseşte între septul infundibular antero-superior şi cele 2 margini infero-posterioare ale bandei septale (trabecula septomarginală). Spre deosebire de DSV perimembranos comun din cordul fără tetralogie, DSV din TF nu se află în plan septal, dar este aproape perpendicular pe septul infundibular. Când marginea septală a bandei septale este micşorată, o proporţie mică de ţesut muscular se intrepune între inelul fibros al valvei tricuspide şi cel al valvei aortice. În unele cazuri, hipoplazia infundibulului VD dezvoltă o hipoplazie severă sau absenţa virtuală a septului infundibular.

În aceste cazuri DSV este subarterial, iar valvele aortică şi pulmo-nară sunt separate de o bandă subţire de ţesut fibros şi se remarcă deseori o hipoplazie de inel valvular pulmonar. Aproximativ 3–4% dintre pacienţii cu TF au un DSV secundar, care poate fi muscular şi poate fi localizat în orice porţiune a septului, dar cel mai frecvent este localizat anterior.

II. Analiză: un sistem de nomenclatură unificat pentru TF

Probabil din cauza faptului că un cord cu TF este anatomic fundamental identic cu un cord normal, sistemul complex de nomenclatură nu este atât de dezvoltat pe cât ar pretinde complexitatea acestei maladii. Astfel, majoritatea cazurilor de TF, în care intră grade variate de hipoplazie de infundibul ventricular drept, dar cu continuitate normală între ventriculul drept şi arterele pulmonare centrale, sunt TF simplă, TF clasică sau TF cu stenoză pulmonară. Acestea vin în contradicţie cu cazurile de obstrucţie completă sau de separare între tractul de ejecţie a VD şi arterele pulmonare (TF cu atrezie pulmonară). În forma sa simplă, TF cu atrezie pulmonară este fundamental similară cu TF simplă, cu excepţia faptului că infundibulul se îngustează, producându-se astfel o separare completă între ventriculul drept şi arterele pulmo-nare. În aceste cazuri este evident că un canal arterial este singura sursă de sânge pentru arterele pulmonare. Alte forme mai complicate de TF cu atrezie pulmonară sunt caracterizate prin hipoplazie severă sau absenţa arterei pulmonare centrale, ele fiind asociate cu multiple colaterale aorto-pulmonare. Rareori TF cu stenoză pulmonară este asociată cu una sau mai multe colaterale majore aorto-pulmonare.

În majoritatea cazurilor, un copil cu TF şi circulaţie pulmonară adecvată sau antegradă va dezvolta în timp hipertrofie de VD şi crize periodice hipoxice cianogene.

Malformaţiile asociate pot avea un impact important asupra fiziologiei TF. Acestea includ absenţa unei ramuri pulmonare (în special stânga), absenţa valvei pulmonare şi asocierea CAVC complet cu TF. TF cu absenţa arterei pulmonare stângi poate exista ca o anomalie congenitală rară sau ca o consecinţă a involuţiei canalului arterial. În general, aceşti pacienţi au artera pulmonară dreaptă normal conformată, iar istoria naturală şi factorii asociaţi de risc chirurgical diferă foarte puţin faţă de pacienţii cu TF necomplicată.

TF cu valvă pulmonară absentă este o variantă asociată cu o dilatare masivă de arteră pulmonară centrală, un DSV malpoziţionat şi absenţa sau dezvoltarea extremă vestigială a cuspelor valvulare pulmonare, în asociere cu grade variate de hipoplazie de inel pulmonar. Acest tip de TF este aproape întotdeauna asociat cu absenţa ductului arterial. Dezvoltarea anevrismală a arterei pulmonare centrale este atribuită combinaţiei dintre absenţa ductului arterial şi regurgitarea pulmonară pe parcursul perioadei de dezvoltare fetală. În formele extreme, nou-născuţii prezintă afecţiuni respiratorii severe datorită compresiunii căilor aeriene de către anevrismul gigant al arterei pulmonare centrale, ceea ce constituie o urgenţă chirurgicală.

TF cu CAVC complet este o variantă rară, dar „provocatoare" de CAVC, cu asocierea unei anomalii cono-truncale. Gradul de cianoză depinde de gradul malpoziţiei septului infundibular şi de severitatea obstrucţiei tractului de ejecţie a VD.

---

*Adaptat după Marshall L. Jacobs, MD Congenital Heart Surgery Nomenclature and Database Project: Tetralogy of Fallot. Ann Thorac Surg 2000;69:S77-82

Anomaliile de origine și de ramificare ale principalelor artere coronare sunt numeroase. Cea mai comună și relevantă anomalie, care apare la aproximativ 3% dintre pacienți, este anomalia în care artera coronară dreaptă are originea în artera descendentă anterioară. Această anomalie necesită o modificare a tehnicii chirurgicale pentru a preveni lezarea arterei coronare. Aceste anomalii coronariene pot fi introduse într-o bază de date, ca și un diagnostic asociat sau secundar, după diagnosticul principal de TF.

Diferența dintre ventriculul drept cu cale dublă de ieșire (DORV) și TF este controversată. Unii autori folosesc termenul de DORV când artera pulmonară ia naștere din VD și mai mult de 50% din aortă ia naștere din VD. Unii autori folosesc doar termenul DORV când artera pulmonară ia naștere din VD și 90% sau mai mult din aortă ia naștere din același ventricul. Alții folosesc acest termen doar când se înregistrează absența continuității fibroase dintre valvele aortică și mitrală. Termenul de DORV este definit ca fiind tipul de comunicare ventriculo-arterială în care ambele artere mari iau naștere predominant din VD.

O altă secțiune din cadrul TF care merită luată în discuție este varietatea tipurilor de stenoze de arteră sau ramuri pulmonare. Aceste stenoze pot fi introduse în baza de date ca diagnostic asociat sau secundar, după diagnosticul principal de TF.

Nivelul 1 de ierarhie

Tetralogia Fallot (TF)

Nivelul 2 de ierarhie

Tetralogia Fallot, fără alte precizări (FAP)

Tetralogia Fallot, Stenoză pulmonară
Tetralogia Fallot, Atrezie pulmonară
Tetralogia Fallot, Canal atrio-ventricular comun (CAVC)
Tetralogia Fallot, Valvă pulmonară absentă

Nivelul 3 de ierarhie

Tetralogia Fallot, FAP
Tetralogia Fallot, Stenoză pulmonară, FAP

Tetralogia Fallot, Stenoză pulmonară, Valvulară
Tetralogia Fallot, Stenoză pulmonară, Subvalvulară (infundibulară)
Tetralogia Fallot, Stenoză pulmonară, Supravalvulară
Tetralogia Fallot, Stenoză pulmonară, Valvulară, Subvalvulară (infundibulară)
Tetralogia Fallot, Stenoză pulmonară, Valvulară, Supravalvulară
Tetralogia Fallot, Stenoză pulmonară, Valvulară, Subvalvulară (infundibulară), Supravalvulară

Tetralogia Fallot, Atrezie pulmonară
Tetralogia Fallot, CAVC
Tetralogia Fallot, Valvă pulmonară absentă

Modificări în tetralogia Fallot cu stenoză pulmonară valvulară

Mulți chirurgi au luat decizia de a pune un petic transanular în funcție de scorul Zl a inelului pulmonar. Această secțiune clasifică scorul Z al inelului valvular pulmonar.

Inel valvular pulmonar cu scorul Z = 1 sau mai mare
Inel valvular pulmonar cu scorul Z = 0
Inel valvular pulmonar cu scorul Z = 1
Inel valvular pulmonar cu scorul Z = 2
Inel valvular pulmonar cu scorul Z = 3
Inel valvular pulmonar cu scorul Z = 4 sau mai mic

Modificări asociate în nivelul 1 de ierarhie al tetralogiei Fallot

Tetralogia Fallot, FAP
Tetralogia Fallot, DSV asociat
Tetralogia Fallot, Arteră pulmonară hipoplazică
Tetralogia Fallot, Arteră pulmonară stângă absentă
Tetralogia Fallot, Arteră pulmonară dreaptă absentă
Tetralogia Fallot, Anatomie arterială coronariană anormală
Tetralogia Fallot, Hipoplazia septului infundibular
Tetralogia Fallot, Stenoză pulmonară, cu colaterale importante aorto-pulmonare

Modificări asociate în reintervențiile din tetralogia Fallot

Un mare număr de pacienți operați anterior de tetralogie Fallot necesită reintervenții. Următoarele diagnostice vor codifica acești pacienți.

TF S/P paliație, FAP
TF S/P paliație, Șunt sistemico-pulmonar
TF S/P paliație, Valvulotomie pulmonară
TF S/P corecție, Fără ventriculotomie
TF S/P corecție, Ventriculotomie, Petic nontransanular
TF S/P corecție, Ventriculotomie, Petic transanular
TF S/P corecție, Șunt între artera pulmonară dreaptă și ventriculul drept
TF S/P corecție, TF/corecția CAVC
TF S/P corecție, Corecția valvei pulmonare absente
TF S/P corecție, Corecția TF: alte intervenții corective

III. Nomenclatura pentru tratamentul tetralogiei Fallot

În general, tratamentul chirurgical al TF presupune inițial o intervenție paliativă care constă în crearea unui șunt sistemico-pulmonar, urmat mai târziu de o intervenție pentru corecție totală. Se poate face și de la început corecția totală. Recent, în unele cazuri, paliația inițială se poate face și prin angioplastia cu balon a valvei pulmonare. O trăsătură esențială a oricărei intervenții reparatorii din TF este eliminarea șuntului intracardiac prin închiderea sau malpoziția DSV și obstrucția tractului de ejecție ventricular drept. Dezobstrucția este realizată prin excizia țesuturilor obstructive (musculare sau valvulare), prin plastia de lărgire a tractului de ejecție (cu petic: infundibular, arterial pulmonar sau transanular) sau prin combinația ambelor. Există controverse în ceea ce privește abordarea DSV: fie transatrial, fie transventricular. Cu toate că metoda clasică chirurgicală presupune incizia infundibulului ventricular drept, închiderea DSV prin abord ventricular drept și lărgirea tractului de ejecție ventricular drept se fac prin combinație de rezecție și aplicare de petic. Mai recent, aceste metode au fost realizate prin abord combinat transatrial și transpulmonar, având drept scop evitarea inciziei de la nivelul tractului de ejecție al ventriculului drept. Trebuie notat, oricum, că atunci când este utilizată o abordare transatrială și transpulmonară, dacă incizia arterei pulmonare este extinsă proximal până la inelul pulmonar, această incizie trebuie considerată o incizie transanulară, care poate fi minimă. Totuşi o descriere adecvată a corecției chirurgicale din TF trebuie să includă o descriere clară a inciziilor făcute în țesutul cardiac, fie ele atriale, ventriculare (infundibulare) drepte, cu sau fără extensie transanulară pulmonară, transatrială și transpulmonară (cu sau fără extensie proximală peste inelul pulmonar spre ventriculul drept), incizia putând fi extinsă la una sau la ambele artere pulmonare. De asemenea, trebuie descrisă lărgirea tractului de ejecție a ventriculului drept (rezecția musculară și plastia de lărgire cu petic infundibular, transanular, cu sau fără extensie spre ramurile arterelor pulmonare sau prin interpoziția unui conduct cu sau fără valvă).

Alte terapii chirurgicale merită luate în discuție: tratamentul unor tipuri variate de stenoze de artere sau ramuri pulmonare cu plastia trunchiului pulmonar, arterei pulmonare stângi sau drepte. Nomenclatura detaliată a acestor proceduri este expusă mai jos.

Tratamentul în tetralogia Fallot. *Nivelul 1 de ierarhie*

Paliație
Corecția totală

Tratamentul în tetralogia Fallot. *Nivelul 2 de ierarhie*

Paliație, FAP

Paliație, Şunt, Sistemico-pulmonar
Paliație, Şunt, Ligatură și suprimare
Paliație, Valvuloplastie, Valvulotomie pulmonară

Corecție totală, FAP

Corecție totală, Fără ventriculotomie
Corecție totală, Ventriculotomie, Petic nontransanular
Corecție totală, Ventriculotomie, Petic transanular
Corecție totală, Şunt între ventriculul drept și artera pulmonară dreaptă
Tetralogie Fallot/Corecție CAVC
Tetralogie Fallot/Corecție valvă pulmonară absentă

Corecție TF, Alte tipuri de operații

Tratamentul în tetralogia Fallot. *Nivelul 3 de ierarhie*

Paliație, FAP
Paliație, Şunt, Sistemico-pulmonar, FAP

Paliație, Şunt, Sistemico-pulmonar, Central (aortă-trunchi arteră pulmonară)
Paliație, Şunt, Sistemico-pulmonar, Şunt clasic Blalock-Taussig
Paliație, Şunt, Sistemico-pulmonar, Şunt clasic Blalock-Taussig, Stâng
Paliație, Şunt, Sistemico-pulmonar, Şunt clasic Blalock-Taussig, Drept
Paliație, Şunt, Sistemico-pulmonar, Şunt clasic Blalock-Taussig modificat
Paliație, Şunt, Sistemico-pulmonar, Şunt clasic Blalock-Taussig modificat, Stâng
Paliație, Şunt, Sistemico-pulmonar, Şunt clasic Blalock-Taussig modificat, Drept
Paliație, Şunt, Sistemico-pulmonar, Altele

Paliație, Şunt, Ligatură și suprimare
Paliație, Valvuloplastie, Pulmonară, Valvulotomie, FAP

Paliație, Valvuloplastie, Pulmonară, Valvulotomie pulmonară, Balon (cardiologie intervențională)
Paliație, Valvulo-plastie, Pulmonară, Valvulotomie pulmonară, Chirurgical

Corecție TF, FAP
Corecție totală, Fără ventriculotomie
Corecție totală, Ventriculotomie, Petic nontransanular
Corecție totală, Ventriculotomie, Petic transanular
Corecție totală, Şunt între ventriculul drept și artera pulmonară dreaptă
Tetralogie Fallot/Corecție CAVC
Tetralogie Fallot/Corecție valvă pulmonară absentă, FAP

TF/corecția valvei pulmonare absente, Arterioplastie de reducere a calibrului arterei pulmonare
TF/corecția valvei pulmonare absente, Inserție valvulară, Pulmonară, FAP
TF/corecția valvei pulmonare absente, Inserție valvulară, Pulmonară, Homogrefă pulmonară
TF/corecția valvei pulmonare absente, Inserție valvulară, Pulmonară, Homogrefă aortică
TF/corecția valvei pulmonare absente, Inserție valvulară, Pulmonară, Proteză porc
TF/corecția valvei pulmonare absente, Inserție valvulară, Pulmonară, Altele

Corecție TF, Alte operații

Comentarii adăugate cu privire la tratament

În plus față de tratamentul de bază al TF, o serie de alte terapii trebuie clasificate și codate în baza de date. În primul rând, o parte separată a bazei de date trebuie alocată pentru codarea inciziilor din TF sau din alte boli (sternotomie mediană, incizie submamară, toracotomie dreaptă, toracotomie stângă, incizie minim-invazivă [sternotomie parțială, incizie parasternală, minitoracotomie], etc.). În al doilea rând, o altă parte a bazei de date este desemnată pentru codarea inciziilor cardiace din TF sau din alte boli (aortotomie, arteriotomie pulmonară, atriotomie dreaptă, ventriculotomie dreaptă, ventriculotomie stângă etc.). În al treilea rând, un modul din baza de date este atribuit pentru materialele de confecționare ale peticului pentru plastia de lărgire (Dacron, Gore-Tex, pericard bovin, pericard autolog, pericard autolog fixat în glutaraldehidă etc.), tipul de conduct, materialele de confecționare a conductului, dimensiunea conductului şi folosirea altor materiale protetice şi biologice.

Procedurile adresate pentru leziunile asociate (timectomie, închiderea foramenului ovale patent, închiderea DSA etc.) pot fi codate ca proceduri secundare după intervenția primară pentru TF.

În sfârşit, detaliile referitoare la bypass-ul cardio-pulmonar, protecția miocardică şi rezultatele asociate vor fi înregistrate într-un alt modul al bazei de date.

IV. Lista prescurtată de proceduri şi diagnostice

Lista prescurtată de diagnostice
TF, FAP
TF, CAVC
TF, valvă pulmonară absentă

Lista prescurtată de proceduri
Şunt, sistemico-pulmonar, şunt Blalock-Taussig modificat
Şunt, sistemico-pulmonar, central (aortă-trunchi arteră pulmonară)
Şunt, sistemico-pulmonar, altele
Şunt, sistemico-pulmonar, FAP
Şunt, ligatură şi suprimare
Paliație, altele
Corecție TF, FAP
Corecție TF, fără ventriculotomie
Corecție TF, ventriculotomie, petic nontransanular
Corecție TF, ventriculotomie, petic transanular
Corecție TF, conduct între VD şi AP
TF/corecție CAVC
TF/corecție valvă pulmonară absentă

V. Diagnostic potențial – factori de risc

Indicii pacientului (greutate şi aria suprafeței corporale) şi vârsta gestațională sunt considerați factori potențiali de risc. Factorii de risc operator pot include un istoric de cianoză severă, dependență de prostaglandine, dependență ventilatorie, dependență de inotropi sau vasopresoare şi disfuncție multiplă de organe.

Variabilele anatomice potențial predictive ale riscului includ dimensiunea arterei pulmonare (indexul McGoon sau Nakata), multiple defecte septale interventriculare, anomalii de artere coronare. Trebuie luate în considerare şi anomaliile congenitale asociate noncardiace, denumite anomalii cromozomiale, şi sindromul Di George. Factorii de risc operator sunt împărțiți în mod egal cu alte malformații complexe al căror tratament necesită bypass cardio-pulmonar, cu sau fără ischemie miocardică şi cu sau fără oprire circulatorie hipotermică.

VI. Studiile bazei de date şi analiza rezultatelor

TF: Criterii de includere şi diagnostice concomitente acceptate

Un caz este inclus pentru a fi analizat, dacă diagnosticul principal este TF, iar diagnosticele cardiace concomitente nu sunt niciunul dintre următoarele sau combinații între acestea: vena cavă superioară stângă, persistență de canal arterial, DSA, DSV, coarctație de aortă, stenoză de arteră pulmonară sau ramuri ale acesteia, anomalii ale arterelor coronare.

Dacă nu este clasificată în niciun subtip, tetralogia Fallot va fi clasificată ca TF, FAP.

Rezultate
1. Mortalitate (la 30 de zile sau mai târziu) în funcție de:
– tipul anatomic;
– vârsta la momentul operației;
– greutatea la naştere;
– tipul operației.
2. Durata operației
– durata de intubație;
– durata internării în secția de terapie intensivă;
– durata spitalizării.
3. Complicații
Un modul separat al bazei de date va fi desemnat pentru codarea complicațiilor perioperatorii.

Concluzii

Există o variabilitate mai mare în ceea ce priveşte metodologia detaliată a abordării chirurgicale a TF decât în actuala clasificare şi nomenclatură. Este propus un sistem simplu de clasificare. Detaliile abordării chirurgicale ar trebui să fie descrise astfel încât rezultatele să poată fi corelate cu metodologia chirurgicală.

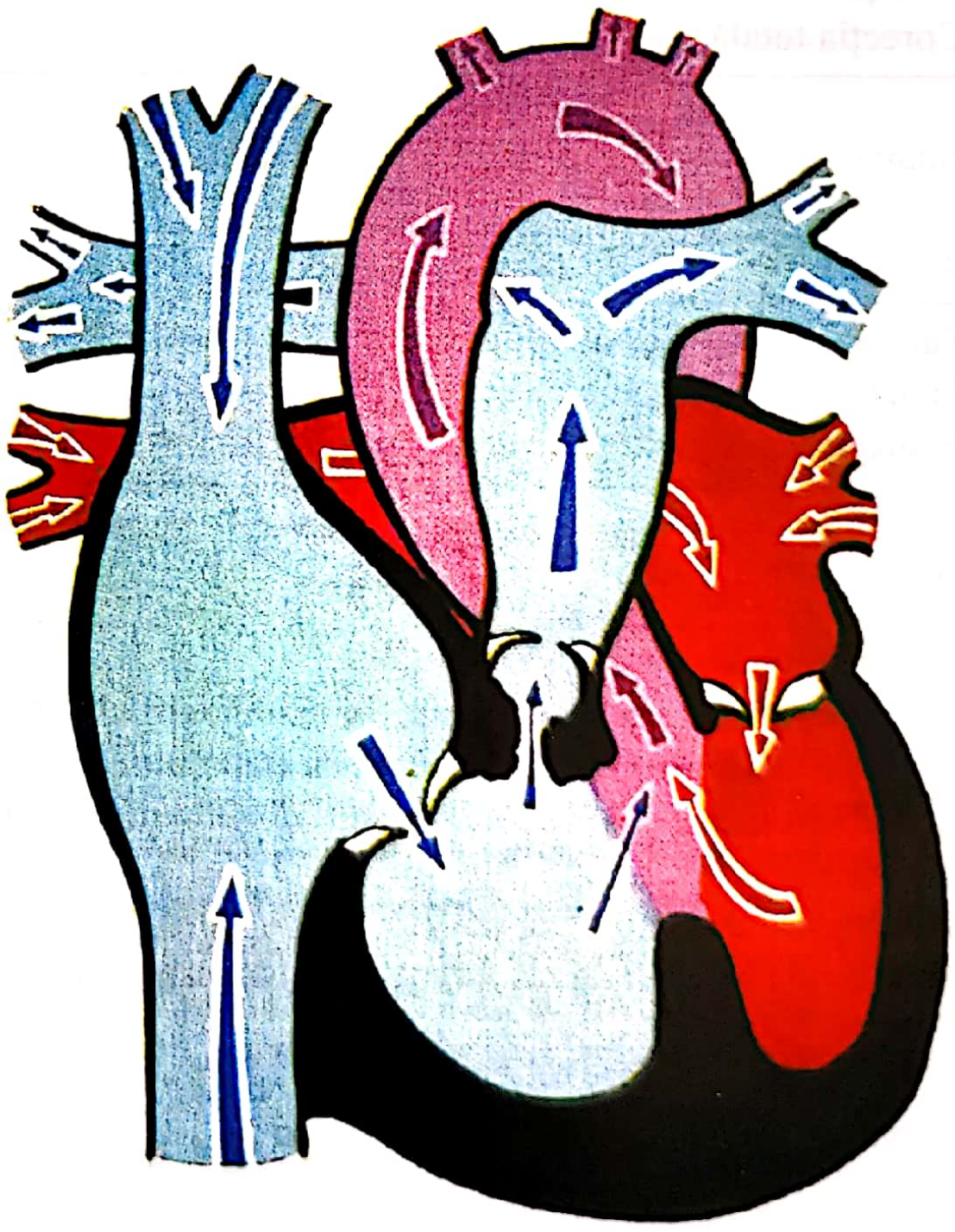

Fig. 45.1. Op TIM. Schema hemodinamică a tetralogiei Fallot: gradul stenozei pulmonare şi gradul încălecării aortei pe sept condiționează direcția şuntului interventricular şi debitul circulației pulmonare **[112]**.

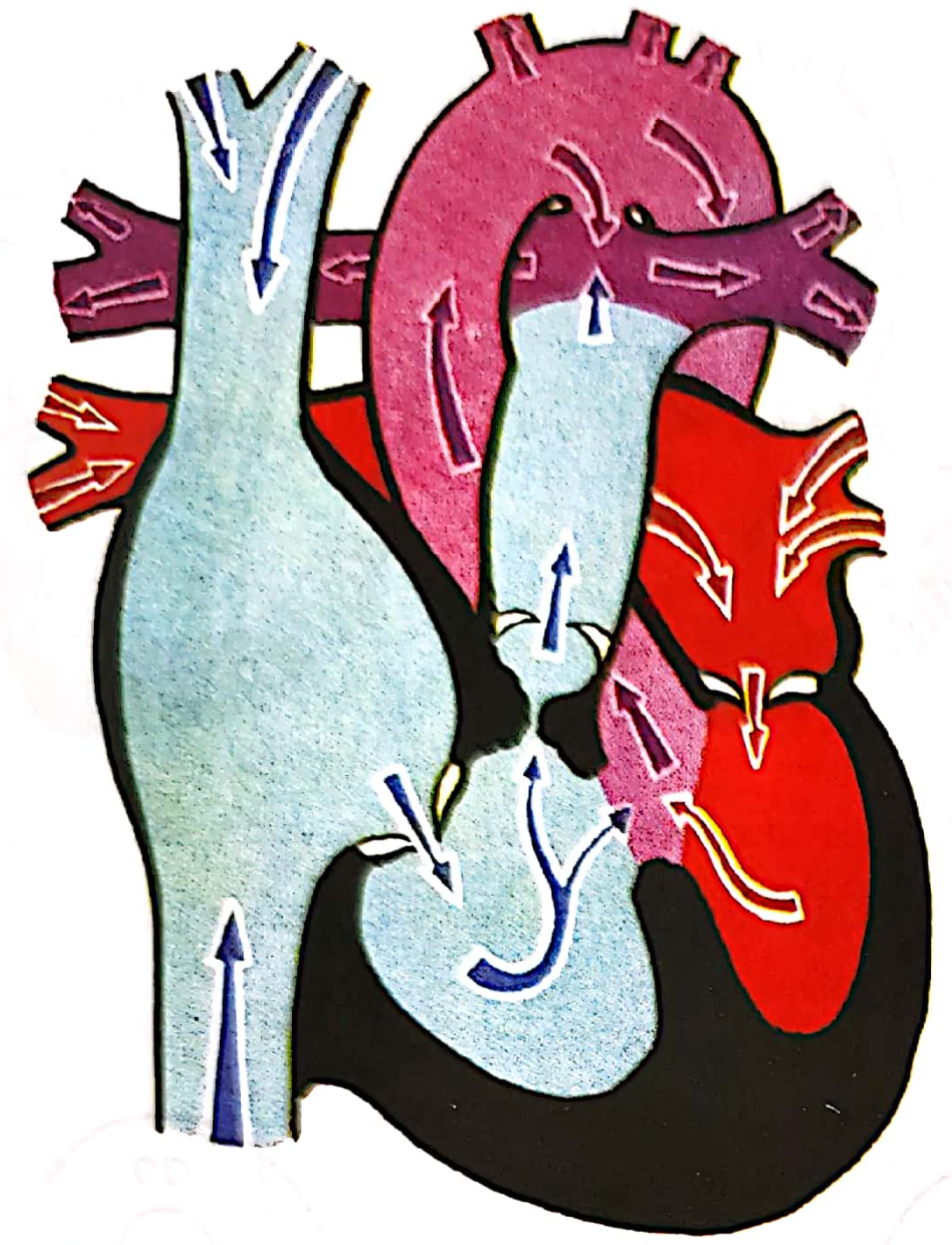

Fig. 45.2. Op TIM. Schema hemodinamică a tetralogiei Fallot asociată cu persistența ductului Botallo **[112]**.

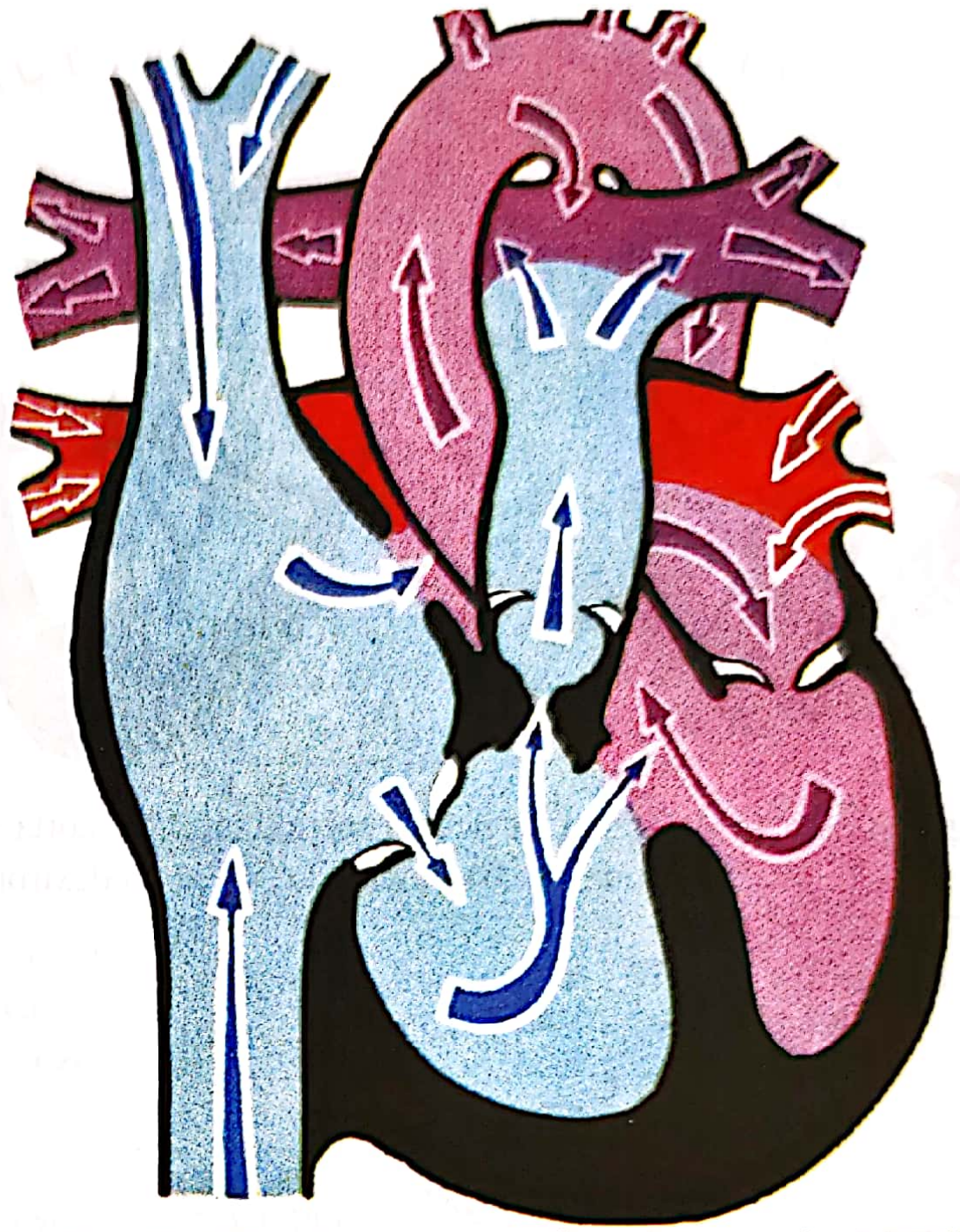

Fig. 45.4. Op TIM. Schema hemodinamică a tetralogiei Fallot asociată cu defect interatrial (pentalogie) şi cu duct Botallo **[112]**.

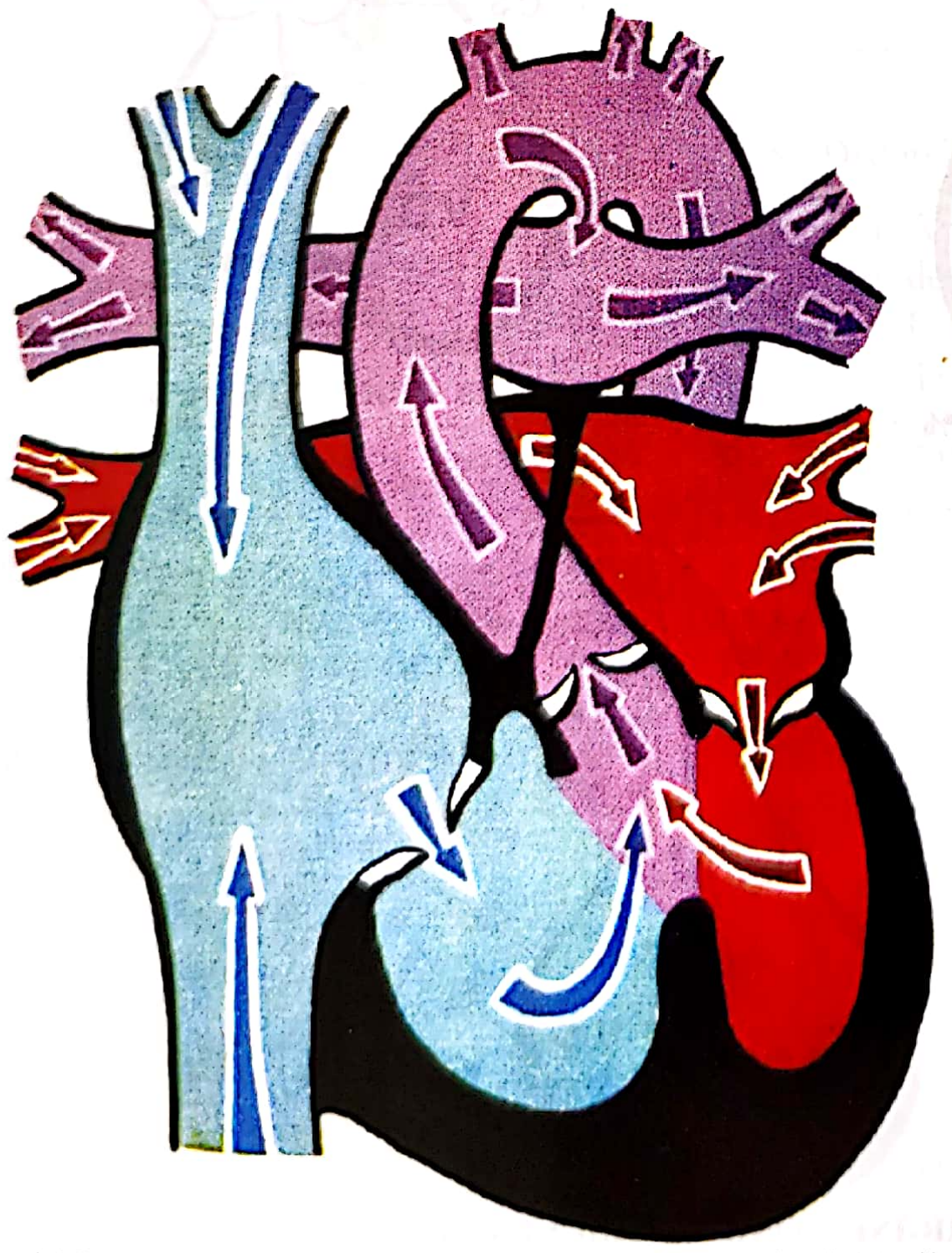

Fig. 45.3. Op TIM. Schema hemodinamică a tetralogiei Fallot cu atrezie pulmonară şi duct Botallo (tetradă extremă cu pseudotrunchi) **[112]**.

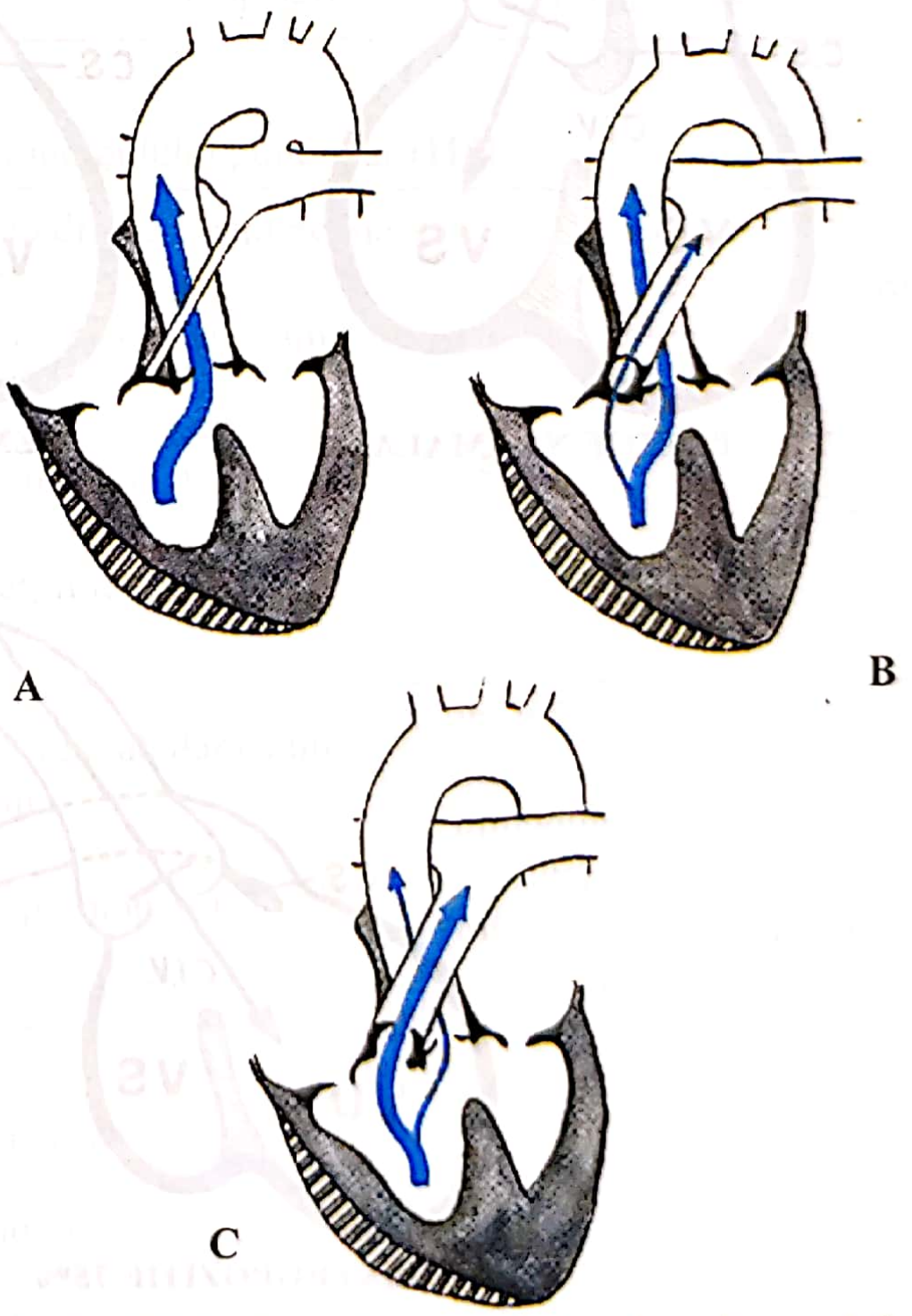

Fig. 45.5. Op TIM. Gradul stenozei şi volumul şuntului veno-arterial (VD → Ao): **A)** atrezie pulmonară, **B)** stenoză pulmonară strânsă, **C)** stenoză pulmonară largă. **[112]**.

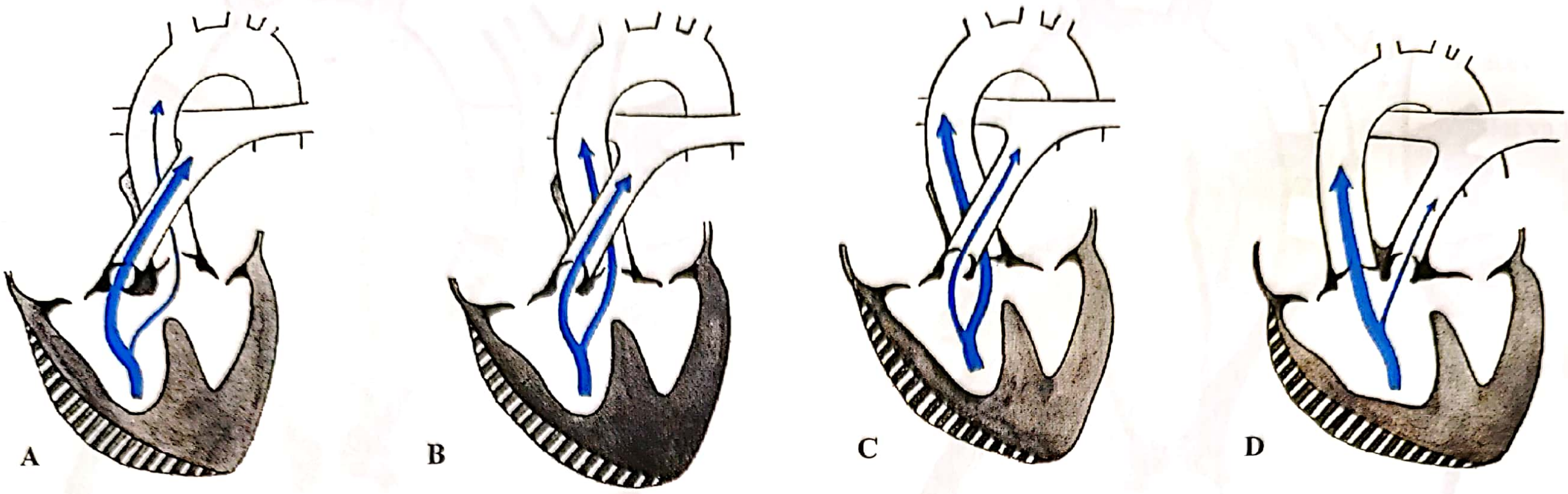

Fig. 45.6. Op TIM. Gradul încălecării septului de către aortă şi volumul şuntului veno-arterial (VD → Ao): **A)** aortă dextropusă larg (şunt minim), **B)** şunt mediu, **C)** aortă dextropusă (şunt mare), **D)** aortă transpusă (şunt maximum).

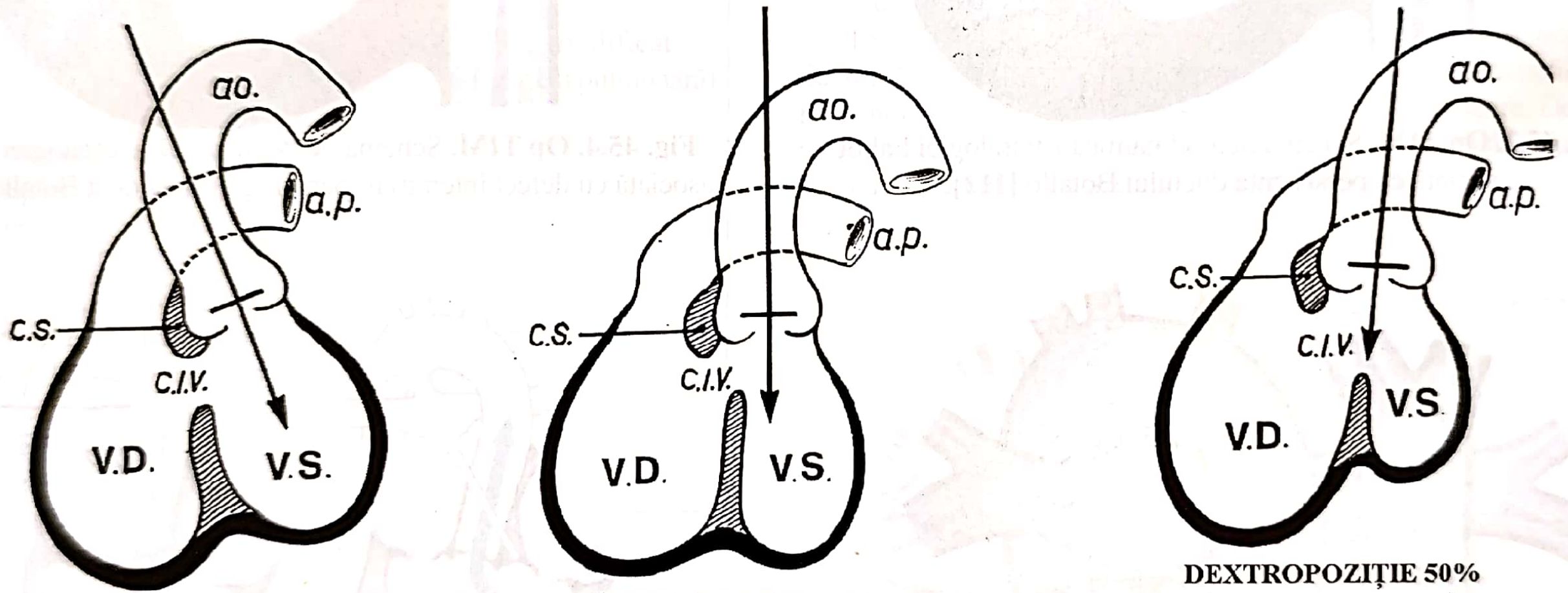
ao.
a.p.
C.S.
C.I.V.
V.D.
V.S.
ao.
a.p.
C.S.
C.I.V.
V.D.
V.S.
ao.
a.p.
C.S.
C.I.V.
V.D.
V.S.

POZIȚIE NORMALĂ

DEXTROPOZIȚIE 25%

DEXTROPOZIȚIE 50%

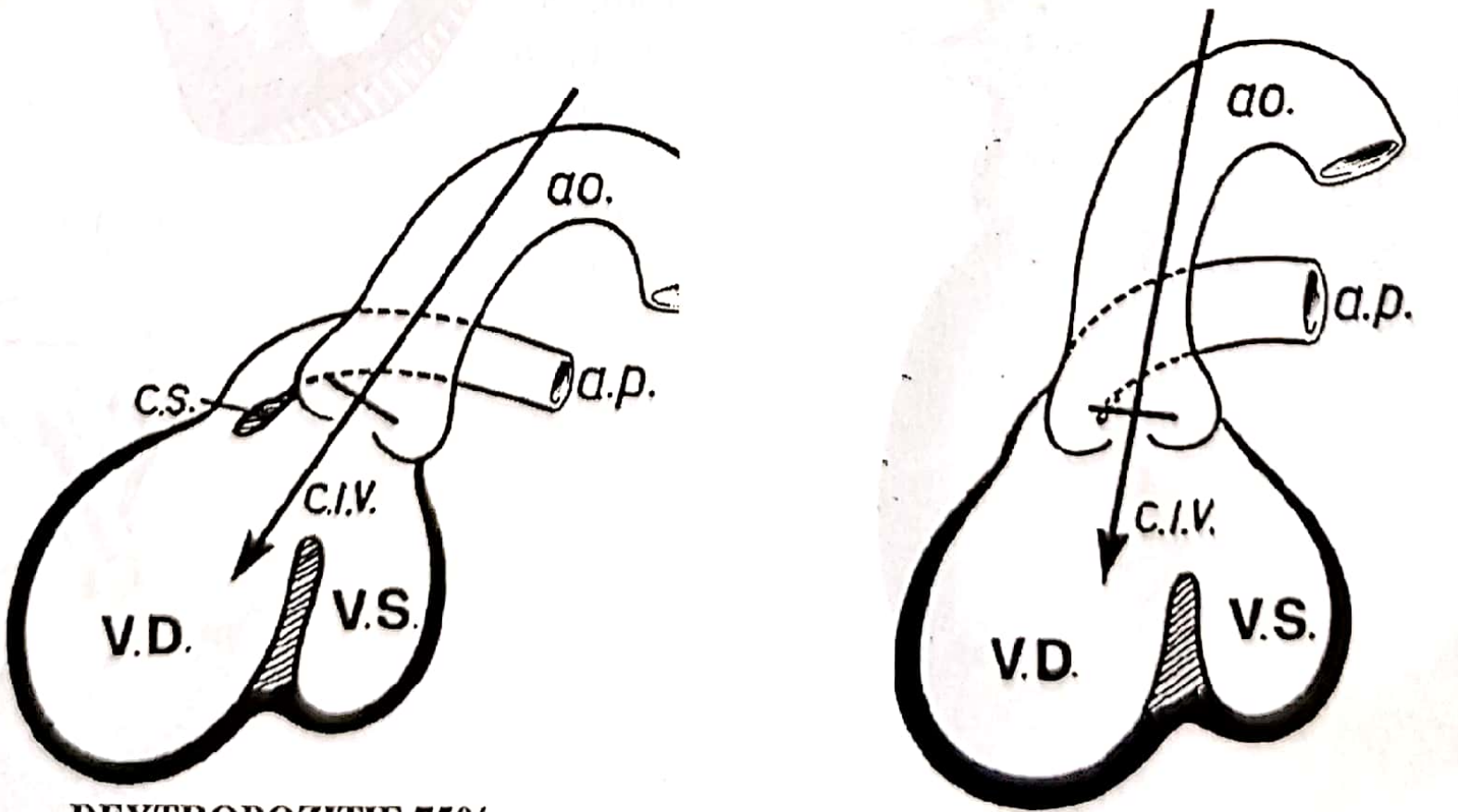
ao.
a.p.
C.S.
C.I.V.
V.D.
V.S.
ao.
a.p.
C.I.V.
V.D.
V.S.

DEXTROPOZIȚIE 75%

ORIGINE MONOVENTRICULARĂ
(transpoziție aortică izolată)

Fig. 45.7. Op TIM. Scheme ale diverselor grade de încălecare septală a aortei **[112]**.

Tabelul 45.1. Op TIM. Criterii de diagnostic diferențial al diverselor forme de tetralogie

		Defect septal ventricular și stenoză pulmonară	Fallot potențial (stadiul precianotic)	Fallot tipic (stadiul cianotic)	Fallot extrem (cianoză gravă)
Defect septal		Subcristal	Subcristal	Subcristal	Subcristal Supracristal (bulbar)
Stenoză pulmonară		Infundibulară (hipertrofică) Valvulară	Infundibulară de grad mic	Infundibulară (+ valvulară) de grad mediu și înalt	Infundibular tubular de grad înalt Atrezie pulmonară
Aorta	Încălec. septală	0%	0%–25%	50–75%	75%
	Calibru	Normal	Normal	Mărit	Mărit (+ trunchi art. Ao)
	Opacificare	P → Ao	P → Ao	P = Ao	Ao → P
			P = Ao	Ao → P	
Șunt		S → D	S → D	D → S	D → S
Flux pulmonar		Hiperflux (în raport cu amploarea gardului stenozei pulmonare)	Hiperflux (în raport cu amploarea gradului stenozei pulmonare)	Hipoflux (în raport cu gradul stenozei pulmonare)	Hipoflux (în raport cu gradul stenozei pulmonare)
		Art. pulmon și ramuri dilatate (hiperpulsant)	Art. pulmon și ramuri dilatate (hiperpulsant)	Art. pulmon și ramuri hipoplazice (circul colater)	Flux normal sau hiperflux Circul colat. sau pseudo-trunchi
Atriu și ventricul stâng		Dilatate	Dilatate	Hipoplazie	Hipoplazie

Tabelul 45.2. Op TIM. Distorsiunea și stenoza infundibulului pulmonar [112]

Distorsiunea benzii parietale	Deformare circumscrisă antero-medială a ostiumului infundibular	AP = incizura marginii drepte a camerei de de ejecție LL = incizura marginii anterioare a camerei de ejecție	Ventricul III	Mai evidentă în stenoza ostiumului
Distorsiunea benzii septale	Deformare circumscrisă postero-laterală a ostiumului infundibular	AP = incizura marginii stângi a camerei de ejecție LL = incizura marginii posterioare a camerei de ejecție		Mai puțin evidentă în asociere cu stenoza valvulară
Distorsiunea benzii septale și parietale	Deformare difuză a infundibulului	AP = restrângerea tubulară a infundibulului LL = (atrezie pulmonară)	Infundibul scurt = reducerea distanței dintre ostiumul infundibular și ostiumul valvular Infundibul lung = înainte și de jos (sistolă)	

Tabelul 45.3. Op TIM. Factori favorizanți ai aritmiei după corecție

- Insuficiență pulmonară cu dilatarea ventriculului drept
- Anomalii de conducere
- Bloc complet de ramură dreaptă, secundar ventriculotomiei
- Vârstă avansată la momentul corecției chirurgicale
- Tipul de corecție: șunt aorto-pulmonar, petic transanular

Tabelul 45.4. Op TIM. Indicații pentru reintervenție și opțiuni terapeutice

Indicații pentru reintervenție	Opțiuni terapeutice
• Insuficiență pulmonară moderată până la severă	• Înlocuirea valvei pulmonare cu xenogrefă, homogrefă sau bioproteză • Implant de stent valvular
• Stenoză pulmonară reziduală cu presiunea ventriculului drept superioară cu 2/3 față de presiunea sistemică	• Rezecția și lărgirea cu petic • Implant de stent valvular
• Stenoză pulmonară distală	• Dilatarea cu balon și stentare • Lărgire chirurgicală
• Comunicare interventriculară (CIV) reziduală cu debit pulmonar față de cel sistemic de > 1,5 : 1	• Închiderea directă sau cu petic • Închiderea percutanată
• Anevrism al camerei de ieșire drepte (petic transanular)	• Rezecția anevrismului
• Aritmii auriculare sau ventriculare	• Ablație auriculară sau ventriculară a căilor de conducere, percutan sau chirurgicală • Ablație tip MAZE modificată, intraoperator • Implantare de defibrilator intern (AICD)
• Insuficiență aortică semnificativă	• Plastie sau înlocuire de valvă aortică
• Lărgirea rădăcinii aortice (> 55 mm)	• Implant de stent valvular • Cura aortei ascendente prin plastie sau înlocuire

BIBLIOGRAFIE

1. **Abbott Maude,** *Atlas of Congenital Cardiac Disease*, American Heart Association, New York, 1936.

2. **Amato J.J., Cotroneo J.V., Galdieri R.J.,** *The Central Shunt: Aortopulmonary Gore Tex Shunt*, „Seminars in Thoracic Cardiovasc. Surg.", 2, 34, 1990.

3. **Anderson R.H., Allwork S.P., Ho S.Y., Lenox C.C., Zuberbuhler J.R.,** *Surgical Anatomy of Tetralogy of Fallot*, „J. Thoracic Cardiovasc. Surg.", 81, 887, 1981.

4. **Ando M., Imai Y., Hoshino S., Ishihara K., Tezuka M., Seo K., Misumi H., Terada M., Isomatsu Y.,** *Reconstruction of pulmonary trunk*. In: Nippon Kyobu, Geka Gakkai Zasshi, *Pulmonary atresia and tetralogy of Fallot utilizing autologous tissue*, „Journal of the Japanese Association for Thoracic Surgery", 43, 804, 1995.

5. **Barbero-Marcial M., Jatene A.D.,** *Surgical Management of the Anomalies of the Pulmonary Arteries in the Tetralogy of Fallot with Pulmonary Atresia*, „Seminars in Thorac. Cardiovasc. Surg.", 2, 93, 1990.

6. **Beaudet B., Magnier S., Legendre T., Bloch G., Vernants P.,** *Tetralogy of Fallot in adults. Apropos of 43 cases with 38 total corrections*, „Archives des Maladies du Coeur et des Vaisseaux", 80, 10, 1987, p. 1505-11.

7. **Bertranou E.G., Blackstone E.H., Hazelrig J.B., Turner M.E., Kirklin J.W.,** *Life expectancy without surgery in tetralogy of Fallot*, „Am. J. Cardiol.", 1978, 42(3): 458-66.

8. **Boechat M.I., Ratib O., Williams P.L., Gomes A.S., Child J.S., Allada V.,** *Cardiac MR imaging and MR angiography for assessment of complex tetralogy of Fallot and pulmonary atresia*, „Radiographics", Nov.-Dec., 2005, 25(6): 1535-46.

9. **Bonhoeffer P., Boudjemline Y., Saliba Z., Merckx J., Aggoun Y., Bonnet D., Acar P., Le Bidois J., Sidi D., Kachaner J.,** *Percutaneous replacement of pulmonary valve in a right-ventricle to pulmonary-artery prosthetic conduit with valve dysfunction*, „Lancet", 2000, 356: 1403-1405.

10. **Blackstone E.H., Pacifico A.D.,** *Decision Making in Repair of Tetralogy of Fallot based on Intraoperative Measurements of Pulmonary Outflow Tract*, „J. Thorac. Cardiovasc. Surg.", 77, 526, 1979.

11. **Bökenkamp R., Blom N.A., De Wolf D., Francois K., Ottenkamp J., Hazekamp M.G.,** *Intraoperative stenting of pulmonary arteries*, „Eur. J. Cardiothorac. Surg.", Apr., 2005, 27(4): 544-7.

12. **Carvalho J.S., Silva C.M., Rigby M.L., Shinebourne E.A.,** *Angiographic diagnosis of anomalous coronary artery in tetralogy of Fallot*, „British Heart Jornal", 1993, 70: 75-78.

13. **Castañeda A.R.,** *Classical Repair of Tetralogy of Fallot: Timing, Technique and Results*, „Seminars in Thorac. Cardiovasc. Surg.", 2, 70, 1990.

14. **Coman I., Iosifescu A.,** *Tetralogia Fallot – particularități și evaluări în evaluare și tratament.* În: Ginghina C., Apetrei E., Macarie C., *Boli cardiace congenitale – o abordare practică*, Ed. Medicală Amalteea, București, 2001.

15. **Cullen S., Shore D., Redington A.N.,** *Characterization of right ventricular diastolic performance after complete repair of*

Redactare medicală casete: Ion Socoteanu, Iulia Cristina Frînculescu, Marius Frînculescu

VENTRICULUL CU DUBLĂ CALE DE INTRARE

SECȚIUNEA III CAPITOLUL 46

ALEXANDRU CORNEA

1. ISTORIC
2. NOSOLOGIE
  2.1. Definiție
  2.2. Morfopatologie
  2.3. Clasificare
    2.3.1. Dubla cale de intrare în ventriculul stâng
    2.3.2. Dubla cale de intrare în ventriculul drept
    2.3.3. Dubla cale de intrare în ventriculul cu morfologie nedefinită
  2.4. Nomenclatură
3. ETIOPATOGENEZĂ
4. DIAGNOSTIC
  4.1. Clinic
  4.2. Paraclinic
    4.2.1. Radiografia toracică
    4.2.2. Electrocardiografia
    4.2.3. Ecografia transtoracică
    4.2.4. Rezonanța magnetică nucleară
    4.2.5. Cateterismul cardiac
  4.3. Diagnosticul diferențial
5. ISTORIA NATURALĂ
6. TRATAMENTUL CHIRURGICAL
  6.1. Tratamentul medical
  6.2. Tratamentul chirurgical paliativ
  6.3. Tratamentul chirurgical definitiv
  6.4. Indicațiile tratamentului chirurgical
7. REZULTATE POSTOPERATORII

BIBLIOGRAFIE

Redactare medicală: Ion Socoteanu, Iulia Cristina Frînculescu, Marius Frînculescu

1. ISTORIC

Holmes [1] a făcut prima descriere a bolii în 1824. Rokitansky [2] a descris în 1875 un caz care a fost denumit cord trilocular, având două atrii și un ventricul.

Taussig [3] a descris anomalia în 1939 ca fiind un „ventricul unic cu o cale de ieșire minusculă”.

Van Praagh [4] a făcut în anul 1964 o prezentare amănunțită a bolii care ar consta din două valve atrio-ventriculare care se deschid în același ventricul.

Anderson [5] a introdus termenul de „conexiune atrio-ventriculară univentriculară”, subliniind această particularitate a bolii.

Muller și Damman [6] au descris tratamentul paliativ la pacienții cu ventricul unic și fără stenoză pulmonară.

La Clinica Mayo a fost descoperit în 1956 accidental un caz de cord cu dublă cale de intrare în timp ce se încerca septarea celor două presupuse ventricule care de fapt era doar unul singur [7]. Diagnosticul presupus fusese de transpoziție corectată de vase mari cu defect septal ventricular.

Yacoub [8] a contribuit la elaborarea conceptului de circulație de tip Fontan în care ventriculul unic este conectat la circulația sistemică, iar sângele venos sistemic este condus direct în circulația pulmonară.

Neches a efectuat în 1973 o anastomoză între trunchiul arterei pulmonare și aortă, având ca scop lăsarea camerei principale în comunicare directă cu aorta **[9]**.

La aceasta alţi chirurgi au anastomozat porţiunea proximală a trunchiului pulmonar la aorta ascendentă (operaţia Damus-Kaye-Stansel) pentru a realiza o lărgire suplimenară a aortei hipoplazice **[10, 11]**.

2. NOSOLOGIE

2.1. Definiție

Prin ventricul cu dublă cale de intrare se înţelege cardiopatia congenitală în care ambele atrii sunt conectate la un singur ventricul prin intermediul a două valve atrio-ventriculare sau al unei valve atrio-ventriculare comune.

De obicei în această anomalie există două ventricule dintre care unul este de regulă hipoplazic. Uneori este posibil ca şi ventriculul hipoplazic să fie conectat la un atriu de regulă prin overriding. Vorbim de dublă cale de intrare dacă mai mult de 50% din valva atrio-ventriculară a ventriculului hipoplazic se deschide în ventriculul normal **[12]**.

2.2. Morfopatologie

Ventriculul dominanat din dubla cale de intrare ventriculară este de regulă de tip morfologic stâng, drept sau nedeterminat. Cel de-al doilea ventricul este hipoplazic şi de morfologie opusă celui dominant. La acestea se adaugă poziţia de tip situs solitus sau situs inversus. Ventriculul hipoplazic este de obicei mic şi lipsesc porţiuni de intrare şi de ieşire. Cele două ventricule prezintă un defect septal ventricular, care poate fi muscular, perimembranos, dublu implicat sau multiplu. Septul interventricular poate lipsi complet.

Atriile sunt situate de regulă în situs solitus, dar se poate întâlni şi izomerismul atrial.

De regulă, există două valve atrio-ventriculare, dar poate fi întâlnită şi o valvă atrio-ventriculară unică. Putem întâlni uneori şi absenţa completă a unei valve atrio-ventriculare cu lipsa comunicării atrio-ventriculare. Ţesutul de conducere este de regulă în poziţie anormală.

Conectarea ventriculo-arterială poate fi normală sau discordantă.

2.3. Clasificare

2.3.1. Dubla cale de intrare în ventriculul stâng (Fig. 46.1)

Constă în prezenţa a două atrii conectate la un ventricul morfologic stâng, la care se adaugă un ventricul drept involuat, delimitate de un sept apical muscular. Cel mai frecvent, conexiunea ventriculo-arterială este discordantă. Ventriculul drept poate fi situat în dreapta sau în stânga.

Poziţia atriilor poate fi normală, în situs inversus sau în izomerism atrial. Când defectul septal ventricular este situat în vecinătatea aortei, se poate produce obstrucţia sau stenoza subaortică.

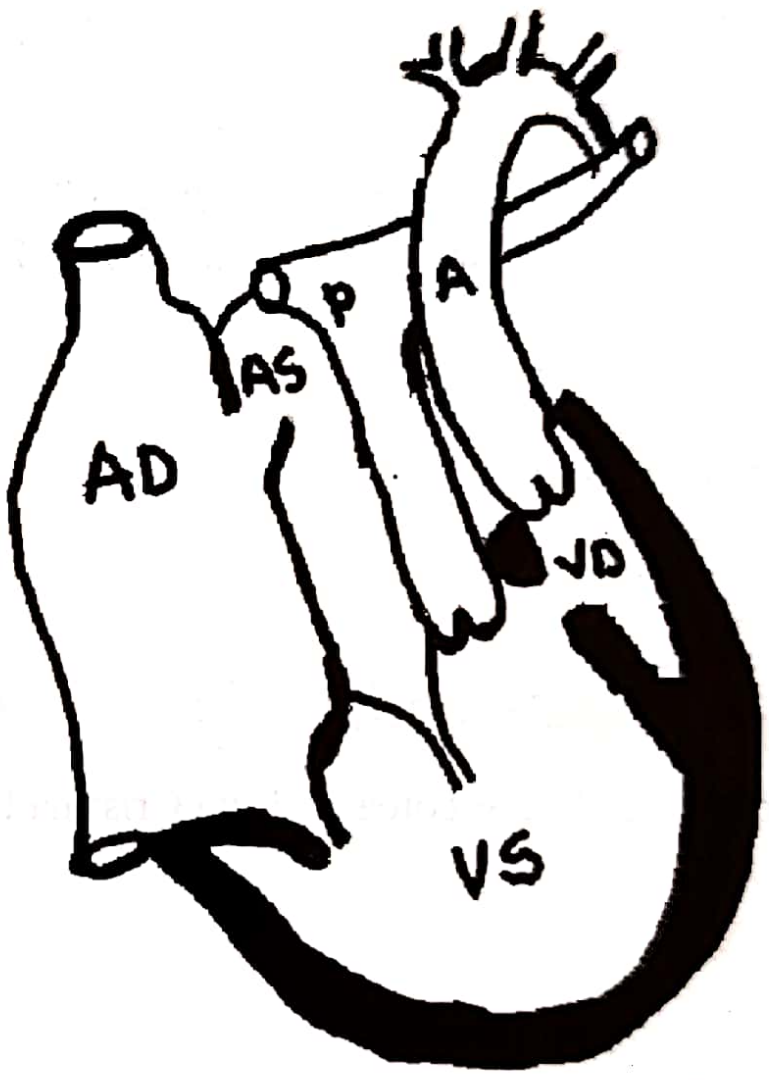

Fig. 46.1. Dublă cale de intrare în ventriculul stâng.

De asemenea, apare frecvent stenoza subpulmonară a ventriculului stâng. În anumite cazuri poate apărea atrezia pulmonară.

Cazurile în care apare concordanţa ventriculo-arterială sunt cele cu defect septal ventricular situat la distanţă de trunchiul pulmonar care provine dintr-un ventricul drept hipoplazic; sunt aşa-numitele „inimi Holmes". În aceste cazuri apare şi stenoza subpulmonară.

Valvele atrio-ventriculare sunt de regulă de tip mitral şi pot fi imperforate sau stenotice. Ţesutul de conducere este de regulă anormal, existând de obicei

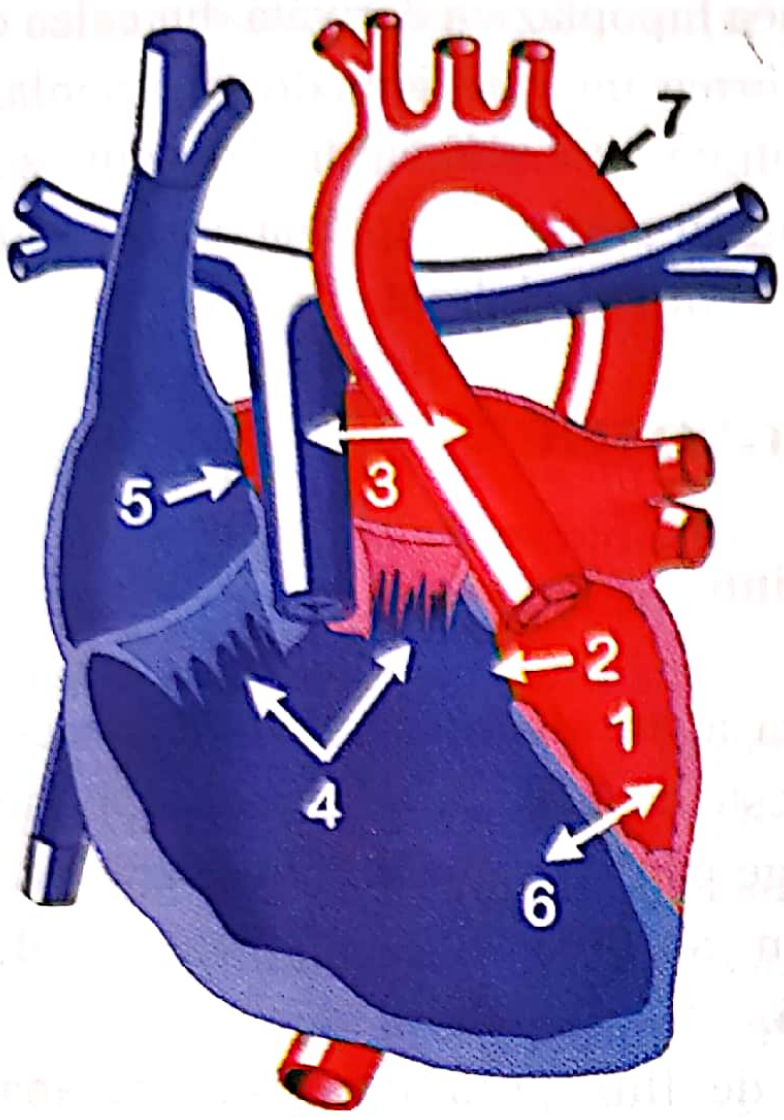

Fig. 46.1. Op TIM. Ventricul stâng cu cale dublă de intrare (**1** – Ventricul drept rudimentar; **2** – Foramen bulbo-ventricular; **3** – Transpoziție de vase mari; **4** – Ventricul stâng cu dublă cale de intrare; **5** – DSA; **6** – Inversiune ventriculară; **7** – Arc aortic stâng) **[18]**.

un nod atrio-ventricular anormal în porțiunea anterioară a ostiului atrio-ventricular drept. Traiectul intraventricular este în funcție de poziția ventriculului drept (stângă sau dreaptă).

Musculatura ventriculului stâng se hipertrofiază relativ repede, iar în cazurile cu conectare ventriculo-arterială discordantă apare și stenoza subaortică.

2.3.2. Dubla cale de intrare în ventriculul drept (Fig. 46.2)

Este caracterizată printr-un ventricul de morfologie dreaptă care primește ambele atrii și cu un ventricul stâng hipoplazic situat inferior și posterior, despărțite printr-un sept interventricular care poate ajunge la crux cordis.

Aranjamentul atrial poate fi de orice tip, dar cel mai frecvent este vorba de un izomerism drept la care se adaugă două valve atrio-ventriculare, dintre care cea stângă poate crea straddling la nivelul ventriculului stâng. Destul de frecvent poate apărea o valvă atrio-ventriculară comună. Ieșirea din ventriculul drept este de tipul *double outlet* sau *single outlet* cu atrezie de pulmonară și aorta care provine din ventriculul drept.

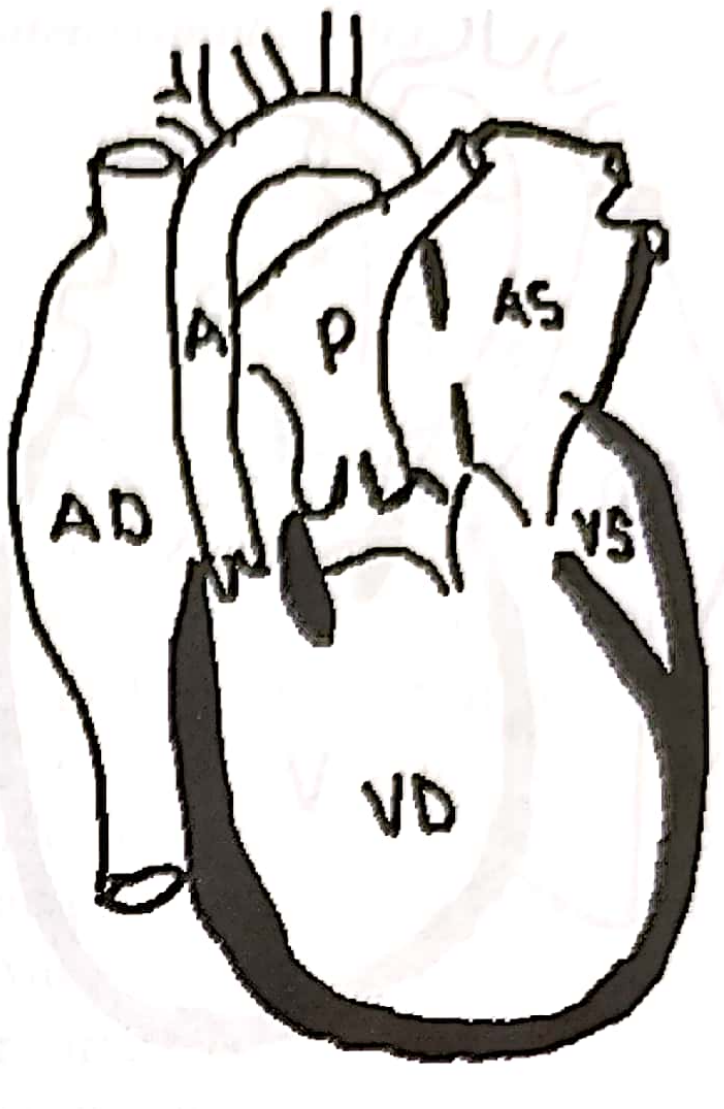

Fig. 46.2. Dublă cale de intrare în ventriculul drept.

În situațiile cu situs normal ventricular, nodul atrio-ventricular este situat posterior în vecinătatea sinusului coronar. În situațiile cu situs normal ventricular, nodul atrio-ventricular este situat posterior în vecinătatea sinusului coronar. În situația de situs inversus ventricular, țesutul de conducere are poziție anormală, cu un nod atrio-ventricular normal și unul mai anterior.

2.3.3. Dubla cale de intrare în ventriculul cu morfologie nedefinită (Fig. 46.3)

Caracteristic este că morfologia este de tip asemănător ventriculului drept la care se asociază de regulă izomerismul atrial și două valve atrio-ventriculare permeabile sau o valvă comună. Calea de ieșire este dublă sau unică cu atrezie pulmonară.

De regulă conectarea ventriculo-arterială este concordantă, iar nodul atrio-ventricular este de obicei aberant, datorită lipsei septului apical, fiind situat posterior sau anterior.

Apare de regulă și stenoza arterială la nivelul infundibular.

2.4. Nomenclatură

Pentru a denumi mai exact această anomalie, s-au utilizat mai mulți termeni: ventricul comun, ventricul unic, ventricul primitiv, cord univentricular, ventricul cu dublă cale de intrare etc.

inv: 177317

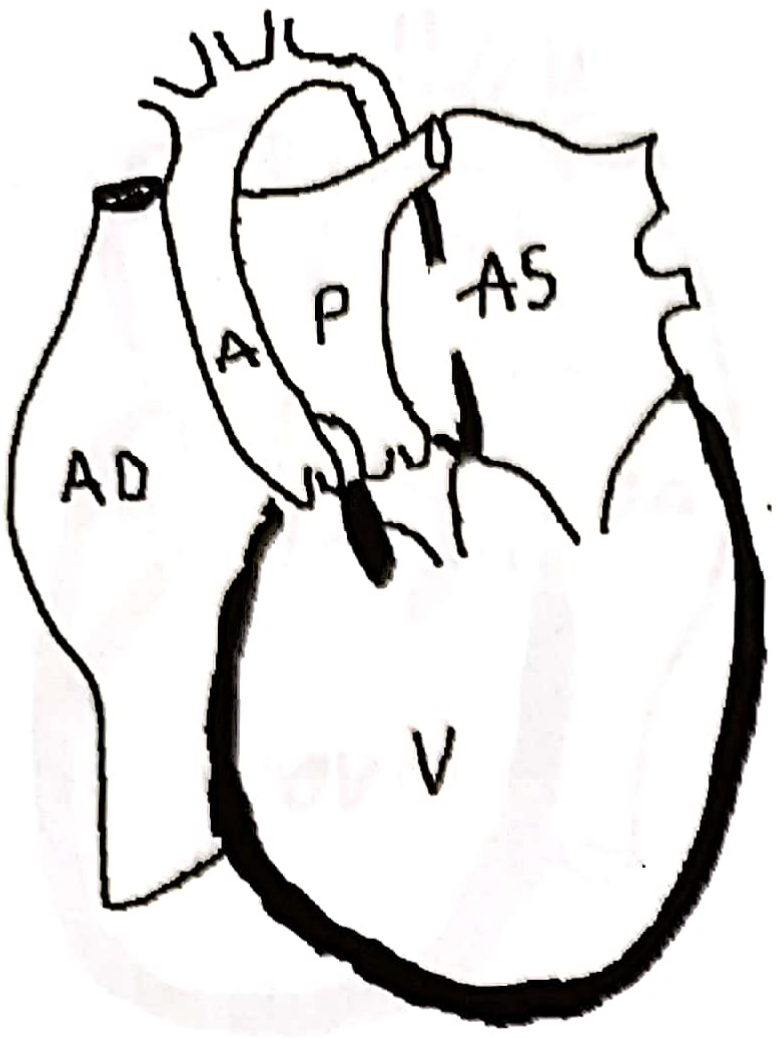

Fig. 46.3. Dublă cale de intrare în ventricul cu morfologie nedeterminată.

Există trei tipuri morfologice de inimi cu ventricul unic:

- tipul cu ventricul stâng cu/fără ventricul drept rudimentar;
- tipul cu ventricul drept cu/fără ventricul stâng rudimentar;
- tipul nediferențiat.

La aceste tipuri morfologice principale se adaugă şi celelalte anomalii legate de situsul atrial, tipul de conexiune atrio-ventriculară (intrare dublă, valva atrio-ventriculară dreaptă sau stângă absentă), conexiunea ventriculo-arterială (concordantă, discordantă etc.).

3. ETIOPATOGENEZĂ

Este o boală congenitală a cărei origine se leagă de faptul că joncțiunea atrio-ventriculară în întregime se conectează la calea de intrare a tubului cardiac primitiv, în timp ce componenta arterială se conectează la porțiunea de ieşire.

Nedezvoltarea celor două componente trabeculare ce vor da naştere celor două ventricule odată cu dezvoltarea septului interventricular va duce la formarea unui ventricul solitar. Dacă cele două pungi trabeculare care formează ventriculele se conectează doar la porțiunea de intrare a ansei ventriculare, rezultă dubla cale de intrare în ventriculul stâng.

Porţiunea hipoplazică derivată din calea de ieşire a ansei va forma un ventricul drept hipoplazic. Când calea de intrare a tubului cardiac primitiv se transferă în întregime în porțiunea apicală, apare dubla cale de intrare din ventriculul drept.

4. DIAGNOSTIC

4.1. Clinic

Cianoza apare doar la jumătate din cazuri de la naştere şi este dată de gradul stenozei pulmonare, care poate merge până la atrezia pulmonară. La aceasta se adaugă un suflu sistolic de ejecție de stenoză pulmonară.

În caz de flux pulmonar excesiv, apare un tril sistolic în spațiul III intercostal, zgomotul I fiind normal, iar zgomotul II unic. În caz de stenoză a valvei atrio-ventriculare apare un suflu diastolic, iar când apare boala vasculara pulmonară se manifestă un click de ejecție, accentuarea şi dedublarea zgomotului II şi suflu diastolic de insuficiență pulmonară.

4.2. Paraclinic

4.2.1. Radiografia toracică

În caz de creştere a circulației pulmonare, avem cardiomegalie importantă şi cianoză severă. Dacă circulația pulmonară este săracă, avem cardiomegalie discretă sau un cord de dimensiuni normale. Dacă este vorba de hipertensiune pulmonară severă, cordul este normal sau uşor mărit, iar ramurile arterelor pulmonare sunt mult mărite.

4.2.2. Electrocardiografia

Rigby **[5]** a împărțit electrocardiogramele pacienților în 4 grupuri: cu dominanță ventriculară dreaptă, cu dominanță ventriculară stângă, tipul balansat şi tipul cu unde S adânci în precordiale.

Astfel, autorul a constatat prezența dominanței stângi în peste 80% dintre cazurile cu dublă cale de ieşire din ventriculul stâng şi a dominanței drepte în peste 94% dintre cei cu dublă cale de ieşire din ventriculul drept.

O altă caracteristică pentru obstrucţia subaortică datorată unui DSV restrictiv este apariţia undelor T inversate şi a subdenivelărilor segmentelor ST în precordialele stângi.

4.2.3. Ecografia transtoracică

Metoda [5] îşi propune să identifice două valve atrio-ventriculare care se deschid într-un singur ventricul. Din secţiunile apicală şi subcostală se pot evidenţia atât atriile, cât şi prezenţa valvelor atrio-ventriculare. Uneori o valvă poate fi imperforată sau poate exista o valvă comună sau una din ele poate fi în poziţie de straddling în raport cu un ventricul. Trebuie diferenţiată valva comună de valva unică, diferenţa fiind dată de prezenţa sau nu a unui ostiu atrio-ventricular unic. Acesta coincide în toate cazurile cu prezenţa unui defect septal atrial tip ostium primum.

În cazurile cu dominanţa ventriculului stâng, ventriculul drept este situat antero-superior, spre deosebire de cazurile cu dominanţă dreaptă, când ventriculul stâng este situat posterior şi inferior. Celălalt ventricul este rudimentar sau hipoplazic; când lipseşte, avem de-a face cu ventricul cu morfologie nedeterminată (**Fig. 46.3**).

Conexiunile ventriculo-arteriale se studiază din incidenţele ax lung şi subcostală. Astfel se vizualizează aorta, pulmonara şi eventualele obstacole situate dedesubt.

Tot ecografia dă date precise legate de defectul septal ventricular care poate fi perimembranos, muscular, dublu implicat etc.

Morfologia valvelor atrio-ventriculare se studiază tot ecografic, necesitând examinare atentă aparatul valvular, subvalvular şi muşchii papilari. Ecografia Doppler dă date despre regurgitările valvulare.

Ecografia fetală este o metodă care câştigă din ce în ce mai mult teren, iar diagnosticul antenatal devine foarte important.

4.2.4. Rezonanţa magnetică nucleară

Este extrem de utilă în stabilirea unui diagnostic de precizie în completarea diagnosticului ecografic. Metoda poate aprecia performanţa ventriculului dominant, mai ales în dinamică, după corecţiile chirurgicale.

4.2.5. Cateterismul cardiac

Este important pentru măsurarea rezistenţelor pulmonare şi sistemice, pentru identificarea sau excluderea stenozei atrio-ventriculare stângi (prin pătrunderea retrogradă a cateterului dinspre ventricul spre atriu); cateterizarea arterelor pulmonare este importantă atât pentru aprecierea fluxului pulmonar, cât şi pentru studiul morfologiei acestora.

Angiografia este importantă pentru aprecierea defectului septal ventricular şi pentru evidenţierea incompetenţei valvei atrio-ventriculare. De asemenea, serveşte la identificarea raporturilor dintre ventricul şi arterele maari (concordanţă sau discordanţa ventriculo-arterială). Angiografia pulmonară ajută la aprecierea diametrelor arterelor pulmonare şi ale ramurilor acestora, necesare în chirurgia paliativă.

4.3. Diagnosticul diferenţial

Se face cu alte malformaţii congenitale complexe, cum ar fi transpoziţia necorectată de mari vase, atrezia de tricuspidă, dubla cale de ieşire din ventriculul drept, cordul stâng hipoplazic etc. Caracteristicile morfologice sunt identificabile în toate aceste malformaţii prin ecocardiografie.

Astfel, în transpoziţia necorectată de vase mari, există de regulă două ventricule balansaţi şi un defect septal ventricular cu discordanţă ventriculo-arterială.

Atrezia de tricuspidă prezintă un ventricul drept caracteristic morfologic; cordul stâng hipoplazic poate să aibă atrezie de valvă mitrală, de regulă există însă anomalii şi la nivelul valvei aortice, aortei ascendente, crosei cu circulaţie asigurată prin canalul arterial.

5. ISTORIA NATURALĂ

Istoria naturală este grevată de o mortalitate de peste 80% în primul an de viaţă la cazurile neoperate. Factorii de risc crescut de deces sunt reprezentaţi de izomerismul atrial, obstrucţia drenajului venos sistemic, atrezia pulmonară, prezenţa unei valve atrio-ventriculare comune.

Cazurile cu dublă cale de intrare în ventriculul stâng şi discordanţă ventriculo-atrială cu situs solitus atrial au şansa de supravieţuire la 10 ani de 90% fără operaţie. Atrezia valvei mitrale este un factor de risc de deces major.

6. TRATAMENTUL CHIRURGICAL

Mijloace de tratament

6.1. Tratamentul medical

Constă în administrarea prostaglandinei E_1 pentru meţinerea patenţei ductului arterial la cei cu circulaţia dependentă de canalul arterial. Dacă nu se obţine un efect de ameliorare, este vorba de obstrucţia circulaţiei venoase pulmonare şi atunci intervenţia chirurgicală se impune de urgenţă. La cei care prezintă circulaţie venoasă normală, tratamentul constă în manevre ce urmăresc creşterea rezistenţelor vasculare pulmonare pentru a deriva sângele către circulaţia sistemică.

6.2. Tratamentul chirurgical paliativ

Scopurile tratamentului chirurgical paliativ sunt:
- obţinerea unui flux pulmonar corespunzător;
- limitarea sau prevenirea hipertrofiei ventriculului dominant.

Aceste scopuri se realizează prin banding de trunchi pulmonar în cazurile cu flux pulmonar prea mare şi prin şuntul sistemico-pulmonar de tip Blalock-Taussig modificat în cazul în care acesta este sărac.

Banding-ul de arteră pulmonară are ca scop limitarea fluxului sanguin pulmonar. Calea de abord este toracotomia stângă sau sternotomia mediană, mărimea acesteia fiind calculată prin metoda Trusler. Un inconvenient al banding-ului este producerea obstrucţiei subaortice.

Şuntul sistemico-pulmonar de tip Blalock-Taussig modificat se adresează cazurilor cu flux pulmonar redus. Se efectuează între artera subclaviculară şi arterele pulmonare cu o proteză de Gore-Tex.

Şuntul bidirecţional cavo-pulmonar constă dintr-o anastomoză termino-laterală între vena cavă superioară şi ramura dreaptă a arterei pulmonare.

Şuntul are ca efect reducerea încărcării volumice a ventriculului dominant şi evitarea regurgitării valvulare. Dacă la început au fost discuţii legate de vârsta la care şuntul poate fi efectuat, azi este unanim acceptat că acesta se poate realiza şi înainte de vârsta de 6 luni, dar nu mai devreme de vârsta de o lună.

Septectomia atrială se foloseşte ca metodă de paliaţie la cei cu stenoza valvei atrio-ventriculare stângi.

Obstrucţia subaortică produsă de defectul septal ventricular se poate rezolva prin mai multe procedee chirurgicale.

Primul constă în lărgirea defectului septal ventricular şi îndepărtarea zonei obstructive, pe cale aortică sau ventriculară. Procedeul poate duce la bloc complet.

O altă metodă este una de evitare a producerii obstrucţiei prin efectuarea unui switch arterial, lăsând defectul septal ventricular să restricţioneze fluxul sanguin pulmonar.

La cei cu ventriculul stâng dominant şi discordanţă ventriculo-arterială, se poate efectua o anastomoză între trunchiul pulmonarei şi aorta ascendentă, fluxul pulmonar fiind asigurat de un şunt între arterele sistemice şi pulmonare.

6.3. Tratamentul chirurgical definitiv

Constă în corecţia de tip Fontan, închiderea valvei atrio-ventriculare drepte şi septarea ventriculului.

Corecţia de tip Fontan necesită desfiinţarea valvei atrio-ventriculare drepte şi se poate efectua printr-un tunel intraatrial sau printr-un tub extracardiac, de regulă cu fenestrarea tubului pentru reducerea drenajului pleural **[16]**.

Operaţia Fontan se face astăzi cu o mortalitate mică în majoritatea centrelor din lume, aceasta fiind în jur de 2% **[17]**.

Mortalitatea şi morbiditatea la distanţă sunt şi ele încurajatoare, pacienţii având în general o stare generală bună timp îndelungat.

Închiderea prin sutură a valvei atrio-ventriculare drepte se face când aceasta este insuficientă, procedeul fiind parte a operaţiei Fontan. De regulă se închide chirurgical valva atrio-ventriculară dreaptă. Închiderea se face cu un petic de poliester în aşa fel încât să se evite blocul cardiac, prin sutura acestuia la o distanţă de minimum 5 mm de inel.

Un alt fir de sutură se va trece prin punctul din mijlocul fiecărei cuspe şi apoi prin centrul peticului pentru a se evita deschiderea valvei dedesubtul peticului (**Fig. 46.4**).

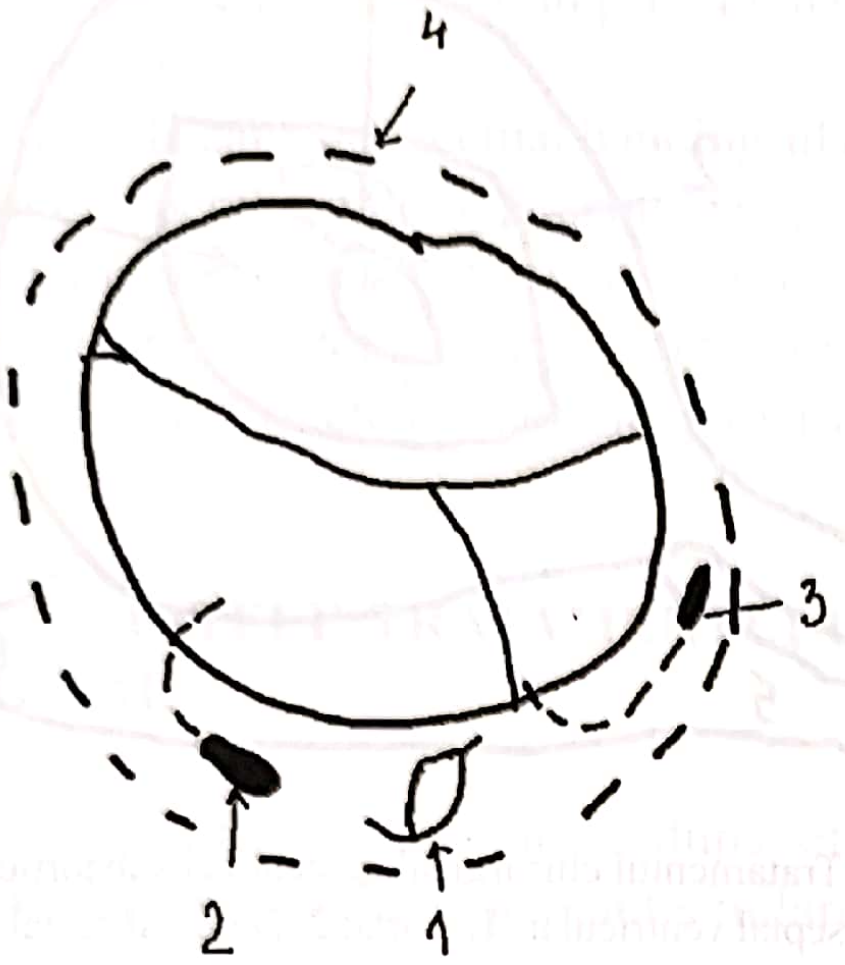

Fig. 46.4. Închiderea ostiului valvei atrio-ventriculare prin sutura unui petic cu evitarea țesutului de conducere: **1.** Ostiul sinusului coronar; **2.** Nodul atrio-ventricular posterior; **3.** Nodul atrio-ventricular anterior; **4.** Linia de sutură a peticului.

Septarea are ca scop obținerea a două ventricule egale ca mărime și crearea unui flux sanguin neobstructiv dinspre atriul drept spre valva atrio-ventriculară, ventricul și trunchiul pulmonar, respectiv dinspre atriul stâng spre ventricul și aortă. Aceasta se realizează cu ajutorul unui petic de teflon sau poliester, care trebuie să fie foarte atent dimensionat, deoarece un petic prea mare va proemina în ventriculul drept, ducând la afectarea contractilității acestuia, iar unul prea mic se poate desprinde.

Scopurile intervenției de septare ventriculară sunt:

- realizarea unei partiții egale pentru cele două ventricule;
- dirijarea corespunzătoare a sângelui din atriul drept spre pulmonară și din cel stâng spre aortă;
- evitarea lezării arterelor coronare prin efectuarea suturilor în interiorul cavității ventriculare.

Calea de abord poate fi prin atriul drept și valva atrio-ventriculară dreaptă și pe cale ventriculară în gură de pește (**Fig. 46.5**).

Se folosește bypass-ul cardio-pulmonar total, cu pacientul în hipotermie profundă la 18–20°C. Se poate recurge și la mici perioade de oprire circulatorie totală, pentru a vizualiza mai bine elementele anatomice.

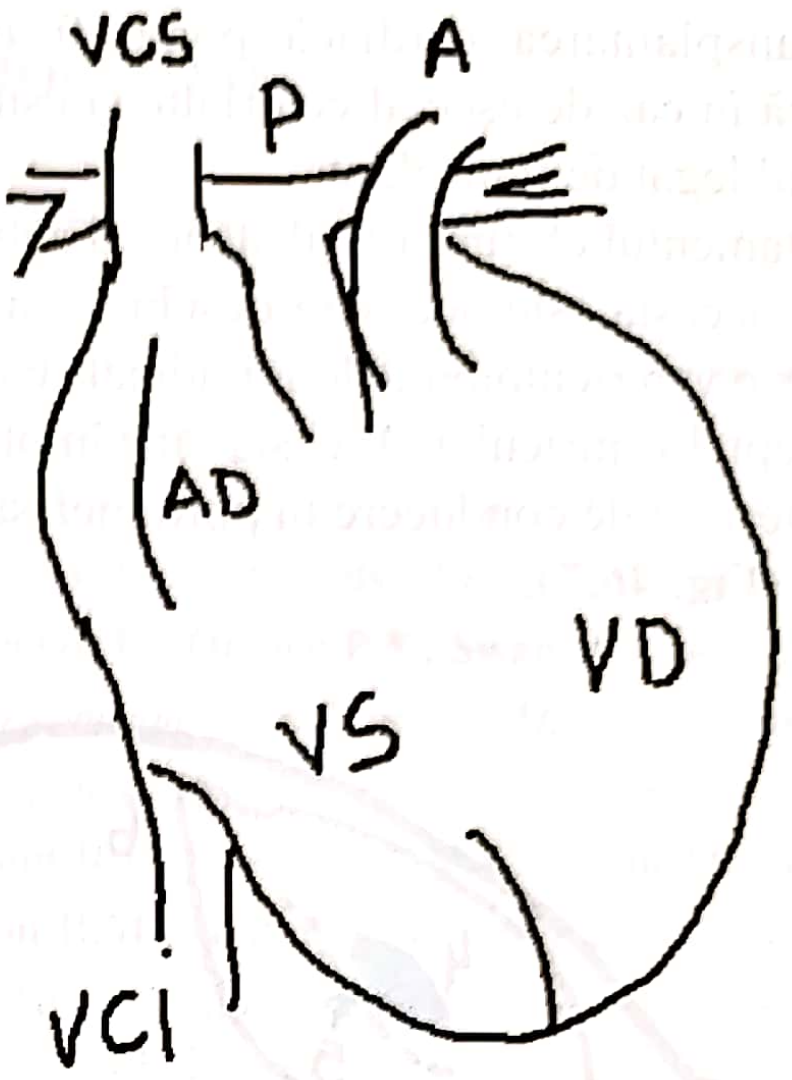

Fig. 46.5. Calea de abord în operația de septare ventriculară (atrială dreaptă și/sau ventriculară).

Se explorează apoi interiorul ventriculului dominant, identificându-se defectul septal ventricular, valva atrio-ventriculară stângă și zona subpulmonară. Se trec apoi fire separate de poliester 2/0 care se strâng și se înnoadă în așa fel încât să rămână aorta cu valva atrio-ventriculară stângă și defectul septal separate de valva atrio-ventriculară dreaptă și trunchiul pulmonar (**Fig. 46.6**).

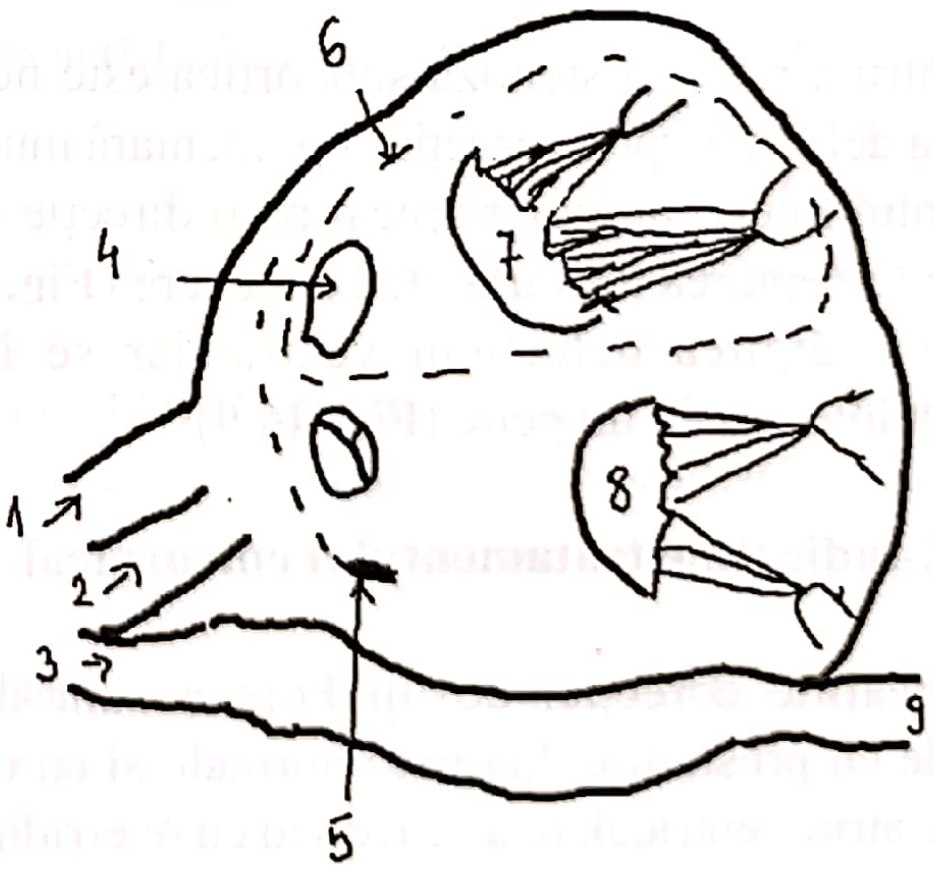

Fig. 46.6. Septarea ventriculară: **1.** Aorta; **2.** Trunchiul pulmonar; **3.** Vena cavă superioară; **4.** Defectul septal ventricular; **5.** Nodul atrio-ventricular; **6.** Traiectul petic de septare ventriculară; **7.** Valva atrio-ventriculară stângă; **8.** Valva atrio-ventriculară dreaptă.

IV. Transplantarea cardiacă poate fi o opțiune terapeutică în caz de eșec al celorlalte și este descrisă la capitolul legat de transplant.

V. Tratamentul chirurgical al stenozei subaortice.

Pentru aceasta este necesară deschiderea ventriculului printr-o ventriculotomie longitudinală care expune defectul septal ventricular. Aceasta vine întotdeauna în raport cu țesutul de conducere în porțiunea sa postero-inferioară (**Fig. 46.7**).

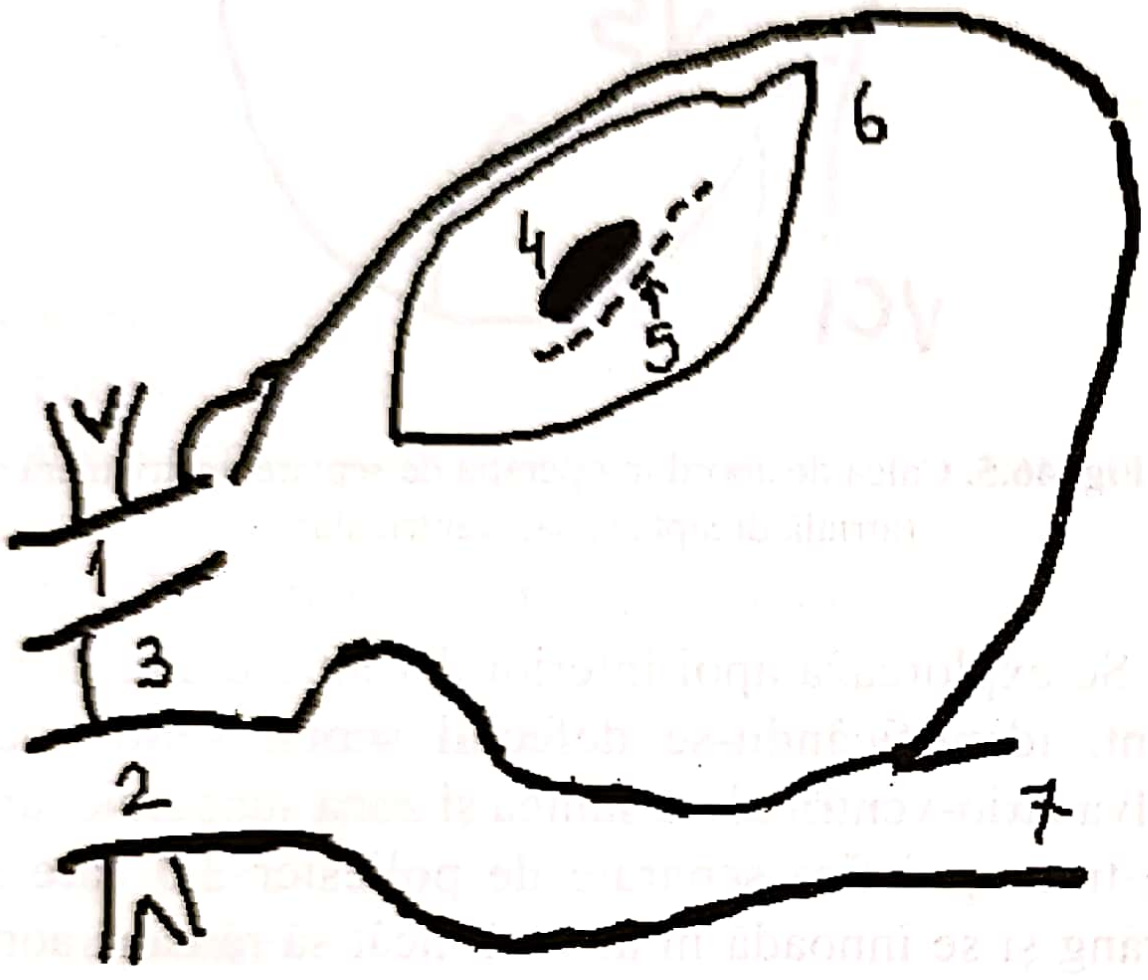

Fig. 46.7. Raportul defectului septal ventricular cu țesutul de conducere: **1.** Aorta; **2.** Vena cavă superioară; **3.** Trunchiul pulmonar; **4.** Defectul septal ventricular; **5.** Țesutul de conducere; **6.** Ventriculul comun; **7.** Vena cavă inferioară.

Pentru a rezolva stenoza subaortică este necesară mărirea defectului prin rezecția suplimentară musculară din septul interventricular apical pe o direcție care să evite interceptarea țesutului de conducere (**Fig. 46.8**).

După lărgirea defectului ventricular se închide ventriculotomia cu un petic (**Fig. 46.9**).

6.4. Indicațiile tratamentului chirurgical

Indicațiile corecției de tip Fontan sunt date de cazurile cu presiuni pulmonare normale și cu una din valvele atrio-ventriculare atretice sau cu overriding care împiedică corecția la două ventricule (adică septarea ventriculară).

În general, aproape toate cazurile de ventricul cu dublă cale de intrare au indicație de operație Fontan.

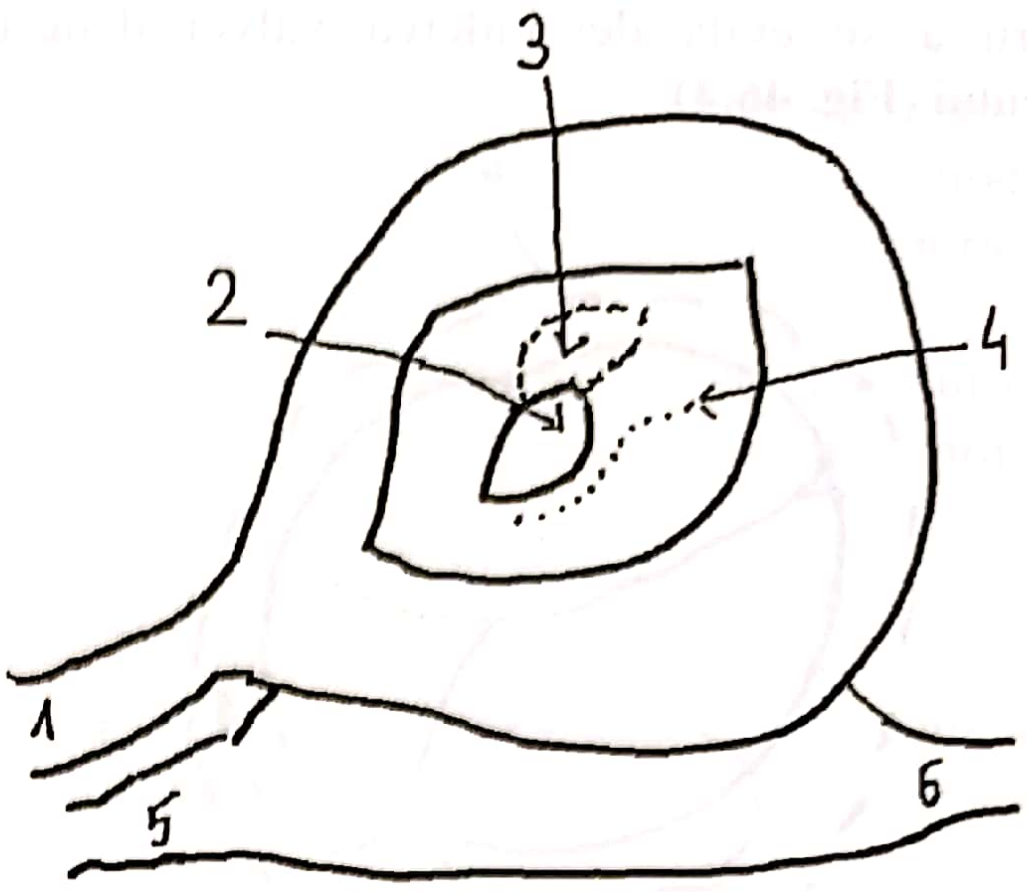

Fig. 46.8. Tratamentul chirurgical al stenozei subaortice – lărgirea defectului septal ventricular: **1.** Aorta; **2.** Defectul septal ventricular; **3.** Zona de lărgire în septul ventricular apical; **4.** Țesutul de conducere; **5.** Vena cavă superioară; **6.** Vena cavă inferioară.

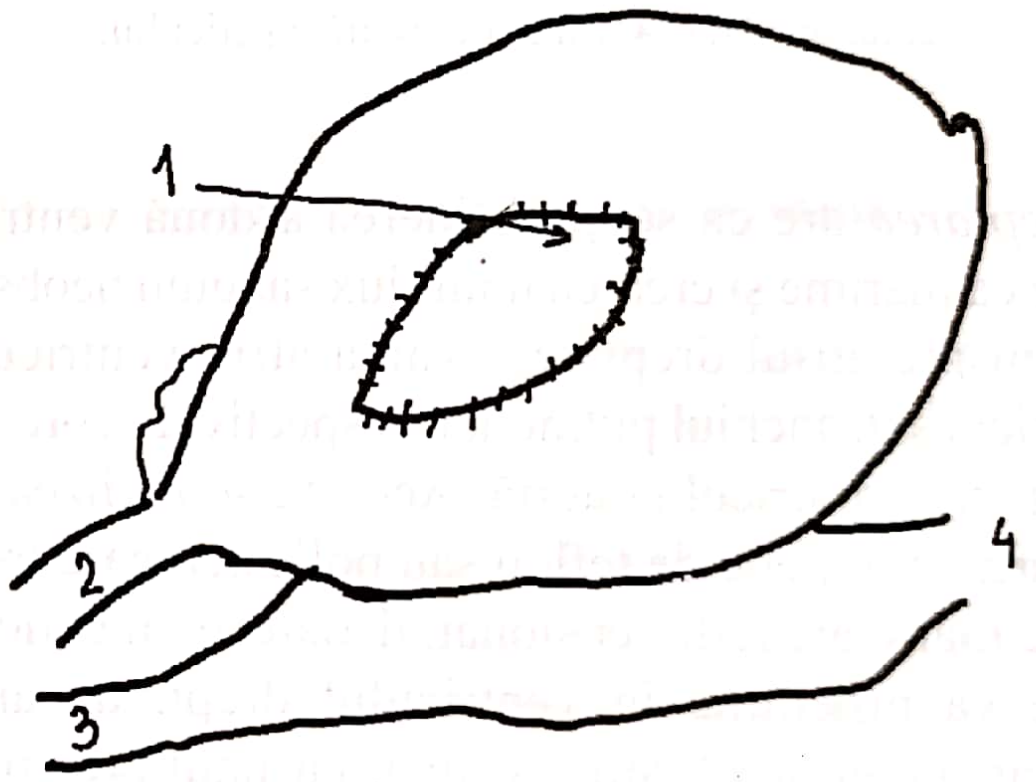

Fig. 46.9. Închiderea ventriculului cu petic: **1.** Petic de pericard; **2.** Aorta; **3.** Vena cavă superioară; **4.** Vena cavă inferioară.

Septarea ventriculară se adresează unui număr mai restrâns de cazuri (aproximativ un sfert). Pentru aceasta este necesară existența a două valve atrio-ventriculare competente și fără stradlling sau overriding cu conectare ventriculo-arterială concordantă. De regulă, obstrucția subarterială trebuie să fie absentă.

Vârsta optimă pentru septare este primul până la al doilea an al vieții.

Transplantul cardiac se rezumă la cazurile la care atât septarea, cât și corecția la cordul de tip Fontan nu se pot efectua, precum în caz de boală vasculară pulmonară, obstrucție severă subarterială. Este bine ca transplantarea să se facă urgent, în prima lună de viață dacă este posibil.

La pacienții la care s-a efectuat banding-ul de arteră pulmonară ca operație paliativă, septarea se contraindică datorită hipertrofiei ventriculare sau regurgitării atrio-ventriculare. Operația Fontan intră în discuție cu condiția reparării perfecte a insuficienței valvei atrioventriculare.

7. REZULTATELE TRATAMENTULUI CHIRURGICAL

Rezultatele chirurgiei paliative după efectuarea derivațiilor sistemico-pulmonare sunt similare cu cele de după bandingul de arteră pulmonară, cu supraviețuiri cuprinse între 75 şi 80% la un an, respectiv între 40 şi 50% la 5 ani. Franklin obține o supraviețuire la un an de 84% şi la 5 ani de 62% **[14]**.

Operația de lărgire a defectului septal ventricular, asociată cu plastia de lărgire ventriculară, are în general rezultate bune, uneori grevate de apariția blocului atrioventricular, dar cu recurențe minime ale obstrucției subaortice.

Operația de switch arterial pentru a evita obstrucția subaortică, transformând-o în obstrucție subpulmonară, este dificilă în aceste condiții, dar cu bune rezultate în ce priveşte leziunea subaortică.

Rezultatele septării ventriculare pentru ventriculul cu dublă cale de intrare au înregistrat inițial o mare mortalitate (43% pe o statistică a lui McGoon la Mayo Clinic). Factorii de risc de deces au fost defectul septal ventricular obstructiv şi dimensiunile reduse ale cordului.

Imai **[15]** a obținut rezultate bune cu septarea, cu o mortalitate inițială de 5,3% şi o supraviețuire de 78%. Autorul a identificat printre factorii de risc de deces gradientul presional mare dintre ventriculul dominant şi arterele pulmonare şi creşterea presiunii enddiastolice a ventriculului dominant. Autorii au subliniat că septarea se va face doar dacă volumele celor două ventricule indexate la suprafața corporeală depăşesc 180 ml/m^2.

Astfel, ei recomandă efectuarea la început a unui banding la cei cu flux pulmonar crescut de efectuarea septării ventriculare până la vârsta de un an.

BIBLIOGRAFIE

1. **Holmes A.F.,** *Case of malformation of the heart*, „Trans. Med. Chir. Soc. Edinbourgh", 1824, 1: 252.
2. **Rokitansky C.F.,** *Die Defecte der scheidewnde des Herzens*, Wielhelm Braumuller, Vienna, 1875, p. 27.
3. **Taussig H.B.,** *A single ventricle with a diminutive outlet chamber*, „J. Tech. Methods", 19, 1939, p. 120.
4. **Van Praagh R., Ongley P.A., Swan H.J.,** *Anatomic types of single or common ventricle in man. Morphologic and geometric aspects of 60 necropsied cases*, „Am. J. Cardiol.", 1964, 3: 367.
5. **Anderson R.H., Macartney F.J., Tynan M., Becker A.E., Freedom R.M., Godman M.J. et al.,** *Univentricular atrioventricular connection: single ventricle trap unsprung*, „Pediatr. Cardiol.", 1983, 4: 273.
6. **Muller W.H., Damman J.F. Jr.,** *Treatment of certain congenital malformations of the heart by the creation of pulmonic stenosis to reduce pulmonary hypertension and excessive pulmonary blood flow (a preliminary report)*, „Surg. Gynecol. Obstet.", 1952, 95: 213.
7. **McGoon D.C., Kanielson G.K., Ritter D.G., Wallace R.B., Maloney J.D., Marcelletti C.,** *Correction of the univentricular heart having two atrio-ventricular valves*, „J. Thoracic. and Cardiovasc. Surg.", 74, 1977, p. 218.
8. **Yacoub M.H., Radley-Smith R.,** *Use of a valved conduit from right atrium to pulmonary artery for „correction" of single ventricle*, „Circulation", 1976, 54: III63.
9. **Neches W.H., Park S.C., Lenox C.C., Zuberbuhler J.R., Bahnson H.T.,** *Tricuspid atresia with transposition of the great arteries and closing ventricular septal defect. Successful palliation by banking of the pulmonary artery and creation of an aorticopulmonary window*, „J. Thorac. Cardiovasc. Surg.", 1973, 65: 538.
10. **Jacobs M.L., Rychik J., Donofrio M.T., Nicolson S.C., Murphy J.D. et al.,** *Avoidance of subaortic obstruction in staged management of single ventricle*, „Ann. Thorac. Surg.", 1995, 60: S543.
11. **Freedom R.M., Williams W.G., Fowler R.S., Trusler G.A., Rowe R.D..** *Tricuspid atresia, transposition of the great arteries, and banded pulmonary artery. Repair by arterial switch, coronary artery reimplantation and right atrio-ventricular valved conduit*, „J. Thorac. Cardiovasc. Surg.", 1980, 80: 621.
12. **Kirklin/Barratt-Boyes.** *Cardiac Surgery*, ed. 3, vol. 2, Elsevier Science, Philadelphia, 2003, p. 1586.

VENTRICULUL STÂNG CU DUBLĂ CALE DE IEȘIRE

SECȚIUNEA III

CAPITOLUL 47

ALEXANDRU CIUCU

- **1. DEFINIȚIE**
- **2. ISTORIC**
- **3. EMBRIOGENEZĂ**
- **4. MORFOLOGIE**
  - 4.1. Defectul de sept ventricular
  - 4.2. Conusul subaortic. Conusul subpulmonar
  - 4.3. Anomaliile cardiace asociate
  - 4.4. Țesutul de conducere
- **5. FIZIOPATOLOGIE**
- **6. DIAGNOSTIC**
- **7. ISTORIA NATURALĂ**
- **8. TRATAMENT**
  - 8.1. Principii generale de tratament chirurgical
    - 8.1.1. Tehnica de bypass cardio-pulmonar și de protecție miocardică
    - 8.1.2. Bilanț lezional
    - 8.1.3. Indicații operatorii
  - 8.2. DOLV asociat cu stenoză pulmonară
    - 8.2.1. Corecție totală intraventriculară
    - 8.2.2. Translocarea arterei pulmonare
    - 8.2.3. Procedeul REV (Réconstruction à l'Étage Ventriculaire, Operația Lecompte)
    - 8.2.4. Procedeul Rastelli este o alternativă la operația Lecompte
  - 8.3. DOLV fără stenoză pulmonară
  - 8.4. DOLV cu hipoplazie de valvă tricuspidă și de ventricul drept
- **9. PROGNOSTIC. REGIM DE VIAȚĂ. DISPENSARIZARE**
- **Op TIM. PROPUNERI: NOMENCLATURĂ. DIAGNOSTIC. TRATAMENT – STS–EACTS**
- **BIBLIOGRAFIE**

Redactare medicală: Ion Socoteanu, Iulia Cristina Frînculescu, Marius Frînculescu

1. DEFINIȚIE

Ventriculul stâng cu dublă cale de ieșire (DOLV) este o cardiopatie congenitală rară, în care defectul major este localizat la nivelul conexiunii ventriculo-arteriale, ambele artere mari (aorta și artera pulmonară) având origine din ventriculul cu morfologie de ventricul stâng.

2. ISTORIC

Descrierea DOLV se corelează cu dezvoltarea chirurgiei cardiace. Derivația sistemico-pulmonară de tip Potts a fost efectuată pentru prima dată la un caz dovedit ulterior a fi DOLV cu stenoză pulmonară.

În 1967, Sakakibara raportează prima corecție totală intraventiculară într-un caz de DOLV. Ulterior, Kerr și Pacifico realizează corecția DOLV asociat cu stenoză pulmonară, folosind un conduct valvulat extracardiac pentru a conecta ventriculul drept la artera pulmonară **[1]**.

În 1976, Sharratt aplică un procedeu de tip Fontan pentru a corecta fiziologic un caz de DOLV, asociat cu hipoplazie de ventricul drept **[1, 2]**.

3. EMBRIOGENEZĂ

Au existat opinii conform cărora DOLV ar fi o imposibilitate embriologică, dar ele au fost definitiv invalidate de practica chirurgicală care a demonstrat că

DOLV constituie o realitate anatomo-patologică. Pe de altă parte, incidența redusă a DOLV – 0,05% din cardiopatiile congenitale **[3]** – se poate explica utilizând considerente embriologice. În cursul dezvoltării embrionare, ventriculul stâng primitiv nu are inițial cale de ieșire proprie spre niciunul dintre cele două mari vase. În final, în caz de DOLV constituit, ventriculul stâng este în relație directă cu ambele vase mari. Amploarea defectului de conexiune ventriculo-arterială a alimentat probabil negarea teoretică a existenței DOLV.

În embriogeneza DOLV, se produce, pe lângă resorbția fiziologică a conusului subaortic, și o resorbție în exces a conusului subpulmonar **[4]**. Cum resorbția conusului este acompaniată de o deplasare a originii vasului respectiv de la dreapta spre stânga și posterior, resorbția în exces a conusului subpulmonar face ca artera pulmonară să se plaseze „deasupra" ventriculului stâng. De asemenea, prelungirea septală a septului infundibular devine o structură intraventriculară stângă (împreună cu originile marilor vase) și nu se mai inseră între brațele bandeletei septale **[5]**. Între aceste brațe se localizează defectul de sept ventricular, care asigură comunicarea dintre ventriculul drept și cel stâng.

4. MORFOLOGIE

În majoritatea cazurilor de DOLV, atriile sunt în situs solitus, conexiunea atrio-ventriculară este concordantă, iar aorta este plasată normal față de pulmonară (la dreapta și posterior). Sunt descrise însă și cazuri de DOLV cu atrii în situs inversus sau izomerism atrial, DOLV cu conexiune atrio-ventriculară discordantă sau DOLV cu relație anormală între marile vase: laterolateral, aorta anterior și la dreapta, aorta la stânga **[6]**.

4.1. Defectul de sept ventricular

În majoritatea cazurilor de DOLV este prezent un defect de sept ventricular situat între brațele bandeletei septale (localizare cono-ventriculară). Defectul de sept ventricular, în funcție de relația cu marile vase, are următoarele localizări **[2]**:

- subaortic (71% dintre cazuri). Septul infundibular este inserat pe brațul antero-superior al bandeletei septale. Defectul de sept poate fi juxtatricuspid sau/și juxtaaortic. În această din urmă situație, valva aortică este „călare" pe sept și entitatea trebuie diferențiată de transpoziția de vase mari;
- subpulmonar (18% din cazuri). Septul infundibular este inserat pe brațul postero-inferior al bandeletei septale. Artera pulmonară poate emerge parțial din ventriculul drept, iar entitatea începe să semene cu tetralogia Fallot cu defect septal ventricular subpulmonar;
- în relație cu ambele vase (9% dintre cazuri). Septul infundibular este absent, defectul fiind delimitat superior de inelul aortic și de inelul pulmonar. Ambele inele pot fi „călare" pe sept, realizând așa-numita dublă ieșire din ambele ventricule – *double outlet both ventricles*;
- în 2% din cazuri, defectul de sept ventricular este „neangajat" – la distanță de ambele vase mari.

4.2. Conusul subaortic. Conusul subpulmonar

De regulă, conusul subaortic este absent – continuitate mitro-aortică, iar conusul subpulmonar este prezent într-o anumită măsură în ciuda resorbției excesive. Când conusul subpulmonar lipsește, există continuitate între pulmonară și una din valvele atrio-ventriculare. Sunt situații în care ambele conusuri sunt prezente sau în care ambele lipsesc **[1]**.

4.3. Anomaliile cardiace asociate

Majoritatea pacienților cu DOLV (85%) prezintă stenoză pulmonară localizată la nivel valvular sau subvalvular. DOLV se mai poate asocia cu hipoplazia de ventricul drept sau/și de valvă tricuspidă, atrezia tricuspidă, atrezia mitrală și cu boala Ebstein **[2]**.

4.4. Țesutul de conducere

În DOLV, nodul atrio-ventricular și fasciculul HIS sunt localizate normal. Fasciculul HIS este expus lezării intraoperatorii în caz de defect septal ventricular juxtatricuspid (la nivelul marginii postero-inferioare a defectului **[1]**).

5. FIZIOPATOLOGIE

În cazul DOLV cu conexiune atrio-ventriculară concordantă, în ventriculul stâng se realizează mixica sângelui venos sistemic venit din ventriculul drept prin defectul de sept interventricular cu sângele venos pulmonar ajuns în ventriculul stâng prin valva mitrală [6]. Din acest motiv, sângele ejectat în aortă are un grad de desaturare. Tabloul clinic al pacientului cu DOLV este dependent mai ales de prezenţa sau absenţa stenozei pulmonare. Dată fiind frecventa asociere cu stenoza pulmonară, majoritatea pacienţilor cu DOLV prezintă un anumit grad de cianoză. Cianoza poate apărea şi datorită orientării preferenţiale a sângelui desaturat spre aortă în caz de defect septal ventricular subaortic [7]. În absenţa stenozei pulmonare, din cauza presiunilor şi debitului sanguin pulmonar crescut, tabloul clinic este cel de insuficienţă cardiacă congestivă, urmat de constituirea bolii vasculare pulmonare cu hipertensiune pulmonară fixă. În etapa de insuficienţă cardiacă congestivă, cianoza este mai discretă. În caz de DOLV cu conexiune atrio-ventriculară discordantă, sângele venos sistemic trece printr-o valvă mitrală în ventriculul stâng, iar sângele venos pulmonar este recepţionat de ventriculul drept printr-o valvă tricuspidă şi trecut prin defect septal ventricular în ventriculul stâng. Cianoza este mai severă decât în cazurile cu conexiune atrio-ventriculară concordantă [1].

6. DIAGNOSTIC

Examenul clinic, electrocardiografia şi examenul radiologic nu relevă elemente specifice pentru DOLV [3]. Ele nu discern cu certitudine DOLV de defectul septal ventricular mare, tetralogia Fallot, ventriculul drept cu dublă cale de ieşire şi transpoziţia de mari vase.

Ecocardiografia, cineangiografia biplană şi rezonanţa magnetică sunt tehnici imagistice care permit diagnosticul anatomic în DOLV [2]. Cineangiografia biplană, prin injectare de contrast în ventricule, profilează septul interventricular în proiecţia oblic anterior stâng (în cazul unei relaţii spaţiale normale între ventricule) [1]. În acest fel se demonstrează originea ambelor vase mari din ventriculul stâng, poziţia şi numărul defectelor de sept interventricular, existenţa şi natura stenozei pulmonare, dimensiunea şi adecvanţa valvei tricuspide şi a ventriculului drept.

7. ISTORIA NATURALĂ

Istoria naturală a pacienţilor cu DOLV este dependentă de prezenţa sau absenţa stenozei pulmonare. În prezenţa stenozei pulmonare, istoria naturală este asemănătoare cu cea din tetralogia Fallot. În absenţa stenozei pulmonare, istoria naturală este similară cu cea din defectul de sept interventricular de dimensiuni mari. Spre deosebire de acesta, în DOLV nu există tendinţa spontană de închidere a comunicării interventriculare [2].

8. TRATAMENT

8.1. Principii generale de tratament chirurgical

8.1.1. Tehnica de bypass cardio-pulmonar şi de protecţie miocardică [2]:

- canularea aortei ascendente, a venei cave superioare şi a venei cave inferioare;
- hipotermie 18–28° C, flux 1,5 L/min/m^2 cu perioade scurte de flux scăzut 0,5–1,0 L/min/m^2 sau chiar oprire circulatorie;
- ventare a ventriculului stâng prin aspiraţia plasată prin septul interatrial în atriul stâng;
- cardioplegie cu sânge şi cristaloid, hiperkaliemică la 4° C şi administrată la 20–30 minute.

8.1.2. Bilanţ lezional [1, 2]

Inspecţia cordului după deschiderea pericardului orientează asupra tipului de conexiune atrio-ventriculară: concordantă sau discordantă.

Explorarea anatomiei intracardiace prin atriotomie dreaptă. Transtricuspidian se confirmă absenţa originii vreunui vas mare din ventriculul drept şi localizarea „înaltă" antero-superioară a defectului septal ventricular.

Corecţia se efectuează printr-o incizie verticală în porţiunea distală a ventriculului drept. După vizualizarea interiorului ventriculului drept se definesc: localizarea defectului de sept interventricular, originea vaselor mari din ventriculul stâng şi relaţia defectului de sept interventricular cu valvele atrio-ventriculare (mai exact, dacă există sau nu graniţă musculară între defect şi valva tricuspidă) şi în final prezenţa şi natura stenozei pulmonare.

8.1.3. Indicaţii operatorii [1, 2, 8]

De principiu se indică corecţie totală în primul an de viaţă. Intervenţiile paliative (derivaţii sistemico-pulmonare, banding de arteră pulmonară) trebuie evitate.

Necesitatea unui conduct valvulat extracardiac amână momentul corecției totale până la o vârstă la care se poate utiliza un conduct de dimensiuni mai mari. Până la vârsta de doi ani se poate efectua o derivație sistemico-pulmonară, corecția totală efectuându-se la vârsta de 3–5 ani. Indiferent de vârsta la care se utilizează conductul valvulat, pacientul are în perspectivă cel puțin o reintervenție pentru înlocuirea conductului.

În caz de DOLV fără stenoză pulmonară, prezența insuficienței cardiace congestive ar justifica o intervenție paliativă (banding de artera pulmonară) și amânarea corecției totale până la vârsta de 3–5 ani.

În caz de hipoplazie de ventricul drept și valvă tricuspidă (mai exact când diametrul valvei tricuspide este mai mic decât diametrul mediu normal pentru vârstă și suprafața corporală cu mai mult de două derivații standard), corecția este doar funcțională prin utilizarea unui procedeu de tip Fontan.

8.2. DOLV asociat cu stenoză pulmonară

8.2.1. Corecție totală intraventriculară [2]

Este posibilă când inelul pulmonar este de dimensiuni normale (în limita a două derivații standard), iar obstacolul este localizat. Obstacolul se rezecă lucrând prin valva tricuspidă, prin valva pulmonară sau printr-o ventriculotomie dreaptă. Prin ventriculotomie dreaptă distală, verticală sau transversală, defectul de sept interventricular este închis în așa fel încât ventriculul drept să ejecteze în artera pulmonară.

8.2.2. Translocarea arterei pulmonare [1, 2, 9]

Se are în vedere atunci când obstacolul pulmonar este localizat strict subvalvular dar este strâns și întins, iar corecția intraventriculară nu este realizabilă.

Schema intervenției este următoarea:
- abord prin ventriculotomie dreaptă verticală;
- prin defectul de sept interventricular se suturează zona subpulmonară;
- trunchiul arterei pulmonare, împreună cu valva pulmonară intactă, se disecă și se detașează de baza ventriculului stâng, evitând lezarea arterelor coronare;
- defectul de sept interventricular se închide cu un petic
- artera pulmonară este translocată anterior; sectorul posterior al inelului pulmonar este suturat la polul superior al ventriculotomiei drepte, completându-se joncțiunea ventricul drept – arteră pulmonară cu un petic de pericard autolog.

8.2.3. Procedeul REV (Réconstruction à l'étage ventriculaire, Operația Lecompte) [1, 8]

Se recurge la REV când obstacolul subpulmonar este asociat cu hipoplazie de inel pulmonar. Lărgirea cu petic transanular iese din calcul, deoarece artera interventriculară anterioară trece imediat inferior de inelul valvular pulmonar. Insuficiența pulmonară reziduală este bine tolerată. Operația Lecompte presupune închiderea zonei subpulmonare (sau suturarea valvei pulmonare prin trunchiul arterei pulmonare), închiderea DSV cu petic prin ventriculotomie dreaptă și conectarea trunchiului arterei pulmonare la polul superior al ventriculotomiei drepte, utilizând pentru completarea joncțiunii un petic de pericard autolog.

8.2.4. Procedeul Rastelli este o alternativă la operația Lecompte [1, 2]

În acest caz, conectarea ventriculului drept la artera pulmonară se face prin intermediul unui conduct valvulat extracardiac (homogrefă).

8.3. DOLV fără stenoză pulmonară

Se indică de principiu corecția totală intraventriculară **[2]**. În situația în care aceasta nu este posibilă, se recurge la procedeul Rastelli. Alternativ, se închide defectul de sept interventricular, astfel încât ejecția ventriculului drept se face în aortă, artera pulmonară rămânând conectată la ventriculul stâng. Concordanța ventriculo-arterială se restabilește prin switch arterial **[1, 2, 8]**. Teoretic se poate efectua și operația Lecompte, dar nu este recomandată la pacienții fără stenoză pulmonară preoperatorie, deoarece aceștia nu tolerează insuficiența pulmonară reziduală operației Lecompte.

8.4. DOLV cu hipoplazie de valvă tricuspidă şi de ventricul drept [1, 2]

În acest caz, este exclusă corecţia biventriculară, urmărindu-se o corecţie fiziologică (nu anatomică), care constă în deconectarea circulaţiei pulmonare de circulaţia sistemică. La vârsta de 6 luni se practică o anastomoză cavo-pulmonară bidirecţională. La vârsta de 1–2 ani se realizează conexiunea cavo-pulmonară totală. Între 3 şi 6 luni, în funcţie de situaţie (prezenţa stenozei pulmonare, debit sanguin şi presiuni crescute în artera pulmonară), se pot efectua intervenţii paliative – derivaţie sistemico-pulmonară, respectiv banding de arteră pulmonară.

9. PROGNOSTIC. REGIM DE VIAŢĂ. DISPENSARIZARE

Raritatea DOLV, variabilitatea morfologică şi procedurală nu permit existenţa unor serii semnificative de cazuri pe baza cărora să se elaboreze consideraţii prognostice sau referitoare la stilul de viaţă. Acestea e posibil să fie similare cu cele din defectul de sept ventricular, dubla cale de ieşire din ventriculul drept, tetralogia Fallot şi transpoziţia de mari vase [1]. Pacienţii cu conduct valvulat extracardiac trebuie urmăriţi pentru depistarea precoce a degenerescenţei de conduct, situaţie care impune reintervenţia.

Postoperator, este recomandată profilaxia endocarditei infecţioase cu ocazia manevrelor invazive.

Dispensarizarea constă în control cardiologic, inclusiv ecocardiografie transtoracică, la 1, 3, 6 şi 12 luni în primul an postoperator, la şase luni în al doilea an şi anual ulterior.

Op TIM. PROPUNERI: NOMENCLATURĂ. DIAGNOSTIC. TRATAMENT – STS-EACTS*

VENTRICULUL DREPT CU DUBLĂ CALE DE IEŞIRE

I. Definiţie

Ventriculul drept cu cale dublă de ieşire (VDCDI) cuprinde un spectru larg de malformaţii cardiace, situate morfologic între DSV cu aorta călare şi transpoziţia de artere mari cu DSV. Este definit ca tipul de conexiune ventriculo-arterială în care ambele vase mari provin complet sau predominant din ventriculul drept.

Una dintre problemele legate de nosologie este deosebirea între VDCDI şi tetralogia Fallot. Unii autori folosesc termenul de VDCDI atunci când aorta provine mai mult de 50% din VD, alţii când aorta provine mai mult de 90% din VD, iar alţii doar când nu există continuitate fibroasă între valvele mitrală şi aortică.

II. Nomenclatură

Nivelul 1

Ventricul drept cu cale dublă de ieşire (VDCDI)

Nivelul 2

VDCDI, FAP (fără altă precizare)

VDCDI, tip **DSV**
VDCDI, **tip tetralogie Fallot**
VDCDI, **tip transpoziţie**
VDCDI, **remote DSV (uncommitted DSV)**
VDCDI, **sept interventricular intact**

Nivelul 3

VDCDI, FAP
VDCDI, tip DSV, **FAP**

VDCDI, tip DSV, **DSV subaortic, fără stenoză pulmonară**
VDCDI, tip DSV, **doubly committed DSV, fără stenoză pulmonară**

VDCDI, tip tetralogie Fallot, FAP

VDCDI, tip tetralogie Fallot, **DSV subaortic, cu stenoză pulmonară**
VDCDI, tip tetralogie Fallot, **doubly committed DSV, cu stenoză pulmonară**

VDCDI, tip transpoziţie, FAP

VDCDI, tip transpoziţie, **DSV subpulmonar, fără stenoză pulmonară (Taussig-Bing)**
VDCDI, tip transpoziţie, **DSV subpulmonar, cu stenoză pulmonară**

VDCDI, remote DSV (uncommitted DSV), **FAP**

VDCDI, remote DSV (uncommitted DSV), **canal atrio-ventricular comun (CAVC) şi stenoză pulmonară**
VDCDI, remote DSV (uncommitted DSV), **canal atrio-ventricular comun (CAVC) fără stenoză pulmonară**

---

* Adaptat după Henry L. Walters III, Constantine Mavroudis, Christo I. Tchervenkov, Jeffrey P. Jacobs, François Lacour-Gayet, Marshall L. Jacobs, *Congenital Heart Surgery Nomenclature and Database Project: Double Outlet Right Ventricle*, „Ann. Thorac. Surg.", 2000, 69: S249-63; Christo I. Tchervenkov, Henry L. Walters III, Victor F. Chu, *Congenital Heart Surgery Nomenclature and Database Project: Double Outlet Left Ventricle*, „Ann. Thorac. Surg.", 2000, 69: S264-9.

VDCDI, remote DSV (uncommitted DSV), **fără canal atrio-ventricular comun (CAVC), cu stenoză pulmonară**
VDCDI, remote DSV (uncommitted DSV), **fără canal atrio-ventricular comun (CAVC), fără stenoză pulmonară**

VDCDI, sept interventricular intact

Definiții

Defect septal interventricular „doubly committed": DSV situat imediat sub cuspele valvelor aortice și pulmonare (juxta-arterial). Valva aortică și cea pulmonară sunt de obicei în continuitate, deoarece septul infundibular este deficient sau absent. Marginea superioară a DSV-ului e dată de valvele semilunare, iar marginile anterioară, inferioară și posterioară de trabecula septo-marginală.
Defect septal interventricular „noncommitted (remote)" sau „uncommitted": DSV situat departe de valva aortică sau pulmonară. Majoritatea defectelor de acest tip apar în cordurile cu VDCDI și CAVC.

Nivelul 4

VDCDI, FAP
VDCDI, tip DSV, FAP

VDCDI, tip DSV, DSV subaortic, fără stenoză pulmonară, **FAP**

VDCDI, tip DSV, DSV subaortic, fără stenoză pulmonară, **DSV restrictiv**
VDCDI, tip DSV, DSV subaortic, fără stenoză pulmonară, **DSV nerestrictiv**

VDCDI, tip DSV, doubly committed DSV, fără stenoză pulmonară, **FAP**

VDCDI, tip DSV, doubly committed DSV, fără stenoză pulmonară, **DSV restrictiv**
VDCDI, tip DSV, doubly committed DSV, fără stenoză pulmonară, **DSV nerestrictiv**

VDCDI, tip tetralogie Fallot, FAP
VDCDI, tip tetralogie Fallot, DSV subaortic, cu stenoză pulmonară, **FAP**

VDCDI, tip tetralogie Fallot, DSV subaortic, cu stenoză pulmonară, **DSV restrictiv**
VDCDI, tip tetralogie Fallot, DSV subaortic, cu stenoză pulmonară, **DSV nerestrictiv**

VDCDI, tip tetralogie Fallot, doubly committed DSV, cu stenoză pulmonară, **FAP**

VDCDI, tip tetralogie Fallot, doubly committed DSV, cu stenoză pulmonară, **DSV restrictiv**
VDCDI, tip tetralogie Fallot, doubly committed DSV, cu stenoză pulmonară, **DSV nerestrictiv**

VDCDI, tip transpoziție, FAP
VDCDI, tip transpoziție, DSV subpulmonar, fără stenoză pulmonară (Taussig-Bing), **FAP**

VDCDI, tip transpoziție, DSV subpulmonar, fără stenoză pulmonară (Taussig-Bing), **DSV restrictiv**
VDCDI, tip transpoziție, DSV subpulmonar, fără stenoză pulmonară (Taussig-Bing), **DSV nerestrictiv**

VDCDI, tip transpoziție, DSV subpulmonar, cu stenoză pulmonară, **FAP**

VDCDI, tip transpoziție, DSV subpulmonar, cu stenoză pulmonară, **DSV restrictiv**
VDCDI, tip transpoziție, DSV subpulmonar, cu stenoză pulmonară, **DSV nerestrictiv**

VDCDI, remote DSV (uncommitted DSV), FAP
VDCDI, remote DSV (uncommitted DSV), canal atrio-ventricular comun (CAVC) și stenoză pulmonară, **FAP**

VDCDI, remote DSV (uncommitted DSV), canal atrio-ventricular comun (CAVC) și stenoză pulmonară, **DSV restrictiv**
VDCDI, remote DSV (uncommitted DSV), canal atrio-ventricular comun (CAVC) și stenoză pulmonară, **DSV nerestrictiv**

VDCDI, remote DSV (uncommitted DSV), canal atrio-ventricular comun (CAVC) fără stenoză pulmonară, **FAP**

VDCDI, remote DSV (uncommitted DSV), canal atrio-ventricular comun (CAVC) fără stenoză pulmonară, **DSV restrictiv**
VDCDI, remote DSV (uncommitted DSV), canal atrio-ventricular comun (CAVC) fără stenoză pulmonară, **DSV nerestrictiv**

VDCDI, remote DSV (uncommitted DSV), fără canal atrio-ventricular comun (CAVC), cu stenoză pulmonară, **FAP**

VDCDI, remote DSV (uncommitted DSV), fără canal atrio-ventricular comun (CAVC), cu stenoză pulmonară, **DSV restrictiv**
VDCDI, remote DSV (uncommitted DSV), fără canal atrio-ventricular comun (CAVC), cu stenoză pulmonară, **DSV nerestrictiv**

VDCDI, remote DSV (uncommitted DSV), fără canal atrio-ventricular comun (CAVC), fără stenoză pulmonară, **FAP**

VDCDI, remote DSV (uncommitted DSV), fără canal atrio-ventricular comun (CAVC), fără stenoză pulmonară, **DSV restrictiv**
VDCDI, remote DSV (uncommitted DSV), fără canal atrio-ventricular comun (CAVC), fără stenoză pulmonară, **DSV nerestrictiv**

VDCDI, sept interventricular intact

Parametri adiționali

1. Relații între arterele mari (RAM):
RAM 1 – aorta și pulmonara în relație normală (spirală), cu bulbul aortic la dreapta și posterior de artera pulmonară;

RAM 2 – aorta la dreapta şi lângă pulmonară, cele două fiind paralele (nu în spirală);
RAM 3 – aorta la dreapta şi anterior de pulmonară, cele două fiind paralele (nu în spirală);
RAM 4 – aorta anterior de pulmonară, cele două fiind paralele (nu în spirală);
RAM 5 – aorta la stânga şi anterior de pulmonară (L-malpoziţie), cele două fiind paralele (nu în spirală).

2. Stenoza de tract de ejecţie aortic poate coexista cu VSCDI şi poate fi subvalvulară, valvulară sau a arcului aortic. Este dificil de apreciat în cazul circulaţiei ductal-dependente. În cele mai severe cazuri de Taussig-Bing, în care există stenoză panaortică (la toate nivelele tractului de ejecţie şi aortei), este necesară reconstrucţia arcului aortic şi uneori reconstrucţia pulmonarei cu un homograft valvulat (dacă se practică o operaţie de switch arterial).

3. Stenoza de tract de ejecţie pulmonar poate coexista cu VSCDI şi poate fi subvalvulară, valvulară sau supravalvulară.

4. Conus:
Conus, absent bilateral;
Conus, prezent, subaortic şi subpulmonar;
Conus, prezent, subaortic;
Conus, prezent, subpulmonar.

5. Distanţa dintre inelul tricuspidei şi cel pulmonar:
distanţa dintre inelul tricuspidei şi cel pulmonar mai mică decât diametrul inelului aortic;
distanţa între inelul tricuspidei şi cel pulmonar mai mare decât diametrul inelului aortic.

6. Tipul de DSV.

7. Anatomia coronarelor.

8. Alte anomalii cardiace.

III. Nomenclatura tratamentului

Nivelul 1

Paliaţie
Corecţie VDCDI

Nivelul 2

Paliaţie, FAP

Paliaţie, **Şunt, sistemico-pulmonar**
Paliaţie, **Şunt, ligatură**
Paliaţie, **valvuloplastie, pulmonară, valvulotomie**

Corecţie VDCDI, **FAP**

Corecţie VDCDI, **tunel intraventricular**
Corecţie VDCDI, **switch arterial cu tunelizarea DSV în valva neo-aortică**
Corecţie VDCDI, **Réparation à l'étage ventriculaire (operaţia REV)**
Corecţie VDCDI, **operaţia Rastelli**
Corecţie VDCDI, **operaţia Nikaidoh**
Corecţie VDCDI, **operaţia Fontan**

Nivelul 3

Paliaţie, FAP
Paliaţie, Şunt, sistemico-pulmonar, **FAP**

Paliaţie, Şunt, sistemico-pulmonar, **central**
Paliaţie, Şunt, sistemico-pulmonar, **şunt Blalock-Taussig clasic**
Paliaţie, Şunt, sistemico-pulmonar, **şunt Blalock-Taussig clasic, stâng**
Paliaţie, Şunt, sistemico-pulmonar, **şunt Blalock-Taussig clasic, drept**
Paliaţie, Şunt, sistemico-pulmonar, **şunt Blalock-Taussig modificat**
Paliaţie, Şunt, sistemico-pulmonar, **şunt Blalock-Taussig modificat, stâng**
Paliaţie, Şunt, sistemico-pulmonar, **şunt Blalock-Taussig modificat, drept**
Paliaţie, Şunt, sistemico-pulmonar, **altele**

Paliaţie, Şunt, ligatură
Paliaţie, valvuloplastie, pulmonară, valvulotomie, **FAP**

Paliaţie, valvuloplastie, pulmonară, valvulotomie, **balon**
Paliaţie, valvuloplastie, pulmonară, valvulotomie, **chirurgical**

Corecţie VDCDI, FAP
Corecţie VDCDI, tunel intraventricular, **FAP**

Corecţie VDCDI, tunel intraventricular, **cu corecţia stenozei tractului de ejecţie pulmonar**
Corecţie VDCDI, tunel intraventricular, **tunelizarea DSV în artera pulmonară cu operaţia Mustard**
Corecţie VDCDI, tunel intraventricular, **tunelizarea DSV în artera pulmonară cu operaţia Senning**
Corecţie VDCDI, tunel intraventricular, **operaţia Damus-Kaye-Stansel: conectare aorto-pulmonară, tunelizarea DSV în artera pulmonară, conduct între artera pulmonară şi VD**
Corecţie VDCDI, tunel intraventricular, **operaţia Abe-corecţia cu conduct tubular posterior**
Corecţie VDCDI, tunel intraventricular, **operaţia Doty-corecţia cu conduct tubular anterior**
Corecţie VDCDI, tunel intraventricular, **operaţia Patrick şi McGoon – corecţia cu tunel anterior spiral**
Corecţie VDCDI, tunel intraventricular, **operaţia Kawashima – corecţia cu tunel posterior drept**

Corecţie VDCDI, switch arterial cu tunelizarea DSV în valva neo-aortică
Corecţie VDCDI, Réparation à l'étage ventriculaire (operaţia REV)
Corecţie VDCDI, operaţia Rastelli
Corecţie VDCDI, operaţia Nikaidoh
Corecţie VDCDI, operaţia Fontan

IV. Listă scurtă de diagnostic şi proceduri

Listă scurtă de diagnostic
VDCDI, FAP
VDCDI, tip DSV
VDCDI, tip tetralogie Fallot
VDCDI, tip transpoziţie
VDCDI, remote DSV (uncommitted DSV)
VSCDI

Listă scurtă de proceduri
Şunt, sistemico-pulmonar, şunt Blalock-Taussig modificat
Şunt, sistemico-pulmonar, central
Şunt, sistemico-pulmonar, altele
Şunt, sistemico-pulmonar, FAP
Sunt, ligatură
Paliaţie, altele
Corecţie VDCDI, FAP
Corecţie VDCDI, tunel intraventricular
VSCDI, corecţie

VENTRICULUL STÂNG CU DUBLĂ CALE DE IEŞIRE

I. Aspecte generale

Ventriculul stâng cu dublă cale de ieşire (VSCDI) este definit ca tipul de conexiune ventriculo-arterială în care ambele artere mari provin exclusiv sau predominant din ventriculul stâng morfologic.

Există cazuri de VSCDI cu situs solitus sau inversus, conexiuni atrio-ventriculare concordante sau discordante, cu sau fără defecte septale interventriculare, pe corduri uni- sau biventriculare. În acest capitol se va trata VSCDI în cazul cordurilor biventriculare, cu conexiuni atrio-ventriculare concordante.

Fiziopatologic, comportamentul VSCDI depinde mult de prezenţa sau absenţa stenozei de tract de ejecţie aortic sau pulmonar. Majoritatea pacienţilor sunt cianotici datorită stenozelor pulmonare sau subpulmonare; în absenţa acestora, pot avea insuficienţă cardiacă congestivă şi cianoză uşoară. În prezenţa stenozei de tract de ejecţie aortic, mai ales a coarctaţiei severe sau a arcului aortic întrerupt, simptomatologia e severă din perioada neo-natală, majoritatea circulaţiei sistemice depinzând de canalul arterial permeabil.

II. Nomenclatură

Nivelul 1

VSCDI

Nivelul 2

VSCDI, FAP

VSCDI, **DSV subaortic**
VSCDI, **DSV subpulmonar**
VSCDI, **DSV doubly committed**
VSCDI, **DSV noncommitted**
VSCDI, **sept inter-ventricular intact**
VSCDI, **boala Ebstein**

Nivelul 3

VSCDI, FAP
VSCDI, DSV subaortic

VSCDI, DSV subaortic, **fără stenoză pulmonară sau aortică (transpoziţie cu aorta posterioară)**
VSCDI, DSV subaortic, **stenoză pulmonară (tip tetralogie Fallot)**
VSCDI, DSV subaortic, **stenoză pulmonară cu aorta anterior şi spre stânga (tip transpoziţie)**
VSCDI, DSV subaortic, **stenoză aortică ± coarctaţie**

VSCDI, DSV subpulmonar

VSCDI, DSV subpulmonar, **fără stenoză pulmonară sau aortică**
VSCDI, DSV subpulmonar, **stenoză pulmonară**
VSCDI, DSV subpulmonar, **stenoză aortică ± coarctaţie sau arc aortic întrerupt**

VSCDI, DSV doubly committed
VSCDI, DSV noncommitted
VSCDI, sept interventricular intact
VSCDI, boala Ebstein

Definiţii

Defect septal interventricular „doubly commited": DSV situat imediat sub cuspele valvelor aortice şi pulmonare (juxtaarterial). Valva aortică şi cea pulmonară sunt de obicei în continuitate, deoarece septul infundibular este deficient sau absent. Marginea superioară a DSV-ului e dată de valvele semilunare, iar marginile anterioară, inferioară şi posterioară de trabecula septo-marginală.
Defect septal interventricular „noncommitted (remote)" sau „uncommitted": DSV situat departe de valva aortică sau pulmonară.

Parametri adiţionali

1. Relaţii între arterele mari (RAM):
RAM 1 – aorta şi pulmonara în relaţie normală (spirală), cu bulbul aortic la dreapta şi posterior de artera pulmonară;
RAM 2 – aorta la dreapta şi lângă pulmonară, cele două fiind paralele (nu în spirală);
RAM 3 – aorta la dreapta şi anterior de pulmonară, cele două fiind paralele (nu în spirală);
RAM 4 – aorta anterior de pulmonară, cele două fiind paralele (nu în spirală);
RAM 5 – aorta la stânga şi anterior de pulmonară, cele două fiind paralele (nu în spirală).

2. Stenoza de tract de ejecţie aortic poate coexista cu VSCDI şi poate fi subvalvulară, valvulară sau a arcului aortic.

3. Stenoza de tract de ejecţie pulmonar poate coexista cu VSCDI şi poate fi subvalvulară, valvulară sau supravalvulară.

4. Conus:
conus, absent bilateral;
conus, prezent, subaortic şi subpulmonar;
conus, prezent, subaortic;
conus, prezent, subpulmonar.

5. Tipul de DSV.

6. Anatomia coronarelor.

7. Alte anomalii cardiace.

III. Nomenclatura tratamentului

Nivelul 1

VSCDI, **paliaţie**
VSCDI, **corecţie**

Nivelul 2

VSCDI, paliaţie (vezi „Ventricul unic")
VSCDI, corecţie, FAP

Corecţia completă intraventriculară e posibilă atunci când infundibulul pulmonar poate fi tunelizat în artera pulmonară, printr-o ventriculotomie dreaptă distală, verticală sau transversă.

Reconstrucţia cu petic între VD şi AP constă în stabilirea continuităţii între ventriculotomia creaptă şi arteriotomie pulmonară cu un petic pericardic suturat lateral de suprafaţa infundibulului, după închiderea DSV.

Translocarea de rădăcină pulmonară în ventriculul drept se face atunci când o corecţie completă intraventriculară nu se poate realiza, deoarece stenoza subpulmonară e lungă şi îngustă, iar peticul transanular nu se poate plasa, deoarece descendenta anterioară trece sub inelul valvular pulmonar.

Translocarea de arteră pulmonară în ventriculul drept se practică atunci când valva pulmonară este stenotică.

Operaţia tip Rastelli constă în interpoziţia unui homograft valvulat între artera pulmonară şi ventriculul drept.

Paliaţia univentriculară se practică atunci când nu se poate face corecţia biventriculară şi constă într-o anastomoză cavopulmonară bidirecţională la vârsta de 6 luni, urmată mai târziu de o operaţie Fontan.

IV. Listă scurtă de diagnostic şi proceduri

Listă scurtă de diagnostic
VSCDI

Listă scurtă de proceduri
VSCDI, paliaţie
VSCDI, corecţie

BIBLIOGRAFIE

1. **Kirklin J.W., Barrat-Boyes B.G.,** *Cardiac Surgery*, ed. 2, Churchill Livingstone Inc, New York, 1993, p. 1501-1509.
2. **Walters H.L., Pacifico A.D.,** *Double outlet ventricles.* In: Mavroudis C., Backer C.L. (eds.), *Pediatric Cardiac Surgery*, ed. 3, Mosby, Inc., St. Louis, 2003, p. 408-439.
3. **Vernant F.,** *Double outlet left ventricle*, „Orphanet database access", 2002, update 2007.
4. **Anderson R.H., Wilkinson J.L.,** *Morphogenesis of bulboventricular malformation*, „British Heart Journal", 36, 1974, p. 242-255.
5. **Lamers W.H., Wessels A. et al.,** *New findings concerning ventricular septation in the Human Heart*, „Circulation", 86, 1992, p. 1194-1205.
6. **Van Praagh R., Weinsberg P.M.,** *Double outlet left ventricle.* In: Adams F.H., Emmanouilides G.C. (eds.), *Heart disease in infants, children and adolescents*, ed 3, Williams and Wilkins, Baltimore, 1983.
7. **Lilje C., Weiss F. et al.,** *Double outlet left ventricle*, „Circulation", 2007, 115: e36-e37.
8. **De Leon S.Y., Ow P.E. et al.,** *Alternatives in biventricular repair of double-outlet left ventricle*, „Ann. Thorac. Surg.", 1995, 60: 213-216.
9. **McElhinney D.B., Reddy V.M., Hanley F.L.,** *Pulmonary root translocation for biventricular repair of double-outlet left ventricle with absent subpulmonic conus*, „J. Thorace Cardiovasc. Surg.", 1997, 114: 501.
10. **Socoteanu I.,** *Tratat de patologie chirurgicală cardio-vasculară*, Ed. Medicală, Bucureşti, 2007.

VENTRICULUL DREPT CU DUBLĂ CALE DE IEȘIRE

SECȚIUNEA III **CAPITOLUL 48**

GRIGORE TINICĂ, FLAVIA ANTONIU, ALEXANDRU CIUCU, LILIANA SIDA COLAR

1. DEFINIȚIE
2. CLASIFICARE
- 2.1. Clasificarea de la Cruz
- 2.2. Relația marilor vase
- 2.3. Clasificarea în funcție de anatomia defectului septal ventricular

3. ANOMALII ASOCIATE
4. NOȚIUNI DE GENETICĂ
5. NOȚIUNI DE EPIDEMIOLOGIE
6. MANIFESTĂRI CLINICE
7. EXAMENUL FIZIC
8. EXPLORAREA IMAGISTICĂ
9. EVALUAREA PREOPERATORIE
10. MANAGEMENTUL MEDICAL
11. TRATAMENTUL CHIRURGICAL
- 11.1. Tehnica reparatorie în cazul ventriculului drept cu dublă cale de ieșire cu defect ventricular subaortic (procedura Kawashima)
- 11.2. Tehnica reparatorie în cazul ventriculului drept cu dublă cale de ieșire cu defect ventricular subaortic și stenoză pulmonară
- 11.3. Tehnica reparatorie în cazul ventriculului drept cu dublă cale de ieșire cu defect ventricular subpulmonar
- 11.4. Translocarea aortică (procedeul Nikaidoh)
- 11.5. Procedeele de inversie atrială
- 11.6. Switch-ul arterial
- 11.7. Translocația pulmonară
- 11.8. Reparația Damus-Kaye-Stansel pentru ventriculul drept cu dublă cale de ieșire cu defect septal ventricular subpulmonar și stenoză subaortică
- 11.9. Reparația ventriculului drept cu dublă cale de ieșire cu defect septal ventricular dublu angajat
- 11.10. Repararea ventriculului drept cu dublă cale de ieșire și defect septal ventricular neangajat
- 11.11. Reparații de tip „un ventricul și jumătate" în ventriculul drept cu dublă cale de ieșire

12. EVALUAREA ECOCARDIOGRAFICĂ POSTOPERATORIE
13. REZULTATE. COMPLICAȚII

Op TIM
BIBLIOGRAFIE

Redactare medicală: Ion Socoteanu, Iulia Cristina Frînculescu, Marius Frînculescu

ISTORIC

Ventriculul drept cu dublă cale de ieșire a fost descris pentru prima dată la sfârșitul secolului nouă - sprezece ca o transpoziție parțială. În 1957, Witham a utilizat pentru prima dată termenul de ventricul drept cu dublă cale de ieșire pentru a descrie două varietăți de „transpoziție completă aortică cu artera pulmonară în poziție normală" [1].

1. DEFINIȚIE

Ventriculul drept cu dublă cale de ieșire, cu o mare variabilitate anatomică, reprezintă un continuum de defecte congenitale care includ defectul septal ventricular cu dextro-poziție semnificativă a aortei, originea ambelor artere din ventriculul drept și transpoziția de vase mari cu artera pulmonară „călare" pe defectul septal ventricular. De-a lungul timpului au fost propuse mai multe criterii de definire şi clasificare a defectului numit „ventricul drept cu dublă cale de ieşire". Acest defect reprezintă de fapt un spectru foarte variat de anomalii, care nu sunt uşor de încadrat într-o definiţie exhaustivă. Cei mai mulţi autori sunt de acord că ventriculul drept cu dublă cale de ieşire este o formă de conexiune ventriculo-arterială în care ambele mari artere sunt conectate complet sau predominant cu ventriculul drept. Astfel, ambele mari artere sunt conectate integral cu partea dreaptă a septului interventricular sau artera posterioară poate „călări" parţial septul, dar mai mult de 50% din baza marii artere situate posterior îşi are originea în ventriculul drept. Există şi autori care consideră necesară originea completă sau în proporţie de cel puţin 90% a ambelor artere din ventriculul drept.

Astfel definit, ventriculul drept cu dublă cale de ieşire include un spectru de forme care variază de la tetralogia Fallot la transpoziţia de vase mari. Din punct de vedere fiziopatologic şi anatomic însă, ca şi din punctul de vedere al abordării chirurgicale, cele două extremităţi ale spectrului sunt complet diferite. În ceea ce priveşte diferenţierea ventriculului drept de tetralogia Fallot, regula celor 50% poate fi înşelătoare, deoarece, din cauza formei curbate a septului interventricular şi a prezenţei defectului septal ventricular subaortic, procentul de „călărire" al aortei poate să nu fie evident. De aceea, anatomic, diferenţierea dintre tetralogia Fallot şi ventriculul drept cu dublă cale de ieşire se face şi pe baza prezenţei continuităţii fibroase mitro-aortice în tetralogia Fallot, respectiv a absenţei acesteia în cazul ventriculului drept cu dublă cale de ieşire. Discontinuitatea fibroasă dintre valva mitrală şi valvele semilunare este prezentă în majoritatea cazurilor, fiind denumită conus subaortic sau subpulmonar.

În cazul formelor aflate la extremitatea „transpoziţie" a spectrului, aorta ia naştere în întregime din ventriculul drept, putând varia gradul originii arterei pulmonare din ventriculul stâng. Dacă mai mult de 50% din artera pulmonară are originea în ventriculul stâng, atunci, conform regulii „celor 50%", este transpoziţie şi nu ventricul drept cu dublă cale de ieşire. Continuitatea fibroasă dintre valva pulmonară şi valva mitrală poate servi de asemenea în diferenţierea celor două anomalii **[1, 2, 6, 7]**.

2. CLASIFICARE

2.1. Clasificarea de la Cruz

De la Cruz şi colaboratorii săi au propus o clasificare bazată pe relaţia dintre tracturile de ejecţie ale celor două ventricule, poziţia marilor artere şi localizarea defectului septal ventricular. Aceşti autori au clasificat ventriculul drept cu dublă cale de ieşire în conformitate cu poziţia spaţială a celor două infundibule în relaţie cu orificiile atrio-ventriculare. Infundibulul anterior şi posterior sunt desemnate astfel dacă doar unul dintre ele este în relaţie cu orificiile atrio-ventriculare. Infundibulele paralele (*side-by-side*) sunt denumite atunci când ambele tracturi de ejecţie au relaţie cu orificiile atrio-ventriculare **[2]**.

Infundibulul anterior şi posterior

În acest caz, septul tractului de ejecţie se inseră pe marginea anterioară a trabeculei septo-marginale. Acesta este cel mai frecvent mod de dispunere a infundibulilor, survenind în 70% din cazuri. De obicei, aorta ia naştere din infundibulul posterior, posterior şi la dreapta arterei pulmonare. În seria lui de la Cruz, 54% dintre pacienţi aveau o relaţie normală între marile artere, 37% dintre ei aveau arterele dispuse în paralel cu aorta la dreapta, iar 9% aveau aorta situată anterior.

Infundibule paralele

În acest caz, septul tractului de ejecţie se inseră în apropierea marginii posterioare a trabeculei septo-marginale. Ambele infundibule au relaţie cu orificiile atrio-ventriculare şi, aproape întotdeauna, artera pulmonară ia naştere din infundibulul medial (adiacent septului interventricular). De obicei, aorta şi artera pulmonară sunt paralele, aorta fiind situată la dreapta (varianta Taussig-Bing).

Anatomia conusului

În forma uzuală, ambele mari artere sunt situate la acelaşi nivel din cauza persistenţei conusului muscular al ambelor vase. În secţiune parasternal ax lung, infundibulul muscular persistent sub marea arteră posterioară creează o mare distanţă între valva semilunară posterioară şi valva mitrală. Astfel, demonstrarea ecocardiografică a discontinuităţii dintre valva semilunară posterioară şi valva mitrală este înalt sugestivă pentru ventriculul drept cu dublă cale de ieşire.

2.2. Relaţia marilor vase

Există patru relaţii spaţiale posibile ale valvelor semilunare.

1. normală – trunchiul arterei pulmonare este situat anterior şi la stânga aortei. În secţiune parasternală ax scurt, cele două trunchiuri se înconjoară unul pe celalalt.

2. Poziţia paralelă – aorta este situată la dreapta arterei pulmonare, iar valvele semilunare sunt situate aproximativ în acelaşi plan. În secţiune parasternal ax scurt, cele două vase sunt vizualizate ca două cercuri alăturate. Prin angularea cranială a transductorului, vasul situat în stânga se bifurcă, indicând că este artera pulmonară. Prin angularea caudală a transductorului, septul interventricular şi ventriculul stâng sunt vizualizate posterior faţă de ambele artere. Cele două mari artere nu pot fi vizualizate simultan în secţiune ax lung.

3. d-Malpoziţia marilor artere – aorta este situată anterior şi la dreapta arterei pulmonare. Unii autori numesc această formă ventricul drept cu dublă cale de ieşire cu d-transpoziţie. În secţiune parasternal ax scurt, marile artere apar exact ca în d-transpoziţie. Totuşi, prin angularea inferioară a transductorului, ambele mari artere sunt vizualizate anterior de septul interventricular şi de ventriculul stâng. În secţiune parasternal ax lung, ambele artere sunt vizualizate simultan anterior de septul ventricular.

4. l-Malpoziţia – aorta este situată anterior şi la stânga arterei pulmonare. În secţiune parasternal ax scurt, ele apar exact ca în l-transpoziţie **[2]**.

2.3. Clasificarea în funcţie de anatomia defectului septal ventricular

Ventriculul drept cu dublă cale de ieşire este practic întotdeauna asociat cu un defect septal ventricular. Clasificarea clasică se referă la poziţionarea defectului septal faţă de vasele mari. Lev şi colaboratorii au clasificat defectul ca fiind subaortic, subpulmonar, dublu angajat sau neangajat. Cele mai multe defecte ventriculare sunt nerestrictive, dar unii pacienţi pot necesita lărgirea defectului în timpul intervenţiei chirurgicale pentru a permite asigurarea unui debit sistemic nerestricţionat **[1, 2, 6]**.

1. Cel mai frecvent tip este cel subaortic (**Fig. 48.1**). Orificiul aortic este situat posterior şi la dreapta orificiului pulmonar, cu o relaţie spirală arterială. Deoarece marile artere sunt normal relaţionate, fluxul sanguin al ventriculului stâng este direcţionat către aortă, rezultând o saturaţie sistemică ce o depăşeşte pe cea pulmonară. Stenoza pulmonară este asociată la aproximativ jumătate dintre pacienţii cu ventricul drept cu dublă cale de ejecţie. Consecinţa fiziopatologică este similară cu tetralogia Fallot. Presiunea sistolică este egală în cele două ventricule şi în aortă. În absenţa stenozei pulmonare, comportamentul este similar cu cel dintr-un defect septal ventricular mare, în care raportul dintre debitul pulmonar şi cel sistemic este determinat de rezistenţa vasculară. Saturaţiile sistemică şi pulmonară sunt de asemenea influenţate de gradul de amestec al sângelui în ventriculul drept. Consecinţele acestui tip anatomic pot fi insuficienţa cardiacă şi boala vasculară pulmonară.

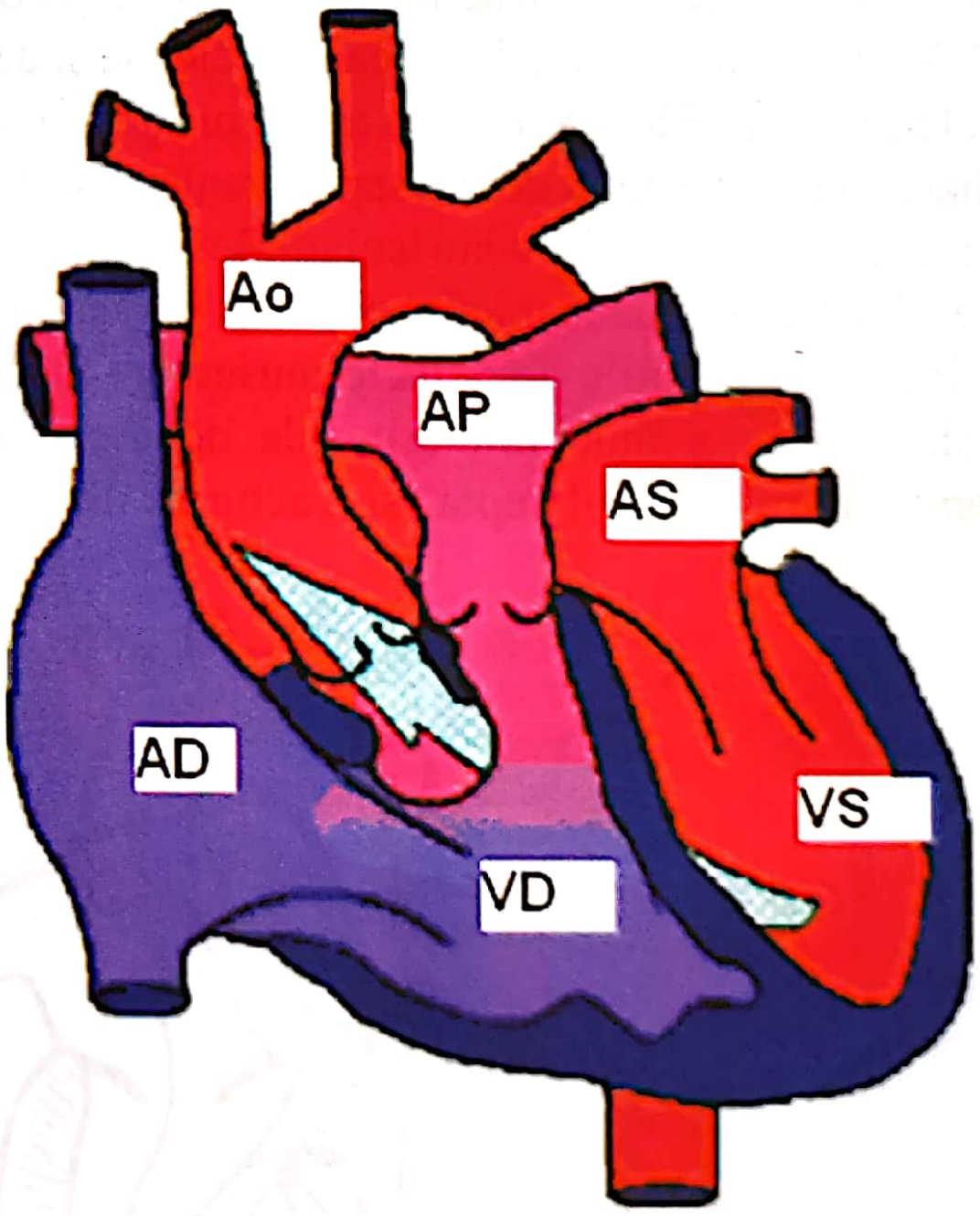

Fig. 48.1. Defect septal ventricular subaortic.

2. În tipul cu defect septal ventricular subpulmonar (anomalia Taussig-Bing) (**Fig. 48.2**), jetul de ejecţie al ventriculului stâng este direcţionat către artera pulmonară, rezultând o saturaţie arterială pulmonară

mai mare decât saturația sistemică. Acest tip a fost descris de Taussig și Bing în 1949, definiția anatomică fiind formulată de Van Praagh în 1968. Orificiile aortic și pulmonar sunt de obicei poziționate în paralel și în același plan. Conurile subaortic și subpulmonar separă valva aortică și pe cea pulmonară de valvele atrio-ventriculare. Defectul septal ventricular este mare și situat deasupra bandeletei septale și septului ventricular muscular. Stenoza pulmonară este rară, consecința fiind o anomalie de tipul tetralogiei Fallot. În absența stenozei pulmonare, pacienții cu ventricul drept cu dublă cale de ieșire și defect septal ventricular subpulmonar au o fiziopatologie similară cu cea a pacienților cu transpoziție de vase mari și defect septal ventricular. În acest caz, rezistența vasculară pulmonară este cea care determină fluxul sanguin pulmonar. Boala obstructivă vasculară se dezvoltă precoce din cauza fluxului pulmonar sanguin crescut și a presiunii ridicate, dar cianoza poate fi absentă. Acest tip este frecvent asociat cu stenoză subaortică și obstrucția arcului aortic **[1, 8, 9]**.

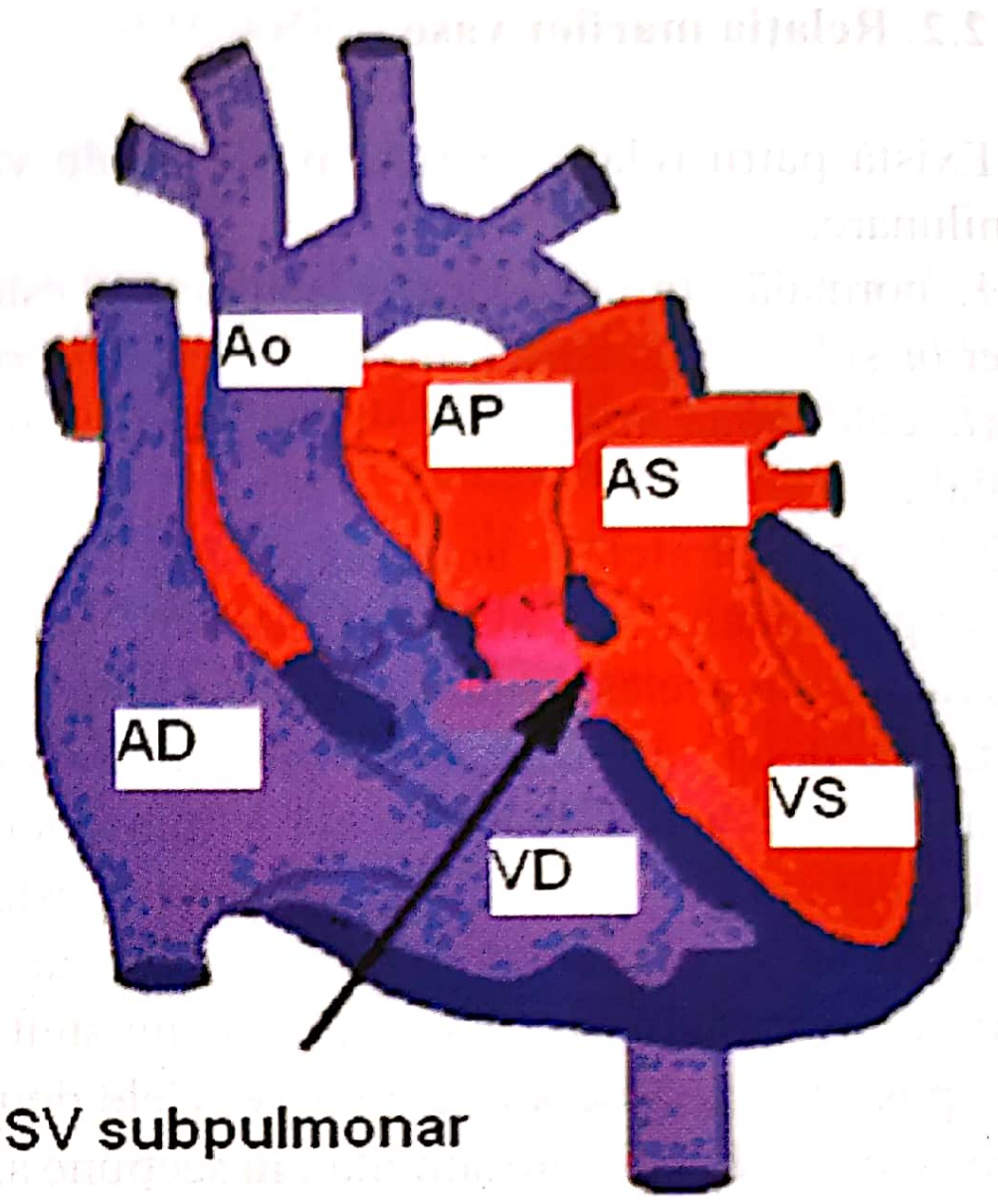

Fig. 48.2. Defect septal ventricular subpulmonar.

3. Ventriculul drept cu dublă cale de ejecție și defect septal neangajat (**Fig. 48.3**) are o anatomie și fiziologie similare cu cele ale unui defect septal ventricular izolat sau ale unui canal atrio-ventricular. Defectul este de obicei situat în porțiunea inlet a septului ventricular, dar sunt incluse și cazurile de defecte musculare medii și apicale. Pentru a îndeplini criteriile de diagnostic, distanța dintre defectul septal și tracturile de ejecție pulmonar și aortic trebuie să fie cel puțin egală cu diametrul valvei aortice. Cel mai frecvent, marile artere sunt normal relaționate. Fluxul și saturația sistemice și pulmonare sunt determinate de raportul rezistențelor și de gradul de amestec al sângelui în ventriculul drept **[2, 6]**.

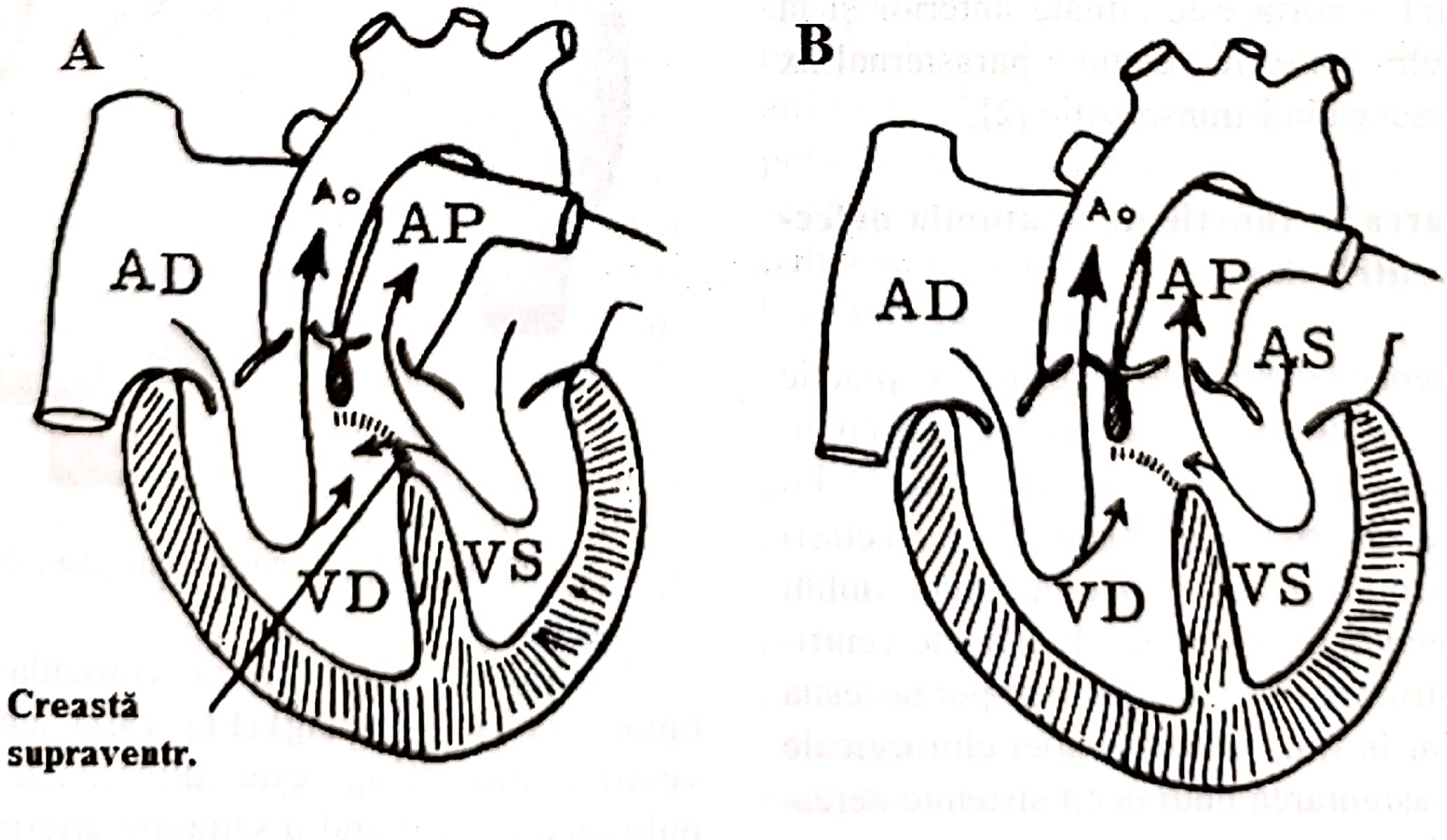

Fig. 48.3. Defect septal ventricular neangajat.

Caseta 48.1

Morfologie

Clasificare în funcţie de:
- Tipul conexiunii ventriculo-arteriale:
  - concordant (85% din pacienţi): artera pulmonară porneşte complet din ventriculul drept;
  - discordant (15% din pacienţi): aorta porneşte complet din ventriculul drept.
- Poziţia DSV asociat:
  - DSV subaortic (50%);
  - DSV subpulmonar (30%);
  - DSV „doubly-committed" (imediat sub valvele semilunare (10%):
  - DSV neconcomitent (distant) (departe de amândouă valvele semilunare) (10%).
- Tipul fluxului sangvin pulmonar:
  - restricţionat (= cu stenoză pulmonară);
  - nerestricţionat (= fără stenoză pulmonară).
- Cea mai frecventă combinaţie: ventricul drept cu dublă cale de ieşire cu conexiune ventriculo-arterială concordantă, DSV subaortic şi obstrucţia tractului de ieşire pulmonar (aşa-numitul tip „tetralogia Fallot").
- Cel de-al doilea tip frecvent: ventricul drept cu dublă cale de ieşire cu conexiune ventriculo-arterială discordantă şi DSV subpulmonar, fără obstrucţia tractului de ieşire pulmonar (aşa-numita malformaţie Taussig-Bing).
- Altă combinaţie: ventricul drept cu dublă cale de ieşire cu conexiune ventriculo-arterială concordantă şi DSV subaortic, fără obstrucţia tractului de ieşire pulmonar.
- Mai rare sunt combinaţiile: ventricul drept cu dublă ieşire cu DSV „doubly-committed" sau DSV neconcomitent (distant).

Caseta 48.2

Spectrul morfologic al ventriculului cu dublă cale de intrare

Aranjamentul atrial
- situs solitus
- situs inversus
- izomerism atrial (drept sau stâng)

Conexiunea atrio-ventriculară
- conexiune atrio-ventriculară univentriculară
- conexiunea atrio-ventriculară poate fi:
  - două valve patente
  - o valvă patentă plus o valvă neperforată (dreaptă sau stângă)
  - o valvă total legată plus o valvă încălecată (dreaptă sau stângă)
  - două valve încălecate (> 50%)
  - valvă comună care poate fi sau nu încălecată

Ventriculele
- ventriculul dominant poate fi stâng (cel mai comun), drept sau nedeterminat.
- morfologia ventriculului este determinată de:
  - valvele atrio-ventriculare;
  - poziţia ventriculară relativă (ventriculul stâng este camera posterioară, iar ventriculul drept este camera anterioară);
  - trabeculaţiile apicale (fine în ventriculul stâng, aspre în ventriculul drept);

Conexiunea ventriculo-arterială
- discordant (transpoziţie de vase mari, comun):
  - DSV poate fi restrictiv ducând la stenoză subaortică;
  - stenoza pulmonară (valvulară şi subvalvulară) este frecventă şi poate proteja patul vascular pulmonar de boala vasculară pulmonară;
- concordant (aşa numitul cord Holmes, necomun).
- dublă cale de ieşire.

4. Ventriculul drept cu defect septal dublu angajat (**Fig. 48.4**) este similar fiziopatologic cu anomaliile în care debitul ventricular stâng este împărţit în mod egal între aortă şi artera pulmonară. Rezistenţele sistemică şi pulmonară determină raportul debitului sistemic şi pulmonar. Aceasta este o formă rară, asociată de obicei cu o relaţie normală a marilor artere [2].

3. ANOMALII ASOCIATE

În peste 50% din cazuri, ventricul drept cu dublă cale de ieşire se asociază cu alte anomalii (ventriculare, coronariene, anomalii ale sistemului de conducere, obstrucţia circulaţiei sistemice), determinând tipul numit „complex". Uneori pot fi asociate anomalii de rotaţie ventriculară şi anomalii de inserţie ale aparatului subvalvular şi ale valvelor atrio-ventriculare. Obstruc-

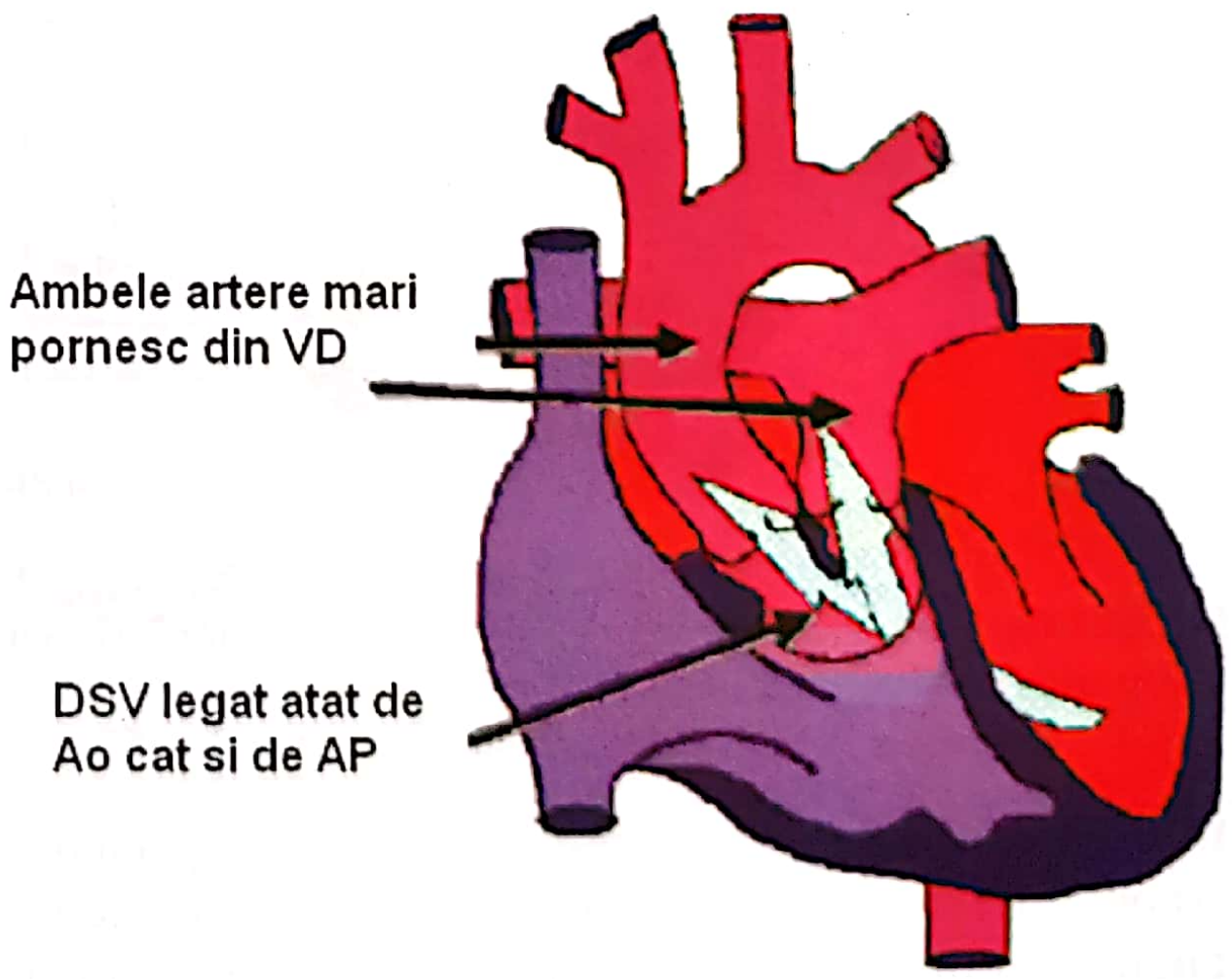
Ambele artere mari pornesc din VD
DSV legat atat de Ao cat si de AP

Fig. 48.4. Defect septal ventricular dublu angajat.

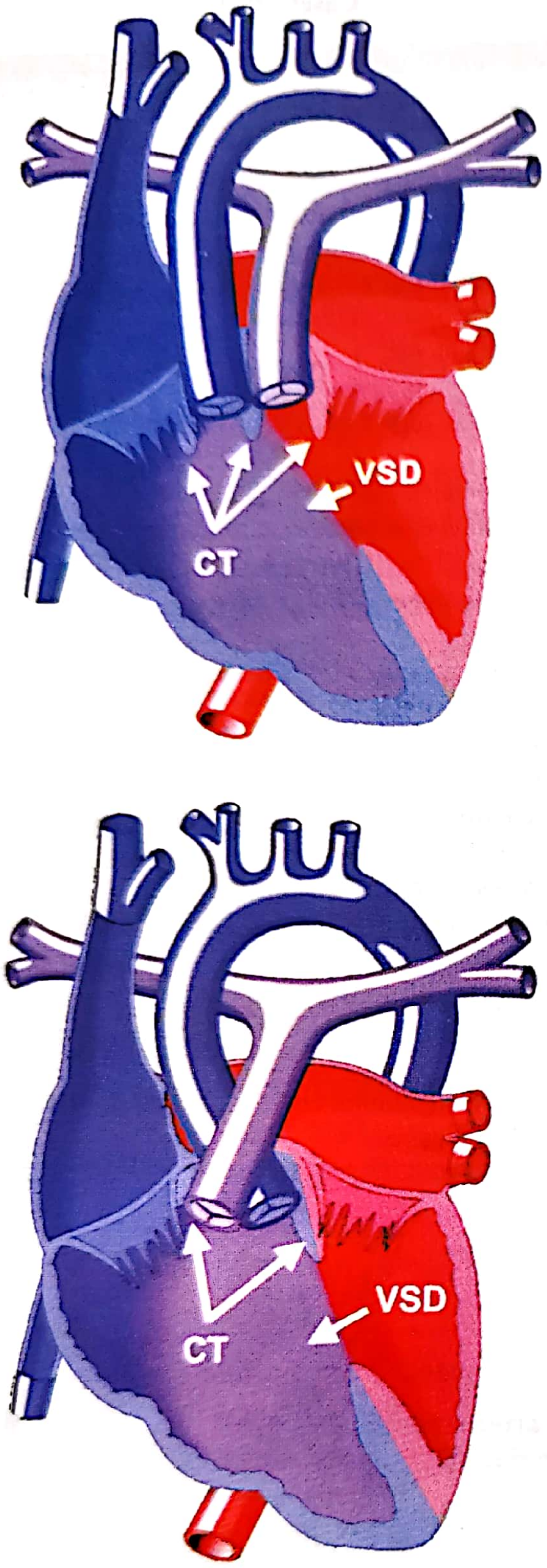

Fig. 48.1 Op TIM. Ventricul drept cu cale dublă de ieşire (sus – cu transpoziţie de vase mari, jos – cu relaţii arteriale normale): CT – ţesut conal; VSD – defect septal interventricular [57].

ţia subaortică apare la aproximativ 10% dintre pacienţi. Anomaliile valvei aortice sunt de obicei asociate cu anomalii mitrale, care pot de asemenea să apară în formele de defect septal ventricular restrictiv. Coarctaţia aortei este cea mai frecventă leziune asociată, arcul aortic întrerupt poate de asemenea fi prezent. Anomaliile asociate ale ventriculului stâng sunt mai puţin frecvente, dar pot fi severe. Stenoza sau atrezia mitrală sunt adesea asociate cu ventriculul stâng hipoplazic şi sept ventricular intact. Hipoplazia ventriculului stâng este prezentă în cazul reducerii fluxului venos pulmonar, al defectului septal ventricular restrictiv sau al unui defect septal atrial mare asociat. Malaliniamentul valvelor atrio-ventriculare este de asemenea vizibil. Anomaliile ventriculului drept includ regurgitarea sau stenoza tricuspidiană sau boala Ebstein. Anomaliile coronariene includ originea arterei coronare drepte din trunchiul comun stâng, duplicarea arterei descendente anterioare, originea anormală a arterei descendente anterioare din artera coronară dreaptă (asociată cu defect septal ventricular subaortic şi stenoză pulmonară), originea arterei coronare drepte din sinusul Valsalva posterior sau din artera pulmonară (observată în forma cu l-transpoziţie).

Alte asocieri rare includ dextrocardia şi discordanţa atrio-ventriculară, ventricule superioare şi inferioare şi prezenţa unei valve atrio-ventriculare unice. De asemenea, pot fi întâlnite persistenţa venei cave superioare stângi, levo poziţia urechiuşei drepte şi asplenia.

Au fost semnalate cazuri de ventricul drept cu dublă cale de ieşire în cadrul pentalogiei Cantrell, asociind

Caseta 48.3

Boli asociate

- Dextrocardia
- Juxtapoziţia urechiuşei stângi
- Conexiune venoasă pulmonară aberantă totală
- Conexiuni venoase sistemice aberante
- Cor triatriatum
- Stenoză mitrală
- Cleft de valvă mitrală
- Valvă atrio-ventriculară comună
- Valvă treicuspidă şi/sau mitrală încălecată
- Ventricule superoinferioare cu sau fără conexiuni atrio-ventriculare încrucişate
- DSV multiple
- Ventriculul stâng hipoplazic
- Obstrucţia tractului de ieşire ventricular stâng
- Stenoză subaortică discretă
- Coarctaţie de aortă
- Întrerupere de arc aortic
- Valvă pulmonară absentă
- Arteră pulmonară stângă absentă
- Ectopia cordis

defecte ale peretelui abdominal supraombilical, defecte ale diafragmului, pericardului diafragmatic și ale sternului **[10, 18, 19, 35]**.

4. NOȚIUNI DE GENETICĂ

Ca și în cazul altor defecte cardiace cono-truncale, ventriculul drept cu dublă cale de ieșire își are probabil originea în creasta neurală. Creasta neurală este implicată în dezvoltarea septului cardiac. Studiile arată că lezarea crestei neurale în cursul dezvoltării intrauterine generează malformații ale tractului de ejecție, iar îndepartarea totală a crestei neurale determină malformații de tipul trunchiului arterial. Ablația unor porțiuni mai mici ale crestei neurale determină malformații de tipul ventriculului drept cu dublă cale de ieșire, tetralogiei Fallot și, foarte rar, transpoziției de mari vase. În afară de formarea structurilor cardiace, creasta neurală participă la formarea timusului, tiroidei și glandelor paratiroide, constituind baza asocierii anomaliilor cardiace la sindromul Di George. Combinația sindromului velo-cardio-facial, sindromului Di George (anomalii faciale și aplazie sau hipoplazie a timusului sau paratiroidelor) și deleția benzii 22q11 este cunoscută sub numele CATCH 22. Cele mai comune cardiopatii congenitale asociate cu deleția benzii 22q11 includ tetralogia Fallot, trunchiul arterial comun, defecte septale ventriculare și anomalii ale arcului aortic **[14, 15, 17]**.

Studiile genetice recente au identificat câteva anomalii cromozomiale asociate ventriculului drept cu dublă cale de ieșire. Cele mai frecvente leziuni au fost trisomia 13 și 18 și deleția 22q11. Ventriculul drept cu dublă cale de ieșire a fost de asemenea raportat în sindroame genetice rare (mutații ale genelor CFC1 și CSX). Studiile animale au incriminat diabetul matern și expunerea prenatală la alcool, retinoizi, teofilină și valproat **[11, 13]**.

5. NOȚIUNI DE EPIDEMIOLOGIE

Ventriculul drept cu dublă cale de ieșire este o malformație rară, constituind aproximativ 1–3% din totalul cardiopatiilor congenitale. În populația generală, prevalența este de 0,03–0,06 la 1 000 nou născuți vii. Nu există diferențe între cele două sexe sau interrasiale. Majoritatea cazurilor sunt diagnosticate în prima lună de viață **[6]**.

Caseta 48.4

Incidență

- A 12 boală ca incidență dintre bolile cardiace congenitale.
- 1,5–2% din toate bolile cardiace congenitale.
- Apare la 0,03–0,1/1 000 de nou-născuți vii.

Caseta 48.5

Fiziopatologie

Reflectă heterogenitatea morfologiei cardiace în această conexiune ventriculo-arterială aberantă, ca și severitatea bolilor asociate.

- Pacienții cu așa-numitul tip „tetralogia Fallot" se pot prezenta, în perioada neo-natală, cu șunt dreapta-stânga, sau, după vârsta infantilă, cu circulație relativ bine echilibrată, în funcție de gradul obstrucției tractului de ieșire pulmonar.
- Pacienții cu DSV subaortic asociat prezintă șunt stânga-dreapta intracardiac mare, ca și pacienții cu DSV nerestrictiv izolat; la acești pacienți prezența obstrucției tractului de ieșire ventricular stâng și/sau a coarctației de aortă crește șuntul stânga-dreapta intra-cardiac.
- Pacienții cu DSV subpulmonar asociat prezintă șunt dreapta-stânga substanțial din primele zile de viață.

Caseta 48.6

Ventriculul drept cu dublă cale de ieșire: spectru morfologic, fiziologie asociată și algoritm de management

Localizarea DSV	*Leziuni asociate*	*Fiziologie*	*Intervenție*
Subaortic	Stenoză subpulmonară	DSV	Reparare tip tunel
		Tetralogie	Reparare tip tetralogie
Subpulmonar	Coarctație de aortă (CoA)	Transpoziție	Procedură de switch arterial
		Transpoziție și CoA	Reparare tip tunel cu repararea arcului aortic
„Doubly committed"		DSV	Reparare tip tunel
			Switch arterial
Îndepărtat		DSV	Traseu Fontan și ocazional reparare biventriculară

6. MANIFESTĂRI CLINICE

Simptomatologia diferă în funcție de tipul anatomic.

- Copiii cu defect septal ventricular subaortic sau subpulmonar cu stenoză pulmonară prezintă manifestări similare cu cele din tatralogia Fallot. Dacă este prezentă olighemia pulmonară, cianoza este severă încă din stadiul de nou-născut, iar afecțiunea este diagnosticată precoce. Ulterior, cianoza se acompaniază de poliglobulie și deficit de creștere. Acești copii sunt protejați față de dezvoltarea bolii pulmonare obstructive prin stenoza pulmonară și limitarea fluxului sanguin pulmonar.
- Defectul septal ventricular subaortic fără stenoză pulmonară – manifestările clinice sunt cele ale unui defect septal ventricular larg, cu hipertensiune pulmonară. Oxigenarea este relativ normală, manifestările fiind determinate în special de insuficiența cardiacă congestivă și deficitul de creștere. Diagnosticul este în general mai tardiv. Această formă este mai frecvent asociată cu trisomia 13 sau 18. Boala pulmonară obstructivă este frecventă, mai ales dacă defectul este larg.
- Defectul septal ventricular subpulmonar fără stenoză pulmonară – manifestările sunt similare celor din transpoziția marilor artere. Cianoza este variabilă, saturația putând fluctua între 40 și 80%. Dacă se asociază coarctația sau întreruperea aortei, instalarea insuficienței cardiace este rapidă **[4, 6]**.

7. EXAMENUL FIZIC

- Defectul septal ventricular subaortic sau subpulmonar cu stenoză pulmonară – palpator se decelează impuls ventricular drept proeminent și freamăt sistolic pe marginea superioară stângă a sternului, iar auscultator, suflu sistolic intens și abolirea componentei pulmonare a zgomotului II
- Defectul septal ventricular subaortic fără stenoză pulmonară – examenul fizic evidențiază impuls precordial hiperdinamic, freamăt parasternal, suflu holosistolic grad III–IV/VI, accentuarea componentei pulmonare a zgomotului II și suflu diastolic apical prin creșterea fluxului transmitral. Odată cu apariția bolii obstructive vasculare pulmonare, reducerea fluxului vascular pulmonar determină dispariția suflului diastolic și atenuarea suflului sistolic. Apar în schimb accentuarea zgomotului II pulmonar și un suflu diastolic descrescendo de insuficiență pulmonară.
- Defectul septal ventricular subpulmonar fără stenoză pulmonară – se prezintă cu cianoză, tahipnee și semne de insuficiență cardiacă. Auscultația evidențiază de asemenea întărirea componentei pulmonare a zgomotului II, suflu sistolic grad III/VI și uruitură diastolică mitrală. Dacă este prezentă coarctația, pulsul femural este diminuat **[6]**.

8. EXPLORAREA IMAGISTICĂ

- **Radiografia toracică**

Este nespecifică, neputând diferenția ventriculul drept cu dublă cale de ieșire de alte cardiopatii congenitale. În funcție de prezența sau absența stenozei pulmonare și de rezistența vasculară pulmonară, desenul vascular pulmonar este crescut, normal sau diminuat.

Pacienții cu defect ventricular subaortic și stenoză pulmonară severă prezintă o vascularizație pulmonară săracă și arc mijlociu stâng concav, aspect similar cu cel din tetralogia Fallot.

Dacă este prezentă boala vasculară obstructivă pulmonară, vascularizația pulmonară periferică este redusă, iar arterele pulmonare proximale sunt dilatate.

Aspectul pacienților cu defect septal ventricular subpulmonar este similar cu cel al pacienților cu transpoziție de vase mari, evidențiind vascularizație pulmonară crescută și cardiomegalie.

În cazul în care aorta este situată anterior și la stânga, radiografia poate evidenția această poziție.

- **Ecocardiografia**

Este tehnica de elecție pentru diagnosticarea ventriculului drept cu dublă cale de ieșire.

Examinarea ecocardiografică include evaluarea relației arterelor mari, determinarea dimensiunii și tipului defectului ventricular și detecția prezenței anomaliilor asociate. Diagnosticul ecocardiografic al ventriculului drept cu dublă cale de ieșire presupune demonstrarea originii ambelor artere la dreapta septului inter-ventricular. Originea marilor artere în raport cu septul este cel mai bine vizualizată în secțiune parasternal ax lung și secțiune coronară subcostală. Aceste secțiuni permit evidențierea absenței continuității fibroase între valva semilunară posterioară şi valva mitrală anterioară.

După stabilirea diagnosticului, trebuie determinată relaţia spaţială a marilor vase. Sunt posibile patru aranjamente:

- normal (artera pulmonară anterior şi la stânga aortei);
- alăturate (aorta situată la dreapta, dar în acelaşi plan transversal);
- dextro-malpoziţia (aorta anterioară şi la dreapta);
- levo-malpoziţia (aorta anterioară şi la stânga).

Determinarea acestei relaţii se face din secţiune parasternal ax lung şi scurt şi subcostal patru camere. Abordarea este similară cu cea utilizată în transpoziţia vaselor mari. Relaţia normală a marilor vase este rară şi poate fi confundată cu tetralogia Fallot. Dacă cele două vase apar alăturate în secţiune ax scurt, determinarea identităţii lor impune angularea superioară a transductorului, până la vizualizarea bifurcaţiei arterei pulmonare.

Defectul septal ventricular este larg şi este situat subaortic (cel mai frecvent), subpulmonar (în forma Taussig-Bing), dublu angajat sau neangajat.

Ulterior trebuie evaluată existenţa unei stenoze pulmonare, valvulară sau subvalvulară. Aceasta este prezentă la aproximativ jumătate dintre pacienţi şi de obicei este detectată în secţiune parasternală. Examenul Doppler apreciază gradientul şi eventuala coexistenţă a unei regurgitări pulmonare. Alte anomalii posibil asociate care trebuie căutate ecocardiografic includ defectul septal atrial, persistenţa canalului arterial, stenoza subaortică, coarctaţia de aortă, anomaliile valvei mitrale.

Se observă defectul septal ventricular larg, subpulmonar şi originea aortei şi arterei pulmonare din ventriculul drept. Aorta este poziţionată anterior de artera pulmonară (**Fig. 48.5**).

- **Date de laborator** – hemoglobina şi hematocritul trebuie monitorizate la pacienţii cu poliglobulie. În cazul insuficienţei cardiace şi al tratamentului cu Digoxin şi diuretice, trebuie urmărite creatinina şi electroliţii.

- **Rezonanţa magnetică nucleară** poate identifica anomaliile ambigue la examenul ecografic, demonstrând relaţia marilor artere, relaţia dintre septul outlet şi septul interventricular şi relaţia dintre defectul septal ventricular şi marile artere. Pentru pacienţii cu defect septal dublu angajat sau non-angajat, rezonanţa magnetică este mai fiabilă decât ecocardiografia pentru aprecierea posibilităţii unei reparaţii biventriculare. Limitările metodei sunt legate de durata prelungită a explorării, necesitatea sedării la copil şi definiţia incompletă a valvelor atrio-ventriculare. Rezonanţa magnetică poate, de asemenea, să nu vizualizeze cordajele tendinoase aberante **[6]**.

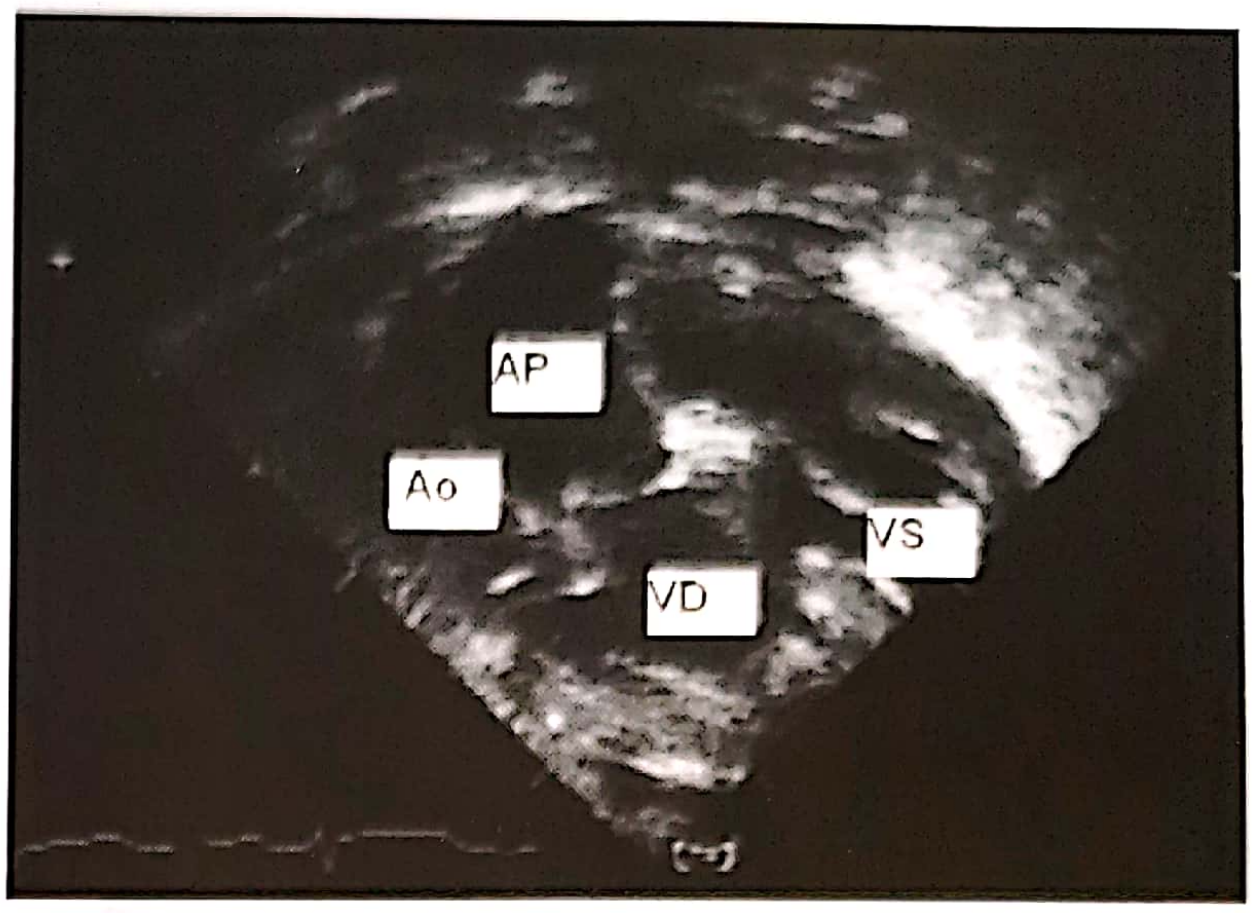

Fig. 48.5. Defectul septal ventricular larg, subpulmonar şi originea aortei şi arterei pulmonare din ventriculul drept (Din *Feigenbaum's Echocardiography*, ed. 6, LWW, 2005, p. 623).

- **Electrocardiograma** este adesea anormală, dar nespecifică. La nou-născut este prezentă hipertrofia ventriculară dreaptă. Hipertrofia ventriculară stângă poate să apară în condiţiile unui defect septal ventricular nerestrictiv care generează o suprasarcină de presiune sau în condiţiile unui retur venos pulmonar crescut care generează o supraîncarcare de volum. Dilatarea atrială dreaptă este comună. Dilatarea atrială stângă poate fi prezentă dacă există o stenoză sau atrezie mitrală sau un retur venos pulmonar crescut.

De obicei, axul QRS este deviat la stânga din cauza deplasării posterioare a fasciculului His de către defectul septal ventricular **[6]**.

- **Cateterismul cardiac** evaluează volumele ventricular drept şi stâng, existenţa unui posibil gradient între ventriculul drept şi artera pulmonară, relaţia dintre defectul septal ventricular şi marile artere, evaluarea arterelor coronare şi a anatomiei arcului aortic, gradul de amestec al sângelui între cele două circulaţii. Dacă sunt prezente un defect septal atrial restrictiv, un debit pulmonar crescut şi o saturaţie aortică sub 70% sau cu peste 10% mai mică decât în circulaţia pulmonară, ameliorarea se poate obţine prin realizarea unei septotomii atriale. Caracteristicile angiografice ale ventriculului drept cu dublă cale de ieşire includ: opacifierea ambelor mari artere după ventriculografia dreaptă, situarea valvelor aortică şi pulmonară în acelaşi plan orizontal, malpoziţia anterioară a aortei, prezenţa unui defect de umplere între cele două tracturi de ejecţie **[5, 6]**.

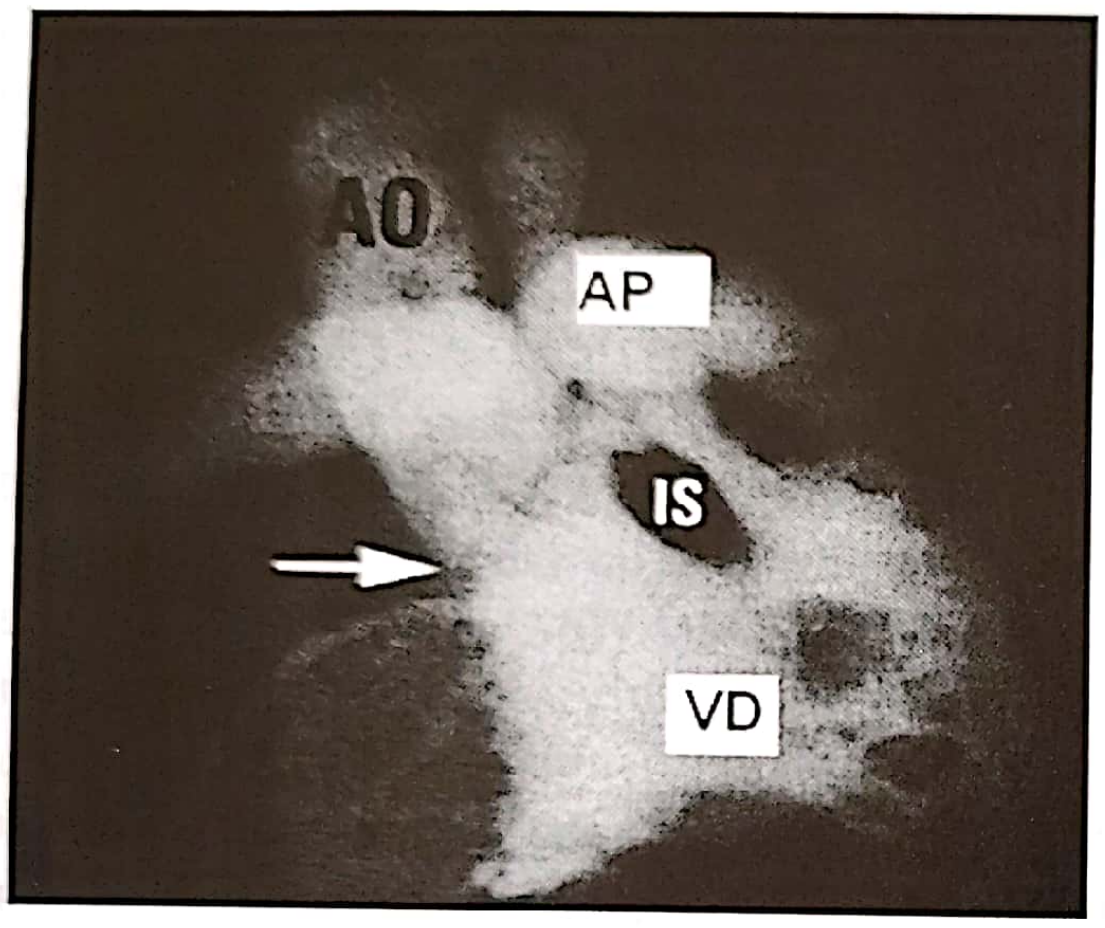

Fig. 48.6. Ventricul drept cu dublă cale de ieşire de tip „tetralogie", cu marile artere în acelaşi plan şi îngustarea tractului de ejecţie al ventriculului drept (Din *Topol Textbook of Cardio-vascular Medicine*, ed. 2, LWW).

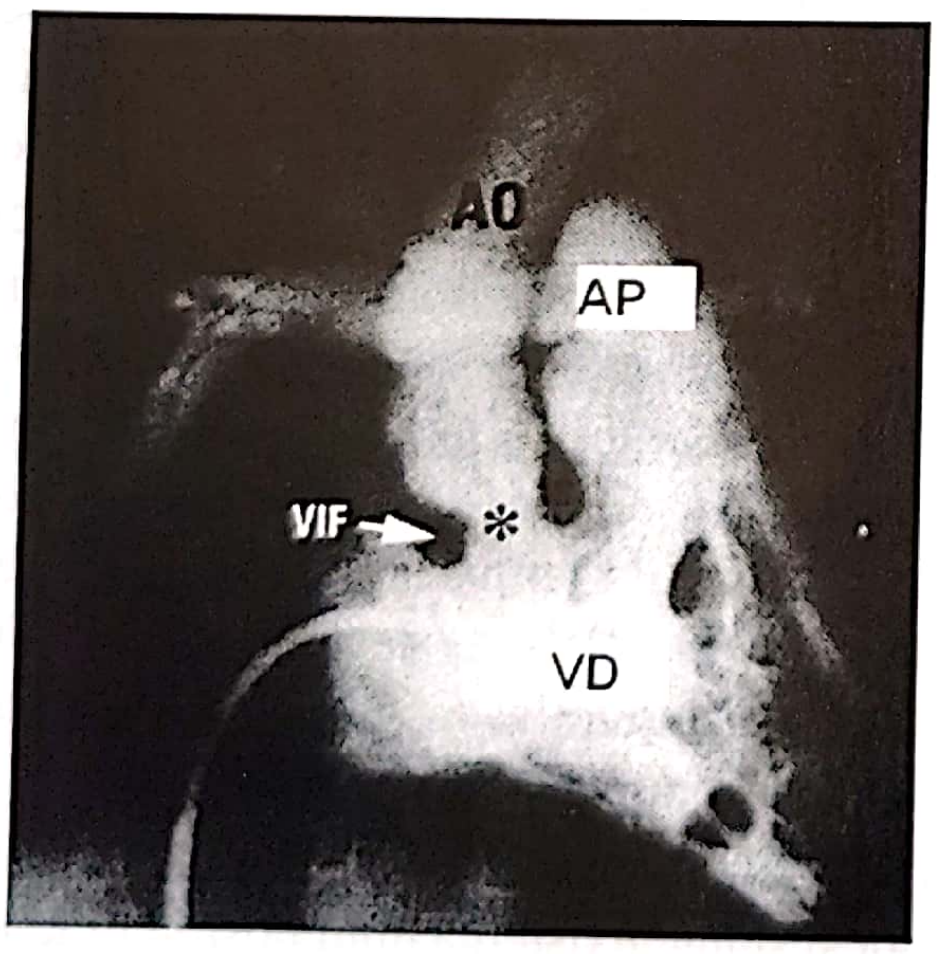

Fig. 48.7. Ventricul drept de tip Taussig-Bing, cu marile artere paralele şi îngustarea tractului de ejecţie subaortic (Din *Topol Textbook of Cardio-vascular Medicine*, ed. 2, LWW).

Diagnosticul prenatal se realizează prin ecocardiografie fetală, pe baza următoarelor elemente: originea celor două vase mari predominant din ventriculul drept, prezenţa conului bilateral şi direcţia paralelă a celor două vase în locul celei perpendiculare normale **[3]**. Este importantă cuantificarea prenatală a dimensiunii ventriculului stâng. În cazul în care acesta este hipoplazic, doar o treime dintre feţi se nasc vii şi doar la un sfert poate fi realizată o reparaţie biventriculară. Diferenţierea antenatală de alte anomalii cono-truncale rămâne însă dificilă. Prognosticul acestor copii depinde şi de malformaţiile extra-cardiace asociate **[12, 18, 21, 22]**.

Caseta 48.7

Diagnostic

- ***Clinic***: cianoză şi/sau insuficienţă cardiacă, în funcţie de tipul de conexiune ventriculo-arterială şi de prezenţa şi gradul obstrucţiei fluxului sanguin pulmonar sau sistemic; semnele fizice variază în funcţie de tiparul fiziopatologic.
- ***Electrocardiogramă***: deviaţie de ax drept, hipertrofie ventriculară dreaptă, adesea cu tipar qR în derivaţiile precordiale drepte, mai rar hipertrofie biventriculară.
- ***Radiografie toracică***: nu este utilă pentru diagnosticare şi nu este specifică, deoarece tipologia cardiacă poate varia de la tetralogia Fallot, cu aspect tipic, până la transpoziţia de vase mari.
- ***Ecocardiogramă***: combinarea vederilor parasternale în ax lung şi scurt permite diagnosticul complet, cu identificarea morfologiei intracardiace.
- ***Cateterism cardiac***: indicat la nou-născuţii cu discordanţă ventriculo-arterială şi comunicare interatrială restrictivă, la care este necesară atrio-septotomia cu balon (procedura Rashkind), fie pentru a defini cu certitudine originea şi traseul arterelor coronare, în vederea operaţiei de switch, fie pentru a evalua mai bine obstrucţiile sistemice; la pacienţii cu concordanţă ventriculo-arterială, pentru a planifica repararea chirurgicală, iar la copiii mai mari cu hipertensiune pulmonară, pentru a cuantifica rezistenţa vasculară pulmonară şi a elimina boala obstructivă vasculară pulmonară.

9. EVALUAREA PREOPERATORIE

Tipul de simptome şi vârsta la care acestea apar depind în mare măsură de gradul stenozei pulmonare. În cele mai multe cazuri, este evidentă existenţa unei cardiopatii congenitale încă din perioada neo-natală. Ecocardiografia oferă de obicei suficiente date diagnostice la nou-născut şi copilul mic. Doar la copilul mai mare cateterismul este necesar pentru a exclude prezenţa bolii vasculare pulmonare. La capătul „transpoziţie" al spectrului, este utilă realizarea preoperatorie a septotomiei atriale cu balon pentru a ameliora saturaţia sistemică şi stabilitatea hemodinamică a acestor pacienţi. De asemenea, managementul intraoperator al acestor pacienţi este mai uşor după realizarea septotomiei. Defectul septal atrial creat permite decompresia inimii stângi prin plasarea unei singure canule venoase în atriul drept.

La capătul „tetralogie" a spectrului, examenele preoperatorii trebuie să estimeze separarea dintre valva pulmonară şi valva tricuspidă, relativ la diametrul inelului aortic. Trebuie determinată localizarea defectului septal ventricular, inclusiv gradul de dezvoltare a septului conului. Cordajele ataşate la conul septului trebuie vizualizate şi trebuie determinat gradul de stenoză pulmonară şi subpulmonară. Anatomia coronariană trebuie evaluată ecocardiografic, ca şi relaţia şi dimensiunile marilor vase. Arcul aortic trebuie inspectat pentru o eventuală hipoplazie sau coarctaţie.

10. MANAGEMENTUL MEDICAL

În cazurile fără stenoză pulmonară, în care fluxul pulmonar este crescut, este utilă administrarea diureticelor şi a digoxinului. La polul opus al spectrului, în cazurile cu flux pulmonar absent sau redus semnificativ, trebuie menţinută patenţa canalului arterial prin perfuzii cu prostaglandină E. Totuşi, tratamentul medical are beneficii reduse, de aceea intervenţia chirurgicală nu trebuie amânată **[1]**.

11. TRATAMENTUL CHIRURGICAL

Repararea ventriculului drept cu dublă cale de ieşire cu defect ventricular subaortic (tipul tetralogie) a fost descrisă pentru prima dată în 1957 de Kirklin.

Alegerea tehnicii operatorii depinde de următorii factori:

- separarea valvei pulmonare de valva tricuspidă raportată la diametrul inelului aortic;
- localizarea defectului septal ventricular;
- ataşarea cordajelor la septul conului, marginile defectului septal ventricular;
- gradul stenozei pulmonare şi caracterul ei fix sau dinamic;
- anatomia coronarelor;
- dimensiunile relative şi relaţia marilor vase;
- anomaliile arcului aortic **[1]**.

Caseta 48.8

Indicaţii pentru tratament chirurgical

- Paliaţie (şunt Blalock-Taussig modificat).
- Reparare:
  - intraventriculară;
  - operaţia de switch arterial;
  - reparare de tip univentricular.

11.1. Tehnica reparatorie în cazul ventriculului drept cu dublă cale de ieşire cu defect ventricular subaortic (procedura Kawashima)

Repararea defectului septal ventricular subaortic se realizează prin crearea unui tunel intraventricular care canalizează fluxul ventriculului stâng spre aortă. Acesta poate fi realizat prin utilizarea unui petic (de pericard, Dacron, politetrafluoroetilenă) care corespunde circumferinţei aortei. Abordarea acestei forme este asemănătoare cu cea utilizată în tetralogia Fallot. După sternotomia mediană, se decupează un petic de pericard anterior şi se tratează cu o soluţie de glutaraldehidă 0,6% timp de 20–30 minute. Se realizează bypass-ul cardio-pulmonar cu canularea bicavă. După administrarea soluţiei de cardioplegie, anatomia intracardiacă este inspectată printr-o atriotomie dreaptă. Defectul septal ventricular este vizualizat prin valva tricuspidă pentru a fi confirmată relaţia sa cu aorta. Dacă defectul septal ventricular este mai mic decât aorta, el va fi lărgit. Lărgirea se poate realiza prin valva tricuspidă sau prin ventriculul drept cu o ventriculotomie dreaptă longitudinală sau transversală. Defectul septal ventricular este lărgit superior şi anterior, astfel, o porţiune a septului infundibular este rezecată. Ţesutul de conducere se dirijează inferior şi trebuie evitat. Ca şi în cazul tetralogiei, trebuie acordată atenţie prezervării arterelor coronare. Adesea există o arteră lungă a conului care ajunge până la apex. Este inspectată cu atenţie relaţia inelului aortic cu defectul septal ventricular şi este estimată lungimea septului conului. Prezenţa aderenţelor cordajelor tricuspidiene la septul conului trebuie notată. Se cercetează ulterior existenţa unei stenoze subpulmonare. De obicei, excizia septului conului reduce într-un oarecare grad stenoza pulmonară. Dacă există cordaje ataşate, acestea vor putea fi ulterior reataşate la peticul interventricular.

Peticul este orientat în axul său longitudinal corespunzător unei linii imaginare ce uneşte porţiunea cea mai anterioară a aortei cu limita antero-inferioară a defectului septal ventricular. Este utilă plasarea primului punct de sutură prin baza valvei tricuspide (de exemplu, comisura antero-septală) şi apoi prin porţiunea mijlocie a tubului graft. Aproximativ o treime din suturile defectului septal ventricular sunt plasate de-a lungul marginilor posterioară şi inferioară ale defectului prin valva tricuspidă. Trebuie avut grijă să se evite ţesutul de conducere, mai multe suturi fiind plasate pe faţa atrială a cuspei septale a tricuspidei. Suturile defectului septal ventricular sunt trecute prin petic, care astfel este fixat, şi firele de sutură sunt legate. Restul circumferinţei defectului septal ventricular este închis prin ventriculotomie dreaptă, având în permanenţă grijă să se menţină orientarea corectă a peticului.

Există câteva avantaje din ancorarea unei porţiuni din suturi pe peretele anterior al ventriculului drept, deasupra valvei aortice, similar cu procedura Rastelli.

Defectul septal ventricular poate fi închis utilizând suturi întrerupte sau o tehnică de sutură continuă. La copiii mai mari se preferă de obicei sutura continuă; la copiii foarte mici, friabilitatea musculară poate determina defecte septale reziduale dacă se foloseşte sutura continuă, iar circumferinţa defectului este mult mai mică. Dacă tunelul intraventricular proemină în tractul de ejecţie a ventriculului drept, incizura de ventriculotomie dreaptă este închisă cu un petic de pericard autolog pentru a preveni obstrucţia tractului de ejecţie a ventriculului drept **[1, 24, 34]**.

11.2. Tehnica reparatorie în cazul ventriculului drept cu dublă cale de ieşire cu defect ventricular subaortic şi stenoză pulmonară

Uneori este posibil să se asigure un tract de ejecţie a ventriculului drept fără un conduct valvulat, aşa cum se procedează în tetralogia Fallot. În acest caz, fasciculele musculare ventriculare drepte obstructive sunt divizate, apoi un petic transanular este creat din pericard autolog. Dacă inelul valvei pulmonare are dimensiuni adecvate, un petic infundibular este suficient după ce se practică valvulotomia pulmonară. În caz contrar, este necesar un petic transanular.

La pacienţii cu defect septal ventricular subaortic şi stenoză pulmonară, este important să se identifice arterele coronare şi să se marcheze inciziile de ventriculotomie dreaptă înainte de realizarea cardioplegiei. Repararea intraventriculară a defectului septal ventricular este similară cu cea din cazul defectului subaortic fără stenoză pulmonară. Dacă o arteră coronară înconjură tractul de ejecţie a ventriculului drept sau dacă rezistenţa vasculară pulmonară este crescută, un conduct valvulat trebuie utilizat pentru a crea continuitatea între ventriculul drept şi artera pulmonară **[1, 24]**.

11.3. Tehnica reparatorie în cazul ventriculului drept cu dublă cale de ieşire cu defect ventricular subpulmonar

În cazul în care valva pulmonară este atât de apropiată de valva tricuspidă încât există riscul creării unei stenoze subaortice prin repararea de tip tunel, este indicată realizarea operaţiei descrise de Rastelli pentru transpoziţia de vase mari cu defect septal ventricular şi stenoză pulmonară. Artera pulmonară trebuie divizată (nu ligaturată) şi poate fi conectată cu ventriculul drept utilizând un conduct alograft aortic sau pulmonar (reparaţia Rastelli) **(Fig. 48.8)**.

O alternativă la utilizarea unui conduct alogen sau sintetic pentru reparaţia tip Rastelli este mobilizarea largă a arterelor pulmonare, ca pentru switch-ul arterial, urmată de sutura directă a trunchiului arterei pulmonare la ventriculotomia dreaptă. Această tehnică a fost descrisă pentru prima dată de un grup francez, fiind numită *Réparation à l'étage ventriculaire* (REV). Anterior, reparaţia este completată prin plasarea unui petic de pericard. Pentru a realiza manevra Lecompte ca parte a reparaţiei tip REV, este necesară divizarea aortei ascendente. Aorta este reconstituită printr-o sutură continuă. Când aorta şi artera pulmonară sunt poziţionate anterior şi posterior, este utilă aducerea ambelor ramuri pulmonare anterior de aortă, aşa cum a fost descrisă de Lecompte.

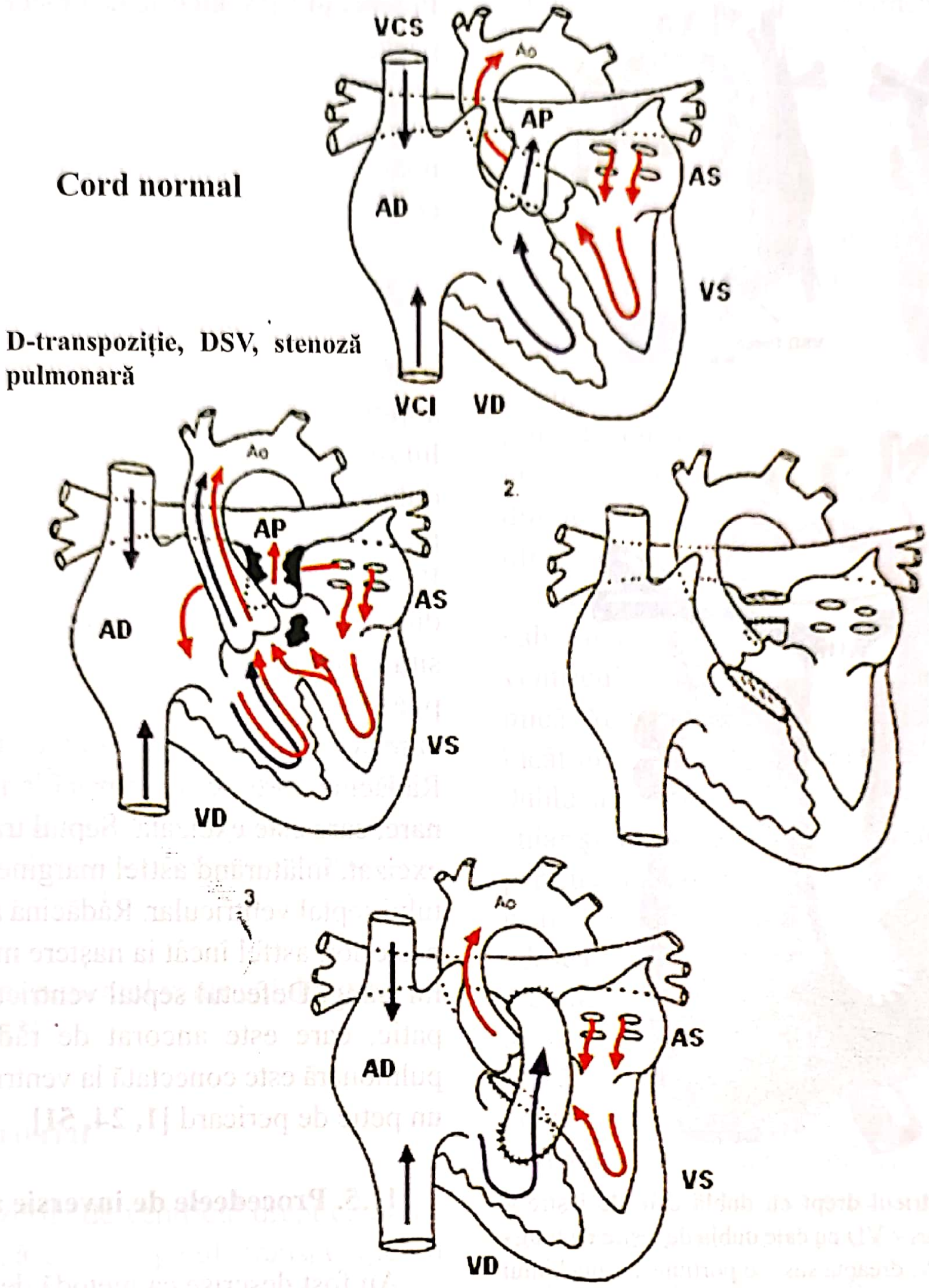
Cord normal

D-transpoziție, DSV, stenoză pulmonară

Fig. 48.8. Reparația Rastelli.

Dacă nu se realizează această manevră, fie artera pulmonară dreaptă, fie cea stângă trebuie să traverseze un traiect excesiv de lung în jurul aortei, depinzând dacă artera pulmonară principală este adusă de partea dreaptă sau stângă a aortei. Avantajul major al manevrei Lecompte (deplasarea arterelor pulmonare pe o diastanţă mai mică) se întâlneşte în cazul dispunerii antero-posterioare a marilor vase. Atunci când marile vase sunt dispuse în acelaşi plan, avantajul manevrei Lecompte scade, dar este probabil utilă până în situația în care aorta este situată posterior de artera pulmonară.

În plus, trebuie acordată o mare atenţie relaţiei dintre artera coronară anterioară (de obicei, coronara dreaptă) şi artera pulmonară. Deoarece artera pulmonară se află într-o oarecare tensiune, ea nu trebuie diecţionată spre artera coronară, putând crea o compresiune semnificativă. Mortalitatea înregistrată utilizând această procedură pare mai ridicată decât în cazul altor tehnici **[1, 24, 52]**.

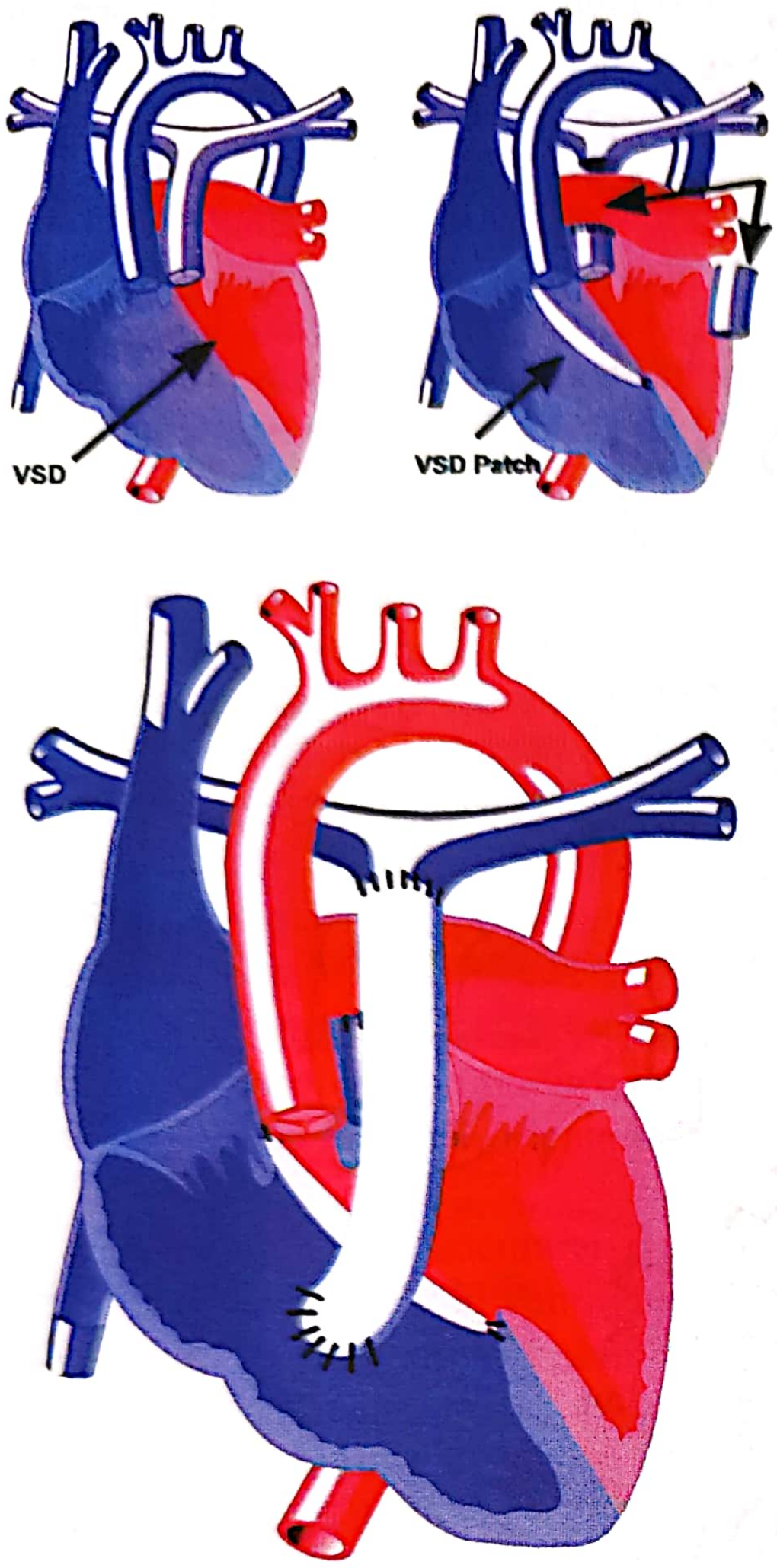

Fig. 48.2. Op TIM. Ventricul drept cu dublă cale de ieşire – Operaţia Rastelli (stânga sus – VD cu cale dublă de ieşire cu transpoziţie de vase mari şi DSV; dreapta sus – o porţiune a trunchiului arterei pulmonare este secţionată, inserarea peticului pentru închiderea DSV şi direcţionarea fluxului sanguin din VS în aortă; jos – Plasarea conduitului valvulat pentru direcţionarea sângelui sistemic venos din VD în artera pulmonară) **[57]**.

Artera coronară anterior de infundibulum – Dacă artera descendentă anterioară trece de-a lungul infundibulului în porţiunea sa cea mai îngustă, aceasta constituie o contraindicaţie la repararea standard intraventriculară fără conduct. Incizia peretelui ventriculului drept trebuie plasată mai jos. Continuitatea dintre ventriculul drept şi artera pulmonară se realizează de obicei prin plasarea unui alograft aortic, deoarece un alograft pulmonar ar putea fi insuficient de lung. Procedeul REV nu este de obicei fezabil la acest tip de pacienţi din cauza distanţei mari care separă ventriculul drept de artera pulmonară. În plus, tensiunea severă care ar rezulta din translocarea pe o asemenea distanţă poate determina o compresiune importantă pe artera coronară plasată anterior.

11.4. Translocarea aortică (procedeul Nikaidoh)

Această intervenţie, care presupune translocaţia aortei cu reconstruirea tractului de ejecţie a ventriculului drept, este utilizată în cazul ventriculului drept cu dublă cale de ieşire sau al transpoziţiei cu stenoză pulmonară, inclusiv hipoplazia inelului pulmonar. Rădăcina aortei, inclusiv valva aortică, este excizată din tractul de ejecţie a ventriculului drept într-o manieră similară cu cea din operaţia de autograft pulmonar. În plus, este necesară mobilizarea arterelor coronare, aşa cum se procedează în operaţia de switch arterial. Rădăcina aortei este divizată la nivelul valvei pulmonare, care este excizată. Septul tractului de ejecţie este excizat, înlăturând astfel marginea superioară a defectului septal ventricular. Rădăcina aortei este translocată posterior, astfel încât ia naştere majoritar din ventriculul stâng. Defectul septal ventricular este închis cu un patic, care este ancorat de rădăcina aortei. Artera pulmonară este conectată la ventriculotomia dreaptă cu un petic de pericard **[1, 24, 51]**.

11.5. Procedeele de inversie atrială

Au fost descrise ca metodă de corecţie a transpoziţiei vaselor mari. În 1959, chirurgul suedez Ake Senning a descris prima metodă de corecţie pentru transpoziţia de vase mari, care implica utilizarea septului atrial pentru a realiza un tunel intraatrial care redirecţiona fluxul sanguin la nivel atrial. Deşi succesul tehnicii a fost considerabil, reducând mortalitatea, din cauza complexităţii sale, ea a fost modificată în 1964 de Mustard, în sensul utilizării pericardului autolog sau a unui material sintetic (Dacron) pentru realizarea tunelului (**Fig. 48.9**) **[1, 3, 24]**.

Rezultatele obţinute prin combinarea operaţiei Senning sau Mustard cu închiderea defectului septal ventricular sunt însă foarte proaste, de aceea sunt

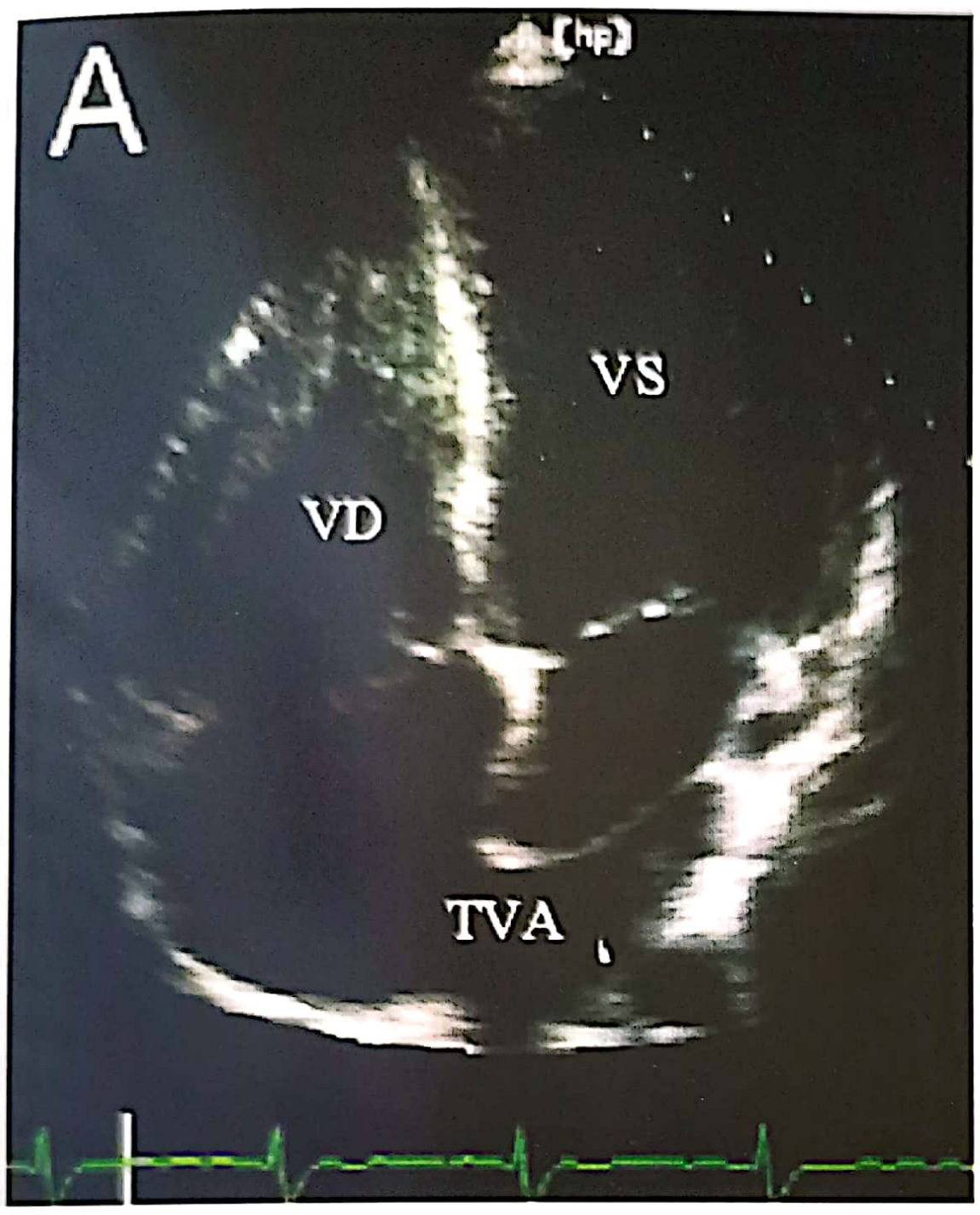

Fig. 48.9. Vizualizarea tunelului atrial în transpoziţia vaselor mari (operaţia Mustard) (Din *Feigenbaum's Echocardiography*, ed. 6, LWW, 2005).

rareori folosite în managementul ventriculului drept cu dublă cale de ieşire **[43]**.

11.6. Switch-ul arterial

Este indicat în cazurile de ventricul drept cu dublă cale de ieşire care se găsesc la capătul „transpoziţie" al spectrului, când nu există deloc stenoză pulmonară sau una foarte redusă sau subpulmonară. Este posibilă rezecţia ţesutului muscular sau fibros din regiunea subpulmonară atât timp cât nu există cordaje importante ale valvei mitrale. Similar, o valvă pulmonară bicuspidă nu trebuie considerată o contraindicaţie absolută, mai ales că atât o procedură de inversie atrială, cât şi o reparaţie complexă intraventriculară sunt asociate cu o calitate mai redusă a vieţii (**Fig. 48.10**).

Principiile generale ale operaţiei de switch arterial pentru ventriculul drept cu dublă cale de ieşire sunt similare cu cele folosite în transpoziţia de vase mari. Intervenţia este în general realizată utilizându-se bypass hipotermic pentru etapele extracardiace ale procedurii, în timp ce etapele intracardiace sunt realizate în timpul unei perioade de oprire circulatorie. Divizarea marilor artere este urmată de inspecţia valvei pulmonare şi a tractului de ejecţie a ventriculului stâng pentru a se asigura că nu există o obstrucţie importantă a tractului de ejecţie, situaţie care ar creşte riscul unui switch arterial. Ulterior sunt realizate mobilizarea coronarelor şi transferul, urmate de anastomoza aortică. Este preferabil să nu se realizeze închiderea comunicărilor intracardiace înaintea acestor etape, pentru că ele ajută returul ventriculului stâng în canula atrială dreaptă unică. Canularea unică este preferată canulării bicave din acelaşi motiv, ca şi pentru expunerea superioară oferită de o singură canulă comparativ cu două.

Defectul septal ventricular poate fi abordat prin valva anterioară semilunară, prin atriul drept sau printr-o ventriculotomie dreaptă, în funcţie de situaţia anatomică. Adesea este prezentă o stenoză subaortică, astfel încât incizia infundibulară dreaptă serveşte unui scop dublu: acces pentru închiderea defectului septal ventricular şi acces pentru plasarea unui petic infundibular pentru a înlătura obstrucţia tractului de ejecţie. Abordul prin valva semilunară sau prin ventriculotomie oferă adesea posibilitatea continuării bypass-ului în timpul închiderii defectului septal ventricular. Defectul septal atrial este închis printr-o atriotomie dreaptă scurtă, joasă, cu cavităţile stângi umplute cu soluţie salină pentru îndepărtarea aerului înainte de sutură.

Odată bypass-ul restabilit, aorta este declampată. Se verifică perfuzia tuturor zonelor miocardului. Un singur petic mare de pericard este folosit pentru a reconstrui aria de unde au fost excizate coronarele, deşi, pentru a avea vizibilitate maximă, acest pas poate fi realizat înaintea etapelor intracardiace. Este important ca peticul de pericard să fie mai mare decât butonii coronarieni excizaţi, deoarece aorta este adesea mai mică decât artera pulmonară, mai ales dacă există un con subaortic lung şi îngust.

Este definitivată anastomoza pulmonară, apoi pacientul este scos de pe bypass.

Modificările specifice ale switch-ului arterial pentru ventriculul drept cu dublă cale de ieşire includ:

- Morfologia coronariană – variantele anatomice neobişnuite sunt mai frecvente în cazurile cu poziţie paralelă a marilor vase decât în cazul transpoziţiei

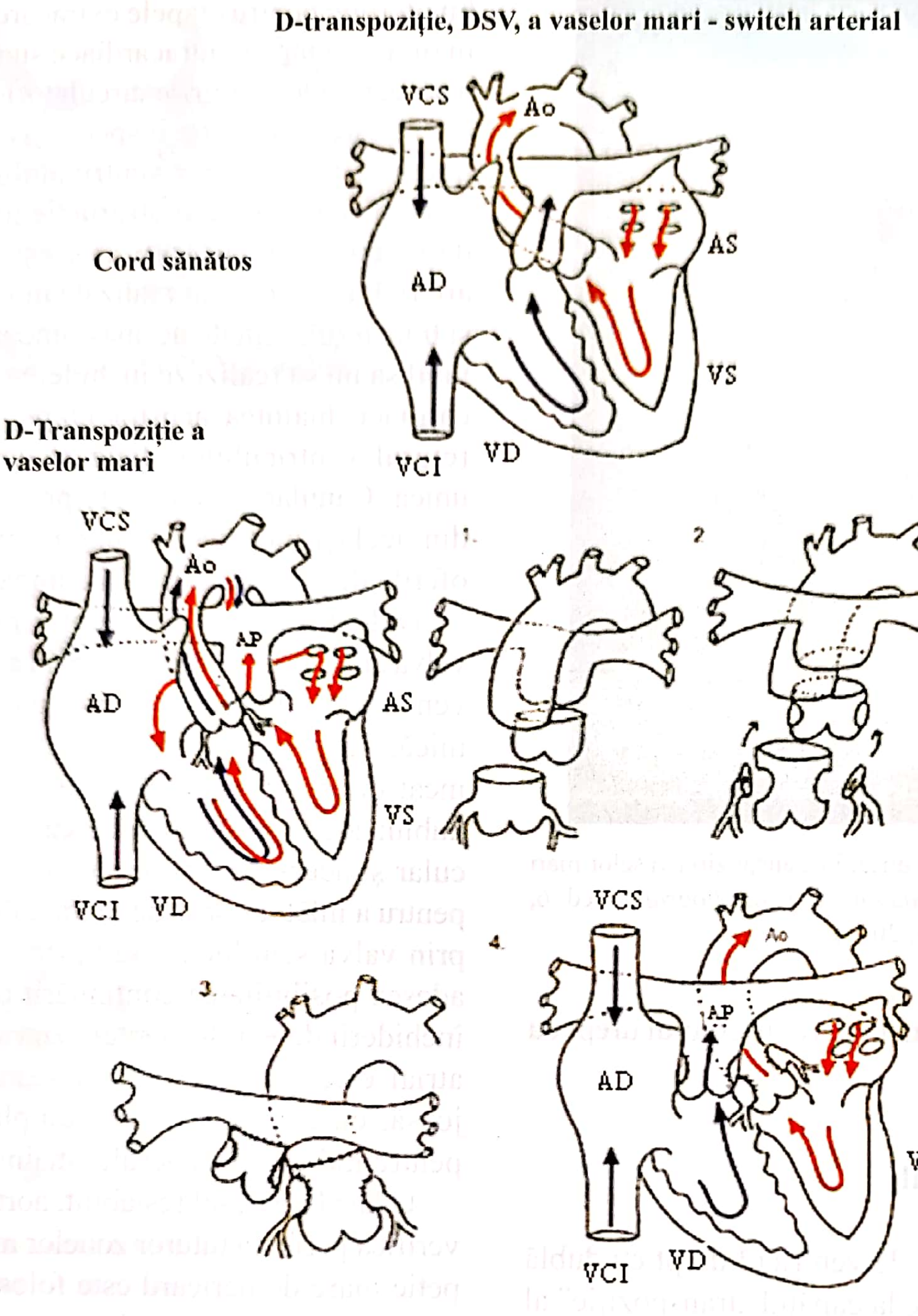
D-transpoziție, DSV, a vaselor mari - switch arterial

Cord sănătos

D-Transpoziție a vaselor mari

Fig. 48.10. Switch arterial.

standard cu artere antero-posterioare. Un tip comun este originea anterioară a arterei coronare drepte și a arterei descendente anterioare dintr-un ostium unic, cu artera cicumflexă având originea într-un sinus posterior. Mobilizarea importantă a arterei coronare drepte este necesară pentru a preveni tracțiunea coronarei anterioare, care trebuie transferată direct, la distanță de coronara dreaptă. Ramurile pentru infundibul și peretele liber al ventriculului drept din artera coronară dreaptă și artera descendentă anterioară trebuie mobilizate la distanță de epicard, pentru a preveni tensionarea arterelor și a anastomozelor. Ocazional, o prelungire pericardică tubulară a coronarelor poate fi utilizată pentru a preveni tensionarea excesivă. Aceasta se va manifesta prin sângerare la locul anastomozei sau insuficiență coronariană precoce sau tardivă.

Un alt pattern coronarian întâlnit în poziția alăturată a marilor artere este originea arterei coronare drepte și a arterei circumflexe din sinusul posterior, cu artera descendentă anterioară având originea în sinusul anterior. Este important să se prevină compresiunea asupra coronarei transferate anterior de către peretele posterior al trunchiului arterei pulmonare.

- Închiderea defectului septal ventricular – Expunerea defectului septal ventricular asociat cu ventriculul drept cu dublă cale de ieşire poate prezenta unele dificultăţi. Defectul poate fi situat anterior şi la stânga; expunerea prin valva semilunară anterioară şi atriul drept este în mod special dificilă şi chiar vizualizarea printr-o ventriculotomie dreaptă poate fi dificilă. Chiar dacă vizualizarea se poate realiza prin valva pulmonară originală, aceasta nu este recomandabil, din cauza riscului lezării ţesutului de conducere şi a valvei neo-aortice. O complicaţie adiţională a închiderii defectului septal ventricular este extensia defectului în septul anterior trabeculat, de aceea marginile stângă şi anterioară ale defectului nu pot fi vizualizate. Prin realizarea unor suturi strânse, poate fi redusă dimensiunea unui defect septal ventricular rezidual. În ultimii ani, defectele reziduale pot fi închise cu ajutorul procedeelor intervenţionale.

- Defecte septale ventriculare multiple – Închiderea chirurgicală a defectelor multiple, ca şi închiderea unui defect larg subpulmonar pot fi dificilă, necesitând prelungirea timpului de oprire circulatorie.

- Anastomoza arterei pulmonare – Deşi manevra Lecompte este realizată de rutină la pacienţii cu transpoziţie standard în care arterele mari sunt dispuse antero-posterior, pentru poziţia paralelă a marilor artere trebuie decis dacă translocarea arterei pulmonare anterior de aortă va fi utilă pentru reducerea tensiunii asupra arterei pulmonare drepte. În general, dacă aorta este situată un pic anterior de artera pulmonară, manevra Lecompte trebuie efectuată.

Alt aspect de care trebuie ţinut cont în această decizie, în afară de tensiunea în artera pulmonară dreaptă, este relaţia arterelor coronare transferate în artera pulmonară. Trebuie avut grijă să nu existe nicio compresie asupra arterelor coronare. O manevră utilă pentru reducerea riscului de compresie coronariană, ca şi de a reduce tensiunea asupra anastomozei arterei pulmonare este de a deplasa anastomoza de la originea arterei pulmonare spre artera pulmonară dreaptă. Capătul stâng al arterei pulmonare principale este închis, de obicei prin sutură directă, dar poate fi folosit şi un petic de pericard. Această manevră are ca efect împingerea trunchiului arterei pulmonare spre dreapta, astfel încât să nu fie poziţionată anterior de aortă, ceea ce ar crea posibilitatea comprimării arterei coronariene transferate anterior.

- Repararea stenozei subaortice şi a arcului subaortic – Conul subaortic lung asociat cu ventriculul drept cu dublă cale de ieşire spre capătul transpoziţie al spectrului poate determina un grad de stenoză subaortică. Hipoplazia arcului aortic şi coarctaţia de aortă acompaniază frecvent stenoza subaortică. Există adesea o disparitate importantă între diametrele celor două vase mari. În timpul fazei preliminare a switch-ului arterial, trebuie aplicate bandaje compresive lejere pe arterele capului. După realizarea transferului coronarian, circulaţia este oprită, bandajele compresive sunt strânse, iar crosa aortei este declampată. Se incizează arcul inferior al aortei ascendente şi arcului aortic, extinzând incizia spre coarctaţie. Un petic lung de pericard este suturat la această aortotomie, ceea ce serveşte la diminuarea disparităţii dintre neo-aorta proximală şi aorta ascendentă distală. Se realizează din nou clamparea crosei aortice şi bypass-ul poate fi recomandat. Procedura continuă cu manevrele descrise anterior. Nu se recomandă ca repararea coarctaţiei şi bandingul arterei pulmonare să fie manevre preliminare **[1, 24, 26, 40, 42, 44–46, 52]**.

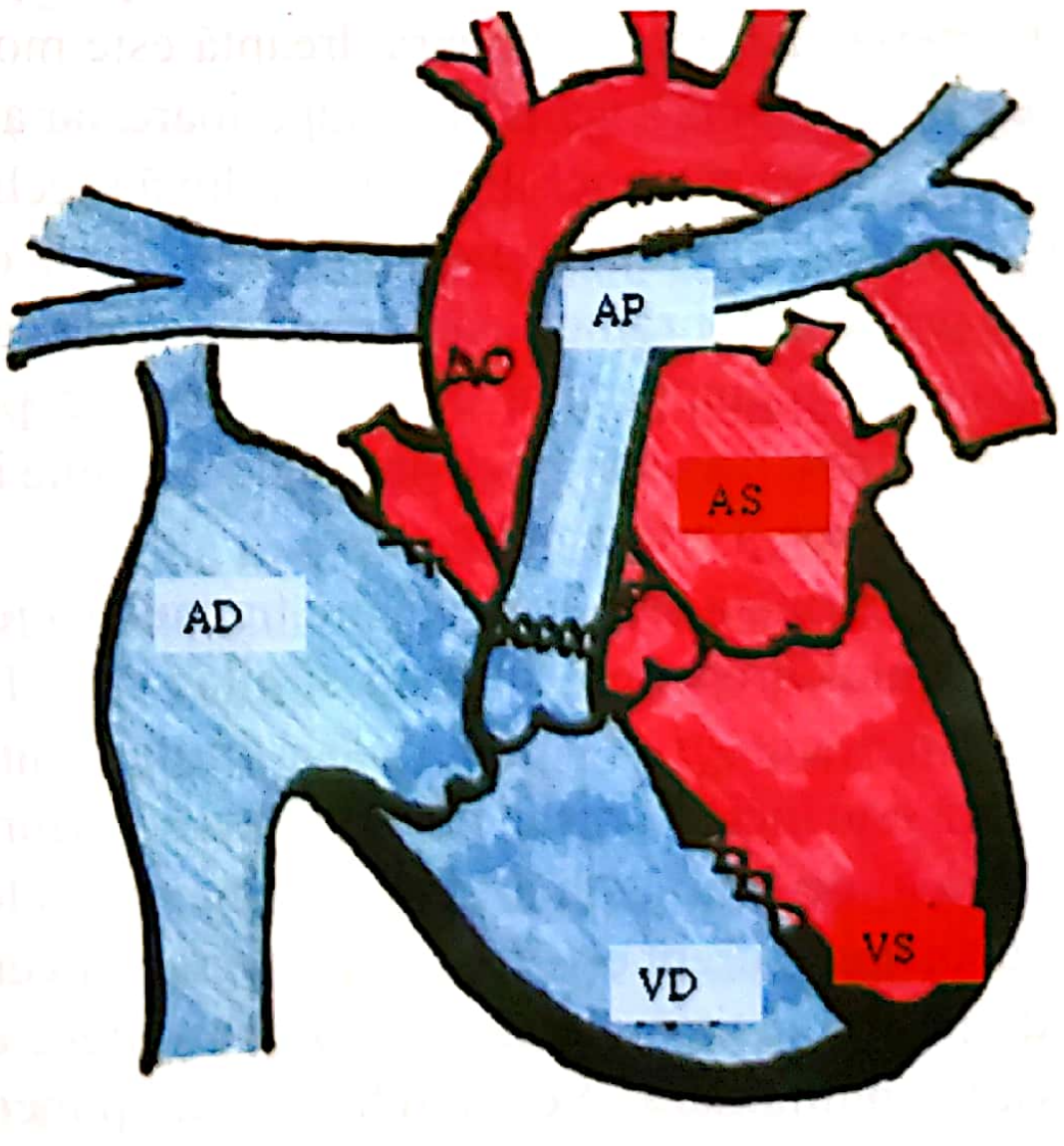

Fig. 48.11. Rezultat al switch-ului arterial în transpoziţia marilor vase.

11.7. Translocaţia pulmonară

Scopul translocaţiei pulmonare în ventriculul drept cu dublă cale de ieşire este obţinerea unei reparaţii biventriculare fără utilizarea unui conduct. Principiul acestei operaţii constă în plasarea unui tunel intraventricular de la defectul septal la valva aortică, dar cu translocarea arterei pulmonare şi a valvei într-o poziţie mai anterioară în ventriculul drept, cu scopul de a permite obţinerea unui tunel subaortic neobstruat. Este utilizată în special în cazurile cu defect septal subaortic sau dublu angajat, dar poate fi utilizată şi în cazul unui defect subpulmonar. Translocaţia pulmonară poate fi folosită şi în cazurile cu stenoză pulmonară, putându-se recurge la un petic transanular.

Tehnica operatorie începe cu realizarea unei sternotomii mediane. Se recoltează un petic de pericard, care este tratat cu glutataldehidă 0,6% timp de aproximativ 10 minute înainte de heparinizare. Arterele pulmonară dreaptă şi stângă sunt mobilizate cât se poate de mult şi legate. Ductul sau ligamentul arterial este controlat şi divizat. Se realizează bypass-ul cardio-pulmonar utilizând canularea bicavă şi o singură canulare aortică. Cordul este oprit cu o soluţie de cardioplegie rece de potasiu.

Mobilizarea completă a ramurilor pulmonare dreaptă şi stângă se realizează acum sub bypass cardiopulmonar într-un mod similar cu cel din operaţia de switch arterial. Artera pulmonară dreaptă este mobilizată de partea dreaptă a venei cave superioare, iar artera pulmonară stângă este mobilizată mult după urechiuşa stângă. Ambele artere trebuie mobilizate mult după originea primelor lor ramuri parenchimatoase. Această etapă este de o importanţă capitală pentru a putea obţine mai târziu o anastomoză lipsită de tensiune între ventriculul drept şi artera pulmonară.

Valva pulmonară este excizată din tractul de ejecţie a ventriculului drept într-un mod similar cu cel din operaţia de autograft pulmonar. Iniţial, artera pulmonară este incizată distal de marginea comisurilor, dar proximal de bifurcaţia arteri pulmonare. O clemă angulată în unghi drept este trecută retrograd în ventriculul drept prin incizia arterei pulmonare şi trece uşor prin valva pulmonară. Se marchează un punct pe peretele liber al ventriculului drept şi se începe la acest nivel incizia infundibului. Apoi se realizează excizia completă a valvei pulmonare, cu atenţia de a nu leza prima ramură septală a arterei descendente anterioare. De asemenea, trebuie avut grijă să se păstreze orice ram arterial care traversează infundibulul.

Trunchiul arterei pulmonare excizat este retractat cefalic, iar infundibulotomia este extinsă după cum este necesar pentru a studia anatomia intraventriculară şi a permite plasarea unui tunel relativ larg. Trebuie inspectate cu atenţie localizarea defectului septal ventricular, localizarea valvelor aortică, pulmonară şi tricuspidă, localizarea şi extensia septului tractului de ejecţie şi orice inserţie tricuspidiană anormală.

Extensiile parietale şi septale ale septului tractului de ejecţie pot fi rezecate. Dacă tehnic este posibil, se construieşte dintr-un petic de Gore-Tex un tunel intraventricular care conduce sângele din defectul septal ventricular în aortă prin infundibulotomie.

Trebuie acordată atenţie realizării manevrei Lecompte şi decis dacă aorta ascendentă este divizată. Aorta este reconstruită prin anastomoză directă cu sutură continuă asorbabilă. Când marile artere sunt poziţionate anterior şi posterior, este utilă aducerea ambelor ramuri pulmonare anterior de aortă. Dacă nu se realizează această etapă, una dintre ramuri va trebui să parcurgă o distanţă excesiv de lungă în jurul aortei.

Fie la sfârşitul inserţiei tunelului intraventricular, fie în timpul reparării aortei ascendente, se reîncepe încălzirea.

Orice defect septal atrial vizibil trebuie închis. Trebuie acordată atenţie lăsării unui foramen ovale patent, în special dacă a fost practicată o infundibulotomie sau o vetriculotomie largă.

Aorta este declampată, iar rădăcina pulmonară este reataşată la ventriculul drept. Bordul inferior al arterei pulmonare este ataşat direct la infundibulotomie prin sutură continuă, dacă este nevoie cu un petic de pericard sau de Gore-Tex. Dacă este necesar, se poate realiza plasarea unui petic transanular, într-o manieră similară cu cea din tetralogia Fallot.

Se închide orice ventriculotomie sau atriotomie şi se încheie bypass-ul cardio-pulmonar în mod obişnuit **[1, 24, 52]**.

11.8. Reparaţia Damus-Kaye-Stansel pentru ventriculul drept cu dublă cale de ieşire cu defect septal ventricular subpulmonar şi stenoză subaortică

Unii pacienţi cu defect septal ventricular subpulmonar au şi o stenoză subaortică semnificativă care nu se pretează la rezecţie. În aceste condiţii, o operaţie de switch arterial este exclusă, deoarece ar crea o obstrucţie postoperatorie a tractului de ejecţie a ventriculului drept. În această situaţie, procedura Damus-Kaye-Stansel este o opţiune acceptabilă.

În cursul acestei intervenţii, defectul septal ventricular este închis pentru a direcţiona fluxul sanguin al ventriculului stâng prin valva pulmonară. Aceasta se poate realiza prin atriul drept sau printr-o ventriculotomie dreaptă.

Trunchiul pulmonar este rezecat imediat proximal de bifurcaţia pulmonarei. Trebuie evitată distorsiunea trunchiului pulmonar sau a aortei, pentru a preîntâmpina apariţia unei insuficienţe valvulare. Este utilă plasarea unui punct de sutură pe faţa medială a trunchiului pulmonar, care să marcheze locul planificat al transsecţiunii. Pe faţa medială a aortei ascendente se plasează o sutură corespondentă, care defineşte extensia proximală a inciziei aortice şi asigură orientarea corectă a marilor artere.

Aorta este deschisă de-a lungul feţei mediale din punctul marcat anterior, pe o distanţă corespunzătoare diametrului trunchiului pulmonar. Trebuie identificate cu atenţie arterele coronare pentru a se evita orice distorsiune. Se realizează o anastomoză termino-terminală între trunchiul pulmonar proximal şi faţa medială a aortei ascendente, utilizând un petic.

Continuitatea ventricul drept – arteră pulmonară se construieşte prin utilizarea unui conduct valvulat homolog.

În procedura Damus-Kaye-Stansel, valva aortică rămâne conectată la ventriculul drept. Deoarece presiunea aortică este întotdeauna mai mare decât presiunea ventriculară dreaptă, valva aortică rămâne închisă. Fluxul ventricular drept este direcţionat prin conductul valvulat în artera pulmonară cu presiune scăzută.

Insuficienţa aortică este prost tolerată. Fluxul sanguin regurgitant este direcţionat în ventriculul drept, creând un şunt stânga-dreapta, care poate fi greşit interpretat ca defect septal ventricular rezidual **[52]**.

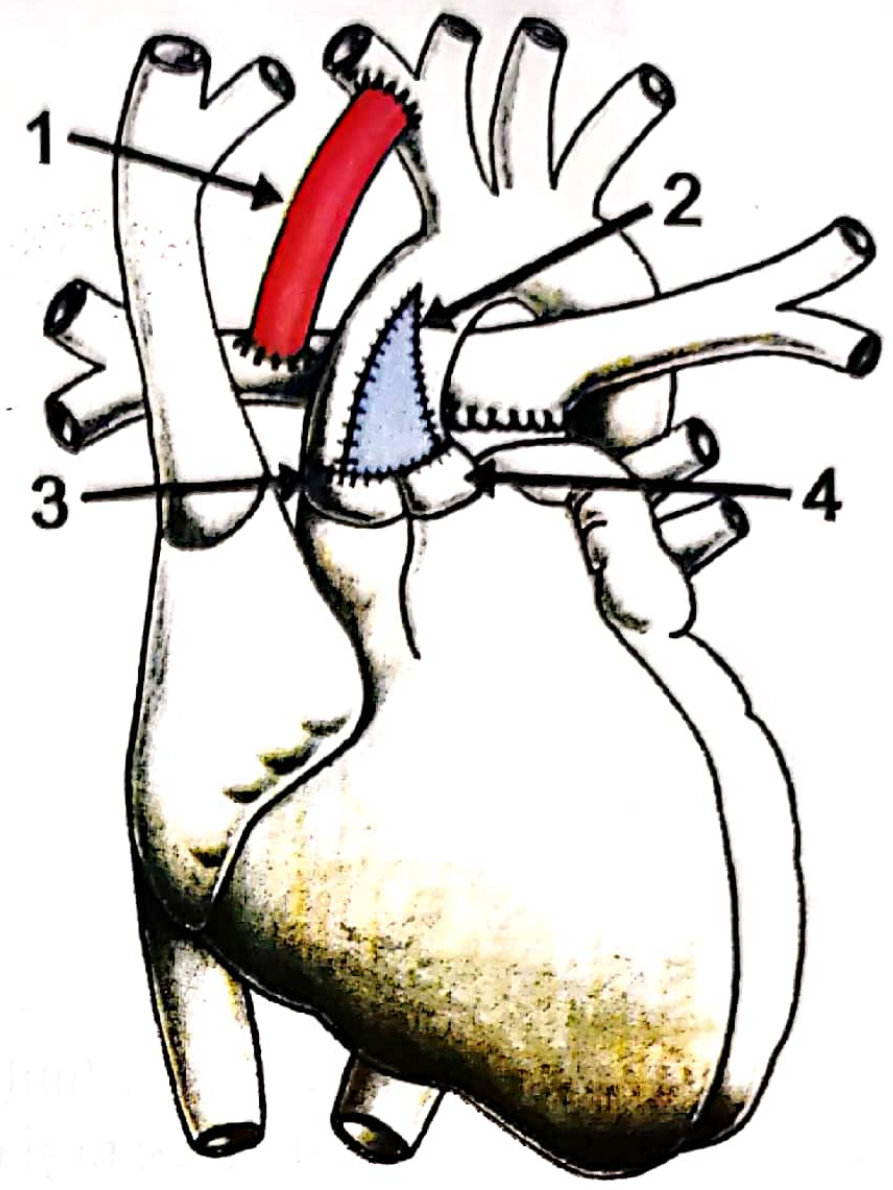

Fig. 48.3. Op TIM. Tehnica Damus-Kaye-Stansel (**1** – Şunt Blalock-Taussig modificat; **2** – Petic autolog; **3** – Artera pulmonară; **4** – Aorta) **[57]**.

11.9. Reparaţia ventriculului drept cu dublă cale de ieşire cu defect septal ventricular dublu angajat

Reparaţia acestui tip rar se realizează într-un mod asemănător cu cel descris pentru defectul septal ventricular subaortic. Defectul septal, care este întotdeauna larg, nu creează de obicei dificultăţi în canalizarea fluxului sanguin al ventriculului stâng spre aortă cu ajutorul unui tunel intraventricular. Stenoza pulmonară sau obstrucţia tractului de ejecţie al ventriculului drept datorată tunelului pot necesita crearea unui petic pentru tractul de ejecţie ventricular drept sau chiar a unui conduct între ventricul şi artera pulmonară **(Fig. 48.12)** **[25, 52]**.

Un grup japonez de la Centrul Cardio-vascular Naţional din Osaka a raportat o serie de 8 cazuri de pacienţi cu ventricul drept cu dublă cale de ieşire şi defect septal ventricular dublu angajat. Dintre aceştia, doi pacienţi aveau stenoză pulmonară, iar unul avea arc aortic întrerupt. A fost creat un conduct intraventricular,

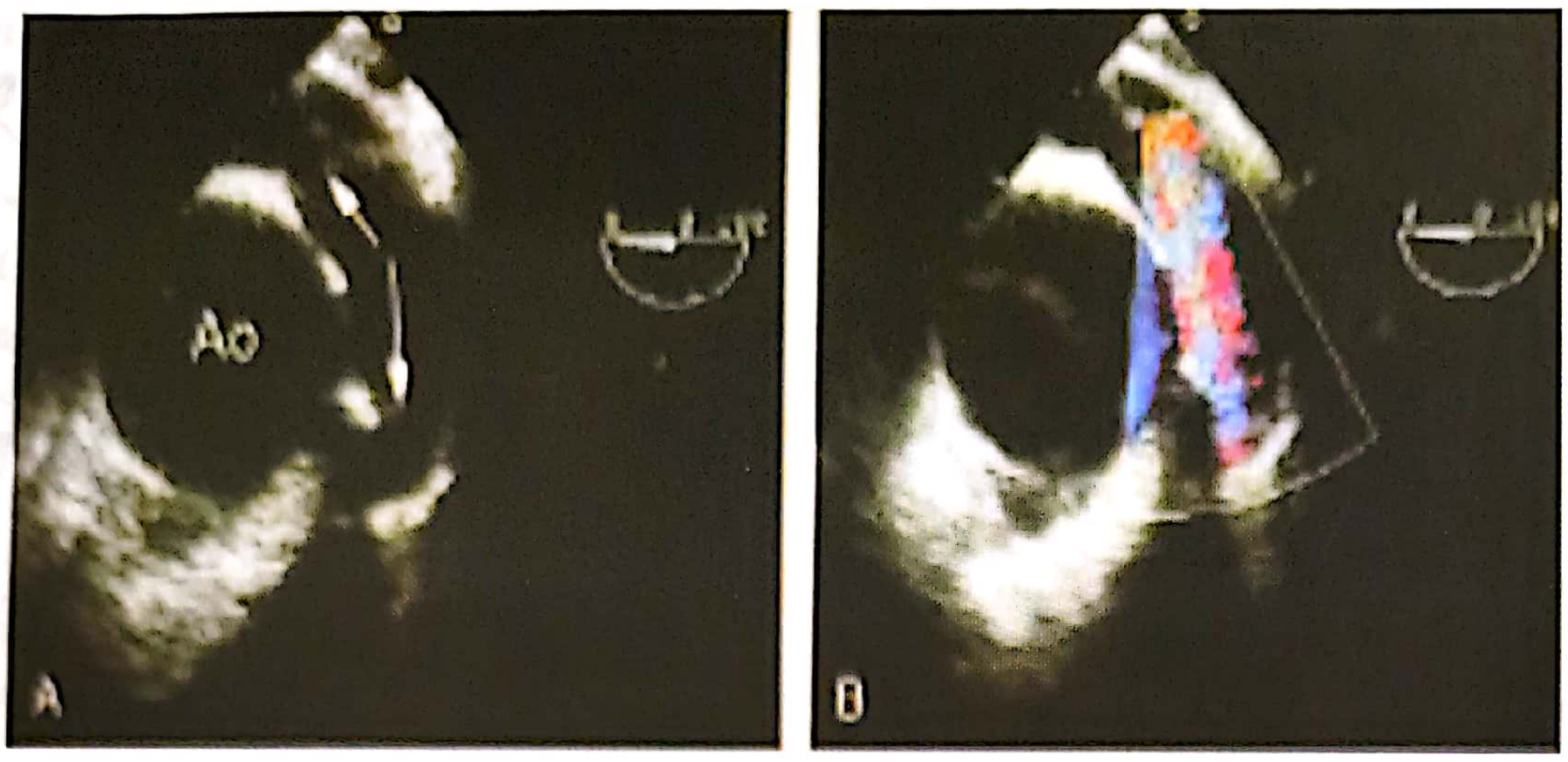

Fig. 48.12. Conduct între ventriculul drept şi artera pulmonară (Din *Feigenbaum's Echocardiography*, ed. 2, LWW, 2005).

utilizând incizii în atriul drept şi în trunchiul arterei pulmonare. La cinci pacienţi a fost necesară şi realizarea unei ventriculotomii drepte pentru a permite reconstruirea unui tract de ejecţie pulmonar neobstruat. Toţi pacienţii au supravieţuit procedurii. Nu s-a înregistrat nicio obstrucţie semnificativă între ventriculul drept şi artera pulmonară. La un pacient care prezenta un sept mic al tractului de ejecţie s-a constatat prezenţa postoperatorie a unui gradient în tractul de ejecţie a ventriculului stâng. Obstrucţia s-a dovedit a progresa în timp şi a necesitat reintervenţia chirurgicală [25].

11.10. Repararea ventriculului drept cu dublă cale de ieşire şi defect septal ventricular neangajat

Este varianta cel mai dificil de corectat. Reparaţia sa este o procedură cu risc înalt, care adesea presupune o intervenţie de tip univentricular. Uneori, totuşi, în funcţie de anatomia locală, se poate tenta o reparaţie biventriculară. Particularitatea majoră a acestui tip este persistenţa conului subaortic şi a infundibulului dublu. Practic, această variantă este o malpoziţie a aortei, cu o arteră pulmonară normal situată şi cu vasele mari situate de obicei în acelaşi plan. Defectul septal ventricular, de obicei perimembranos, are adesea o extensie trabeculară şi poate fi restrictiv. Hotărâtoare pentru posibilitatea reparaţiei biventriculare este distanţa dintre inelele mitral şi tricuspidian, deoarece conductul aortic este construit în această zonă.

Variantele fără stenoză pulmonară necesită iniţial o procedură paliativă de banding al arterei pulmonare. Obstrucţia severă subaortică, defectul septal ventricular restrictiv sau obstrucţia arcului aortic necesită banding-ul arterei pulmonare. Variantele cu stenoză pot fi remediate fiziologic sau poate fi necesară crearea unui şunt sistemico-pulmonar, de tipul Blalock-Taussig modificat.

Contraindicaţiile absolute pentru o reparaţie biventriculară sunt următoarele:

- hipoplazie ventriculară stângă semnificativă;
- valvă atrio-ventriculară „călare";
- valvă atrio-ventriculară de tip C Rastelli,

Nu reprezintă contraindicaţii pentru o reparaţie biventriculară:

- defectul septal ventricular restrictiv;
- cordajele conale tricuspidiene;
- distanţa redusă între pulmonară şi tricuspidă;
- stenoza infundibulară.

Utilizând o abordare mixtă, atrială şi ventriculară, realizarea unui tunel intraventricular care conectează defectul septal ventricular la aortă este operaţia de elecţie. Se practică o infundibulotomie dreaptă verticală prin infundibulul subaortic şi se rezecă banda subaortică anormală dintre conul subaortic şi septul conului. Se măsoară diametrul defectului septal ventricular prin valva tricuspidă şi se compară cu cel al aortei. Se măsoară distanţa dintre inelul tricuspidian şi ostiumul infundibulului. Ultima măsurătoare ar trebui să permită un petic sau un tunel cel puţin de diametrul aortei. Cordajele tricuspidiene care blochează canalul sunt detaşate şi reimplantate în petic, iar defectul septal ventricular este lărgit anterior, cu evitarea ţesutului de conducere.

Mortalitatea este de aproximativ 10%, iar incidenţa unei stenoze subaortice tardive este înaltă.

Dacă defectul septal ventricular este situat distal, reparaţia de tip tunel poate fi periculoasă, deoarece poate crea o zonă importantă de akinezie în tractul de ejecţie a ventriculului stâng. Cu cât creşte lungimea tunelului, cu atât creşte riscul dezvoltării precoce sau tardive a unei stenoze subaortice.

Dacă defectul septal ventricular este situat în septul inlet, Lacour-Gayet (2001) recomandă utilizarea unui tunel care conectează defectul septal ventricular de ostiumul infundibulului, urmat de o procedură de switch arterial **[31, 32, 52]**.

11.11. Reparaţii de tip „un ventricul şi jumătate" în ventriculul drept cu dublă cale de ieşire

În cazurile în care există o relativă hipoplazie a unuia dintre ventricule, aşa cum se întâmplă în defectul septal atrio-ventricular complet, ventriculul hipoplazic poate fi utilizat pentru o reparaţie de tipul „un ventricul şi jumătate". Ventriculul dominant este destinat circulaţiei sistemice, în timp ce ventriculul relativ hipoplazic este destinat circulaţiei pulmonare. Sunt posibile mai multe variante:

- ***Ventricul stâng dominant, relaţie normală a vaselor mari***

Necesită închiderea defectului septal ventricular cu direcţionarea fluxului ventricular stâng spre aortă, închiderea oricărei comunicări interatriale şi o operaţie bidirecţională de tip Glenn (**Fig. 48.13**).

- ***Ventricul stâng dominant, d – Transpoziţie a vaselor mari***

Sunt disponibile mai multe variante, în funcţie de mărimea ventriculului stâng, prezenţa stenozei pulmonare sau subpulmonare, prezenţa unui defect septal atrio-ventricular complet, regurgitare atrio-ventriculară şi funcţia ventriculară. Cei mai mulţi dintre aceşti pacienţi sunt candidaţi pentru o intervenţie paliativă univentriculară. În funcţie de prezenţa unei stenoze subaortice, poate fi necesară o anastomoză Damus-Kaye-Stansel. Fluxul pulmonar este asigurat printr-un şunt modificat Blalock-Taussig, un şunt bidirecţional Glenn sau o operaţie completă Fontan (**Fig. 48.14**), în funcţie de vârsta pacientului şi de factorii de risc asociaţi **[52]**.

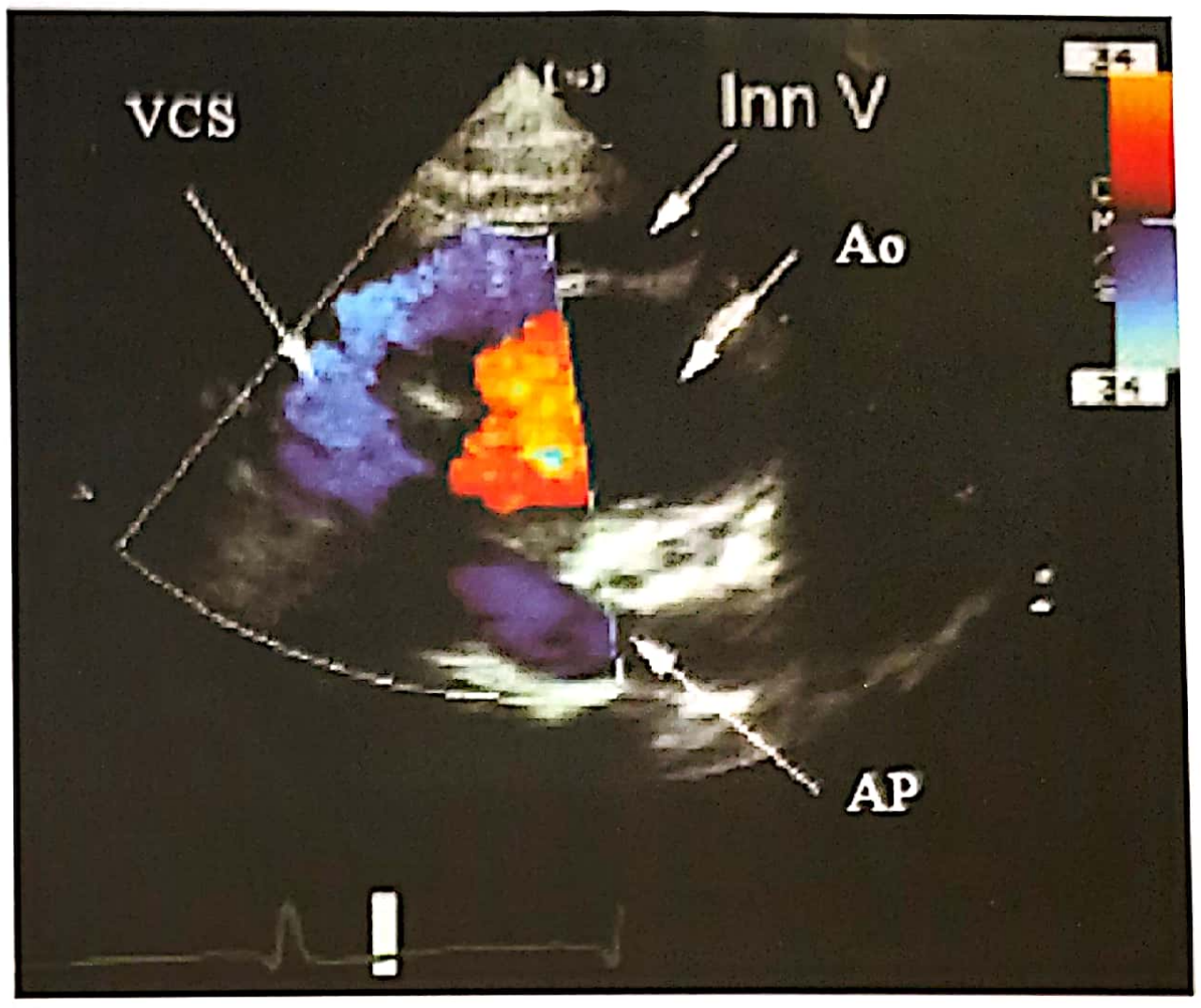

Fig. 48.13. Şunt Glenn între vena cavă superioară şi artera pulmonară dreaptă (Din *Feigenbaum's Echocardiography*, ed. 2, LWW, 2005).

Reparaţia de tip „un ventricul şi jumătate", constând într-un switch arterial, închiderea defectului septal

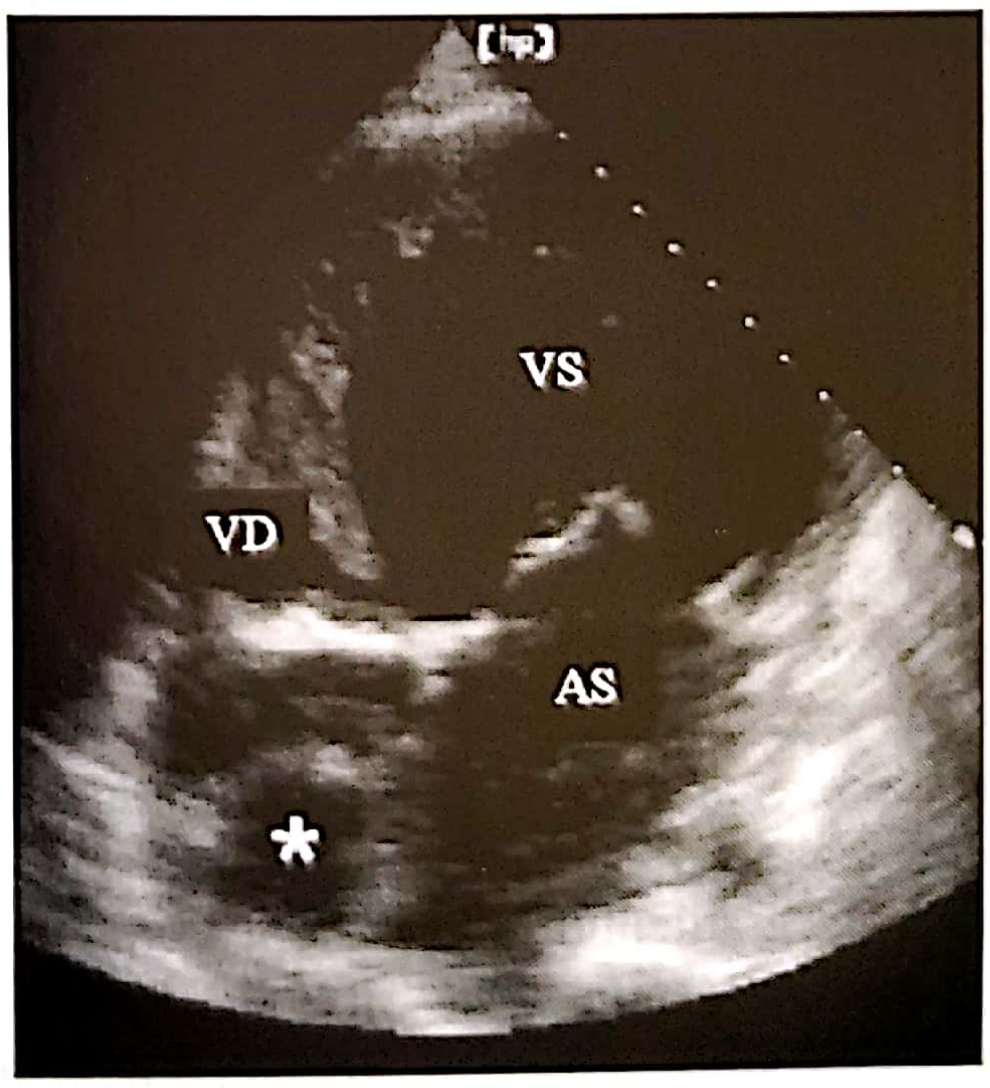

Fig. 48.14. Operaţie tip Fontan (Din *Feigenbaum's Echocardiography*, ed. 2, LWW, 2005).

ventricular spre aortă şi o anastomoză Glenn bidirecţională, este indicată pentru pacienţii la care ventriculul drept este suficient pentru a nu fi exclus complet din circulaţie, dar nu suficient de dezvoltat pentru a permite o reparaţie biventriculară **[52]**.

- ***Ventricul drept dominant, vase mari dispuse normal sau cu transpoziţie***

Pacienţii cu acest complex prezintă riscul de a avea stenoză subaortică, coarctaţie sau arc aortic întrerupt, în special dacă marile vase sunt poziţionate normal. Orice obstrucţie a tractului de ejecţie al ventriculului stâng trebuie rezolvată în timpul intervenţiei iniţiale.

Caseta 48.9

Tratament chirurgical (cu bypass cardio-pulmonar)

- Repararea intra-ventriculară:
  – repararea intra-ventriculară cu tunel;
  – tehnica Kawashima;
  – procedura Lecompte.
- Operaţia de switch arterial.
- Tip de reparare univentriculară.

Pentru aceşti pacienţi este indicată reparaţie univentriculară **[52]**.

12. EVALUAREA ECOCARDIOGRAFICĂ POSTOPERATORIE

Explorarea ecocardiografică postoperatorie permite detecţia anomaliilor reziduale, leziunilor valvulare, disfuncţiei conductelor, şunturilor reziduale, ca şi estimarea presiunii pulmonare.

În cazul în care se optează pentru realizarea unui şunt sistemico-pulmonar, cel mai adesea acesta este de tip Blalock-Taussig, între artera subclaviculară şi o arteră pulmonară. Adesea este destul de lung şi poate fi realizat atât pe partea dreaptă, cât şi pe partea stângă. Se poate practica anastomoza directă sau prin intermediul unui conduct prostetic (Dacron sau Gore-Tex). Examenul ecocardiografic postoperator trebuie să identifice prezenţa şuntului, să îi demonstreze patenţa sau o eventuală disfuncţie prin stenoză. În sfârşit, prin determinarea gradientului în interiorul conductului, poate fi estimată presiunea în artera pulmonară. Şunturile Blalock-Taussig sunt cel mai bine vizualizate în secţiune suprasternală sau secţiune parasternală înaltă. Un şunt drept poate fi vizualizat în secţiune suprasternală ax scurt. Şunturile stângi sunt mai dificil de evidenţiat. Din secţiune suprasternală, transductorul este angulat puternic spre stânga pentru a include artera pulmonară stângă. Atunci când şuntul nu poate fi vizualizat direct, examenul Doppler şi fluxul color sunt adesea utile pentru identificare. Patenţa şuntului sau prezenţa unui kinking sau a unei stenoze (mai frecvent spre capătul distal) sunt determinate de asemenea prin examen Doppler. Trebuie avut grijă să nu se confunde un şunt Blalock-Taussig cu un canal arterial persistent. Gradientul de presiune prin şunt este determinat conform ecuaţiei lui Bernoulli, iar această valoare poate fi utilizată pentru estimarea presiunii în artera pulmonară.

Un alt tip de şunt utilizat pentru a creşte perfuzia pulmonară este tipul Glenn. Acesta implică realizarea unei anastomoze între vena cavă superioară şi artera pulmonară dreaptă. Acesta poate fi realizat sub forma unei conexiuni termino-terminale (şuntul Glenn clasic), prin care sângele din vena cavă ajunge doar în plămânul drept, sau sub forma unei anastomoze termino-laterale (şuntul Glenn bidirecţional), în care fluxul este direcţionat spre ambii plămâni.

În cazul unei hipoplazii ventriculare, se realizează o reparaţie univentriculară, de tip Fontan. Anastomoza Fontan reprezintă o conexiune între atriul sistemic şi circuitul pulmonar, menită să crească fluxul sanguin pulmonar. Circuitul Fontan poate fi realizat utilizându-se pericard sau un conduct valvulat sau nevalvulat. Se pot realiza şi conducte intraatriale, între vena cavă inferioară şi artera pulmonară. Vizualizarea ecocardiografică a unei anastomoze Fontan este adesea dificilă. Evaluarea optimă presupune cunoaşterea tehnicii operatorii utilizate. Traiectul multora dintre aceste conexiuni este retrosternal, complicând vizualizarea lor ecocardiografică. Cele mai eficiente sunt secţiunile subcostală şi parasternală înaltă. Ecografic, conductele apar ca inserţii circulare în interiorul atriului drept. După vizualizarea conexiunii, Doppler-ul tisular analizează tipul fluxului şi eventuala prezenţă a unei disfuncţii. Fluxul normal în artera pulmonară după o procedură Fontan este bifazic, cu un peak telesistolic şi un peak mai important în telediastolă, urmând contracţiei atriale. Augmentarea velocităţii fluxului este normală în inspir. Funcţia anormală a ventriculului sistemic este sugerată de reducerea sau absenţa fluxului tardiv diastolic şi de diminuarea variaţiei respiratorii.

În cazul intervenţiei de tip Rastelli, se utilizează un conduct între ventriculul drept şi artera pulmonară. Acesta este cel mai bine vizualizat din secţiune parasternală înaltă sau din fereastră subcostală. Obstrucţia conductului poate să apară la nivelul inserţiei proximale sau distale (de obicei din cauza unor probleme de poziţionare chirurgicală), la nivelul valvei (prin degenerare tisulară) sau difuz (prin proliferare intimală) **[3]**.

13. REZULTATE. COMPLICAŢII

În 2006, Artrip a publicat o serie de 50 de cazuri de copii cu ventricul drept cu dublă cale de ieşire şi dimensiuni normale ale ventriculului stâng. Unsprezece pacienţi aveau transpoziţie de vase mari. Reparaţia biventriculară a fost realizată la 48 de pacienţi, iar mortalitatea globală a fost de 6%. În prezent, mortalitatea la pacienţii cu reparaţii biventriculare este estimată la 4,3% **[49]**.

În contrast, morbiditatea şi mortalitatea cresc în tipurile mai complexe de ventricul drept cu dublă cale de ieşire. Takeuchi a raportat o serie de 96 de pacienţi cu ventricul drept cu dublă cale de ieşire şi heterotaxie şi/sau canal atrio-ventricular comun complet. Doar la 8 dintre aceştia a fost posibilă o reparaţie biventriculară. Doar nouă dintre nou-născuţi au supravieţuit. Între pacienţii de peste 30 zile, au supravieţuit 71 din 79. Mortalitatea generală a fost de 17% **[50]**.

Masuda şi colaboratorii au publicat rezultatele unei serii de 27 pacienţi cu ventricul drept cu dublă cale de ieşire, concordanţă atrio-ventriculară şi defect septal ventricular subpulmonar; pacienţii aveau vârste cuprinse între 10 zile şi 5 ani (în medie, 0,4 ani); s-a practicat o operaţie de switch arterial şi închiderea defectului septal ventricular. În nouă cazuri au fost asociate anomalii ale arcului aortic. În 14 cazuri a fost practicată o rezecţie musculară subarterială. Relaţia dintre aterele mari a fost antero-posterioară în 15 cazuri. Trunchiul arterei coronare stângi sau artera circumflexă au avut un traseu posterior de artera pulmonară în 15 cazuri, mai frecvent în cazul poziţiei alăturate a marilor vase. Manevra Lecompte a fost practicată în toate cazurile, cu excepţia a cinci cazuri cu traiect paralel al marilor vase. Au existat un deces intraoperator şi trei decese la distanţă. Supravieţuirea a fost de 83% la 9 ani. În şapte cazuri s-a înregistrat obstrucţia postoperatorie a tractului de ejecţie a ventriculului drept.

O analiză a inervenţiilor chirurgicale realizate în decurs de douăzeci de ani (1980–2000) la James W. Riley Hospital for Children, Indianapolis, a inclus 124 de pacienţi care au fost supuşi unei intervenţii pentru corecţia ventriculului drept cu dublă cale de ieşire. Pacienţii au fost împărţiţi în trei grupuri. Primul grup (47 de pacienţi) prezentau un defect septal ventricular unic, concordanţă atrio-ventriculară, absenţa anomaliilor arteriale pulmonare majore. Al doilea grup (39 de pacienţi) includea pacienţi cu defect septal ventricular subpulmonar (Taussig-Bing). Grupul 3 (38 de pacienţi) includea pacienţii cu anomalii complexe, defecte septale atrio-ventriculare, valve sau ventricule hipoplazice sau o combinaţie a acestor defecte. Au fost realizate patru tipuri de intervenţii reparatorii:

- reparaţii cu tunel intraventricular între ventriculul stâng şi aortă (53 de pacienţi);
- utilizarea unui conduct valvulat sau nevalvulat (20 de pacienţi);
- switch arterial şi petic între ventriculul stâng şi neo-aortă (16 pacienţi);
- şunturi cavo-pulmonare şi proceduri Fontan (33 de pacienţi).

Doi pacienţi cu cardiomiopatie tardivă postoperatorie au fost supuşi transplantului pulmonar. Factorii de risc identificaţi includ localizarea unui defect septal ventricular mare, prezenţa unor defecte septale multiple, obstrucţia tractului de ejecţie sau hipoplazia, intervenţiile paliative anterioare şi tipul de intervenţie chirurgicală. S-au înregistrat şase decese precoce (4,8%), patru decese tardive (3,2%), două transplanturi cardiace (1,6%). Supravieţuirea totală la 15 ani a fost de 95,8% în grupul 1, 89,7% în grupul 2, respectiv 89,5% în grupul 3. Treisprezece pacienţi (11,4%) au necesitat reintervenţii chirurgicale. Între supravieţuitori, 82,3% erau în clasa funcţională NYHA I, iar 16,7% în clasa NYHA II **[28]**.

O evaluare a unei serii ample, de 393 de pacienţi, aparţine unui grup de autori din Toronto (Bradley et al.), care au analizat cazurile de ventricul drept cu dublă cale de ieşire spitalizate între 1980 şi 2000. Ei au clasificat cazurile după cum urmează: defect septal ventricular cu sau fără stenoză pulmonară în 47% dintre cazuri; defect septal ventricular subpulmonar în 23% dintre cazuri; defect septal ventricular neangajat la 26% dintre pacienți și defect septal ventricular dublu angajat la 4% dintre aceștia. Hipoplazia ventriculară a fost prezentă la 39% dintre cazuri, stenoza pulmonară la 65%, iar obstrucția arcului aortic la 24% dintre pacienți. Reparația biventriculară a fost realizată la 194 de pacienți (55%) la o vârstă medie de zece luni; operația Fontan a fost realizată la o vârstă medie de 3,7 ani. Pentru formele complexe de ventricul drept cu dublă cale ieșire, intervenția de tip Rastelli a fost asociată cu o mortalitate precoce și tardivă mai mare, în timp ce operația de switch arterial are o mortalitate imediată mai mare, dar cu un beneficiu tardiv mai mare. Concluzia studiului a fost că la cazurile complexe, cu hipoplazie de ventricul stâng sau defect ventricular non-subaortic, decizia unei reparări biventriculare trebuie luată cu prudență **[29]**.

În schimb, într-un articol apărut în 2008, Lacour-Gayet consideră că rămân controversate situațiile în care „200% din marile vase" iau naștere din ventriculul drept. Aceste situații sunt reprezentate de defectul septal ventricular neangajat și de sindromul ventricul drept cu dublă cale de ieșire – canal atrio-ventricular – heterotaxie. În mod clasic, ambele afecțiuni sunt propuse pentru intervenții paliative univentriculare. În seria sa, Lacour-Gayet a înregistrat un singur deces din 15 pacienți cu asemenea malformații în urma unei reparații biventriculare. Doi pacienți au necesitat reparații de tipul un ventricul și jumătate. Nu se cunosc încă rezultatele pe termen lung ale reparației biventriculare la asemenea pacienți **[30]**.

O echipă de cercetători din Toronto (Pitkanen et al.) a analizat prognosticul pacienților cu ventricul drept cu dublă cale de ieșire și ventricul stâng la limită (*borderline*). Scopul studiului a fost de a identifica retrospectiv predictorii ecocardiografici de succes al unei reparații biventriculare la acești pacienți. Din 1994 până în 2004, au fost incluși 24 feți cu canal atrio-ventricular și ventricul stâng borderline și 24 feți cu ventricul drept cu dublă cale de ieșire și ventricul stâng borderline. Au fost înregistrați parametrii ecocardiografici fetali, incluzând prezența sau absența unui apex ventricular stâng. Ventriculul stâng borderline a fost definit ca un raport al dimensiunilor telediastolice drept/stâng cuprins între 2 și 4 derivații stadard pentru vârsta gestațională. Dintre cei 11 nou-născuți vii cu canal atrio-ventricular comun și cei 8 nou-născuți vii cu ventricul drept cu dublă cale de ieșire, 6 au fost supuși unei reparații biventriculare (5 supraviețuitori), 7 unei proceduri paliative (3 supraviețuitori) și s-a realizat un transplant cardiac. Cinci copii la care s-au acordat doar îngrijiri paliative au fost excluși din studiu. Nu s-au dovedit a fi predictori ai prognosticului următorii parametri: raportul inelelor valvulare, dimensiunile ventriculare telediastolice, gradul regurgitării valvulare și prezența fibroelastozei endocardice. Singurul predictor pentru succesul reparației biventriculare a fost existența unui ventricul stâng borderline care să formeze un apex. Prognosticul acestor copii rămâne însă precar **[48]**.

În 1998, un grup de chirurgi brazilieni (Barbero-Marcial M. și colegii) a propus o nouă tehnică chirurgicală pentru corecția biventriculară a ventriculului drept cu dublă cale de ieșire și defect septal ventricular neangajat. Lotul studiului a cuprins cincisprezece pacienți la care s-au utilizat petice pericardice bovine multiple pentru a crea un tunel între ventriculul stâng și aortă. Pacienții aveau vârste cuprinse între două luni și 13 ani (cu o medie de 4,8 ani). Treisprezece pacienți prezentau situs solitus și levocardie, un pacient situs inversus și dextrocardie și un pacient situs solitus și dextrocardie. Construirea tunelului a început de la atriul drept. Defectul septal ventricular a fost lărgit anterior, dacă era restrictiv sau de mici dimensiuni, iar primul petic a fost suturat pe marginea infero-posterioară a defectului. Al doilea, al treilea și uneori și un al patrulea petic au fost suturate apoi prin ventriculotomie dreaptă, direcționând tunelul spre inelul aortic. Mortalitatea globală a fost de 20%, cu două decese precoce și unul tardiv. Supraviețuitorii au fost urmăriți timp de nouă ani, perioadă în care au rămas în clasa NYHA I. Un defect rezidual minim a fost observat la un pacient, stenoză pulmonară la doi pacienți și insuficiență pulmonară moderată la un pacient. Nu a existat nicio obstrucție a tunelului intraventricular. Avantajul acestui tip de tunel este că ocupă un spațiu mai mic, reducând astfel incidența obstrucției tractului de ejecție al ventriculului drept **[32]**.

Caffarena şi colaboratorii au descris cazul unui copil în vârstă de unsprezece luni la care s-a practicat o operaţie modificată de dublu switch pentru corecţia unei anomalii complexe, constând în canal atrio-ventricular comun complet, ventricul drept cu dublă cale de ieşire, defect septal ventricular neangajat, stenoză pulmonară, atriu comun şi persistenţa venei cave superioare. Tehnica operatorie a combinat intervenţia de switch atrial cu o reconstrucţie tip Rastelli între ventriculul venos şi artera pulmonară **[38]**.

Între complicaţiile postoperatorii sunt incluse şi aritmii ventriculare cu origine în tractul de ejecţie a ventriculului drept. Yamada et al. au descris cazul un copil cu ventricul drept cu dublă cale de ieşire corectat, care a dezvoltat tahicardie ventriculară susţinută la şase ani după corecţia chirurgicală. Maping-ul electro-fiziologic a arătat o activare centrifugă a ventriculelor, cu origine în septul tractului de ejecţie. Ablaţia a fost realizată de pe partea stângă a septului, ceea ce sugerează o origine intramurală profundă **[33]**.

Obstrucţia tractului de ejecţie al ventriculului stâng peprezintă o complicaţie după intervenţia intraventriculară tip Kawashima la pacienţii cu anomalie Taussig-Bing. Studiul realizat de Iwai şi colegii din Osaka a analizat rezultatele pe termen lung şi dimensiunea tractului de ejecţie a ventriculului stâng în cazul a şase copii. Vârsta în momentul intervenţiei a fost cuprinsă între 8 luni şi 7 ani. Distanţa minimă dintre valva pulmonară şi valva tricuspidă a variat între 8 şi 18 mm, adică între 79% şi 139% din inelul aortic. Toţi pacienţii au supravieţuit operaţiei, dar unul a decedat prin insufiecienţă cardiacă după patru luni de la intervenţie. Trei pacienţi nu au prezentat obstrucţia tractului de ejecţie a ventriculului stâng la 15-31 ani după operaţie, iar doi pacienţi au avut obstrucţie semnificativă la 9, respectiv 14 ani după intervenţie. În cazul unui pacient s-a înlocuit cu succes tunelul intraventricular **[34]**.

Wetter şi colaboratorii au evaluat rezultatele intervenţiei de switch arterial pentru corecţia totală precoce a ventriculului drept cu dublă cale de ieşire şi defect septal ventricular subpulmonar (anomalia Taussig-Bing). Au fost înregistraţi 27 de pacienţi; 20 erau nou-născuţi sau copii sub trei luni. Obstrucţia arcului aortic (19 pacienţi) sau obstrucţia subaortică a tractului de ejecţie a ventriculului drept (20 de pacienţi) şi anomalii coronariene (19 pacienţi) au fost comune. Corecţia totală într-o singură procedură a fost realizată la 21 de pacienţi. A fost înregistrat un deces la două luni după intervenţie. Un pacient a decedat tardiv din cauze necardiace. Supravieţuirea a fost de 92% la 6 luni şi a rămas constantă ulterior. Patru pacienţi au necesitat reintervenţia (unul pentru obstrucţia reziduală a arcului aortic şi trei pentru stenoză pulmonară valvulară sau subvalvulară). Riscul de a dezvolta obstrucţia tractului de ejecţie a ventriculului drept a fost de 33% în primul an, crescând apoi uşor până la 57% la cinci ani. În concluzie, anomalia Taussig-Bing trebuie corectată precoce în perioada natală sau în primele luni prin switch arterial, închiderea defectului septal ventricular şi corecţia simultană a leziunilor asociate. Obstrucţia tractului de ejecţie a ventriculului drept reprezintă principala complicaţie postoperatorie şi este principala cauză de reintervenţie **[45]**.

Au fost raportate cazuri de dilatare a rădăcinii neo-aortei cu formarea unui anevrism sacular după o procedură de switch arterial pentru anomalia Taussig-Bing **[42]**. Un sudiu realizat la Universitatea Pennsylvannia a avut ca scop determinarea prevalenţei şi progresiei, în timpul copilăriei şi al adolescenţei, a dilatării rădăcinii neo-aortei, a regurgitării valvulare neo-aortice şi identificarea factorilor de risc pentru asemenea evenimente la pacienţii care au suferit o intervenţie de switch arterial. Au fost incluşi 82 de pacienţi, dintre care 52 de pacienţi cu transpoziţie de vase mari cu sept intact şi 30 cu defect septal ventricular asociat sau cu ventricul drept cu dublă cale de ieşire. Urmărirea medie a fost de 8,8 ani, cu un minimum de 4,1 ani şi cel puţin două ecocardiografii postoperatorii. Au fost apreciaţi ecografic următorii parametri: estimarea cantitativă a regurgitării valvulare neo-aortice, măsurarea neo-aortei la nivelul inserţiei valvelor, la nivelul sinusurilor şi la joncţiunea sinotubulară. Valva neo-aortică a fost înlocuită la un pacient. 3 pacienţi prezentau o regurgitare moderată (3,7%), 66 (81,4%) o regurgitare uşoară, iar 12 nu prezentau regurgitare valvulară neo-aortică. A fost notată dilatarea progresivă a neo-aortei la nivelul inserţiei valvelor şi la nivelul siunusurilor, excesivă faţă de dilatarea datorată creşterii.

Un grup de investigatori olandezi (Drenthen şi colaboratorii) au investigat prognosticul privind fertilitatea şi sarcina la femeile cu ventricul drept cu dublă cale de ieşire. Au fost identificate retrospectiv 21 de femei cu vârste între 18 şi 39 ani; au fost înregistrate 19 sarcini la 10 paciente; între acestea, trei au fost avorturi spontane (16%); în cele 16 sarcini duse la termen, au fost înregistrate complicaţii necardiace, ca de exemplu naştere prematură în 10 cazuri, hipotrofie fetală în 4 cazuri, preeclampsie în două cazuri şi malformaţii cardiace fetale în două cazuri. Două femei au raportat infertilitate secundară. Au fost înregistrate tulburări severe ale ciclului menstrual (amenoree secundară în 4 cazuri, amenoree primară în trei cazuri, oligoamenoree în două cazuri). În concluzie, este posibilă o sarcină normală la pacientele cu ventricul drept cu dublă cale de ieşire operat; riscul complicaţiilor non-cardiace, al infertilităţii şi ale tulburărilor ciclului menstrual pare a fi mai ridicat **[36, 37]**.

Op TIM

Caseta 48.10

Posibile complicaţii

- Repararea intra-ventriculară:
  - DSV rezidual sau recurent;
  - obstrucţia tractului de ieşire ventricular stâng reziduală şi/sau recurentă;
  - aritmii;
  - bloc atrio-ventricular complet;
  - regurgitare valvulară atrio-ventriculară.
- Operaţia de switch arterial:
  - obstrucţia tractului de ieşire ventircular drept reziduală sau recurentă;
  - regurgitare valvulară neo-aortică reziduală sau recurentă.
- Tipul de reparare univentriculară: ca şi la ventriculul unic.

Tabelul 48.1 Op TIM. Originea vaselor mari din ventriculul drept

Originea vaselor mari din ventriculul drept	1) Fără stenoză pulmonară	Tip 1 = defect septal subcristal Tip 2 = defect septal supracristal
	2) Cu stenoză pulmonară	Aorta cu origine completă din ventriculul drept; creasta supraventriculară este mai verticalizată decât normal, cum nu se întâmplă în tetralogia Fallot, şi obstrucţionează tractul de ejecţie al ventriculului drept

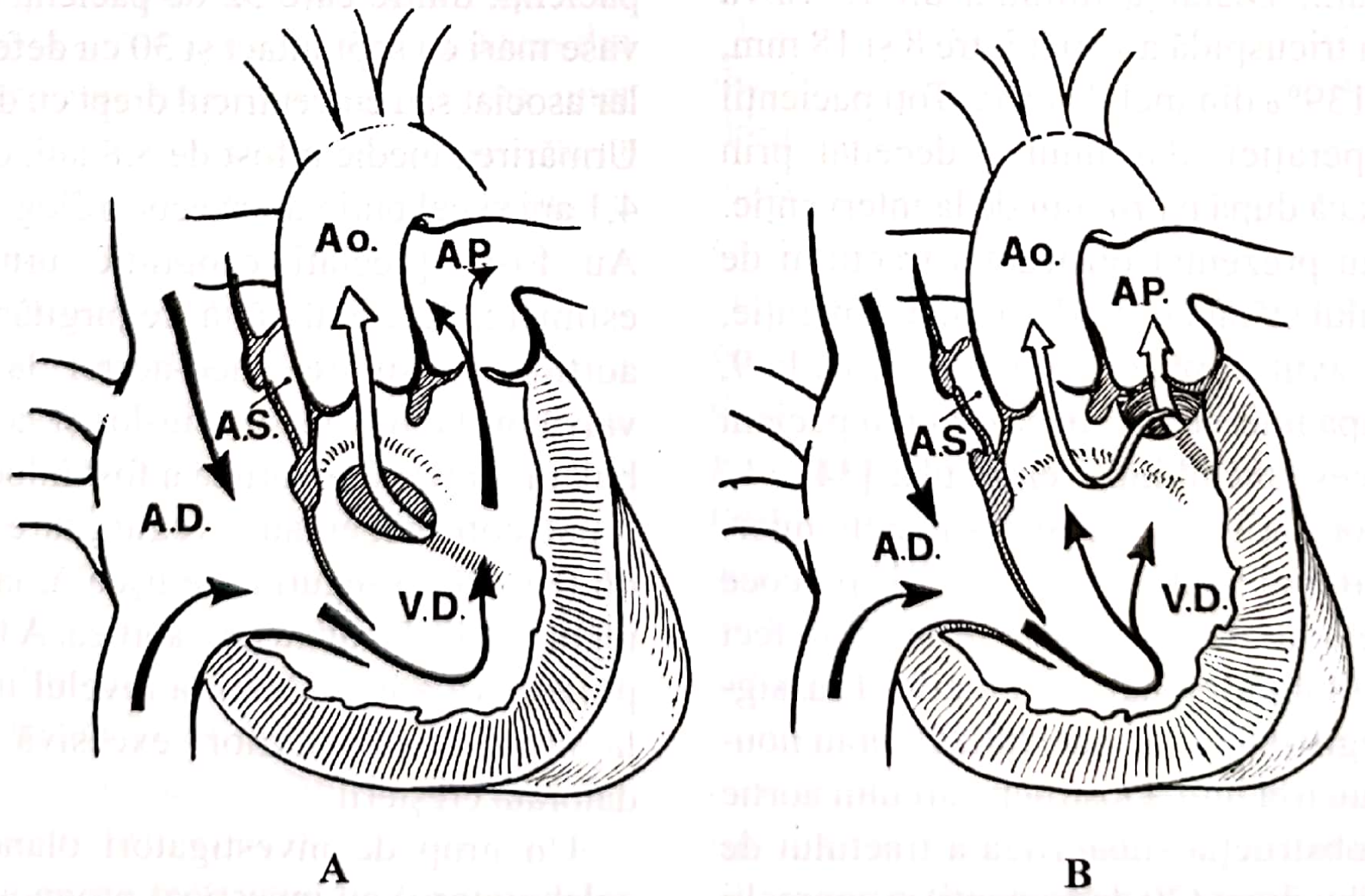

Fig. 48.4. Op TIM. Schema hemodinamică a originii vaselor mari din ventriculul drept.

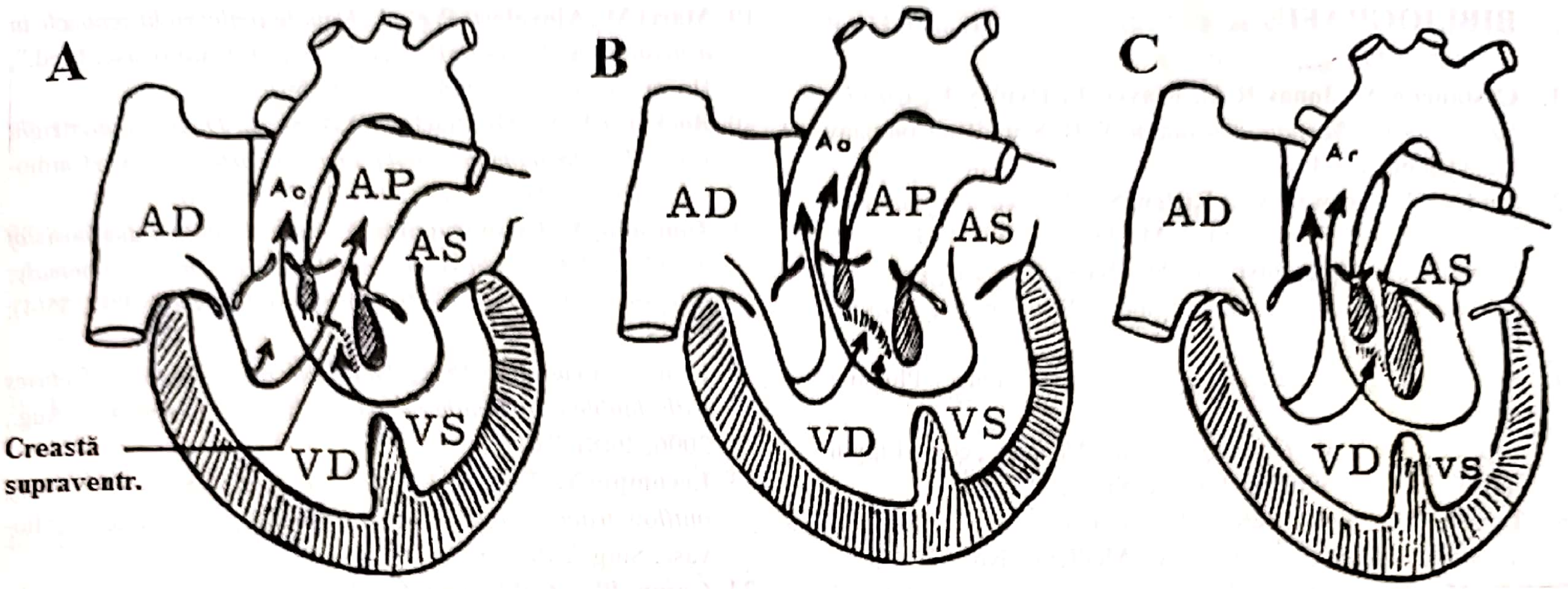
A
AD
Ao
AP
AS
VS
VD
Creastă
supraventr.
B
Ao
AD
AP
AS
VD
VS
C
Ao
AD
AS
VD
VS

Fig. 48.5. Op TIM. Schema hemodinamică a originii vaselor mari din ventriculul drept (cu defect septal interventricular subcristal): cantitatea de sânge care trece din ventriculul stâng în pulmonară este legată de gradul rezistenței pulmonare: **A)** rezistență pulmonară scăzută – cianoză minimă sau absentă; **B)** rezistență pulmonară crescută – cianoză prezentă; **C)** stenoză severă – cianoză prezentă.

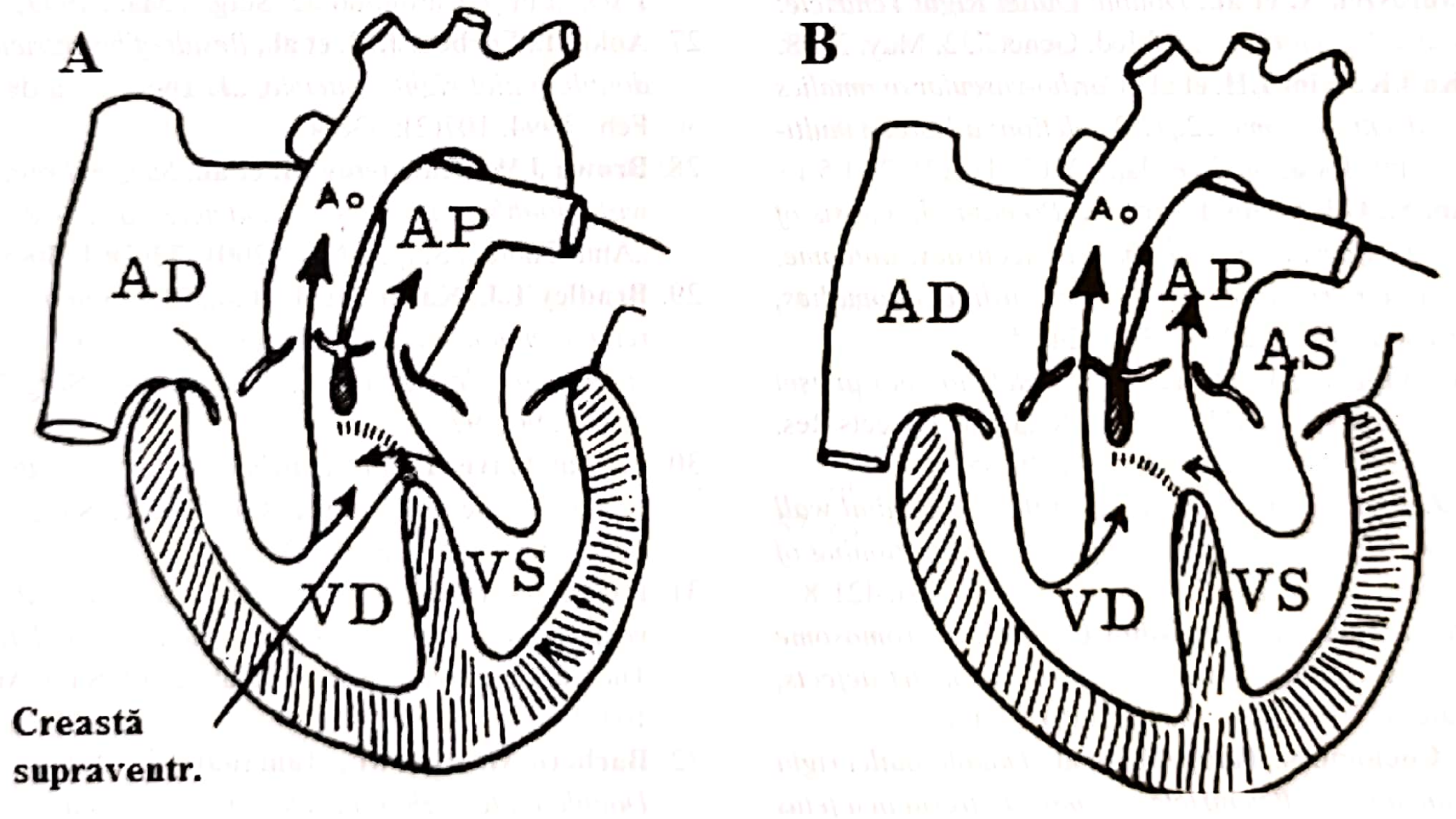
A
Ao
AP
AD
VD
VS
Creastă
supraventr.
B
Ao
AD
AP
AS
VD
VS

Fig. 48.6. Op TIM. Schema hemodinamică a originii vaselor mari din ventriculul drept (cu defect septal interventricular supracristal): **A)** originea monoventriculară cu defect septal supracristal (sângele din ventriculul stâng trece direct în pulmonară, iar cel din ventriculul drept în aortă, fapt ce determină ca cianoza să fie întotdeauna prezentă); **B)** Transpoziție aortică și origine biventriculară a pulmonarei (Taussig- Bing) – această formă este clinic și hemodinamic similară tipului A.

36. **Drenthen W., Pieper P.G. et al.,** *Fertility, pregnancy and delivery in women after biventricular repair for double outlet right ventricle*, „Cardiology", 2008, 109(2): 105-9.
37. **Drenthen W., Pieper P.G. et al.,** *Pregnancy and delivery in women after Fontan palliation*, „Heart", Sep., 2006, 92(9): 1290-4.
38. **Caffarena J.M., Gómez-Ullate J.M.,** *Biventricular repair of complete atrio-ventricular canal, double-outlet right ventricle and common atrium using a modified double switch technique. A valid alternative to univentricular procedure*, „Interact. Cardiovasc. Thorac. Surg.", Jun, 2005, 4(3): 200-2.
39. **Ishiyama M., Kurosawa H. et al.,** *Double-outlet right ventricle with left malposition of the great arteries and total anomalous pulmonary venous connection*, „Gen. Thorac. Cardiovasc. Surg.", Feb., 2007, 55(2): 57-60.
40. **Rodefeld M.D., Ruzmetov M. et al.,** *Surgical results of arterial switch operation for Taussig-Bing anomaly: is position of the great arteries a risk factor?* „Ann. Thorac. Surg.", Apr., 2007, 83(4): 1451-7.
41. **Gelehrter S., Owens S.T. et al.,** *Accuracy of the fetal echocardiogram in double-outlet right ventricle*, „Congenit. Heart Dis.", Jan., 2007, 2(1): 32-7.
42. **Hayashi Y., Cochrane A.D. et al.,** *Neoaortic root dilatation with saccular aneurysm formation after the arterial switch operation for Taussig-Bing anomaly*, „J. Thorac. Cardiovasc. Surg.", Feb., 2007, 133(2): 569-72.
43. **Hörer J., Haas F., Cleuziou J. et al.,** *Intermediate-term results of the Senning or Mustard procedures combined with the Rastelli operation for patients with discordant atrio-ventricular connections associated with discordant ventriculoarterial connections or double outlet right ventricle*, „Cardiol. Young.", Apr., 2007, 17(2): 158-65.
44. **Griselli M., McGuirk S.P. et al.,** *Arterial switch operation in patients with Taussig-Bing anomaly-influence of staged repair and coronary anatomy on outcome*, „Eur. J. Cardiothorac. Surg.", Feb., 2007, 31(2): 229-35.
45. **Wetter J., Sinzobahamvya N. et al.,** *Results of arterial switch operation for primary total correction of the Taussig-Bing anomaly*, „Ann. Thorac. Surg.", Jan., 2004, 77(1): 41-6.
46. **Marino B.S., Wernovsky G. et al.,** *Neo-aortic valvar function after the arterial switch*, „Cardiol. Young.", Oct., 2006, 16(5): 481-9.
47. **Restivo A., Piacentini G.,** *Cardiac outflow tract: a review of some embryogenetic aspects of the cono-truncal region of the heart*, „Anat. Rec. A Discov. Mol. Cell. Evol. Biol.", Sep., 2006, 288(9): 936-43.
48. **Pitkänen O.M., Hornberger L.K. et al.,** *Borderline left ventricles in prenatally diagnosed atrio-ventricular septal defect or double outlet right ventricle: echocardiographic predictors of biventricular repair*, „Am. Heart J.", Jul., 2006, 152(1): 163.
49. **Artrip J.H., Sauer H., Campbell D.N.,** *Biventricular repair in double outlet right ventricle: surgical results based on the STS-EACTS International Nomenclature classification.*
50. **Takeuchi K., McGowan F.X. Jr. et al.,** *Analysis of surgical outcome in complex double-outlet right ventricle with heterotaxy syndrome or complete atrio-ventricular canal defect*, „Ann. Thorac. Surg.", Jul., 2006, 82(1): 146-52.
51. **Morell V., Wearden P.,** *Nikaidoh operation for transposition of the great arteries with a ventricular septal defect and pulmonary stenosis*, „Multimedia Manual of Cardiothoracic Surgery", Feb., 2008.
52. www.pediheart.org
53. **Corno A.F.,** *Congenital Heart Defects. Decision Making for Surgery*, vol. 2, *Less Common Defects*, Springer, New York, 2004.
54. **Gatzoulis M.A., Webb G.D., Daubeney P.E.F.,** *Diagnosis and Management of Adult Congenital Heart Disease*, Churchill Livingstone, New York, 2003.
55. **Socoteanu I.,** *Tratat de patologie chirurgicală cardio-vasculară*, Ed. Medicală, Bucureşti, 2007.
56. **Porta E.,** *Radiodiagnostica Angiocardiografica Anatomo – Funzionale delle Cardiopatie Congenite I Relazione*, Montecatini, 1972.
57. **Everett D.A., Lim D.S.,** *Ilustrated Field Guide to Congenital Heart Disease and Repair*, Scientific Software Solutions, 2005.

TRANSPOZIȚIA DE VASE MARI

SECȚIUNEA III

CAPITOLUL 49

ALEXANDRU CORNEA

1. DEFINIȚIE
2. PATOGENIE
3. CLASIFICARE
4. ETIOLOGIE
5. DIAGNOSTIC
6. ISTORIA NATURALĂ
7. TRATAMENT
8. EVOLUȚIA POSTOPERATORIE
Op TIM. PROPUNERI: NOMENCLATURĂ. DIAGNOSTIC. TRATAMENT – STS–EACTS
BIBLIOGRAFIE

Redactare medicală: Ion Socoteanu, Iulia Cristina Frînculescu, Marius Frînculescu

1. DEFINIȚIE

Prin transpoziție completă de mari vase se înțelege acea cardiopatie congenitală în care aorta provine în întregime sau în cea mai mare măsură din ventriculul drept, iar artera pulmonară provine din ventriculul stâng, aorta fiind situată astfel anterior, iar pulmonara posterior (**Fig. 49.1**). Atriile se deschid normal în ventriculele omonime, există o concordanță atrio-ventriculară și o discordanță ventriculo-arterială **[1]**.

Caseta 49.1

Incidență

- A 6-a boală congenitală cardiacă (4,7% dintre bolile cardiace congenitale)
- Cea de-a doua boală ca incidență la vârsta infantilă, 0,2–0,4 /1 000 din nou-născuții vii
- Mai frecventă la bărbați

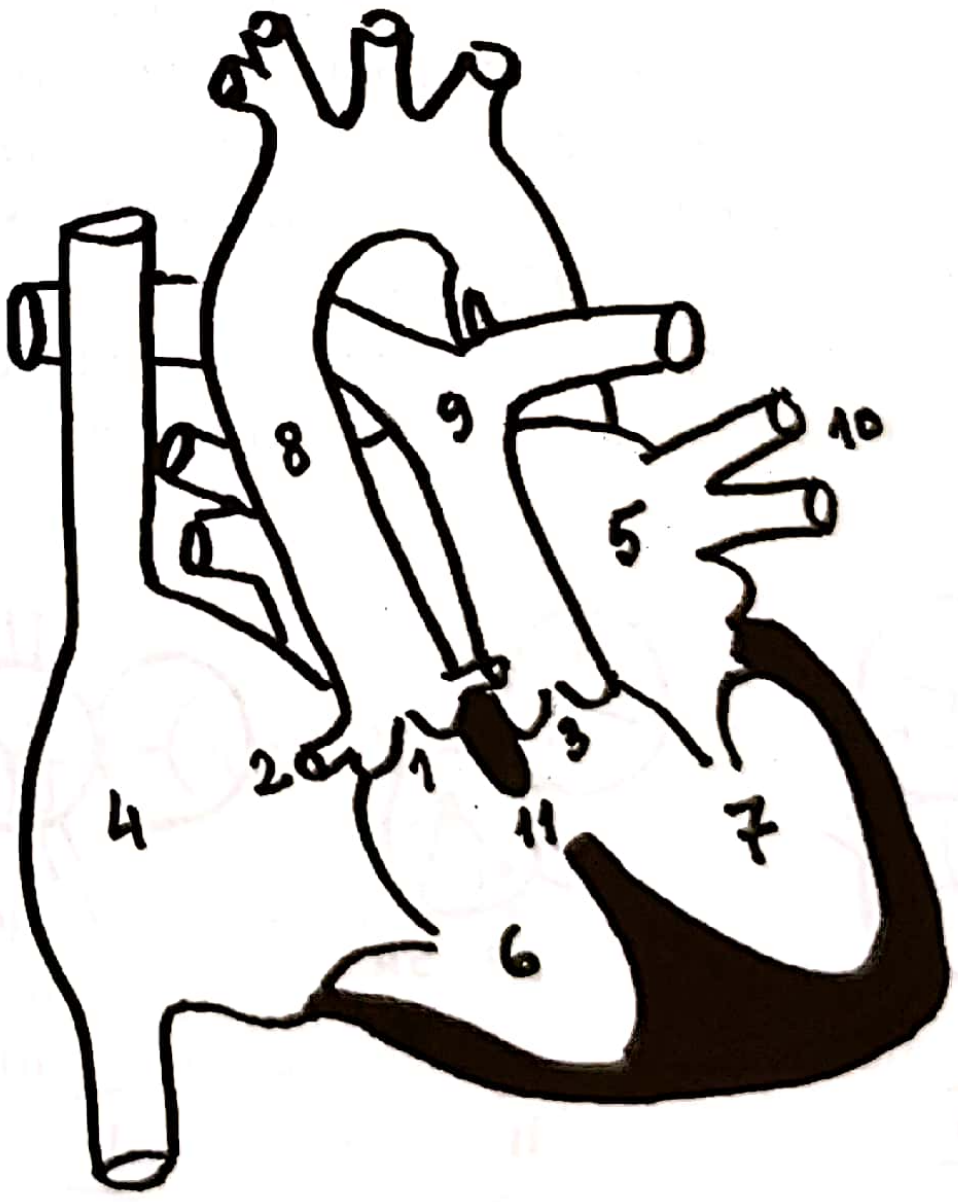

Fig. 49.1. Transpoziția de mari vase: **1.** Valva aortică; **2.** Arterele coronare; **3.** Valva pulmonară; **4.** Atriul drept; **5.** Atriul stâng; **6.** Ventriculul drept; **7.** Ventriculul stâng; **8.** Aorta din ventriculul drept; **9.** Artera pulmonară din ventriculul stâng; **10.** Venele pulmonare stângi.

2. PATOGENIE

În transpoziția completă de mari vase, atriul drept se varsă în ventriculul drept (concordanță atrio-ventriculară), iar ventriculul drept se continuă cu aorta (discordanță ventriculo-arterială). Atriul stâng se varsă în ventriculul stâng (concordanță atrio-ventriculară) care se continuă cu artera pulmonară (discordanță ventriculo-arterială).

Astfel la joncțiunea aortă–ventricul drept există un conus subaortic sau o structură înfundibulară care lipsește la conexiunea ventricul stâng–trunchi pulmonar.

Aorta se situează la dreapta și anterior de artera pulmonară, care se situează la stânga și posterior.

După Gittenberger-DeGroot **[3]**, în 68% dintre cazuri trunchiul principal al coronarei stângi provine din sinusul stâng anterior și dă naștere la descendenta anterioară și la circumflexă. Din sinusul drept posterior își are originea artera coronară dreaptă.

Sinusurile care dau naștere arterelor coronare sunt situate spre artera pulmonară, fiind numite *facing sinuses*.

Situația în care aorta și pulmonara sunt situate una lângă cealaltă duce la sinusurile care dau naștere coronarelor se așează anterior și posterior.

Când aorta se poziționează anterior și la dreapta, sinusurile care nasc coronarele sunt situate anterior și la stânga și respectiv posterior și la dreapta.

Cel mai frecvent (în 68% dintre cazuri) trunchiul coronarei stângi apare din sinusul anterior și la stânga, în timp ce coronara dreaptă provine din sinusul posterior și la dreapta (**Fig. 49.2**).

Într-o altă variantă ce apare în 20% dintre cazuri, artera circumflexă are originea din artera coronară dreaptă și provine din sinusul posterior drept, artera descendentă anterioară provenind separat din sinusul stâng anterior. Alte variante cuprind artera coronară dreaptă sau stângă unică, artere coronare intramurale, etc. În cazul arterelor coronare intramurale, acestea provin din ariile juxtacomisurale și de regulă din două ostii din același sinus sau printr-un singur ostiu coronarian.

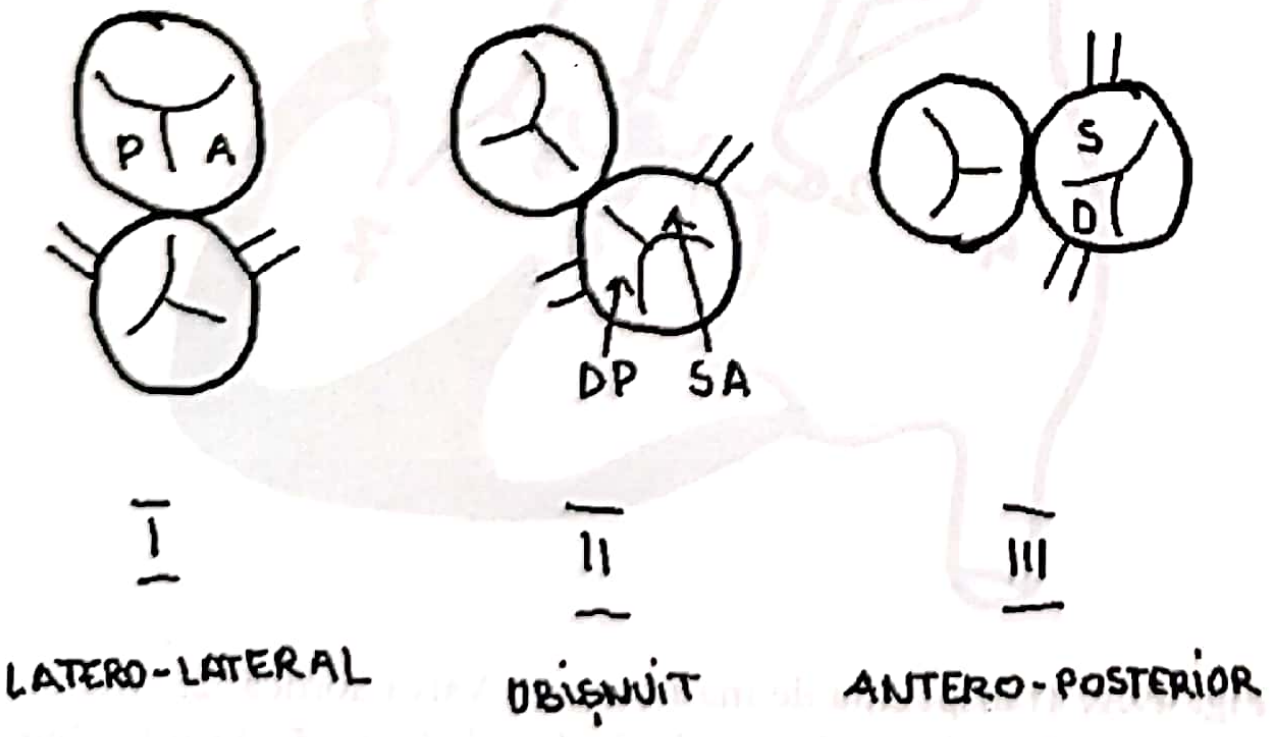

Fig. 49.2. Originea ostiilor coronare în transpoziția necorectată de vase mari: A = anterior; P = posterior; DP = drept posterior; SA = stâng anterior; S = stâng; D = drept.

O altă variantă frecventă este cea în care circumflexa provine din artera coronară dreaptă (20%) și trece dedesubtul arterei pulmonare spre șanțul atrio-ventricular anterior. Artera descendentă anterioară provine direct din sinusul stâng anterior.

Alte variante mult mai rare sunt cele în care există o singură arteră coronară dreaptă (4,5%) sau o singură coronară stângă (1,5%) etc. (**Fig. 49.3**).

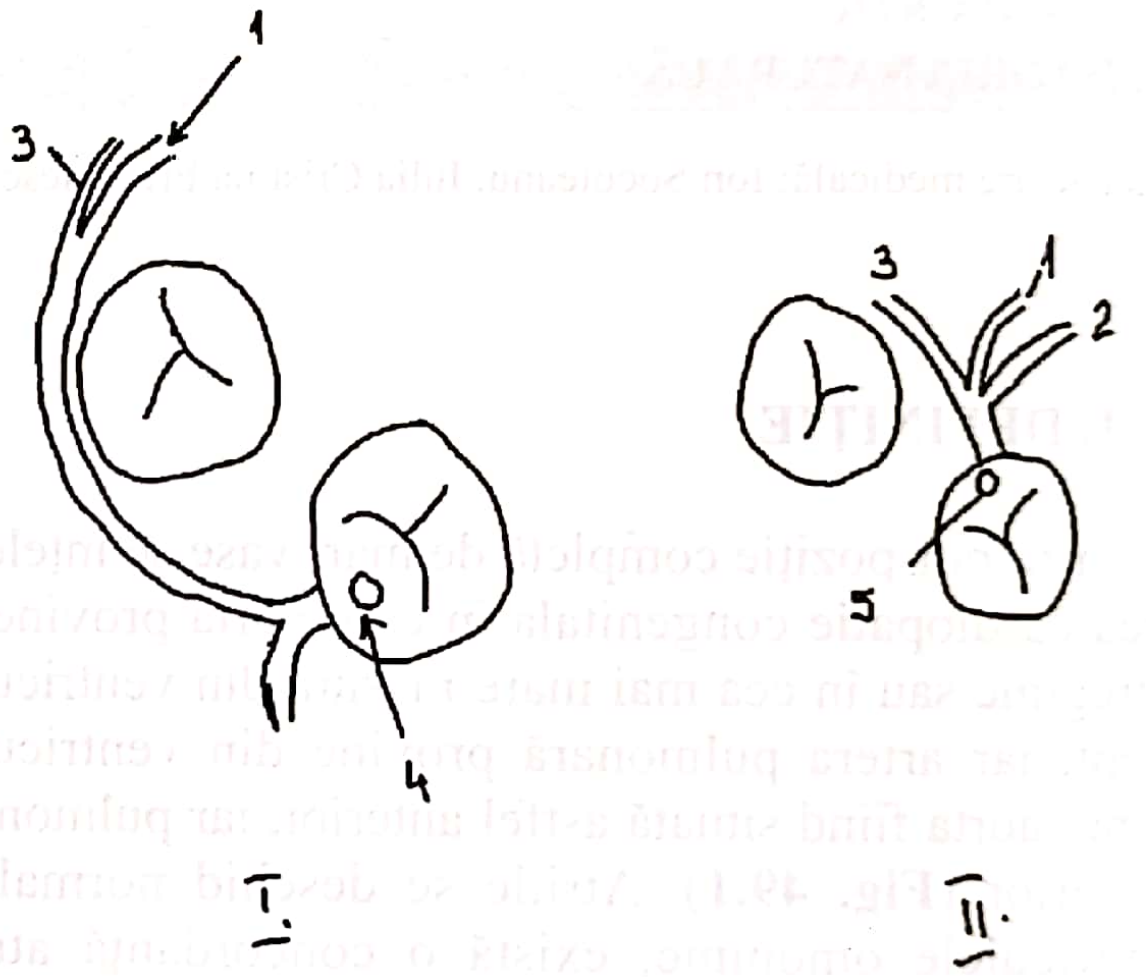

Fig. 49.3. Arterea coronară unică dreaptă (**I**) și stângă (**II**): **1.** Artera descendentă anterioară. **2.** Artera coronară dreaptă. **3.** Artera circumflexă. **4.** Arterea coronară dreaptă unică. **5.** Artera coronară stângă unică

3. CLASIFICARE

Există mai multe forme clinice **[4]** de transpoziție completă de mari vase:

I. Transpoziția cu foramen ovale patent

Este una dintre formele cele mai frecvente, apărând în peste 50% din cazuri. Circulațiile sunt în paralel, iar mixica se face doar prin intermediul unui mic foramen ovale patent. Circulația pulmonară este total dependentă de permeabilitatea canalului arterial. Consecințele sunt cianoza severă, hipoxia gravă, acidoza metabolică cu deteriorare rapidă și deces. Necesită de urgență administrare de prostaglandina E_1, atrio-septostomie pentru mărirea defectului, creșterea șuntului dreapta-stânga cu ameliorarea saturației periferice și diminuarea cianozei.

II. Transpoziția cu defect septal interatrial mare

Este o formă mai puțin severă, datorită amestecului masiv prin defectul mare ce asigură o saturație periferică în jur de 80% și o stare generală bună.

III. Transpoziția cu defect septal ventricular

Din punct de vedere fiziopatologic, cianoza este modestă datorită amestecului la nivel de defect septal ventricular. Acesta poate fi perimembranos, subaortic, tip canal etc. Circulația pulmonară se încarcă progresiv și apar semnele insuficienței cardiace și decompensării. Ventriculul drept lucrează în condiții de presiune foarte mare, cordul este mărit și circulația pulmonară crescută.

Suflul sistolic de defect septal interventricular domină tabloul clinic.

IV. Transpoziția cu defect septal ventricular și stenoză pulmonară

Efectul de ameliorare a saturației datorat defectului septal ventricular este anihilat de prezența stenozei pulmonare de regulă strânsă, care duce la reducerea debitului pulmonar, hipoxie și cianoza severă, cu acidoză metabolică și stare generală gravă.

Caseta 49.2

Morfologie

- Transpoziție de vase mari cu sept ventricular intact sau cu DSV restrictiv (60% din cazuri)
- Transpoziție de vase mari cu DSV nerestrictiv (20% din cazuri)
- Transpoziție de vase mari cu DSV și obstrucție de tract de ieșire ventricular stâng (15% din cazuri)
- Transpoziție de vase mari cu sept ventricular intact și obstrucție de tract de ieșire ventricular stâng (5% din cazuri)

Caseta 49.3

Boli asociate

- Foramen ovale patent și canal arterial permeabil.
- DSV: 50% din cazuri; la o treime dintre pacienții cu transpoziție completă de vase mari cu DSV, DSV-ul se închide în primul an de viață; DSV cel mai des plasat în septul infundibular, cu sau fără malaliniere, urmat de defecte în septul membranos.
- Obstrucție de tract de ieșire ventricular stâng (= stenoză pulmonară): după DSV, cea de-a doua boală asociată cu transpoziția completă de vase mari; stenoza pulmonară datorată înclinării stângi a septului ventricular, din cauza presiunii ventriculare drepte (sistemice) crescute și a proximității valvei mitrale de septul ventricular, ducând la obstrucție dinamică.
- Arterele coronare: 60% dintre cazuri, artera coronară dreaptă pornește din sinusul coronarian drept, iar artera coronară stângă, din care se desprind artera descendentă anterioară stângă și artera circumflexă, pornește din sinusul coronarian stâng; la 10% din pacienți artera coronară dreaptă și cea circumflexă pornesc din sinusul coronarian drept, iar artera descendentă anterioară stângă pornește din sinusul coronarian stâng; la alți 10% dintre pacienți, circumflexa pornește din sinusul coronarian drept, iar artera coronară dreaptă și artera descendentă anterioară din sinusul coronarian stâng; la alți 10% dintre pacienți atât artera coronară dreaptă, cât și artera coronară stângă își au originea în sinusul coronarian drept; la 5% dintre pacienți, există o origine unică a arterelor coronare, din sinusul drept sau stâng.
- Alte boli asociate:
  - arc aortic drept (4% dintre pacienții cu sept ventricular intact, 8% dintre pacienții cu DSV, mai comun – 10% dintre pacienții cu transpoziție de vase mari cu stenoză pulmonară sau atrezie pulmonară),
  - coarctație de aortă,
  - juxtapunere stângă de urechiușă,
  - malformații ale tricuspidei (incluzând anomalia Ebstein) sau de valvă mitrală,
  - hipoplazie de ventricul stâng,
  - ventricule supero-inferioare,
  - stenoză subaortică.

4. ETIOLOGIE

După Van Praagh **[6]**, există o anomalie de dezvoltare embrionară, în sensul că musculatura conală subaortică și subpulmonară nu se dezvoltă corespunzător, conusul subaortic dezvoltându-se mai rapid decât cel subpulmonar. Aorta ajunge astfel să ocupe o poziție anterioară pulmonară care rămâne posterior, deci exact situația inversă normalului. Astfel cele două vase se conectează în final diferit, aorta la ventriculul drept și pulmonara la cel stâng **[5]**.

Caseta 49.4

Fiziopatologie

- Circulaţiile sistemică şi pulmonară paralele.
- Fluxul sangvin pulmonar efectiv şi nivelul oxigenării sistemice depind de extinderea amestecării circulaţiilor sistemică şi pulmonară, aşa cum sunt reprezentate de şunturile dreapta-stânga şi stânga-dreapta; în acest caz, al circulaţiilor paralele, cantităţile absolute de şunturi în orice direcţie sunt egale.
- În pofida unui flux sangvin pulmonar total crescut, în prezenţa amestecului scăzut la nivel atrial, saturaţia arterială sistemică rămâne scăzută, în timp ce amestecul adecvat la nivel atrial face ca fluxul arterial pulmonar total să influenţeze saturaţia arterială de oxigen.
- Hipoxia severă este rezultatul unui amestec inadecvat la nivel atrial şi/sau al unei reduceri severe a fluxului sanguin pulmonar total.
- Pacienţii cu sept ventricular intact tind să aibă obstrucţie de tract de ieşire ventricular stâng, de obicei reversibil după operaţia de switch atrială sau arterială.
- Pacienţii cu obstrucţie de tract de ieşire ventricular stâng anatomică tind să aibă un şunt stânga-dreapta bun în DSV şi cianoză nesemnificativă.
- Pacienţii cu DSV tind să aibă un amestec mai bun a circulaţiilor pulmonară şi stemică.

5. DIAGNOSTIC

a. Clinic

Simptomatologia diferă în funcţie de forma morfopatologică [1] astfel:

a. În transpoziţia completă cu sept interventricular intact şi foramen ovale patent, există un amestec redus al sângelui, ca atare circulaţia pulmonară este săracă, iar pacienţii sunt în stare critică, cu tahicardie şi tahipnee, cianoză severă, hipoxie accentuată. Există un suflu fin sistolic parasternal stâng, iar zgomotul 2 este diminuat. Necesită de urgenţă atrio-septostomie pentru ameliorarea mixicii la nivel atrial.

b. În transpoziţia cu defect septal ventricular mare, canal arterial permeabil mare, pacienţii prezintă un sflu pansistolic intens în spaţiul 3–4 parasternal stâng şi un suflu diastolic apical. Zgomotul II este dedublat. Când canalul arterial este permeabil apare suflu sistolodiastolic la focarul pulmonarei apare evident.

c. În cazul defectului septal ventricular mare şi obstrucţia căii de ieşire din ventriculul stâng, debitul pulmonar este redus, deşi este prezent defectul septal ventricular. Semnele sunt asemănătoare cu ale tetralogiei Fallot cu stenoză pulmonară, iar cianoza este foarte intensă. Există suflul sistolic de ejecţie caracteristic stenozei în tractul de ieşire ventricular şi zgomotul II diminuat.

b. Paraclinic

ECG

Prezintă hipertrofie ventriculară dreaptă şi deviere axială dreaptă [4].

Hipertrofia biventriculară apare în situaţiile când debitul pulmonar este crescut.

Radiografia toracică

În prima săptămână de viaţă poate fi normală, apoi apare silueta de cord în ou cu mediastin îngustat (vase transpuse). În cazurile cu mixică bună prin defect ventricular mare, cordul poate fi mărit, iar mediastinul mai larg. Circulaţia pulmonară poate fi de la săracă, ca în Fallot, până la bogată, în cazurile cu mixică bună.

Ecocardiografia

Este principala metodă de diagnostic care poate înlocui uneori cateterismul cardiac. Ecocardiografia evidenţiază discordanţa ventriculo-arterială, defectul septal ventricular şi stenoza pulmonară. De asemenea, identifică poziţia marilor vase, iar Doppler-ul măsoară gradientul presional subpulmonar, ca şi mărimea defectului septal atrial.

Cateterismul cardiac

Identifică caracteristica principală din punctul de vedere al saturaţiei care este mai mare în pulmonară decât în aortă. Măsoară presiunea în artera pulmonară şi permite efectuarea atrio-septostomiei cu balon. Ventriculografia evidenţiază discordanţa ventriculo-arterială, iar aortografia ascendentă oferă date preţioase despre arterele coronare şi eventualele variante.

c. Diagnostic diferenţial

1. Tetralogia Fallot cu stenoză pulmonară seamănă cu transpoziţia cu foramen ovale patent. Originea transpusă a vaselor orientează diagnosticul.
2. Cu atrezia de tricuspidă cu vase transpuse. Valva tricuspidă este normală în transpoziţia de mari vase.
3. Dubla cale de ieşire din ventriculul drept. Vasele mari nu sunt transpuse. Aorta are originea doar parţial din ventriculul drept, iar pulmonara nu este transpusă.
4. Ventriculul unic. Există două vase ce emerg dintr-un singur ventricul, celălalt fiind atrezic.

Caseta 49.5

Diagnostic

- ***Clinic:***
  - Nou-născuții sunt în general la termen.
  - Nou-născuții cu transpoziție de vase mari și sept ventricular intact sau DSV foarte mic prezintă, în prima zi sau a doua zi de la naștere, cianoză, care nu se îmbunătățește prin oxigenoterapie.
  - Nou-născuții cu DSV prezintă cianoză și insuficiență cardiacă congestivă în general mai târziu.
  - La auscultație: un singur zgomot 2, suflu la pacienții cu DSV, posibil suflu sistolic de ejecție la obstrucția de tract de ieșire ventricular stâng.
- ***Electrocardiogramă:*** precoce, inima în limite normale; tardiv, hipertrofie ventriculară dreaptă.
- ***Radiografie toracică:*** timpuriu, limite normale, dar ulterior, mai ales la pacienții cu DSV, cardiomegalie și flux sangvin pulmonar crescut; tardiv, cordul va avea imagine radiologică tipică.
- ***Ecocardiogramă*** – evaluează:
  - locul și dimensiunea DSV;
  - foramen ovale patent sau DSA;
  - canalul arterial permeabil;
  - anatomia arterelor coronare;
  - arcul aortic și orientarea sa;
  - tractul de ieșire ventricular stâng și prezența obstrucției, dinamice sau anatomice;
  - dimensiunea și funcția ventriculului drept.
- ***Cateterism cardiac:*** cu angiografie în următoarele cazuri:
  - anatomia arterei coronare nu este clară;
  - obstrucția de tract de ieșire ventricular stâng pare a fi anatomică mai degrabă decât dinamică;
  - necesitatea atrio-septostomiei Rashkind cu balon, deși aceasta poate fi ghidată ecocardiografic

6. ISTORIA NATURALĂ

Transpoziția de mari vase apare în proporție de 7–10% din totalul cardiopatiilor congenitale. Este mai frecventă la bărbați, 2 : 1. Supraviețuirea este de 55% în prima lună, 15% în primele 6 luni și 10% la un an [7].

Cea mai redusă supraviețuire o au cazurile cu transpoziție cu sept interventricular intact (de 4% la un an).

Cei cu transpoziție și defect septal ventricular mare au cea mai ridicată supraviețuire precoce (peste 90% în prima lună), dar ulterior aceasta scade.

7. TRATAMENT

a. Medical

Prostaglandina E_1 0,05–01 ug/kg/min în infuzie continuă menține canalul arterial permeabil la formele cu circulația pulmonară dependentă de canal.

b. Intervențional

Atrio-septostomia cu balon Rashkind pentru a mări foramen ovale la cei cu sept inter-ventricular intact îmbunătățește amestecul, sângele sistemic fiind astfel mai bine oxigenat.

c. Chirurgical

Indicații: algoritmul decizional în cazul transpoziției de mari vase cu foramen ovale patent fără defect septal ventricular este redat în **Fig. 49.8**, iar transpoziția cu DSV în **Fig. 49.9**.

Există două tipuri de intervenții: unele care realizează corecția **anatomică** și altele care realizează o corecție **fiziologică.**

Operația de **switch arterial** sau operația Jatene (**Fig. 49.10**) realizează o corecție anatomică, adică aorta se conectează la ventriculul stâng, iar artera pulmonară la ventriculul drept.

Astfel, arterele coronare sunt excizate din aortă și suturate la rădăcina arterei pulmonare. Cele două artere mari sunt secționate transversal, iar partea distală a aortei va fi suturată la cea proximală a pulmonarei, în timp ce porțiunea proximală a aortei va fi suturată la cea distală a pulmonarei.

Aceste procedee necesită o manevră de descrucișare cu aducerea pulmonarei anterior de aortă (manevra Lecompte). Astfel se restabilește conexiunea normală a vaselor mari, aorta provenind din ventriculul stâng, care devine ventricul sistemic, iar pulmonara din cel drept.

Condiția reușitei intervenției este ca presiunea din ventriculul stâng să fie apropiată de valorile sistemice, de aceea operația trebuie efectuată în primele două săptămâni de viață. Aceasta pentru că rezistențele pulmonare scad după această perioadă și presiunea în ventriculul stâng scade și ea, ducând la neadaptarea ventriculului și la eșecul intervenției.

Dacă pacientul are mai mult de două săptămâni și presiunile din ventriculul stâng sunt deja scăzute, ventriculul poate fi „antrenat" prin crearea unui banding pe trunchiul arterei pulmonare, care produce

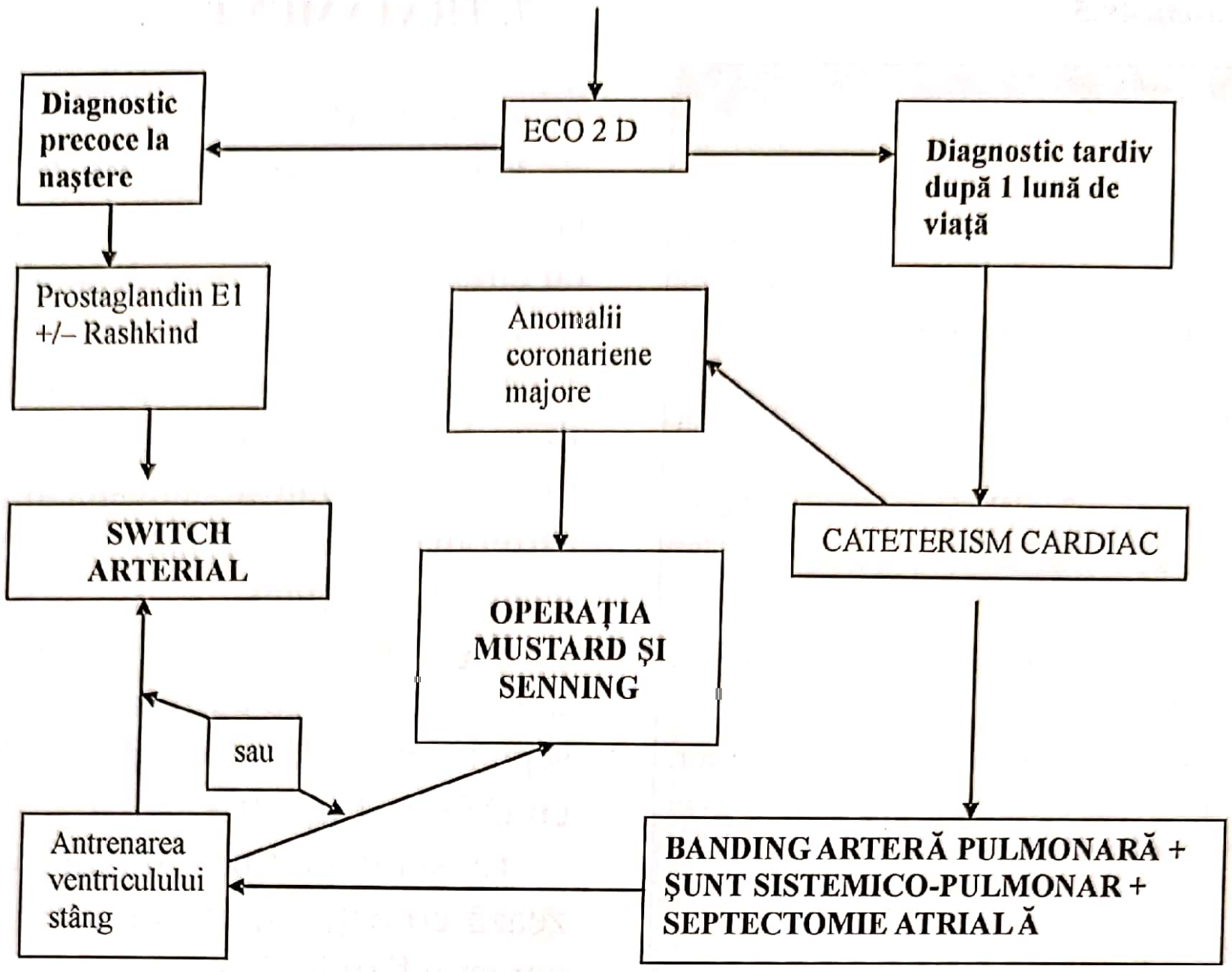
ECO 2 D
Diagnostic precoce la naştere
Diagnostic tardiv după 1 lună de viaţă
Prostaglandin E1 +/– Rashkind
Anomalii coronariene majore
CATETERISM CARDIAC
SWITCH ARTERIAL
OPERAŢIA MUSTARD ŞI SENNING
sau
Antrenarea ventriculului stâng
BANDING ARTERĂ PULMONARĂ + ŞUNT SISTEMICO-PULMONAR + SEPTECTOMIE ATRIALĂ

Fig. 49.4. Transpoziţia de mari vase cu foramen ovale patent – algoritm de tratament chirurgical.

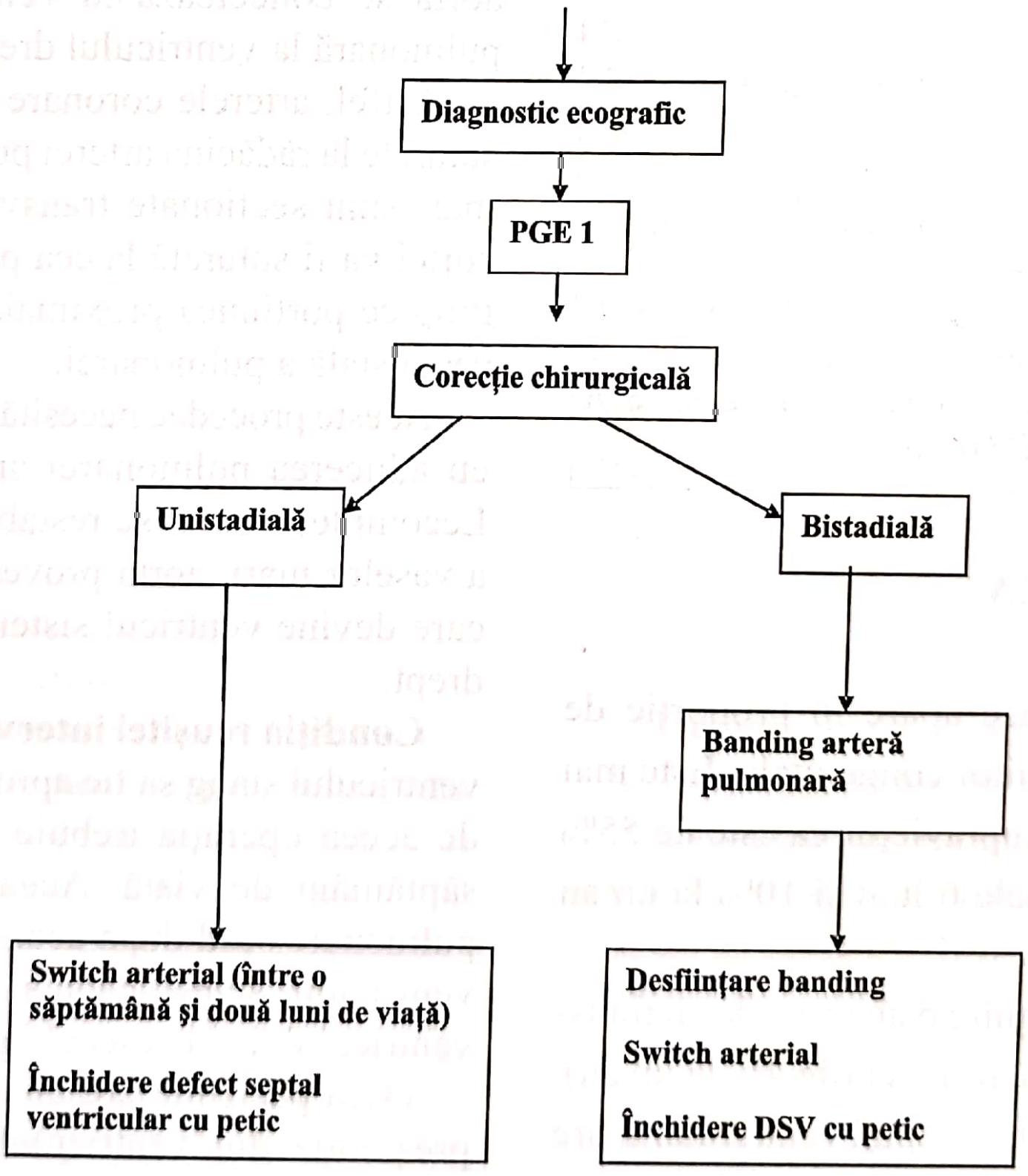
Diagnostic ecografic
PGE 1
Corecţie chirurgicală
Unistadială
Bistadială
Banding arteră pulmonară
Switch arterial (între o săptămână şi două luni de viaţă)
Închidere defect septal ventricular cu petic
Desfiinţare banding
Switch arterial
Închidere DSV cu petic

Fig. 49.5. Transpoziţia de mari vase cu defect septal ventricular – algoritm de tratament chirurgical.

Caseta 49.6

Indicații pentru tratament chirurgical (1)

- **Transpoziția de vase mari cu sept ventricular intact sau cu DSV restrictiv:**
  - *Redirecționarea chirurgicală – operația Mustard sau Senning*: după atrio-septostomia cu balon Rashkind, în prezența oxigenării adecvate, se poate întârzia repararea chirurgicală câteva luni, pentru atingerea unei vârste și greutăți corporale optime, pentru tolerarea reparării intra-cardiace; o procedură relativ simplă, cu bune rezultate timpurii și pe termen lung; dezavantajul îl reprezintă faptul că ventriculul drept și valva tricuspidă trebuie să susțină presiunea sistemică toată viața, iar aceasta însoțită de creșterea incidenței de-a lungul anilor a disfuncției ventriculare și/sau a regurgitării tricuspidiene.
  - *Operația de switch arterial (operația Jatene)*: cea mai bună opțiune; cel mai bun moment al intervenției la pacienții cu transpoziție de vase mari și sept ventricular intact este la 1–2 săptămâni de la naștere; ventriculul stâng trebuie să fie la sau aproape de presiunea sistemică; pentru sugarii operați la două săptămâni de la naștere, dar în primele 2–3 luni, există risc crescut de a necesita după operație, pentru o perioadă de timp, asistare mecanică circulatorie, pentru a permite adaptarea ventriculului stâng la a susține circulația sistemică.
  - *Pacienții trimiși prea târziu*: redirecționare chirurgicală, operația Mustard sau Senning sau switch arterial precedat de antrenarea ventriculului stâng prin banding de arteră pulmonară, asociat cu șunt sistemico-pulmonar și/sau atrio-septectomie.
- **Transpoziția de vase mari cu DSV nerestrictiv:**
  - *Redirecționarea atrială și închiderea DSV*: au fost abandonate, din cauza complicațiilor pe termen lung.
  - *Operația de switch arterial cu închiderea DSV*: practicată la sugari în primele 2–3 luni de viață; din cauza DSV nerestrictiv, ventriculul stâng rămâne la presiune sistemică și poate deveni ventricul sistemic, după switch-ul arterial.
  - *Paliația cu banding de arteră pulmonară*: la sugarii cu DSV-uri multiple.
- **Transpoziția de vase mari cu DSV și obstrucție de tract de ieșire ventricular stâng:**
  - *Procedură paliativă* (șunt sistemico-pulmonar): la vârsta infantilă, pentru a crește fluxul sangvin pulmonar total și a reduce cianoza.
  - *Reparare chirurgicală, după 1–2 ani de viață*: prin procedura Rastelli (închiderea DSV prin crearea unui tunel, care conectează ventriculul stâng de aortă, iar continuitatea între ventriculul drept și artera pulmonară, obținută cu un conduit biologic valvulat) sau prin procedura Lecompte.

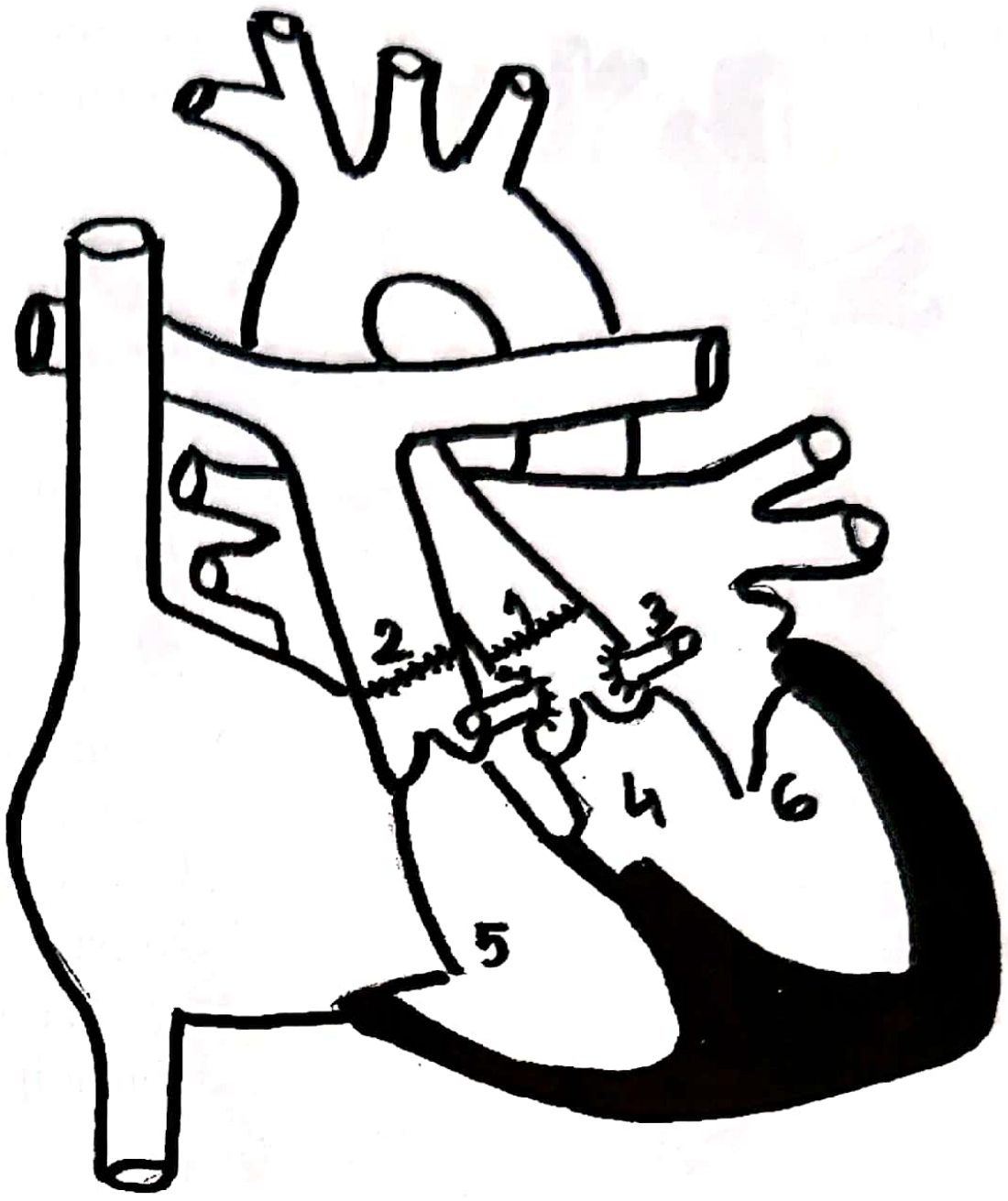

Fig. 49.6. Operația de switch arterial Jatene: **1.** Neo-aorta după descrucișarea vaselor mari; **2.** Neo-pulmonara; **3.** Arterele coronare reimplantate în neo-aortă; **4.** Închiderea defectului septal ventricular cu petic teflon; **5.** Valva tricuspidă; **6.** Valva mitrală.

Caseta 49.7

Indicații pentru tratament chirurgical (2)

- **Transpoziția de vase mari cu sept ventricular intact și obstrucție de tract de ieșire ventricular stâng:**
  - Dacă obstrucția de tract de ieșire ventricular stâng este doar dinamică și îndeajuns de severă pentru a menține presiunea sistemică în ventriculul stâng, operația de switch arterial este fezabilă, gradul obstrucției de tract de ieșire ventricular stâng diminuându-se după intervenție.
  - Sugarii cu obstrucție de tract de ieșire ventricular stâng anatomică pot beneficia de redirecționare atrială și rezecție a tractului de ieșire ventricular stâng sau de racordarea ventriculului stâng printr-un conduit valvulat la artera pulmonară.
- **Alte situații cu boli asociate:**
  - Transpoziția de vase mari cu coarctație de aortă: cura coarctației (cu sau fără banding de arteră pulmonară), ulterior operația de switch arterial, sau repararea chirugicală totală (coarctectomie aortică și switch arterial) într-o singură etapă.
  - Pacienții cu hipoplazie severă ventriculară stângă și anomalii de valvă tricuspidă sunt candidați pentru repararea de tip univentricular (conexiunea cavo-pulmonară).
  - Redirecționarea paliativă și switch-ul arterial pot fi realizate la pacienții cu transpoziție de vase mari cu DSV și boală obstructivă vasculară pulmonară pentru reducerea cianozei.

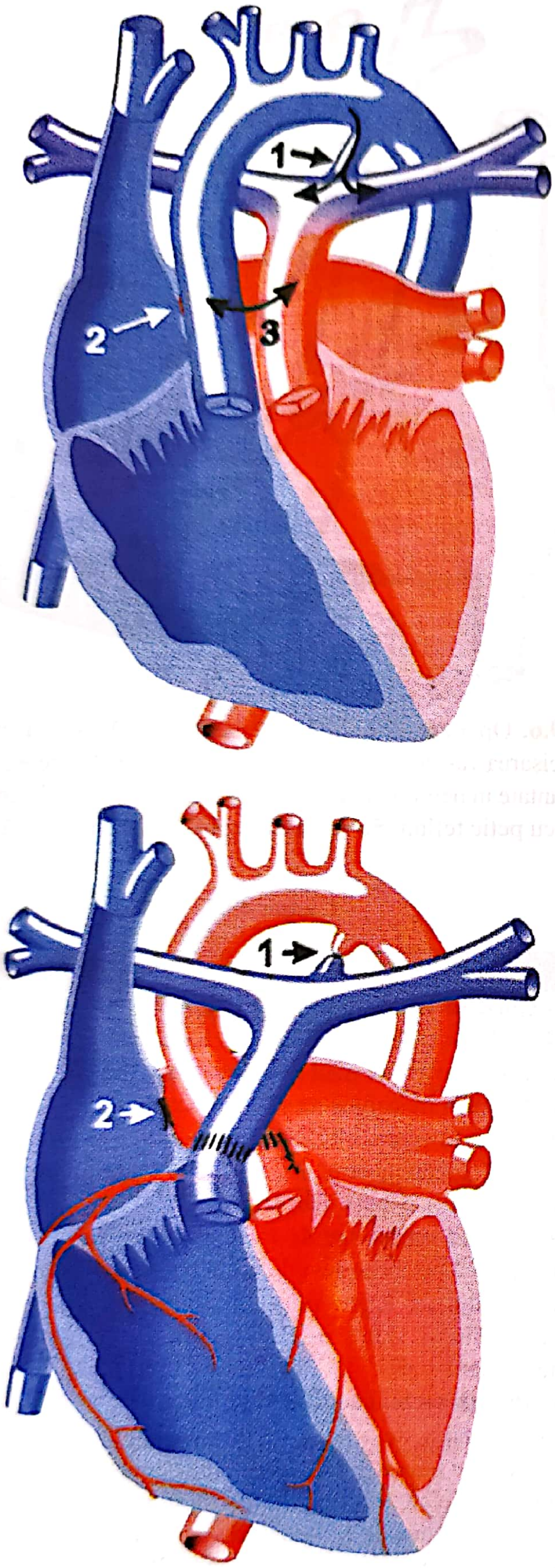

Fig. 49.1. Op TIM. Operația de switch arterial Jatene (sus – transpoziție de vase mari înainte de corecția chirurgicală; **1** – canal arterial permeabil, **2** – defect septal interatrial, **3** – transpoziție; jos – operația de switch arterial, incluzând închiderea canalului arterial permeabil și DSA; bifurcația pulmonară este repoziționată în fața aortei – manevra Le Compte) **[12]**.

o stenoză pulmonară ce duce la creșterea presiunii în ventriculul stâng. Odată cu bandingul se va face și o atrio-septectomie pentru a crește amestecul sângelui la nivel atrial.

Operația de switch arterial se face printr-o incizie de tip sternotomie mediană, cu canularea aortei ascendente și a atriului drept cu canulă venoasă unică. Înainte de a porni bypass-ul cardio-pulmonar se disecă canalul arterial și se șnuruiesc ramurile arterelor pulmonare.

Se pornește bypass-ul cardio-pulmonar și se leagă ductul arterial, după care se secționează.

Se clampează aorta și se administrează cardioplegia. Se secționează aorta transversal și se excizează arterele coronare cu flap de perete aortic (**Fig. 49.4**). Se excizează apoi segmente identice din peretele neo-aoartic din artera pulmonară proximală. Butoanele de aortă se suturează la neo-aorta proximală (**Fig. 49.5, 49.6**). Reconstrucția arterei pulmonare noi se face cu un flap de pericard autolog. Se suturează neo-aorta proximală cu segmentul de aortă distală după manevra Lecompte (de dezîncrucișare a vaselor mari **Fig. 49.7**). Se reface continuitate neo-pulmonarei prin sutura capătului proximal cu cel distal.

În timpul doi, odată cu switch-ul, se îndepărtează bandingul, iar defectul septal nou creat este închis cu petic.

În cazul **transpoziției cu defect septal ventricular,** switch-ul se poate face de la o săptămână la două luni de viață, deoarece ventriculul stâng este antrenat de prezența defectului septal ventricular.

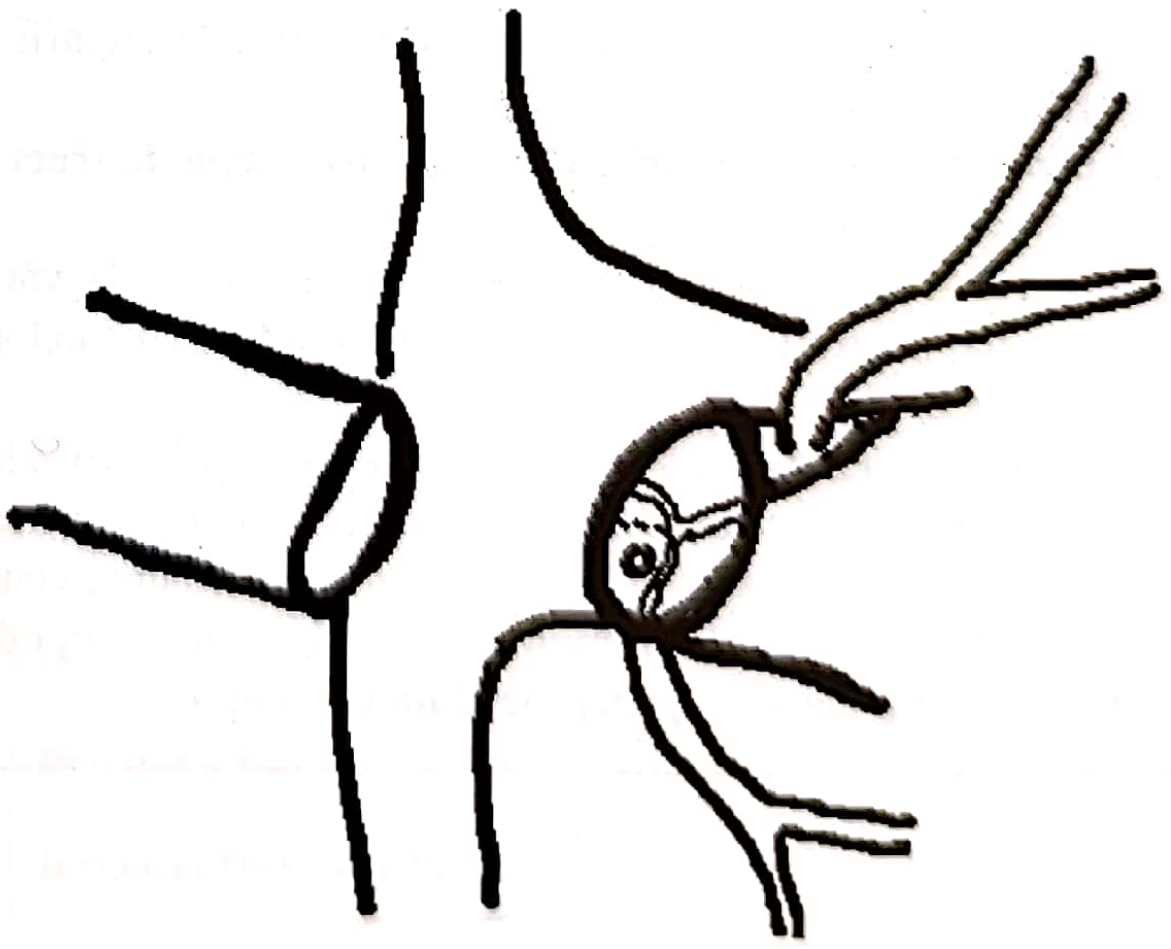

Fig. 49.7. Secțiunea transversală a aortei cu decuparea ostiilor arterelor coronare.

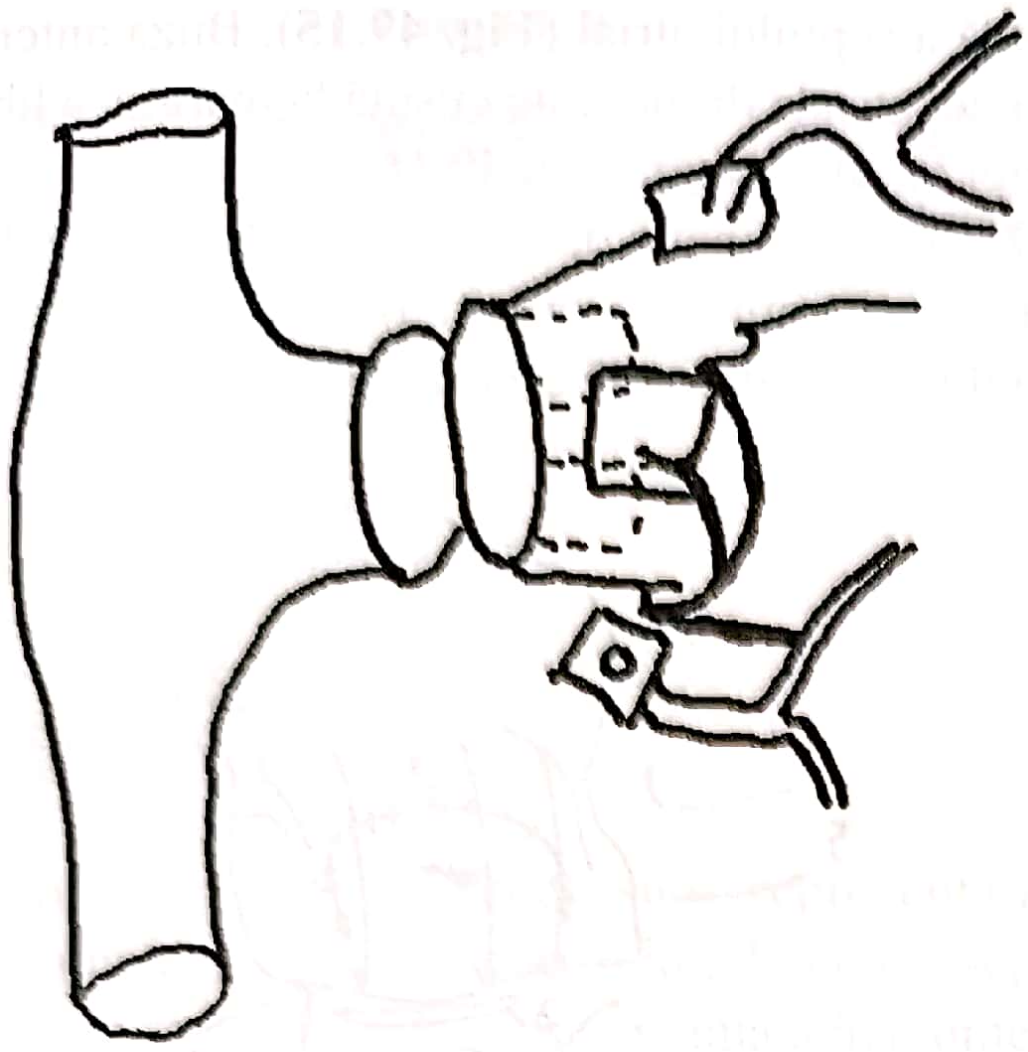

Fig. 49.8. Mobilizarea celor două butoane de țesut aortic ce conțin ostiile arterelor coronare.

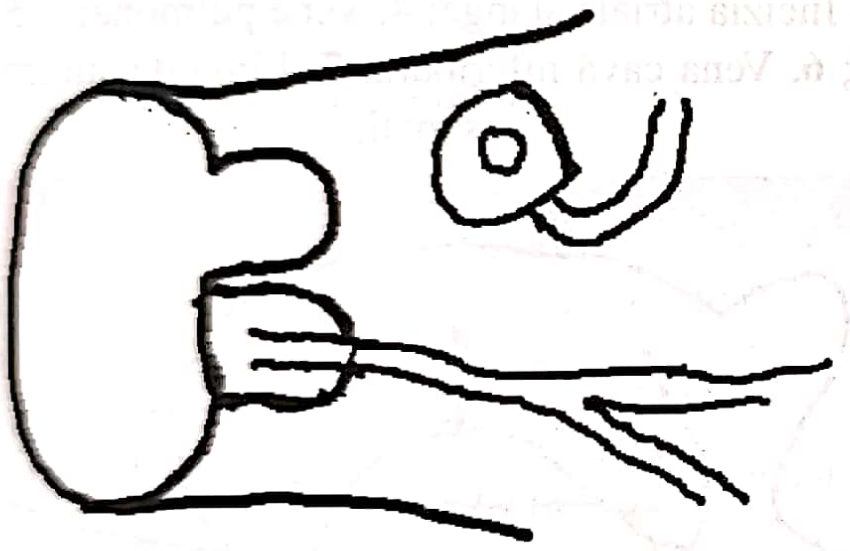

Fig. 49.9. Implantarea ostiilor coronare în neo-aortă.

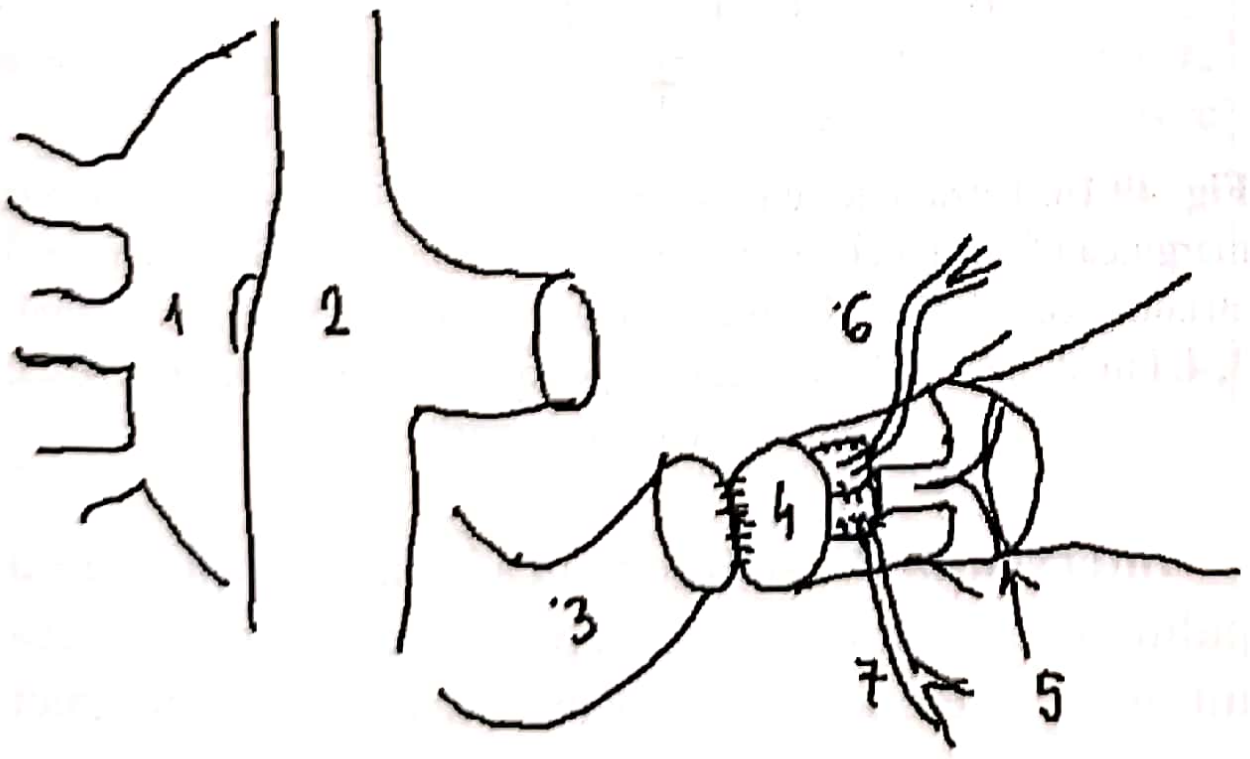

Fig. 49.10. Manevra Lecompte (dezîncrucișarea marilor vase): **1.** Aorta; **2.** Trunchiul pulmonar; **3.** Aorta ascendentă; **4.** Neo-aorta proximală; **5.** Neotrunchiul pulmonar proximal; **6.** Artera coronară dreaptă; **7.** Artera coronară stângă.

Intervenții **„fiziologice”** sunt cele care restabilesc circulația normală a sângelui în cord fără a restabili anatomia, adică lăsând să persiste discordanța ventriculo-arterială.

Sunt reprezentate de operația **Mustard și Senning.** Se efectuează la vârste între 3 și 9 luni de viață, dar și la copii mai mari.

Amândouă realizează o corecție la nivel atrial, redirijând sângele venos sistemic către atriul stâng, care este legat de ventriculul stâng, care îl varsă în artera pulmonară, și respectiv sângele venos pulmonar, care va ajunge redirecționat în atriul drept, care comunică cu ventriculul drept, de unde va ajunge în aortă. Această dirijare a sângelui se face în cazul **operației Mustard** printr-un petic de pericard suturat intraatrial de așa manieră încât să dirijeze sângele conform cu cele menționate mai sus (**Fig. 49.11, 49.12**).

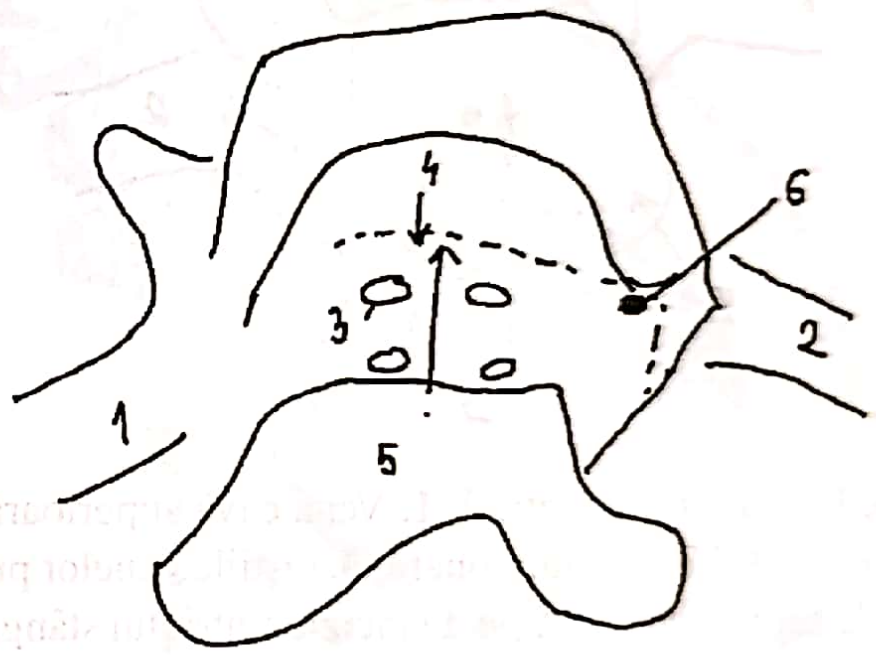

Fig. 49.11. Sutura peticului de pericard autolog, procedeul Mustard: **1.** Vena cavă superioară; **2.** Vena cavă inferioară; **3.** Venele pulmonare; **4.** Linia de sutură a peticului de pericard autolog; **5.** Peticul de pericard; **6.** Sinusul coronar.

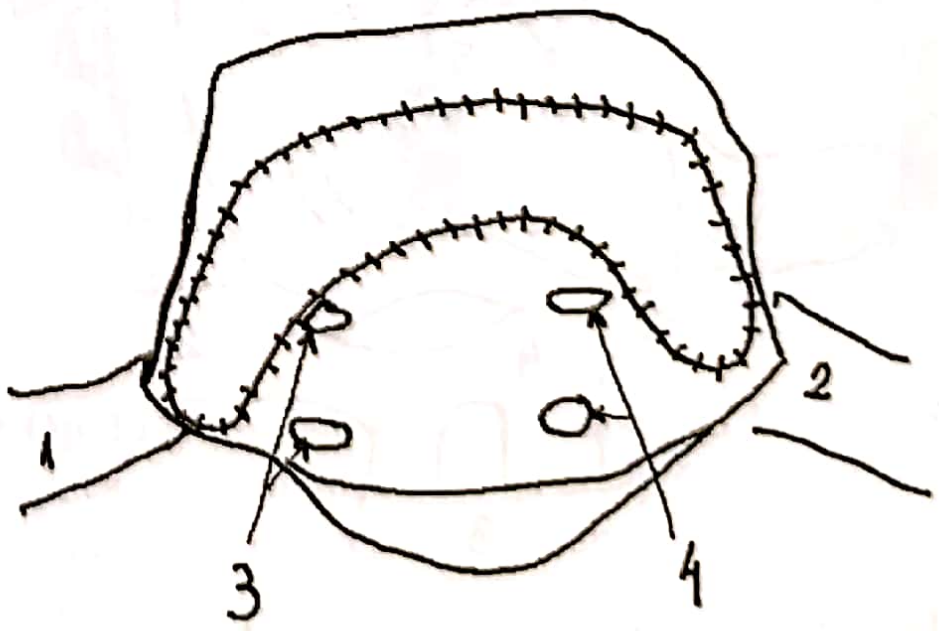

Fig. 49.12. Aspectul *in situ* al petictului de pericard autolog care separă venele pulmonare de venele cave superioare și sinusul coronar: **1.** Vena cavă superioară; **2.** Vena cavă inferioară; **3, 4.** Venele pulmonare.

Operația Senning realizează același obiectiv, folosind lambouri de sept interatrial și perete atrial. Pacientul redevine normal, cianoza dispare.

Se pune pacientul în circulație extracorporeală și bypass cardio-pulmonar și se practică incizii atriale drepte și stângi.

Se incizează septul inter-atrial cu sutura ostiului foramenului ovale, iar sinusul coronar se secționează și el. Flapul de sept atrial este repus în atriul stâng la distanță de venele pulmonare (**Fig. 49.14**). Marginea posterioară a inciziei atriale drepte este suturată la buza restantă a septului atrial (**Fig. 49.15**). Buza anterioară a inciziei atriale drepte este cusută la marginea liberă a inciziei atriale stângi (**Fig. 49.16**).

Rămâne disfuncția de ventriculul drept care devine ventricul sistemic și care în timp se poate epuiza, ducând la o insuficiență contractilă severă.

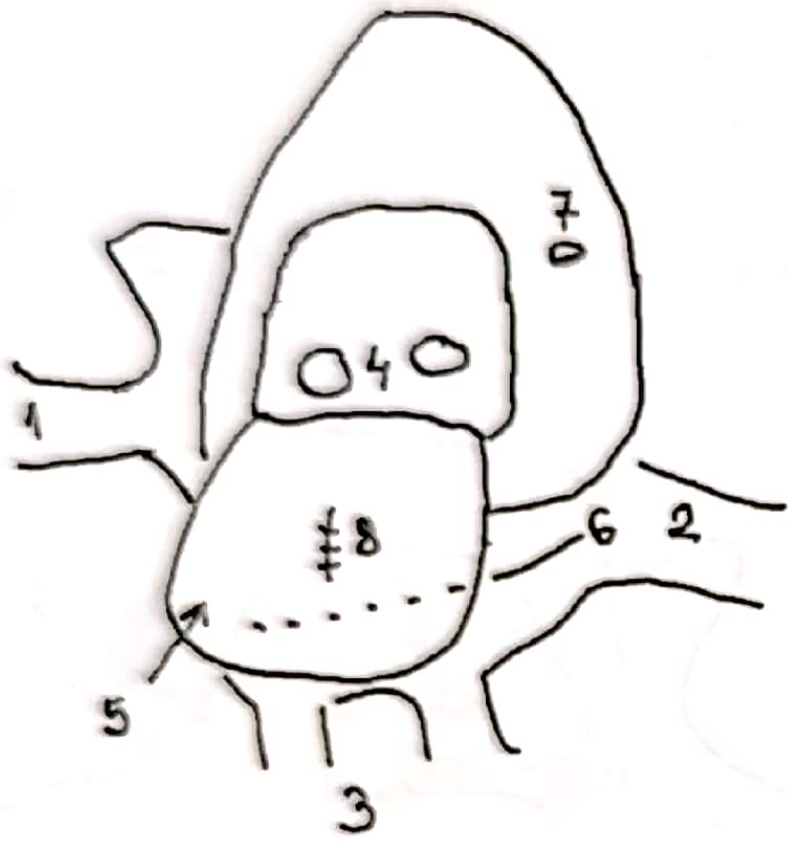

Fig. 49.13. Flap-ul de sept atrial: **1.** Vena cavă superioară; **2.** Vena cavă inferioară; **3.** Venele pulmonare; **4.** Ostiile venelor pulmonare; **5.** Flap-ul de sept atrial; **6.** Linia de incizie a atriului stâng; **7.** Ostiul sinusului coronar; **8.** Foramen ovale suturat.

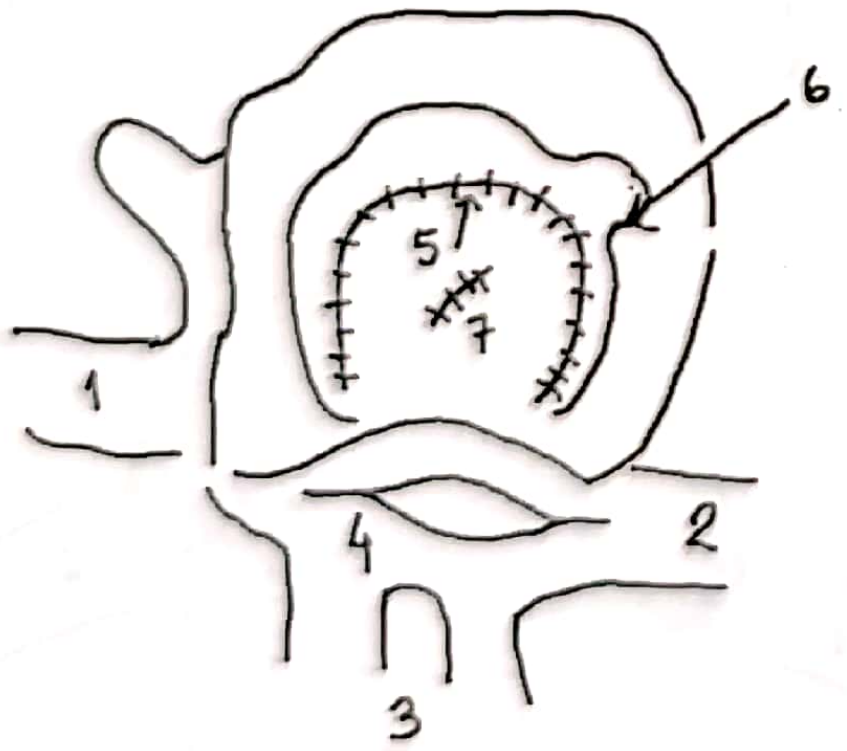

Fig. 49.14. Sutura flap-ului de sept atrial la atriul stâng cu evitarea obstruării ostiului acestora: **1.** Vena cavă superioară; **2.** Vena cavă inferioară; **3.** Venele pulmonare; **4.** Incizia atrială stângă; **5.** Linia de sutură a flapului atrial la atriul stâng; **6.** Ostiul sinusului coronar; **7.** Foramen ovale suturat.

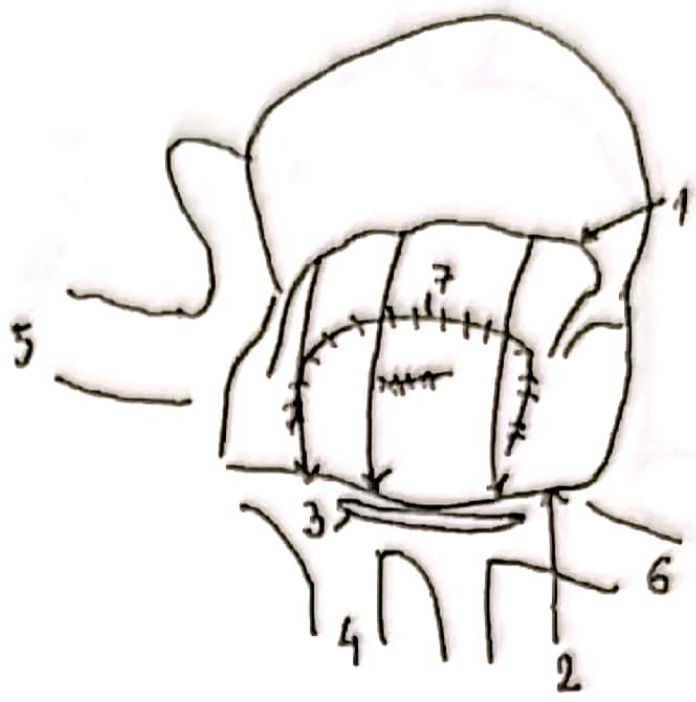

Fig. 49.15. Sutura buzei posterioare atriale drepte la marginea restantă a septului atrial: **1.** Buza septului atrial drept; **2.** Buza posterioară atrială dreaptă; **3.** Incizia atrială stângă; 4. Vene pulmonare; **5.** Vena cavă superioară; **6.** Vena cavă inferioară; **7.** Linia de sutură a flapul-ui septal.

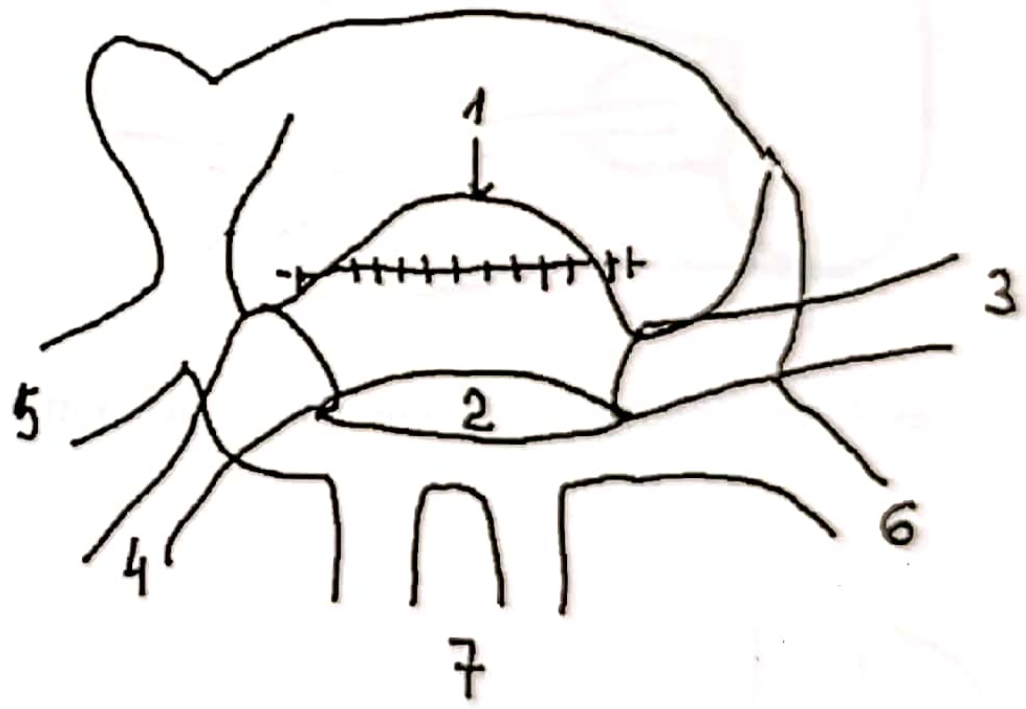

Fig. 49.16. Buza anterioară a inciziei atriale drepte este cusută la marginea liberă a inciziei atriale stângi: **1.** Buza anterioară a inciziei atriale drepte; **2.** Marginea liberă a inciziei atriale stângi; **3, 4.** Fire de sutură; **5.** Vena cavă superioară; **6.** Vena cavă inferi oară; **7.** Venele pulmonare.

Intervenția Rastelli se indică la cazurile cu stenoză pulmonară severă și defect septal ventricular. Ventriculul drept este conectat prin intermediul unui conduct valvulat la artera pulmonară.

Mortalitatea precoce la operația de switch arterial (Jatene) în centrele de referință este de 2–7% **[1]**. Ea variază până la o limită superioară de 16%.

Caseta 49.8

Tratament chirurgical (cu bypass cardio-pulmonar)

- Atrio-septectomie: procedura iniţială (Blalock-Hanlon), astăzi complet abandonată, se realizează fără bypass cardio-pulmonar
- Redirecţionarea atrială:
  - Procedura Mustard
  - Procedura Senning
- Switch arterial (operaţia Jatene)
- Operaţia Rastelli
- Procedura Lecompte (sau REV = reparare la etaj ventricular)
- Procedura Damus-Kaye-Stansel

Factorii de risc de deces sunt reprezentaţi de anatomia nefavorabilă a coronarelor, defectele septale ventriculare multiple şi de vârsta înaintată în momentul operaţiei (peste o lună şi jumătate).

Mortalitatea precoce în operaţiile de switch atrial tip Mustard sau Senning se apropie de 0, fiind de la 0–15% [8].

Caseta 49.9

Posibile complicaţii

- Atrio-septectomie: aritmii supraventriculare, amestec neadecvat al sângelui la nivel atrial.
- Redirecţionarea atrială:
  - aritmii: tulburări de nod sino-atrial, moarte subită, bloc atrio-ventricular complet;
  - regurgitare tricuspidiană: mai frecvent la închiderea DSV-ului prin valva tricuspidă;
  - disfuncţie ventriculară (sistemică) dreaptă;
  - obstrucţie reziduală sau recurentă a întoarcerii venoase pulmonare sau sistemice.
- Switch arterial (operaţia Jatene): stenoză de artere coronare (reziduală sau recurentă), obstrucţie a tractului nou de ieşire ventricular drept sau stâng.
- Operaţia Rastelli: DSV rezidual sau recurent, obstrucţie reziduală sau recurentă a tractului nou de ieşire ventricular stâng, obstrucţie a conduitului ventricul drept–arteră pulmonară, bloc atrio-ventricular complet.
- Procedura Lecompte: DSV rezidual sau recurent, obstrucţie reziduală sau recurentă a tractului nou de ieşire ventricular drept, bloc atrio-ventricular complet.
- Procedura Damus-Kaye-Stansel: DSV rezidual sau recurent, obstrucţie reziduală sau recurentă a tractului nou de ieşire ventricular stâng, regurgitare valvulară (aortică sau pulmonară) sistemică – tardivă, obstrucţie a conduitului ventricul drept–arteră pulmonară, bloc atrio-ventricular complet.

10–20% dintre pacienţi dezvoltă manifestări neurologice exprimate prin IQ scăzut şi întârziere în dezvoltarea motorie.

Cauza principală de deces în operaţiile Mustard şi Senning este debitul cardiac scăzut postoperator pe seama insuficienţei ventriculului drept sistemic.

Tratament medical

Tratamentul medical specific cu antiaritmice, cel al insuficienţei cardiace cu tonicardiace, diuretice, electrostimulare cu pacemaker în bradicardiile severe, etc.

Dispensarizare: Controalele repetate la 3–6 luni interval sunt suficiente la cazurile fără complicaţii.

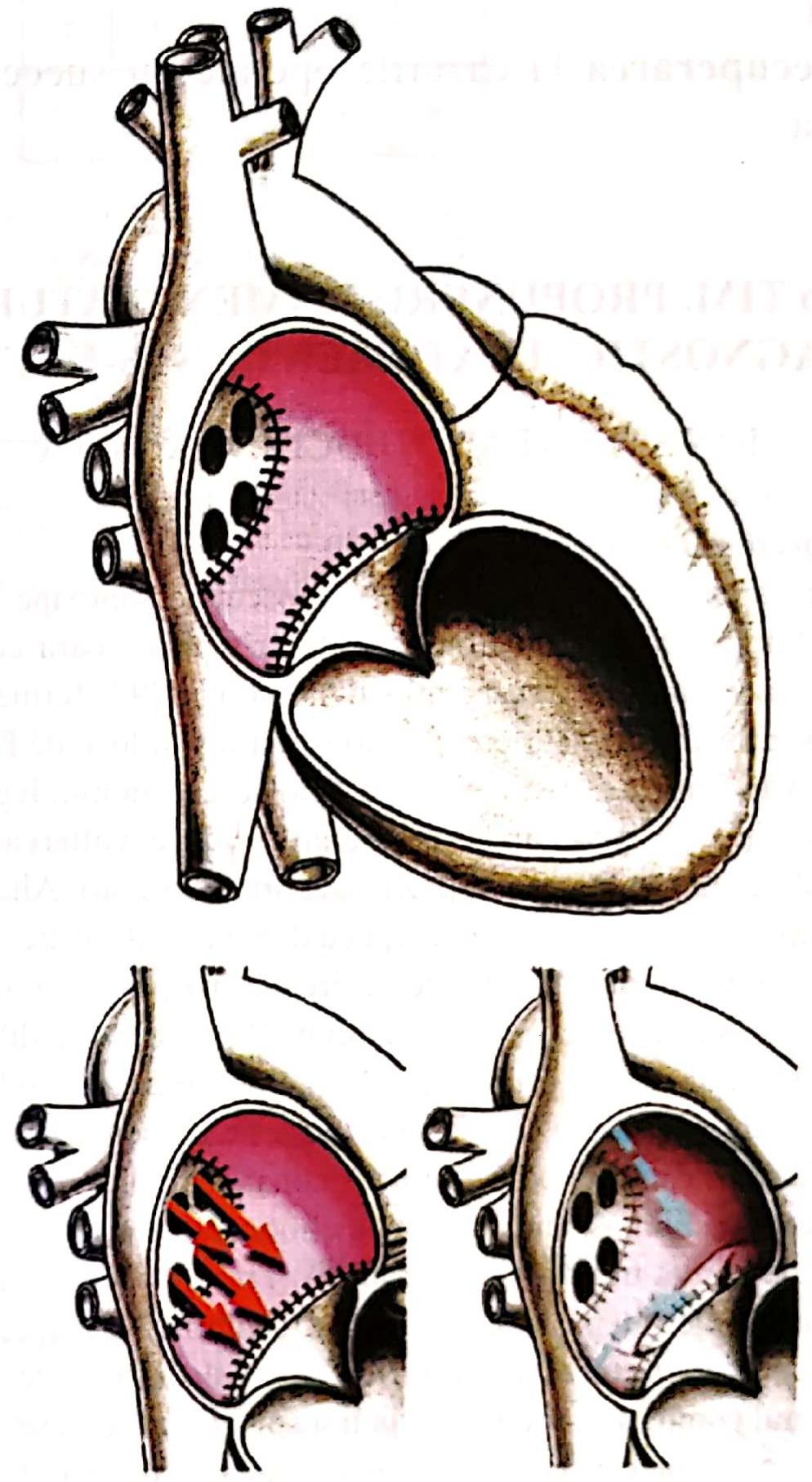

Fig. 49.2 Op TIM. Switch-ul atrial – operaţia Mustard-Senning (sus – imaginea cordului din incidenţă dreaptă care arată peticul de pericard autolog de redirecţionare; stânga jos – săgeţile indică redirecţionarea sângelui bine oxigenat din venele pulmonare prin valva tricuspidă în ventriculul drept şi apoi în artera aortă; dreapta jos – săgeţile albastre din spatele peticului de pericard indică redirecţionarea sângelui slab oxigenat din vena cavă superioară şi inferioară prin valva mitrală în ventriculul stâng şi apoi în artera pulmonară) **[12]**.

8. EVOLUȚIA POSTOPERATORIE

Complicațiile switch-ului arterial sunt: stenoza pulmonară supravalvulară, stenoza aortică supravalvulară, distorsiunile arterelor coronare cu ischemie miocardică și infarct miocardic.

Complicațiile intervențiilor Mustard și Senning sunt legate de tahiaritmiile atriale ce sunt tolerate cu dificultate, bradiaritmii până la necesitatea de pacemaker, obstrucția venei cave superioare, obstrucția venelor pulmonare, obstrucția venei cave inferioare, insuficiența cardiacă dreaptă cu insuficiență tricuspidiană.

Recuperarea la cazurile operate cu succes este rapidă.

Op TIM. PROPUNERI: NOMENCLATURĂ. DIAGNOSTIC. TRATAMENT – STS-EACTS*

ION SOCOTEANU, LUCIAN FALNIȚĂ

I. Aspecte generale

Transpoziția de vase mari este cunoscută de aproape 300 de ani. Mathew Baillie din Londra a descris prima oară cea mai obișnuită variantă de transpoziție, d-TVM, în 1797. Termenul de transpoziție a aortei și arterei pulmonare a fost folosit de Farre în 1814. Van Praagh a fost cel care a clarificat anatomia legată de transpoziție. El recomandă ca aberațiile în dezvoltarea conotruncală să fie privite ca malpoziții ale arterelor mari. Alte tipuri de malpoziție sunt ventriculul drept cu dublă cale de ieșire, ventriculul stâng cu dublă cale de ieșire și malpoziția corectată anatomic. Acest defect este rezultatul malformării infundibulului sau conusului arterial. Tipic, există un conus muscular subaortic care separă larg valva aortică transpusă de ambele valve atrioventriculare. Absența peretelui liber conal subpulmonar premite continuitatea fibroasă directă mitro-pulmonară. Această dispoziție a fost denumită transpoziție completă. Transpoziția incompletă este un termen depășit, care de fapt semnifică ceea ce azi e cunoscut sub numele de ventricul cu cale dublă de ieșire. Termenul complet se referă atât la transpoziția necorectată fiziologic, cât și la cea corectată, în consecință fiind redundant; recomandarea este ca acest termen să nu mai fie folosit.

În această nomenclatură, TVM este definită ca malformația cardiacă în care există transpoziție necorectată fiziologic de vase mari. Această definiție include și siutațiile cu situs solitus atrial, aliniere atrio-ventriculară concordantă și alinierea ventriculo-arterială discordantă. De asemenea, include situațiile cu situs inversus, transpoziție d sau l. Anatomia segmentală e {S,D,D}, {S,D,A}, {S,D,L} ca și {I,L,L} și {I,L,D}.

d-TVM (d-TGA) este siutația în care valva aortică este situată în dreapta valvei pulmonare (forma cea mai comună de transpoziție). În l-TVM valva aortică se află la stânga valvei pulmonare, iar în a-TVM anterior de valva pulmonară. Tipic, termenul de l-TVM a fost folosit ca sinonim pentru transpoziția corectată anatomic. Totuși, cum nu toate d-TVM sunt transpoziții necorectate fiziologic, tot așa nu toate l-TVM sunt transpoziții corectate fiziologic.

II. Nomenclatura coronarelor în transpoziție

Clasificarea transpoziției din punctul de vedere al coronarelor implică o serie de caracteristici ale acestora care trebuie descrise în nomenclatură:

Sinusurile aortice se împart în sinusul 1, sinusul 2 și sinusul opus pulmonarei (sinusul 3). Sinusul 1 este cel din dreapta, privind spre pulmonară dinspre sinusul 3, iar sinusul 2 cel din stânga.

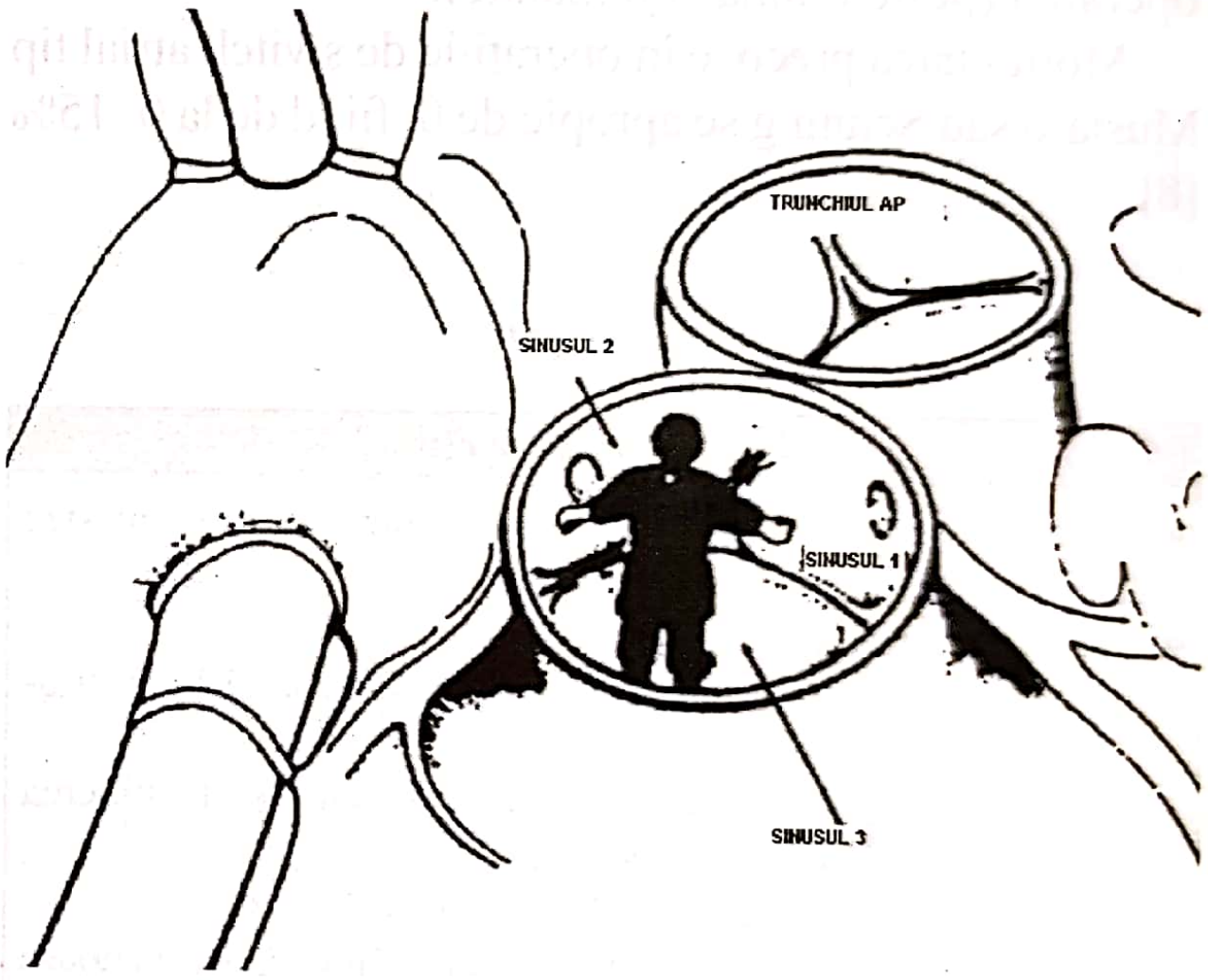

Fig. 49.3 Op TIM. Metoda de descriere a coronarelor din TVM.

Nivelul 1

ADA
ACD
ACx
ADA + ACx (ostiu unic)
ADA + ACD (ostiu unic)
ACD + ACx (ostiu unic)
ADA + ACD + ACx (ostiu unic)
artera nodului sinusal (ostiu separat)
artera conului (ostiu separat)

---

* Adaptat după James J. Jaggers, Duke E. Cameron, J. Rene Herlong, Ross M. Ungerleider, *Congenital Heart Surgery Nomenclature and Database Project: Transposition of the Great Arteries*, „Ann. Thorac. Surg.", 2000, 69: S205-35.

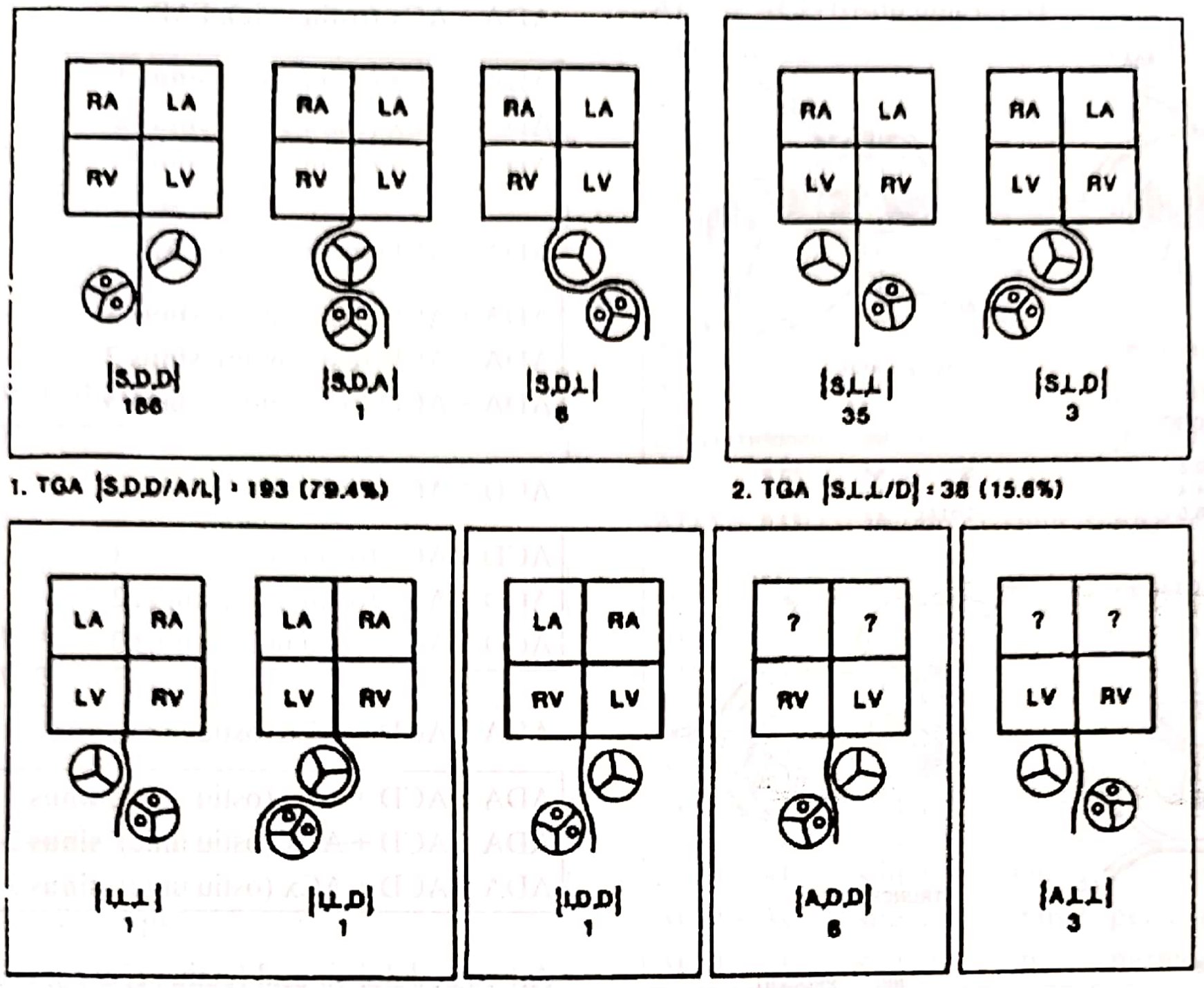

Fig. 49.4 Op TIM. Tipurile anatomice de TVM descrise de Van Praagh. Subtipurile anatomice incluse în nomenclatura de față sunt: 1 TVM {S,D,D/A/L}, 3 TVM {I,L,L/D} și 5, 6 TVM {A,L,L}, {A,D,D}. Variantele cu situs ambiguu nu pot fi considerate teoretic transpoziții, dar pot fi fiziologic necorectate și tratate corespunzător prin terapiile standard pentru transpoziție.

Artera coronară ADA
ACD
ACx
ADA + ACx (ostiu unic)
ADA + ACD (ostiu unic)
ACD + ACx (ostiu unic)
ADA + ACD + ACx (ostiu unic)
artera nodului sinusal (ostiu separat)
artera conului (ostiu separat)
Sinusul
sinusul 1
sinusul 2
sinusul 3
Poziția sinusului
central
pericomisural drept
pericomisural stâng
Traseu
intramural
nu intramural
Traseul arterei intramurale
în sinus
peste comisură
deasupra sinusului

Nivelul 2

ADA, FAP

ADA, sinus 1
ADA, sinus 2
ADA, sinus 3

ACD, FAP

ACD, sinus 1
ACD, sinus 2
ACD, sinus 3

ACx, FAP

ACx, sinus 1
ACx, sinus 2
ACx, sinus 3

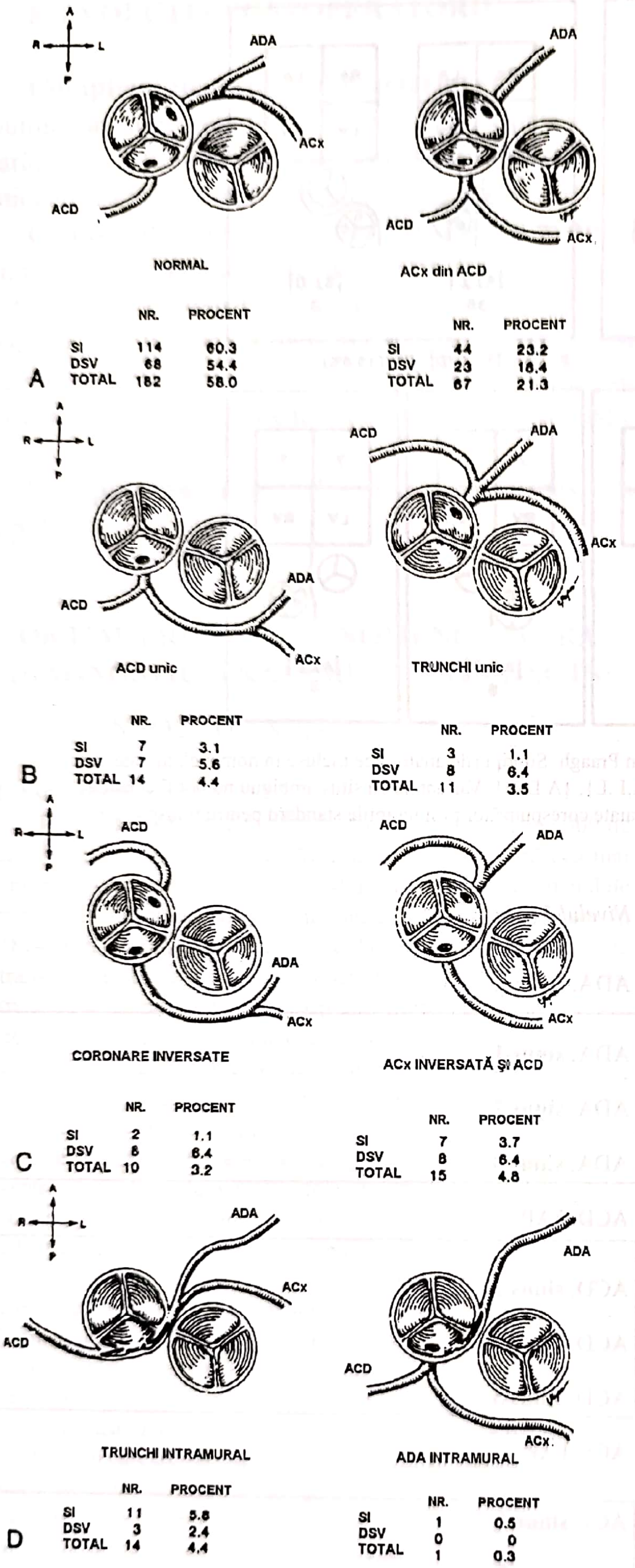

A – NORMAL

	NR.	PROCENT
SI	114	60.3
DSV	68	54.4
TOTAL	182	58.0

A – ACx din ACD

	NR.	PROCENT
SI	44	23.2
DSV	23	18.4
TOTAL	67	21.3

B – ACD unic

	NR.	PROCENT
SI	7	3.1
DSV	7	5.6
TOTAL	14	4.4

B – TRUNCHI unic

	NR.	PROCENT
SI	3	1.1
DSV	8	6.4
TOTAL	11	3.5

C – CORONARE INVERSATE

	NR.	PROCENT
SI	2	1.1
DSV	8	6.4
TOTAL	10	3.2

C – ACx INVERSATĂ ŞI ACD

	NR.	PROCENT
SI	7	3.7
DSV	8	6.4
TOTAL	15	4.8

D – TRUNCHI INTRAMURAL

	NR.	PROCENT
SI	11	5.8
DSV	3	2.4
TOTAL	14	4.4

D – ADA INTRAMURAL

	NR.	PROCENT
SI	1	0.5
DSV	0	0
TOTAL	1	0.3

Fig. 49.5 Op TIM. Cele mai frecvente pattern-uri de coronare în transpoziţia de vase mari cu sau fără DSV, în experienţa Boston Children's Hospital.

ADA + ACx (ostiu unic), FAP

ADA + ACx (ostiu unic), **sinus 1**
ADA + ACx (ostiu unic), **sinus 2**
ADA + ACx (ostiu unic), **sinus 3**

ADA + ACD (ostiu unic), FAP

ADA + ACD (ostiu unic), **sinus 1**
ADA + ACD (ostiu unic), **sinus 2**
ADA + ACD (ostiu unic), **sinus 3**

ACD + ACx (ostiu unic), FAP

ACD + ACx (ostiu unic), **sinus 1**
ACD + ACx (ostiu unic), **sinus 2**
ACD + ACx (ostiu unic), **sinus 3**

ADA + ACD + ACx (ostiu unic), FAP

ADA + ACD + ACx (ostiu unic), **sinus 1**
ADA + ACD + ACx (ostiu unic), **sinus 2**
ADA + ACD + ACx (ostiu unic), **sinus 3**

Artera nodului sinusal (ostiu separat), FAP

Artera nodului sinusal (ostiu separat), **sinus 1**
Artera nodului sinusal (ostiu separat), **sinus 2**
Artera nodului sinusal (ostiu separat), **sinus 3**

Artera conului (ostiu separat), FAP

Artera conului (ostiu separat), **sinus 1**
Artera conului (ostiu separat), **sinus 2**
Artera conului (ostiu separat), **sinus 3**

Nivelul 3

ADA, FAP
ADA, sinus 1, FAP

ADA, sinus 1, **central**
ADA, sinus 1, **pericomisural drept**
ADA, sinus 1, **pericomisural stâng**

ADA, sinus 2, FAP

ADA, sinus 2, **central**
ADA, sinus 2, **pericomisural drept**
ADA, sinus 2, **pericomisural stâng**

ADA, sinus 3, FAP

ADA, sinus 3, **central**
ADA, sinus 3, **pericomisural drept**
ADA, sinus 3, **pericomisural stâng**

ACD, FAP
ACD, sinus 1, FAP

ACD, sinus 1, **central**
ACD, sinus 1, **pericomisural drept**
ACD, sinus 1, **pericomisural stâng**

ACD, sinus 2, FAP

ACD, sinus 2, **central**
ACD, sinus 2, **pericomisural drept**
ACD, sinus 2, **pericomisural stâng**

ACD, sinus 3, FAP

ACD, sinus 3, **central**
ACD, sinus 3, **pericomisural drept**
ACD, sinus 3, **pericomisural stâng**

ACx, FAP
ACx, sinus 1, FAP

ACx, sinus 1, **central**
ACx, sinus 1, **pericomisural drept**
ACx, sinus 1, **pericomisural stâng**

ACx, sinus 2, FAP

ACx, sinus 2, **central**
ACx, sinus 2, **pericomisural drept**
ACx, sinus 2, **pericomisural stâng**

ACx, sinus 3, FAP

ACx, sinus 3, **central**
ACx, sinus 3, **pericomisural drept**
ACx, sinus 3, **pericomisural stâng**

ADA + ACx (ostiu unic), FAP
ADA + ACx (ostiu unic), sinus 1, FAP

ADA + ACx (ostiu unic), sinus 1, **central**
ADA + ACx (ostiu unic), sinus 1, **pericomisural drept**
ADA + ACx (ostiu unic), sinus 1, **pericomisural stâng**

ADA + ACx (ostiu unic), sinus 2, FAP

ADA + ACx (ostiu unic), sinus 2, **central**
ADA + ACx (ostiu unic), sinus 2, **pericomisural drept**
ADA + ACx (ostiu unic), sinus 2, **pericomisural stâng**

ADA + ACx (ostiu unic), sinus 3, FAP

ADA + ACx (ostiu unic), sinus 3, **central**
ADA + ACx (ostiu unic), sinus 3, **pericomisural drept**
ADA + ACx (ostiu unic), sinus 3, **pericomisural stâng**

ADA + ACD (ostiu unic), FAP
ADA + ACD (ostiu unic), sinus 1, FAP

ADA + ACD (ostiu unic), sinus 1, **central**
ADA + ACD (ostiu unic), sinus 1, **pericomisural drept**
ADA + ACD (ostiu unic), sinus 1, **pericomisural stâng**

ADA + ACD (ostiu unic), sinus 2, FAP

ADA + ACD (ostiu unic), sinus 2, **central**
ADA + ACD (ostiu unic), sinus 2, **pericomisural drept**
ADA + ACD (ostiu unic), sinus 2, **pericomisural stâng**

ADA + ACD (ostiu unic), sinus 3, FAP

ADA + ACD (ostiu unic), sinus 3, **central**
ADA + ACD (ostiu unic), sinus 3, **pericomisural drept**
ADA + ACD (ostiu unic), sinus 3, **pericomisural stâng**

ACD + ACx (ostiu unic), FAP
ACD + ACx (ostiu unic), sinus 1, FAP

ACD + ACx (ostiu unic), sinus 1, **central**
ACD + ACx (ostiu unic), sinus 1, **pericomisural drept**
ACD + ACx (ostiu unic), sinus 1, **pericomisural stâng**

ACD + ACx (ostiu unic), sinus 2, FAP

ACD + ACx (ostiu unic), sinus 2, **central**
ACD + ACx (ostiu unic), sinus 2, **pericomisural drept**
ACD + ACx (ostiu unic), sinus 2, **pericomisural stâng**

ACD + ACx (ostiu unic), sinus 3, FAP

ACD + ACx (ostiu unic), sinus 3, **central**
ACD + ACx (ostiu unic), sinus 3, **pericomisural drept**
ACD + ACx (ostiu unic), sinus 3, **pericomisural stâng**

ADA + ACD + ACx (ostiu unic), FAP
ADA + ACD + ACx (ostiu unic), sinus 1, FAP

ADA + ACD + ACx (ostiu unic), sinus 1, **central**
ADA + ACD + ACx (ostiu unic), sinus 1, **pericomisural drept**
ADA + ACD + ACx (ostiu unic), sinus 1, **pericomisural stâng**

ADA + ACD + ACx (ostiu unic), sinus 2, FAP

ADA + ACD + ACx (ostiu unic), sinus 2, **central**
ADA + ACD + ACx (ostiu unic), sinus 2, **pericomisural drept**
ADA + ACD + ACx (ostiu unic), sinus 2, **pericomisural stâng**

ADA + ACD + ACx (ostiu unic), sinus 3, FAP

ADA + ACD + ACx (ostiu unic), sinus 3, **central**
ADA + ACD + ACx (ostiu unic), sinus 3, **pericomisural drept**
ADA + ACD + ACx (ostiu unic), sinus 3, **pericomisural stâng**

Artera nodului sinusal (ostiu separat), FAP
Artera nodului sinusal (ostiu separat), sinus 1, FAP

Artera nodului sinusal (ostiu separat), sinus 1, **central**
Artera nodului sinusal (ostiu separat), sinus 1, **pericomisural drept**
Artera nodului sinusal (ostiu separat), sinus 1, **pericomisural stâng**

Artera nodului sinusal (ostiu separat), sinus 2, FAP

Artera nodului sinusal (ostiu separat), sinus 2, **central**
Artera nodului sinusal (ostiu separat), sinus 2, **pericomisural drept**
Artera nodului sinusal (ostiu separat), sinus 2, **pericomisural stâng**

Artera nodului sinusal (ostiu separat), sinus 3, FAP

Artera nodului sinusal (ostiu separat), sinus 3, **central**
Artera nodului sinusal (ostiu separat), sinus 3, **pericomisural drept**
Artera nodului sinusal (ostiu separat), sinus 3, **pericomisural stâng**

Artera conului (ostiu separat), FAP
Artera conului (ostiu separat), sinus 1, FAP

Artera conului (ostiu separat), sinus 1, **central**
Artera conului (ostiu separat), sinus 1, **pericomisural drept**
Artera conului (ostiu separat), sinus 1, **pericomisural stâng**

Artera conului (ostiu separat), sinus 2, FAP

Artera conului (ostiu separat), sinus 2, **central**
Artera conului (ostiu separat), sinus 2, **pericomisural drept**
Artera conului (ostiu separat), sinus 2, **pericomisural stâng**

Artera conului (ostiu separat), sinus 3, FAP

Artera conului (ostiu separat), sinus 3, **central**
Artera conului (ostiu separat), sinus 3, **pericomisural drept**
Artera conului (ostiu separat), sinus 3, **pericomisural stâng**

Nivelul 4

ADA, FAP
ADA, sinus 1, FAP
ADA, sinus 1, central, FAP

ADA, sinus 1, central, **intramural**
ADA, sinus 1, central, **nu intramural**

ADA, sinus 1, pericomisural drept, FAP

ADA, sinus 1, pericomisural drept, **intramural**
ADA, sinus 1, pericomisural drept, **nu intramural**

ADA, sinus 1, pericomisural stâng, FAP

ADA, sinus 1, pericomisural stâng, **intramural**
ADA, sinus 1, pericomisural stâng, **nu intramural**

ADA, sinus 2, FAP
ADA, sinus 2, central, FAP

ADA, sinus 2, central, **intramural**
ADA, sinus 2, central, **nu intramural**

ADA, sinus 2, pericomisural drept, FAP

ADA, sinus 2, pericomisural drept, **intramural**
ADA, sinus 2, pericomisural drept, **nu intramural**

ADA, sinus 2, pericomisural stâng, FAP

ADA, sinus 2, pericomisural stâng, **intramural**
ADA, sinus 2, pericomisural stâng, **nu intramural**

ADA, sinus 3, FAP
ADA, sinus 3, central, FAP

ADA, sinus 3, central, **intramural**
ADA, sinus 3, central, **nu intramural**

ADA, sinus 3, pericomisural drept, FAP

ADA, sinus 3, pericomisural drept, **intramural**
ADA, sinus 3, pericomisural drept, **nu intramural**

ADA, sinus 3, pericomisural stâng, FAP

ADA, sinus 3, pericomisural stâng, **intramural**
ADA, sinus 3, pericomisural stâng, **nu intramural**

ACD, FAP
ACD, sinus 1, FAP
ACD, sinus 1, central, FAP

ACD, sinus 1, central, **intramural**
ACD, sinus 1, central, **nu intramural**

ACD, sinus 1, pericomisural drept, FAP

ACD, sinus 1, pericomisural drept, **intramural**
ACD, sinus 1, pericomisural drept, **nu intramural**

ACD, sinus 1, pericomisural stâng, FAP

ACD, sinus 1, pericomisural stâng, **intramural**
ACD, sinus 1, pericomisural stâng, **nu intramural**

ACD, sinus 2, FAP
ACD, sinus 2, central, FAP

ACD, sinus 2, central, **intramural**
ACD, sinus 2, central, **nu intramural**

ACD, sinus 2, pericomisural drept, FAP

ACD, sinus 2, pericomisural drept, **intramural**
ACD, sinus 2, pericomisural drept, **nu intramural**

ACD, sinus 2, pericomisural stâng, FAP

ACD, sinus 2, pericomisural stâng, **intramural**
ACD, sinus 2, pericomisural stâng, **nu intramural**

ACD, sinus 3, FAP
ACD, sinus 3, central, FAP

ACD, sinus 3, central, **intramural**
ACD, sinus 3, central, **nu intramural**

ACD, sinus 3, pericomisural drept, FAP

ACD, sinus 3, pericomisural drept, **intramural**
ACD, sinus 3, pericomisural drept, **nu intramural**

ACD, sinus 3, pericomisural stâng, FAP

ACD, sinus 3, pericomisural stâng, **intramural**
ACD, sinus 3, pericomisural stâng, **nu intramural**

ACx, FAP
ACx, sinus 1, FAP
ACx, sinus 1, central, FAP

ACx, sinus 1, central, **intramural**
ACx, sinus 1, central, **nu intramural**

ACx, sinus 1, pericomisural drept, FAP

ACx, sinus 1, pericomisural drept, **intramural**
ACx, sinus 1, pericomisural drept, **nu intramural**

ACx, sinus 1, pericomisural stâng, FAP

ACx, sinus 1, pericomisural stâng, **intramural**
ACx, sinus 1, pericomisural stâng, **nu intramural**

ACx, sinus 2, FAP
ACx, sinus 2, central, FAP

ACx, sinus 2, central, **intramural**
ACx, sinus 2, central, **nu intramural**

ACx, sinus 2, pericomisural drept, FAP

ACx, sinus 2, pericomisural drept, **intramural**
ACx, sinus 2, pericomisural drept, **nu intramural**

ACx, sinus 2, pericomisural stâng, FAP

ACx, sinus 2, pericomisural stâng, **intramural**
ACx, sinus 2, pericomisural stâng, **nu intramural**

ACx, sinus 3, FAP
ACx, sinus 3, central, FAP

ACx, sinus 3, central, **intramural**
ACx, sinus 3, central, **nu intramural**

ACx, sinus 3, pericomisural drept, FAP

ACx, sinus 3, pericomisural drept, **intramural**
ACx, sinus 3, pericomisural drept, **nu intramural**

ACx, sinus 3, pericomisural stâng, FAP

ACx, sinus 3, pericomisural stâng, **intramural**
ACx, sinus 3, pericomisural stâng, **nu intramural**

ADA + ACx (ostiu unic), FAP
ADA + ACx (ostiu unic), sinus 1, FAP
ADA + ACx (ostiu unic), sinus 1, central, FAP

ADA + ACx (ostiu unic), sinus 1, central, **intramural**
ADA + ACx (ostiu unic), sinus 1, central, **nu intramural**

ADA + ACx (ostiu unic), sinus 1, pericomisural drept, FAP

ADA + ACx (ostiu unic), sinus 1, pericomisural drept, **intramural**
ADA + ACx (ostiu unic), sinus 1, pericomisural drept, **nu intramural**

ADA + ACx (ostiu unic), sinus 1, pericomisural stâng, FAP

ADA + ACx (ostiu unic), sinus 1, pericomisural stâng, **intramural**
ADA + ACx (ostiu unic), sinus 1, pericomisural stâng, **nu intramural**

ADA + ACx (ostiu unic), sinus 2, FAP
ADA + ACx (ostiu unic), sinus 2, central, FAP

ADA + ACx (ostiu unic), sinus 2, central, **intramural**
ADA + ACx (ostiu unic), sinus 2, central, **nu intramural**

ADA + ACx (ostiu unic), sinus 2, pericomisural drept, FAP

ADA + ACx (ostiu unic), sinus 2, pericomisural drept, **intramural**
ADA + ACx (ostiu unic), sinus 2, pericomisural drept, **nu intramural**

ADA + ACx (ostiu unic), sinus 2, pericomisural stâng, FAP

ADA + ACx (ostiu unic), sinus 2, pericomisural stâng, **intramural**
ADA + ACx (ostiu unic), sinus 2, pericomisural stâng, **nu intramural**

ADA + ACx (ostiu unic), sinus 3, FAP
ADA + ACx (ostiu unic), sinus 3, central, FAP

ADA + ACx (ostiu unic), sinus 3, central, **intramural**
ADA + ACx (ostiu unic), sinus 3, central, **nu intramural**

ADA + ACx (ostiu unic), sinus 3, pericomisural drept, FAP

ADA + ACx (ostiu unic), sinus 3, pericomisural drept, **intramural**
ADA + ACx (ostiu unic), sinus 3, pericomisural drept, **nu intramural**

ADA + ACx (ostiu unic), sinus 3, pericomisural stâng, FAP

ADA + ACx (ostiu unic), sinus 3, pericomisural stâng, **intramural**
ADA + ACx (ostiu unic), sinus 3, pericomisural stâng, **nu intramural**

ADA + ACD (ostiu unic), FAP
ADA + ACD (ostiu unic), sinus 1, FAP
ADA + ACD (ostiu unic), sinus 1, central, FAP

ADA + ACD (ostiu unic), sinus 1, central, **intramural**
ADA + ACD (ostiu unic), sinus 1, central, **nu intramural**

ADA + ACD (ostiu unic), sinus 1, pericomisural drept, FAP

ADA + ACD (ostiu unic), sinus 1, pericomisural drept, **intramural**
ADA + ACD (ostiu unic), sinus 1, pericomisural drept, **nu intramural**

ADA + ACD (ostiu unic), sinus 1, pericomisural stâng, FAP

ADA + ACD (ostiu unic), sinus 1, pericomisural stâng, **intramural**
ADA + ACD (ostiu unic), sinus 1, pericomisural stâng, **nu intramural**

ADA + ACD (ostiu unic), sinus 2, FAP
ADA + ACD (ostiu unic), sinus 2, central, FAP

ADA + ACD (ostiu unic), sinus 2, central, **intramural**
ADA + ACD (ostiu unic), sinus 2, central, **nu intramural**

ADA + ACD (ostiu unic), sinus 2, pericomisural drept, FAP

ADA + ACD (ostiu unic), sinus 2, pericomisural drept, **intramural**
ADA + ACD (ostiu unic), sinus 2, pericomisural drept, **nu intramural**

ADA + ACD (ostiu unic), sinus 2, pericomisural stâng, FAP

ADA + ACD (ostiu unic), sinus 2, pericomisural stâng, **intramural**
ADA + ACD (ostiu unic), sinus 2, pericomisural stâng, **nu intramural**

ADA + ACD (ostiu unic), sinus 3, FAP
ADA + ACD (ostiu unic), sinus 3, central, FAP

ADA + ACD (ostiu unic), sinus 3, central, **intramural**
ADA + ACD (ostiu unic), sinus 3, central, **nu intramural**

ADA + ACD (ostiu unic), sinus 3, pericomisural drept, FAP

ADA + ACD (ostiu unic), sinus 3, pericomisural drept, **intramural**
ADA + ACD (ostiu unic), sinus 3, pericomisural drept, **nu intramural**

ADA + ACD (ostiu unic), sinus 3, pericomisural stâng, FAP

ADA + ACD (ostiu unic), sinus 3, pericomisural stâng, **intramural**
ADA + ACD (ostiu unic), sinus 3, pericomisural stâng, **nu intramural**

ACD + ACx (ostiu unic), FAP
ACD + ACx (ostiu unic), sinus 1, FAP
ACD + ACx (ostiu unic), sinus 1, central, FAP

ACD + ACx (ostiu unic), sinus 1, central, **intramural**
ACD + ACx (ostiu unic), sinus 1, central, **nu intramural**

ACD + ACx (ostiu unic), sinus 1, pericomisural drept, FAP

ACD + ACx (ostiu unic), sinus 1, pericomisural drept, **intramural**
ACD + ACx (ostiu unic), sinus 1, pericomisural drept, **nu intramural**

ACD + ACx (ostiu unic), sinus 1, pericomisural stâng, FAP

ACD + ACx (ostiu unic), sinus 1, pericomisural stâng, **intramural**
ACD + ACx (ostiu unic), sinus 1, pericomisural stâng, **nu intramural**

ACD + ACx (ostiu unic), sinus 2, FAP
ACD + ACx (ostiu unic), sinus 2, central, FAP

ACD + ACx (ostiu unic), sinus 2, central, **intramural**
ACD + ACx (ostiu unic), sinus 2, central, **nu intramural**

ACD + ACx (ostiu unic), sinus 2, pericomisural drept, FAP

ACD + ACx (ostiu unic), sinus 2, pericomisural drept, **intramural**
ACD + ACx (ostiu unic), sinus 2, pericomisural drept, **nu intramural**

ACD + ACx (ostiu unic), sinus 2, pericomisural stâng, FAP

ACD + ACx (ostiu unic), sinus 2, pericomisural stâng, **intramural**
ACD + ACx (ostiu unic), sinus 2, pericomisural stâng, **nu intramural**

ACD + ACx (ostiu unic), sinus 3, FAP
ACD + ACx (ostiu unic), sinus 3, central, FAP

ACD + ACx (ostiu unic), sinus 3, central, **intramural**
ACD + ACx (ostiu unic), sinus 3, central, **nu intramural**

ACD + ACx (ostiu unic), sinus 3, pericomisural drept, FAP

ACD + ACx (ostiu unic), sinus 3, pericomisural drept, **intramural**
ACD + ACx (ostiu unic), sinus 3, pericomisural drept, **nu intramural**

ACD + ACx (ostiu unic), sinus 3, pericomisural stâng, FAP

ACD + ACx (ostiu unic), sinus 3, pericomisural stâng, **intramural**
ACD + ACx (ostiu unic), sinus 3, pericomisural stâng, **nu intramural**

ADA + ACD + ACx (ostiu unic), FAP
ADA + ACD + ACx (ostiu unic), sinus 1, FAP
ADA + ACD + ACx (ostiu unic), sinus 1, central, FAP

ADA + ACD + ACx (ostiu unic), sinus 1, central, **intramural**
ADA + ACD + ACx (ostiu unic), sinus 1, central, **nu intramural**

ADA + ACD + ACx (ostiu unic), sinus 1, pericomisural drept, FAP

ADA + ACD + ACx (ostiu unic), sinus 1, pericomisural drept, **intramural**
ADA + ACD + ACx (ostiu unic), sinus 1, pericomisural drept, **nu intramural**

ADA + ACD + ACx (ostiu unic), sinus 1, pericomisural stâng, FAP

ADA + ACD + ACx (ostiu unic), sinus 1, pericomisural stâng, **intramural**
ADA + ACD + ACx (ostiu unic), sinus 1, pericomisural stâng, **nu intramural**

ADA + ACD + ACx (ostiu unic), sinus 2, FAP
ADA + ACD + ACx (ostiu unic), sinus 2, central, FAP

ADA + ACD + ACx (ostiu unic), sinus 2, central, **intramural**
ADA + ACD + ACx (ostiu unic), sinus 2, central, **nu intramural**

ADA + ACD + ACx (ostiu unic), sinus 2, pericomisural drept, FAP

ADA + ACD + ACx (ostiu unic), sinus 2, pericomisural drept, **intramural**
ADA + ACD + ACx (ostiu unic), sinus 2, pericomisural drept, **nu intramural**

ADA + ACD + ACx (ostiu unic), sinus 2, pericomisural stâng, FAP

ADA + ACD + ACx (ostiu unic), sinus 2, pericomisural stâng, **intramural**
ADA + ACD + ACx (ostiu unic), sinus 2, pericomisural stâng, **nu intramural**

ADA + ACD + ACx (ostiu unic), sinus 3, FAP
ADA + ACD + ACx (ostiu unic), sinus 3, central, FAP

ADA + ACD + ACx (ostiu unic), sinus 3, central, **intramural**
ADA + ACD + ACx (ostiu unic), sinus 3, central, **nu intramural**

ADA + ACD + ACx (ostiu unic), sinus 3, pericomisural drept, FAP

ADA + ACD + ACx (ostiu unic), sinus 3, pericomisural drept, **intramural**
ADA + ACD + ACx (ostiu unic), sinus 3, pericomisural drept, **nu intramural**

ADA + ACD + ACx (ostiu unic), sinus 3, pericomisural stâng, FAP

ADA + ACD + ACx (ostiu unic), sinus 3, pericomisural stâng, **intramural**
ADA + ACD + ACx (ostiu unic), sinus 3, pericomisural stâng, **nu intramural**

Artera nodului sinusal (ostiu separat), FAP
Artera nodului sinusal (ostiu separat), sinus 1, FAP
Artera nodului sinusal (ostiu separat), sinus 1, central, FAP

Artera nodului sinusal (ostiu separat), sinus 1, central, **intramural**
Artera nodului sinusal (ostiu separat), sinus 1, central, **nu intramural**

Artera nodului sinusal (ostiu separat), sinus 1, pericomisural drept, FAP

Artera nodului sinusal (ostiu separat), sinus 1, pericomisural drept, **intramural**
Artera nodului sinusal (ostiu separat), sinus 1, pericomisural drept, **nu intramural**

Artera nodului sinusal (ostiu separat), sinus 1, pericomisural stâng, FAP

Artera nodului sinusal (ostiu separat), sinus 1, pericomisural stâng, **intramural**
Artera nodului sinusal (ostiu separat), sinus 1, pericomisural stâng, **nu intramural**

Artera nodului sinusal (ostiu separat), sinus 2, FAP
Artera nodului sinusal (ostiu separat), sinus 2, central, FAP

Artera nodului sinusal (ostiu separat), sinus 2, central, **intramural**
Artera nodului sinusal (ostiu separat), sinus 2, central, **nu intramural**

Artera nodului sinusal (ostiu separat), sinus 2, pericomisural drept, FAP

Artera nodului sinusal (ostiu separat), sinus 2, pericomisural drept, **intramural**
Artera nodului sinusal (ostiu separat), sinus 2, pericomisural drept, **nu intramural**

Artera nodului sinusal (ostiu separat), sinus 2, pericomisural stâng, FAP

Artera nodului sinusal (ostiu separat), sinus 2, pericomisural stâng, **intramural**
Artera nodului sinusal (ostiu separat), sinus 2, pericomisural stâng, **nu intramural**

Artera nodului sinusal (ostiu separat), sinus 3, FAP
Artera nodului sinusal (ostiu separat), sinus 3, central, FAP

Artera nodului sinusal (ostiu separat), sinus 3, central, **intramural**
Artera nodului sinusal (ostiu separat), sinus 3, central, **nu intramural**

Artera nodului sinusal (ostiu separat), sinus 3, pericomisural drept, FAP

Artera nodului sinusal (ostiu separat), sinus 3, pericomisural drept, **intramural**
Artera nodului sinusal (ostiu separat), sinus 3, pericomisural drept, **nu intramural**

Artera nodului sinusal (ostiu separat), sinus 3, pericomisural stâng, FAP

Artera nodului sinusal (ostiu separat), sinus 3, pericomisural stâng, **intramural**
Artera nodului sinusal (ostiu separat), sinus 3, pericomisural stâng, **nu intramural**

Artera conului (ostiu separat), FAP
Artera conului (ostiu separat), sinus 1, FAP
Artera conului (ostiu separat), sinus 1, central, FAP

Artera conului (ostiu separat), sinus 1, central, **intramural**
Artera conului (ostiu separat), sinus 1, central, **nu intramural**

Artera conului (ostiu separat), sinus 1, pericomisural drept, FAP

Artera conului (ostiu separat), sinus 1, pericomisural drept, **intramural**
Artera conului (ostiu separat), sinus 1, pericomisural drept, **nu intramural**

Artera conului (ostiu separat), sinus 1, pericomisural stâng, FAP

Artera conului (ostiu separat), sinus 1, pericomisural stâng, **intramural**
Artera conului (ostiu separat), sinus 1, pericomisural stâng, **nu intramural**

Artera conului (ostiu separat), sinus 2, FAP
Artera conului (ostiu separat), sinus 2, central, FAP

Artera conului (ostiu separat), sinus 2, central, **intramural**
Artera conului (ostiu separat), sinus 2, central, **nu intramural**

Artera conului (ostiu separat), sinus 2, pericomisural drept, FAP

Artera conului (ostiu separat), sinus 2, pericomisural drept, **intramural**
Artera conului (ostiu separat), sinus 2, pericomisural drept, **nu intramural**

Artera conului (ostiu separat), sinus 2, pericomisural stâng, FAP

Artera conului (ostiu separat), sinus 2, pericomisural stâng, **intramural**
Artera conului (ostiu separat), sinus 2, pericomisural stâng, **nu intramural**

Artera conului (ostiu separat), sinus 3, FAP
Artera conului (ostiu separat), sinus 3, central, FAP

Artera conului (ostiu separat), sinus 3, central, **intramural**
Artera conului (ostiu separat), sinus 3, central, **nu intramural**

Artera conului (ostiu separat), sinus 3, pericomisural drept, FAP

Artera conului (ostiu separat), sinus 3, pericomisural drept, **intramural**
Artera conului (ostiu separat), sinus 3, pericomisural drept, **nu intramural**

Artera conului (ostiu separat), sinus 3, pericomisural stâng, FAP

Artera conului (ostiu separat), sinus 3, pericomisural stâng, **intramural**
Artera conului (ostiu separat), sinus 3, pericomisural stâng, **nu intramural**

Nivelul 5

ADA, FAP
ADA, sinus 1, FAP
ADA, sinus 1, central, FAP
ADA, sinus 1, central, intramural, FAP

ADA, sinus 1, central, intramural, **în sinus**
ADA, sinus 1, central, intramural, **peste comisură**
ADA, sinus 1, central, intramural, **deasupra sinusului**

ADA, sinus 1, central, nu intramural, FAP
ADA, sinus 1, pericomisural drept, FAP
ADA, sinus 1, pericomisural drept, intramural, FAP

ADA, sinus 1, pericomisural drept, intramural, **în sinus**
ADA, sinus 1, pericomisural drept, intramural, **peste comisură**
ADA, sinus 1, pericomisural drept, intramural, **deasupra sinusului**

ADA, sinus 1, pericomisural drept, nu intramural, FAP
ADA, sinus 1, pericomisural stâng, FAP
ADA, sinus 1, pericomisural stâng, intramural, FAP

ADA, sinus 1, pericomisural stâng, intramural, **în sinus**
ADA, sinus 1, pericomisural stâng, intramural, **peste comisură**
ADA, sinus 1, pericomisural stâng, intramural, **deasupra sinusului**

ADA, sinus 1, pericomisural stâng, nu intramural, FAP
ADA, sinus 2, FAP
ADA, sinus 2, central, FAP
ADA, sinus 2, central, intramural, FAP

ADA, sinus 2, central, intramural, **în sinus**
ADA, sinus 2, central, intramural, **peste comisură**
ADA, sinus 2, central, intramural, **deasupra sinusului**

ADA, sinus 2, central, nu intramural, FAP
ADA, sinus 2, pericomisural drept, FAP
ADA, sinus 2, pericomisural drept, intramural, FAP

ADA, sinus 2, pericomisural drept, intramural, **în sinus**
ADA, sinus 2, pericomisural drept, intramural, **peste comisură**
ADA, sinus 2, pericomisural drept, intramural, **deasupra sinusului**

ADA, sinus 2, pericomisural drept, nu intramural, FAP
ADA, sinus 2, pericomisural stâng, FAP
ADA, sinus 2, pericomisural stâng, intramural, FAP

ADA, sinus 2, pericomisural stâng, intramural, **în sinus**
ADA, sinus 2, pericomisural stâng, intramural, **peste comisură**
ADA, sinus 2, pericomisural stâng, intramural, **deasupra sinusului**

ADA, sinus 2, pericomisural stâng, nu intramural, FAP
ADA, sinus 3, FAP
ADA, sinus 3, central, FAP
ADA, sinus 3, central, intramural, FAP

ADA, sinus 3, central, intramural, **în sinus**
ADA, sinus 3, central, intramural, **peste comisură**
ADA, sinus 3, central, intramural, **deasupra sinusului**

ADA, sinus 3, central, nu intramural, FAP
ADA, sinus 3, pericomisural drept, FAP
ADA, sinus 3, pericomisural drept, intramural, FAP

ADA, sinus 3, pericomisural drept, intramural, **în sinus**
ADA, sinus 3, pericomisural drept, intramural, **peste comisură**
ADA, sinus 3, pericomisural drept, intramural, **deasupra sinusului**

ADA, sinus 3, pericomisural drept, nu intramural, FAP
ADA, sinus 3, pericomisural stâng, FAP
ADA, sinus 3, pericomisural stâng, intramural, FAP

ADA, sinus 3, pericomisural stâng, intramural, **în sinus**
ADA, sinus 3, pericomisural stâng, intramural, **peste comisură**
ADA, sinus 3, pericomisural stâng, intramural, **deasupra sinusului**

ADA, sinus 3, pericomisural stâng, nu intramural, FAP
ACD, FAP
ACD, sinus 1, FAP
ACD, sinus 1, central, FAP
ACD, sinus 1, central, intramural, FAP

ACD, sinus 1, central, intramural, **în sinus**
ACD, sinus 1, central, intramural, **peste comisură**
ACD, sinus 1, central, intramural, **deasupra sinusului**

ACD, sinus 1, central, nu intramural, FAP
ACD, sinus 1, pericomisural drept, FAP
ACD, sinus 1, pericomisural drept, intramural, FAP

ACD, sinus 1, pericomisural drept, intramural, **în sinus**
ACD, sinus 1, pericomisural drept, intramural, **peste comisură**
ACD, sinus 1, pericomisural drept, intramural, **deasupra sinusului**

ACD, sinus 1, pericomisural drept, nu intramural, FAP
ACD, sinus 1, pericomisural stâng, FAP
ACD, sinus 1, pericomisural stâng, intramural, FAP

ACD, sinus 1, pericomisural stâng, intramural, **în sinus**
ACD, sinus 1, pericomisural stâng, intramural, **peste comisură**
ACD, sinus 1, pericomisural stâng, intramural, **deasupra sinusului**

ACD, sinus 1, pericomisural stâng, nu intramural, FAP

ACD, sinus 1, pericomisural stâng, nu intramural, **în sinus**
ACD, sinus 1, pericomisural stâng, nu intramural, **peste comisură**
ACD, sinus 1, pericomisural stâng, nu intramural, **deasupra sinusului**

ACD, sinus 2, FAP
ACD, sinus 2, central, FAP
ACD, sinus 2, central, intramural, FAP

ACD, sinus 2, central, intramural, **în sinus**
ACD, sinus 2, central, intramural, **peste comisură**
ACD, sinus 2, central, intramural, **deasupra sinusului**

ACD, sinus 2, central, nu intramural, FAP
ACD, sinus 2, pericomisural drept, FAP
ACD, sinus 2, pericomisural drept, intramural, FAP

ACD, sinus 2, pericomisural drept, intramural, **în sinus**
ACD, sinus 2, pericomisural drept, intramural, **peste comisură**
ACD, sinus 2, pericomisural drept, intramural, **deasupra sinusului**

ACD, sinus 2, pericomisural drept, nu intramural, FAP
ACD, sinus 2, pericomisural stâng, FAP
ACD, sinus 2, pericomisural stâng, intramural, FAP

ACD, sinus 2, pericomisural stâng, intramural, **în sinus**
ACD, sinus 2, pericomisural stâng, intramural, **peste comisură**
ACD, sinus 2, pericomisural stâng, intramural, **deasupra sinusului**

ACD, sinus 2, pericomisural stâng, nu intramural, FAP
ACD, sinus 3, FAP
ACD, sinus 3, central, FAP
ACD, sinus 3, central, intramural, FAP

ACD, sinus 3, central, intramural, **în sinus**
ACD, sinus 3, central, intramural, **peste comisură**
ACD, sinus 3, central, intramural, **deasupra sinusului**

ACD, sinus 3, central, nu intramural, FAP
ACD, sinus 3, pericomisural drept, FAP
ACD, sinus 3, pericomisural drept, intramural, FAP

ACD, sinus 3, pericomisural drept, intramural, **în sinus**
ACD, sinus 3, pericomisural drept, intramural, **peste comisură**
ACD, sinus 3, pericomisural drept, intramural, **deasupra sinusului**

ACD, sinus 3, pericomisural drept, nu intramural, FAP
ACD, sinus 3, pericomisural stâng, FAP
ACD, sinus 3, pericomisural stâng, intramural, FAP

ACD, sinus 3, pericomisural stâng, intramural, **în sinus**
ACD, sinus 3, pericomisural stâng, intramural, **peste comisură**
ACD, sinus 3, pericomisural stâng, intramural, **deasupra sinusului**

ACD, sinus 3, pericomisural stâng, nu intramural, FAP
ACx, FAP
ACx, sinus 1, FAP
ACx, sinus 1, central, FAP
ACx, sinus 1, central, intramural, FAP

ACx, sinus 1, central, intramural, **în sinus**
ACx, sinus 1, central, intramural, **peste comisură**
ACx, sinus 1, central, intramural, **deasupra sinusului**

ACx, sinus 1, central, nu intramural, FAP

ACx, sinus 1, central, nu intramural, **în sinus**
ACx, sinus 1, central, nu intramural, **peste comisură**
ACx, sinus 1, central, nu intramural, **deasupra sinusului**

ACx, sinus 1, pericomisural drept, FAP
ACx, sinus 1, pericomisural drept, intramural, FAP

ACx, sinus 1, pericomisural drept, intramural, **în sinus**
ACx, sinus 1, pericomisural drept, intramural, **peste comisură**
ACx, sinus 1, pericomisural drept, intramural, **deasupra sinusului**

ACx, sinus 1, pericomisural drept, nu intramural, FAP
ACx, sinus 1, pericomisural stâng, FAP
ACx, sinus 1, pericomisural stâng, intramural, FAP

ACx, sinus 1, pericomisural stâng, intramural, **în sinus**
ACx, sinus 1, pericomisural stâng, intramural, **peste comisură**
ACx, sinus 1, pericomisural stâng, intramural, **deasupra sinusului**

ACx, sinus 1, pericomisural stâng, nu intramural, FAP
ACx, sinus 2, FAP
ACx, sinus 2, central, FAP
ACx, sinus 2, central, intramural, FAP

ACx, sinus 2, central, intramural, **în sinus**
ACx, sinus 2, central, intramural, **peste comisură**
ACx, sinus 2, central, intramural, **deasupra sinusului**

ACx, sinus 2, central, nu intramural, FAP
ACx, sinus 2, pericomisural drept, FAP
ACx, sinus 2, pericomisural drept, intramural, FAP

ACx, sinus 2, pericomisural drept, intramural, **în sinus**
ACx, sinus 2, pericomisural drept, intramural, **peste comisură**
ACx, sinus 2, pericomisural drept, intramural, **deasupra sinusului**

ACx, sinus 2, pericomisural drept, nu intramural, FAP
ACx, sinus 2, pericomisural stâng, FAP
ACx, sinus 2, pericomisural stâng, intramural, FAP

ACx, sinus 2, pericomisural stâng, intramural, **în sinus**
ACx, sinus 2, pericomisural stâng, intramural, **peste comisură**
ACx, sinus 2, pericomisural stâng, intramural, **deasupra sinusului**

ACx, sinus 2, pericomisural stâng, nu intramural, FAP
ACx, sinus 3, FAP
ACx, sinus 3, central, FAP
ACx, sinus 3, central, intramural, FAP

ACx, sinus 3, central, intramural, **în sinus**
ACx, sinus 3, central, intramural, **peste comisură**
ACx, sinus 3, central, intramural, **deasupra sinusului**

ACx, sinus 3, central, nu intramural, FAP
ACx, sinus 3, pericomisural drept, FAP
ACx, sinus 3, pericomisural drept, intramural, FAP

ACx, sinus 3, pericomisural drept, intramural, **în sinus**
ACx, sinus 3, pericomisural drept, intramural, **peste comisură**
ACx, sinus 3, pericomisural drept, intramural, **deasupra sinusului**

ACx, sinus 3, pericomisural drept, nu intramural, FAP

ACx, sinus 3, pericomisural drept, nu intramural, **n sinus**
ACx, sinus 3, pericomisural drept, nu intramural, **peste comisură**
ACx, sinus 3, pericomisural drept, nu intramural, **deasupra sinusului**

ACx, sinus 3, pericomisural stâng, FAP
ACx, sinus 3, pericomisural stâng, intramural, FAP

ACx, sinus 3, pericomisural stâng, intramural, **în sinus**
ACx, sinus 3, pericomisural stâng, intramural, **peste comisură**
ACx, sinus 3, pericomisural stâng, intramural, **deasupra sinusului**

ACx, sinus 3, pericomisural stâng, nu intramural, FAP
ADA + ACx (ostiu unic), FAP
ADA + ACx (ostiu unic), sinus 1, FAP
ADA + ACx (ostiu unic), sinus 1, central, FAP
ADA + ACx (ostiu unic), sinus 1, central, intramural, FAP

ADA + ACx (ostiu unic), sinus 1, central, intramural, **în sinus**
ADA + ACx (ostiu unic), sinus 1, central, intramural, **peste comisură**
ADA + ACx (ostiu unic), sinus 1, central, intramural, **deasupra sinusului**

ADA + ACx (ostiu unic), sinus 1, central, nu intramural, FAP
ADA + ACx (ostiu unic), sinus 1, pericomisural drept, FAP
ADA + ACx (ostiu unic), sinus 1, pericomisural drept, intramural, FAP

ADA + ACx (ostiu unic), sinus 1, pericomisural drept, intramural, **în sinus**
ADA + ACx (ostiu unic), sinus 1, pericomisural drept, intramural, **peste comisură**
ADA + ACx (ostiu unic), sinus 1, pericomisural drept, intramural, **deasupra sinusului**

ADA + ACx (ostiu unic), sinus 1, pericomisural drept, nu intramural, FAP
ADA + ACx (ostiu unic), sinus 1, pericomisural stâng, FAP
ADA + ACx (ostiu unic), sinus 1, pericomisural stâng, intramural, FAP

ADA + ACx (ostiu unic), sinus 1, pericomisural stâng, intramural, **în sinus**
ADA + ACx (ostiu unic), sinus 1, pericomisural stâng, intramural, **peste comisură**
ADA + ACx (ostiu unic), sinus 1, pericomisural stâng, intramural, **deasupra sinusului**

ADA + ACx (ostiu unic), sinus 1, pericomisural stâng, nu intramural, FAP
ADA + ACx (ostiu unic), sinus 2, FAP
ADA + ACx (ostiu unic), sinus 2, central, FAP
ADA + ACx (ostiu unic), sinus 2, central, intramural, FAP

ADA + ACx (ostiu unic), sinus 2, central, intramural, **în sinus**
ADA + ACx (ostiu unic), sinus 2, central, intramural, **peste comisură**
ADA + ACx (ostiu unic), sinus 2, central, intramural, **deasupra sinusului**

ADA + ACx (ostiu unic), sinus 2, central, nu intramural, FAP
ADA + ACx (ostiu unic), sinus 2, pericomisural drept, FAP
ADA + ACx (ostiu unic), sinus 2, pericomisural drept, intramural, FAP

ADA + ACx (ostiu unic), sinus 2, pericomisural drept, intramural, **în sinus**
ADA + ACx (ostiu unic), sinus 2, pericomisural drept, intramural, **peste comisură**
ADA + ACx (ostiu unic), sinus 2, pericomisural drept, intramural, **deasupra sinusului**

ADA + ACx (ostiu unic), sinus 2, pericomisural drept, nu intramural, FAP
ADA + ACx (ostiu unic), sinus 2, pericomisural stâng, FAP
ADA + ACx (ostiu unic), sinus 2, pericomisural stâng, intramural, FAP

ADA + ACx (ostiu unic), sinus 2, pericomisural stâng, intramural, **în sinus**
ADA + ACx (ostiu unic), sinus 2, pericomisural stâng, intramural, **peste comisură**
ADA + ACx (ostiu unic), sinus 2, pericomisural stâng, intramural, **deasupra sinusului**

ADA + ACx (ostiu unic), sinus 2, pericomisural stâng, nu intramural, FAP
ADA + ACx (ostiu unic), sinus 3, FAP
ADA + ACx (ostiu unic), sinus 3, central, FAP
ADA + ACx (ostiu unic), sinus 3, central, intramural, FAP

ADA + ACx (ostiu unic), sinus 3, central, intramural, **în sinus**
ADA + ACx (ostiu unic), sinus 3, central, intramural, **peste comisură**
ADA + ACx (ostiu unic), sinus 3, central, intramural, **deasupra sinusului**

ADA + ACx (ostiu unic), sinus 3, central, nu intramural, FAP
ADA + ACx (ostiu unic), sinus 3, pericomisural drept, FAP
ADA + ACx (ostiu unic), sinus 3, pericomisural drept, intramural, FAP

ADA + ACx (ostiu unic), sinus 3, pericomisural drept, intramural, **în sinus**
ADA + ACx (ostiu unic), sinus 3, pericomisural drept, intramural, **peste comisură**
ADA + ACx (ostiu unic), sinus 3, pericomisural drept, intramural, **deasupra sinusului**

ADA + ACx (ostiu unic), sinus 3, pericomisural drept, nu intramural, FAP
ADA + ACx (ostiu unic), sinus 3, pericomisural stâng, FAP
ADA + ACx (ostiu unic), sinus 3, pericomisural stâng, intramural, FAP

ADA + ACx (ostiu unic), sinus 3, pericomisural stâng, intramural, **în sinus**
ADA + ACx (ostiu unic), sinus 3, pericomisural stâng, intramural, **peste comisură**
ADA + ACx (ostiu unic), sinus 3, pericomisural stâng, intramural, **deasupra sinusului**

ADA + ACx (ostiu unic), sinus 3, pericomisural stâng, nu intramural, FAP
ADA + ACD (ostiu unic), FAP
ADA + ACD (ostiu unic), sinus 1, FAP
ADA + ACD (ostiu unic), sinus 1, central, FAP
ADA + ACD (ostiu unic), sinus 1, central, intramural, FAP

ADA + ACD (ostiu unic), sinus 1, central, intramural, **în sinus**
ADA + ACD (ostiu unic), sinus 1, central, intramural, **peste comisură**
ADA + ACD (ostiu unic), sinus 1, central, intramural, **deasupra sinusului**

ADA + ACD (ostiu unic), sinus 1, central, nu intramural, FAP

ADA + ACD (ostiu unic), sinus 1, central, nu intramural, **în sinus**
ADA + ACD (ostiu unic), sinus 1, central, nu intramural, **peste comisură**
ADA + ACD (ostiu unic), sinus 1, central, nu intramural, **deasupra sinusului**

ADA + ACD (ostiu unic), sinus 1, pericomisural drept, FAP
ADA + ACD (ostiu unic), sinus 1, pericomisural drept, intramural, FAP

ADA + ACD (ostiu unic), sinus 1, pericomisural drept, intramural, **în sinus**
ADA + ACD (ostiu unic), sinus 1, pericomisural drept, intramural, **peste comisură**
ADA + ACD (ostiu unic), sinus 1, pericomisural drept, intramural, **deasupra sinusului**

ADA + ACD (ostiu unic), sinus 1, pericomisural drept, nu intramural, FAP
ADA + ACD (ostiu unic), sinus 1, pericomisural stâng, FAP
ADA + ACD (ostiu unic), sinus 1, pericomisural stâng, intramural, FAP

ADA + ACD (ostiu unic), sinus 1, pericomisural stâng, intramural, **în sinus**
ADA + ACD (ostiu unic), sinus 1, pericomisural stâng, intramural, **peste comisură**
ADA + ACD (ostiu unic), sinus 1, pericomisural stâng, intramural, **deasupra sinusului**

ADA + ACD (ostiu unic), sinus 1, pericomisural stâng, nu intramural, FAP
ADA + ACD (ostiu unic), sinus 2, FAP
ADA + ACD (ostiu unic), sinus 2, central, FAP
ADA + ACD (ostiu unic), sinus 2, central, intramural, FAP

ADA + ACD (ostiu unic), sinus 2, central, intramural, **în sinus**
ADA + ACD (ostiu unic), sinus 2, central, intramural, **peste comisură**
ADA + ACD (ostiu unic), sinus 2, central, intramural, **deasupra sinusului**

ADA + ACD (ostiu unic), sinus 2, central, nu intramural, FAP
ADA + ACD (ostiu unic), sinus 2, pericomisural drept, FAP
ADA + ACD (ostiu unic), sinus 2, pericomisural drept, intramural, FAP

ADA + ACD (ostiu unic), sinus 2, pericomisural drept, intramural, **în sinus**
ADA + ACD (ostiu unic), sinus 2, pericomisural drept, intramural, **peste comisură**
ADA + ACD (ostiu unic), sinus 2, pericomisural drept, intramural, **deasupra sinusului**

ADA + ACD (ostiu unic), sinus 2, pericomisural drept, nu intramural, FAP
ADA + ACD (ostiu unic), sinus 2, pericomisural stâng, FAP
ADA + ACD (ostiu unic), sinus 2, pericomisural stâng, intramural, FAP

ADA + ACD (ostiu unic), sinus 2, pericomisural stâng, intramural, **în sinus**
ADA + ACD (ostiu unic), sinus 2, pericomisural stâng, intramural, **peste comisură**
ADA + ACD (ostiu unic), sinus 2, pericomisural stâng, intramural, **deasupra sinusului**

ADA + ACD (ostiu unic), sinus 2, pericomisural stâng, nu intramural, FAP
ADA + ACD (ostiu unic), sinus 3, FAP
ADA + ACD (ostiu unic), sinus 3, central, FAP
ADA + ACD (ostiu unic), sinus 3, central, intramural, FAP

ADA + ACD (ostiu unic), sinus 3, central, intramural, **în sinus**
ADA + ACD (ostiu unic), sinus 3, central, intramural, **peste comisură**
ADA + ACD (ostiu unic), sinus 3, central, intramural, **deasupra sinusului**

ADA + ACD (ostiu unic), sinus 3, central, nu intramural, FAP

ADA + ACD (ostiu unic), sinus 3, central, nu intramural, **în sinus**
ADA + ACD (ostiu unic), sinus 3, central, nu intramural, **peste comisură**
ADA + ACD (ostiu unic), sinus 3, central, nu intramural, **deasupra sinusului**

ADA + ACD (ostiu unic), sinus 3, pericomisural drept, FAP
ADA + ACD (ostiu unic), sinus 3, pericomisural drept, intramural, FAP

ADA + ACD (ostiu unic), sinus 3, pericomisural drept, intramural, **în sinus**
ADA + ACD (ostiu unic), sinus 3, pericomisural drept, intramural, **peste comisură**
ADA + ACD (ostiu unic), sinus 3, pericomisural drept, intramural, **deasupra sinusului**

ADA + ACD (ostiu unic), sinus 3, pericomisural drept, nu intramural, FAP
ADA + ACD (ostiu unic), sinus 3, pericomisural stâng, FAP
ADA + ACD (ostiu unic), sinus 3, pericomisural stâng, intramural, FAP

ADA + ACD (ostiu unic), sinus 3, pericomisural stâng, intramural, **în sinus**
ADA + ACD (ostiu unic), sinus 3, pericomisural stâng, intramural, **peste comisură**
ADA + ACD (ostiu unic), sinus 3, pericomisural stâng, intramural, **deasupra sinusului**

ADA + ACD (ostiu unic), sinus 3, pericomisural stâng, nu intramural, FAP
ACD + ACx (ostiu unic), FAP
ACD + ACx (ostiu unic), sinus 1, FAP
ACD + ACx (ostiu unic), sinus 1, central, FAP
ACD + ACx (ostiu unic), sinus 1, central, intramural, FAP

ACD + ACx (ostiu unic), sinus 1, central, intramural, **în sinus**
ACD + ACx (ostiu unic), sinus 1, central, intramural, **peste comisură**
ACD + ACx (ostiu unic), sinus 1, central, intramural, **deasupra sinusului**

ACD + ACx (ostiu unic), sinus 1, central, nu intramural, FAP
ACD + ACx (ostiu unic), sinus 1, pericomisural drept, FAP
ACD + ACx (ostiu unic), sinus 1, pericomisural drept, intramural, FAP

ACD + ACx (ostiu unic), sinus 1, pericomisural drept, intramural, **în sinus**
ACD + ACx (ostiu unic), sinus 1, pericomisural drept, intramural, **peste comisură**
ACD + ACx (ostiu unic), sinus 1, pericomisural drept, intramural, **deasupra sinusului**

ACD + ACx (ostiu unic), sinus 1, pericomisural drept, nu intramural, FAP
ACD + ACx (ostiu unic), sinus 1, pericomisural stâng, FAP
ACD + ACx (ostiu unic), sinus 1, pericomisural stâng, intramural, FAP

ACD + ACx (ostiu unic), sinus 1, pericomisural stâng, intramural, **în sinus**
ACD + ACx (ostiu unic), sinus 1, pericomisural stâng, intramural, **peste comisură**
ACD + ACx (ostiu unic), sinus 1, pericomisural stâng, intramural, **deasupra sinusului**

ACD + ACx (ostiu unic), sinus 1, pericomisural stâng, nu intramural, FAP
ACD + ACx (ostiu unic), sinus 2, FAP
ACD + ACx (ostiu unic), sinus 2, central, FAP
ACD + ACx (ostiu unic), sinus 2, central, intramural, FAP

ACD + ACx (ostiu unic), sinus 2, central, intramural, **în sinus**
ACD + ACx (ostiu unic), sinus 2, central, intramural, **peste comisură**
ACD + ACx (ostiu unic), sinus 2, central, intramural, **deasupra sinusului**

ACD + ACx (ostiu unic), sinus 2, central, nu intramural, FAP

ACD + ACx (ostiu unic), sinus 2, central, nu intramural, **în sinus**
ACD + ACx (ostiu unic), sinus 2, central, nu intramural, **peste comisură**
ACD + ACx (ostiu unic), sinus 2, central, nu intramural, **deasupra sinusului**

ACD + ACx (ostiu unic), sinus 2, pericomisural drept, FAP
ACD + ACx (ostiu unic), sinus 2, pericomisural drept, intramural, FAP

ACD + ACx (ostiu unic), sinus 2, pericomisural drept, intramural, **în sinus**
ACD + ACx (ostiu unic), sinus 2, pericomisural drept, intramural, **peste comisură**
ACD + ACx (ostiu unic), sinus 2, pericomisural drept, intramural, **deasupra sinusului**

ACD + ACx (ostiu unic), sinus 2, pericomisural drept, nu intramural, FAP
ACD + ACx (ostiu unic), sinus 2, pericomisural stâng, FAP
ACD + ACx (ostiu unic), sinus 2, pericomisural stâng, intramural, FAP

ACD + ACx (ostiu unic), sinus 2, pericomisural stâng, intramural, **în sinus**
ACD + ACx (ostiu unic), sinus 2, pericomisural stâng, intramural, **peste comisură**
ACD + ACx (ostiu unic), sinus 2, pericomisural stâng, intramural, **deasupra sinusului**

ACD + ACx (ostiu unic), sinus 2, pericomisural stâng, nu intramural, FAP
ACD + ACx (ostiu unic), sinus 3, FAP
ACD + ACx (ostiu unic), sinus 3, central, FAP
ACD + ACx (ostiu unic), sinus 3, central, intramural, FAP

ACD + ACx (ostiu unic), sinus 3, central, intramural, **în sinus**
ACD + ACx (ostiu unic), sinus 3, central, intramural, **peste comisură**
ACD + ACx (ostiu unic), sinus 3, central, intramural, **deasupra sinusului**

ACD + ACx (ostiu unic), sinus 3, central, nu intramural, FAP
ACD + ACx (ostiu unic), sinus 3, pericomisural drept, FAP
ACD + ACx (ostiu unic), sinus 3, pericomisural drept, intramural, FAP

ACD + ACx (ostiu unic), sinus 3, pericomisural drept, intramural, **în sinus**
ACD + ACx (ostiu unic), sinus 3, pericomisural drept, intramural, **peste comisură**
ACD + ACx (ostiu unic), sinus 3, pericomisural drept, intramural, **deasupra sinusului**

ACD + ACx (ostiu unic), sinus 3, pericomisural drept, nu intramural, FAP
ACD + ACx (ostiu unic), sinus 3, pericomisural stâng, FAP
ACD + ACx (ostiu unic), sinus 3, pericomisural stâng, intramural, FAP

ACD + ACx (ostiu unic), sinus 3, pericomisural stâng, intramural, **în sinus**
ACD + ACx (ostiu unic), sinus 3, pericomisural stâng, intramural, **peste comisură**
ACD + ACx (ostiu unic), sinus 3, pericomisural stâng, intramural, **deasupra sinusului**

ACD + ACx (ostiu unic), sinus 3, pericomisural stâng, nu intramural, FAP
ADA + ACD + ACx (ostiu unic), FAP
ADA + ACD + ACx (ostiu unic), sinus 1, FAP
ADA + ACD + ACx (ostiu unic), sinus 1, central, FAP
ADA + ACD + ACx (ostiu unic), sinus 1, central, intramural, FAP

ADA + ACD + ACx (ostiu unic), sinus 1, central, intramural, **în sinus**
ADA + ACD + ACx (ostiu unic), sinus 1, central, intramural, **peste comisură**
ADA + ACD + ACx (ostiu unic), sinus 1, central, intramural, **deasupra sinusului**

ADA + ACD + ACx (ostiu unic), sinus 1, central, nu intramural, FAP
ADA + ACD + ACx (ostiu unic), sinus 1, pericomisural drept, FAP
ADA + ACD + ACx (ostiu unic), sinus 1, pericomisural drept, intramural, FAP

ADA + ACD + ACx (ostiu unic), sinus 1, pericomisural drept, intramural, **în sinus**
ADA + ACD + ACx (ostiu unic), sinus 1, pericomisural drept, intramural, **peste comisură**
ADA + ACD + ACx (ostiu unic), sinus 1, pericomisural drept, intramural, **deasupra sinusului**

ADA + ACD + ACx (ostiu unic), sinus 1, pericomisural drept, nu intramural, FAP
ADA + ACD + ACx (ostiu unic), sinus 1, pericomisural stâng, FAP
ADA + ACD + ACx (ostiu unic), sinus 1, pericomisural stâng, intramural, FAP

ADA + ACD + ACx (ostiu unic), sinus 1, pericomisural stâng, intramural, **în sinus**
ADA + ACD + ACx (ostiu unic), sinus 1, pericomisural stâng, intramural, **peste comisură**
ADA + ACD + ACx (ostiu unic), sinus 1, pericomisural stâng, intramural, **deasupra sinusului**

ADA + ACD + ACx (ostiu unic), sinus 1, pericomisural stâng, nu intramural, FAP
ADA + ACD + ACx (ostiu unic), sinus 2, FAP
ADA + ACD + ACx (ostiu unic), sinus 2, central, FAP
ADA + ACD + ACx (ostiu unic), sinus 2, central, intramural, FAP

ADA + ACD + ACx (ostiu unic), sinus 2, central, intramural, **în sinus**
ADA + ACD + ACx (ostiu unic), sinus 2, central, intramural, **peste comisură**
ADA + ACD + ACx (ostiu unic), sinus 2, central, intramural, **deasupra sinusului**

ADA + ACD + ACx (ostiu unic), sinus 2, central, nu intramural, FAP
ADA + ACD + ACx (ostiu unic), sinus 2, pericomisural drept, FAP
ADA + ACD + ACx (ostiu unic), sinus 2, pericomisural drept, intramural, FAP

ADA + ACD + ACx (ostiu unic), sinus 2, pericomisural drept, intramural, **în sinus**
ADA + ACD + ACx (ostiu unic), sinus 2, pericomisural drept, intramural, **peste comisură**
ADA + ACD + ACx (ostiu unic), sinus 2, pericomisural drept, intramural, **deasupra sinusului**

ADA + ACD + ACx (ostiu unic), sinus 2, pericomisural drept, nu intramural, FAP
ADA + ACD + ACx (ostiu unic), sinus 2, pericomisural stâng, FAP
ADA + ACD + ACx (ostiu unic), sinus 2, pericomisural stâng, intramural, FAP

ADA + ACD + ACx (ostiu unic), sinus 2, pericomisural stâng, intramural, **în sinus**
ADA + ACD + ACx (ostiu unic), sinus 2, pericomisural stâng, intramural, **peste comisură**
ADA + ACD + ACx (ostiu unic), sinus 2, pericomisural stâng, intramural, **deasupra sinusului**

ADA + ACD + ACx (ostiu unic), sinus 2, pericomisural stâng, nu intramural, FAP

ADA + ACD + ACx (ostiu unic), sinus 2, pericomisural stâng, nu intramural, **în sinus**
ADA + ACD + ACx (ostiu unic), sinus 2, pericomisural stâng, nu intramural, **peste comisură**
ADA + ACD + ACx (ostiu unic), sinus 2, pericomisural stâng, nu intramural, **deasupra sinusului**

ADA + ACD + ACx (ostiu unic), sinus 3, FAP
ADA + ACD + ACx (ostiu unic), sinus 3, central, FAP
ADA + ACD + ACx (ostiu unic), sinus 3, central, intramural, FAP

ADA + ACD + ACx (ostiu unic), sinus 3, central, intramural, **în sinus**
ADA + ACD + ACx (ostiu unic), sinus 3, central, intramural, **peste comisură**
ADA + ACD + ACx (ostiu unic), sinus 3, central, intramural, **deasupra sinusului**

ADA + ACD + ACx (ostiu unic), sinus 3, central, nu intramural, FAP
ADA + ACD + ACx (ostiu unic), sinus 3, pericomisural drept, FAP
ADA + ACD + ACx (ostiu unic), sinus 3, pericomisural drept, intramural, FAP

ADA + ACD + ACx (ostiu unic), sinus 3, pericomisural drept, intramural, **în sinus**
ADA + ACD + ACx (ostiu unic), sinus 3, pericomisural drept, intramural, **peste comisură**
ADA + ACD + ACx (ostiu unic), sinus 3, pericomisural drept, intramural, **deasupra sinusului**

ADA + ACD + ACx (ostiu unic), sinus 3, pericomisural drept, nu intramural, FAP
ADA + ACD + ACx (ostiu unic), sinus 3, pericomisural stâng, FAP
ADA + ACD + ACx (ostiu unic), sinus 3, pericomisural stâng, intramural, FAP

ADA + ACD + ACx (ostiu unic), sinus 3, pericomisural stâng, intramural, **în sinus**
ADA + ACD + ACx (ostiu unic), sinus 3, pericomisural stâng, intramural, **peste comisură**
ADA + ACD + ACx (ostiu unic), sinus 3, pericomisural stâng, intramural, **deasupra sinusului**

ADA + ACD + ACx (ostiu unic), sinus 3, pericomisural stâng, nu intramural, FAP
Artera nodului sinusal (ostiu separat), FAP
Artera nodului sinusal (ostiu separat), sinus 1, FAP
Artera nodului sinusal (ostiu separat), sinus 1, central, FAP
Artera nodului sinusal (ostiu separat), sinus 1, central, intramural, FAP

Artera nodului sinusal (ostiu separat), sinus 1, central, intramural, **în sinus**
Artera nodului sinusal (ostiu separat), sinus 1, central, intramural, **peste comisură**
Artera nodului sinusal (ostiu separat), sinus 1, central, intramural, **deasupra sinusului**

Artera nodului sinusal (ostiu separat), sinus 1, central, nu intramural, FAP
Artera nodului sinusal (ostiu separat), sinus 1, pericomisural drept, FAP
Artera nodului sinusal (ostiu separat), sinus 1, pericomisural drept, intramural, FAP

Artera nodului sinusal (ostiu separat), sinus 1, pericomisural drept, intramural, **în sinus**
Artera nodului sinusal (ostiu separat), sinus 1, pericomisural drept, intramural, **peste comisură**
Artera nodului sinusal (ostiu separat), sinus 1, pericomisural drept, intramural, **deasupra sinusului**

Artera nodului sinusal (ostiu separat), sinus 1, pericomisural drept, nu intramural, FAP

Artera nodului sinusal (ostiu separat), sinus 1, pericomisural drept, nu intramural, **în sinus**
Artera nodului sinusal (ostiu separat), sinus 1, pericomisural drept, nu intramural, **peste comisură**
Artera nodului sinusal (ostiu separat), sinus 1, pericomisural drept, nu intramural, **deasupra sinusului**

Artera nodului sinusal (ostiu separat), sinus 1, pericomisural stâng, FAP
Artera nodului sinusal (ostiu separat), sinus 1, pericomisural stâng, intramural, FAP

Artera nodului sinusal (ostiu separat), sinus 1, pericomisural stâng, intramural, **în sinus**
Artera nodului sinusal (ostiu separat), sinus 1, pericomisural stâng, intramural, **peste comisură**
Artera nodului sinusal (ostiu separat), sinus 1, pericomisural stâng, intramural, **deasupra sinusului**

Artera nodului sinusal (ostiu separat), sinus 1, pericomisural stâng, nu intramural, FAP
Artera nodului sinusal (ostiu separat), sinus 2, FAP
Artera nodului sinusal (ostiu separat), sinus 2, central, FAP
Artera nodului sinusal (ostiu separat), sinus 2, central, intramural, FAP

Artera nodului sinusal (ostiu separat), sinus 2, central, intramural, **în sinus**
Artera nodului sinusal (ostiu separat), sinus 2, central, intramural, **peste comisură**
Artera nodului sinusal (ostiu separat), sinus 2, central, intramural, **deasupra sinusului**

Artera nodului sinusal (ostiu separat), sinus 2, central, nu intramural, FAP
Artera nodului sinusal (ostiu separat), sinus 2, pericomisural drept, FAP
Artera nodului sinusal (ostiu separat), sinus 2, pericomisural drept, intramural, FAP

Artera nodului sinusal (ostiu separat), sinus 2, pericomisural drept, intramural, **în sinus**
Artera nodului sinusal (ostiu separat), sinus 2, pericomisural drept, intramural, **peste comisură**
Artera nodului sinusal (ostiu separat), sinus 2, pericomisural drept, intramural, **deasupra sinusului**

Artera nodului sinusal (ostiu separat), sinus 2, pericomisural drept, nu intramural, FAP
Artera nodului sinusal (ostiu separat), sinus 2, pericomisural stâng, FAP
Artera nodului sinusal (ostiu separat), sinus 2, pericomisural stâng, intramural, FAP

Artera nodului sinusal (ostiu separat), sinus 2, pericomisural stâng, intramural, **în sinus**
Artera nodului sinusal (ostiu separat), sinus 2, pericomisural stâng, intramural, **peste comisură**
Artera nodului sinusal (ostiu separat), sinus 2, pericomisural stâng, intramural, **deasupra sinusului**

Artera nodului sinusal (ostiu separat), sinus 2, pericomisural stâng, nu intramural, FAP
Artera nodului sinusal (ostiu separat), sinus 3, FAP
Artera nodului sinusal (ostiu separat), sinus 3, central, FAP
Artera nodului sinusal (ostiu separat), sinus 3, central, intramural, FAP

Artera nodului sinusal (ostiu separat), sinus 3, central, intramural, **în sinus**
Artera nodului sinusal (ostiu separat), sinus 3, central, intramural, **peste comisură**
Artera nodului sinusal (ostiu separat), sinus 3, central, intramural, **deasupra sinusului**

Artera nodului sinusal (ostiu separat), sinus 3, central, nu intramural, FAP

Artera nodului sinusal (ostiu separat), sinus 3, central, nu intramural, **în sinus**
Artera nodului sinusal (ostiu separat), sinus 3, central, nu intramural, **peste comisură**
Artera nodului sinusal (ostiu separat), sinus 3, central, nu intramural, **deasupra sinusului**

Artera nodului sinusal (ostiu separat), sinus 3, pericomisural drept, FAP
Artera nodului sinusal (ostiu separat), sinus 3, pericomisural drept, intramural, FAP

Artera nodului sinusal (ostiu separat), sinus 3, pericomisural drept, intramural, **în sinus**
Artera nodului sinusal (ostiu separat), sinus 3, pericomisural drept, intramural, **peste comisură**
Artera nodului sinusal (ostiu separat), sinus 3, pericomisural drept, intramural, **deasupra sinusului**

Artera nodului sinusal (ostiu separat), sinus 3, pericomisural drept, nu intramural, FAP
Artera nodului sinusal (ostiu separat), sinus 3, pericomisural stâng, FAP
Artera nodului sinusal (ostiu separat), sinus 3, pericomisural stâng, intramural, FAP

Artera nodului sinusal (ostiu separat), sinus 3, pericomisural stâng, intramural, **în sinus**
Artera nodului sinusal (ostiu separat), sinus 3, pericomisural stâng, intramural, **peste comisură**
Artera nodului sinusal (ostiu separat), sinus 3, pericomisural stâng, intramural, **deasupra sinusului**

Artera nodului sinusal (ostiu separat), sinus 3, pericomisural stâng, nu intramural, FAP
Artera conului (ostiu separat), FAP
Artera conului (ostiu separat), sinus 1, FAP
Artera conului (ostiu separat), sinus 1, central, FAP
Artera conului (ostiu separat), sinus 1, central, intramural, FAP

Artera conului (ostiu separat), sinus 1, central, intramural, **în sinus**
Artera conului (ostiu separat), sinus 1, central, intramural, **peste comisură**
Artera conului (ostiu separat), sinus 1, central, intramural, **deasupra sinusului**

Artera conului (ostiu separat), sinus 1, central, nu intramural, FAP
Artera conului (ostiu separat), sinus 1, pericomisural drept, FAP
Artera conului (ostiu separat), sinus 1, pericomisural drept, intramural, FAP

Artera conului (ostiu separat), sinus 1, pericomisural drept, intramural, **în sinus**
Artera conului (ostiu separat), sinus 1, pericomisural drept, intramural, **peste comisură**
Artera conului (ostiu separat), sinus 1, pericomisural drept, intramural, **deasupra sinusului**

Artera conului (ostiu separat), sinus 1, pericomisural drept, nu intramural, FAP
Artera conului (ostiu separat), sinus 1, pericomisural stâng, FAP
Artera conului (ostiu separat), sinus 1, pericomisural stâng, intramural, FAP

Artera conului (ostiu separat), sinus 1, pericomisural stâng, intramural, **în sinus**
Artera conului (ostiu separat), sinus 1, pericomisural stâng, intramural, **peste comisură**
Artera conului (ostiu separat), sinus 1, pericomisural stâng, intramural, **deasupra sinusului**

Artera conului (ostiu separat), sinus 1, pericomisural stâng, nu intramural, FAP
Artera conului (ostiu separat), sinus 2, FAP
Artera conului (ostiu separat), sinus 2, central, FAP
Artera conului (ostiu separat), sinus 2, central, intramural, FAP

Artera conului (ostiu separat), sinus 2, central, intramural, **în sinus**
Artera conului (ostiu separat), sinus 2, central, intramural, **peste comisură**
Artera conului (ostiu separat), sinus 2, central, intramural, **deasupra sinusului**

Artera conului (ostiu separat), sinus 2, central, nu intramural, FAP
Artera conului (ostiu separat), sinus 2, pericomisural drept, FAP
Artera conului (ostiu separat), sinus 2, pericomisural drept, intramural, FAP

Artera conului (ostiu separat), sinus 2, pericomisural drept, intramural, **în sinus**
Artera conului (ostiu separat), sinus 2, pericomisural drept, intramural, **peste comisură**
Artera conului (ostiu separat), sinus 2, pericomisural drept, intramural, **deasupra sinusului**

Artera conului (ostiu separat), sinus 2, pericomisural drept, nu intramural, FAP
Artera conului (ostiu separat), sinus 2, pericomisural stâng, FAP
Artera conului (ostiu separat), sinus 2, pericomisural stâng, intramural, FAP

Artera conului (ostiu separat), sinus 2, pericomisural stâng, intramural, **în sinus**
Artera conului (ostiu separat), sinus 2, pericomisural stâng, intramural, **peste comisură**
Artera conului (ostiu separat), sinus 2, pericomisural stâng, intramural, **deasupra sinusului**

Artera conului (ostiu separat), sinus 2, pericomisural stâng, nu intramural, FAP
Artera conului (ostiu separat), sinus 3, FAP
Artera conului (ostiu separat), sinus 3, central, FAP
Artera conului (ostiu separat), sinus 3, central, intramural, FAP

Artera conului (ostiu separat), sinus 3, central, intramural, **în sinus**
Artera conului (ostiu separat), sinus 3, central, intramural, **peste comisură**
Artera conului (ostiu separat), sinus 3, central, intramural, **deasupra sinusului**

Artera conului (ostiu separat), sinus 3, central, nu intramural, FAP
Artera conului (ostiu separat), sinus 3, pericomisural drept, FAP
Artera conului (ostiu separat), sinus 3, pericomisural drept, intramural, FAP

Artera conului (ostiu separat), sinus 3, pericomisural drept, intramural, **în sinus**
Artera conului (ostiu separat), sinus 3, pericomisural drept, intramural, **peste comisură**
Artera conului (ostiu separat), sinus 3, pericomisural drept, intramural, **deasupra sinusului**

Artera conului (ostiu separat), sinus 3, pericomisural drept, nu intramural, FAP
Artera conului (ostiu separat), sinus 3, pericomisural stâng, FAP
Artera conului (ostiu separat), sinus 3, pericomisural stâng, intramural, FAP

Artera conului (ostiu separat), sinus 3, pericomisural stâng, intramural, **în sinus**
Artera conului (ostiu separat), sinus 3, pericomisural stâng, intramural, **peste comisură**
Artera conului (ostiu separat), sinus 3, pericomisural stâng, intramural, **deasupra sinusului**

Artera conului (ostiu separat), sinus 3, pericomisural stâng, nu intramural, FAP

Definiții

Artera nodului sinusal (ostiu separat): Artera nodului sinusal are un ostiu separat în sinusul aortei, nu provine din altă arteră.
Artera conului (ostiu separat): Artera conului are un ostiu separat în sinusul aortei, nu provine din altă arteră.

Poziția în sinus

Central: În treimea centrală a sinusului.
Pericomisural drept: Până la aproximativ 1 mm de comisură pe partea dreaptă a sinusului (dreapta din punctul de vedere ipotetic al unui observator plasat în lumenul aortei, cu picioarele spre cord).
Pericomisural stâng: Până la aproximativ 1 mm de comisură pe partea stângă a sinusului (dreapta din punctul de vedere ipotetic al unui observator plasat în lumenul aortei, cu picioarele spre cord).

Traseu

Intramural: Când o parte sau tot traseul coronarei între ostiu și zona unde părăsește aorta și devine epicardică este prin peretele aortic.

Traseul arterei intramurale

În sinus: Artera intramurală își are originea, trece prin peretele aortic și iese din acesta în cadrul aceluiași sinus.
Peste comisură: Artera intramurală își are originea dintr-un sinus, trece prin peretele aortic peste o comisură și iese din acesta în cadrul unui sinus adiacent.
Deasupra sinusului: Artera intramurală își are originea, trece prin peretele aortic și iese din acesta deasupra unei comisuri (joncțiunea sino-tubulară) și nu trece peste comisură.

III. Nomenclatura transpoziției de vase mari

Lista scurtă de diagnostic a transpoziției de vase mari (TVM)

TVM
TVM – SII
TVM – SII-STEVS
TVM – DSV
TVM – DSV-STEVS

Definiții

TVM: malformațiile cardiace în care anomalia predominantă este discordanța conexiunii (alinierii) ventriculo-arteriale, necorectată fiziologic. Sinonimele TVM includ: d-TVM, conexiune atrio-ventriculară concordantă și ventriculo-arterială discordantă, transpoziție simplă, transpoziție completă (S,D,D), transpoziție necorectată fiziologic.

SII: sept interventricular intact.

DSV: defect septal interventricular.

STEVS: stenoză (obstrucție) de tract de ejecție a VS. Sinonim: stenoză pulmonară.

Nivelul 1

TVM

Nivelul 2

TVM – SII
TVM – SII-STEVS
TVM – DSV
TVM – DSV-STEVS

Parametrii adiționali

Canal arterial permeabil
Coarctație aortică
Arc aortic întrerupt
Anomalii ale drenajului venos sistemic
Anomalii ale drenajului venos pulmonar
Cu dextrocardie (masa ventriculară/apexul pe dreapta)
Cu levocardie (masa ventriculară/apexul pe stânga)
Cu mezocardie (masa ventriculară/apexul central/ pe linia mediană)
Valve atrio-ventriculare încălecate peste un defect septal (în ventricolul opus) (straddling AV valves)
VD hipoplazic
VS hipoplazic
Valvă pulmonară bicuspă
Valvă aortică bicuspă
Arc aortic la dreapta

IV. Nomenclatura tratamentului

Operațiile care pot fi utilizate în tratarea TVM:

Calea terapeutică	Operația
Paliație	Banding/debanding artera pulmonară Șunt sistemico-pulmonar Septostomie atrială cu balon Septostomie atrială cu lamă Șunt Glenn bidirecțional Septectomie chirurgicală
Corecție fiziologică	operația Mustard operația Senning
Corecție anatomică și fiziologică	Switch arterial Switch arterial cu închidere DSV Switch arterial stadializat Operația Rastelli Operația REV Operația Damus-Kaye-Stansel (operația Nikaido)
Corecții de defecte asociate	Închidere DSV Închidere DSA Lărgire DSV Rezecție STEVS Corecția coarctației Reconstrucția arcului aortic Debanding artera pulmonară Rezecție infundibulară Conduit VS-AP

Lista scurtă de tratament a transpoziției de vase mari (TVM)

Corecție TVM, FAP
Corecție TVM, Switch arterial
Corecție TVM, Switch arterial cu închidere DSV
Corecție TVM, operația Mustard
Corecție TVM, operația Senning
Corecție TVM, operația Rastelli
Corecție TVM, Operația REV
Corecție TVM, alte operații (Nikaido, Kawashima, Conduit VS-AP, altele)

Nivelul 1

Corecție TVM
Paliație TVM

Nivelul 2

Corecție TVM, FAP

Corecție TVM, **switch arterial**
Corecție TVM, **switch arterial cu închidere DSV**
Corecție TVM, **operația Mustard**
Corecție TVM, **operația Senning**
Corecție TVM, **operația Rastelli**
Corecție TVM, **operația REV**
Corecție TVM, **operația Nikaido**
Corecție TVM, **operația Kawashima**
Corecție TVM, **conduit VS-AP**
Corecție TVM, **operația Damus-Kaye-Stansel**
Corecție TVM, alte operații

Paliație TVM, FAP

Paliație TVM, **banding artera pulmonară**
Paliație TVM, **șunt sistemico-pulmonar**
Paliație TVM, **banding artera pulmonară și șunt sistemico-pulmonar**
Paliație TVM, **septostomie atrială cu balon**
Paliație TVM, **septostomie atrială cu lamă**
Paliație TVM, **septectomie chirurgicală**

Nivelul 3

Corecție TVM, FAP
Corecție TVM, switch arterial, FAP

Corecție TVM, switch arterial, **cu reconstrucție de arc aortic**
Corecție TVM, switch arterial, **corecție stadializată**

Corecție TVM, switch arterial cu închidere DSV, FAP

Corecție TVM, switch arterial cu închidere DSV, **cu reconstrucție de arc aortic**
Corecție TVM, switch arterial cu închidere DSV, **corecție stadializată**

Corecție TVM, operația Mustard
Corecție TVM, operația Senning
Corecție TVM, operația Rastelli
Corecție TVM, operația REV
Corecție TVM, operația Nikaido
Corecție TVM, operația Kawashima
Corecție TVM, conduit VS-AP
Corecție TVM, operația Damus-Kaye-Stansel
Corecție TVM, alte operații
Paliație TVM, FAP
Paliație TVM, banding artera pulmonară
Paliație TVM, șunt sistemico-pulmonar
Paliație TVM, banding artera pulmonară și șunt sistemico-pulmonar
Paliație TVM, septostomie atrială cu balon
Paliație TVM, septostomie atrială cu lamă
Paliație TVM, septectomie chirurgicală, FAP

Paliație TVM, septectomie chirurgicală, **cord închis (fără CEC)**
Paliație TVM, septectomie chirurgicală, **cord deschis (CEC)**

Nivelul 4

Corecție TVM, FAP
Corecție TVM, switch arterial, FAP
Corecție TVM, switch arterial, cu reconstrucție de arc aortic
Corecție TVM, switch arterial, corecție stadializată, FAP

Corecție TVM, switch arterial, corecție stadializată, **precedată de banding de arteră pulmonară**
Corecție TVM, switch arterial, corecție stadializată, **precedată de banding artera pulmonară și șunt sistemico-pulmonar**
Corecție TVM, switch arterial, corecție stadializată, **cu înlăturarea unui switch atrial, precedată de banding de arteră pulmonară**
Corecție TVM, switch arterial, corecție stadializată, **cu înlăturarea unui switch atrial, fără banding de arteră pulmonară anterior**

Corecție TVM, switch arterial cu închidere DSV, FAP
Corecție TVM, switch arterial cu închidere DSV, cu reconstrucție de arc aortic
Corecție TVM, switch arterial cu închidere DSV, corecție stadializată, FAP

Corecție TVM, switch arterial cu închidere DSV, corecție stadializată, **precedată de banding de arteră pulmonară**
Corecție TVM, switch arterial cu închidere DSV, corecție stadializată, **precedată de banding artera pulmonară și șunt sistemico-pulmonar**
Corecție TVM, switch arterial cu închidere DSV, corecție stadializată, **cu înlăturarea unui switch atrial, precedată de banding de arteră pulmonară**
Corecție TVM, switch arterial cu închidere DSV, corecție stadializată, **cu înlăturarea unui switch atrial, fără banding de arteră pulmonară anterior**

Corecție TVM, operația Mustard
Corecție TVM, operația Senning
Corecție TVM, operația Rastelli
Corecție TVM, operația REV
Corecție TVM, operația Nikaido
Corecție TVM, operația Kawashima
Corecție TVM, conduit VS-AP
Corecție TVM, operația Damus-Kaye-Stansel
Corecție TVM, alte operații
Paliație TVM, FAP
Paliație TVM, banding artera pulmonară
Paliație TVM, șunt sistemico-pulmonar
Paliație TVM, banding artera pulmonară și șunt sistemico-pulmonar
Paliație TVM, septostomie atrială cu balon
Paliație TVM, septostomie atrială cu lamă
Paliație TVM, septectomie chirurgicală, FAP
Paliație TVM, septectomie chirurgicală, cord închis (fără CEC)
Paliație TVM, septectomie chirurgicală, cord deschis (CEC)

Corecție TVM, switch arterial, cu manevra Le Compte
Corecție TVM, switch arterial, fără manevra Le Compte

Tabelul 49.1 Op TIM. Clasificarea transpoziţiei de vase mari (adaptat după Porta)

1. Transpoziţie completă izolată		• incompatibilă cu viaţa	
2. Transpoziţie completă asociată		• defect interventricular • duct Botallo	
3. Transpoziţie completă complicată		• stenoză sau atrezie arteră pulmonară • stenoză sau atrezie aortică • stenoză sau atrezie tricuspidiană • ventricul unic (cu un cord bilocular sau trilocular)	
4. Transpoziţie parţială	• totală a unui vas	• origine monoventriculară a vaselor mari	• din VD • din VS
	• totală a unui vas şi parţială a celuilalt	• Taussig – Bing	
	• parţială a unui vas	• Fallot, Eisenmenger	
5. Transpoziţie corectată		• inversiune anatomică ventriculară • inversiune anatomică atrială • inversiune a vaselor mari	
6. Transpoziţie complexă		• malformaţii multiple cardio-vasculare: a) coarctaţie de aortă b) hipoplazie de ventricul drept c) levocardie	

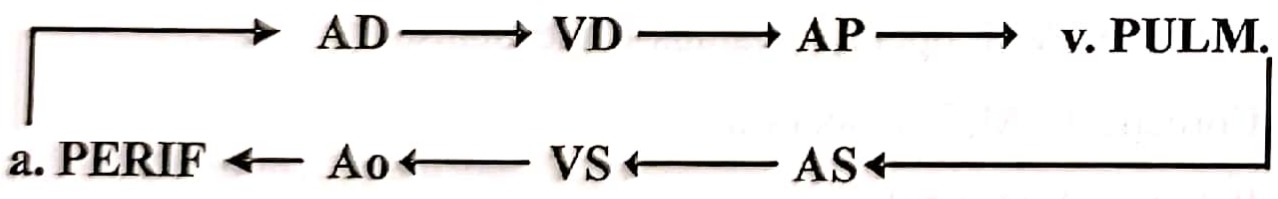

Fig. 49.6 Op TIM. Schema circulaţiei normale.

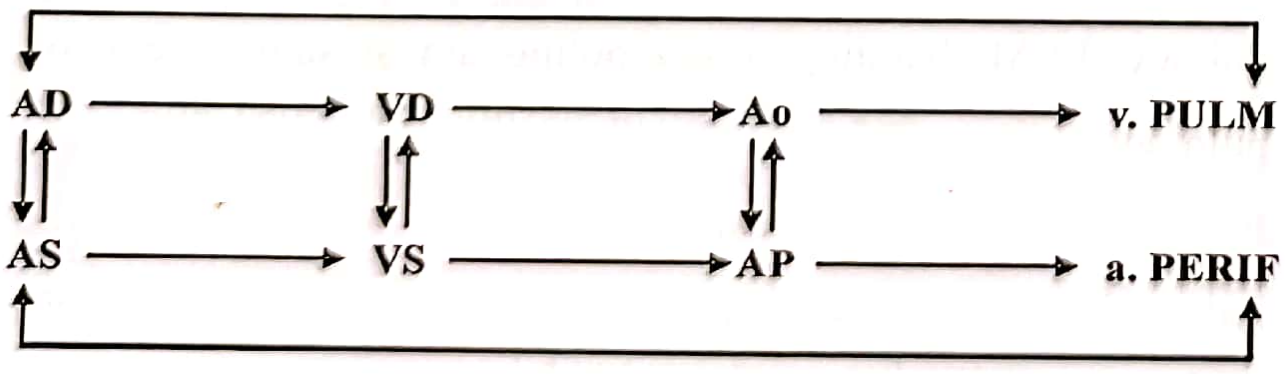

Fig. 49.7 Op TIM. Schema circulaţiei în paralel din transpoziţia de vase mari.

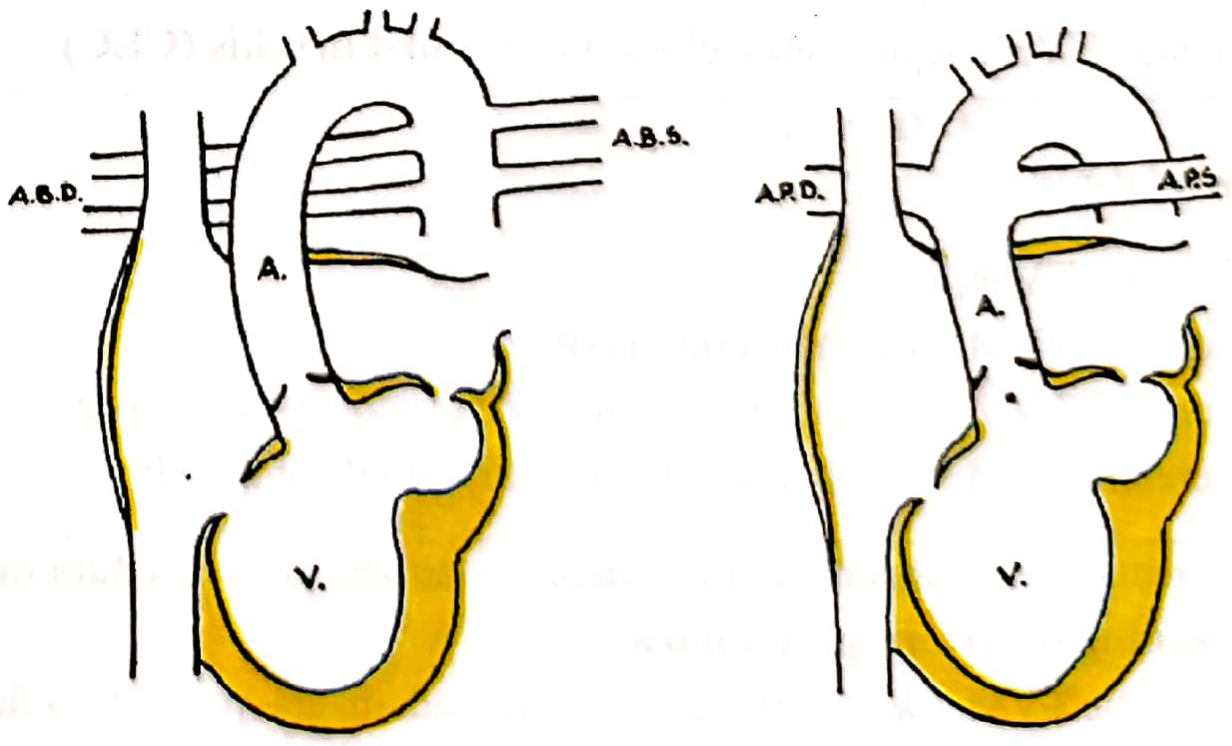

Fig. 49.8 Op TIM. Schema diferitelor variante anatomice ale transpoziţiei complete de vase mari.

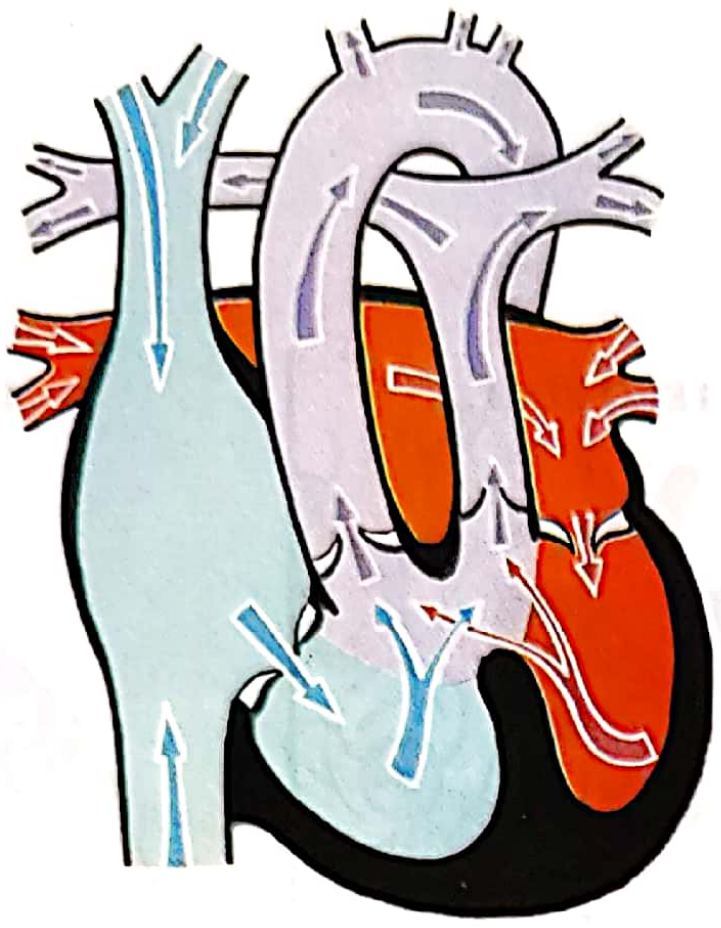

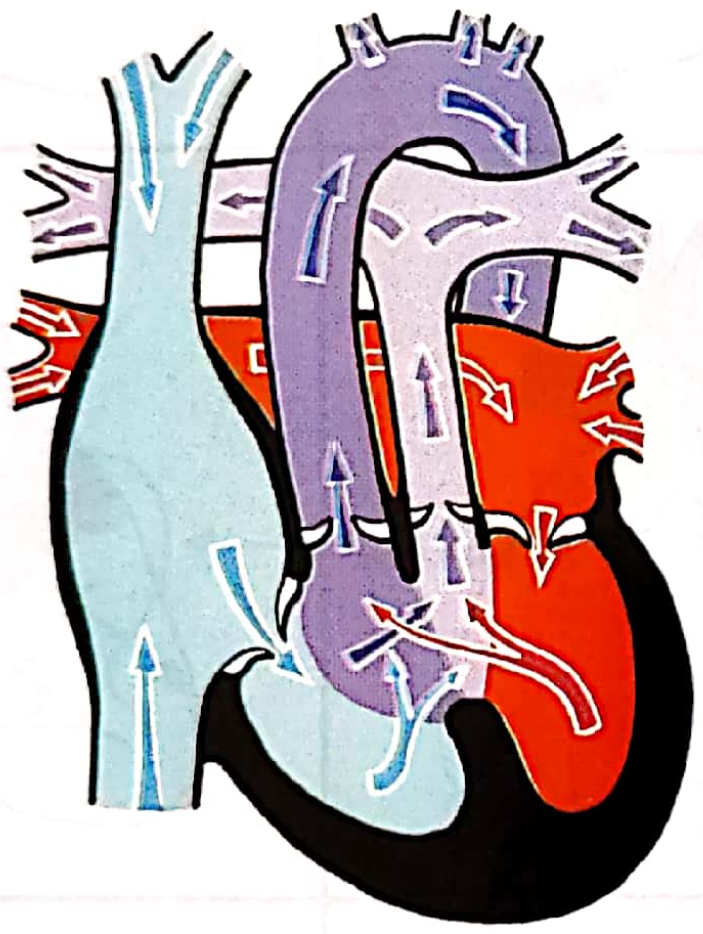

Fig. 49.9. **Op TIM.** Schema hemodinamică a transpoziţiei complete de vase mari cu defect septal interventricular.

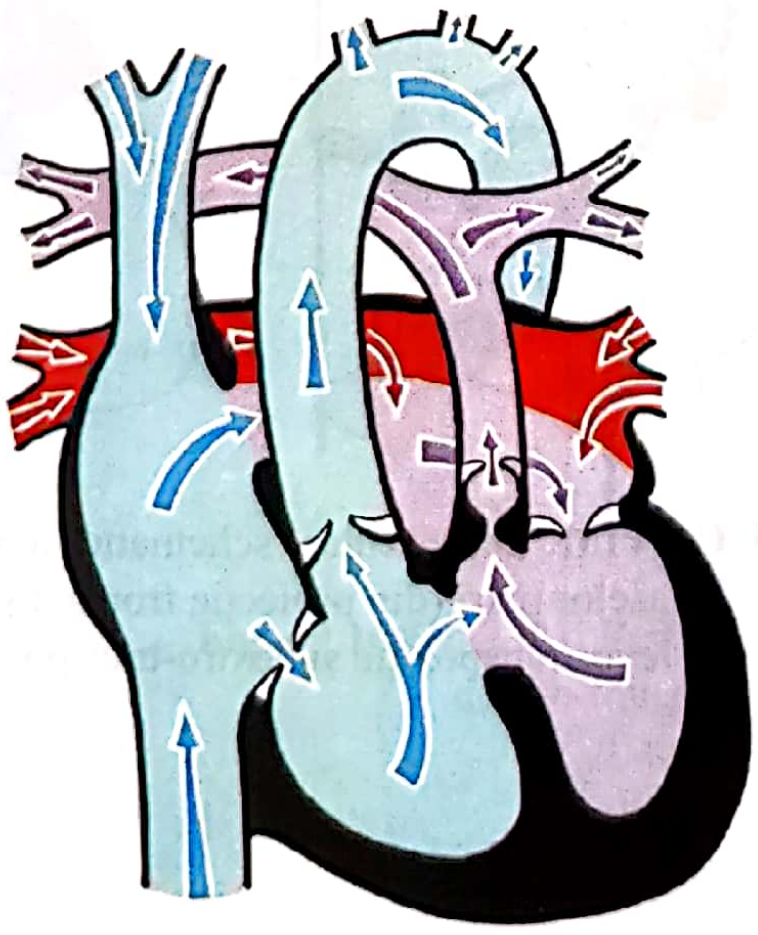

Fig. 49.10. Op TIM. Schema hemodinamică a transpoziţiei de vase mari cu defect septal interatrial şi interventricular.

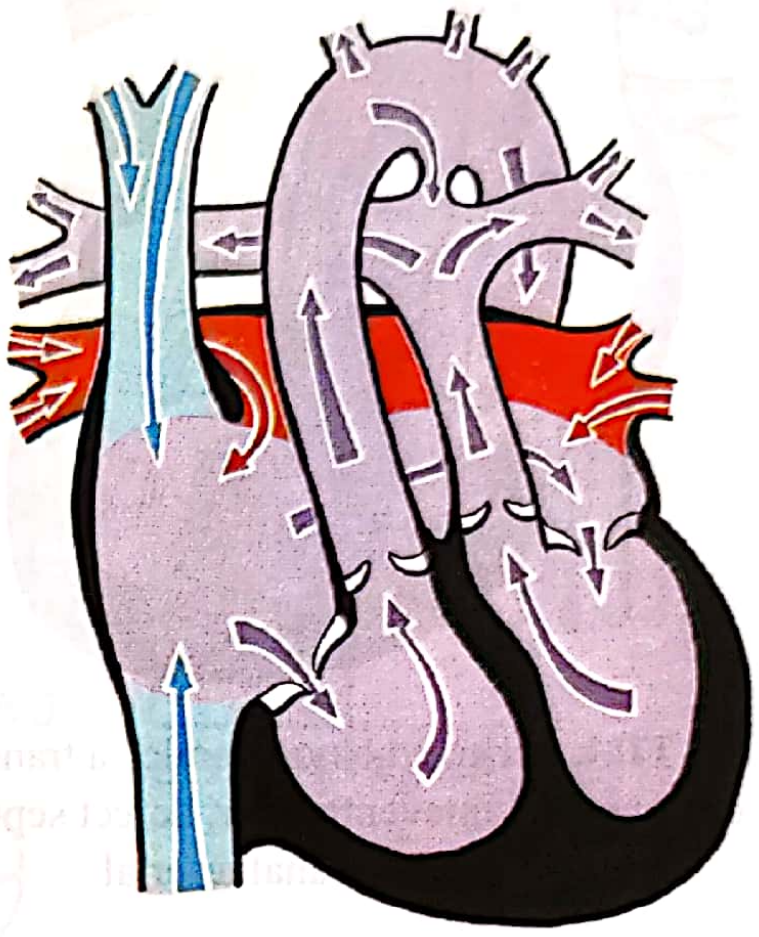

Fig. 49.11. Op TIM. Schema hemodinamică a transpoziţiei de vase mari cu defect septal interatrial şi persistenţă de canal

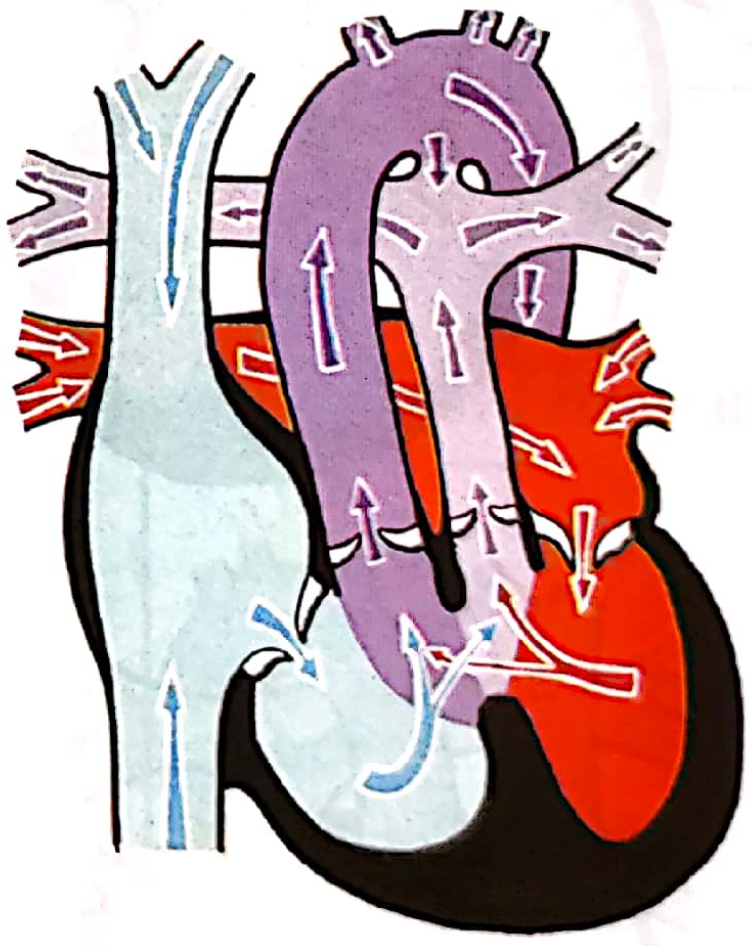

Fig. 49.12. Op TIM. Schema hemodinamică a transpoziţiei de vase mari cu defect septal interventricular şi persistenţă de canal arterial.

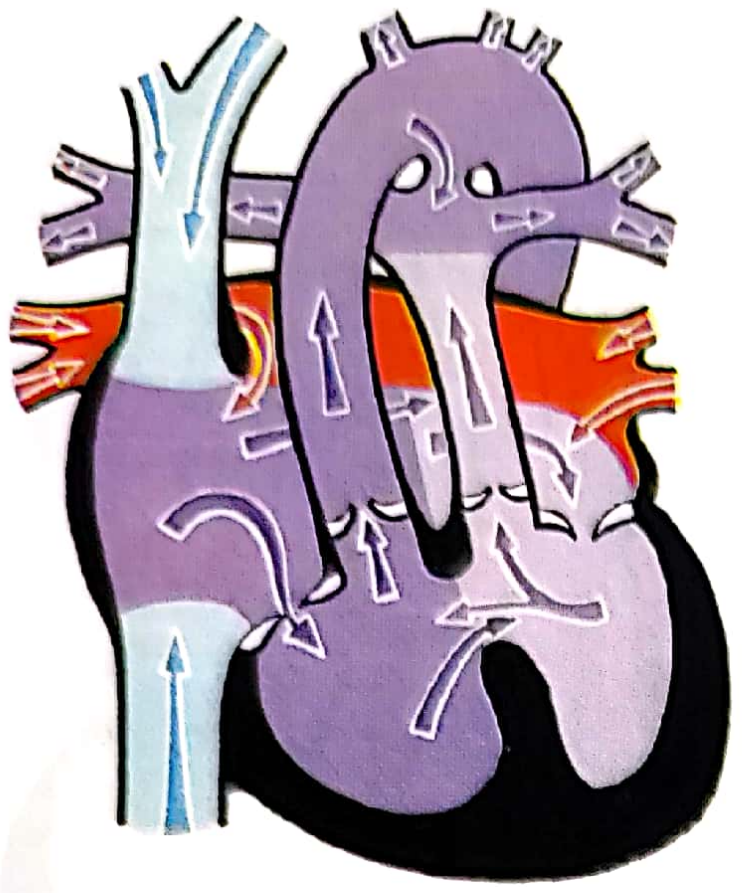

Fig. 49.13. Op TIM. Schema hemodinamică a transpoziției de vase mari cu defect septal inteventricular, defect septal interatrial și persistență de canal arterial.

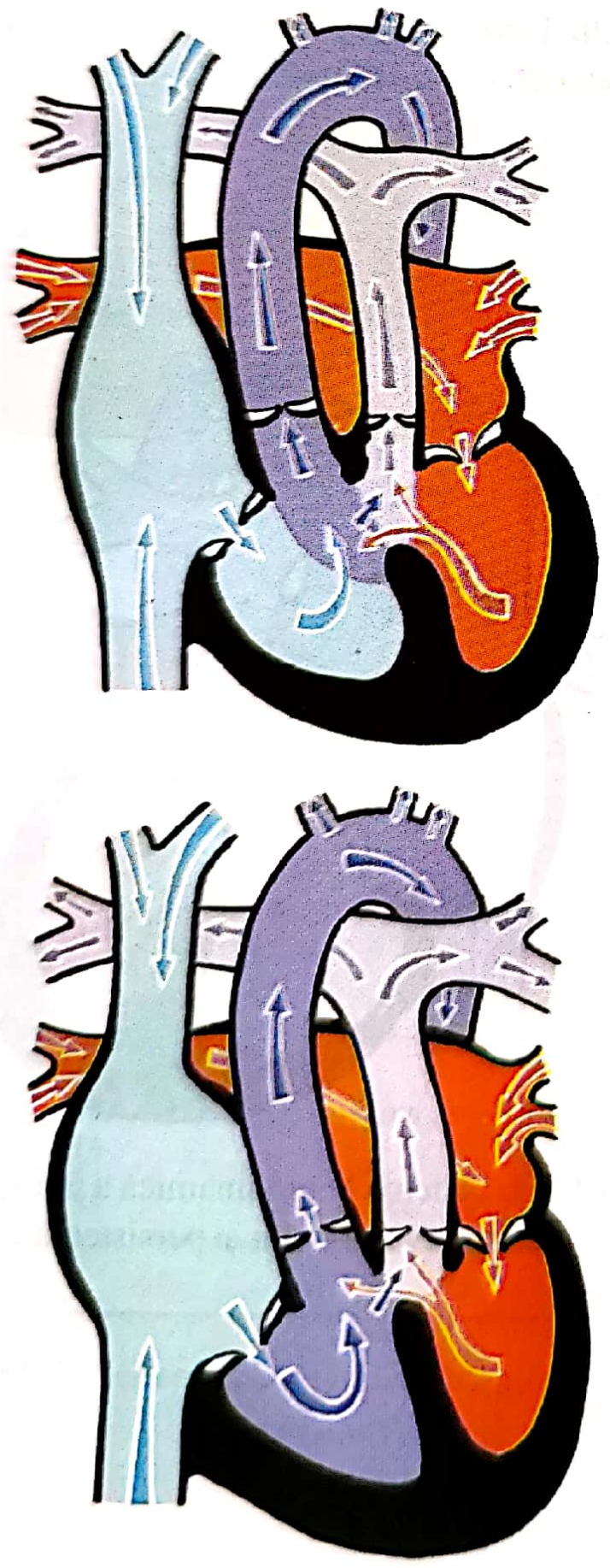

Fig. 49.14. Op TIM. Schema hemodinamică a transpoziției parțiale de vase mari cu defect septal interventricular (tip Taussig-Bing).

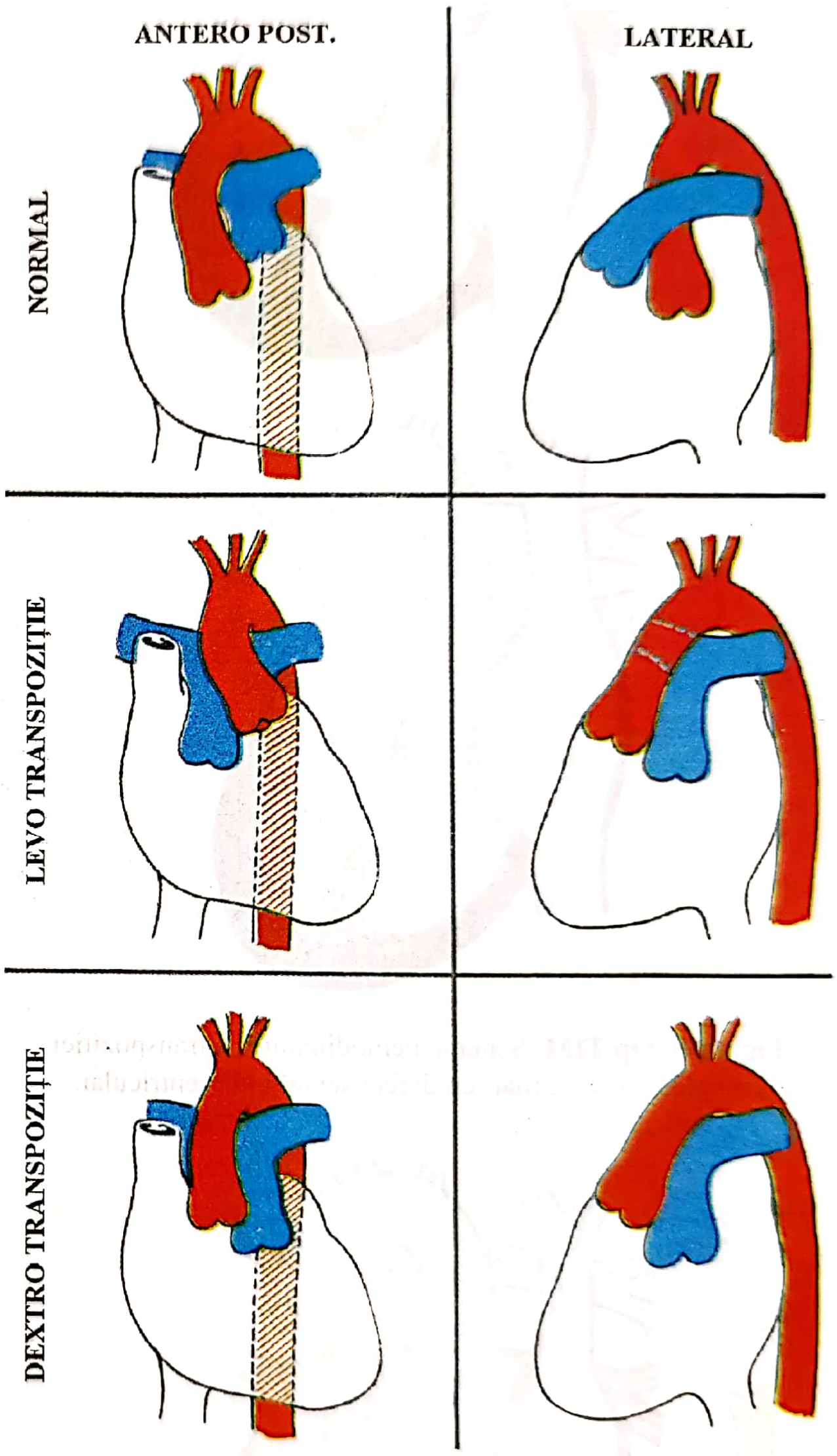
ANTERO POST.
LATERAL
NORMAL
LEVO TRANSPOZIȚIE
DEXTRO TRANSPOZIȚIE

Fig. 49.15. Op TIM. Reprezentare schematică a topografiei radiologice a vaselor mari (din proiecție frontală și laterală): normal, levo-transpoziție și dextro-transpoziție.

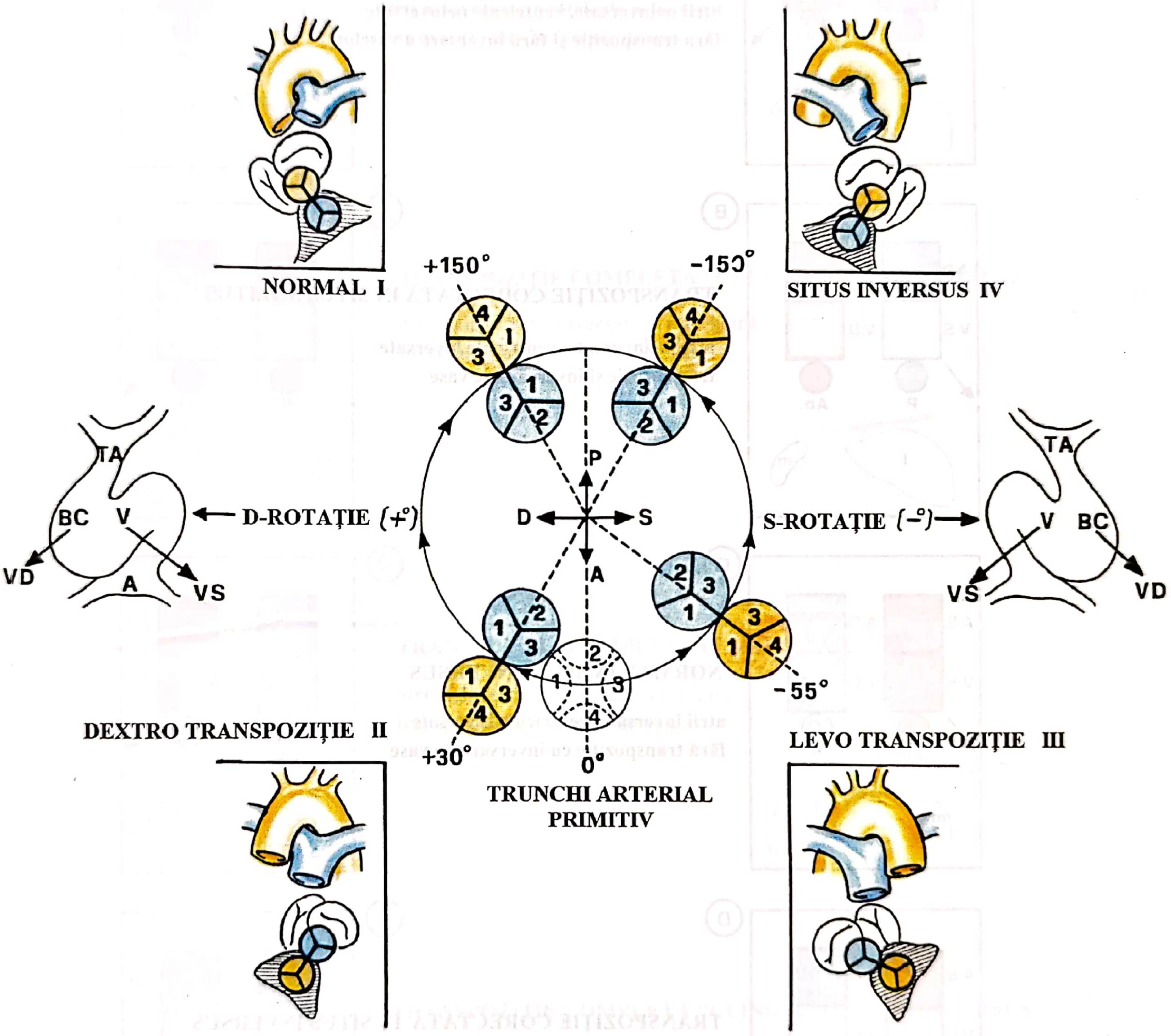
NORMAL I
SITUS INVERSUS IV
+150°
-150°
4
1
3
2
D-ROTAŢIE (+°)
S-ROTAŢIE (-°)
TA
BC
V
VD
A
VS
P
D
S
-55°
+30°
0°
DEXTRO TRANSPOZIŢIE II
LEVO TRANSPOZIŢIE III
TRUNCHI ARTERIAL PRIMITIV

Fig. 49.16 Op TIM. Reprezentare schematică a raportului spaţial al vaselor mari : normal **(I)**; dextro-transpoziţie **(II)**; levo-transpoziţie **(III)**; situs inversus **(IV)**.

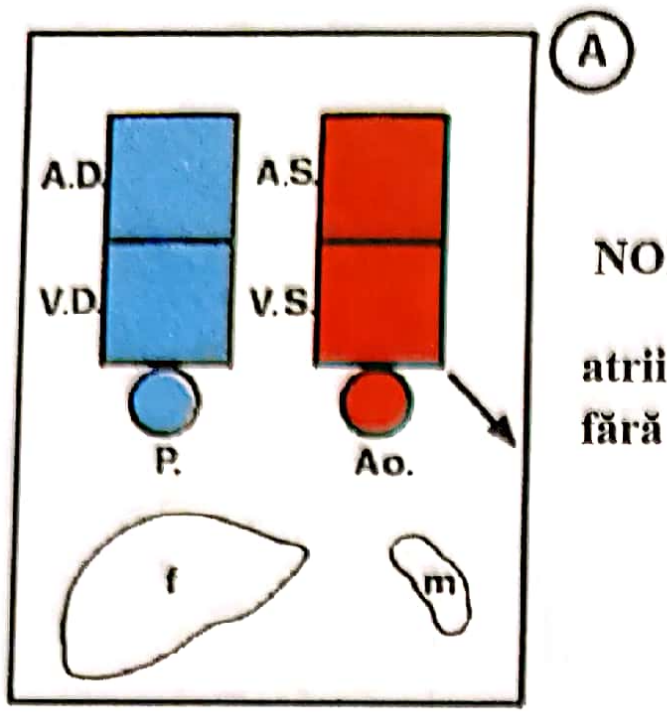
A
A.D.
A.S.
V.D.
V.S.
P.
Ao.
f
m

NORMAL IN SITUS SOLITUS

atrii neinversate, ventricule neinversate
fără transpoziție și fără inversare a vaselor

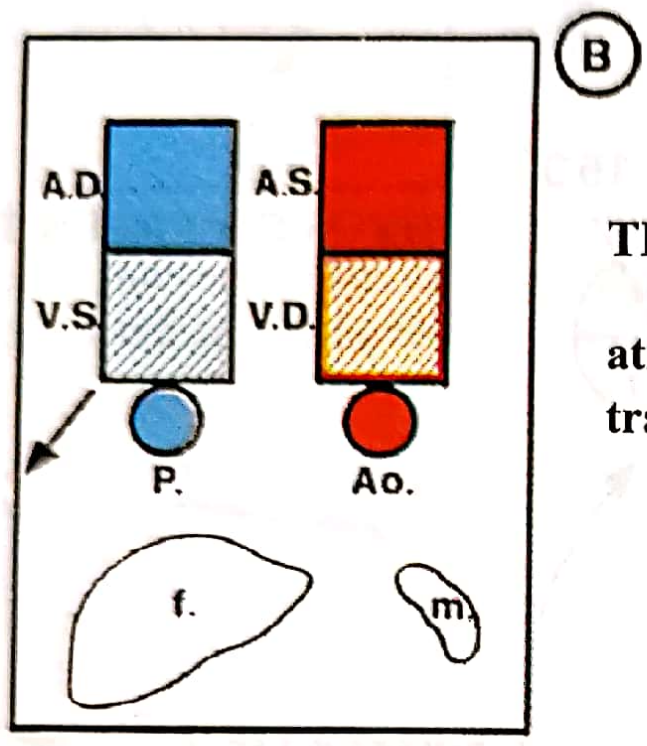
B
A.D.
A.S.
V.S.
V.D.
P.
Ao.
f.
m.

TRANSPOZIȚIE CORECTATĂ IN SITUS SOLITUS

atrii neinversate, ventricule inversate
transpoziție și inversare de vase

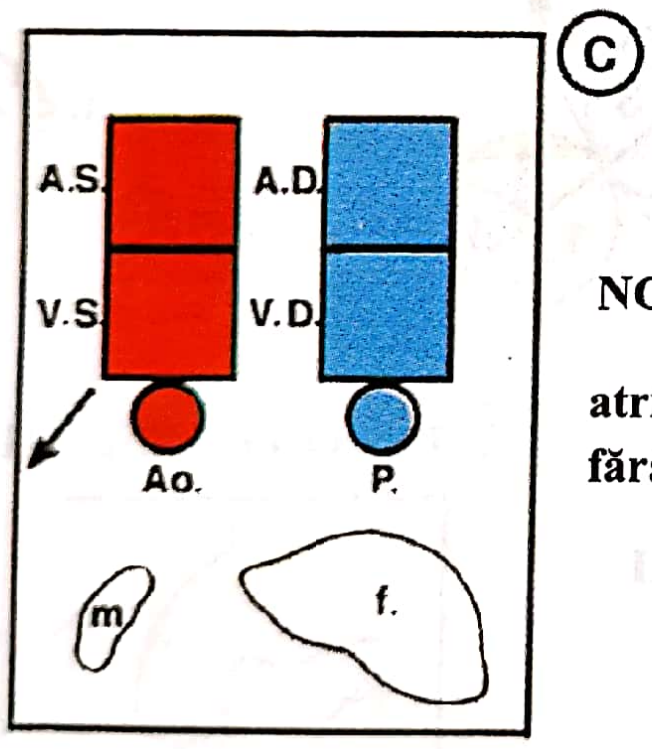
C
A.S.
A.D.
V.S.
V.D.
Ao.
P.
m
f.

NORMAL IN SITUS INVERSUS

atrii inversate, ventricule inversate
fără transpoziție cu inversare de vase

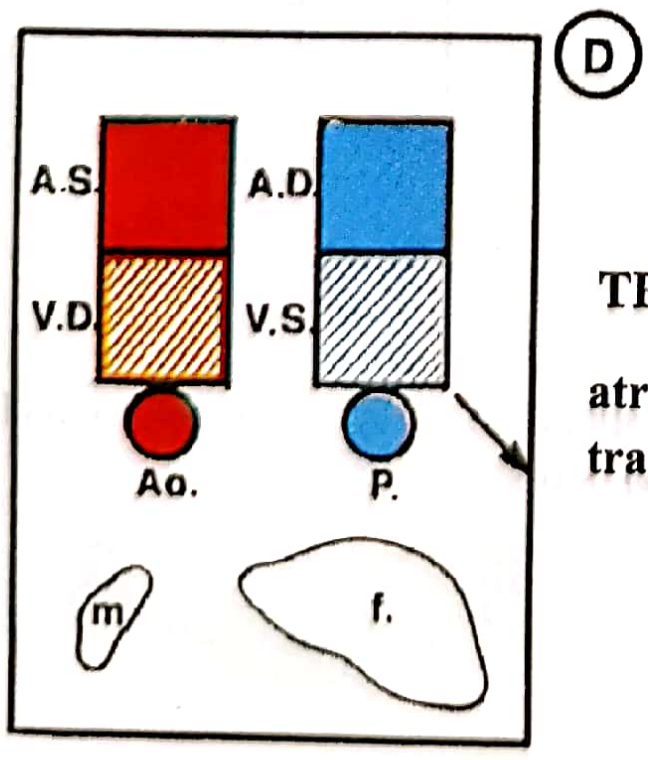
D
A.S.
A.D.
V.D.
V.S.
Ao.
P.
m
f.

TRANSPOZIȚIE CORECTATĂ IN SITUS INVERSUS

atrii inversate, ventricule fără inversare
transpoziție fără inversare de vase

Fig. 49.17. Op TIM. Schema posibilelor variante anatomice ale vaselor mari cu circulație normală.

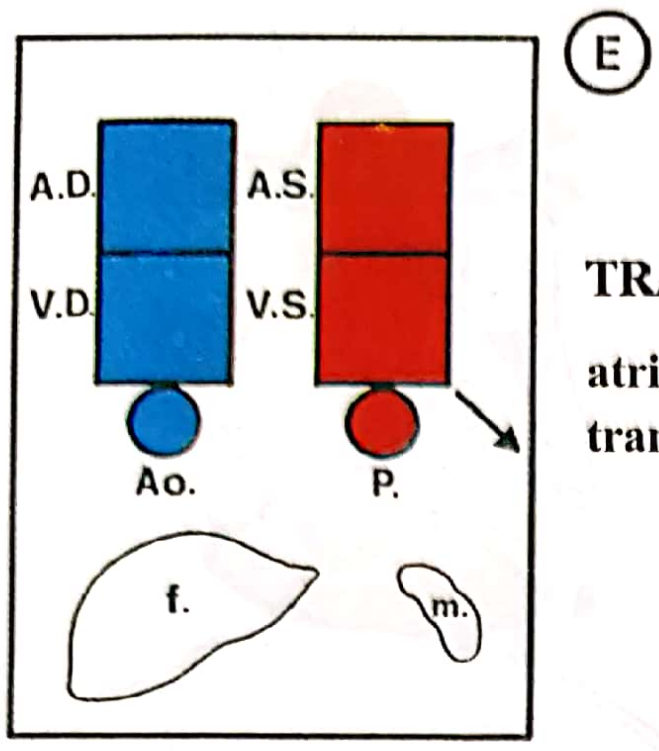

TRANSPOZIȚIE COMPLETĂ IN SITUS SOLITUS

atrii neinversate, ventricule neinversate
transpoziție fără inversare de vase

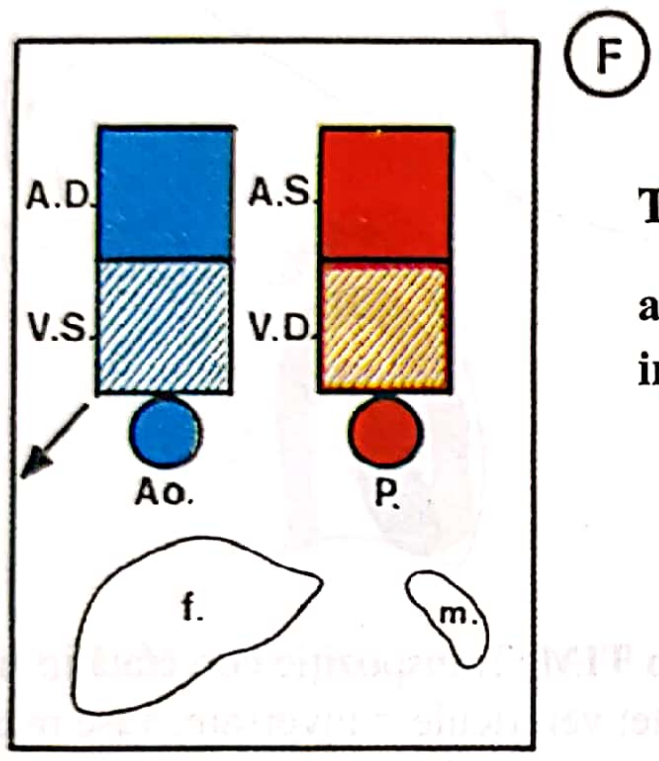

TRANSPOZIȚIE COMPLETĂ "CLINICĂ" IN SITUS SOLITUS

atrii neinversate, inversare ventriculară
inversare fără transpoziție de vase

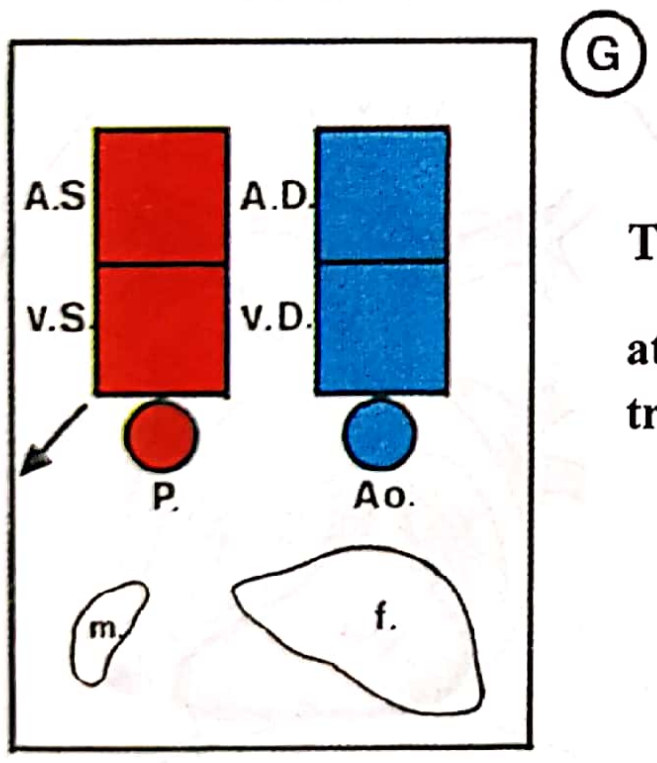

TRANSPOZIȚIE COMPLETĂ IN SITUS INVERSUS

atrii neinversate, ventricule inversate
transpoziție și inversare de vase

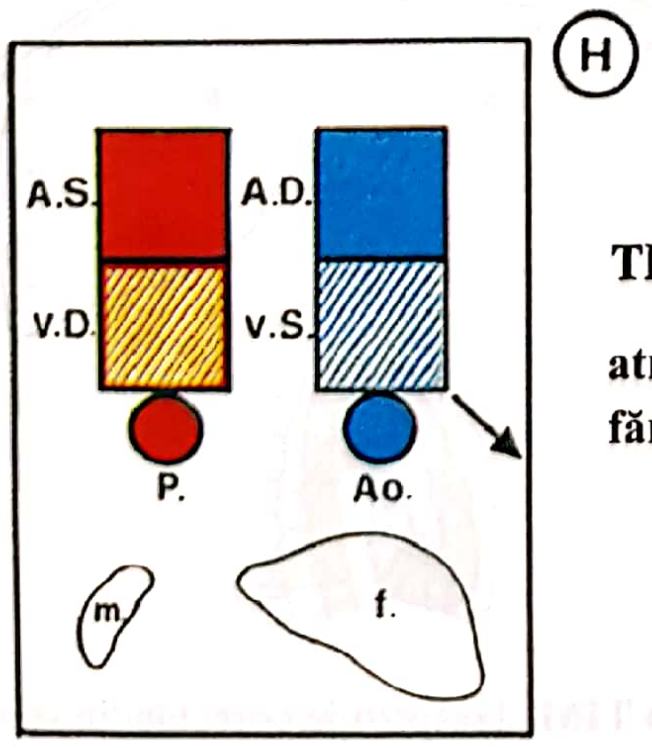

TRANSPOZIȚIE COMPLETĂ "CLINICĂ" IN SITUS INVERSUS

atrii neinversate, ventricule fără inversare
fără transpoziție și fără inversare de vase

Fig. 49.18. Op TIM. Schema posibilelor variante anatomice ale vaselor mari cu circulație anormală.

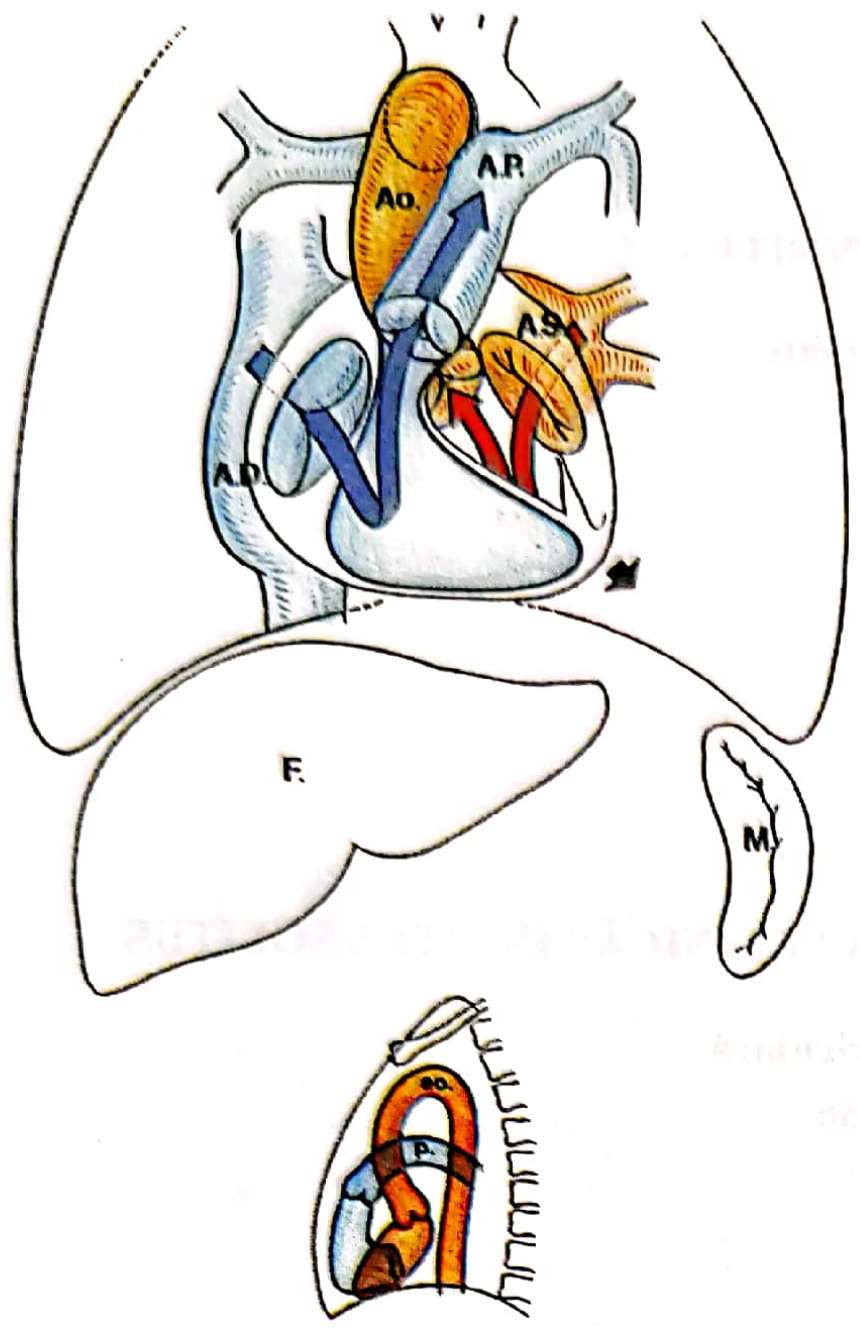

Fig. 49.19. Op TIM. Cord normal in situs solitus: atrii = neinversate; ventricule = neinversate; vase mari = netranspuse şi neinversate.

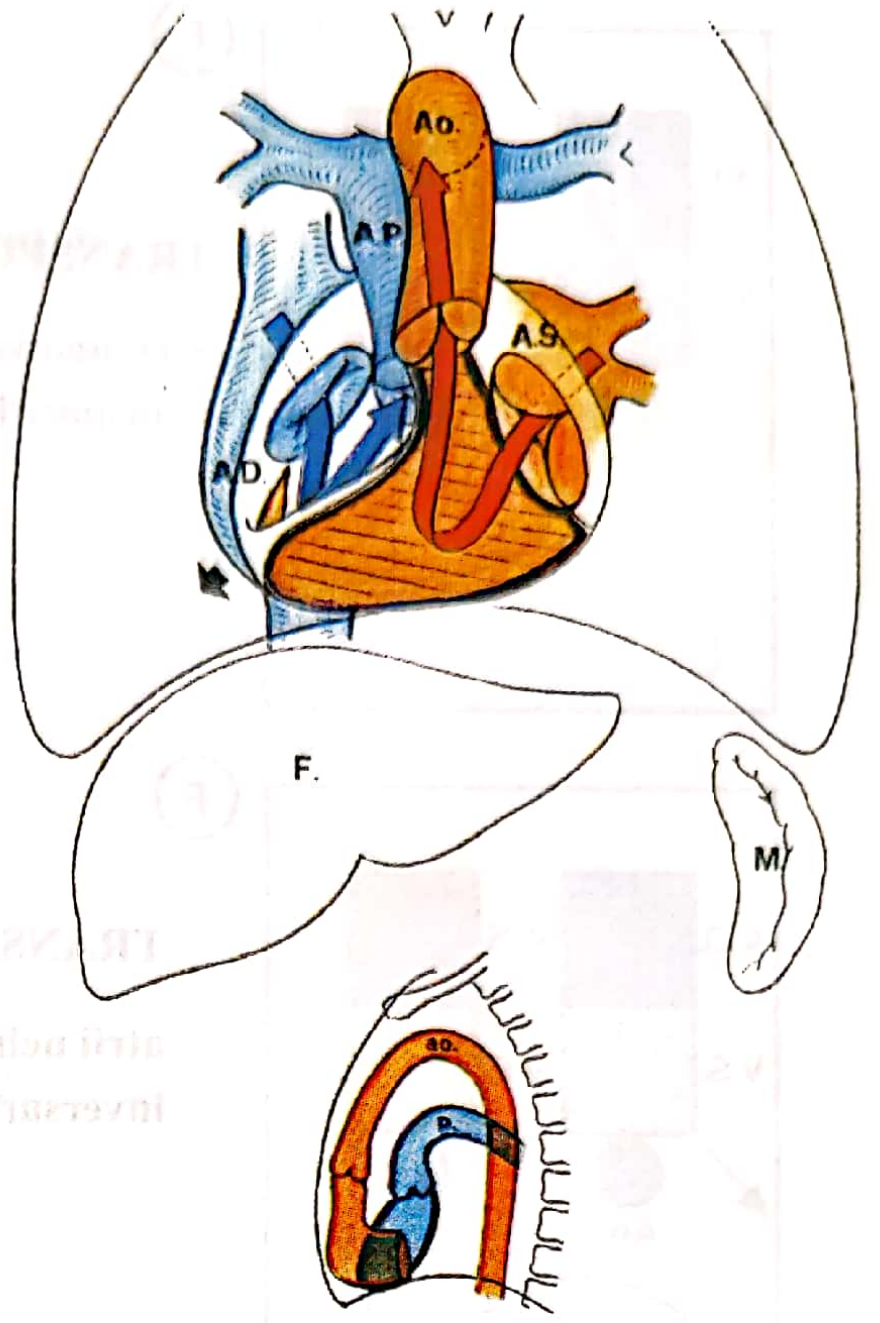

Fig. 49.21. Op TIM. Transpoziție corectată in situs solitus: atrii = neinversate; ventricule = inversate; vase mari = transpuse şi inversate.

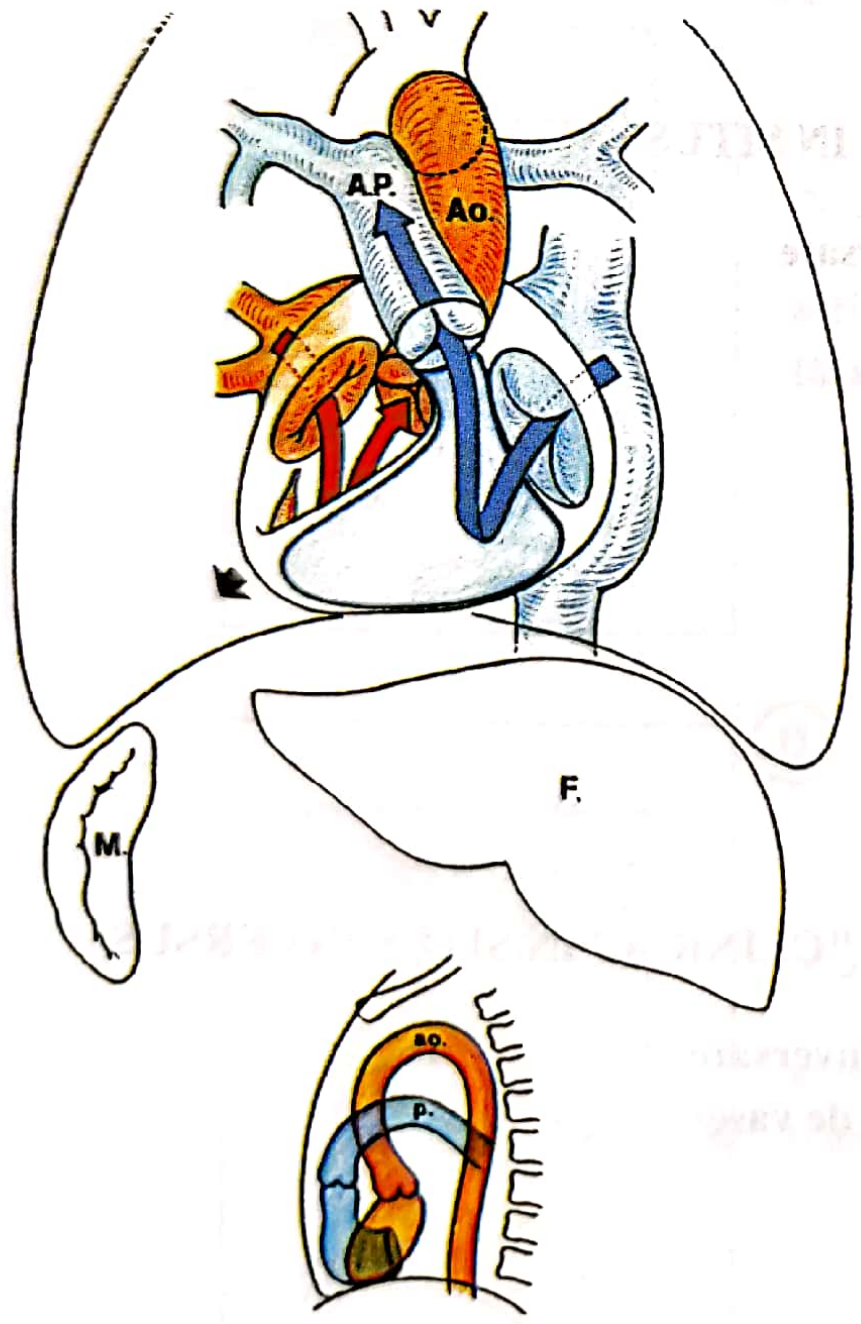

Fig. 49.20. Op TIM. Cord normal in situs inversus: atrii = inversate; ventricule = inversate; vase mari = inversate şi netranspuse.

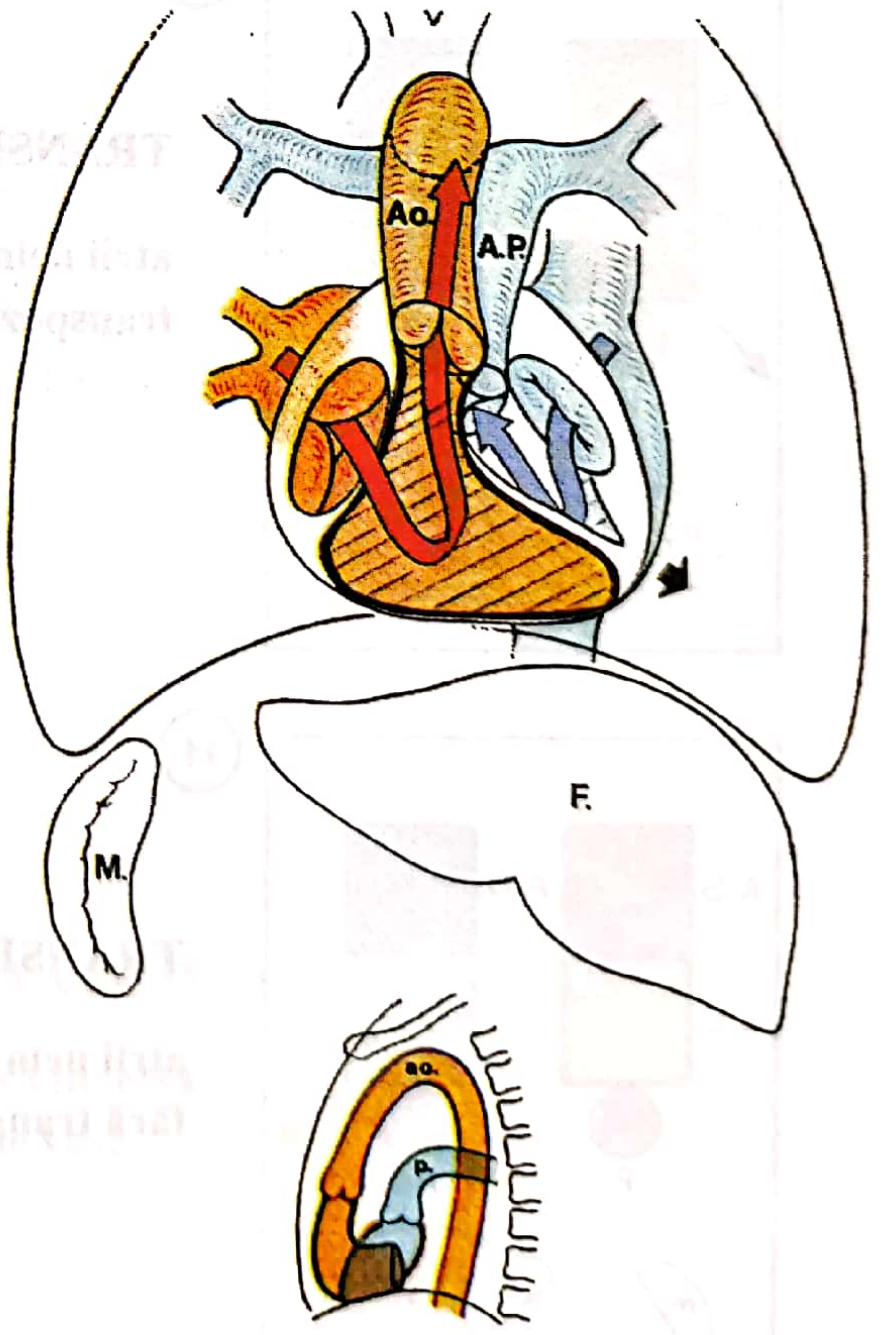

Fig. 49.22. Op TIM. Traspoziție corectată in situs inversus: atrii = inversate (+); ventricule = neinversate; vase mari = transpuse şi neinversate (+).

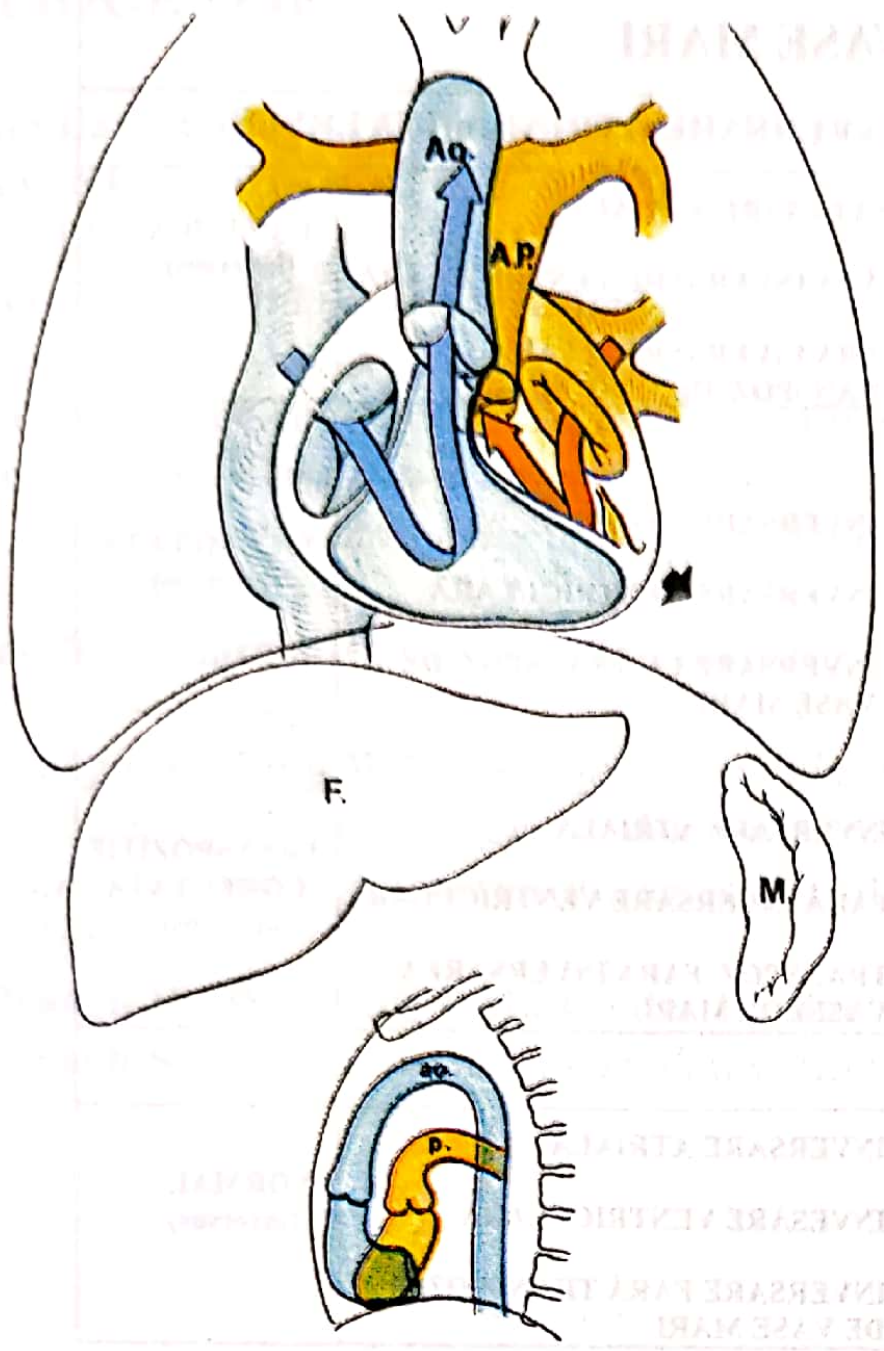

Fig. 49.23. Op TIM. Transpoziţie completă în situs solitus: atrii = neinversate; ventricule = neinversate; vase mari = transpuse şi neinversate.

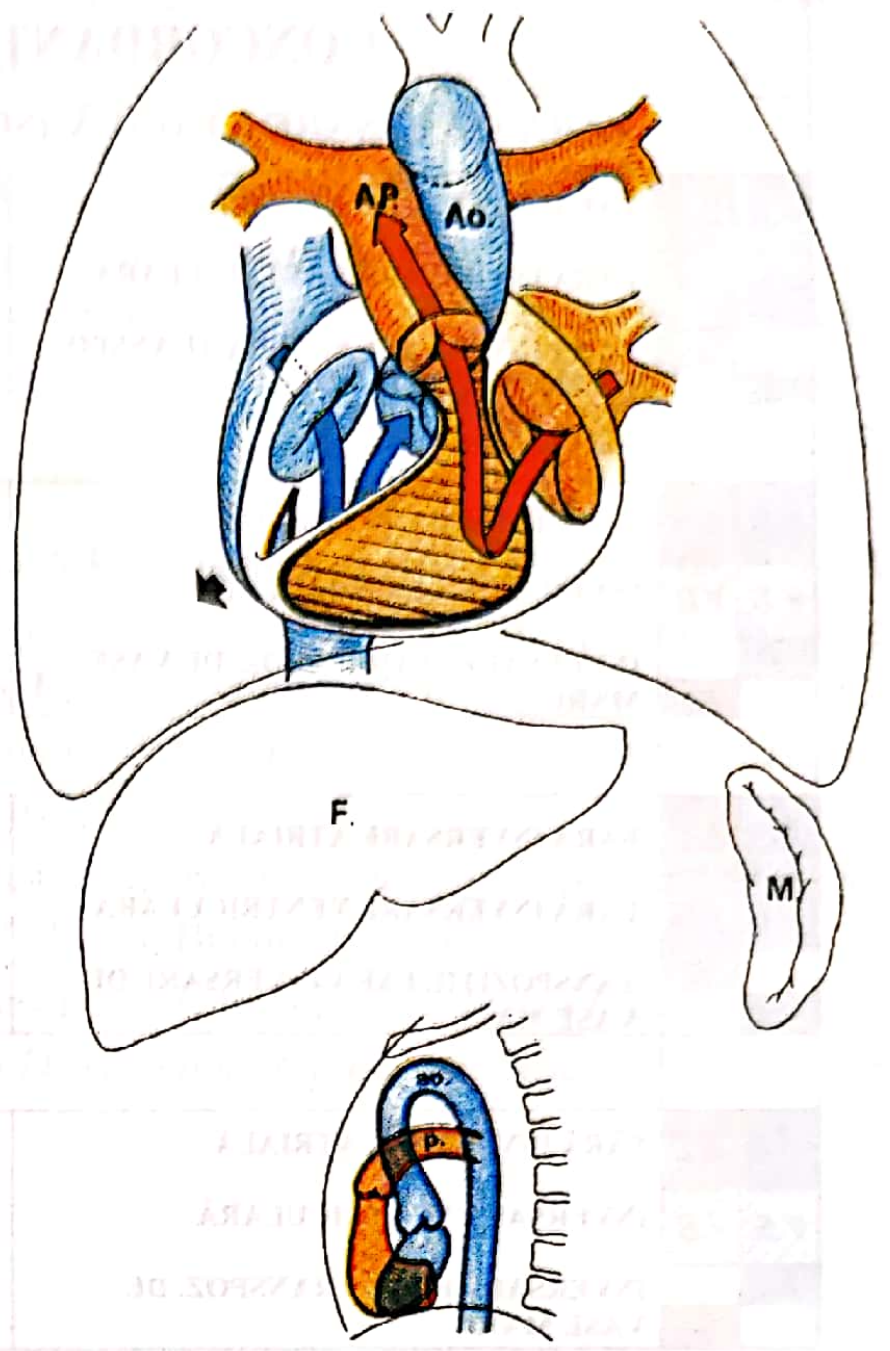

Fig. 49.25. Op TIM. Transpoziţie completă „clinică" in situs solitus: atrii = neinversate; ventricule = inversate; vase mari = inversate şi netranspuse.

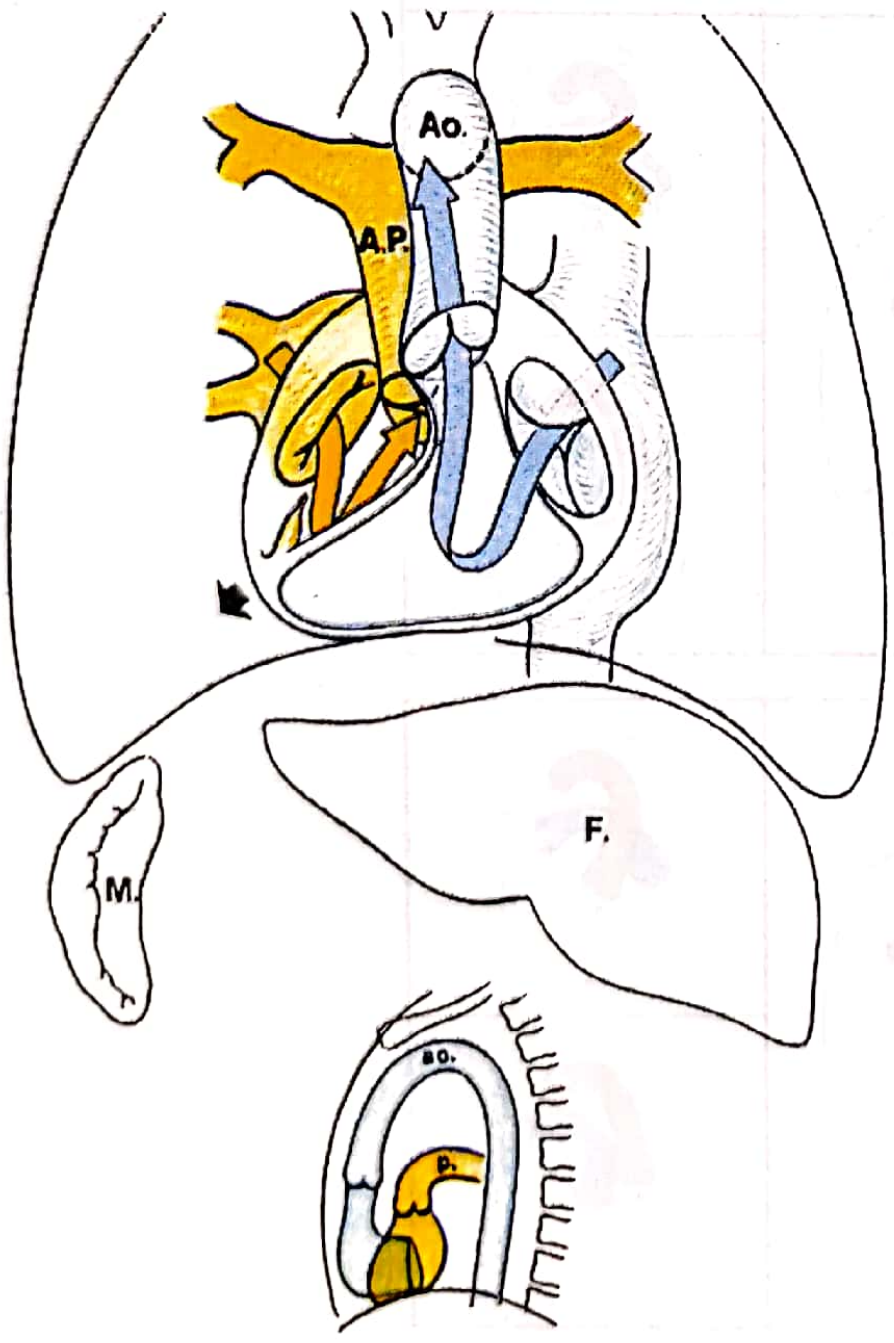

Fig. 49.24. Op TIM. Transpoziţie completă in situs inversus: atrii = inversate; ventricule = inversate; vase mari = transpuse şi inversate.

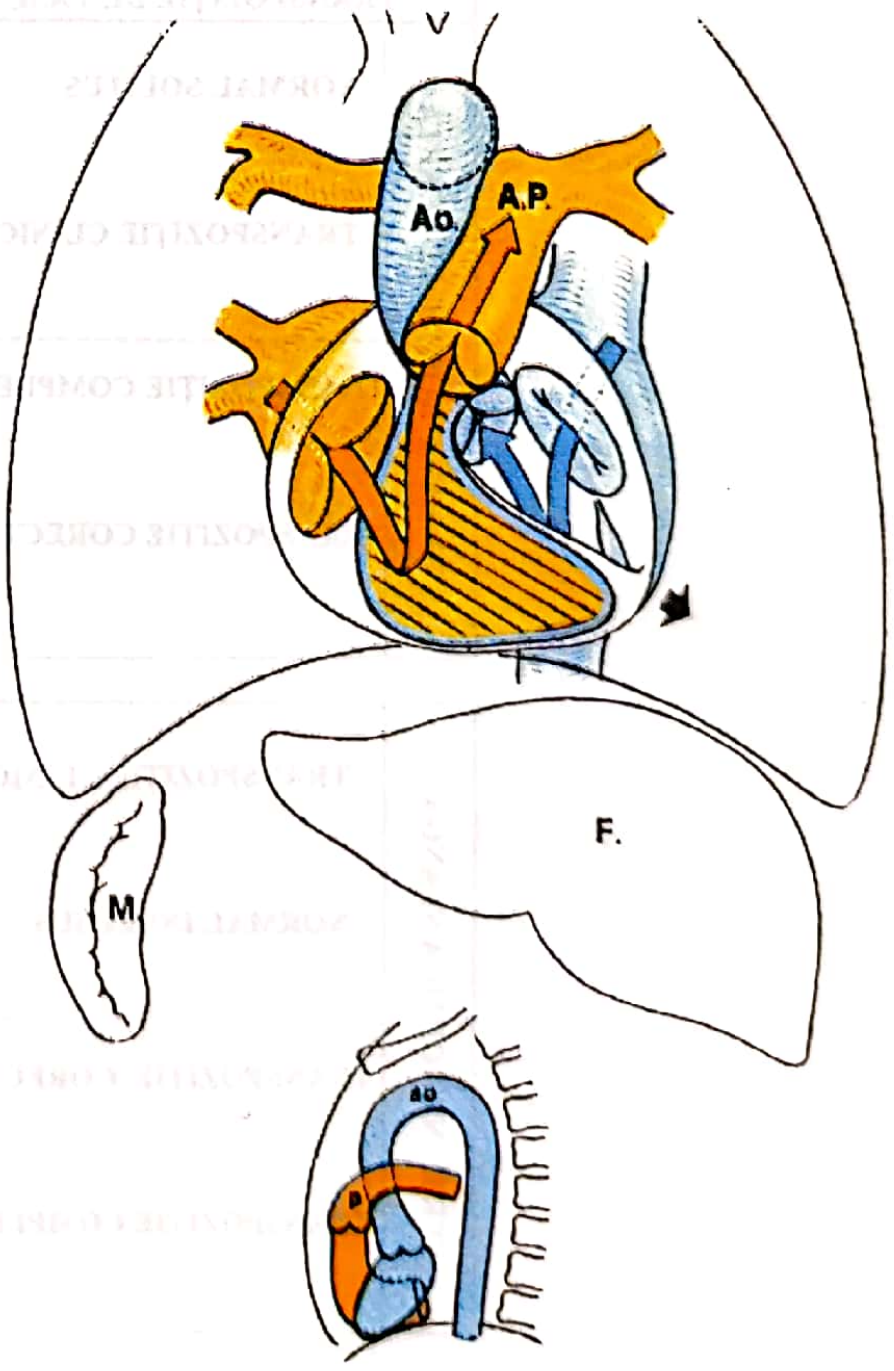

Fig. 49.26. Op TIM. Transpoziţie completă „clinică" in situs inversus: atrii = inversate; ventricule = neinversate; vase mari = neinversate şi netranspuse.

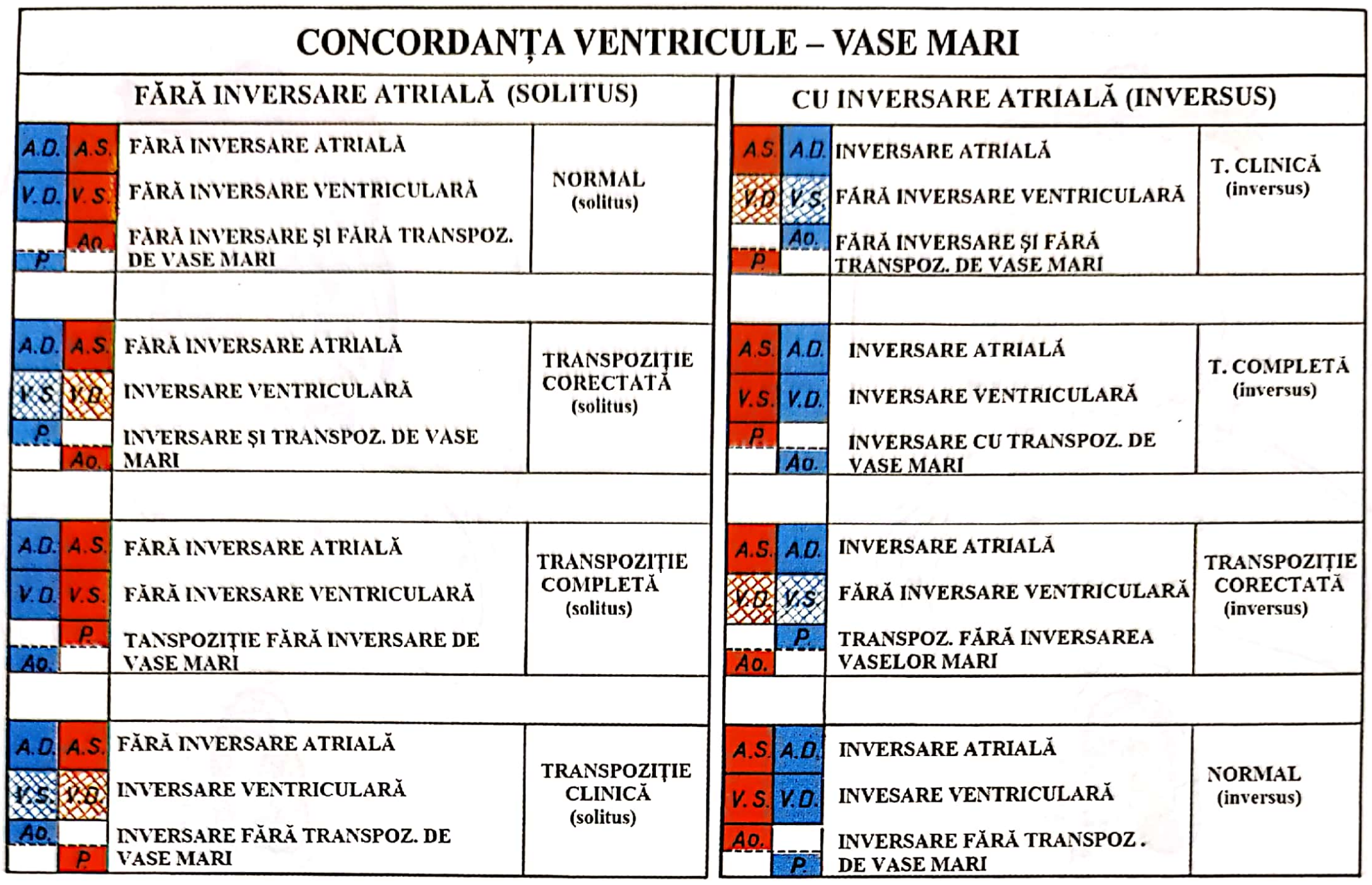

CONCORDANȚA VENTRICULE – VASE MARI

FĂRĂ INVERSARE ATRIALĂ (SOLITUS)		
A.D. A.S. V.D. V.S. Ao. P	FĂRĂ INVERSARE ATRIALĂ FĂRĂ INVERSARE VENTRICULARĂ FĂRĂ INVERSARE ŞI FĂRĂ TRANSPOZ. DE VASE MARI	NORMAL (solitus)
A.D. A.S. V.S. V.D. P. Ao.	FĂRĂ INVERSARE ATRIALĂ INVERSARE VENTRICULARĂ INVERSARE ŞI TRANSPOZ. DE VASE MARI	TRANSPOZIȚIE CORECTATĂ (solitus)
A.D. A.S. V.D. V.S. P. Ao.	FĂRĂ INVERSARE ATRIALĂ FĂRĂ INVERSARE VENTRICULARĂ TANSPOZIȚIE FĂRĂ INVERSARE DE VASE MARI	TRANSPOZIȚIE COMPLETĂ (solitus)
A.D. A.S. V.S. V.D. Ao. P	FĂRĂ INVERSARE ATRIALĂ INVERSARE VENTRICULARĂ INVERSARE FĂRĂ TRANSPOZ. DE VASE MARI	TRANSPOZIȚIE CLINICĂ (solitus)

CU INVERSARE ATRIALĂ (INVERSUS)		
A.S. A.D. V.D. V.S. Ao. P	INVERSARE ATRIALĂ FĂRĂ INVERSARE VENTRICULARĂ FĂRĂ INVERSARE ŞI FĂRĂ TRANSPOZ. DE VASE MARI	T. CLINICĂ (inversus)
A.S. A.D. V.S. V.D. P Ao.	INVERSARE ATRIALĂ INVERSARE VENTRICULARĂ INVERSARE CU TRANSPOZ. DE VASE MARI	T. COMPLETĂ (inversus)
A.S. A.D. V.D. V.S. P. Ao.	INVERSARE ATRIALĂ FĂRĂ INVERSARE VENTRICULARĂ TRANSPOZ. FĂRĂ INVERSAREA VASELOR MARI	TRANSPOZIȚIE CORECTATĂ (inversus)
A.S. A.D. V.S. V.D. Ao. P.	INVERSARE ATRIALĂ INVESARE VENTRICULARĂ INVERSARE FĂRĂ TRANSPOZ . DE VASE MARI	NORMAL (inversus)

Fig. 49.27. Op TIM. Concordanța ventricule – vase mari.

VARIETATE ANATOMO-CLINICĂ DE TRANSPOZIȚIE DE VASE MARI		ant. post.	lat.
VERSIUNE AORTICĂ DREAPTĂ	NORMAL SOLITUS TRANSPOZIȚIE CLINICĂ INVERSUS	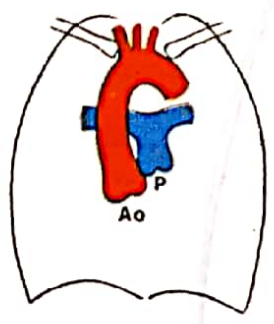	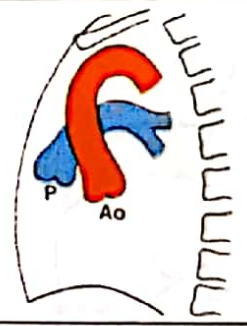
	TRANSPOZIȚIE COMPLETĂ SOLITUS TRANSPOZIȚIE CORECTATĂ INVERSUS		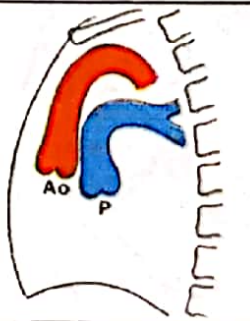
VERSIUNE AORTICĂ STÂNGĂ	TRANSPOZIȚIE CLINICĂ SOLITUS NORMAL INVERSUS	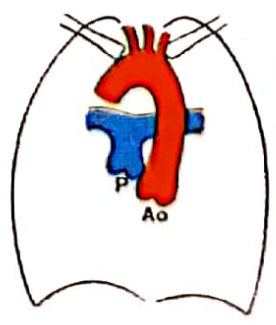	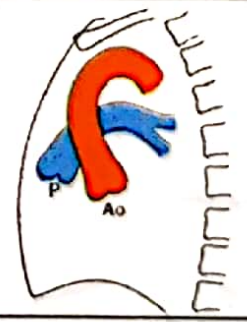
	TRANSPOZIȚIE CORECTATĂ SOLITUS TRANSPOZIȚIE COMPLETĂ INVERSUS		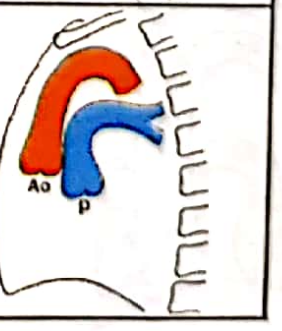

Fig. 49.28. Op TIM. Varietăți anatomo-clinice de transpoziție de vase mari.

---

* Redactare medicală casete: Ion Socoteanu, Iulia Cristina Frînculescu, Marius Frîuculescu

BIBLIOGRAFIE

1. **Kirklin/Barratt-Boyes, Kouchoukos N.T., Blackstone E.H., Hanley F.L., Karp R.B.,** *Cardiac Surgery*, ed. 3, 2003, p. 1439-1498.
2. **Mazzera E.,** *Le cardiopatie congenite in età pediatrica*, 2001, p. 80-81.
3. **Gittenberger-DeGroot A.C., Sauer U., Oppenheimer-Dekker A. et al.,** *Coronary arterial anatomy in transposition of the great arteries: A morphologic study*, „Pediatr. Cardiol.", 1983, 4 (suppl): 15.
4. **Carano N., Squarcia U.,** *Cardiologia Pediatrica*, 1998, 151: 156.
5. **Van Praagh R., Jung W.K.,** *Isolated ventricular inversion: A consideration of the morphogenesis, definition and diagnosis of nontransposed and transposed great arteries*, „Am. J. Cardiol.", 1964, 13: 510.
6. **Van Praagh R., Weinberg P.M., Calder L., Bucckely L.F., Van Praagh S.,** *The transposition complexes: How many are there?* In: Davila J.C., Norwalk E., *Henry Ford Hospital International Symposium on Cardiac Surgery*, ed. 2, Appleton & Lange, Stamford, 1977, p. 207.
7. **Keith J.D., Neill C.A., Vlad P., Rowe R.D., Chute A.L.,** *Transposition of the great vessels*.
8. **Arciniegas E., Farooki Z.Q., Hakimi M., Perry B.L., Green E.W.,** *Results of the Mustard operation for dextro-transposition of the great arteries*, „J. Thorac. Cardiovasc. Surg.", 1981, 81: 580.
9. **Corno A.F.,** *Congenital Heart Defects. Decision Making for Surgery*, vol. 1, *Common Defects*, Springer, New York, 2004.
10. **Porta E.,** *Radiodiagnostica Angiocardiografica Anatomo – Funzionale delle Cardiopatie Congenite I Relazione*, Montecatini, 1972.
11. **Socoteanu I.,** *Tratat de patologie chirurgicală cardio-vasculară*, Ed. Medicală, București, 2007.
12. **Everett D.A., Lim D.S.,** *Illustrated Field Guide to Congenital Heart Disease and Repair*, Scentific Software Solutions, 2005.

TRANSPOZIȚIA CORECTATĂ DE VASE MARI (DUBLĂ DISCORDANȚĂ)

SECȚIUNEA III **CAPITOLUL 50**

ALEXANDRU CORNEA

1. DEFINIȚIE
2. ISTORIC
3. NOSOLOGIE
  3.1. Morfopatologie
  3.2. Patologie
  3.3. Nomenclatură
4. ETIOPATOGENIE
5. DIAGNOSTIC
  5.1. Clinic
  5.2. Paraclinic
6. ISTORIA NATURALĂ
7. TRATAMENT
  7.1. Mijloace de tratament
    7.1.1. Tratamentul medical
  7.2. Tratamentul chirurgical
    7.2.1. Indicațiile tratamentului chirurgical
    7.2.2. Metode de tratament
    7.2.3. Risc operator, factori de risc, risc anestezic
    7.2.4. Rezultate. Mortalitate. Morbiditate imediată și la distanță
8. EVOLUȚIA POSTOPERATORIE
  8.1. Dispensarizare
  8.2. Tratamentul medical
  8.3. Complicațiile postoperatorii
  8.4. Recuperarea postoperatorie
Op TIM. PROPUNERI: NOMENCLATURĂ. DIAGNOSTIC. TRATAMENT – STS-EACTS

BIBLIOGRAFIE

Redactare medicală: Ion Socoteanu, Iulia Cristina Frînculescu, Marius Frînculescu

1. DEFINIȚIE

Transpoziția corectată de mari vase constă în discordanță atrio-ventriculară și discordanță ventriculo-arterială. Anomalia apare cu atriile în poziție normală sau inversată (imagine „în oglindă"), dar niciodată însoțită de izomerism atrial. Se asociază frecvent defectul septal ventricular, stenoza sau obstrucția căii de ieșire subpulmonară, insuficiența valvei atrio-ventriculare, tulburări de conducere atrio-ventriculare (**Fig. 50.1**).

2. ISTORIC

Rokitansky a introdus termenul de transpoziție corectată în anul 1875. Contribuții importante în elucidarea anatomiei leziunii și anatomiei țesutului de conducere au avut Anderson, Danielson, Marcelletti și alții.

Uher a studiat poziția anterioară a nodului sinusal în anul 1936. Ulterior Anderson a descris traiectul fasciculului His.

Într-un studiu al lui Fyler la Boston Children's Hospital s-au înregistrat 89 de cazuri de transpoziții corectate de vase mari în perioada 1972–1987.

Intervențiile de corecție chirurgicală în transpoziția corectată de mari vase au avut o mare mortalitate inițial, dar prin înțelegerea leziunii s-a ajuns la conceptul de switch dublu, care a dus la o corecție în care ventriculul stâng să susțină circulația sistemică (anatomică).

Prima corecţie chirurgicală s-a efectuat de către R.Anderson şi Walton Lillehey la Universitatea din Minnesota în anul 1957. Etiologia este multifactorială cu predominanţa sexului masculin.

Ilbawi [1] a introdus conceptul de corecţie anatomică în 1990 şi DiDonato [3] în 1992 a descris switch-ul atrial combinat cu procedeul Rastelli.

Switch-ul arterial combinat cu reparaţia atrială ca o corecţie anatomică au fost prezentate de Imai în 1994. Primul caz de switch dublu constând în operaţia Senning şi switch arterial a fost efectuat la un copil de 2 ani cu transpoziţie corectată de vase mari asociată cu insuficienţă tricuspidiană în 1989, iar procedeul Mustard-Rastelli a fost efectuat pentru prima dată în 1990. La pacienţii fără insuficienţă tricuspidiană la data intervenţiei chirurgicale, rata supravieţuirii la 30 de ani a fost de 72% chiar în grupul în care s-a efectuat corecţia clasică.

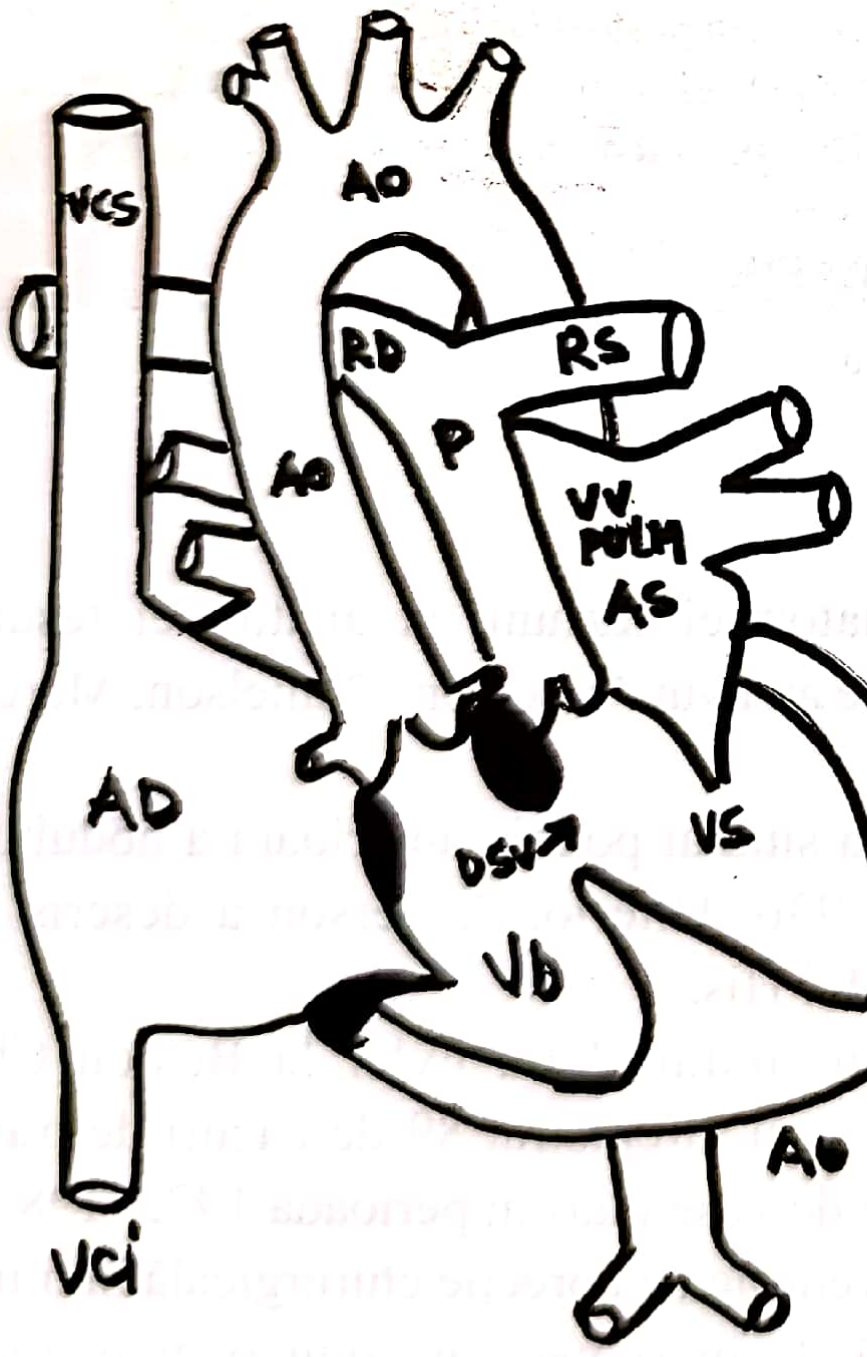

Fig. 50.1. Transpoziţie corectată de vase mari cu defect septal ventricular: VS = ventricul stâng; VD = ventricul drept; AO = aorta; AS = atriul stâng; AD = atriul drept; P = artera pulmonară; VV PULM = venele pulmonare; DSV = defect septal ventricular; RD = ramura dreaptă; RS = ramura stângă.

3. NOSOLOGIE

3.1. Morfopatologie

Transpoziţia corectată de vase mari asociază conectarea anormală atrio-ventriculară asociată cu o conectare anormală a ventriculelor cu arterele de origine (aorta şi pulmonara).

3.2. Patologie

Astfel, sângele venos sistemic se varsă în atriul drept conectat la ventriculul stâng printr-o valvă mitrală, de unde sângele ajunge în artera pulmonară. Sângele venos pulmonar se drenează într-un atriu stâng conectat la un ventricul drept printr-o valvă tricuspidă, de unde este trimis în aortă.

Acest aranjament duce la o corecţie fiziologică, în sensul că sângele venos sistemic ajunge în final în artera pulmonară (dar prin intermediul unui ventricul stâng), iar cel sistemic ajunge în aortă prin intermediul unui ventricul morfologic drept.

În transpoziţia corectată de vase mari putem avea sistus solitus sau situs inversus. În situs solitus atriul drept este în dreapta, pe când în cel inversus atriul drept este situat în stânga, iar cel stâng în dreapta, celelalte conexiuni fiind corespunzătoare leziunii descrise.

Ca asocieri, se citează defectul septal ventricular, obstrucţia căii de ieşire din ventriculul stâng, insuficienţa tricuspidiană, tulburări de conducere atrio-ventriculare etc.

Defectul septal ventricular este cea mai frecventă anomalie asociată transpoziţiei corectate de mari, vase apărând în 80% din cazuri [4]. De regulă este perimembranos sau subpulmonar, asociat cu un malaliniament al septului conal care duce la stenoză subpulmonară. Fasciculul His are un traiect la marginea anterioară a defectului, bifurcându-se în cele două ramuri, din care cea dreaptă încrucişează unghiul antero-inferior al defectului pentru a ajunge la ventriculul drept.

În anumite cazuri defectul poate fi de tip „dublu implicat”, adică juxtaaortic şi juxtapulmonar.

Foarte rar poate apărea în septul muscular, de obicei fiind multiplu.

Ventriculul stâng este în continuitate fibroasă cu valva pulmonară, în timp ce între ventriculul drept şi aortă există un infundibul ce separă aorta de valva tricuspidă.

Tractul de ieşire pulmonar este de regulă îngustat prin hipertrofia de ventricul stâng. Valvele pulmonare sunt situate la dreapta şi posterior de valva aortică şi provin din ventriculul stâng, care este situat la dreapta. Valvulele semilunare ale pulmonarei sunt de regulă fuzate şi valva poate fi bicuspă sau monocuspă, cu stenoză valvulară asociată. Uneori poate exista atrezie de trunchi cu discontinuitate între acesta şi ramurile pulmonare.

Valva mitrală este în continuitate fibroasă cu valva pulmonară, cuspa septală fiind în contact cu pulmonara situată posterior, în timp ce cuspa parietală este situată anterior.

Valva aortică este de regulă normală şi se situează la stânga, având o poziţie anerioară.

Valva tricuspidă se situează la stânga, la intrarea în ventriculul drept. Este cel mai frecvent anormală (în peste 90% dintre cazuri), existând modificări displazice cu scurtări de cordaje, pâna la forme severe de tip Ebstein.

Nodul atrio-ventricular şi fasciculul His sunt diferite comparativ cu normalul. De regulă există un nod atrio-ventricular posterior, în vecinătatea ostiului sinusului coronar, dar care rareori se continuă cu fasciculul His.

În cazurile cu situs solitus coexistă un al doilea nod atrio-ventricular situat anterior şi superior adiacent orificiului atrio-ventricular de unde porneşte cel mai frecvent fasciculul His. De aici fasciulul His trece prin trigonul fibros drept şi prin partea inferioară a inelului pulmonar pentru a ajuge la peretele anterior al septului infundibular.

Fasciculul coboară apoi pe septul membranos şi muscular pentru a se bifurca în cele două fascicule, cel drept ajungâng la la marginea stângă a septului, în vecinătatea muşchiului papilar conal, mergând prin banda septală spre banda moderatoare; ramura stângă continuă pe suprafaţa septală a ventriculului stâng.

Rareori atât nodul anterior, cât şi cel posterior dau fascicule penetrante care se continuă la nivel ventricular formând un inel de conducere.

3.3. Nomenclatură

Termenul de transpoziţie corectată a fost introdus de Rokitansky, care a remarcat că este vorba de o corecţia fiziologică. Ulterior în 1956 Cardell **[5]** a studiat alte 25 de cazuri, iar Lev **[6]** în 1961 împreună cu Rowlatt au descris în detaliu modificările anatomopatologice caracteristice bolii. Pentru descrierea bolii au mai fost folosiţi termeni ca inversia ventriculară, transpoziţie L, discordanţă dublă, dextroversie, discordanţă atrio-ventriculară cu transpoziţie, transpoziţie corectată fiziologic, transpoziţie inversată, etc.

O altă nomenclatură, care ţine de situsul solitus L-loop sau inversus D-loop, împarte transpoziţia corectată în {S, L, L} pentru transpoziţia în situs solitus şi {I, D, D} pentru situsul inversus. Această nomenclatură este mai dificil de înţeles după unii autori, care nu o recomandă considerând-o pe cea de transpoziţie corectată suficient de explicită.

4. ETIOPATOGENIE

Etiologia bolii este multifactorială. Incidenţa familială în transpoziţia corectată de vase mari este redusă. S-au citat cazuri de apariţie a bolii la fraţi, dar şi cazuri în care unul dintre copii a prezentat boala, iar celălalt era sănătos.

Caseta 50.1

Defecte cardiace asociate pacienţilor cu transpoziţie congenital corectată

Defecte comune

- DSV (60–80%)

– perimembranos şi subpulmonar (frecvent)

– muscular şi de intrare (posibil)

- stenoză pulmonară (30–50%)

– frecvent asociat cu DSV

– frecvent fibro-musculară

– stenoza valvulară (posibil)

– anevrism de sept ventricular, surplus de ţesut al valvei mitrale sau tricuspide (rar)

Defecte mai rar întâlnite (1–10%)

- DSA, canal arterial permeabil
- atrezie pulmonară
- ventricul drept cu dublă cale de ieşire
- anormalităţi ale valvei mitrale – de obicei fără stenoză sau regurgitare semnifiativă
- stenoză supravalvulară în atriul stâng
- stenoză subaortică

S-au mai descris alte anomalii cardiace care însoțesc boala. Apare mai frecvent la sexul masculin.

5. DIAGNOSTIC

5.1. Clinic

Simptome, semne esențiale, dominante

Apar de regulă precoce dacă șuntul este stânga-dreapta și atunci constau în dispnee, semne de insuficiență cardiacă **[7]**. Dacă șuntul este dreapta-stânga, apare cianoza, iar fluxul pulmonar se reduce. Alteori defectul septal ventricular lipsește și apar doar tulburări de conducere atrio-ventriculare.

Semnele clinice sunt de o mare varietate, de la un ritm rar, fără alte asocieri, la un suflu sistolic amplu, la vârf cu iradiere axilară ce denotă o insuficiență tricuspidiană masivă. Mai pot apărea suflu sistolic de defect septal ventricular în spiță de roată, un zgomot doi accentuat în spațiul doi intercostal stâng, semn de hipertensiune pulmonară. Mai apar degete hipocratice și întârzieri ale creșterii. Semnele clinice nu sunt de regulă suficiente pentru a indica diagnosticul.

5.2. Paraclinic

Radiografia toracică [7]

În proiecție frontală, oferă date despre poziția cordului (situs solitus sau inversus) și despre poziția organelor abdominale. Când apar anomalii de poziție a viscerelor abdominale este vorba fie de izomerism atrial, fie de transpoziție corectată de vase mari.

De regulă nu se pot evidenția conectările atrio-ventriculare anormale pe radiografia simplă, dar se poate constata dilatarea biventriculară dată de insuficiența cardiacă sau de șunturile intracardiace.

La fel, pe radiografia toracică simplă nu se poate evidenția discordanța ventriculo-arterială, dar se pot aprecia relațiile dintre trunchiul pulmonar situat posterior și la dreapta, cu aorta ascendentă situată anterior și la stânga. Astfel arcul mijlociu și superior stâng sunt date de aorta ascendentă care pe imaginea de profil apare în mediastinul anterior. În dextro-cardie, aorta ascendentă depășește marginea stânga a coloanei vertebrale. Amprenta esofagiană lăsată de aortă este ștearsă, iar hilurile pulmonare sunt situate mai medial. Trunchiul pulmonar este situat posterior și la dreapta coloanei și vine în raport cu esofagul, lăsând o impresie pe acesta. Proeminența dată de trunchiul pulmonar pe stânga lipsește în transpoziția corectată de vase mari. Chiar și în circulația pulmonară încărcată, când trunchiul pulmonar este dilatat, acesta nu este vizibil, fiind situat mai median și acoperit de stern. Ramurile pulmonare sunt deplasate spre partea dreaptă și se pot aprecia cu greutate pe radiografia frontală.

Electrocardiograma

Diferă în funcție de situsul cardiac (solitus sau inversus), de starea hemodinamică și de starea țesutului de conducere al inimii.

Astfel, în caz de situs solitus cu ritm sinusal fără modificări majore hemodinamice, electrocardiograma este apropiată de normal. In situs inversus apar unde P negative în aVL și D1 și unde P pozitive în derivația aVF.

Activarea ventriculară în situația normală începe dinspre stânga spre dreapta septului interventricular, astfel că avem unde Q în derivațiile precordiale stângi, ele lipsind în precordialele drepte. În transpoziția corectată de mari vase, activarea septului ventricular se face de la dreapta la stânga, ceea ce duce la inversarea apariției undelor Q evidente în derivațiile precordiale drepte și absente în precordialele stângi. Aceasta și apariția deviației axiale stângi sunt semne caracteristice electrocardiografice pentru transpoziția corectată de vase mari.

Undele Q mai pot apărea în derivațiile drepte, urmare a hipertrofiei ventriculare drepte. Statusul hemodinamic influențează aspectul electrocardiografic. În hipertrofia marcată a ventriculului stâng situat în dreapta, poate apărea deviație axială dreaptă cu unde S adânci în precordialele stângi.

Ecocardiografia

În cazul cu situs solitus, ecografia trebuie să evidențieze valva mitrală situată în dreapta și valva tricuspidă situată la stânga. Ecografia arată vărsarea venelor, sistemice în atriul drept și a venelor pulmonare în atriul stâng. Dacă apare vărsare anormală a venelor poate fi vorba de izomerism atrial. Trebuie identificată apoi discordanța atrio-ventriculară pe baza morfologiei ventriculare, a valvei atrio-ventriculare și a prezenței infundibulului ventriculului drept. În incidența patru camere se poate evidenția valva tricuspidă situată la stânga continuându-se cu ventriculul drept și fiind în discontinuitate cu valva aortică datorită infundibulului pulmonar. Valva mitrală situată în dreapta se continuă cu un ventricul morfologic stâng, care se continuă cu artera pulmonară, între sinusul posterior al valvei pulmonare şi valva atrio-ventriculară dreaptă fiind continuitate (lipsa infundibulului).

Când avem situs inversus, avem imaginea în oglindă a anatomiei descrise mai sus.

Imagistica diagnostică se poate aprofunda prin ecografia transesofagiană şi secţiunile transgastrice.

Cateterismul cardiac şi angiografia

Cateterismul venos indică prezenţa sau absenţa conexiunilor venoase aberante. De asemenea, se poate demonstra poziţia posterioară a trunchiului pulmonar în raport cu aorta.

Angiografia ventriculară demonstrează discordanţa atrio-ventriculară. Ventriculul morfologic stâng este situat în dreapta şi are o poziţie anterioară şi inferioară, în timp ce ventriculul morfologic drept este situat în stânga şi are o poziţie superioară. Angiografia elucidează raporturile dintre ventricule şi arterele mari, evidenţiind discordanţa ventriculo-arterială.

Aorta provine din ventriculul morfologic drept situat la stânga şi are originea la marginea stângă a inimii. Orificiul aortic este situat mai sus decât cel pulmonar care este situat postero-medial şi este în continuitate fibroasă cu valva mitrală (element diagnostic important).

Diagnostic diferenţial

1. Aorta situată la stânga, cu concordanţă atrio-ventriculară şi ventriculo-arterială **[7]**, apare rar şi se asociază frecvent cu izomerism atrial, defect septal ventricular, şi stenoză infundibulară pulmonară. Aproape în toate cazurile s-au identificat un infundibul dublu, element distinctiv de diagnostic diferenţial, ca şi lipsa discordanţei ventriculo-arteriale şi atrio-ventriculare.
2. Aorta la stânga din transpoziţia completă de mari vase se diferenţiază uşor de transpoziţia corectată de mari vase, prin metoda ecocardiografică şi prin cateterismul cardiac. Element distinctiv este lipsa discordanţei atrio-ventriculare cu fiziologia circulaţiei distinctă.
3. Aorta la stânga şi anterior din dubla cale de ieşire din ventriculul drept este o entitate în care există un dublu infundibul, care poate fi corect diagnosticat la ecocardiografie.
4. Dubla cale de ieşire din ventriculul stâng coexistă de regulă cu aorta la dreapta, dar în rare cazuri aorta este la stânga putând mima transpoziţia corectată de vase mari.
5. Izomerismul atrial drept sau stâng se poate însoţi de discordanţă atrio-ventriculară şi ventriculo-arterială, iar diagnosticul diferenţial se face pe baza demonstrării izomerismului prin studiul componentei bronşice. Se asociază, în izomerismul atrial, şi anomalii ale venelor sistemice.

6. ISTORIA NATURALĂ

Este dificil de apreciat, fiind foarte variabilă. Dacă din punct de vedere fiziologic sângele sistemic ajunge în pulmonară, iar cel venos sistemic în aortă, ventriculul drept este inclus în circulaţia sistemică, fiind pus să lucreze contra unor rezistenţe periferice de tip sistemic. S-au efectuat numeroase studii care au încercat să cuantifice dacă ventriculul drept lăsat în circulaţia sistemică a reuşit să funcţioneze pe întreg parcursul vieţii, un răspuns clar neputând fi dat încă.

La aceasta se adaugă şi prezenţa numeroaselor asocieri morbide care necesită uneori corecţii în prima decadă a vieţii.

Astfel, prezenţa la naştere a unei stenoze pulmonare severe sau a unei insuficienţe severe a valvei atrio-ventriculare stângi necesită sancţiune chirurgicală precoce **[8]**.

Alteori simptomatologia este redusă, iar boala trece neobservată în prima decadă a vieţii.

În cazurile cu flux pulmonar redus, cianoza apare precoce şi este necesară efectuarea unui şunt sistemico-pulmonar. Cazurile cu defect septal mare şi flux pulmonar crescut duc la insuficienţă cardiacă şi necesită şi ele atenţie din prima decadă a vieţii.

Insuficienţa valvei atrio-ventriculare sistemice se agravează în timp, ducând la deces în decada a 3-a şi a 4-a de viaţă.

Blocul atrio-ventricular complet apare la un număr de pacienţi precoce în timpul vieţii, crescând ca incidenţă pe parcursul înaintării în vârstă.

Alte tulburări de conducere apar în 20–30% dintre cazuri, dar sunt pacienţi care nu prezintă deloc anomalii de conducere.

Pe o statistică de la Universitatea Columbia, după 40 de ani, unicul factor independent de prognostic de deces a fost insuficiența tricuspidiană, care atunci când a fost absentă, rata supraviețuirii a fost de 93%, iar în prezența acesteia, rata de supraviețuire a scăzut la 43% [9].

Disfuncția de ventricul drept este un factor de prognostic important şi poate apărea atât la pacientul operat, cât şi la neoperați. S-au citat şi supraviețuiri îndelungate în transpoziția corectată de mari vase chiar şi la pacienți neoperați.

7. TRATAMENT

7.1. Mijloace de tratament

7.1.1. Tratamentul medical

Prostaglandina E **[8]** este indicată pentru menținerea permeabilității canalului arterial în situațiile de flux pulmonar redus.

De asemenea se adresează insuficienței cardiace congestive uni- sau biventriculare până în momentul intervenției chirurgicale.

7.2. Tratamentul chirurgical

Poate fi adresat doar anomaliilor asociate, cum sunt defectul septal ventricular, stenoza în tractul de ieşire, insuficiența tricuspidiană etc.

O altă abordare se referă la corecția anatomică prin introducerea ventriculului stâng în circulația sistemică şi a celui drept în circulația pulmonară, aşa-zisul „dublu switch" atrial prin operația Senning sau operația Mustard, la care se adaugă switch-ul arterial clasic.

7.2.1. Indicațiile tratamentului chirurgical

Algoritmul de diagnostic şi tratament chirurgical al transpoziției corectate de mari vase îl prezentăm mai jos (după Di Donato).

Indicațiile corecției anatomice

Depind foarte mult de simptomatologia pacientului şi de leziunile asociate.

La pacienții fără acuze cu defect septal ventricular şi obstrucție în calea de ieşire a ventriculului stâng **[2]**, operația poate fi efectuată în jurul vârstei de 6–12 luni de viață. Aceasta pentru ca spațiul retrosternal să se dezvolte, permițând poziționarea unui conduct valvulat.

Dacă sugarul prezintă desaturare intensă, se impune efectuarea unui şunt sistemico-pulmonar.

În cazul în care defectul septal ventricular este unica leziune asociată, corecția anatomică nu se impune imediat după naştere. Banding-ul de arteră pulmonară este suficient pentru a proteja circulația pulmonară, urmat de corecția anatomică prin dublu switch între 6 luni şi un an de viață.

Pacienții cu insuficiență tricuspidiană asociată cu simptomatologie şi disfuncție ventriculară dreaptă sunt candidații ideali ai corecției anatomice.

Corecția anatomică corectează disfuncția de ventricul drept, chiar dacă sunt citate agravări ale insuficienței tricuspidiene şi după corecția anatomică.

Contraindicații ale corecției anatomice sunt date de hipoplazia de ventricul drept sau stâng.

Când ventriculul drept este mic, se poate efectua un şunt Glenn bidirecțional, cu o mică fenestrare care permite existența unui mic şunt dreapta-stânga atrial.

Prezența unui defect septal ventricular mic, restrictiv împiedică efectuarea tunelului intraventricular şi necesită lărgirea defectului care uneori poate periclita țesutul de conducere, alteori poate duce la lezarea unor perforante care să compromită operația.

În acest caz, cel mai bine este ca pacienții să fie corectați prin metoda clasică.

O altă contraindicație **[2]** a procedeului anatomic poate fi dată de dispoziția arterelor coronare, cum ar fi bifurcația precoce sau o arteră coronară dreaptă cu origine laterală care face dificilă mobilizarea acesteia.

Prezența unui conus subaortic dezvoltat poate împiedica efectuarea tunelului intraventricular sau impune rezecția cu riscul de a produce un bloc atrioventricular complet. În aceste cazuri se poate produce o stenoză subaortică dată de peticul intraventricular care este foarte lung.

Poziția aortei care este rotată de regulă spre stânga poate încurca poziționarea conductului care dacă este situat la dreapta aortei, poate fi comprimat între aortă şi stern sau, mai grav, să comprime artera coronară dreaptă. De aceea conductul va fi poziționat întotdeauna la stânga aortei.

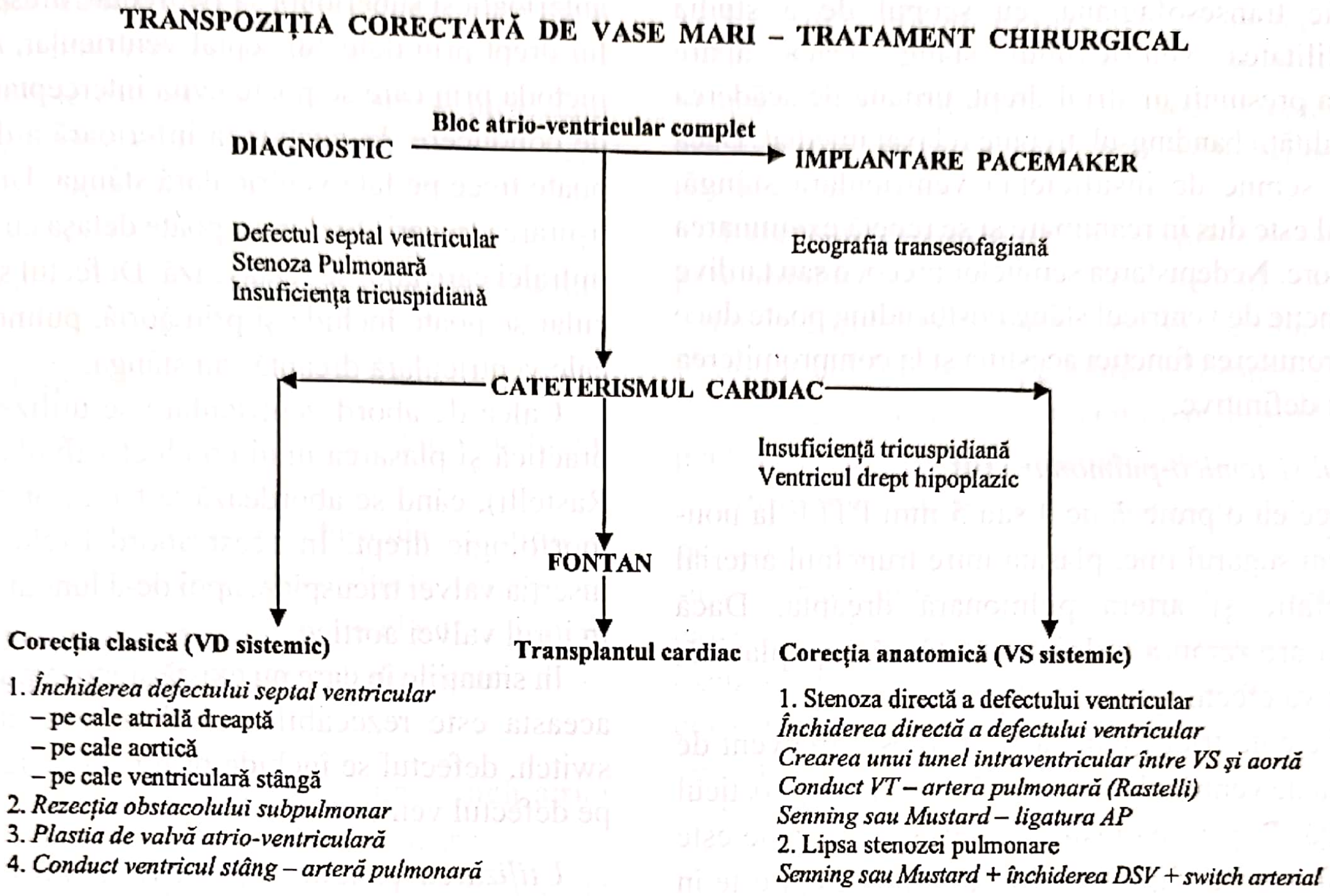
TRANSPOZIȚIA CORECTATĂ DE VASE MARI – TRATAMENT CHIRURGICAL
DIAGNOSTIC
Bloc atrio-ventricular complet
IMPLANTARE PACEMAKER
Defectul septal ventricular
Stenoza Pulmonară
Insuficiența tricuspidiană
Ecografia transesofagiană
CATETERISMUL CARDIAC
Insuficiență tricuspidiană
Ventricul drept hipoplazic
FONTAN
Corecția clasică (VD sistemic)
1. Închiderea defectului septal ventricular
– pe cale atrială dreaptă
– pe cale aortică
– pe cale ventriculară stângă
2. Rezecția obstacolului subpulmonar
3. Plastia de valvă atrio-ventriculară
4. Conduct ventricul stâng – arteră pulmonară
Transplantul cardiac
Corecția anatomică (VS sistemic)
1. Stenoza directă a defectului ventricular
Închiderea directă a defectului ventricular
Crearea unui tunel intraventricular între VS și aortă
Conduct VT – artera pulmonară (Rastelli)
Senning sau Mustard – ligatura AP
2. Lipsa stenozei pulmonare
Senning sau Mustard + închiderea DSV + switch arterial

Fig. 50.2. Algoritm terapeutic în transpoziția corectată de vase mari (după di Donato și colab.).

Procedeele paliative

Șuntul sistemico-pulmonar **[8]** se indică în următoarele situații:

– obstrucție severă a căii de ieșire sau atrezia pulmonară;

– transpoziția corectată de vase mari la care nu se poate face corecția biventriculară din cauză de stradlling de cordaje, defecte septale ventriculare multiple etc.) și la care se urmărește corecția de tip Fontan.

Banding-ul de arteră pulmonară **[8]** are următoarele indicații:

– hipertensiunea pulmonară datorată debitului crescut printr-un DSV mare;

– insuficiența de ventricul drept postcorecție chirurgicală (procedeul clasic) când urmărim conversia la dublu switch.

Scopul este protejarea circulației pulmonare de un flux sanguin crescut.

Procedee definitive

Corecția definitivă poate fi *biventriculară* (septare cu păstrarea ambelor ventricule) sau *univentriculară* (cord de tip Fontan).

Pentru *corecția biventriculară* există două procedee: **clasic** (în care ventriculul drept este situat în circulația sistemică) și **anatomic** (în care ventriculul drept este conectat la artera pulmonară și cel stâng la aortă).

În favoarea **procedeului clasic** sunt lipsa insuficiențelor valvelor atrio-ventriculare, ventriculele de mărime și volume apropiate de normal și funcția perfectă a ventriculului drept.

Vom efectua **procedeul anatomic** atunci când funcția ventriculului drept este alterată, în caz de insuficiență tricuspidiană, presiune în ventriculul stâng crescută etc.

Corecția *univentriculară* de tip Fontan se practică la pacienții la care nu se poate efectua septarea ventriculelor, datorită faptului că aceștia sunt nebalansați (un ventricul este hipoplazic sau insuficient) sau din cauză de stradlling de cordaje care împiedică închiderea defectului septal ventricular etc.

7.2.2. Metode de tratament

Banding-ul de arteră pulmonară **[10]** se efectuează prin sternotomie mediană și este atent monitorizat prin ecografie transesofagiană, cu scopul de a studia contractilitatea ventriculului stâng. Dacă apare creşterea presiunii în atriul drept, urmată de scăderea contractilităţii banding-ul, trebuie relaxat imediat. Dacă nu apar semne de insuficienţa ventriculară stângă, pacientul este dus în reanimare şi se repetă examinarea la 24 de ore. Nedepistarea semnelor precoce sau tardive de disfuncţie de ventricul stâng postbanding poate duce la compromiterea funcţiei acestuia şi la compromiterea corecţiei definitive.

Şuntul sistemico-pulmonar **[10]**

Se face cu o proteză de 4 sau 5 mm PTFE la nou-născut sau sugarul mic, plasată între trunchiul arterial brahiocefalic şi artera pulmonară dreaptă. Dacă pacientul are ramura pulmonară stângă hipoplazică, şuntul se va efectua pe această parte.

Insuficienţa tricuspidiană se însoţeşte frecvent de disfuncţia de ventricul drept care întunecă prognosticul la distanţă. Repararea insuficienţei tricuspidiene este dificilă şi datorită faptului că ventriculul drept este în circulaţia sistemică. Ca atare la copiii cu insuficienţă tricuspidiană severă se recomandă înlocuirea valvei tricuspide cu o proteză de regulă metalică, ca indicaţie de elecţie, urmată de dublu switch.

Obstrucţia în calea de ieşire a ventriculului stâng **[10]**, dacă este în zona anterioară musculară a infundibulului pulmonar, nu se poate îndepărta fără a afecta ţesutul de conducere care are un traiect mai anterior decat normalul. În caz de bloc av complet preexistent se poate rezeca zona respectivă în întregime. Alteori obstrucţia este dată de un anevrism de sept membranos care de asemenea poate fi îndepărtat.

Închiderea defectului septal ventricular

Abordul cel mai frecvent al defectului septal ventricular este prin atriul drept care comunică cu ventriculul stâng prin intermediul valvei mitrale.

Defectul septal ventricular poate fi situat oriunde în septul interventricular, dar apare cel mai frecvent în porţiunea perimembranoasă. Trebuie să avem întotdeauna în vedere că ţesutul de conducere în transpoziţia corectată de vase mari are o poziţie anterioară în raport cu defectul. În aceste circumstanţe, cel mai simplu este să închidem defectul cu fire separate care în porţiunea anterioară şi superioară să fie trecute dinspre ventriculul drept prin defectul septal ventricular. Aceasta este metoda prin care se poate evita interceptarea ţesutului de conducere. În porţiunea inferioară a defectului se poate trece pe faţa ventriculară stângă. Uneori, pentru uşurarea trecerii firelor, se poate detaşa cuspa septală a mitralei care apoi se reataşează. Defectul septal ventricular se poate închide şi prin aortă, pulmonară sau pe cale ventriculară dreaptă sau stângă.

Calea de abord ventriculară se utilizează când se practică şi plasarea unui conduct valvulat (procedeul Rastelli), când se abordează defectul prin ventriculul morfologic drept. În acest abord firele se trec prin inserţia valvei tricuspide, apoi de-a lungul defectului şi în jurul valvei aortice.

În situaţiile în care nu există stenoză pulmonară sau aceasta este rezecabilă, când se execută un dublu switch, defectul se închide printr-un petic dispus doar pe defectul ventricular.

Utilizarea conductului valvulat între ventriculul drept şi trunchiul pulmonar – operaţia Rastelli **[10]**

Se practică ventriculotomia dreaptă cât mai departe şi la stânga în situsul solitus şi cât mai departe (apical) şi la dreapta în cel inversus. De regulă, după ventriculotomie se poate efectua o lărgire prin excizia unei mase de ţesut ventricular, pentru a avea un mai bun inflow. Dacă există trabecule obstructive în acea zonă, ele vor fi excizate. Ca principiu, conductul va sta întotdeauna la stânga aortei în situsul solitus şi la dreapta aortei în cel inversus.

Anastomoza distală se practică cu prolene 5/0, iar cea proximală cu prolene 4/0 sau 5/0. Se vor evita tensionarea conductului sau excesul de lungime. De asemenea, diametrul conductului va fi ceva mai mare decât cel trunchiului pulmonar. Pentru a creşte spaţiul intrapericardic, se poate secţiona pericardul pană la inserţia acestuia pe ramul stâng pulmonar. Sutura conductului la pulmonară, cât şi la ventricul, se efectuează pe cord bătând cu asistarea bypass-ului cardio-pulmonar.

Procedeul de „dublu switch" realizează de fapt un switch al întoarcerii venoase şi unul arterial, de aici denumirea, care de fapt duce la corecţia anatomică, adică ventriculul stâng se va conecta la circulaţia sistemică, iar cel drept la cea pulmonară.

Conectarea ventriculului stâng la aortă se face printr-un petic intraventricular care realizează un tunel prin care sângele este orientat spre aortă, închizând totodată şi defectul septal ventricular. Ventriculul drept este conectat la trunchiul pulmonar printr-un conduct valvulat conform tehnicii descrise mai sus.

Pentru switch-ul atrial se folosesc tehnicile Senning şi Mustard.

Procedura se referă la cazurile de transpoziție corectată de vase mari, fără obstrucție pulmonară, cu sau fără defect ventricular.

În situațiile în care defectul ventricular este însoțit de stenoză subaortică, conectarea dintre ventriculul stâng şi aortă prin intermediul unui tunel intraventricular se face printr-o incizie în infundibulul ventriculului drept.

Operația Senning **[10]** relizează un switch atrial utilizând lambouri de perete atrial şi pericard.

Pentru aceasta se practică două incizii, una la nivelul atriului drept, care porneşte de la crista terminalis şi uneşte cele două joncțiuni cavo-atriale, superioară şi inferioară, iar a doua atrială stângă în fața venelor pulmonare drepte. Se mobilizează apoi septul prim printr-o incizie superioară, inferioară şi la stânga, rămânând agățat doar în partea dreaptă. Flap-ul de sept atrial este apoi conectat la peretele atrial stâng, la distanță de ostiile venelor pulmonare stângi. Linia de sutură va ocoli apoi ostiile pulmonare stângi, superior şi inferior, orientând vărsarea acestora către valva mitrală şi ventriculul stâng.

Buza posterioară a inciziei atriale drepte superioare se suturează la buza restantă a septului atrial, cu mare atenție în zonele în care se găsesc orificiile venelor cave superioară şi inferioară, pentru a evita îngustarea vărsării acestora. Astfel s-a reorientat vărsarea venelor cave către atriul care este conectat cu valva tricuspidă şi ventriculul drept. Procedura se continuă cu sutura buzei anterioare a inciziei atriale drepte superioare la incizia atrială stângă inferioară (aflată în legătură cu deschiderea celor două vene pulmonare drepte), pentru a completa orientarea fluxului venos pulmonar căre valva mitrală.

Procedeul Mustard **[4]** realizează switch-ul atrial utilizând un petic după principiul similar, ca în tehnica Senning. Pericardul autolog, este socotit materialul de elecție pentru aceasta, deşi se mai pot folosi pericardul bovin, Gore-Tex etc.

Există două concepte în ce priveşte utilizarea pericardului autolog, unul ca peticul să nu fie redundant, cusut la distanță de ostiile venelor cave, dar ferm, iar celălalt bazat pe tehnica Toronto care utilizează un petic mare, redundant doar în jurul cavelor, pentru a evita îngustarea ostiilor cave.

Atriotomia dreaptă se execută pe o incizie oblică. Se excizează apoi septul atrial secționând limbul superior până spre tavanul atriului şi posterior în spatele cavei superioare după care se prelungeşte inferior, excizând excesul de țesut. Mijlocul orificiului sinusului coronar se secționează pe 3–4 mm şi este lăsat să se verse în atriul stâng.

Se trece la sutura pericardului autolog cu prolene 5/0 prin peretele atrial stâng, pornind dintre cele două vene pulmonare stângi, buza superioară a suturii urmărind venele pulmonare, urcă şi ajunge la marginea posterioară a venei cave superioare, ajungând apoi lateral şi anterior de aceasta.

Sutura se continuă inferior, utilizând buza secționată a sinusului coronar şi înconjurând ostiul venei cave inferioare. Astfel ostiile venelor cave rămân încorporate în petic, în timp ce cele ale venelor pulmonare rămân în afara peticului care nu trebuie să fie redundant pentru a nu obstrua deschiderea acestora în atriu.

Corecția clasică

Acest tip de corecție lasă ventriculul drept în circulația sistemică, iar pe cel stâng în circulația pulmonară (**Fig. 50.3**).

Calea de abord este sternotomia mediană cu canularea aortei şi a celor două vene cave. Operația se efectuează în bypass cardio-pulmonar în normotermie sau hipotermie uşoară.

Se secționează atriul drept şi se identifică defectul septal ventricular transmitral care se închide cu fire separate cu petice.

Obstrucția în calea de ieşire a ventriculului stâng este dificil de rezolvat datorită faptului că fasciculul penetrează septul în zona de rezecție. Dacă rezecția țesutului obstructiv nu este suficientă, se poate recurge la un conduct extracardiac între ventriculul stâng și artera pulmonară. Se poate folosi un conduct biologic valvulat, sau o homogrefă pulmonară sau aortică.

Trebuie avut grijă la efectuarea inciziei ventriculare stângi de a nu leza mușchiul papilar al valvei mitrale, ca atare aceasta se face numai după studierea atentă a poziției acestuia. Incizia trebuie să fie cât mai laterală la nivel ventricular pentru a se evita plasarea conductului imediat sub stern, ceea ce poate duce la compresia acestuia.

Conductul va avea astfel un traiect retrosternal mai lung, deoarece de regulă pornește din poziție mai apicală decât uzual pentru motivul prezentat anterior.

Corecția anatomică

Readuce ventriculul stâng în circulația sistemică și pe cel drept în cea pulmonară, deci corectează ambele discordanțe, atrio-ventriculară și ventriculo-arterială, în mod anatomic.

Conceptul de dublu switch introdus de Ilbawi diferă ca tehnică chirurgicală în funcție de prezența sau absența obstacolului în calea de ieșire din ventriculului stâng.

a. Astfel, în prezența obstacolului în calea de ieșire a ventriculului stâng utilizăm dublul switch prin crearea unui tunel intraventricular între ventriculul stâng și aortă și un procedeu Mustard sau Senning intraatrial. La acesta se adaugă un conduct valvulat extracardiac între ventriculul drept și trunchiul pulmonar (**Fig. 50.4**).

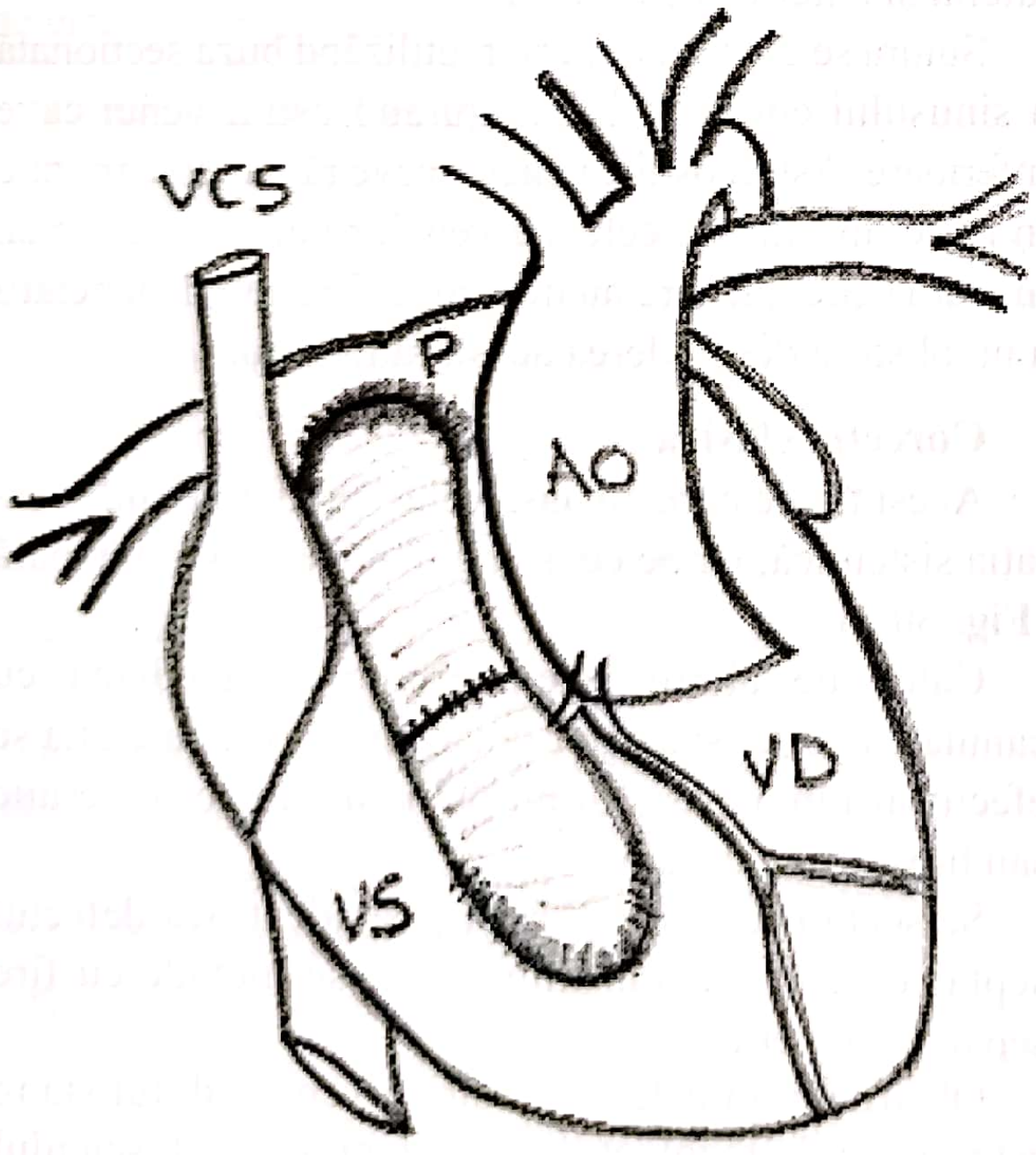

Fig. 50.3. Transpoziție corectată de vase mari – reparația clasică (funcțională).

b. În absența obstacolului în calea de ieșire a ventriculului stâng, practicăm switch-ul arterial clasic care readuce originea aortei din ventriculul stâng și a pulmonarei din ventriculul drept, la care se asociază un switch atrial de tip Mustard sau Senning.

În discordanța atrio-ventriculară cu dublă cale de ieșire din ventriculul drept sau stâng, coexistă un defect septal ventricular subpulmonar cu stenoză subpulmonară și cu prezența nodului atrio-ventricular anterior și posterior care sunt conectați printr-un inel de țesut conductor în jurul defectului. Ca atare, pentru închiderea defectului ventricular este mai prudent ca toate firele de sutură să fie trecute dinspre septul morfologic al ventriculului drept. Peticul intraventricular de închidere a defectului septal ventricular și de orientare a deschiderii ventriculului stâng în aortă este de regulă mai lung, pentru că aorta este situată la distanță mai mare față de defectul ventricular. Dubla cale de ieșire din ventriculul stâng poate coexista cu defectul ventricular, iar reparația constă în închiderea defectului prin ventriculul morfologic drept, conduct valvulat între ventriculul drept și trunchiul pulmonar. Procedeul se completează cu switch atrial tip Senning sau Mustard.

Inversia ventriculară izolată cu concordanță ventriculo-arterială apare foarte rar. Se asociază de regulă cu defect septal ventricular și corecția constă în efectuarea unui procedeu de switch atrial de tip Mustard sau Senning. Defectul septal ventricular este închis prin atriul drept sau prin atriul stâng, în caz că închiderea prin atriul drept este dificilă. De regulă, țesutul conductor este situat superior sau inferior, deci aceste zone pot fi lezate la închiderea defectului.

7.2.3. Risc operator, factori de risc, risc anestezic [11]

În factorii de risc **preoperator necardiaci** citām vârsta, suprafața corporeală, prematuritatea, rasa, sexul, greutatea.

Factorii de risc **preoperatori cardiaci** sunt regurgitarea aortică, defectul septal atrial, poziția cordului, insuficiența cardiacă, anatomia coronarelor, poziția vaselor mari, blocul cardiac, disfuncția de ventricul stâng, hipoplazia de ventricul stâng, presiunile VD/VS, insuficienţa mitrală, clasa NYHA, procedeele paliative anterioare, distorsiunea arterelor pulmonare, insuficienţa pulmonară, ventilaţia mecanică, hipoplazia de VD şi VS, situsul solitus, insuficienţa tricuspidiană, poziţionare ventriculelor, DSV, sindromul WPW.

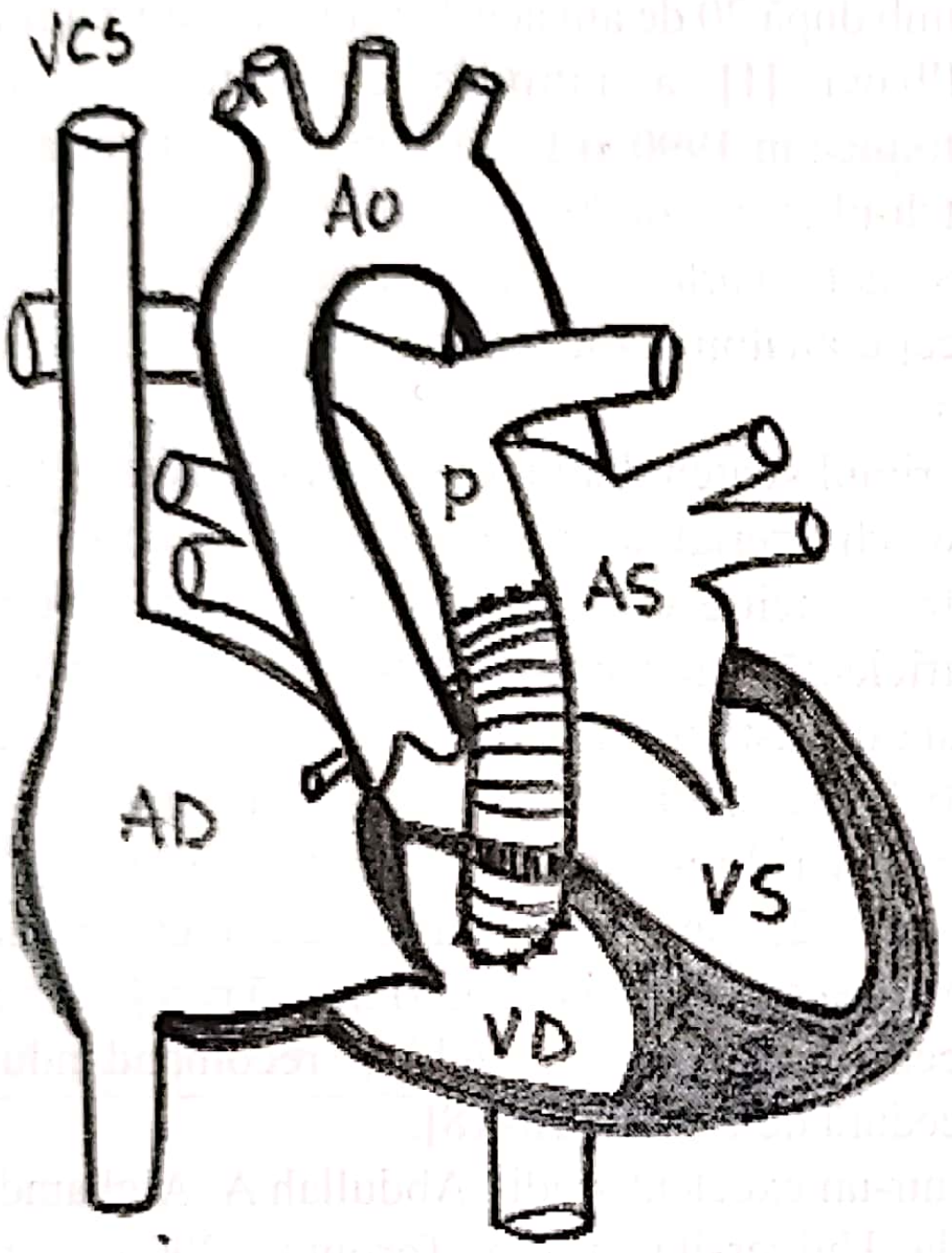

Fig. 50.4. Corecţie anatomică în transpoziţia corectată de vase mari cu DSV şi stenoză pulmonară.

Factorii de risc **intraoperatori** sunt: DSA lăsat deschis, durata opririi cardiace, durata bypass-ului cardio-pulmonar, debitul din BCP, gradul hipotermiei, durata clampării aortei, tipul de intervenţie, reconstrucţia arterelor pulmonare, plastia valvei tricuspide, reintrarea în bypass, tipul de plegie, utilizarea manevrei Lecompte, mortalitatea operatorie etc.

Factorii de risc **postoperatori** sunt: obstrucţia drenajului atrial, leak-ul dreanajului atrial, blocul complet av, chilotoracele, leziunile SNC, stenoza conductului, paralizia diafragmului, sângerarea excesivă, ischemia miocardică, obstrucţia căii Fontan, afectarea hepatică, durata ventilaţiei mecanice, durata spitalizării, infecţia, disfuncţia de ventricul stâng, debitul cardiac scăzut, atelectazia, revărsatul pleural prelungit, disfuncţia renală, reintervenţia, DSV-ul rezidual, disfuncţia de ventricul stâng şi drept, aritmiile, complicaţiile tromboembolice, insuficienţa tricuspidiană, mortalitatea precoce.

7.2.4. Rezultate. Mortalitate. Morbiditate imediată şi la distanţă

Corecţia clasică

Statistica de la Great Ormond Street Hospital for Sick Children **[10]** în perioada 1975–1990 indică o mortalitate spitalicească de 14% şi, la distanţă, de 4,5%.

Mortalitatea dată de Kirklin **[10]** de la Universitatea Alabama pe 75 de pacienţi operaţi în perioada 1967–1983 este de 9% precoce şi 15% tardivă. Când se asociază dubla cale de ieşire din venticulul drept mortalitatea creşte la 38% după Kirkllin. Tabry a prezentat 20 de pacienţi operaţi cu DORV şi transpoziţie corectată de ve mari a căror mortalitate a fost de 15%. Pe aceeaşi patologie Great Ormond Street Hospital for Sick Children a înregistrat o mortalitate de 24%.

Blocul atrio-ventricular complet apare mai frecvent în transpoziţia corectată de vase mari, astfel în statistica de la Great Ormond Street Hospital 5 pacienţi au prezentat bloc complet înainte de operaţie, iar după aceasta a apărut la 20% din pacienţi.

Analiza mortalităţii la distanţă indică drept cauze de deces asocierea dublei căi de ieşire din ventriculul drept, blocul atrio-ventricular complet la prezentare sau după intervenţia chirurgicală, vârsta mică sau mare la operaţie, hematocritul mare.

Mortalitatea actuală în reparaţia clasică cu ventriculul drept lăsat în circulaţia sistemică este de 5% sau mai mică **[4]**. Asocierea stenozei pulmonare şi a defectului septal ventricular ridică mortalitatea la peste 10% pană la 20%.

În insuficienţa tricuspidiană care necesită protezare, mortalitatea este de circa 20%. Supravieţuirea la distanţă este de la 88% la o lună şi coboară la 46% la 20 de ani, după Kirklin. Există date mai recente care indică o supravieţuire la distanţă de 90% la 10 ani.

Reparaţia anatomică (switch dublu)

În reparaţia anatomică care integrează ventriculul drept în circulaţia pulmonară şi pe cel stâng în cea sistemică, există mai puţine date referitoare la supravieţuirea la distanţă.

inv: 177317

Pe o statistică de 73 de switch-uri duble la Royal Children's Hospital Melbourne **[10]** şi la Cleveland Clinic pe o durată de 15 ani s-a raportat un singur deces la 60 de zile postoperator. S-au subliniat însă durata lungă a intervenţiei de dublu switch şi timpii medii de clampare de 104 minute, cu durata bypass-ului cardio-pulmonar de 200 de minute, ceva mai mici în cazul operaţiei Senning/Rastelli.

Postoperator autorii au semnalat disfuncţia respiratorie care a dus la perioade prelungite de ventilaţie mecanică şi alte complicaţii ca sepsisul, revărsate pleurale, sângerări gastro-intestinale etc. Au fost inregistrate 10 decese la distanţă.

Pe loturi mici de pacienţi, unii autori raportează rezultate foarte bune cu 0% mortalitate, în timp ce în asociere cu insuficienţa tricuspidiană mortalitatea creşte la 11%. Mortalitatea variază între 0 şi 14% după diverşi autori.

Cauzele de deces **[10]** sunt blocul complet, asistola, fibrilaţia ventriculară, agravarea disfuncţiei de ventricul drept, insuficienţa tricuspidiană sunt cele mai frecvente.

Complicaţiile postoperatorii **[10]** sunt date de blocul cardiac complet şi apariţia insuficienţei tricuspidiene (în aproximativ 40% dintre cazurile operate).

Rezultatele pe termen mediu sunt în general bune. Complicaţii la distanţă au fost aritmiile, apariţia blocului atrio-ventricular complet, stenoza subaortică după operaţia Senning/Rastelli, necesitatea înlocuirii conductului etc.

Toshiharu Shin'oka **[12]** a prezentat, pe 189 de pacienţi cu transpoziţie corectată de vase mari sau dublă cale de ieşire din ventriculul drept cu discordanţă ventriculară, o curbă de supravieţuire la distanţă de 62,4% la 30 de ani, 78,5% la 27 de ani, 74,5% la 15 ani, 80% la 16 ani şi 79,3% la 22 de ani. Autorul identifică drept factori ai mortalităţii durata bypass-ului cardio-pulmonar peste 240 de minute, prezenţa preoperatorie a unei insuficienţe tricuspidiene moderate sau severe, cardiomegalia, necesitatea lărgirii defectului septal ventricular etc.

Yeh **[13]** a publicat în 1999 cea mai lungă serie de pacienţi urmăriţi la distanţă; a prezentat 127 de pacienţi operaţi şi urmăriţi la peste 40 de ani postoperator la Hospital for Sick Children în Toronto. Supravieţuirea la 20 de ani a fost de 48%.

În 2005 Hraska **[14]** a analizat 123 de pacienţi cu transpoziţie corectată de vase mari, concluzionând că cea mai nefastă evoluţie a fost întâlnită la pacienţii la care a fost necesară înlocuirea valvei tricuspidiene fie ca procedură iniţială, fie ulterior.

Autorii au evidenţiat rezultatele iniţiale bune obţinute cu procedeul Fontan până la 20 de ani, în schimb după 20 de ani acestea sunt necorespunzătoare.

Ilbawi **[1]** a introdus conceptul de corecţie anatomică în 1990 şi Di Donato **[3]** în 1992 a descris switch-ul atrial combinat cu procedeul Rastelli.

Switch-ul arterial combinat cu reparaţia atrială ca o corecţie anatomică a fost prezentat de Imai în 1994 915).

Primul switch dublu, constând în operaţia Senning şi switch arterial, a fost efectuate la un copil de 2 ani cu transpoziţie corectată de vase mari asociată cu insuficienţă tricuspidiană în 1989, iar procedeul Mustard-Rastelli a fost efectuat pentru prima dată în 1990. La pacienţii fără insuficienţă tricuspidiană la data intervenţiei chirurgicale, rata supravieţuirii la 30 de ani a fost de 72% chiar şi în grupul de corecţie clasică.

Mai recent mai mulţi autori indică rezultate bune cu procedeul de switch dublu, recomandându-l ca procedură de elecţie **[16–18]**.

Într-un excelent studiu Abdullah A. Alghamdi **[19]** de la Universitatea din Toronto (2006) compară evoluţia imediată a pacienţilor cu transpoziţie corectată de vase mari supuşi corecţiei fiziologice, anatomice cu dublu switch şi anatomice cu corecţie tip Rastelli.

Autorul concluzionează că mortalitatea şi evoluţia postoperatorie a fost net mai bune în cazul corecţiei anatomice de tip Rastelli, probabil datorită unor avantaje de tehnică chirurgicală ale acestui procedeu. Astfel închiderea defectului septal ventricular prin ventriculotomia dreaptă oferă o accesibilitate mai rapidă la porţiunea dreaptă a septului ventricular şi asupra valvei tricuspide comparativ cu celelalte procedee, evitând sistemul de conducere şi corectând precoce leziunile valvei tricuspide. De aceea incidenţa blocului A-V complet în corecţia tip Rastelli este cea mai mică pe lotul prezentat de autor. De asemenea incidenţa insuficienţei tricuspidiene postoperatorii este mai redusă comparativ cu celelalte procedee. De asemenea patologia legată de arterele coronare este evitată prin evitarea switch-ului arterial, ştiut fiind faptul că stenozele coronariene sau obstrucţiile acestora sunt cauze importante de mortalitate după switch-ul arterial. Un alt criteriu care explică evoluţia mai favorabilă a cazurilor de reparaţie anatomică tip Rastelli se referă la aspectele de hemodinamică. Corecţia anatomică pune ventriculul stâng în circulaţia sistemică, ceea ce duce la creşterea presiunii în acesta şi la împingerea septului ventricular dinspre dreapta spre linia mediană. Aceasta duce la o mai bună hemodinamică şi a ventriculului drept, şi a valvei tricuspide.

Caseta 50.2

Rezultatele reparării biventriculare a transpoziţiei congenital corectate

	Rezultate
Vârsta operaţiei iniţiale	Medie – 8 ani; mai devreme dacă există DSV
Rata mortalităţii operatorii	6%
Mortalitatea tardivă	28 din 120 (23%); cauze: reintervenţie, moarte subită neexplicată, insuficienţă miocardică, aritmie, infecţie
Rata reintervenţiilor	• 35% la 10 ani • 80% din reintervenţii au fost efectuate pentru înlocuire de valvă tricuspidă sau stenoză de conduit
Bloc atrio-ventricular	• 12% înaintea operaţiei • 38% imediat după operaţie

8. EVOLUŢIA POSTOPERATORIE

Evoluţia pacienţilor operaţi cu transpoziţie corectată de vase mari este dependentă de mai mulţi factori, cum ar fi: vârsta, tipul de intervenţie chirurgicală practicat, rezultatul imediat postoperator, prezenţa sau absenţa unor leziuni reziduale chirurgicale, apariţia unor noi simptome etc.

Vârsta. Vârsta mică în cazul corecţiei definitive este un factor de prognostic nu foarte încurajator, deoarece presupune existenţa unei simptomatologii severe şi a unui ventricul stâng neantrenat. Ca atare, riscul legat de operaţie este mai mare.

Dacă intervenţia chirurgicală poate fi amânată până la 6–12 luni de viaţă, prognosticul la distanţă este mai bun.

Tipul intervenţiei chirurgicale. Efectuarea corecţiei anatomice pare a fi mai bună în ceea ce priveşte prognosticul la distanţă, deoarece ventriculul stâng se

Caseta 50.3

Comparaţie între mortalitatea operatorie şi supravieţuire pentru repararea convenţională versus reparare dublu-switch pentru transpoziţia congenital corectată

	Reparare convenţională (8 studii)	*Reparare dublu-switch (7 studii)*
Nr. total pacienţi	480	48 (switch arterial 10)
Mortalitate operatorie	61 (13%) (limite 4–27%)	4 (8%) (limite 0–11%)
Rata mortalităţii totale	32% (limite 4–80%)	7% (limite 0–30%)
Bloc atrio-ventricular perioperator care a necesitat implant de pacemaker	116 (24%)	7 (15%)
Rata supravieţuirii • 10 ani • 20 ani	70% (limite 54–83%) 48% (doar un studiu)	Nu este valabil Nu este valabil

Caseta 50.4

Urmărirea pe termen lung a transpoziţiei congenital corectate „izolate"

Autori	*Nr. pacienţi*	*Limite de vârstă (ani)*	*Bloc atrio-ventricular*	*Regurgitare tricuspidiană*	*Insuficienţă cardiacă congestivă*
Masden şi Franch	42	1–73	24%	Nevalabil	17% (toţi după 30 ani)
Presbitero şi colab.	18	16–61	39%	44%	22% (toţi după 40 ani)
Graham şi colab.	50	18–75	27%	40%	34%

adaptează mai bine presiunilor şi rezistenţelor sistemice. Totodată echilibrează presiunile şi tensiunea asupra septului interventricular, corectând parţial şi insuficienţa tricuspidiană. Dacă aceasta este mică sau lipseşte preoperator, acesta este un factor de prognostic bun pentru evoluţia ulterioară.

Dintre cele două procedee de bază în corecţia anatomică, şi anume dublul switch atrial (Senning/Mustard) plus switch-ul arterial comparat cu procedeul Rastelli/Senning, cel din urmă pare a avea un prognostic mai favorabil. Aceasta datorită faptului că nu necesită mobilizarea şi translocarea coronarelor, care asociază riscuri în plus, ca şi insuficienţa în noua arteră pulmonară după switch-ul arterial.

Referitor la corecţia clasică de tip fiziologic care lasă ventriculul drept în calea circulaţiei sistemice, mortalitatea precoce este mică, dar se asociază cu o morbiditate crescută la distanţă prin epuizarea ventriculului drept.

Cazurile cu unul dintre ventricule hipoplazic sunt rezervate corecţiei de tip Fontan, care are rezultate încurajatoare pe termen scurt şi chiar mediu, pe termen lung le are descurajatoare, mergând către insuficienţă cardiacă ireductibilă şi necesitând transplantare cardiacă.

Rezultatul postoperator poate fi foarte bun, cu leziuni reziduale minime, sau poate fi asociat cu *leziuni reziduale*, cum ar fi: prezenţa unei stenoze pulmonare reziduale, disfuncţia de ventricul drept sau stâng, insuficienţa tricuspidiană reziduală după plastie, insuficienţă pulmonară, stenoza precoce a conductului valvulat etc.

8.1. Dispensarizare

Pacienţii operaţi cu transpoziţie corectată de vase mari trebuie revăzuţi periodic de medicul cardiolog pediatru care, împreună cu cardio-chirurgul, va stabili conduita ulterioară atât ca tratament medical, cât şi ca posibil tratament chirurgical.

Ca atare pacienţii operaţi vor fi chemaţi la controale periodice la 3 luni sau, dacă pacienţii sunt asimptomatici, la 6 luni, când se vor efectua consulturile clinice şi examene paraclinice, dintre care cea mai importantă este ecografia.

Ecografia urmăreşte eventualele leziuni reziduale care apar inerent procedeelor operatorii extrem de dificile, apreciind în timp evoluţia acestora.

Astfel, la o corecţie de tip clasic se va căuta să se aprecieze corect starea ventriculului drept pus în circulaţia sistemică, pentru a detecta precoce semnele de disfuncţie a acestuia. De asemenea, se vor monitoriza insuficienţa tricuspidiană, gradul, evoluţia în timp.

Dacă pacientul are efectuat procedeul Rastelli, se va aprecia starea conductului şi a valvei acestuia deoarece odată cu creşterea va fi necesară schimbarea lui.

În caz de switch arterial se vor urmări odată cu creşterea apariţia eventualelor semne de ischemie coronariană, gradul insuficienţei pulmonare, eventuala apariţie a stenozei de aortă ascendentă etc.

În cazurile de procedeu Fontan se va urmări gradul de disfuncţie a ventriculului drept, se vor trata eventualele epanşamente pleurale etc.

8.2. Tratamentul medical

Va fi simptomatic şi va urmări tratamentul insuficienţei cardiace, al aritmiilor care apar mai ales în procedeele complexe cu multiple suturi la nivel atrial, ventricular, al blocului atrio-ventricular prin stimulare cu pacemaker sau medicamentos etc.

8.3. Complicaţiile postoperatorii sunt în funcţie de procedeul operator, astfel în corecţia clasică avem disfuncţia de ventricul drept (apărută în 27% din cazuri), insuficienţa tricuspidiană agravată după intervenţie (52%), blocul atrio-ventricular complet (apare în 15–30% dintre cazurile operate).

Mecanismul prin care insuficienţa tricuspidiană creşte după corecţia clasică ar fi legat de presiunea mare din ventriculul drept care împinge la stânga septul interventricular cu dilatarea inelului tricuspidian.

Complicaţiile postoperatorii după corecţia anatomică sunt reprezentate de aritmiile atriale la care se pot asocia mai rar insuficienţa tricuspidiană şi disfuncţia de ventricul drept. La acestea se adaugă complicaţiile legate de mobilizarea arterelor coronare ce pot duce la ischemii miocardice precoce sau tardive.

8.4. Recuperarea postoperatorie în caz de reuşită operatorie este relativ rapidă.

Rămâne de studiat evoluţia la distanţă care poate fi grevată de complicaţiile tardive descrise mai sus. Prognosticul vital al cazurilor la care s-a efectuat corecţia anatomică este favorabil. Cazurile cu ventriculele nebalansate la care s-a efectuat corecția de tip Fontan evoluează spre deteriorare la distanță și ajung la transplant cardiac.

Caseta 50.5

Complicațiile transpoziției congenital corectate

- Disfuncția ventriculară dreaptă sau insuficiența cardiacă congestivă – incidență crescută odată cu vârsta; factorii de risc includ: regurgitara tricuspidiană, leziuni asociate, chirurgia pe cord deschis; sunt posibile blocurile cardice, aritmiile
- Regurgitarea tricuspidiană – incidență crescută odată cu vârsta; ? cauză și/sau efect al disfuncției ventriculare drepte; incidență crescută după repararea DSV
- Bloc cardiac – incidență crescută odată cu vârsta necesitând implant de pacemaker; apare cu o rată de 2%/an în absența chirurgiei pe cord deschis
- Aritmiile – incidență crecută odată cu vârsta: atriale>ventriculare; ?efect al disfuncției ventriculare drepte
- Moartea subită – rar; asociată de obicei cu disfuncția ventriculară, tulburări hemodinamice și aritmii
- Stenoza conduitelor – apare invariabil în timp; aproximativ 10% necesită înlocuire la 10 ani
- Regurgitare mitrală, regurgitare aortică – rar
- Endocardita – de obicei asociat cu DSV, anomalii de valvă tricuspidă, șunt Blalock-Taussig

Caseta 50.6

Observații asupra pacienților cu transpoziție congenital corectată

- Saturație normală de oxigen (dacă nu există DSV și stenoză pulmonară nereparată sau atrezie pulmonară, sau DSV și boală vasculară pulmonară)
- Dextrocardie – rar
- Ascensionare ventriculară dreaptă parasternală – frecvent
- Componentă aortică a S_2 puternică, frecvent o singură componentă pulmonară slabă sau neaudibilă
- Suflu de regurgitare tricuspidiană – frecvent la apex sau marginea sternală stângă
- Dacă există conduit, un suflu sstolic de ejecție la marginea sternală stângă superioară; intensitate corelată bine cu severitatea; este posibilă stenoza pulmonară reziduală la pacienții fără conduit
- Suflu de regurgitare mitrală sau datorat DSV la marginea sternală stângă – puțin frecvent
- Suflu diastolic – datorită regurgitării pulmonare (conduit); regurgitarea aortică este posibilă la pacienții vârstnici
- Semne de insuficiență cardiacă congestivă – S_3 sau S_4, retenție hidrică, distensia venelor jugulare, hepatomegalie – mai des întâlnite odată cu înaintarea în vârstă, după chirurgia pe cord deschis și regurgitare tricuspidiană progresivă
- Observarea semnelor blocurilor cardiace – ritm cardiac scăzut, intensitate variabilă S_1

Caseta 50.7

Tratamentul tardiv al pacienților cu transpoziție congenital corectată

- Reducerea postsarcinii – terapia cu inhibitori de enzimă de conversie pentru tratarea sau prevenirea disfuncției ventriculare drepte
- Înlocuirea valvei tricuspide – trebuie considerată mai devreme decât mai târziu; înaintea supraîncărcării severe de volum a ventriculului drept și a deteriorării funcției acestuia
- Dublu switch (tip Mustard și Rastelli) – pentru pacienții cu funcție ventriculară stângă normală, funcție ventriculară dreaptă marcat scăzută, DSV și obstrucție de tract de ieșire ventricular
- Dublu switch (Mustard și arterial) – pentru pacienții cu funcție ventriculară stângă normală, funcție ventriculară dreaptă marcat scăzută, sept ventricular intact și fără obstrucție a tractului de ieșire ventricular; acești pacienți au presiune ventriculară stângă scăzută și nu sunt candidați pentru switch arterial; banding-ul de arteră pulmonară scade regurgitarea tricuspdiană dar nu prepară cu succes ventriculul stâng adult pentru dublu switch
- Refacerea conduitului – necesară la fiecare 10–15 ani pe măsură ce conduitul devine obstructiv
- Implantul de pacemaker sau înlocuirea lui – incidență crescută de bloc cardiac; pacing-ul atrial este preferat pentru păstrarea funcției de transport atriale, pentru că mulți pacienți au disfuncție ventriculară
- Ablația prin radiofrecvență – la pacienții cu tahicardie atrială sau ventriculară
- Intervențiile prin cateter – pentru dilatarea sau stentarea stenozelor de arteră pulmonară sau a stenozelor conduitelor
- Reabilitarea fizică – poate fi utilă la pacienții sedentari pentru a determina manifestarea simptomelor cardio-vasculare adevărate, gradul dizabilității, necesitatea chirurgiei
- Transplantul cardiac – opțiune finală pentru pacienții cu insuficiență cardiacă congestivă severă care nu răspunde la tratament medical și care nu sunt candidați buni pentru repararea prin dublu switch

Op TIM. PROPUNERI: NOMENCLATURĂ. DIAGNOSTIC. TRATAMENT – STS-EACTS

ION SOCOTEANU

1. Premise

Anomalia denumită transpoziția corectată a marilor vase descrie o malformație în care cei doi ventricule sunt conectați nepotrivit la atrii și în care arterele mari sunt inversate. Astfel, atriul drept (atriul venos sistemic) este conectat morfologic la ventriculul stâng (VS) și atriul drept (atriul venos pulmonar) este conectat morfologic la ventriculul drept (VD). Conectarea arterelor mari este, de asemenea, anormală, aorta având originea în VD și artera pulmonară (AP), în VS. Ca urmare a conectării anormale (discordante) la ambele niveluri, sângele venos sistemic ajunge în circulația pulmonară și sângele venos pulmonar trece în circulația sistemică (*discordare*, termenul latin pentru „a fi în dezacord"). Astfel, defectul poate fi privit ca fiind „corectat fiziologic".

Malformația poate apărea la pacienți cu situs solitus (poziționare segmentală: solitus/discordant/discordant) sau la cei cu situs inversus (poziționare segmentală: inversus/discordant/discordant). De altfel, nu apare la pacienți cu situs ambiguus (izomerism atrial), deoarece poziționarea camerelor atriale este inevitabil atât de dezorganizată în aceste cazuri, încât conectarea atrio-ventriculară (AV) poate fi decsrisă ca fiind nici discordantă, nici concordantă.

Termenul „transpoziție corectată" a fost introdus de Rokitansky, cel care a descris malformația pentru prima dată și a remarcat „corectarea fiziologică" **[1]**. În următorii 50 de ani au apărut un număr de descrieri anecdotice. În 1956, Cardell a revăzut 25 de cazuri (introducând unul de-al său) și în 1961, Lev și Rowlatt au descris modificările patologice pe o serie de specimene **[2, 3]**. Odată cu debutul corecției chirurgicale a transpoziției, termenul de transpoziție corectată a fost introdus de către Schiebler și colaboratorii în 1961 **[4]**. Intenția era de a face o diferență între condiția care apare spontan și transpoziția corectată chirurgical (de ex. cazuri cu conectare AV concordantă spontan, tranformată chirurgical în discordantă printr-o operație Senning sau Mustard). În timp ce termenul „transpoziție corectată" a câștigat popularitate, unii anatomiști cardiaci l-au respins, iar alții nu l-au agreat ca denumire **[3, 5, 6]**.

Utilizarea termenului „transpoziție" a fost controversată și s-au propus definiții variate ale termenului. Câțiva autori pionieri au utilizat termenul într-un sens foarte larg, pentru a face referire la orice anomalie localizată în relația dintre aortă și pulmonară **[1]**. Alte definiții folosite includ atât inversarea antero-posterioară a relației aorto-pulmonare, cât și prezența unui con muscular subaortic **[2, 7, 8]**. Van Praagh, în 1971, a propus definiția clară, actual preferată, „aorta cu originea în VD și artera pulmonară cu originea în VS" **[9]**.

Termenul „transpoziție" este sinonim atât cu „discordanța atrio-ventriculară" cât și cu „conexiunea vetriculo-arterială discordantă" **[10, 11]**.

Anomaliile valvei AV stângi

Este documentată asocierea frecventă a anomaliilor minore sau majore și deplasarea valvei AV stângi (tricuspidă), care se poate asemăna cu malformația Ebstein. Aproximativ 90% dintre cazurile studiate postmortem prezentau malformații ale valvei AV stângi **[12]**. Insuficiența valvei este mai puțin frecventă și afectează o treime dintre pacienți, cel puțin în perioadele precoce ale copilăriei **[4]**. Insuficiența tricuspidiană severă este probabil cel mai important factor de prognostic negativ la pacientii afectați **[13]**.

Termenii următori au fost folosiți pentru a descrie malformația (nu neapărat în ordinea preferinței):

Inversia ventriculară
Transpoziția L
Discordanța dublă
Levocardia mixtă/dextrocardia mixtă
Dextroversia
Discordanța atrio-ventriculară (cu transpoziție)
Transpoziția corectată fiziologic
Transpoziția corectată congenital *Discordant transposition*
Transpoziția inversată

2. Analiza: un sistem de denumire unificat pentru transpoziția corectată congenital a vaselor mari

Situsul atrial

Când ne ocupăm de conectarea atrio-ventriculară anormală, care este un aspect întâlnit la toți pacienții cu transpoziție corectată, este esențial să clarificăm poziționarea (situs). Cei mai mulți dintre experți utilizează „situs solitus" *(solitus,* termenul latin pentru „obișnuit"), „situs inversus", și „situs ambiguus", conform cu abordul segmental propus de Van Praagh și col. **[6, 14]**. Alții utilizează termenii „poziționare atrială normală", „poziționare atrială în oglindă", și „isomerism atrial" sau „izomerism al urechiușelor atriale" pentru a exprima același lucru **[11]**. În această discuție, termenii „solitus" și „inversus" (S & I) vor fi folosiți sinonim cu obișnuit și imagine în oglindă.

Inversia ventriculară

Termenul „inversie" a fost utilizat larg pentru a descrie inversarea stânga-dreapta (imagine în oglindă) a structurilor perechi **[4]**. Acest termen poate fi aplicat pentru plămâni, viscerele abdominale sau structurile cardiace (incluzând atriile, ventriculele sau arterele mari). Când este utilizat pentru a descrie inversia ventriculelor, aceasta implică în mod normal că ventriculul morfologic stâng este situat în dreapta și cel cu morfologie de ventricul drept este situat în stânga. De altfel, unii au modificat utilizarea termenului pentru a ocoli situația în care ventriculele sunt în raporturi normale, la pacienții cu situs inversus (inversie atrială) **[15]**. În această întrebuințare, acest termen „inversie ventriculară" este sinonim cu termenul mult mai larg înțeles de „discordanță atrio-ventriculară" **[10, 11, 14]**.

---

* Adaptat după James L. Wilkinson, Andrew d. Cochrane, Tom R. *Nomenclature and Database Project* „Ann Thorac Surg" 2000;69:S236

Cei mai mulți experți vor avea dificultăți atunci când acceptă utilizarea unui termen bine statuat, a cărui semnificație este bine înțeleasă și doresc să descrie situații complexe care includ o serie de trăsături adiționale sau variabile. Pentru acest motiv, termenul de „inversie ventriculară" este probabil nepotrivit pentru a descrie transpoziția corectată.

Transpoziția L (L-TGA)

Acest termen a fost introdus de către Van Praagh în 1960 [6]. Descrie transpoziția cu aorta situată în stânga (de obicei anterioară). În cele mai multe cazuri, această malformație coexistă cu conectarea AV discordantă, ventriculul stâng morfologic fiind situat în dreapta, iar ventriculul morfologic drept în stânga. Van Praagh a denumit această aranjare a venticulilor ca o „ansă L", referindu-se la formarea ansei bulbo-ventriculare la embrion, care se rotește în direcție opusă (la stânga) față de ceea ce se întâmplă în mod normal („ansă D") [6]. Conform lui Van Praagh, asocierea transpoziției L cu ansa L este atât de apropiată, încât prezența transpoziției L, pentru scopuri practice, este un indicator al transpoziției corectate. Din momentul introducerii termenului, mulți anatomiști și clinicieni au încercat utilizarea termenilor ca și când ar fi sinonimi. Oricum, este recunoscut faptul că anumiți pacienți cu transpoziție corectată, chiar în prezența unei anse L, au aorta situată anterior și la dreapta arterei pulmonare. Aceasta încalcă regula ansei, după cum s-a observat la pacienții cu transpoziție și conectare AV concordantă [16]. Adițional, pacienții cu situs inversus și transpoziție corectată, prezintă ansă D și transpoziție D, implicând faptul că aorta este situată la dreapta și ventriculele sunt în raporturi normale (inversul poziționării așteptate sau al tipului de ansă la un pacient cu situs inversus). Din aceste motive, mulți experți au dificultăți generate de folosirea termenului „transpoziție L" ca substitute pentru „transpoziția corectată".

Discordanța dublă

Acest termen nu este utilizat frecvent, deși este caracterizat ca fiind scurt și clar. După cei mai mulți cercetători, transpoziția corectată cuprinde combinarea dintre discordanța AV și discordanța ventriculo-arterială (sau o conectare AV discordantă combinată cu o conectare ventriculo-arterială discordantă). Termenul „discordanță dublă" caracterizează clar defectele combinate care definesc această malformație. Din păcate, acest termen nu este des folosit în prezent.

Levocardia mixtă (dextrocardia mixtă)

Acest termen, introdus de Lev, include alte malformații și nu este în uzul curent [17]. Se referă la situația în care axul bază–apex al inimii este îndreptat spre stânga, dar atriile și ventriculele nu corespund (discordanță AV) [3]. Conform lui Lev și Rowlatt), denumirea corectă pentru aceste situații, care sunt cuprinse în categoria transpozițiilor corectate, este de levocardie mixtă cu transpoziție inversată completă [3]. Termenul înrudit „dextrocardie mixtă" [17] este potrivit pacienților cu discordanță atrio-ventriculară și dextrocardie. Oricum, acești termeni nu sunt în general folosiți sau înțeleși și nu sunt de folos.

Dextroversia (**Fig. 50.1. Op TIM**)

Acest termen este folosit puțin ca substitut pentru transpoziția corectată. Se referă la inima pacienților cu situs solitus și dislocarea spre dreapta sau rotația ventriculelor, cu sau fără inversia ventriculelor sau transpoziția [18–20]. Deoarece mulți pacienți au inima localizată pe stânga și termenul nu cuprinde inimile cu situs inversus atrial, acesta nu este util pentru descrierea acestei malformații.

Levocardia/Dextrocardia
Discordanța AV (SL*)

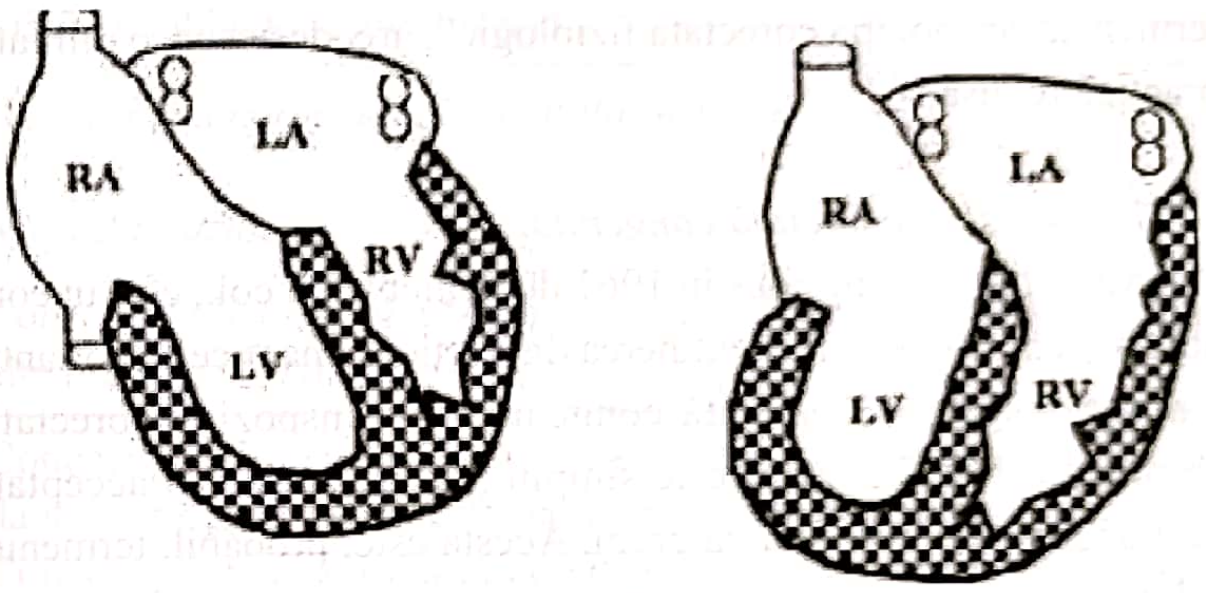

Apexul la stânga
A. Levocardia

Apexul la dreapta
B. Dextrocardia/ Dextroversia

Fig. 50.1. Op TIM. Levocardia/dextrocardia: **(A)** Variantă a TGA (*Transposition of Great Arteries* = transpoziția vaselor mari) corectate cu apexul la stânga; **(B)** Varianta cu apexul la dreapta (dextrocardia/ dextroversia).

Discordanța AV (cu transpoziție)

Acest termen a fost utilizat ca alternativă la „transpoziția corectată", atât împreună, cât și fără termenul descriptiv „cu transpoziție". Când este utilizat izolat, termenul este cu siguranță imprecis și, la fel ca și termenul „inversia ventriculară" (vezi mai sus), poate fi o cauză de confuzie și imprecizie. Dacă este completat de fraze cum ar fi „cu discordanță ventriculo-arterială" sau „cu transpoziție", intră în aceeași categorie cu „discordanța dublă" (vezi mai sus) și poate deveni un termen clar și explicit.

Transpoziția corectată fiziologic

Conform cu ceea ce s-a precizat în introducere, acest termen reflectă faptul că în transpoziția corectată, dacă lipsesc alte defecte majore, sângele venos pulmonar trece în circulația sistemică și sângele venos sistemic, în circulația pulmonară. Legat de conceptele și denumirile anterioare pentru transpoziție (de ex., inversarea antero-posterioară a relației dintre arterele aortă și pulmonară), termenul „transpoziție corectată" a fost utilizat adesea pentru a descrie situația rară în care aorta pornește din VS într-o poziție anterioară, iar artera pulmonară, plecată din VD, este situată posterior. În asemenea situații, conectarea AV poate fi discordantă, dar conectarea ventriculo-arterială este concordantă și fiziologia este, de aceea, similară cu cea din transpoziție. Această combinație nu este corectată fiziologic și de aceea a fost descrisă prin termenul de „corectată anatomic" (pentru a o distinge de cea corectată fiziologic). Oricum, în situații excepționale, conectarea AV poate fi, de asemenea, concordantă, astfel încât malformația este corectată atât anatomic, cât şi fiziologic. Din fericire, denumirea actual agreată a transpoziției, care este sinonimă cu discordanța atrio-ventriculară, soluționează această dilemă, astfel încât variantele corectate anatomic nu mai sunt considerate ca exemple ale transpoziției (fiind actual considerate ca „malpoziții") **[9]**.

În practică, datorită asocierii frecvente a altor defecte (cum sunt obstrucția tractului de ieşire a VS [LVOTO] sau atrezia pulmonară cu defect septal ventricular [VSD]), transpoziția corectată este foarte adesea departe de a fi de fapt corectată fiziologic. Acest termen, „transpoziția corectată fiziologic", are, de aceea, o utilitate practică redusă.

Transpoziția corectată congenital

Acest termen, introdus în 1961 de Schiebler şi col., este uneori utilizat pentru a ajuta la menținerea distincției semantice importante dintre transpoziția corectată congenital şi transpoziția corectată chirurgical **[4]**. Termenul este simplu şi clar şi poate fi acceptat, deşi uneori este perceput ca greoi. Acesta este, probabil, termenul cel mai acceptat în uzul curent pentru această malformație.

Transpoziția discordantă

Acest termen este preferat de unii pentru că este cel mai scurt termen pentru această malformație. În practică, nu este mai scurt decât termenul mai larg folosit de şi poate fi criticat ca fiind tautologic, deoarece termenul „discordant" (la nivel arterial) defineşte termenul de transpoziție. Pe de altă parte, folosind logica booleană, transpoziția discordantă a vaselor mari poate indica doar discordanța combinată, AV şi VA, şi, în acest sens, este un termen precis şi chiar util. Termenul a fost folosit frecvent în articolele din revistele chirurgicale şi tratate şi este preferat de chirurgii de la Royal Children's Hospital, printre alții. Probabil, o extindere a acestui termen, cum ar fi „discordanța atrio-ventriculară cu transpoziție", este mult mai precisă şi acceptabilă (vezi mai sus).

Transpoziția inversată

Acest termen are un înțeles similar cu cel al lui Van Praagh's de „transpoziție L" **[3, 5]**. Nu a fost utilizat prea mult şi este mai bine să fie evitat.

Relațiile spațiale dintre ventricule **(Fig. 50.2. Op TIM)**

De obicei, cele două orificii AV sunt aliniate mai mult sau mai puțin în paralel, amândouă având aproximativ acelaşi nivel (în torace). În aceste circumstanțe, ventriculele sunt orientate într-o manieră anticipată, fiind situate unul la dreapta celuilalt, deşi uneori, unul dintre ventricule este mai în față sau mai sus. Orificiile ventriculare sunt de obicei paralele, de asemenea, cu aorta de aceeaşi parte ca şi VD.

Conectarea atrio-ventriculară criss-cross

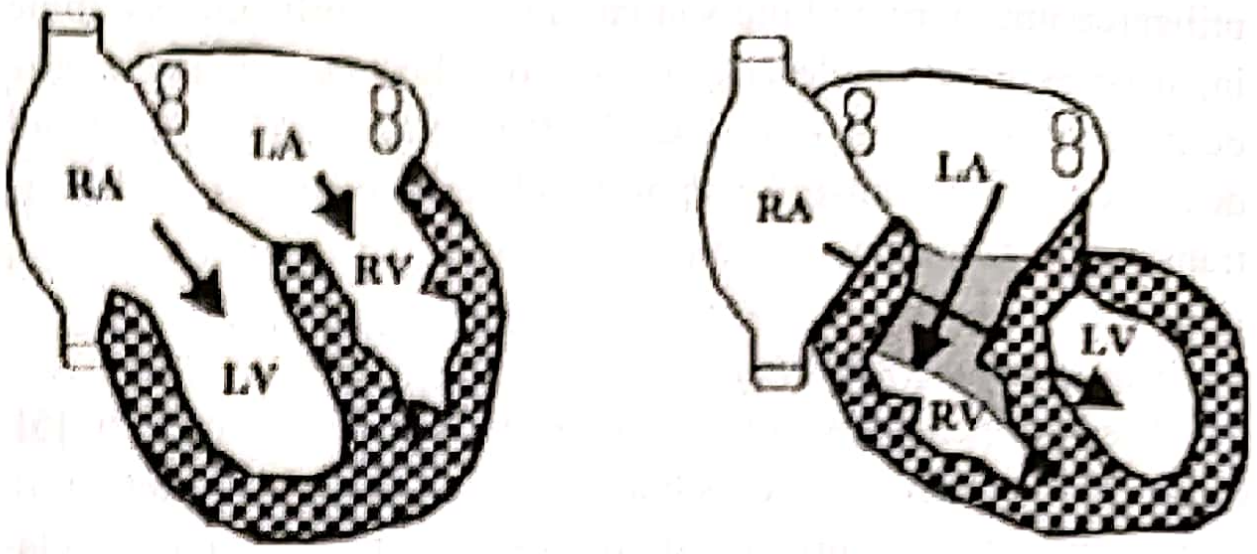

Conectarea AV discordantă **Conectarea AV discordantă cu „criss-cross"**

Notă: calea de intrare în VD este antero-superioară celei de intrare în VS

A **B**

Fig. 50.2. Op TIM. Conectarea AV criss-cross: **(A)** Poziționarea obişnuită cu TGA corectată (SL); **(B)** Poziționarea criss-cross: formula segmentală este neclară.

Rareori, una dintre valve (orificii) poate fi situată la un nivel semnificativ mai sus decât cea din partea cealaltă şi, în cazuri extreme, valva tricuspidă (orificiul de intrare în VD) poate fi direct antero-superioară valvei mitrale (orificiul de intrare în VS). În asemenea circumstanțe, ventriculele pot fi situate unul deasupra celuilalt sau, dacă axele orificiilor AV se încrucişează planul transversal, se poate întâlni o conectare AV de tipul criss-cross **[21]**. Acest fapt face ca relația dintre orificiile AV şi porțiunile apicale trabeculare să fie opuse cu ceea ce se aşteaptă. Astfel, în ciuda unei conectări AV discordante (cu situs solitus), VD poate să fie situat de partea dreaptă a masei ventriculare, cu VS inferior şi la stânga, formând apexul inimii (la stânga). În aceste cazuri (din fericire foarte rare), direcția ansei (D sau L) este controversată şi descrierea segmentală nu mai are sens. Astfel, clasificarea propusă (mai jos), permite existența unei categorii separate pentru situațiile care nu pot fi descrise adecvat folosind convențiile uzuale, atât în cazul celor cu situs solitus, cât şi al celor cu situs inversus.

Concluzii

Termenul „transpoziție corectată" are întrebuințări largi şi este în general bine înțeles de cardiologii pediatri şi de către chirurgi. Termenul îşi păstrează semnificația preferată, deşi expresii mai alambicate cum sunt „discordanța atrio-ventriculară şi ventriculo-arterială" „discordanța cu transpoziție" şi „discordanța dublă" sunt alternative acceptabile, clare şi explicite. „Transpoziția discordantă" este o altă prescurtare acceptabilă. „Transpoziția corectată congenital" este un alt termen cu folosire largă, fiind bine înțeles (chiar de cardiologii adulți şi chirurgii care nu se ocupă frecvent cu această leziune). Nomenclatura segmentală (de ex. SLL, IDD) este o alternativă justificată, dar trebuie să fie cuprinzătoare pentru a fi inteligibilă. Utilizarea denumirilor segmentale „L-TGA", pentru a ne referi la transpoziția corectată, este mai puțin satisfăcătoare şi trebuie descurajată.

Anomalii înrudite

În această clasificare au fost incluse alte două anomalii, strâns înrudite morfologic cu transpoziţia corectată. Acestea sunt:

A. DISCORDANŢA AV CU CALE DUBLĂ DE IEŞIRE DIN VD: Aceasta este o malformaţie rară, care seamănă frecvent cu transpoziţia corectată cu DSV. Cum PA (artera pulmonară) este legată strâns de DSV asociat şi sângele din VS morfologic trece preferenţial în artera pulmonară, fiziologia este, de asemenea, similară transpoziţiei corectate cu DSV (VSD), la fel tratamentul chirurgical. Oricum, la fel ca şi în celelalte forme ale căii duble de ieşire din VD (RV), există o paletă largă de malformaţii asociate şi variaţii, care amprentează profund paleta de prezentări clinice şi tratament.

B. DISCORDANŢA AV CU CONCORDANŢA VENTRICULO-ARTERIALĂ: Acest defect este denumit uneori „inversie ventriculară izolată" şi este extrem de rar. Termenul de „inversie ventriculară izolată" nu este nici folosit universal, nici înţeles şi este mai bine să fie evitat. O abordare mai bună a acestor defecte foarte rare este utilizarea abordului segmental, descriind poziţionarea atriilor, conectarea AV şi ventriculo-arterială şi alte aspecte (incluzând relaţiile spaţiale ale variatelor structuri şi malformaţii asociate) prin termeni anatomici simpli. Formula segmentală prescurtată este puţin utilă în aceste situaţii, deşi, în multe cazuri de concordanţă ventriculo-arterială, relaţiile dintre artere sunt fie normale (când raporturile dintre vetriculi sunt normale), fie imagini în oglindă păstrând normalul (când ventriculele sunt într-o relaţie de oglindire). Formulele segmentale pentru aceste relaţii sunt: D (D loop) S (solitus = relaţie normală arterială) şi L (L loop) I (inversus = relaţie arterială în oglindă). Astfel, pentru discordanţa arterială şi concordanţa VA, formula segmentală completă este de SLI sau IDS. Spre deosebire de transpoziţia corectată, fiziologia acestor defecte seamănă cu cea a transpoziţiei, cu trecerea sângelui venos în circulaţia sistemică prin ventriculul morfologic stâng (care este conectat cu aorta) şi a sângelui oxigenat spre artera pulmonară, care este conectată la ventriculul morfologic drept.

Transpoziţia corectată şi anomalii înrudite

Nivelul ierarhic 1

Conectare AV discordantă (discordanţă AV) **cu** situs solitus (poziţionare atrială normală)
Conectare AV discordantă (discordanţă AV) **cu** situs inversus (poziţionare atrială în oglindă)

Transpoziţia corectată şi anomaliile înrudite

Nivelul ierarhic 2

Conectare AV discordantă (discordanţă AV) **cu** situs solitus (poziţionare atrială normală)

Cu conectare VA discordantă (transpoziţia corectată congenital) (de obicei SLL)
Conectare AV criss-cross şi conectare VA discordantă (transpoziţia corectată/criss-cross)
Cu conectare VA concordantă (inversie ventriculară izolată) (de obicei SLI)
Cu cale dublă de ieşire din VD

Conectare AV discordantă (discordanţă AV) **cu** situs inversus (poziţionare atrială în oglindă)

Cu conectare VA discordantă (transpoziţia corectată congenital) (de obicei IDD)
Conectare AV cu criss-cross şi conectare VA discordantă (transpoziţia corectată/criss-cross)
Cu conectare VA concordantă (inversie ventriculară izolată) (de obicei IDS)
Cu cale dublă de ieşire din VD

Transpoziţia corectată şi anomalii înrudite

Nivelul ierarhic 3

Conectare AV discordantă (discordanţă AV) **cu** situs solitus, fără alte precizări (FAP)

Conectare AV disordantă cu situs solitus, conectare VA discordantă (transpoziţia corectată congenital) (de obicei SLL)
Conectare AV discordantă cu situs solitus, conectare AV criss-cross şi conectare VA discordantă (tranzpoziţia corectată/criss-cross)
Conectare AV discordantă cu situs solitus, conectare VA concordantă (inversie ventriculară izolată) (de obicei SLI)
Conectare AV discordantă cu situs solitus, ventricul drept cu cale dublă de ieşire

Conectare AV discordantă cu situs inversus, FAP

Conectare AV disordantă cu situs inversus, conectare AV discordantă (transpoziţia corectată congenital) (de obicei IDD)
Conectare AV discordantă cu situs inversus, conectare AV criss-cross şi conectare VA discordantă (tranzpoziţia corectată/criss-cross)
Conectare AV discordantă cu situs inversus, conectare VA concordantă (inversie ventriculară izolată) (de obicei IDS)
Conectare AV discordantă cu situs inversus, ventricul drept cu cale dublă de ieşire

Transpoziţia corectată şi anomalii înrudite

Nivelul ierarhic 4

Conectare AV discordantă (discordanţă AV) cu situs solitus (poziţionare atrială normală)
Cu conectare VA discordantă (transpoziţia corectată congenital) (de obicei SLL)

Cu sept ventricular intact şi fără obstrucţii în calea de ieşire a VS
Cu sept ventricular intact şi obstrucţii în calea de ieşire a VS (subpulmonare/pulmonare)
Cu DSV şi fără obstrucţii în calea de ieşire a VS
Cu DSV şi obstrucţii în calea de ieşire a VS (subpulmonare/pulmonare)

Cu conectare AV criss-cross şi conectare VA discordantă (transpoziţie corectată/criss-cross)

Cu sept ventricular intact şi fără obstrucţii în calea de ieşire a VS
Cu sept ventricular intact şi obstrucţii în calea de ieşire a VS (subpulmonare/pulmonare)
Cu DSV şi fără obstrucţii în calea de ieşire a VS
Cu DSV şi obstrucţii în calea de ieşire a VS (subpulmonare/pulmonare)

Cu conectare VA concordantă (inversie ventriculară izolată) (de obicei SLI)

Cu sept ventricular intact
Cu DSV

Cu cale dublă de ieşire din VD

Cu aorta la stânga (sau la stânga şi anterior) pulmonarei (SLL)
Cu aorta anterior pulmonarei (SLA)
Cu aorta la dreapta (sau drept anterior) pulmonarei (SLD)

Conectare AV discordantă (discordanţă AV) cu situs inversus (poziţionare atrială în oglindă)
Cu conectare VA discordantă (transpoziţia corectată congenital) (de obicei IDD)

Cu sept ventricular intact şi fără obstrucţii în calea de ieşire a VS
Cu sept ventricular intact şi obstrucţii în calea de ieşire a VS (subpulmonare/pulmonare)
Cu DSV şi fără obstrucţii în calea de ieşire a VS
Cu DSV şi obstrucţii în calea de ieşire a VS (subpulmonare/pulmonare)

Cu conectare AV criss-cross şi conectare VA discordantă (transpoziţia corectată/criss-cross)

Cu sept ventricular intact şi fără obstrucţii în calea de ieşire a VS
Cu sept ventricular intact şi obstrucţii în calea de ieşire a VS (subpulmonare/pulmonare)
Cu DSV şi fără obstrucţii în calea de ieşire a VS
Cu DSV şi obstrucţii în calea de ieşire a VS (subpulmonare/pulmonare)

Cu conectare VA concordantă (inversie ventriculară izolată) (obişnuit SLT)

Cu sept ventricular intact
Cu DSV

Cu cale de ieşire dublă din VD

Cu aorta la dreapta (sau la dreapta şi anterior) arterei pulmonare (IDD)
Cu aorta anterior arterei pulmonare (IDA)
Cu aorta la stânga (sau anterior şi la stânga) arterei pulmonare (IDL)

Transpoziţia corectată şi alte anomalii înrudite

Nivelul ierarhic 5

Conectarea AV discordantă cu situs solitus, FAP
Conectarea AV discordantă cu situs solitus, conectare VA discordantă (transpoziţia corectată congenital) (obişnuit SLL), FAP

Conectarea AV discordantă cu situs solitus, conectare VA discordantă (transpoziţie corectată congenital) (obişnuit SLL), **IVS şi fără LVOTO** (left ventricular outflow obstruction)
Conectarea AV discordantă cu situs solitus, conectare VA discordantă (transpoziţie corectată congenital) (obişnuit SLL), **IVS şi cu LVOTO**
Conectarea AV discordantă cu situs solitus, conectare VA discordantă (transpoziţie corectată congenital) (obişnuit SLL), **DSV şi fără LVOTO**
Conectarea AV discordantă cu situs solitus, conectare VA discordantă (transpoziţie corectată congenital) (obişnuit SLL), **IVS şi cu LVOTO**

Conectare AV dicordantă cu situs solitus, conectare AV criss-cross şi conectare VA disordantă (transpoziţie corectată/criss-cross), FAP

Conectare AV discordantă cu situs solitus, conectare AV criss-cross şi conectare VA discordantă (transpoziţie corectată/criss-cross), **IVS şi fără LVOTO**
Conectare AV discordantă cu situs solitus, conectare AV criss-cross şi conectare VA discordantă (transpoziţie corectată/criss-cross), **IVS şi cu LVOTO**
Conectare AV discordantă cu situs solitus, conectare AV criss-cross şi conectare VA discordantă (transpoziţie corectată/criss-cross), **VSD şi fără LVOTO**
Conectare AV discordantă cu situs solitus, conectare AV criss-cross şi conectare VA discordantă (transpoziţie corectată/criss-cross), **VSD şi cu LVOTO**

Conectare AV discordantă cu situs solitus, conectare VA concordantă (inversie ventriculară izolată) (obişnuit SLI), FAP

Conectare AV discordantă cu situs solitus, conectare VA concordantă (inversie ventriculară izolată) (obişnuit SLI), IVS
Conectare AV discordantă cu situs solitus, conectare VA concordantă (inversie ventriculară izolată) (obişnuit SLI), VSD

Conectare AV discordantă cu situs solitus, ventricul drept cu cale dublă de ieşire, FAP

Conectare AV discordantă cu situs solitus, ventricul drept cu cale dublă de ieşire, **cu aorta la stânga (sau anterior şi la stânga) arterei pulmonare (SLL)**
Conectare AV discordantă cu situs solitus, ventricul drept cu cale dublă de ieşire, **cu aorta anterior arterei pulmonare (SLA)**
Conectare AV discordantă cu situs solitus, ventricul drept cu cale dublă de ieşire, **cu aorta la dreapta (sau anterior şi la dreapta) arterei pulmonare (SLD)**

Conectare AV discordantă cu situs inversus, FAP
Conectare AV discordantă cu situs inversus, conectare VA discordantă (transpoziție corectată congenital) (obișnuit IDD), FAP

Conectare AV discordantă cu situs inversus, conectare VA discordantă (transpoziție corectată congenital) (obișnuit IDD), **IVS și fără LVOTO**
Conectare AV discordantă cu situs inversus, conectare VA discordantă (transpoziție corectată congenital) (obișnuit IDD), **IVS și cu LVOTO**
Conectare AV discordantă cu situs inversus, conectare VA discordantă (transpoziție corectată congenital) (obișnuit IDD), **DSV și fără LVOTO**
Conectare AV discordantă cu situs inversus, conectare VA discordantă (transpoziție corectată congenital) (obișnuit IDD), **DSV și cu LVOTO**

Conectare AV discordantă cu situs inversus, cu conectare AV criss-cross și conectare VA discordantă (transpoziție corectată/criss-cross), FAP

Conectare AV discordantă cu situs inversus, cu conectare AV criss-cross și conectare VA discordantă (transpoziție corectată/criss-cross), **IVS și fără LVOTO**
Conectare AV discordantă cu situs inversus, cu conectare AV criss-cross și conectare VA discordantă (transpoziție corectată/criss-cross), **IVS și cu LVOTO**
Conectare AV discordantă cu situs inversus, cu conectare AV criss-cross și conectare VA discordantă (transpoziție corectată/criss-cross), **DSV și fără LVOTO**
Conectare AV discordantă cu situs inversus, cu conectare AV criss-cross și conectare VA discordantă (transpoziție corectată/criss-cross), **DSV și cu LVOTO**

Conectare AV discordantă cu situs inversus, cu conectare VA concordantă (inversie ventriculară izolată) (obișnuit IDS), FAP
Conectare AV discordantă cu situs inversus, cu conectare VA concordantă (inversie ventriculară izolată) (obișnuit IDS), IVS
Conectare AV discordantă cu situs inversus, cu conectare VA concordantă (inversie ventriculară izolată) (obișnuit IDS), DSV
Conectare AV discordantă cu situs inversus, cu ventricul drept cu cale dublă de ieșire, FAP

Conectare AV discordantă cu situs inversus, cu ventricul drept cu cale dublă de ieșire, cu **aorta la dreapta (sau drept anterior) arterei pulmonare (IDD)**
Conectare AV discordantă cu situs inversus, cu ventricul drept cu cale dublă de ieșire, **cu aorta anterior arterei pulmonare (IDA)**
Conectare AV discordantă cu situs inversus, cu ventricul drept cu cale dublă de ieșire, **cu aorta la stânga (sau la stânga și anterior) arterei pulmonare (IDL)**

Transpoziția corectată și anomalii înrudite

Nivelul ierarhic 6

MENȚIUNI: multe dintre noțiunile descrise la nivelul ierarhic 3 și 4 pot fi codate în detaliu în baza de date computerizată ca diagnostice adiționale (secundare). Acestea includ: DSV, obstrucția tractului de ieșire al ventriculelor și malformațiile valvei atrioventriculare.

Conectare AV discordantă (discordanță AV) cu situs solitus (poziționare atrială normală)
Cu conectare VA discordantă (transpoziție corectată congenital) (obișnuit SLL)
Cu sept ventricular intact și fără LVOTO

Fără malformații majore ale valvei AV stângi (tricuspidă)/regurgitare
Cu malformații semnificative ale valvei AV stângi (tricuspidă)/regurgitare

Cu sept ventricular intact obstrucție a tractului de ieșire din VS (subpulmonar/pulmonar)

Fără malformații majore ale valvei AV stângi (tricuspidă)/regurgitare
Cu malformații semnificative ale valvei AV stângi (tricuspidă)/regurgitare

Cu DSV și fără LVOTO

Fără malformații majore ale valvei AV stângi (tricuspidă)/regurgitare
Cu malformații semnificative ale valvei AV stângi (tricuspidă)/regurgitare

Cu DSV și LVOTO (subpulmonar/pulmonar)

Fără malformații majore ale valvei AV stângi (tricuspidă)/regurgitare
Cu malformații semnificative ale valvei AV stângi (tricuspidă)/regurgitare

Cu conectare AV criss-cross și conectare VA discordantă (transpoziție corectată/criss-cross)
Cu sept ventricular intact și fără LVOTO
Fără malformații majore ale valvei AV stângi (tricuspidă)/regurgitare
Cu malformații semnificative ale valvei AV stângi (tricuspidă)/regurgitare

Cu sept ventricular intact și LVOTO (subpulmonar/pulmonar)

Fără malformații majore ale valvei AV stângi (tricuspidă)/regurgitare
Cu malformații semnificative ale valvei AV stângi (tricuspidă)/regurgitare

Cu DVS și fără LVOTO

Fără malformații majore ale valvei AV stângi (tricuspidă)/regurgitare
Cu malformații semnificative ale valvei AV stângi (tricuspidă)/regurgitare

Cu DVS și LVOTO (subpulmonar/pulmonar)

Fără malformații majore ale valvei AV stângi (tricuspidă)/regurgitare
Cu malformații semnificative ale valvei AV stângi (tricuspidă)/regurgitare

Conectare AV discordantă (discordanță AV) cu situs inversus (poziționare atrială în oglindă)
Cu conectare VA discordantă (transpoziție corectată congenital) (de obicei IDD)
Cu sept ventricular intact și fără LVOTO

Fără malformații majore ale valvei AV drepte (tricuspidă)/regurgitare
Cu malformații semnificative ale valvei AV drepte (tricuspidă)/regurgitare

Cu sept ventricular intact și LVOTO (subpulmonar/pulmonar)

Fără malformații majore ale valvei AV drepte (tricuspidă)/regurgitare
Cu malformații semnificative ale valvei AV drepte (tricuspidă)/regurgitare

Cu DSV și fără LVOTO

Fără malformații majore ale valvei AV drepte (tricuspidă)/regurgitare
Cu malformații semnificative ale valvei AV drepte (tricuspidă)/regurgitare

Cu DSV și LVOTO (subpulmonar/pulmonar)

Fără malformații majore ale valvei AV drepte (tricuspidă)/regurgitare
Cu malformații semnificative ale valvei AV drepte (tricuspidă)/regurgitare Cu conectare AV criss-cross și conectare VA discordantă (transpoziție corectată/criss-cross)

Cu sept ventricular intact și fără LVOTO

Fără malformații majore ale valvei AV drepte (tricuspidă)/regurgitare
Cu malformații semnificative ale valvei AV drepte (tricuspidă)/regurgitare

Cu sept ventricular intact și LVOTO (subpulmonar/pulmonar)

Fără malformații majore ale valvei AV drepte (tricuspidă)/regurgitare
Cu malformații semnificative ale valvei AV drepte (tricuspidă)/regurgitare

Cu DSV și fără LVOTO

Fără malformații majore ale valvei AV drepte (tricuspidă)/regurgitare
Cu malformații semnificative ale valvei AV drepte (tricuspidă)/regurgitare

Cu DSV și LVOTO (subpulmonar/pulmonar)

Fără malformații majore ale valvei AV drepte (tricuspidă)/regurgitare
Cu malformații semnificative ale valvei AV drepte (tricuspidă)/regurgitare

Factori de variabilitate pentru transpoziția corectată și anomaliile înrudite

Conectare AV discordantă (discordanță AV) cu situs solitus (poziționare atrială normală)

Cu levocardie (masa ventriculară/apexul situate la stânga)
Cu dextrocardie (masa ventriculară/apexul situate la dreapta)
Cu mezocardie (masa ventriculară/apexul situate central)

Conectare AV discordantă (discordanță AV) cu situs inversus (poziționare atrială în oglindă)

Cu levocardie (masa ventriculară/apexul situate la stânga)
Cu dextrocardie (masa ventriculară/apexul situate la dreapta)
Cu mezocardie (masa ventriculară/apexul situate central)

3. Nomenclatura pentru opțiunile de tratament al transpoziției corectate și anomaliile înrudite

Intervențiile chirurgicale pentru transpoziția corectată pot fi grupate în patru categorii de bază, după cum urmează, și cuprind nivelul ierarhic 1:
proceduri paliative;
intervenții definitive care lasă VD în circulația sistemică și VS în circulația pulmonară;
intervenții definitive care lasă VS în circulația sistemică și VD în circulația pulmonară;
intervenții definitive care lasă ambele ventricule conectate la circulația sistemică și utilizează un tip de conectare cavo-pulmonară a circulației venoase sistemice la sistemul arterial pulmonar.

Multe dintre procedeele paliative utilizate pentru transpoziția corectată au aplicabilitate largă pentru corectarea altor tipuri de malformații congenitale complexe. Oricum, corecțiile biventriculare au trăsături care, în multe aspecte, sunt unice pentru această leziune.

Corecția clasică pentru transpoziția corectată cu DSV implică septarea, care lasă VD în circuitul sistemic și VS în circuitul pulmonar (**Fig. 50.3. Op TIM.**). Deși rezultatele inițiale ale unei asemenea corecții au fost în general bune la cazurile selectate corect, rezultatele la 10 ani sunt descurajatoare, în principal legat de funcționarea valvei tricuspide și a VD **[22–24]**. Din acest motiv, în ultimii 10 ani s-au căutat metode alternative cu scopul de a conecta VS la aortă. Mult mai complexe, aceste metode par să aibă un rezultat mai bun pe termen lung. Aceste metode alternative includ: operația Senning (sau Mustard) + switch-ul arterial + închiderea DSV și drenajul intraventricular al VS, cu conduit între VD și AP (Rastelli) + procedeul Senning (sau Mustard) [24, 25].

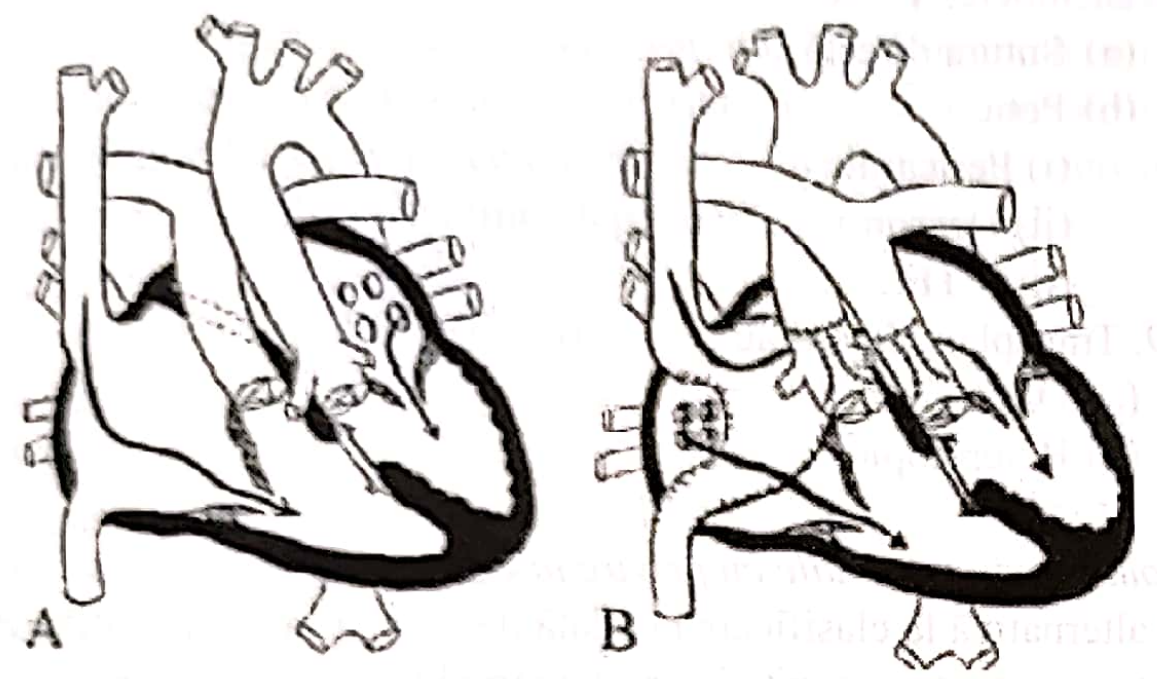

Fig. 50.3. Op TIM. Corecția „clasică" a transpoziției corectate versus *double switch*: **(A)** Septarea, care lasă VS în circulația pulmonară și VD în circulația sistemică, păstrând conectările discordante AV și VA; **(B)** *Double switch*, cu restabilirea conectărilor concordante AV și VA.

Terminologia pentru aceste intervenții a fost oarecum confuză, prin faptul că ambele au fost relatate ca intervenții de *double-switch*. Operația Rastelli, care este o parte a intervenției denumite double-switch, nu este niciodată relatată ca procedeu de switch când este folosită izolat la pacienții cu conectare AV concordantă. De aceea, este nepotrivită utilizarea termenului de switch dublu pentru Rastelli + Senning/Mustard. În cazul operației Senning (sau Mustard) + switch arterial, considerentele anatomice și fiziologice sunt mult diferite. Prepararea VS poate fi un țel important [23]. În această situație, închiderea DSV este mai potrivită decât drenajul intraventricular, nu este necesară ventriculotomia și nici conectarea extracardiacă, ventriculo-pulmonară, arterială. Operația Senning (sau Mustard) este denumită comun un switch arterial. Din aceste motive recomandăm puternic ca termenul *double-switch* să fie rezervat pacienților supuși intervenției Senning (sau Mustard) + operația de switch arterial. Un termen scurt potrivit pentru drenajul intraventricular al VS în aortă + conduct VD la PA (sau AP, *pulmonary artery*, artera pulmonară) este procedeul Senning-Rastelli sau Mustard-Rastelli, depinzând de tipul de corecție atrială utilizat. Acestea nu sunt doar aspecte semantice, deoarece, la fel ca operațiileși chirurgii aparțin unor grupuri divergente și compararea pacienților cu *double-switch* poate avea înțeles doar când cei cu DSV și LVOTO sunt încadrați în grupa din care fac parte.

Urmează o listă detaliată a procedeelor chirurgicale pentru transpoziția corectată, potrivită pentru alcătuirea unei baze de date cuprinzătoare. Pentru a lista procedeele aplicabile unui pacient dat, trebuie doar să fie furnizate numerele corespunzătoare procedeelor respective. De exemplu, o operație de *double-switch* cu închiderea DSV, manevra LeCompte și lărgirea atriului venos pulmonar, poate fi codată pentru alcătuirea bazei de date/proceduri de calcul ca lc/4a, g, i/7a, c/9a, iar o operație Senning Rastelli va fi codată ca lc/4a, i/5c, i/7a, c. Dacă pacientul are o septare clasică, un conduct între VS și un allograft al AP și inserția concomitentă a unui pacemaker dublu cameral, codul va fi lc/4b, g, i/15a, b/16b.

1. Incizii
   - (a) Toracotomie stângă
   - (b) Toracotomie dreaptă
   - (c) Sternotomie 1°
   - (d) Sternotomie 2°
   - (e) Sternotomie parțială
   - (f) Endoscopic
2. Bandă AP (procedeu primar)
   - (a) Via sternotomie
   - (b) Via toracotomie dreaptă
   - (c) Via toracotomie stângă
   - (d) Ajustabil
   - (e) Pentru condiționarea VS
3. Șunt sistemic AP
   - (a) Șunt modificat Blalock-Taussig
     - (i) Drept
     - (ii) Stâng
   - (b) Șunt clasic Blalock-Taussig
     - (i) Drept
     - (ii) Stâng
   - (c) Șunt central
     - (i) Aorta – artera pulmonară principală
     - (ii) Aorta – artera pulmonară dreaptă
     - (iii) Aorta – artera pulmonară stângă
4. Închiderea DSV
   - (a) Trans-RV
   - (b) Trans-RA
   - (c) Trans-LV
   - (d) Trans-aortă
   - (e) Trans-PA
   - (f) Trans-LA
   - (g) Tehnica DeLeval
   - (h) Pericardial
   - (i) Dacron
   - (j) Polytetrafluoroethylene (PTFE)
5. Conectarea ventriculului la AP
   - (a) PA-RV direct
     - (i) Petic de lărgire
     - (ii) Valvă monocuspă
   - (b) PA-LV direct
     - (i) Petic de lărgire
     - (ii) Valvă monocuspă
   - (c) Inserție conduct RV-PA
     - (i) Homograft valvulat (conduct)
     - (ii) Xenograft valvulat (conduct)
     - (iii) Conduct nevalvulat
   - (d) Conduct LV-PA
     - (i) Homograft valvulat (conduct)
     - (ii) Xenograft valvulat (conduct)

        - (iii) Conduct nevalvulat
    - (e) Valvulotomie pulmonară
    - (f) Plastie de lărgie cu petic a LVOT
    - (g) Înlocuire conduct
        - (i) Homograft valvulat (conduct)
        - (ii) Xenograft valvulat (conduct)
        - (iii) Conduct nevalvulat
6. Drenajul intraventricular (LV în continuitate cu aorta)
7. Drenajul atrial (atrial baffle)
    - (a) Senning
    - (b) Mustard
    - (c) Lărgirea atriului venos pulmonar
8. Corecții valvulare
    - (a) Plastiile valvei AV stângi
    - (b) Înlocuirea valvei AV stângi
    - (c) Plastiile valvei AV drepte
    - (d) Înlocuirea valvei AV drepte
    - (e) Anuloplastia cu inel
9. Switch-ul arterial (Arterial switch)
    - (a) Manevra LeCompte
10. Reconstrucția arterei pulmonare
    - (a) Petic de pericard
    - (b) Petic din PTFE
    - (c) Petic de Dacron
    - (d) Homograf
    - (e) Conduct de Dacron
    - (f) Conduct de Gore-Tex
11. Conectarea cavo-pulmonară
    - (a) Vena cavă superioară dreaptă – artera pulmonară
    - (b) Vena cavă superioară stângă – artera pulmonară
    - (c) Conectarea cavo-pulmonară totală prin tunel lateral
    - (d) Operația Fontan atrio-pulmonară
    - (e) Conduct extracardiac inferior
12. Lărgirea DSV
    - (a) Trans-VS
    - (b) Trans-VD
    - (c) Transatrial
13. Mapping-ul intraoperator
14. Ablația căilor accesori
    - (a) Crioablația deschisă
    - (b) Întreruperea chirurgicală
15. Inserția unui fir de pacemaker
    - (a) Atrial
        - (i) Epicardial
        - (ii) Endocardial
            - (A) Transvenos
            - (B) Transatrial
            - (C) Transventricular
    - (b) Ventricular
        - (i) Epicardial
        - (ii) Endocardial
            - (A) Transvenos
            - (B) Transatrial
            - (C) Transventricular
16. Inserarea unui pacemaker
    - (a) Monocameral
    - (b) Bicameral
    - (c) Adaptabil la frecvența cardiacă
    - (d) Antitahicardic
17. Implantarea unui defibrilator
    - (a) Transvenos endocardial
    - (b) Epicardial
18. Închiderea DSA
    - (a) Sutură directă
    - (b) Petic
        - (i) Pericardic
        - (ii) Dacron
        - (iii) PTFE
19. Transplantul cardiac
    - (a) Ortotopic
    - (b) Heterotopic

Comentarii adiționale cu privire la tratament

O alternativă la clasificarea codată de mai sus a modalităților de tratament ale transpoziției corectate implică codificarea procedeului primar dintr-o listă de procedee, incluzând pe cele specifice transpoziției corectate prezentată mai jos în *Lista prescurtată a procedeelor*. Apoi, celelalte opțiuni terapeutice trebuie să fie codate în alte locuri ale bazei de date. În primul rând, câteva alte obiective terapeutice trebuie să acopere tratamentul paliativ al transpoziției corectate (banding-ul arterei pulmonare și debandig-ul acesteia). În al doilea rând, o parte separată a bazei de date trebuie să permită codificarea inciziilor pentru aceasta și celelalte proceduri diagnostice (sternotomia mediană, incizia submamară, toracotomia dreaptă, toracotomia stângă, inciziile minim invazive [sternotomia parțială, incizia parasternală, „minitoracotomia"] etc.). În al treilea rând, o bază de date separată trebuie să permită codificarea inciziilor cardiace și toate celelalte diagnostice (aortotomia, arteriotomia pulmonară, atriotomia dreaptă, ventriculotomia dreaptă, ventriculotomia stângă etc.). În final, un modul separat al bazei de date trebuie să permită codificarea materialelor de petic (Dacron, Gore-Tex, pericard bovin, pericard autolog, pericard fixat în glutaraldehidă etc.).

4. Lista presurtată a diagnosticelor și procedurilor

Lista prescurtată a diagnosticelor

Transpoziția corectată (TGA)

Cardiac, Altele

Lista prescurtată a procedurilor

Corecția transpoziției corectate congenital (TGA), switch-ul atrial și ASO (switch-ul dublu)

Corecția transpoziției corectate congenital (TGA), switch-ul atrial și Rastelli

Corecția transpoziției corectate congenital (TGA), închiderea DSV

Corecția transpoziției corectate congenital (TGA), închiderea DSV și conduct VS-AP

Corecția transpoziției corectate congenital (TGA), altele

5. Factori de risc potențiali legați de diagnostic

Analiza rezultatelor

Pentru alcătuirea unei baze de date clare ale pacienților cu transpoziție corectată, următoarele variabile continue și nominale sunt considerate potrivite. Relevanța fiecărui termen pentru un subset anatomic sau tip de operație variază. În scopuri analitice, fiecare variabilă poate fi testată în domeniul univariat, pentru aflarea valorii predictive a unui rezultat dat. Variabilele cele mai relevante pot fi introduse în analizele multivariate, ceea ce va identifica interacțiunile false sau pe cele complexe. În analiza de regresie logistică pot fi utilizate ca fiind dependente sau independente.

VARIABILE PREOPERATORII

Necardiace

1. Vârsta
2. Suprafața corporală
3. Prematuritatea (numărul de zile)
4. Rasa
5. Sexul (b/f)
6. Greutatea

Cardiace

1. Regurgitarea aortică (da/nu)
2. DSA (da/nu)
3. Poziția inimii în mediastin
4. Insuficiența cardiacă (da/nu)
5. Anatomia coronariană dacă diferă de cea expectată (da/nu)
6. Poziția vaselor mari (alăturate/anterior – posterior/oblică)
7. Blocurile cardiace (fără/gradul I/gradul II/gradul III)
8. Disfuncția VS (nu/ușoară/moderată/severă)
9. Hipoplazia VS (da/nu)
10. LVOTO (nu/stenoză/atrezie)
11. Raportul presiunilor VS/VD
12. Insuficiență mitrală (valva AV dreaptă) (nu/discretă/ușoară/moderată/severă)
13. Clasa funcțională New York Heart Association (NYHA) (I/II/III/IV)
14. Alte aritmii (da/nu)
15. Necesarul de suport inotrop preoperator (da/nu)
16. Procedee paliative anterioare
    - (a) Șuntul Blalock (nu/drept/stâng)
    - (b) Șuntul central (nu/drept/stâng)
        - (i) Aortă – LPA
        - (ii) Aortă – MPA
        - (iii) Aortă – RPA
    - (c) Șuntul Blalock modificat (nu/drept/stâng)
    - (d) Alte șunturi
    - (e) Banding-ul arterei pulmonare (nu/sternotomie/toracotomie dreaptă/toracotomie stângă/restrângerea VS)
17. Distorsiunea AP (da/nu)
18. Presiunea pulmonară
19. Regurgitarea pulmonară (da/nu)
20. Necesitatea de ventilare mecanică (da/nu)
21. Hipoplazia VD (da/nu)
22. Hipoplazia VS (da/nu)
23. Situs (solitus/inversus)
24. Valvă AV „călare” (nu/mitrală/tricuspidă)
25. Insuficiența tricuspidă (valva AV dreaptă) (nu/discretă/ușoară/moderată/severă)
26. Poziționarea ventriculelor
27. DSV (da/nu)
28. Sindromul WPW (da/nu)

VARIABILE INTRAOPERATORII

1. Comunicarea atrială lăsată deschisă
2. Transfuzia de sânge după terminarea bypass-ului cardiopulmonar (CPB)
3. Durata de oprire circulatorie
4. Durata CPB
5. Debitul în cursul CPB (L/min/m2)
6. Temperatura minimă în cursul operației
7. Durata de clampare a aortei
8. Numărul de intervenții în unitatea chirurgicală respectivă
9. Operația efectuată (vezi codurile intervențiilor)
    - (a) Switch dublu
    - (b) Switch dublu închidere DSV
    - (c) Operația Fontan
    - (d) Senning-Rastelli, Mustard-Rastelli
    - (e) Închidere DSV și eliberarea directă a LVOTO
    - (f) Închidere DSV și conduct VS-AP
10. Reconstrucția AP (da/nu)
11. Plastia valvei tricuspide
12. Reintrarea în bypass după sevrarea de acesta (da/nu)
13. Timpul între întreruperea CEC (CPB) și închiderea toracelui
14. Tipul de cardioplegie (fără/ristaloidă/u sânge)
15. Utilizarea menevrei LeCompte (da/nu)
16. Anul în care se efectuează intervenția
17. Mortalitatea operatorie (da/nu)

VARIABILE POSTOPERATORII

Factorii de risc pentru evoluția postoperatorie imediată

1. Obstrucția drenajului atrial (da/nu)
2. Leak-ul drenajului atrial (da/nu)
3. Blocul de conducere complet (da/nu)
4. Chilotoracele (da/nu)
5. Leziunile sistemului nervos central (da/nu)
6. Stenoza conductului (da/nu)
7. Paralizia diafragmului (da/nu)
8. Sângerarea excesivă (nu/controlată medical/reexplorare)
9. Ischemia miocardică (da/nu)
10. Obstrucția căii Fontan
11. Afectarea hepatică (da/nu)
12. Numărul de zile de ventilare mecanică
13. Durata staționării în terapia intensivă (zile)
14. Durata spitalizării (zile)
15. Infecția (nu/mediastinală/pulmonară/urinară/septicemie/endocardită)
16. Disfuncția VS (nu/ușoară/moderată/severă)
17. Debitul cardiac scăzut (da/nu)

18. Colapsul pulmonar/atelectazia (da/nu)
19. Stenoza unei ramuri a AP (da/nu)
20. Revărsat pleural prelungit (> 7 zile) (da/nu)
21. Disfuncția renală (nu/controlată medical/dializă peritoneală/*dialysis/hemofiltration*)
22. Reintervenția (da/nu)
23. DSV rezidual (nu/discret/mic/moderat/mare)
24. Disfuncție VD (nu/ușoară/moderată/severă)
25. Disfuncție VS (nu/ușoară/moderată/severă)
26. Tahiaritmie (nu/tahicardia supraventriculară/tahicardia ventriculară)
27. Complicații tromboembolice (montajul Fontan/arterele pulmonare/ventriculul sistemic)
28. Regurgitarea valvei tricuspide (valva AV stângă) (nu/I/II/III/IV+)
29. Mortalitatea precoce (da/nu)

VARIABILE PENTRU URMĂRIRE A ÎN TIMPA PACIENȚILOR

1. Aritmii atriale (da/nu)
2. CHB (blocul de conducere complet) (cu debut tardiv) (da/nu)
3. Blocurile de conducere (nu/gradul I/gradul II/gradul III)
4. Obstrucția conductului (da/nu)
5. Clasa funcțională: NYHA (1/2/3/4)
6. Disfuncția VS (da/nu)
7. Regurgitarea valvei aortice noi (da/nu)
8. Stenoza unei ramuri a AP (da/nu)
9. Enteropatia cu pierdere de proteine (da/nu)
10. Necesitatea de tratament cu inhibitori ai enzimei de conversie (da/nu)
11. Necesitate de terapie de decongestionare (da/nu)
12. DSV rezidual (da/nu)
13. Disfuncție VD (da/nu)
14. Disfuncție VS (da/nu)
15. Complicații tromboembolice (da/nu)
16. Regurgitarea valvei tricuspide (valva AV stângă) (nu/1/2/3/4+)
17. Endocardita (da/nu)
18. Reintervenția pentru orice cauză (da/nu)
19. Mortalitatea tardivă (da/nu)

BAZA DE DATE MINIMALĂ PENTRU TRANSPOZIȚIA CORECTATĂ ȘI ANOMALIILE ÎNRUDITE

1. Vârsta
2. Durata CEC (circulație extracorporale)
3. Durata de oprire circulatorie
4. Durata de clampare a aortei
5. Blocurile de conducere (nu/grad 1/grad 2/grad 3)
6. Ventricul hipoplastic: VS sau VD
7. Complicații tardive
   (a) Aritmii atriale (da/nu)
   (b) Obstrucția montajului de drenaj atrial (da/nu)
   (c) Insuficiența valvei AV (da/nu)
   (d) Endocardita (da/nu)
   (e) Debutul tardiv al CHB (blocul atrio-ventricular complet) (da/nu)
   (f) Reintervenția pentru orice cauză (da/nu)
   (g) Disfuncția ventriculară: VS sau VD (da/nu)
8. Mortalitatea tardivă (da/nu)
9. Durata spitalizării (zile)
10. LVOTO (nu/stenoză/atrezie)
11. Mortalitatea operatorie (da/nu)
12. Complicații postoperatorii
   (a) Blocul AV complet (da/nu)
   (b) Ischemia miocardică (da/nu)
   (c) DSV rezidual (da/nu)
13. Operații paliative în antecedente
   (a) Banding-ul pulmonar
   (b) Șunt
14. Plastia valvei tricuspide
15. Categoria (gender)
16. Situsul (solitus/inversus)
17. Valvă AV călare (da/nu)
18. Regurgitarea tricuspidiană: severitatea (nu/1/2/3/4 +)
19. Tipul de corecție
   (a) Switch dublu
   (b) Switch dublu și închidere DSV
   (c) Operația Fontan
   (d) Senning-Rastelli, Mustard-Rastelli
   (e) Închidere DSV și îndepărtarea directă a LVOTO
   (f) Închidere DSV și conduct LV-PA
20. DSV (da/nu)
21. Greutatea

BIBLIOGRAFIE

1. **Ilbawi M.N., DeLeon S.Y., Backer C.L., Duffy C.E., Muster A.J., Zales V.R. et al.,** *An alternative approach to the surgical management of physiologically corrected transposition with ventricular septal defect and pulmonary atresia*, „J. Thorac. Cardiovasc.", 1990, 100: 410.
2. **Michel N., Ilbawi M.D., Catherine B., Ocampo M.D., Bradley S., Allen M.D., Jane Mary, Barth M.D., David A., Roberson M.D., Pipit Chiemmongkoltip M.D., Rene A., Arcilla M.D.,** *Intermediate Results of the Anatomic Repair for Congenitally Corrected Transposition*, „Ann. Thorac. Surg.", 2002, 73: 594.
3. **Di Donato R.M., Troconis C.J., Marino B., Carotti A., Iorio F.S., Rossi E. et al.,** *Combined mustard and Rastelli operations. An alternative approach for repair of associated anomalies in congenitally corrected transposition in situs inversus [I, D, D]*, „J. Thorac. Cardiovasc. Surg.", 1992, 104: 1246-8.
4. **Kirklin/Barratt-Boyes,** *Cardiac Surgery*, ed. 3, vol. 2, Elsevier Science, Philadelphia, 2003, p. 1511.
5. **Cardell B.S.,** *Corrected transposition of the great vessels*, „British Heart J.", 1956, 18: 186.

Redactare medicală casete: Ion Socoteanu, Iulia Cristina Frînculescu, Marius Frînculescu

VENTRICULUL UNIC (MORFOLOGIC SAU FUNCȚIONAL)

SECȚIUNEA III **CAPITOLUL 51**

DI DONATO ROBERTO, ALEXANDRU CORNEA

1. NOSOLOGIE
   - 1.1. Definiție
   - 1.2. Nomenclatură
   - 1.3. Clasificare
   - 1.4. Morfologie
     - 1.4.1. Ventriculul cu dublă cale de intrare
     - 1.4.2. Atrezia de tricuspidă
     - 1.4.3. Atrezia mitrală
     - 1.4.4. Canalul atrio-ventricular comun nebalansat
     - 1.4.5. Ventriculul unic din sindroamele heterotaxice
2. FIZIOPATOLOGIE
   - 2.1. Atrezia de tricuspidă
   - 2.2. Ventriculul unic de tip stâng, drept și din variantele heterotaxice
3. DIAGNOSTIC
   - 3.1. Clinic
   - 3.2. Paraclinic
   - 3.3. Diferențial
     - 3.3.1. Tetralogia Fallot cu stenoză pulmonară
     - 3.3.2. Atrezia pulmonară cu defect septal ventricular
     - 3.3.3. Transpoziția de mari vase cu defect septal ventricular
4. ISTORIA NATURALĂ
5. TRATAMENT
   - 5.1. Medical
   - 5.2. Intervențional
   - 5.3. Chirurgical
     - 5.3.1. Primul stadiu al paliației în ventriculul unic
     - 5.3.2. Stadiul II al paliației la cordul de tip Fontan
     - 5.3.3. Operația Fontan (stadiul III)
   - 5.4. Indicațiile tratamentului chirurgical
     - 5.4.1. Indicațiile tratamentului chirurgical în șunturile sistemico-pulmonare
     - 5.4.2. Indicațiile banding-ului de trunchi pulmonar
     - 5.4.3. Indicațiile stadiului I paliativ
     - 5.4.4. Indicațiile stadiului II
     - 5.4.5. Indicațiile operației Fontan
6. REZULTATELE POSTOPERATORII
   - 6.1. Rezultatele după efectuarea șunturilor sistemico-pulmonare și a banding-ului de trunchi pulmonar
   - 6.2. Rezultatele postoperatorii după șuntul cavo-pulmonar bidirecțional
   - 6.3. Rezultatele după operația Fontan

Op TIM. PROPUNERI: NOMENCLATURĂ. DIAGNOSTIC. TRATAMENT – STS-EACTS

BIBLIOGRAFIE

Redactare medicală: Ion Socoteanu, Iulia Cristina Frînculescu, Marius Frînculescu

1. NOSOLOGIE

1.1. Definiție

Prin ventricul unic înțelegem acea cardiopatie congenitală în care valvele atrio-ventriculare se deschid într-o cavitate ventriculară unică, care ejectează sângele în ambele vase mari, aorta și pulmonara (**Fig. 51.1**).

În aceste situații există două circulații paralele, iar datorită amestecului sângelui venos sistemic cu cel pulmonar saturațiile în aortă și pulmonară sunt identice.

Debitul cardiac rezultat este suma fluxului pulmonar cu cel sistemic. De regulă, una din cele două circulații este obstruată. Astfel putem avea atrezie de valvă tricuspidă sau atrezie mitrală. Când atrezia mitrală se însoțește de atrezia aortică, vorbim de hipoplazia de cord stâng, care este tratată ca o entitate separată.

Caseta 51.1

Incidență
Variază de la 0,87 la 1,27 la 10 000 de nou-născuți, fără prevalență de sex.

1.2. Nomenclatură

Din punct de vedere istoric s-au utilizat mai mulți termeni, cum ar fi ventricul unic sau ventricul comun **[1]**. Lev **[2]** a făcut distincția, arătând că este vorba de ventricul unic când camera de ejecție ventriculară este prezentă și de ventricul comun când aceasta lipsește. Van Praagh **[3]** a arătat că ventriculul comun este cel în care se deschid ambele valve atrio-ventriculare sau cel care are o valvă atrio-ventriculară comună. Anderson **[4]** nuanțază definiția în sensul că criteriul de bază al inimilor univentriculare este faptul că joncțiunea atrio-ventriculară este conectată cu un singur ventricul, iar cel de-al doilea, atunci când este prezent, nu are o conectare atrio-ventriculară, deci este vorba de un ventricul unic funcțional.

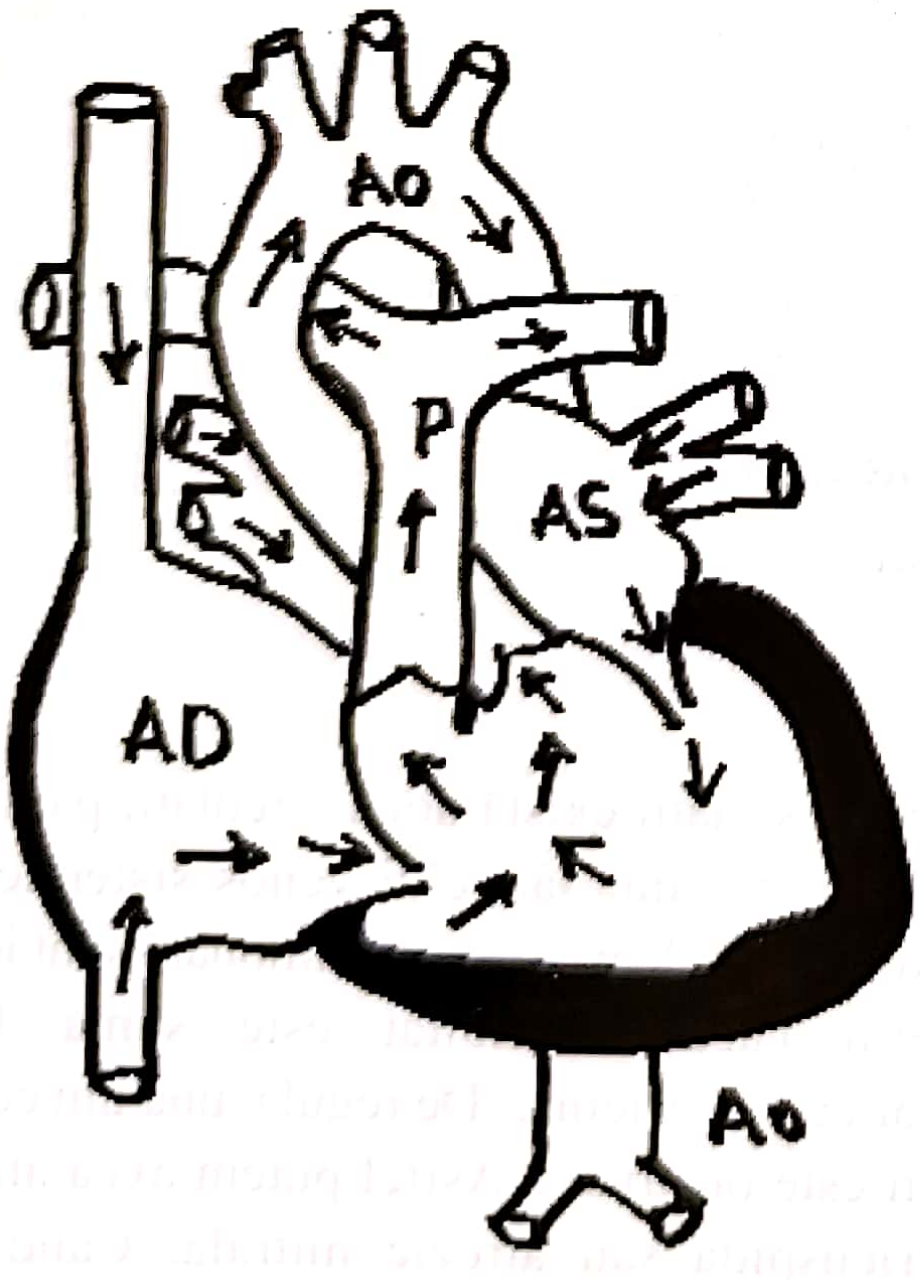

Fig. 51.1. Ventricul unic funcțional de tip drept.

Societatea de Chirurgie Toracică **[5]** a elaborat un consens în ce privește anomaliile grupate în ventriculul unic funcțional, aici intrând ventriculul cu dublă cale de intrare, cele cu atrezia tricuspidiană și atrezie mitrală, cele cu valvă unică și ventricul unic și inimile cu ventricul unic și sindrom heterotaxic.

1.3. Clasificare

În această categorie vom aborda ventriculul cu dublă cale de intrare, atrezia de tricuspidă, atrezia mitrală, canalul atrio-ventricular comun nebalansat și ventriculul unic din sindroamele heterotaxice.

1.4. Morfologie

1.4.1. Ventriculul cu dublă cale de intrare

Este vorba de o malformație congenitală în care ambele atrii se deschid în același ventricul prin intermediul a două valve atrio-ventriculare separate sau printr-o valvă unică, comună. Ventriculul care receptează ambele valve este dominant și poate fi morfologic de tip drept, stâng sau cu morfologie neprecizată, celălalt fiind de regulă hipoplazic.

Ventriculul hipoplazic are absentă fie componenta de intrare (de regulă), fie pe cea de ieșire și comunică cu ventriculul dominant printr-un defect septal ventricular.

Cel mai frecvent apare ventriculul stâng cu dublă cale de intrare care are atașat un ventricul rudimentar drept situat antero-superior și la stânga de regulă. Ventriculul stâng este situat la dreapta și dă naștere trunchiului pulmonar, în timp ce aorta ia naștere din ventriculul drept, hipoplazic. Defectul septal ventricular poate fi larg, nerestrictiv, cu aortă dezvoltată sau restrictiv, cu aorta mică și stenoză subaortică.

Ventriculul stâng cu dublă cale de intrare și situs solitus ventricular (adică ventriculul stâng la stânga și cel drept în dreapta) și concordanță ventriculo-arterială apare mai rar și se numește inimă tip Holmes. Aceasta prezintă un defect septal ventricular nerestrictiv și are două valve atrio-ventriculare.

La ventriculul cu dublă cale de intrare de tip drept, ambele atrii se conectează la un ventricul morfologic drept. Coexistă un ventricul stâng hipoplazic, situat posterior şi inferior. Există şi un defect septal ventricular, de regulă mic, cu stenoză dedesubt spre marile vase.

Ventriculul cu dublă cale de intrare şi morfologie nedeterminată este de tip asemănător ventriculului drept, la care se asociază de regulă izomerismul atrial şi două valve atrio-ventriculare permeabile sau o valvă comună. Calea de ieşire este dublă sau unică, cu atrezie pulmonară.

1.4.2. Atrezia de tricuspidă se caracterizează prin absența comunicării dintre atriul drept şi ventriculul drept, datorită nedezvoltării valvei tricuspide, la care se adaugă hipoplazia de ventricul drept. Valva tricuspidă cel mai frecvent lipseşte, alteori există o valvă primitivă, neperforată sau există valva ale cărei cuspe sunt lipite. Coexistă un defect septal atrial mare tip ostium secundum. Atriul drept este de regulă dilatat. Ventriculul stâng este normal, conectat prin valva mitrală la atriul stâng care este uşor dilatat. Există un defect septal ventricular de tip muscular care reprezintă singura comunicare între ventricule.

De regulă, între ventriculul stâng şi cel drept există un defect septal ventricular numit de unii foramen bulbo-ventricular.

După Kirklin **[7],** există două tipuri morfologice, atrezia de tricuspidă de tip **membranos** şi cea de tip **muscular.**

Prima variantă este cea cu valva tricuspidă ca un *diafragm fibros* care blochează orificiul atrio-ventricular, în a doua variantă valva prezintă cuspele alipite, este imperforată, fixată la peretele unui ventricul drept mic, în a treia există un defect septal tip canal care prezintă valva din dreapta imperforată, împiedicând golirea spre ventricul (cea mai rară). Mai există un al doilea tip morfologic, *muscular*, cu valva tricuspidă atrezică situată în podeaua atriului drept şi cu infundibulul obliterat prin hipertrofie musculară.

Atrezia de tricuspidă se clasifică în funcție de conectarea ventriculo-arterială după Kuhne **[6]** în tipul I în care conectarea este normală (cel mai frecvent), tipul II în care coexistă o transpoziție necorectată de vase mari şi tipul III în care apare transpoziția corectată de mari vase (cel mai rar).

În funcție de prezența sau absența obstrucției în calea de ieşire a ventriculului drept, ambele tipuri se subdivid în:

a. tipul 1: cu atrezie pulmonară
b. tipul 2: cu stenoza arterei pulmonare
c. tipul 3: cu flux pulmonar normal (nerestricționat)

1.4.3. Atrezia mitrală poate fi cu valva atrezică sau imperforată, dar de regulă ea lipseşte, cu separarea completă a atriului de ventricul. De regulă există un ventricul drept normal, în situs solitus, şi un ventricul stâng hipoplazic situat posterior şi la stânga.

De regulă, există un defect septal ventricular restrictiv, cu obstrucție subaortică şi conectarea ventriculo-arterială concordantă.

1.4.4. Canalul atrio-ventricular comun nebalansat

Apare atunci când unul dintre ventricule este dezvoltat normal, iar celălalt este mai mult sau mai puțin hipoplazic. Când valva atrio-ventriculară este dispusă spre dreapta, ventriculul drept este dezvoltat şi cel stâng este hipoplazic, cu un defect septal ventricular mare. În forma cu hipoplazie de ventricul drept, valva atrio-ventriculară este spre stânga, iar ventriculul stâng este dominant. Uneori sunt dificil de determinat cu acuratețe gradul de dezvoltare şi hipoplazia ventriculară.

1.4.5. Ventriculul unic din sindroamele heterotaxice

Aceşti pacienți prezintă pierderea diferențierii dreapta-stânga, rezultând o serie de combinații de anomalii congenitale caracteristice. Astfel sunt cunoscute două: asplenia cu aspect de dreapta şi polisplenia cu aspect de stânga.

În asplenie pacienții au ventricul unic tipic de tip drept, cu o valvă atrio-ventriculară de regulă unică, la care se asociază anomalia de vărsare a venelor pulmonare, vena cavă superioară bilaterală şi stenoză sau atrezie pulmonară. Plămânii sunt trilobați, iar bronhiile sunt epiarteriale.

În sindromul polisplenic avem ventricul unic mai frecvent de tip drept (dar poate fi şi de tip stâng), apar întreruperea venei cave inferioare cu vărsare prin intermediul venei azygos, vene hepatice bilaterale, anomalii de vărsare a venelor pulmonare, stenoză pulmonară.

Există de regulă o concordanță ventriculo-arterială. Plămânii sunt bilobați bilateral cu bronhii hipoarteriale.

Caseta 51.2

Morfologie

Există trei tipuri de bază ale morfologiei ventriculare:
- cameră ventriculară principală de morfologie ventriculară stângă, cu ventricul drept rudimentar (= ventricul unic de tip ventricular stâng);
- cameră ventriculară principală de morfologie ventriculară dreaptă, cu sau fără ventricul stâng rudimentar (= ventricul unic de tip ventricular drept);
- cameră ventriculară principală de morfologie neprecizată.

Caseta 51.3

Boli asociate

- Relativ frecvent, conexiune venoasă pulmonară şi/sau sistemică aberantă, mai ales la pacienţii cu izometrism atrial
- Foarte frecvent, vena cavă superioară stângă permeabilă
- Întreruperea venei cave inferioare
- Conexiune venoasă pulmonară aberantă totală sau parţială
- Malformaţii ale valvelor atrio-ventriculare, incluzând încălecarea, displazia de cuspe, cuspe cleftate şi hipoplazia anulară
- Anomalii ale arcului aortic, cum ar fi coarctaţia, arc aortic întrerupt şi arc aortic hipoplazic, frecvent asociate cu DSV restrictiv, în cazurile în care aorta porneşte din camera rudimentară (= discordanţă ventriculo-arterială)

2. FIZIOPATOLOGIE

2.1. Atrezia de tricuspidă

Elementul comun al tuturor variantelor anatomice este dat de dependenţa circulaţiei sistemice şi pulmonare de mărimea defectului septal interatrial. Astfel sângele venos sistemic trece din atriul drept în cel stâng, apoi în ventriculul stâng, de unde prin defectul septal ventricular în cel drept, apoi în artera pulmonară şi aortă (**Fig. 51.2**).

Cantitatea de sânge care ajunge în plămâni depinde de gradul obstrucţiei pulmonare.

2.2. Ventriculul unic de tip stâng, drept şi din variantele heterotaxice

În timpul diastolei sângele venos sistemic şi pulmonar se amestecă la nivel ventricular, pentru ca apoi să treacă în sistolă în aortă şi în artera pulmonară. Când saturaţia din aortă este mai mare decât cea din pulmonară, situaţia este favorabilă, când saturaţia din pulmonară o depăşeşte pe cea din aortă situaţia este defavorabilă, iar când saturaţiile sunt egale, mixica este completă.

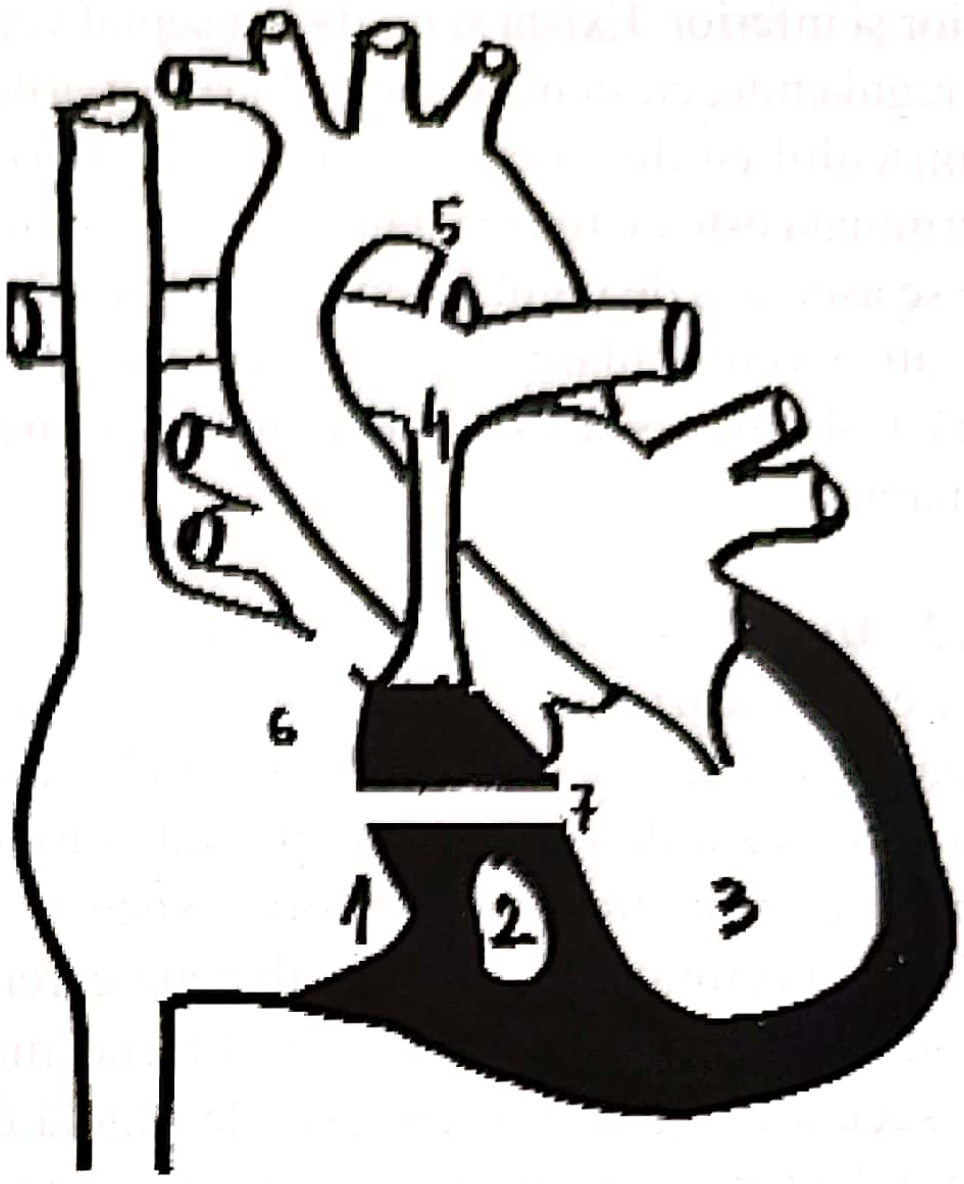

Fig. 51.2. Atrezia de tricuspidă: **1.** Atriul drept; **2.** Atrezia valvei tricuspide şi hipoplazie de ventricul drept; **3.** Ventriculul stâng; **4.** Trunchiul pulmonar atrezic (stenotic); **5.** Arcul aortic; **6.** Defectul septal interatrial; **7.** Defectul septal ventricular.

Patofiziologia ventriculului unic depinde de obstrucţia din calea fluxului pulmonar, de cel sistemic şi de prezenţa obstrucţiei venelor pulmonare.

Dacă avem obstrucţie la nivelul fluxului sanguin pulmonar, apare cianoza, iar circulaţia pulmonară devine dependentă de ductul arterial. Dacă există o obstrucţie sistemică de tipul coarctaţiei de aortă sau stenoză subaortică, rezultă un flux sistemic inadecvat.

Dacă există o obstrucţie pulmonară moderată, aceşti pacienţi au un flux sistemic adecvat cu cianoza şi desaturare modestă.

În caz de obstrucţie sistemică severă, circulaţia pulmonară este excedentară şi apare o gravă supraîncărcare de volum.

La nou-născut cel mai frecvent cele două circulaţii sunt balansate. Când rezistenţele pulmonare scad după naştere, fluxul se orientează către circulaţia pulmonară pe care o supraîncarcă până la edem pulmonar. Aceasta poate duce la creşterea reactivă a rezistenţelor pulmonare şi la dezvoltarea hipertensiunii pulmonare.

Caseta 51.4

Fiziopatologie

Un punct important în ceea ce privește fiziopatologia cordului cu ventricul unic îl reprezintă transformările formei și ale funcției care pot să apară în timp. Aceste transformări sunt legate de modificări la următoarele nivele:

- dimensiunea efectivă a DSV-ului;
- progresia obstrucției către fluxul sanguin pulmonar sau cel sistemic;
- progresia regurgitării atrio-ventriculare;
- progresia hipertrofiei ventriculare, urmată de complianța ventriculară redusă și funcție diastolică deteriorată;
- funcția sistolică ventriculară deteriorată;
- tulburări progresive de conducere atrio-ventriculară, incluzând blocul atrio-ventricular complet;
- hipertensiune atrială stângă progresivă, ca o consecință a comunicării inter-atriale restrictive și/sau a joncțiunii atrio-ventriculare obstrucționate;
- progresia spre boala obstructivă vasculară pulmonară.

3. DIAGNOSTIC

3.1. Clinic

Cianoza este simptomul principal la cei cu atrezie de tricuspidă. Ea apare imediat după naștere, este severă și însoțită de crize hipoxice. Dacă există și stenoză pulmonară, apare suflul caracteristic, sistolic de ejecție parasternal stâng. Încărcarea atrială stângă se traduce prin apariția unui suflu diastolic de stenoză mitrală relativă. Ductul arterial duce la un suflu sistolo-diastolic continuu. Închiderea ductului arterial sau micșorarea defectului ventricular duc la accentuarea cianozei și la squatting.

La cei fără obstrucție a fluxului pulmonar, acesta poate fi crescut când cianoza este mai redusă ca intensitate.

Caseta 51.5

Diagnostic clinic

- Nou-născuții cu flux sanguin pulmonar dependent de canal prezintă în general, la scurt timp după naștere, datorită atreziei pulmonare, cianoză severă, în timp ce nou-născuții cu flux sanguin pulmonar redus, determinat de stenoza pulmonară, prezintă în general cianoză în prima săptămână de viață.
- Copiii cu flux sangvin pulmonar crescut, în primele luni de viață.
- Pacienții cu flux sanguin pulmonar echilibrat pot prezenta mai târziu în viață cianoză ușoară.
- Cianoza este mai evidentă în cazurile cu flux sangvin pulmonar obstrucționat, în timp ce insuficiența cardiacă congestivă este mai răspândită la cei cu flux sangvin pulmonar nerestrictiv.
- Regurgitarea atrio-ventriculară severă determină presiune atrială ridicată și apariția prematură a insuficienței cardiace congestive.
- Obstrucția sistemică este însoțită de semne de perfuzare periferică defectuoasă, cu puls periferic slab, respirație accelerată, letargie, subnutriție, oligurie, acidoză metabolică.
- Zgomotul cardiac 2 este în general unic și accentuat; obstrucția de ieșire este însoțită de un suflu sistolic de ejecție.

3.2. Paraclinic

1. Radiografia toracică.

Conturul cardiac este rotund prin curbarea arcului inferior stâng, rotunjit. Vascularizația pulmonară este de regulă redusă, ca și conturul trunchiului pulmonar care este redus, deci concav.

La cei cu defect septal ventricular mare și cu transpoziție de vase mari, circulația pulmonară este crescută, iar cordul este mărit, cu vascularizație pulmonară bogată.

2. Electrocardiografia.

Permite precizarea tipului morfologic, în concordanța ventriculo-arterială apărând o deviație axială stângă, caracteristică. De asemenea, se întâlnesc frecvent hipertrofia de ventricul stâng și unde P mari, înalte.

La cei cu discordanță ventriculo-arterială apare de regulă o axă normală.

3. Ecocardiografia 2 D

Pune diagnosticul de atrezie tricuspidă, ventricul unic cu dublă cale de intrare sau sindromul heterotaxic.

În atrezia de tricuspidă se identifică lipsa valvei atrio-ventriculare drepte, ca și poziția și raporturile vaselor mari cu ventriculul stâng normal și drept hipoplazic.

De asemenea, este foarte importantă aprecierea mărimii defectului septal ventricular și a arcului aortic pentru identificarea anomaliilor acestuia.

Doppler-ul color dă date asupra calității valvei atrio-ventriculare stângi, asupra prezenței stenozei pulmonare și a gradului acesteia, asupra defectului septal atrial și ventricular.

4. Cateterismul cardiac

Este rezervat cazurilor cu suspiciune de anomalii ale arterelor pulmonare sau în caz de rezistențe pulmoare crescute, la care este necesară evaluarea invazivă.

Caseta 51.6

Diagnostic paraclinic

- ***Electrocardiogramă***: tiparul R/S sau r/s de la V4R este caracteristic ventriculului stâng; unda Q septală în derivațiile precordiale drepte în cazurile cu ventricul unic de tip ventricular stâng; tiparul qR în derivațiile precordiale și r/S în derivațiile precordiale stângi în cazurile cu ventricul unic de tip ventricular drept.
- ***Radiografie toracică***: variabil în funcție de tiparul hemodinamic, mai ales în prezența și în funcție de gradul obstrucției fluxului sangvin pulmonar; cardiomegalia se asociază cu flux sangvin pulmonar crescut sau cu regurgitare atrio-ventriculară substanțială sau cu disfuncție ventriculară importantă; edemul pulmonar sever este asociat cu conexiunea venoasă pulmonară aberantă totală obstrucționată sau cu comunicare interatrială restrictivă, în prezența stenozei valvei atrio-ventriculare stângi.
- ***Ecocardiogramă***: majoritatea caracteristicilor ventriculului unic pot fi definite prin ecocardiografie, cu o combinație din vedere apical 4 camere și ax lung parasternal, precum și precordial și subcostal 4 camere și axe scurte, mai ales în prezența și în funcție de gradul obstrucției subpulmonare, prezența și gradul obstrucției sistemice (subaortice, la nivelul arcului aortic sau al istmului aortic) și prezența și gradul regurgitării atrio-ventriculare.
- ***Cateterism cardiac***: pentru integrarea informațiilor furnizate de ecocardiografie, mai ales în ceea ce privește hemodinamica; stenoza atrio-ventriculară stângă importantă trebuie determinată, deoarece prezența sa necesită septectomie atrială cu balon (procedura Rashkind); presiunile arteriale pulmonare și rezistența trebuie evaluate, deoarece decizia terapiei operatorii este dictată de prezența și gradul stenozei pulmonare sau ale hipertensiunii pulmonare; trebuie evaluate prezența și gradul obstrucției subaortice, uneori cu intervenție farmacologică (administrare de izoprenalină), pentru a „demasca" obstrucția subaortică dinamică.

3.3. Diferențial

3.3.1. Tetralogia Fallot cu stenoză pulmonară

Ambele ventricule sunt balansați, există două valve atrio-ventriculare.

3.3.2. Atrezia pulmonară cu defect septal ventricular

Nu există continuitate între ventriculul drept și artera pulmonară. Valva tricuspidă este normală.

3.3.3. Transpoziția de mari vase cu defect septal ventricular

Trebuie diferențiată de atrezia tricuspidă cu vase transpuse. Valva tricuspidă este normală în transpoziția de mari vase. De asemenea, ventriculul drept este normal.

4. ISTORIA NATURALĂ

Este strâns legată de raportul dintre fluxul sanguin pulmonar și cel sistemic.

Moodie **[8]** a studiat evoluția naturală a pacienților cu ventricul unic care nu au fost supuși tratamentului chirurgical și a constat că mortalitatea la peste 10 ani a fost de 50%. Cauzele de deces au fost insuficiența cardiacă congestivă și aritmiile.

Sunt mai mulți factori care influențează evoluția naturală a bolii. Dintre aceștia, atrezia mitrală care duce la obstrucția venoasă pulmonară provoacă agravarea stării generale în primele zile de viață și decesul precoce.

Un alt element patologic care agravează prognosticul este obstrucția subaortică care de regulă apare când aorta provine din ventriculul hipoplazic. Cauza stenozei subaortice este dată de defectul septal ventricular restrictiv care se asociază cu hipoplazia aortei.

Atrezia de tricuspidă generează de asemenea o obstrucție în calea fluxului pulmonar care progresează și accentuează cianoza. Peste 90% dintre pacienții neoperați mor în primul an de viață.

Cei care au fluxul pulmonar normal au risc de a dezvolta insuficiență cardiacă congestivă și apoi boală vasculară pulmonară. Pacienții cu atrezie de tricuspidă și discordanță ventriculo-arterială au prognosticul rezervat, datorită faptului că au fluxul pulmonar nerestricționat, cu fenomene de flux pulmonar crescut, iar pe de altă parte prezintă stenoză subaortică care face ca circulația sistemică să depindă de canalul arterial.

În cazul de ventricul unic din sindroamele heterotaxice, evoluția este dată de prezența anomaliilor de vărsare a venelor sistemice, la care se adaugă și fluxul pulmonar redus datorită stenozei pulmonare, ca urmare mortalitatea este foarte mare.

5. TRATAMENT

5.1. Medical

Prostaglandina E_1 se administrează datorită efectului de împiedicare a închiderii canalului arterial, vital la cei cu obstrucție severă în calea de ieșire a ventriculului drept. Doza este de 0,05–0,1 ug/kg/min la nou-născuții suspecți cu atrezie tricuspidiană.

La cazurile cu debit pulmonar crescut, se va trata eventuala decompensare cardiacă stângă prin administrarea medicamentelor digito-diuretice pacienților până la punerea diagnosticului și inițierea tratamentului intervențional sau chirurgical.

La tratamentul cu prostaglandină se mai asociază digitalicele, diureticele, ventilația mecanică, tratamentul sepsisului, nutriția etc.

5.2. Intervențional

Se practică în situațiile în care defectul septal interatrial este mic și constă în **atrio-septostomia cu balon Rashkind** care, prin lărgirea defectului, crește șuntul dreapta stânga la nivel atrial, astfel crescând debitul sistemic.

5.3. Chirurgical

Terapia chirurgicală urmărește corecția stadializată în trei etape spre cordul de tip Fontan.

Primul stadiu al paliației se efetuează în perioada neo-natală, al doilea între 3 luni și un an de viață, iar al treilea între 1 și 5 ani.

5.3.1. Primul stadiu al paliației în ventriculul unic

Avem două situații distincte: conectare ventriculo-arterială concordantă și conectare ventriculo-arterială discordantă.

Conectare ventriculo-arterială concordantă

Există două variante în funcție de fluxul sanguin pulmonar, cu flux pulmonar redus și cu flux pulmonar excesiv.

În situațiile cu flux pulmonar redus sau inadecvat, vom practica o operație de creare a unui șunt sistemico-pulmonar pentru creșterea debitului pulmonar (Qp). În cazurile cu flux pulmonar crescut, se practică banding-ul trunchiului pulmonar.

I. *Șuntul sistemico-pulmonar arterial (Fig. 51.3).*

Calea de abord poate fi sternotomia mediană sau toracotomia. Se preferă sternotomia mediană deoarece oferă mai multe avantaje, cum sunt: posibilitatea ventilării ambilor plămâni, posibilitatatea utilizării la nevoie a bypass-ului cardio-pulmonar în caz de instabilitate hemodinamică, accesul ușor asupra trunchiului și ramurilor pulmonare etc.

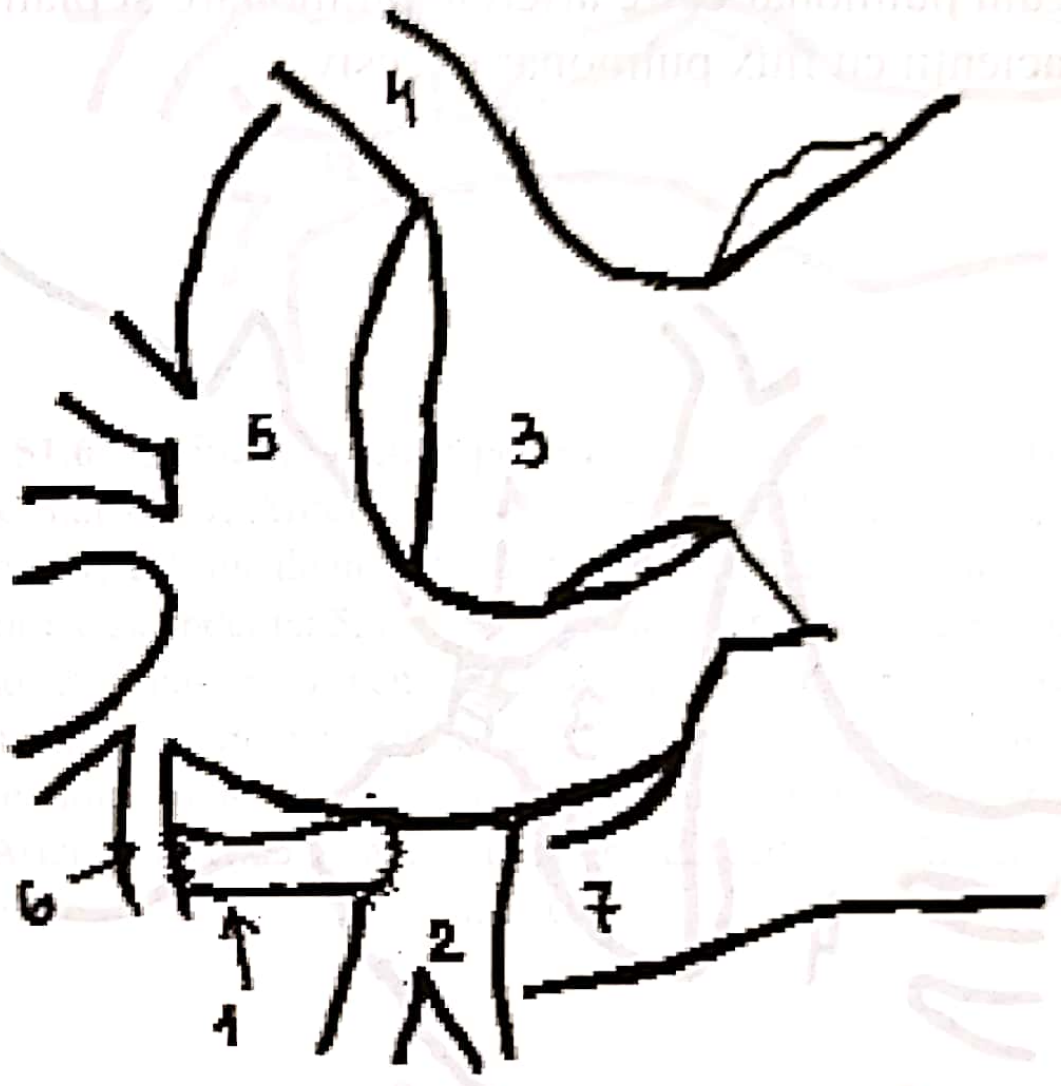

Fig. 51.3. Derivația sistemico-pulmonară dreaptă tip Blalock-Taussig modificată: **1.** Derivația de Gore-Tex între artera subclaviculară dreaptă și artera pulmonară dreaptă; **2.** Artera pulmonară dreaptă; **3.** Trunchiul pulmonar; **4.** Artera pulmonară stângă; **5.** Arcul aortic; **6.** Artera subclaviculară stângă.

Operația constă în montarea unei derivații de Gore-Tex între o arteră sistemică, în speță trunchiul arterial brahio-cefalic sau artera subclaviculară dreaptă, și artera pulmonară dreaptă.

Pentru aceasta se practică heparinizarea pacientului, după care se clampează parțial artera subclaviculară dreaptă, care se incizează și se anastomozează la capătul proximal al unei proteze de Gore-Tex de dimensiune adecvată. După terminarea anastomozei, artera subclaviculară se declampează, se ajustează lungimea graftului și se clampează parțial artera pulmonară dreaptă. Se incizează pulmonara și se efectuează anastomoza distală a grefonului la acest nivel. Se declampează artera și se urmărește modificarea saturației sistemice. În general SaO_2 acceptată după crearea derivației este de 75–85%. Dacă saturația este mai mare de 90%, atunci diametrul derivației și șuntul sunt prea mari. Dacă s-a obținut o saturație conform cu cele arătate, se poate lega canalul arterial și stopa infuzia cu prostaglandină.

II. *Banding-ul trunchiului pulmonar* (**Fig. 51.4**).

Constă în plasarea unui șnur sau unei „tape" în jurul trunchiului pulmonar cu scopul de a limita fluxul sanguin pulmonar către arterele pulmonare și plămâni la pacienții cu flux pulmonar excesiv.

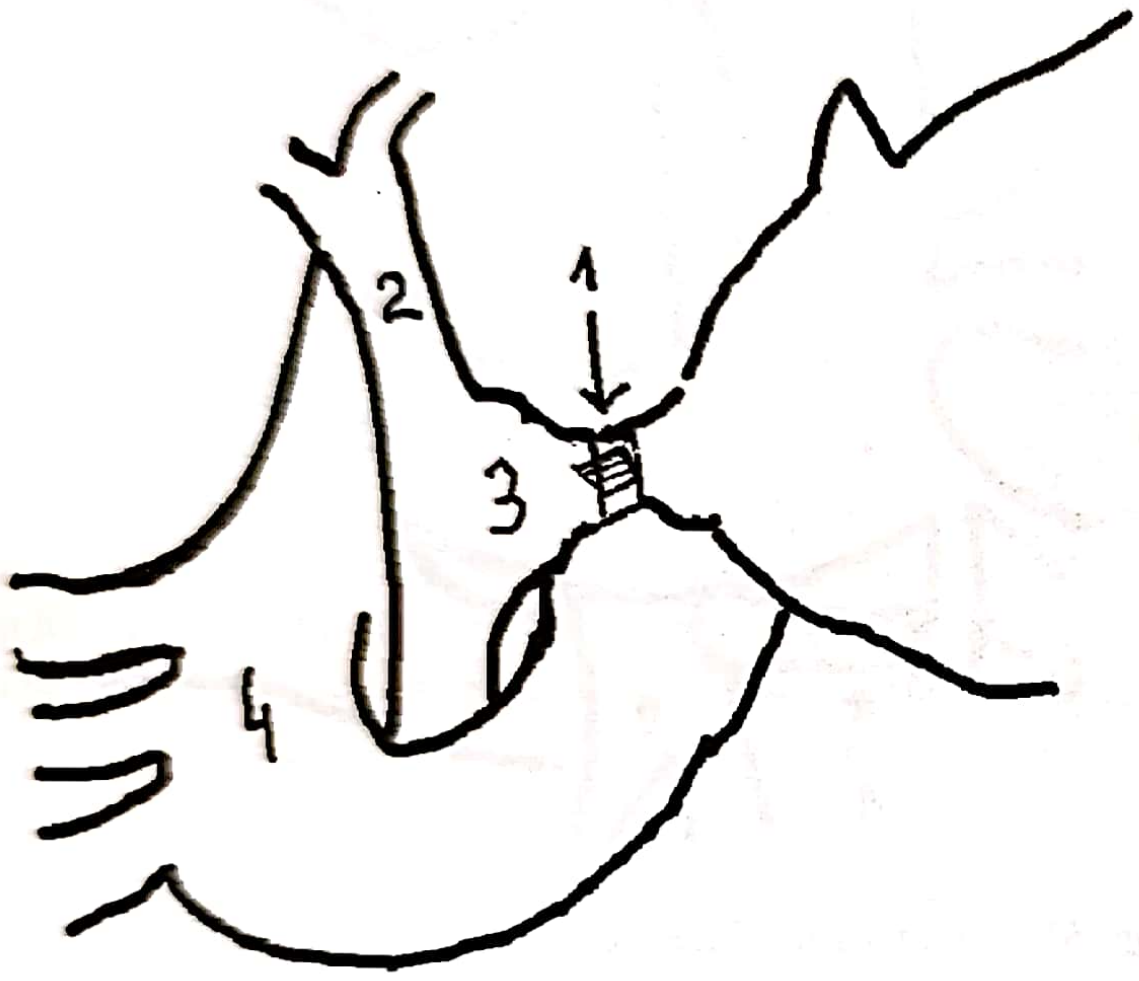

Fig. 51.4. Banding de trunchi pulmonar: **1.** Banding-ul fixat cu clipuri metalice; **2.** Artera pulmonară stângă; **3.** Trunchiul pulmonar; **4.** Crosa aortei.

Calea de abord este sternotomia mediană, dar poate fi și toracotomia laterală, prima fiind însă de preferat.

Se deschide pericardul în porțiunea adiacentă vaselor mari cu disecție minimă pentru a nu facilita alunecarea bandeletei în periferie. După trecerea șnurului în jurul trunchiului pulmonar, se pun două suturi la 180 de grade pentru a-l fixa de peretele arterial. Apoi se trece la strângerea acestuia în așa fel încât să obținem un gradient presional de 40–70 mm Hg sau o saturație SaO_2 de 75–85%.

Îngustarea bandeletei se face cu clipuri metalice.

Pentru a avea controlul strângerii bandei este bine să măsurăm presiunea în artera pulmonară distal de banding printr-un cateter.

Conectarea ventriculo-arterială discordantă

În situația în care nou-născutul are o atrezie de tricuspidă asociată cu discordanță ventriculo-arterială, valva pulmonară este în continuitate fibroasă cu valva mitrală, iar aorta provine din ventriculul drept care este hipoplazic. Ventriculul stâng va trimite sângele în trunchiul pulmonar și, prin defectul septal ventricular, spre ventriculul drept și aortă. Ca atare, foarte frecvent apare obstrucția subaortică în aceste cazuri la care se pot asocia și hipoplazia arcului aortic și coarctația de aortă.

Deci stenoza subaortică este o complicație care apare ori de câte ori aorta provine dintr-un ventricul hipoplazic.

În aceste cazuri există mai multe procedee chirurgicale pentru primul stadiu al paliației la cordul de tip Fontan:

– banding-ul trunchiului pulmonar și reconstrucția arcului aortic;

– conectarea trunchiului pulmonar cu aorta și reparația arcului aortic;

– rezecția musculară pentru rezolvarea stenozei subaortice.

I. Banding-ul trunchiului pulmonar și reconstrucția arcului aortic (Fig. 51.5)

Calea de abord este toracotomia postero-laterală stângă în spațiul IV intercostal. Se expun arcul aortic, aorta descendentă, ductul arterial, arterele mari fiind transpuse (aorta este anterior și pulmonara posterior). Ductul arterial se clampează și se practică secțiunea și sutura acestuia. Obstrucția arcului aortic se rezolvă prin secțiunea transversală la nivelul aortei descendente, după ligatura prealabilă a istmului aortic hipoplazic. Se îndepărtează toată zona de țesut ductal, apoi se anastomozează aorta descendentă la arcul aortic distal termino-lateral între artera subclaviculară stângă și trunchiul arterial brahio-cefalic. După aceea se expune trunchiul pulmonar care se disecă circumferențial și se practică banding-ul descris anterior.

II. Conectarea trunchiului pulmonar cu aorta și reparația arcului aortic (Operația Damus-Kaye-Stansel) (Fig. 51.6, 51.7)

Calea de abord este sternotomia mediană. Operația se execută cu bypass cardio-pulmonar.

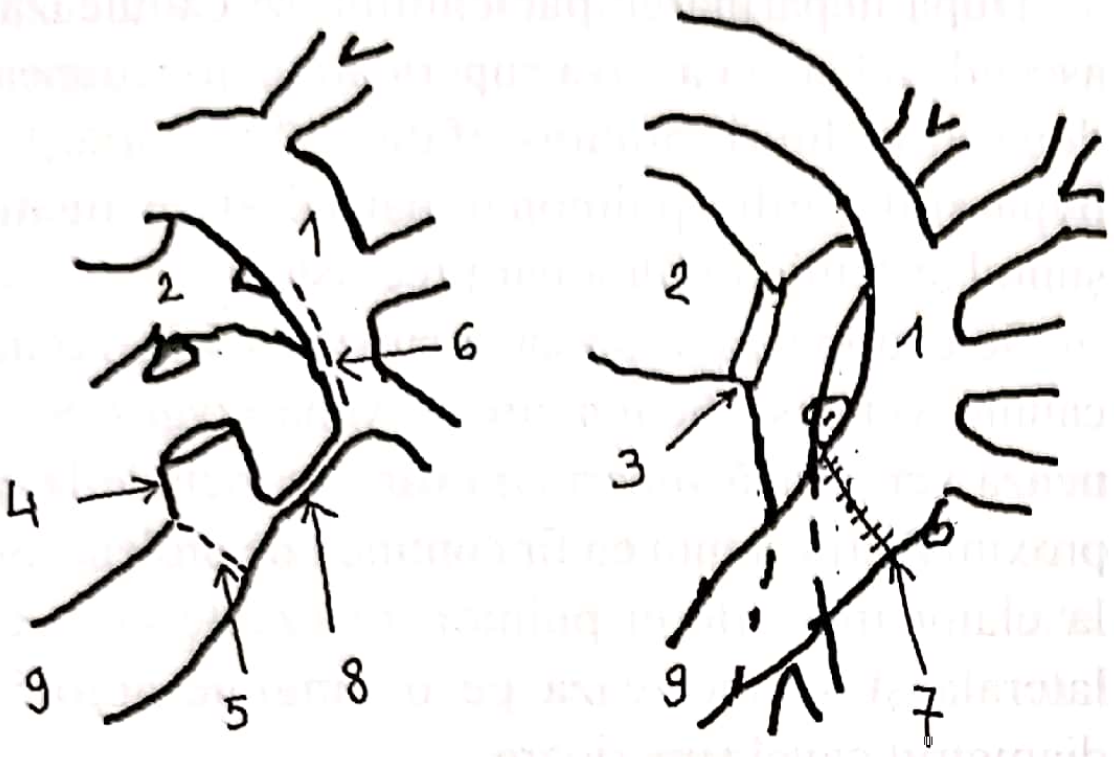

Fig. 51.5. Banding-ul trunchiului pulmonar și reconstrucția arcului aortic: **1.** Arcul aortic; **2.** Trunchiul pulmonar; **3.** Banding trunchi pulmonar; **4.** Ductul arterial secționat; **5.** Linia de secțiune a aortei descendente; **6.** Linia de secțiune pe arcul aortic; **7.** Anastomoza aortă descendentă – arc aortic; **8.** Istmul aortic hipoplazic; **9.** Aorta descendentă.

Dacă arcul aortic este hipoplazic, dar nu intrerupt, se canulează arcul aortic, respectiv urechiușa dreaptă.

Se pornește bypass-ul cardio-pulmonar și se reduce temperatura pentru a rezolva arcul aortic în oprire circulatorie.

Se instituie oprirea circulatorie, se ligaturează și se secționează canalul arterial.

Se secționează apoi trunchiul pulmonar, iar capătul distal al acestuia se închide prin sutură.

Se incizează apoi marginea laterală a aortei ascendente cu crearea unui flap posterior. Baza flap-ului este conectată la trunchiul pulmonar în porțiunea posterioară a acestuia, în cea anterioară anastomoza fiind completată cu un guler de petic de pericard tratat în glutaraldehidă. Se ligaturează istmul aortic cu îndepărtarea țesutului ductal. Se practică o incizie longitudinală pe fața posterioară a arcului aortic și aortei ascendente la care se anastomozează aorta descendentă. Se deschide atriul drept și se mărește defectul septal atrial. Se porneste bypass-ul cardio-pulmonar și se practică o derivație subclaviopulmonară cu tub de Gore-Tex tip Blalock-Taussig modificat.

III. Rezecția musculară pentru rezolvarea stenozei subaortice (Fig. 51.8)

Se face cu utilizarea bypass-ului cardio-pulmonar. Incizia este în camera de golire a ventriculului

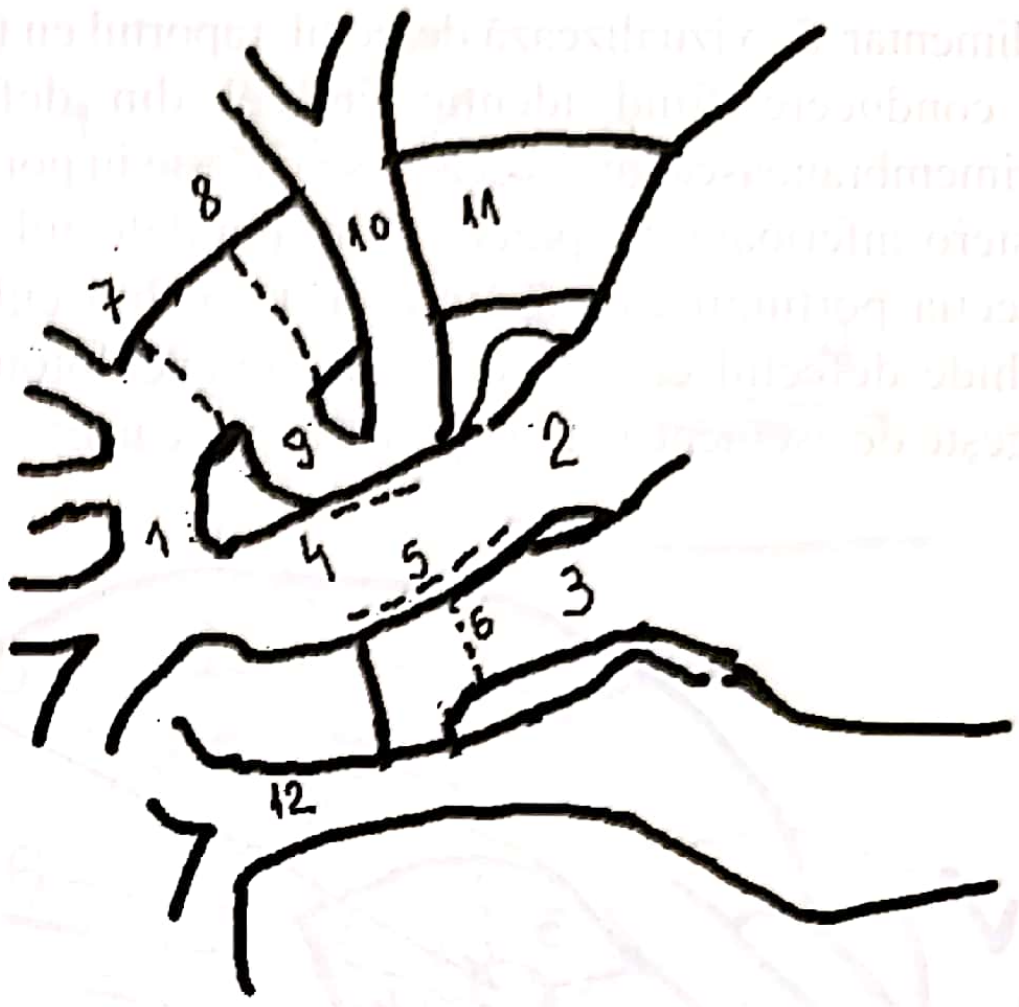

Fig. 51.6. Liniile de incizie pentru efectuarea operației Damus-Kaye Stansel: **1.** Arcul aortic; **2.** Aorta ascendentă; **3.** Trunchiul pulmonar; **4.** Linia de incizie a aortei ascendente pentru anstomoza cu aorta descendentă; **5.** Linia de incizie a aortei ascendente pentru construcția anastomozei cu trunchiul pulmonar; **6.** Linia de secțiune a trunchiului pulmonar; **7.** Linia de secțiune a arcului aortic; **8.** Linia de secțiune la nivelul aortei descendente; **9.** Canalul arterial; **10.** Artera pulmonară stângă; **11.** Aorta descedentă; **12.** Vena cavă superioară.

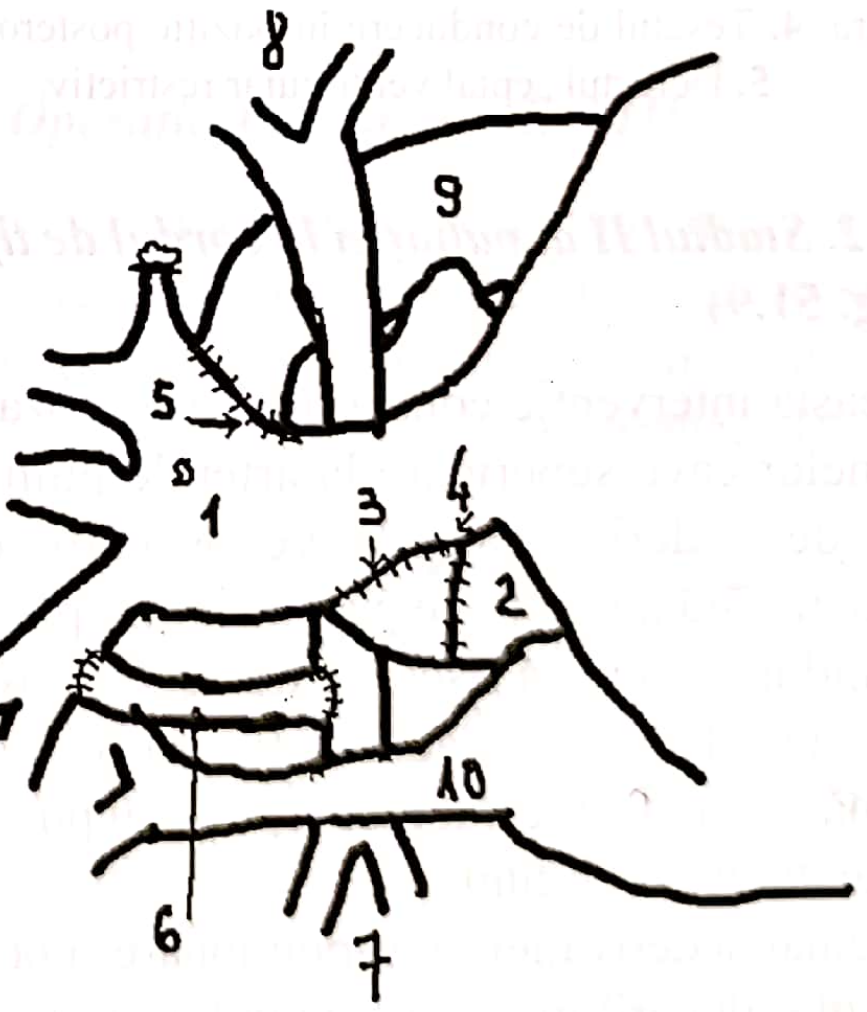

Fig. 51.7. Anastomoza dintre trunchiul pulmonar și aorta ascendentă (Damus-Kaye-Stansel): **1.** Aorta ascendentă; **2.** Trunchiul pulmonar; **3.** Anastomoza aortă – trunchi pulmonar; **4.** Anastomoza trunchi pulmonar petic de pericard; **5.** Anastomoza aortă descendentă aortă ascendentă; **6.** Derivație sistemico-pulmonară; **7.** Artera pulmonară dreaptă; **8.** Artera pulmonară stângă; **9.** Aorta descendentă; **10.** Vena cavă superioară.

rudimentar. Se vizualizează defectul, raportul cu țesutul de conducere fiind identic cu cel din defectele perimembranoase, adică acesta se găsește în porțiunea postero-inferioară. Se practică lărgirea defectului prin rezecția porțiunii excedentare de țesut muscular, se închide defectul cu un petic, iar ventriculotomia se lărgește de asemenea cu un petic de pericard.

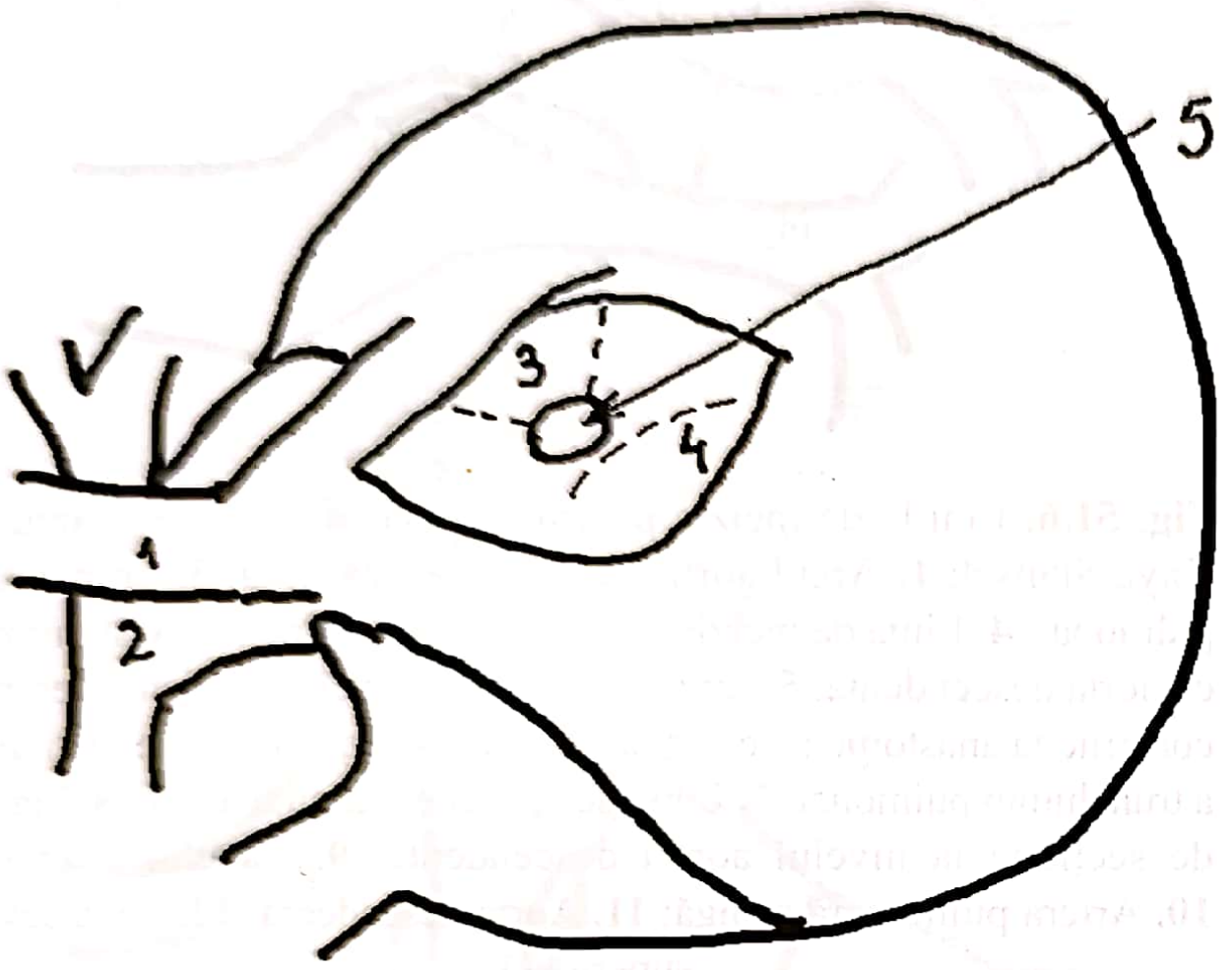

Fig. 51.8. Rezecția musculară pentru rezolvarea stenozei subaortice: **1.** Aorta; **2.** Trunchiul pulmonarei; **3.** Aria de rezecție musculară; **4.** Țesutul de conducere în poziție postero-inferioară; **5.** Defectul septal ventricular restrictiv.

5.3.2. Stadiul II al paliației la cordul de tip Fontan (Fig. 51.9)

Această intervenție constă în anastomozarea venei sau venelor cave superioare la arterele pulmonare cu scopul de a deriva sângele venos către circulația pulmonară fără a mai trece prin atriul drept.

Având în vedere că riscurile de deces între stadiul I Norwood și efectuarea stadiului II sunt ridicate, acesta din urmă se va efectua cât mai repede cu putință, adică între vârsta de 3 și 6 luni.

Efectuarea derivației cavo-pulmonare superioare are avantajul reducerii încărcării de volum a ventriculului drept, prin derivația sistemico-pulmonară preexistentă, și astfel se păstrează funcția acestuia, conferind o stabilitate hemodinamică cu riscuri ulterioare reduse.

Derivația cavo-pulmonară superioară se poate efectua cu bypass cardio-pulmonar și fără bypass cardio-pulmonar.

a. Cu utilizarea bypass-ului cardio-pulmonar

După heparinarea pacientului, se canulează aorta ascendentă și vena cavă superioară la joncțiunea celor două trunchiuri brahio-cefalice. Se pornește apoi bypass-ul cardio-pulmonar parțial și se ligaturează șuntul sistemico-pulmonar preexistent.

Se clampează vena cavă superioară în vecinătatea canulei venoase. Se ligaturează vena azygos. Se secționează vena cavă superioară care se închide la capătul proximal prin sutură cu fir continuu de prolene. Se trece la clamparea arterei pulmonare drepte cu o clampă laterală și se incizează pe o lungime apropiată de diametrul cavei superioare.

Se îndepartează restul de șunt sistemico-pulmonar de la nivelul ramului pulmonar. Se trece la efectuarea unei anastomoze între vena cavă superioară și ramura pulmonară dreaptă, termino-lateral, cu prolene în surget. Se oprește bypass-ul și se decanulează.

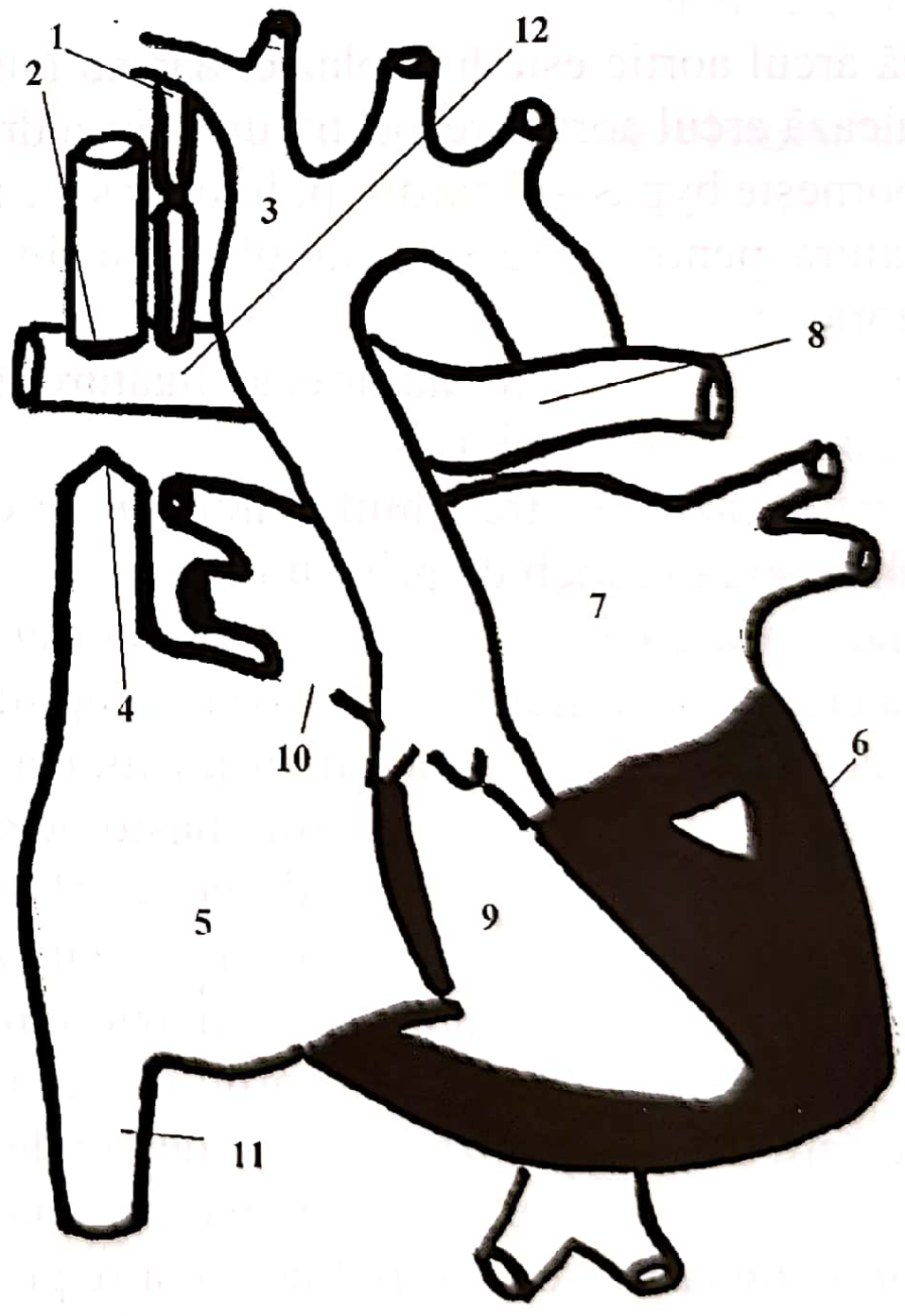

Fig. 51.9. Derivația cavo-pulmonară superioară bidirecțională (stadiul II): **1.** Derivația sistemico-pulmonară ligaturată; **2.** Anastomoza dintre vena cavă superioară și ramura pulmonară dreaptă; **3.** Aorta; **4.** Bontul proximal al venei cave superioare; **5.** Atriul drept; **6.** Ventriculul stâng cu atrezie mitrală; **7.** Atriul stâng; **8.** Artera pulmonară stângă; **9.** Ventriculul drept; **10.** Defect septal atrial; **11.** Vena cavă superioară; **12.** Artera pulmonară dreaptă.

b. Fără utilizarea bypass-ului cardio-pulmonar

După heparinizarea pacientului (doză full), se trece la introducerea a două canule, una în vena cavă superioară şi alta în urechiuşa dreaptă care se conectează împreună pentru decompresia venoasă a trenului superior.

Când coexistă două vene cave superioare, decompresia cu canule nu mai este necesară.

După securizarea canulelor se trece la clamparea venei cave superioare imediat sub canula cavă şi cu o a doua clampă la nivelul joncţiunii cavo-atriale. Secţionăm vena cavă superioară, iar capătul proximal îl suturăm cu prolene în surget. Clampăm apoi ramura pulmonară dreaptă şi efectuăm arteriotomia, după care anastomozăm cava superioară în aceeaşi manieră, în surget cu prolene. Declampăm apoi artera pulmonară şi vena cavă superioară, şi decanulăm cava superioară respectiv urechiuşa dreaptă.

Operaţia hemi-Fontan (**Fig. 51.10**) este similară derivaţiei cavo-pulmonare superioare bilaterale, dar aceasta este utilizată de anumiţi chirurgi care o consideră mai uşor de adaptat la operaţia Fontan cu tunel lateral intraatrial. Dacă se preferă utilizarea procedeului de Fontan cu conduct extracardiac, atunci operaţia hemi-Fontan nu are avantaje.

Diferenţa dintre hemi-Fontan şi derivaţia cavo-pulmonară superioară bidirecţională constă în faptul că anastomoza nu se realizează între vena cavă superioară şi artera pulmonară dreaptă, ci între atriul drept şi artera pulmonară dreaptă.

Pentru aceasta sunt necesare bypass-ul cardio-pulmonar şi oprirea circulatorie la care se asociază hipotermia.

După instituirea bypass-ului cardio-pulmonar şi a hipotermiei, se practică oprirea circulatorie, după care se efectuează o incizie în tavanul atriului drept care se prelungeşte în spate în vena cavă superioară. O incizie similară se practică în porţiunea adiacentă a arterei pulmonare drepte. Se trece la efectuarea anastomozei dintre atriul drept şi artera pulmonară. La peretele anterior al anstomozei se foloseşte un petic de lărgire dintr-o homogrefă pulmonară (**Fig. 51.10**).

Se practică apoi o incizie în urechiuşa dreaptă, se deschide atriul drept şi se montează un petic de homogrefă pulmonară care închide deschiderea venei cave superioare în atriul drept.

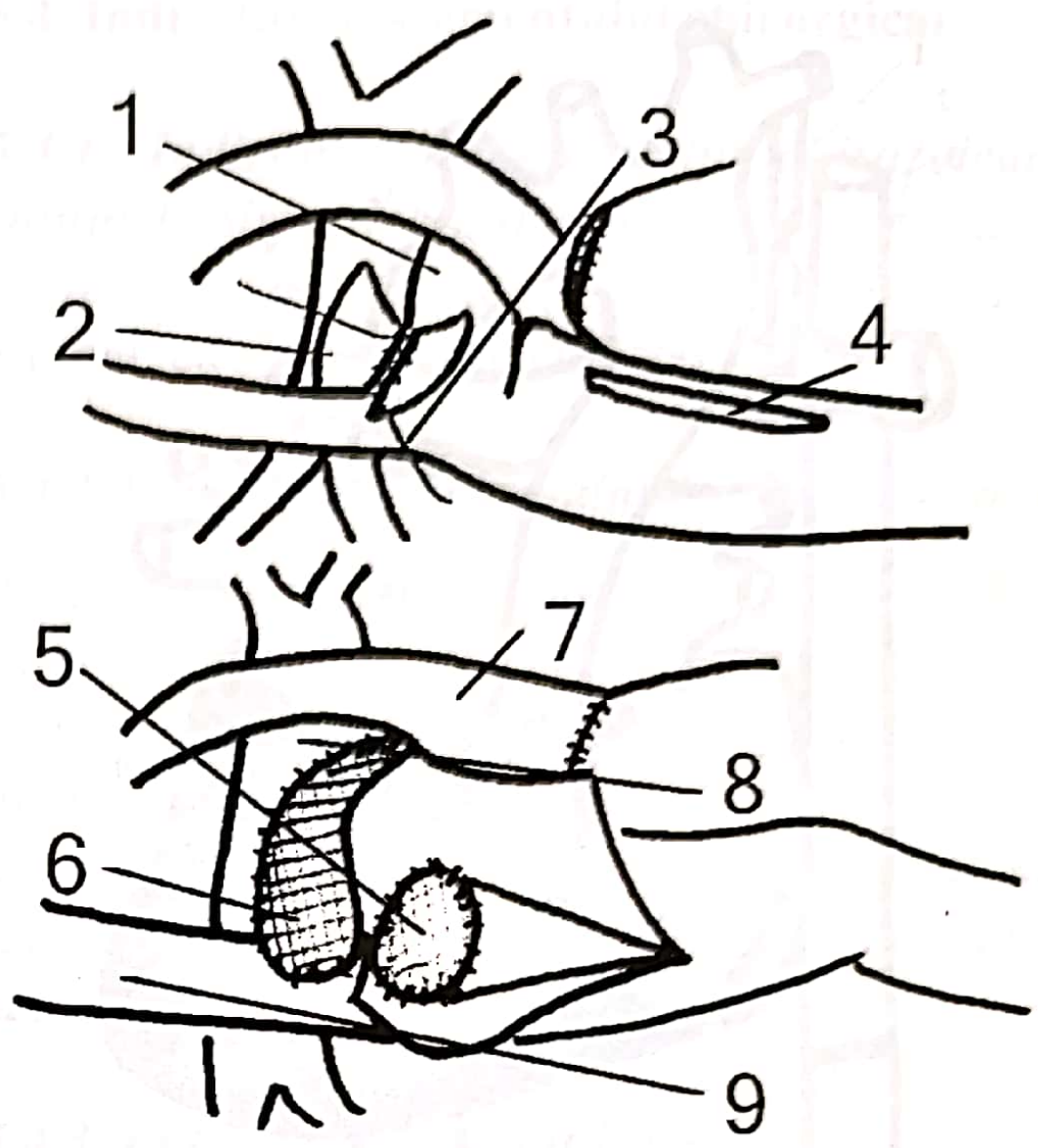

Fig. 51.10. Operaţia hemi-Fontan (anastomoza dintre vena cavă superioară şi atriul drept): **1.** Atriul drept; **2.** Artera pulmonară dreaptă incizată; **3.** Firul de sutură al anastomozei dintre artera pulmonară dreaptă şi atriul drept; **4.** Atriotomie dreaptă; **5.** Petic de homogrefă pulmonară care închide orificiul de deschidere al venei cave superioare în atriul drept; **6.** Petic de lărgire a peretelui anterior al anastomozei dintre artera pulmonară dreaptă şi atriul drept; **7.** Trunchiul pulmonar; **8.** Vena cavă superioară.

5.3.3. Operaţia Fontan (stadiul III)

Scopul este ca tot sângele care vine spre atriul drept din vena cavă inferioară să fie dirijat către sistemul arterial pulmonar, la nivelul inimii întorcându-se doar sângele venos pulmonar şi cel drenat de sinusul coronar.

Operaţia Fontan (**Fig. 51.11**) se poate realiza în două modalităţi, una printr-un tunel lateral intraatrial, care dirijează sângele venos cav inferior direct în artera pulmonară dreaptă, şi o a doua care utilizează un conduct extracardiac, de regulă de Gore-Tex, interpus între vena cavă inferioară şi artera pulmonară dreaptă.

a. Operaţia Fontan cu conduct extracardiac (**Fig. 51.11**)

Se efectuează cu bypass cardio-pulmonar şi canularea celor două vene cave şi a aortei ascendente.

Conductul extracardiac este de Gore-Tex şi trebuie să fie cât mai larg, să nu fie obstructiv. El va avea minimum 20 mm sau mai mult. Anastomoza conduc-

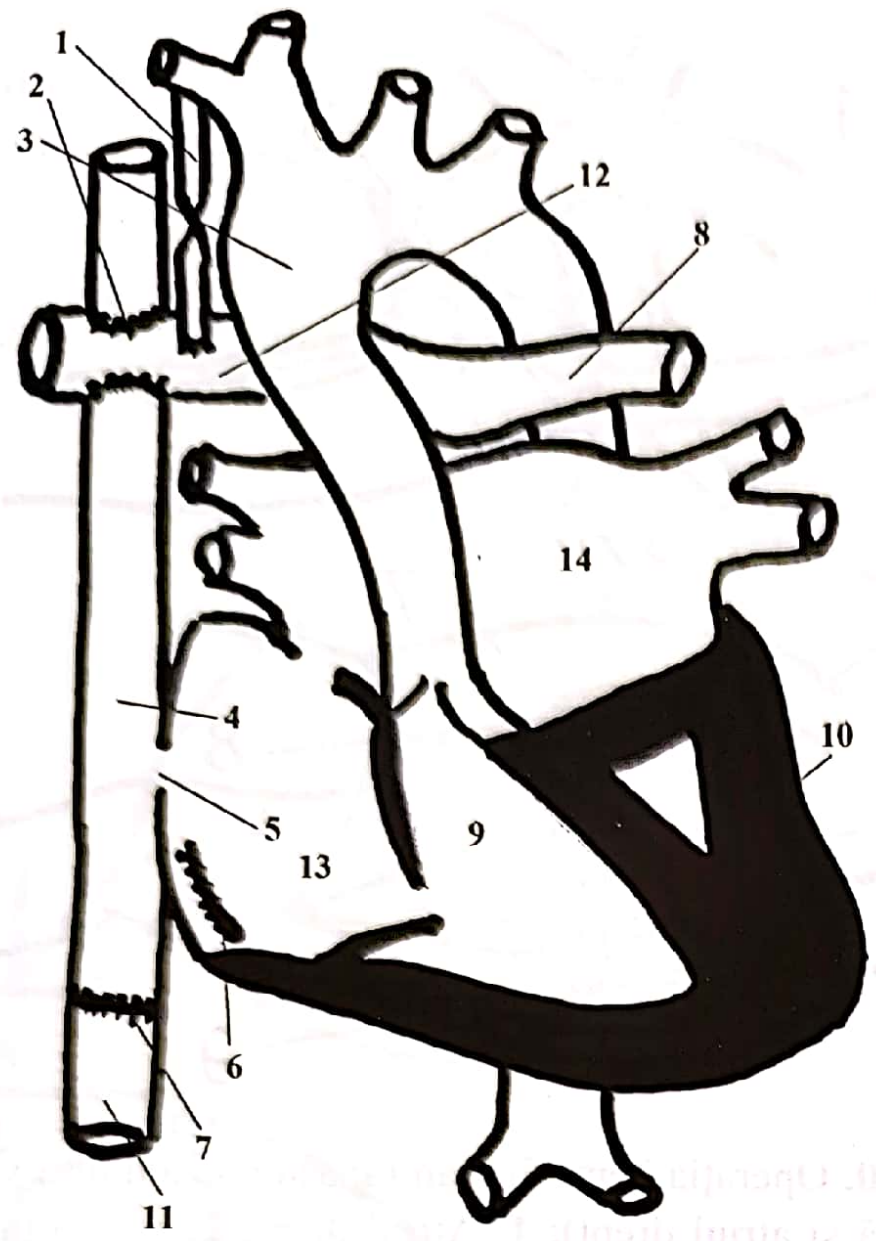

Fig. 51.11. Operația Fontan cu conduct extra-cardiac: **1.** Derivația sistemico-pulmonară ligaturată; **2.** Anastomoza dintre vena cavă superioară și artera pulmoară dreaptă; **3.** Aorta ascendentă; **4.** Conductul extracardiac între vena cavă inferioară și artera pulmonară dreaptă; **5.** Fenestrare în conduct pentru a realiza o comunicare de 4 mm cu atriul drept; **6.** Linia de sutură a vărsării venei cave inferioare în atriul drept; **7.** Anastomoza dintre vena cavă inferioară și conductul extracardiac; **8.** Artera pulmonară stângă; **9.** Ventriculul drept; **10.** Ventriculul stâng hipoplazic; **11.** Vena cavă inferioară; **12.** Artera pulmonară dreaptă; **13.** Atriul drept; **14.** Atriul stâng.

tului la artera pulmonară dreaptă se poate efectua înainte de bypass-ul cardio-pulmonar, având grijă să clampăm ramura dreaptă pulmonară în așa fel încât, să nu obstruăm complet artera.

Se practică arteriotomie pulmonară dreaptă, iar anastomoza cu conductul se face în surget cu prolene 5/0 sau 6/0. Ulterior se pornește bypass-ul cardio-pulmonar și se secționează între clampe vena cavă inferioară.

Porțiunea distală a cavei inferioare care se varsă în atriul drept se închide cu un surget cu prolene 3/0. Capătul proximal al venei cave inferioare se suturează la conductul extracardiac utilizând un fir de prolene 5/0 în surget.

Operația se poate executa și fără bypass cardio-pulmonar când este necesară decompresia sistemului cav inferior în atriul drept, care se poate realiza canulând cava inferioară cu o canulă, ulterior conectată la atriul drept pentru drenaj. După scoaterea aerului din canulă și verificarea drenajului, se trece la efectuarea anastomozei dintre vena cavă inferioară și conductul de Gore-Tex după tehnica descrisă.

Dacă este necesară prezența unei comunicări între conduct și atriul drept, aceasta se poate realiza la sfârșit prin crearea unui mic orificiu în conduct de 4 mm, după care se efectuează un orificiu similar în peretele adiacent al atriului drept.

Cele două orificii se anstomozează cu prolene în surget (fenestrarea conductului)

Operația Fontan cu tunel lateral **(Fig. 51.12)**

Se practică folosind bypass-ul cardio-pulmonar cu hipotermie moderată (25°C). Se clampează aorta, se administrează cardioplegia.

Dacă s-a efectuat în prealabil anastomoza cavo-pulmonară superioară, se anastomozează doar capătul proximal al venei cave superioare la artera pulmonară

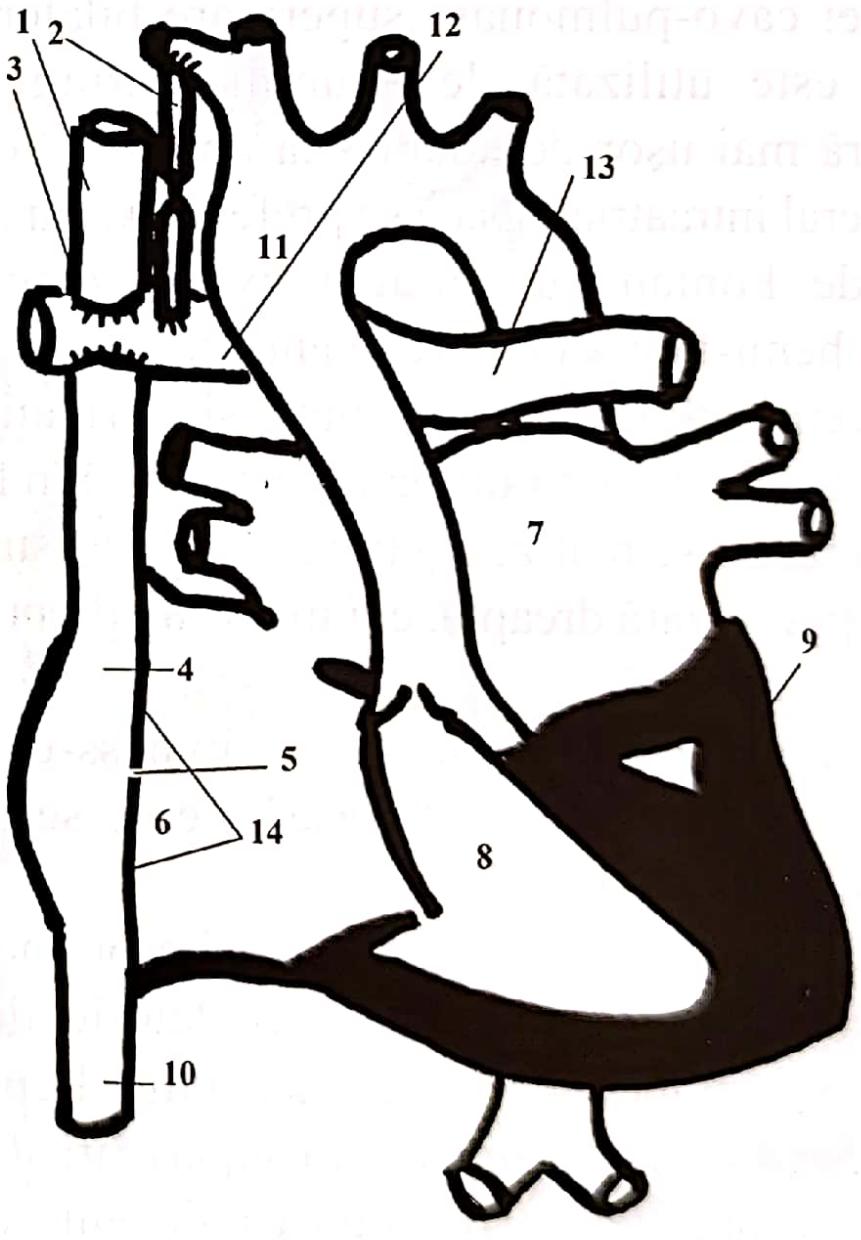

Fig. 51.12. Operația Fontan cu tunel lateral: **1.** Vena cavă superioară; **2.** Derivația sistemico-pulmonară desființată; **3.** Anastomoza venă cavă superioară – arteră pulmonară dreaptă; **4.** Tunelul lateral intraatrial; **5.** Fenestrare în tunel; **6.** Atriul drept; **7.** Atriul stâng; **8.** Ventriculul drept; **9.** Ventriculul stâng hipoplazic; **10.** Vena cavă inferioară; **11.** Aorta ascendentă; **12.** Artera pulmonară dreaptă; **13.** Artera pulmonară stângă; **14.** Petic de Gore-Tex fenestrat care orientează sângele din vena cavă inferioară spre artera pulmonară dreaptă.

dreaptă. Dacă procedeul folosit anterior a fost un hemi-Fontan (adică atriul drept a fost deja anastomozat la artera pulmonară dreaptă), se deschide atriul drept pe o incizie oblică și se trece la efectuarea unui tunel în atriul drept pentru a dirija sângele venos din vena cavă inferioară spre cava superioară și artera pulmonară dreaptă.

Aceasta necesită de regulă lărgirea defectului septal atrial și montarea unui petic de Gore-Tex, care se suturează de așa manieră încât să lase sinusul coronar în atriul stâng și să acopere orificiul de vărsare al venei cave inferioare în atriul drept care va fi orientat spre vena cavă superioară.

La nevoie se poate executa fenestrarea tunelului lateral, creându-se un orificiu de 4 mm la copiii sub 12 kg greutate și de 5 mm la cei între 12 și 30 de kg, respectiv de 6 mm la cei peste această greutate.

Caseta 51.7

Tratament chirurgical

- Banding de arteră pulmonară
- Șunt arterial sistemico-pulmonar tip Blalock-Taussig modificat
- Glenn bidirecțional
- Hemi-Fontan
- Fontan modificat
  - Conexiune atrio-pulmonară
  - Tunel lateral
  - Conexiune extracardiacă
- Fenestrare (partiționare atrială completă): diferite tipuri, care permit separarea incompletă între căile cave și venoase pulmonare, pentru a decomprima refluxul venos sistemic; diferitele tipuri de fenestrare se închid spontan în perioada post-operatorie sau pot fi închise electiv printr-o intervenție percutanată
  - Tunel lateral
  - Conexiune extracardiacă
- Septare ventriculară:
  - într-o singură etapă
  - în mai multe etape
- Transplantul cardiac
  - La pacienții care sunt candidați slabi pentru procedura Fontan, din cauza funcției ventriculare slabe, dar unde rezistența vasculară pulmonară nu este crescută
  - La pacienții cu eșec al procedurii Fontan

5.4. Indicațiile tratamentului chirurgical

5.4.1. Indicațiile tratamentului chirurgical în șunturile sistemico-pulmonare sunt date de prezența cianozei severe și dependența de ductul arterial, ca și de saturația O_2 sub 70%.

5.4.2. Indicațiile banding-ului de trunchi pulmonar

Insuficiența cardiacă congestivă dată de fluxul sanguin pulmonar crescut la scurt timp după naștere este indicația de bază pentru banding-ul de trunchi pulmonar. Acesta nu trebuie efectuat prea repede când rezistențele pulmonare nu s-au redus, deoarece el va trebui reajustat dacă intervenția s-a făcut prea repede după naștere.

5.4.3. Indicațiile stadiului I paliativ

În cazurile în care există semnele obstrucției subaortice, procedeul de urmat este crearea unei anastomoze pulmonaro-aortice de tipul Damus și efectuarea unui șunt sistemico-pulmonar.

5.4.4. Indicațiile stadiului II

Sunt date în principal de tipul de operație Fontan: dacă dorim efectuarea unui Fontan cu conduct extracardiac, vom efectua în stadiul II un șunt bidirecțional cavo-pulmonar superior, în timp ce dacă dorim să efectuăm un Fontan cu tunel lateral intra-atrial în stadiul II vom efectua un hemi-Fontan. Vârsta optimă de efectuare a stadiului II paliativ este de 3–6.

Contraindicațiile sunt reprezentate de vârsta mică sub 6 săptămâni, rezistențele pulmonare peste 4 UW/m^2, obstrucția venoasă pulmonară etc.

5.4.5. Indicațiile operației Fontan

Toți pacienții care au beneficiat de etapele premergătoare pentru corecția la cord univentricular de tip Fontan au această indicație dacă întrunesc anumite criterii. Acestea se referă la rezistențele pulmonare care nu trebuie să depășească 4 UW/m^2, ceea ce contraindică această operație. Între 2 și 4 UW/m^2 se poate efectua un Fontan fenestrat. O altă contraindicație pentru operația Fontan sunt ramurile pulmonare de mici dimensiuni sau disfuncţia de ventricul sistemic cu presiune telediastolică mai mare de 15 mm Hg sau o fracţie de ejecţie de 45% sau mai mică.

Caseta 51.8

Indicaţii pentru tratament chirurgical

- Rata supravieţuirii fără tratament a pacienţilor cu ventricul unic este de 57% la un an şi de 45% la 5 ani, deşi unii pacienţi cu circulaţii echilibrate pot avea un prognostic mai favorabil.
- Managementul medical este în mare restrâns la managementul insuficienţei cardiace congestive, în cazurile cu flux sangvin pulmonar nerestricţionat, sau la folosirea prostaglandinelor la nou-născuţii cu flux sangvin pulmonar dependent de canal, din cauza stenozei pulmonare critice sau atreziei pulmonare, sau cu perfuzie sistemică distală dependentă de canal datorită obstrucţiei severe sau întreruperii arcului aortic.
- Uneori, septostomia atrială cu balon sau lamă este necesară pentru îndepărtarea obstacolului venos pulmonar, în cazurile cu stenoză atrio-ventriculară stângă şi sept atrial intact sau DSA restrictiv.
- Ideal, tratamentul chirurgical constă în separarea completă a circulaţiei sistemice şi pulmonare.

6. REZULTATELE POSTOPERATORII

6.1. Rezultatele după efectuarea şunturilor sistemico-pulmonare şi a banding-ului de trunchi pulmonar

Mortalitatea precoce după şunturile sistemico-pulmonare este mică, cu o supravieţuire la 5 ani de circa 90% şi 85% la 10 ani [7]. Mortalitatea precoce după banding a fost iniţial mare, între 25 şi 35%. Astăzi este de 5%, cu variaţii în funcţie de tipul morfologic.

6.2. Rezultatele postoperatorii după şuntul cavo-pulmonar bidirecţional sunt bune, cu o mortalitate ce variază între 5 şi 10%. Supravieţuirea la un an este de 90% şi la 5 ani de 80%. Factorii de risc de deces sunt presiunea crescută în artera pulmonară, sindroamele heterotaxice, vârsta mică, anomaliile de drenaj venos pulmonar, etc.

6.3. Rezultatele după operaţia Fontan sunt în general bune astăzi [7]. Mortalitatea precoce este sub 5%, mult mai mică decât în raportările anterioare care arătau o mortalitate medie de 20–25% [8]. Supravieţuirea la distanţă de 5,10 şi 15 ani este de 70%, 65% şi 60%.

Caseta 51.9

Posibile complicaţii (1)

- ***Banding de arteră pulmonară*:**
  - – distorsionarea arterei pulmonare;
  - – apariţia regurgitării pulmonare;
  - – lezarea valvei pulmonare;
  - – hipertrofie ventriculară progresivă;
  - – complianţă ventriculară scăzută;
  - – dezvoltarea stenozei aortice subvalvulare (stenoza subaortică urmează adesea bandingul de arteră pulmonară, la care hipertrofia rezultantă a muşchiului din jurul DSV-ului joacă un rol important).
- ***Glenn bidirecţional*:**
  - – revărsat pericardic şi/sau pleural prelungit;
  - – chilotorax;
  - – lezarea nervului frenic;
  - – o rezistenţă vasculară crescută persistentă ducând la flux sangvin pulmonar insuficient şi cianoză severă;
  - – o presiune în vena cavă superioară crescută determină gradient de presiune scăzut în patul cerebral, care se manifestă clinic prin fontanele pulsatile, iritabilitate, hipertensiune sistemică, bradicardie;
  - – dezvoltarea malformaţiilor arterio-venoase pulmonare (tardiv) sau colaterale veno-venoase care pot cauza cianoză severă, care duce la şunt dreapta-stânga, împiedicând operaţia Fontan.

Caseta 51.10

Posibile complicaţii (2)

- ***Hemi-Fontan*:**
  - – Distoriunea sau degenerarea materialelor biologice sau protetice
  - – Aritmii supraventriculare (timpuriu sau târziu)
- ***Fontan modificat***
  - – Procedura Fontan nereuşită, posibilă obstrucţie la orice nivel al conexiunilor cavo-pulmonare, ca şi persistenţa şunturilor intracardiace
  - – Revărsat pleural prelungit şi chilotorax
  - – Stază venoasă cronică
  - – Revărsat pericardic recurent
  - – Ascită
  - – Retenţie hidrică
  - – Insuficienţă renală
  - – Insuficienţă hepatică şi disfuncţie gastro-intestinală
  - – Disfuncţie de nod sinusal
  - – Fibrilaţie atrială sau flutter
  - – Aritmii ventriculare (mai puţin frecvente)
  - – Bloc atrio-ventricular complet (foarte rar)
  - – Tromboembolie (la 10% din pacienţi)
  - – Enteropatie cu pierdere de proteine
  - – Complicaţii târzii: malformaţii arterio-venoase pulmonare şi formarea de colaterale veno-venoase cu desaturare arterială sistemică

Caseta 51.10 *(continuare)*

Posibile complicaţii (2)

- Intoleranţă la efort fizic
- Progresia regurgitării valvulare atrio-ventriculare
- Hipoxemie persistentă şi/sau progresivă, agravată de efortul fizic
- Bronşită plastică foarte rar, dar cu consecinţe dramatice
- *Septare ventriculară:*
  - Obstrucţia tractului de intrare pulmonar şi/sau sistemic şi/sau a celui de ieşire
- Distorsiunea valvelor atrio-ventriculare cu regurgitare
- Leziuni ale arterelor coronare
- Şunt inter-ventricular rezidual
- Bloc atrio-ventricular complet

Cauzele de deces sunt insuficienţa cardiacă, insuficienţa pulmonară, epanşamentele pleurale, tulburările neurologice, hemoragiile, moartea subită, aritmiile etc. Factori care cresc riscul de deces sunt decompresia bruscă ventriculară după Fontan, vârsta mică sau prea mare la momentul efectuării intervenţiei, dimensiunile reduse ale arterelor pulmonare, presiunile pulmonare ridicate, izomerismul atrial, statusul NYHA, anomaliile circulaţiei pulmonare, enteropatia post-Fontan, tromboembolismul, complicaţiile neurologice, reintervenţia.

Op TIM. PROPUNERI: NOMENCLATURĂ. DIAGNOSTIC. TRATAMENT – STS-EACTS*

ION SOCOTEANU, CIPRIAN DIMA

1. **Ventricul unic,** ***nivel de ierarhie 1***

Ventricul unic

2. **Ventricul unic,** ***nivel de ierarhie 2***

Ventricul unic, FAP (fără alte precizări)

Ventricul unic, **DILV**
Ventricul unic, **DIRV**
Ventricul unic, **Atrezie mitrală**
Ventricul unic, **Atrezie tricuspidiană**
Ventricul unic, **Canal AV incomplet**
Ventricul unic, **Sindrom de heterotaxie**
Ventricul unic, **Altele**

3. **Ventricul unic,** ***nivel de ierarhie 3***

Ventricul unic, FAP
Ventricul unic, DILV, NOS

Ventricul unic, DILV, **(S, L, L,), Cameră de ieşire (foramen bulbo-ventricular)**
Ventricul unic, DILV, **(S, D, D,) Cameră de ieşire (foramen bulbo-ventricular)**
Ventricul unic, DILV, **(S, D, N), (Holmes heart)**
Ventricul unic, DILV, **DOLV**
Ventricul unic, DILV, **DORV**

Ventricul unic, DIRV, **FAP**

Ventricul unic, DIRV, **DORV**
Ventricul unic, **Cameră de ieşire (foramen bulbo-ventricular)**
Ventricul unic, DIRV, **Altele**

Ventricul unic, **Atrezie mitrală, FAP**

Ventricul unic, **Atrezie mitrală, DORV**
Ventricul unic, **Atrezie mitrală, (S, D, N)**
Ventricul unic, **Atrezie mitrală, (S, L, L) (transpoziţie corectată)**

Ventricul unic, **Atrezie tricuspidiană, FAP**

Ventricul unic, **Atrezie tricuspidiană, Tip 1a (fără TGA, atrezie pulmonară (AP))**
Ventricul unic, **Atrezie tricuspidiană, Tip 1b (fără TGA, hipoplazie pulmonară, DSV mic)**
Ventricul unic, **Atrezie tricuspidiană, Tip 1c (fără TGA, fără hipoplazie pulmonară, DSV mare)**
Ventricul unic, **Atrezie tricuspidiană, Tip 2a (D-TGA, atrezie pulmonară)**
Ventricul unic, **Atrezie tricuspidiană, Tip 2b (D-TGA, Stenoză pulmonară (SP) sau subvalvulară pulmonară)**
Ventricul unic, **Atrezie tricuspidiană, Tip 2c (D-TGA, Arteră pulmonară dilatată)**
Ventricul unic, **Atrezie tricuspidiană, Tip 3a (L-TGA, Stenoză pulmonară sau subvalvulară pulmonară)**
Ventricul unic, **Atrezie tricuspidiană, Tip 3b (L-TGA, Stenoză subaortică)**

Ventricul unic, Canal AV incomplet, FAP

Ventricul unic, Canal AV incomplet, **Dominanţă dreaptă**
Ventricul unic, Canal AV incomplete, **Dominanţă stângă**

---

* Adaptat după Marshall L. Iacobs, MD, and John E, Mayer, Jr, Md. *Congenital Heart Surgery Nomenclature and Database Project: Single Ventricle.* „Ann Thorac Surg" 200; 69: S197-204

Ventricul unic, Sindrom de heterotaxie, FAP

Ventricul unic, Sindrom de heterotaxie, **DORV, CAVC, Asplenie**
Ventricul unic, Sindrom de heterotaxie, **DORV, CAVC, Polisplenie**
Ventricul unic, Sindrom de heterotaxie, **VS unic**
Ventricul unic, Sindrom de heterotaxie, **Altele**

Ventricul unic, Altele, FAP

Ventricul unic, Altele, **VS în special**
Ventricul unic, Altele, **VD în special**
Ventricul unic, Altele, **Nedeterminat**

4. Ventricul unic, *nivel de ierarhie 4*

Ventricul unic, FAP
Ventricul unic, DILV, NOS
Ventricul unic, DILV-(S, L, L), Cameră de ieşire (foramen bulbo-ventricular), FAP

Ventricul unic, DILV-(S, L, L), Cameră de ieşire (foramen bulbo-ventricular), **Foramen bulbo-ventricular nerestrictiv, NOS**
Ventricul unic, DILV-(S, L, L), Cameră de ieşire (foramen bulbo-ventricular), **Foramen bulbo-ventricular nerestrictiv şi fără SP**
Ventricul unic, DILV-(S, L, L), Cameră de ieşire (foramen bulbo-ventricular), **Foramen bulbo-ventricular nerestrictiv şi SP**
Ventricul unic, DILV-(S, L, L), Cameră de ieşire (foramen bulbo-ventricular), **Foramen bulbo-ventricular restrictiv, FAP**
Ventricul unic, DILV-(S, L, L), Cameră de ieşire (foramen bulbo-ventricular), **Foramen bulbo-ventricular restrictiv şi fără SP**
Ventricul unic, DILV-(S, L, L), Cameră de ieşire (foramen bulbo-ventricular), **Foramen bulbo-ventricular restrictiv şi SP**

Ventricul unic, DILV-(S, D, D), Cameră de ieşire (foramen bulbo-ventricular), FAP

Ventricul unic, DILV-(S, D, D), Cameră de ieşire (foramen bulbo-ventricular), **Foramen bulbo-ventricular nerestrictiv, FAP**
Ventricul unic, DILV-(S, D, D), Cameră de ieşire (foramen bulbo-ventricular), **Foramen bulbo-ventricular nerestrictiv şi fără SP**
Ventricul unic, DILV-(S, D, D), Cameră de ieşire (foramen bulbo-ventricular), **Foramen bulbo-ventricular nerestrictiv şi SP**
Ventricul unic, DILV-(S, D, D), Cameră de ieşire (foramen bulbo-ventricular), **Foramen bulbo-ventricular restrictiv, FAP**
Ventricul unic, DILV-(S, D, D), Cameră de ieşire (foramen bulbo-ventricular), **Foramen bulbo-ventricular restrictiv şi fără SP**
Ventricul unic, DILV-(S, D, D), Cameră de ieşire (foramen bulbo-ventricular), **Foramen bulbo-ventricular restrictiv şi SP**

Ventricul unic, DILV, (S, D, N), (*Holmes heart*)
Ventricul unic, DILV, DOLV
Ventricul unic, DILV, DORV
Ventricul unic, DIRV
Ventricul unic, DIRV, DORV
Ventricul unic, DIRV, Cameră de ieşire (foramen bulbo-ventricular), FAP

Ventricul unic, DIRV, Cameră de ieşire (foramen bulbo-ventricular), **Foramen bulbo-ventricular nerestrictiv**
Ventricul unic, DIRV, Cameră de ieşire (foramen bulbo-ventricular), **Foramen bulbo-ventricular restrictiv**

Ventricul unic, DIRV, Altele
Ventricul unic, Atrezie mitrală
Ventricul unic, Atrezie mitrală, DORV
Ventricul unic, Atrezie mitrală, (S, D, N)
Ventricul unic, Atrezie mitrală, (S, L, L) (transpoziţie corectată), FAP

Ventricul unic, Atrezie mitrală, (S, L, L) (transpoziţie corectată), **fără AP sau SP**
Ventricul unic, Atrezie mitrală, (S, L, L) (transpoziţie corectată), **AP**
Ventricul unic, Atrezie mitrală, (S, L, L) (transpoziţie corectată), **SP**

Ventricul unic, Atrezie tricuspidiană
Ventricul unic, Atrezie tricuspidiană, Tip 1a (fără TGA, AP)
Ventricul unic, Atrezie tricuspidiană, Tip 1b (fără TGA, hipoplazie pulmonară, DSV mic)
Ventricul unic, Atrezie tricuspidiană, Tip 1c (fără TGA, fără hipoplazie pulmonară, DSV mare)
Ventricul unic, Atrezie tricuspidiană, Tip 2a (D-TGA, AP)
Ventricul unic, Atrezie tricuspidiană, Tip 2b (D-TGA, SP sau subpulmonară)
Ventricul unic, Atrezie tricuspidiană, Tip 2c (D-TGA, Arteră pulmonară mare)
Ventricul unic, Atrezie tricuspidiană, Tip 3a (L-TGA, SP sau subpulmonară)
Ventricul unic, Atrezie tricuspidiană, Tip 3b (L-TGA, Stenoză subaortică)
Ventricul unic, CAVC incomplet
Ventricul unic, CAVC incomplet, Dominanţă dreaptă
Ventricul unic, CAVC incomplet, Dominanţă stângă
Ventricul unic, sindrom de heterotaxie
Ventricul unic, sindrom de heterotaxie, DORV, CAVC, Asplenie
Ventricul unic, sindrom de heterotaxie, DORV, CAVC, Polisplenie
Ventricul unic, sindrom de heterotaxie, VS unic
Ventricul unic, sindrom de heterotaxie, Altele
Ventricul unic, sindrom de heterotaxie, VS în special
Ventricul unic, sindrom de heterotaxie, VD în special
Ventricul unic, sindrom de heterotaxie, Altele, Nedeterminat

Pot fi făcute modificări importante

- Întoarcerea venoasă sistemică
  - Normală
  - Anormală
    - Vena cavă superioară (VCS) bilaterală
    - VCS stângă în atriul stâng
    - VCS stângă în sinusul coronar
    - Vena cavă inferioară (VCI) întreruptă
    - Venele hepatice separate de VCI
- Întoarcerea venoasă pulmonară
  - Normală
  - Anormală
    - Spre VCS stângă
    - Spre VCS dreaptă
    - Spre AD
  - Infracardiacă
  - Spre sinusul coronar
  - Mixtă
- Situs atrial
  - Solitus
  - Inversus
  - Ambiguu
- Sept atrial
  - Sept atrial intact
  - DSA restrictiv
  - DSA nerestrictiv
  - Atriu unic
- Conexiunea atrio-ventriculară – anatomie
  - Dublă cale de intrare
  - Atrezie de valvă AV stângă
  - Atrezie de valvă AV dreaptă
  - Valvă AV unică
- Conexiunea AV – funcție
  - Valvă AV stângă
    - Normală
    - Stenoză
    - Regurgitare
      - Ușoară
      - Moderată
      - Severă
  - Valvă AV dreaptă
    - Normală
    - Stenoză
    - Regurgitare
      - Ușoară
      - Moderată
      - Severă
- Morfologie ventriculară
  - Ventricul stâng
  - Ventricul drept
  - Necunoscută
- Loop ventricular
  - D-Loop
  - L-Loop
- Poziția cardiacă
  - Levocardie
  - Dextrocardie
  - Mezocardie
- Funcția ventriculară
  - Funcția sistolică
    - Normală
    - Satisfăcătoare
    - Slabă
    - Fracție de ejecție (%)
    - Fracție de scurtare (%)
  - Funcția diastolică
    - Normală
    - Anormală
    - Presiune de umplere atrială importantă (mm Hg)
    - EDP ventricular (mm Hg)
- Hipertrofie ventriculară
  - Normală sau adecvată pentru volumul de încărcare
  - Moderată
  - Severă
- Căile de ieșire din ventricul
  - Tractul de ejecție sistemic
    - Aorta din ventriculul unic
    - Aorta din camera de ieșire
      - Restrictivă
      - Nerestrictivă
    - Aorta din conul subaortic
      - Restrictivă
      - Nerestrictivă
  - Tractul de ejecție pulmonar
    - Nerestrictiv
    - Restrictiv
    - Atrezic
- Valve semilunare
  - Stenoză valvulară aortică
  - Insuficiență valvulară aortică
  - Stenoză valvulară pulmonară
  - Insuficiență valvulară pulmonară
- Vasele mari
  - Aorta
    - Normală
    - Ocluzivă
      - Coarctație
      - Hipoplazie
      - Întreruptă
  - Artera pulmonară
    - Normală
    - Dilatată
    - Hipoplazică
    - Stenoză dobândită
  - Hemodinamica pulmonară
    - Presiunea arterială pulmonară medie (mm Hg)

Rezistența vasculară pulmonară (mm Hg)
Fluxul sangvin pulmonar indexat (mm Hg)
Qp/Qs
Intervenții anterioare

Procedurile chirurgicale paliative anterioare și procedurile intervenționale sunt situate într-un modul separat al bazei de date.

Ritmul cardiac preoperator
  Sinusal
  Bloc AV
  Pacemaker
  Aritmie atrială
    Flutter atrial
    Boală de nod sinusal

Varibile operatorii

Un modul separat al bazei de date va permite codificarea variabilelor intraoperatorii standard în ceea ce privește: bypass-ul, protecția miocardică etc.

Descrierea malformațiilor cardiace complexe în momentul intervenției chirurgicale este incompletă fără descrierea intervențiilor anterioare, variabilelor operatorii și postoperatorii. În general managementul chirurgical al cordului cu anatomie de ventricul unic presupune o strategie combinată bazată pe paliație și tehnici de corecție chirurgicală. Procedurile paliative sunt acelea care se adresează dezechilibrului dintre fluxul sangvin sistemic și cel sistemic, fără separarea circulației pulmonare de cea sistemică. Procedurile de corecție presupun separarea completă a circulației sistemice de cea pulmonară.

III. Nomenclatura pentru tratament

Nivelul 1 de ierarhie în tratamentul ventriculului unic

Paliația în ventricul unic
Corecția chirurgicală în ventricul unic

Nivelul 2 de ierarhie în tratamentul ventriculului unic

Paliația în ventricul unic, FAP

Paliația în ventricul unic, **Șunt sistemico-pulmonar, FAP**
Paliația în ventricul unic, **Șunt sistemico-pulmonar, Blalock-Taussig modificat (BTM), FAP**
Paliația în ventricul unic, **Șunt sistemico-pulmonar, BTM, Stâng**
Paliația în ventricul unic, **Șunt sistemico-pulmonar, BTM, Drept**
Paliația în ventricul unic, **Șunt sistemico-pulmonar, Blalock-Taussig (BT) (Clasic), FAP**
Paliația în ventricul unic, **Șunt sistemico-pulmonar, Blalock-Taussig (BT) (Clasic), Stâng**
Paliația în ventricul unic, **Șunt sistemico-pulmonar, Blalock-Taussig (BT) (Clasic), Drept**
Paliația în ventricul unic, **Șunt sistemico-pulmonar, Central cu grefon tubular (aortă – artera pulmonară principală)**
Paliația în ventricul unic, **Șunt sistemico-pulmonar, Tip Potts-Smith (aortă descendentă – artera pulmonară)**
Paliația în ventricul unic, **Șunt sistemico-pulmonar, Tip Waterston (aorta ascendentă – artera pulmonară)**
Paliația în ventricul unic, **Șunt sistemico-pulmonar, Altele**
Paliația în ventricul unic, **Șunt sistemico-pulmonar, Ligatură și suprimare**
Paliația în ventricul unic, **Banding arteră pulmonară**
Paliația în ventricul unic, **Debanding arteră pulmonară**
Paliația în ventricul unic, **Tehnica Damus-Kaye-Stansel (DKS)**
Paliația în ventricul unic, **Tehnica Norwood**
Paliația în ventricul unic, **Anastomoza unidirecțională Glenn, FAP**
Paliația în ventricul unic, **Anastomoza unidirecțională Glenn, Stângă**
Paliația în ventricul unic, **Anastomoza unidirecțională Glenn, Dreaptă**
Paliația în ventricul unic, **Anastomoza cavo-pulmonară bidirecțională, FAP**
Paliația în ventricul unic, **Anastomoza cavo-pulmonară bidirecțională, Stângă**
Paliația în ventricul unic, **Anastomoza cavo-pulmonară bidirecțională, Dreaptă**
Paliația în ventricul unic, **Anastomoza cavo-pulmonară bidirecțională bilaterală**
Paliația în ventricul unic, **Tehnica Hemi-Fontan**
Paliația în ventricul unic, **Tehnica Hemi-Fontan cu anastomoza cavo-pulmonară bilaterală**
Paliația în ventricul unic, **Operația Kawashima (anastomoză cavo-pulmonară superioară a VCI întrerupte cu continuarea venei azygos)**

Corecție chirurgicală ventricul unic, FAP

Corecție chirurgicală ventricul unic, **Septare**
Corecție chirurgicală ventricul unic, **Tehnica Fontan, FAP**
Corecție chirurgicală ventricul unic, **Tehnica Fontan, Conexiune atrio-pulmonară, FAP**
Corecție chirurgicală ventricul unic, **Tehnica Fontan, Conexiune atrio-pulmonară, Cu închidere DSA**
Corecție chirurgicală ventricul unic, **Tehnica Fontan, Conexiune atrio-pulmonară, Cu tunel lateral**
Corecție chirurgicală ventricul unic, **Tehnica Fontan, Conexiune atrio-pulmonară (Bjork)**
Corecție chirurgicală ventricul unic, **Tehnica Fontan, Tunel intracardiac lateral TCPC, FAP**
Corecție chirurgicală ventricul unic, **Tehnica Fontan, Tunel intracardiac lateral TCPC, Fenestrat**
Corecție chirurgicală ventricul unic, **Tehnica Fontan, Tunel intracardiac lateral TCPC, Nefenestrat**
Corecție chirurgicală ventricul unic, **Tehnica Fontan, Tunel extracardiac lateral TCPC, FAP**
Corecție chirurgicală ventricul unic, **Tehnica Fontan, Tunel extracardiac lateral TCPC, Fenestrat**

Corecție chirurgicală ventricul unic, **Tehnica Fontan, Tunel extracardiac lateral TCPC, Nefenestrat**
Corecție chirurgicală ventricul unic, **Tehnica Fontan, Conduct extracardiac, FAP**
Corecție chirurgicală ventricul unic, **Tehnica Fontan, Conduct extracardiac, Fenestrat**
Corecție chirurgicală ventricul unic, **Tehnica Fontan, Conduct extracardiac, Nefenestrat**
Corecție chirurgicală ventricul unic, **Tehnica Fontan, Conduct intraatrial, FAP**
Corecție chirurgicală ventricul unic, **Tehnica Fontan, Conduct intraatrial, Fenestrat**
Corecție chirurgicală ventricul unic, **Tehnica Fontan, Conduct intraatrial, Nefenestrat**
Corecție chirurgicală ventricul unic, **Tehnica Fontan, Altele**
Corecție chirurgicală ventricul unic, **Tehnica Fontan, Revizie Fontan**
Corecție chirurgicală ventricul unic, Transplant cardiac

Cu toate că procedurile asociate pot fi codate într-un modul separat al bazei de date, lista de mai jos a procedurilor asociate poate fi un element important în managementul cordului cu ventricul unic.

Proceduri asociate
- Anastomoza arteră pulmonară – aortă (Tehnica DKS)
- Lărgirea DSA sau a tractului de ejecție
- Corecția valvei atrio-ventriculare
- Înlocuirea valvei AV
- Corecția valvei semilunare
- Înlocuirea valvei semilunare
- Lărgirea DSA
- Închiderea DSA
- Închiderea valvei pulmonare
- Debanding arteră pulmonară
- Suprimarea șuntului sistemico-pulmonar
- Altele

IV. Lista prescurtată de diagnostice și tehnici chirurgicale

Lista prescurtată de diagnostice
Ventricul unic
Ventricul unic, VSDI
Ventricul unic, VDDI
Ventricul unic, Atrezie mitrală
Ventricul unic, Atrezie tricuspidiană
Ventricul unic, Canal AV incomplet
Ventricul unic, Sindrom de heterotaxie
Ventricul unic, Altele

Lista prescurtată de tehnici chirurgicale
Șunt, Sistemico-pulmonar, Blalock-Taussig modificat
Șunt, Sistemico-pulmonar, Central (Din aortă la artera pulmonară)
Șunt, Sistemico-pulmonar, Altele
Șunt, Sistemico-pulmonar
Șunt, ligatură și suprimare
Banding arteră pulmonară
Debanding arteră pulmonară
Tehnica DKS (anastomoză aorto-pulmonară fără reconstrucția arcului aortic)
Tehnica Norwood (anastomoză aorto-pulmonară cu reconstrucția arcului aortic)
Anastomoză cavo-pulmonară bidirecțională (Tehnica Glenn bidirecțională)
Anastomoză cavo-pulmonară unidirecțională (Tehnica Glenn unidirecțională)
Anastomoză cavo-pulmonară bidirecțională bilaterală (Tehnica Glenn bidirecțională bilaterală)
Tehnica Hemi-Fontan
Tehnica Fontan, Conexiune atrio-pulmonară
Tehnica Fontan, Conexiune atrio-ventriculară
Tehnica Fontan, TCPC, Tunel lateral, Fenestrat
Tehnica Fontan, TCPC, Tunel lateral, Nefenestrat
Tehnica Fontan, TCPC, Tunel lateral, FAP
Tehnica Fontan, TCPC, Conduct extracardiac, Fenestrat
Tehnica Fontan, TCPC, Conduct extracardiac, Nefenestrat
Tehnica Fontan, TCPC, Conduct extracardiac, FAP
Tehnica Fontan, Altele
Paliație, Altele

V. Rezultate

1. Mortalitate (la 30 de zile de la operație sau mai târziu) în funcție de:
   - Tipul anatomic
   - Morfologia ventriculului dominant (drept sau stâng)
   - Vârsta în momentul operației
   - Greutatea în momentul operației
   - Tipul intervenției chirurgicale
   - Intervenții chirurgicale anterioare
2. Durata intervenției
   - Durata intubației
   - Durata ICU
   - Durata spitalizării
   - Zilele de drenaj toracic
3. Complicații

Un modul separat al bazei de date va fi destinat complicațiilor perioperatorii.

Tabelul 51.1 Op TIM. Criterii de reintervenţie şi opţiuni terapeutice

Complicaţii	Opţiuni terapeutice
Obstrucţie în circuitul Fontan	Dilatare percutanată ± plasare de stent, reoperare
Aritmie auriculară	Medicamente şi conversie insuficientă la Fontan extracardiac + Maze
Tromb auricular	Iniţierea sau intensificarea a anticoagulării, conversie la Fontan extra-cardiac
Mărirea cianozării; cauze:	
a. şunt dreapta-stânga prin fenestrare	Închiderea fenestrării prin cateterism intervenţional dacă presiunea arterială pulmonară permite
b. colaterale venoase spre auriculul stâng	Închidere prin cateterism intervenţional
c. fistule arterio-venoase pulmonare	Operaţie pentru includerea venelor hepatice în circuitul Fontan
Enteropatie exudativă	Dietă: bogată în proteine şi trigliceride din lanţul mediu, slabă în grăsimi Medicamente: heparină, steroizi, analogi somatostatinei Intervenţional: pacing atrial, fenestrare, transplant
Compresia venelor pulmonare drepte prin urechiuşa dreaptă dilatată	Conversie la Fontan extracardiac
Regurgitare atrio-ventriculară	Plastie sau înlocuire valvulară

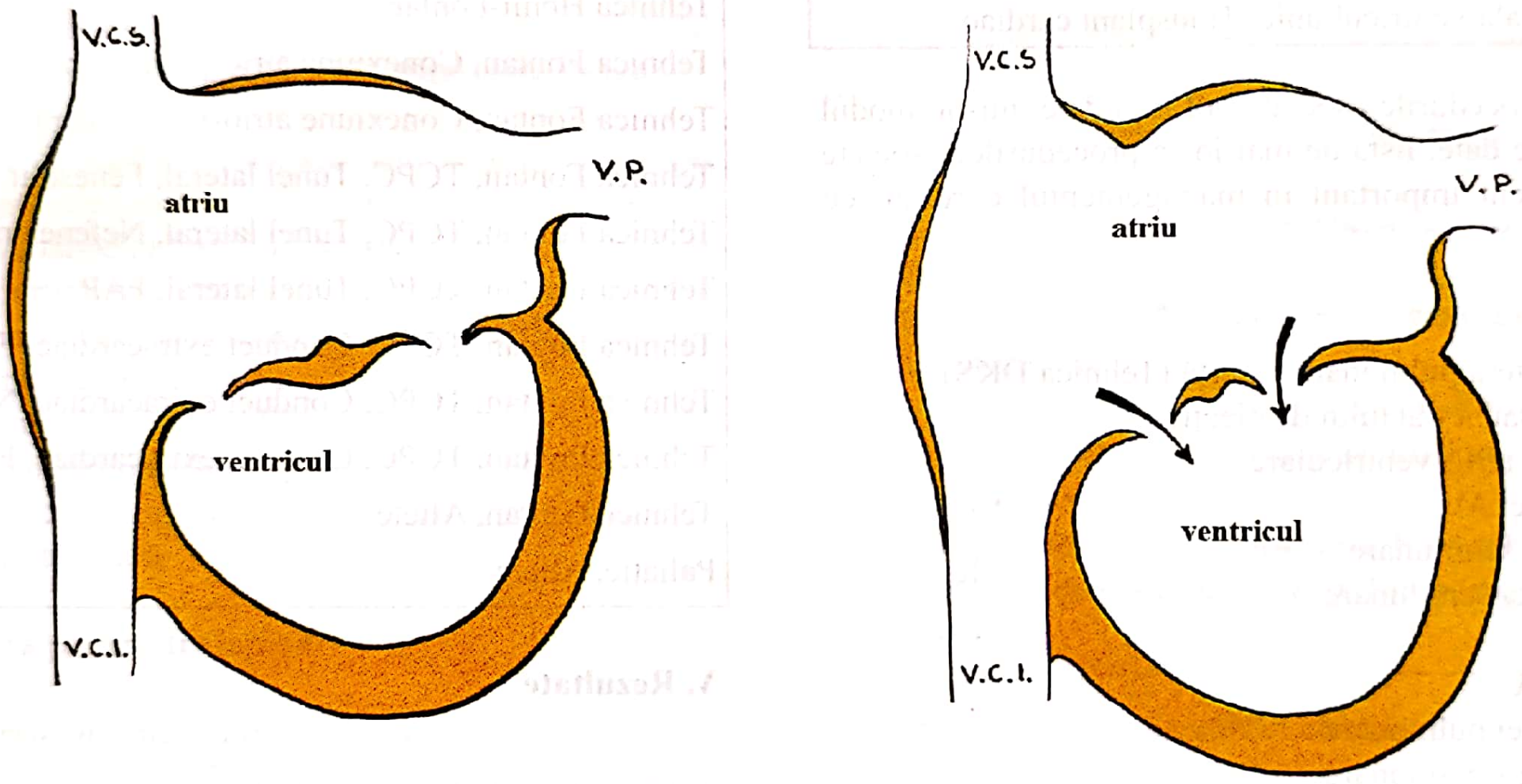

Fig. 51.1. Op TIM. Schema ventriculului unic la un cord bilocular, cu dezvoltare normală a valvelor atrio-ventriculare şi cu un canal atrio-ventricular parţial [12].

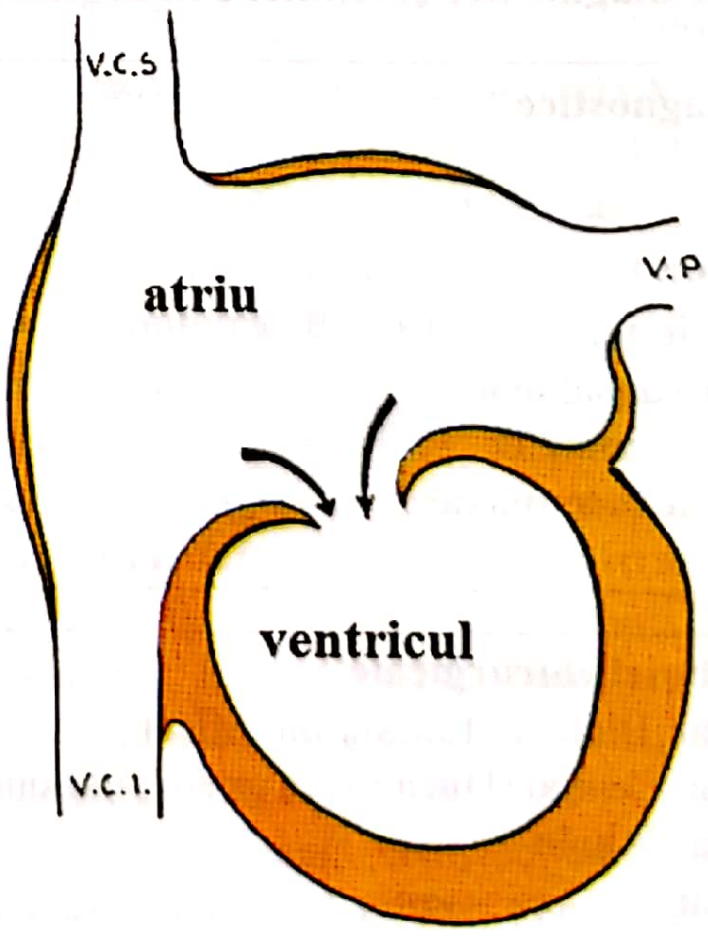

Fig. 51.2. Op TIM. Schema ventriculului unic la un cord bilocular şi canal atrio-ventricular comun [12].

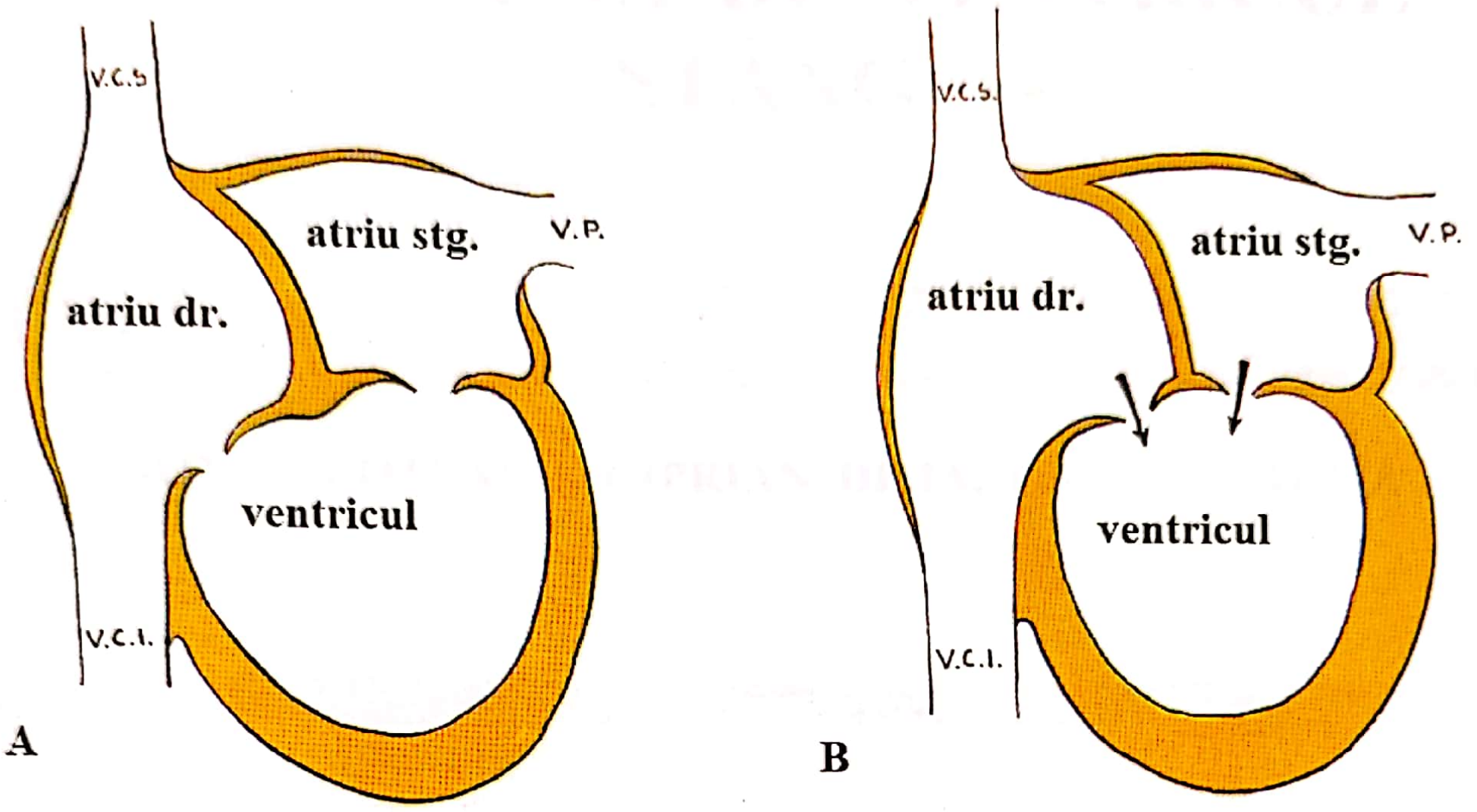
V.C.S
atriu stg.
V.P.
atriu dr.
ventricul
V.C.I.
A
V.C.S.
atriu stg.
V.P.
atriu dr.
ventricul
V.C.I.
B

Fig. 51.3. Op TIM. Schema ventriculului unic la un cord bilocular, cu dezvoltare normală a valvelor atrio-ventriculare **(A)** şi canal atrio-ventricular parţial **(B)** **[12]**.

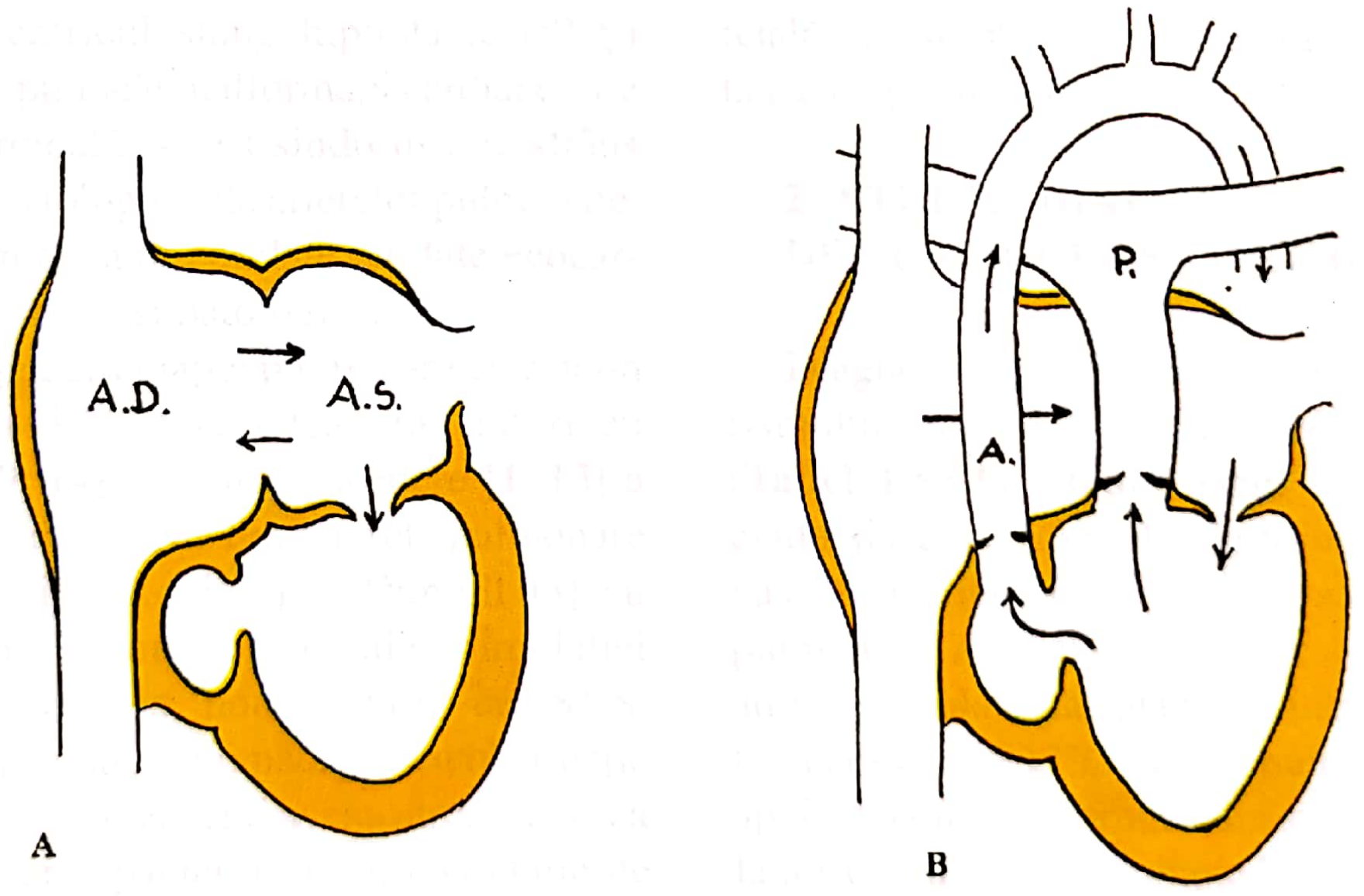

Fig. 51.4. Op TIM. Schema ventriculului unic la un cord bilocular, cu atrezie de tricuspidă **(A)** şi transpoziţie de vase mari **(B)** **[12]**.

HIPOPLAZIA DE VENTRICUL STÂNG

SECȚIUNEA III **CAPITOLUL 52**

ION SOCOTEANU, CIPRIAN DIMA, CAMELIA DIMA

1. GENERALITĂȚI
2. STUDIU DIAGNOSTIC ÎN SINDROMUL DE VENTRICUL STÂNG HIPOPLAZIC (SVȘ)
3. ASPECTE MORFOPATOLOGICE
4. CONCLUZII
BIBLIOGRAFIE

1. GENERALITĂȚI

Sindromul de ventricul stâng hipoplazic (SVȘ) reprezintă una dintre puținele malformații cardiace care nu au soluție chirurgicală. Acest sindrom este strâns legat de aspectele morfologice ale arterelor pulmonare. Modificările anatomice sunt corelate cu date ecocardiografice, hemodinamice și patologice.

Efectul SVȘ asupra circulației pulmonare este puțin definit în literatura de specialitate. Unii autori au descris o creștere **[9, 14]**, iar alții o scădere **[1, 13]** a dezvoltării musculaturii netede din arterele pulmonare de calibru mic. Davies, Reid **[2]** și Dunnill **[3]** au evaluat modificările morfologice ale circulației pulmonare intraacinare la nou-născuții cu SVȘ. Haworth și Reid **[5]** au studiat 6 pacienți cu obstrucție de tract de ejecție al VS (4 pacienți aveau atrezie aortică și stenoză aortică, iar 2 pacienți aveau coarctație de aortă cu DSV). 4 dintre acești pacienți cu stenoză și atrezie aortică au prezentat modificări hemodinamice similare, un număr crescut de artere intraacinare cu țesut muscular bine reprezentat. Trei caracteristici morfologice au fost folosite pentru studiu: extinderea musculaturii netede până la arterele periferice, grosimea peretelui arterial și raportul alveolo-arteriolar.

Extinderea musculaturii netede, grosimea peretelui arterial și modificările vasculare pulmonare în perioada fetală sunt similare cu acelea din perioada postnatală și la pacienții cu șunturi stânga-dreapta importante **[12]**.

2. STUDIU DIAGNOSTIC ÎN SINDROMUL DE VENTRICUL STÂNG HIPOPLAZIC (SVȘ)

Diagnosticul de SVȘ se poate stabili pe baza cateterismului cardiac și poate fi confirmat la necropsie (**Tabelul 52.1**). Studiul făcut de Davies și Reid **[2]** evidențiază modificările morfologice și histologice ale vascularizației pulmonare intraacinare la necropsia pulmonară. Arterele pulmonare și bronhiile principale au fost canulate, iar plămânii incubați până au atins o temperatură de 37°C. Artera pulmonară a fost injectată apoi cu o mixtură formată din sulfat de bariu și gelatină la 60°C timp de 5–7 minute la o presiune constantă de 100 cm H_2O. Cateterul bronșic a fost apoi infuzat cu formol la temperatura camerei și la o presiune de 45 cm H_2O, până când pleura a fost expansionată.

Plămânii au fost secționați în felii de 0,5 cm grosime. Feliile au fost impregnate cu parafină și colorate cu hematoxilină-eozină, apoi au fost examinate folosindu-se analiza morfologică cantitativă

Tabelul 52.1. Date hemodinamice, diagnostic şi aspecte morfologice la pacienţi cu SVŞ

Presiune (mm Hg)

Caz	Zile de viaţă	AS	AP	Aortă descendentă	Diagnostic	Grosimea peretelui % *	Raport alveolo-arterial**
1	3	...	59/40	59/40	Închidere prematură de foramen ovale	11,2	21:01
2	4	33/34	66/21	51/39	Atrezie aortică	8,3	19:01
3	2	...	88/57	70/56	Atrezie aortică	10	21:01
4	6	35/19	71/52	73/55	Atrezie aortică	15	21:01
5	6	28/25	...	45/39	Atrezie mitrală	10,9	17:01
6	7	...	65/46	49/38	Atrezie aortică	11,4	21:01
7	3	10/11	77/43	62/44	Atrezie mitrală	7,8	01:00.0
8	5	...	...	...	Atrezie mitrală	6,9	23:01
9	1	...	111/51	51/45	Atrezie aortică	8,1	19:01
10	5	20/20	74/49	78/43	Atrezie aortică	7,4	20:01

* – valoarea normală ≤ 5%

** – valoarea normală 20 : 1

[2, 5, 7]. O piesă calibrată a fost folosită pentru măsurarea diametrului extern al arterelor (distanţa dintre lamina elastică externă şi axul scurt al vasului) şi grosimea peretelui medial (distanţa dintre lamina elastică internă şi internă). Valorile au fost adunate şi s-a obţinut o medie. Grosimea peretelui vascular se calculează după următoarea formulă:

2 X grosimea medie a peretelui/diametrul extern × 100 = % grosime perete

De notat au fost structura peretelui vascular (musculară, parţial musculară sau nonmusculară) şi localizarea fiecărei artere cu respectarea colateralelor (bronşiile preacinare, bronşiolele terminale, ductele alveolare şi peretele alveolar). Arterele au fost grupate după mărime şi localizare. Musculatura a fost evaluată pe baza grosimii peretelui vascular.

O medie de 133 artere au fost examinate la fiecare pacient din acest studiu. Arterele analizate au variat în dimensiuni de la 12 la 2000 μm diametru extern.

3. ASPECTE MORFOPATOLOGICE

Diagnosticul clinic şi caracteristicile patologice sunt expuse în **Tabelul 52.1.** Toţi pacienţii au murit în prima săptămână de viaţă. Vârsta medie a deceselor a fost de 4,2 zile. Hipoplazia severă a VS a fost prezentă la fiecare caz. Atriul stâng a fost mic în toate cazurile, cu excepţia unui caz, iar aorta ascendentă a fost hipoplazică în toate cazurile. Hipertensiunea arterială pulmonară şi creşterea presiunii atriale stângi au fost demonstrate la toţi pacienţii. Injectarea selectivă a unei substanţe de contrast prin artera ombilicală în aorta toracică la nivelul ductului arterial permeabil a demonstrat prezenţa atreziei aortice, iar diagnosticarea atreziei sau stenozei mitrale a fost realizată cu ajutorul cineangiogramei. Sindromul de VS hipoplazic a fost suspicionat cu ajutorul ecocardiografiei. Mărimea AS, VS şi a rădăcinii aortice determinate cu ajutorul ecocardiografiei sunt expuse în **Fig. 52.1**.

Aspectele histologice ale arterelor pulmonare (postmortem) au demonstrat o extindere marcată a musculaturii netede la nivelul arteriolelor şi o creştere a grosimii peretelui vascular al tuturor arterelor la toţi pacienţii cu SVŞ. 50% din peretele arterial alveolar şi 86% din ductul arterial erau complet muscularizate. 99% din bronşiole erau complet muscularizate. Grosimea peretelui arterial crescuse la 8 din cei 10 pacienţi studiaţi.

Nu a fost depistată o relaţie directă de legătură între diagnosticul anatomic exact şi severitatea extinderii musculaturii netede sau grosimea peretelui arterelor pulmonare.

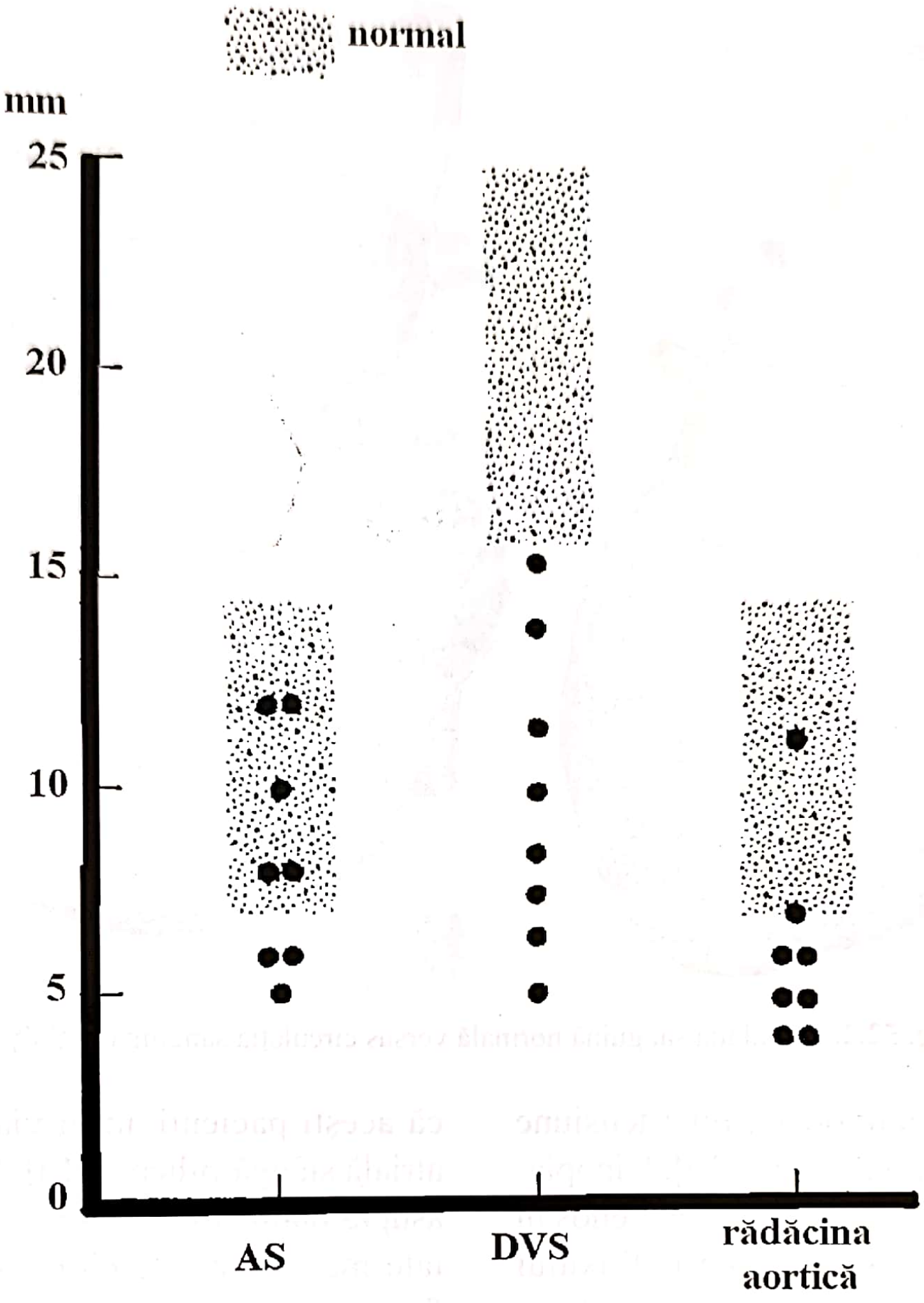

Fig. 52.1. Măsurători ecocardiografice la 8 copii cu SVŞ (AS – atriu stâng; DVS – diametrul diatolic ventricular stâng).

4. CONCLUZII

Creşterea musculaturii se datorează muscularizării arterelor periferice de calibru mic şi creşterii grosimii peretelui vascular.

Modificările morfologice observate la nou-născuţi cu SVŞ sunt similare cu cele descrise la sugari şi copii cu şunt stânga-dreapta important **[12]**, stenoză aortică sau coarctaţie **[5]** cu hipertensiune pulmonară. Extinderea progresivă a musculaturii netede şi creşterea în grosime a peretelui vascular au fost descrise şi la pacienţi cu DSV, transpoziţie de vase mari şi canal atrio-ventricular. Odată cu avansarea în vârstă, aceste modificări devin tot mai severe şi pot fi asociate cu creşterea progresivă a raportului alveolo-arterial. Nou-născuţii decedează datorită sindromului de circulaţie fetală persistentă; la aceştia s-au observat de asemenea modificări la nivelul arterelor pulmonare **[10]**.

Modificările cardio-vasculare hemodinamice la nou-născuţii cu SVŞ includ hipertensiunea pulmonară, iar când foramen ovale este patent este prezent un şunt stânga-dreapta important la nivel atrial **(Fig. 52.2)**. Oricum, modificările patologice observate în prima săptămână de viaţă sunt cel mai probabil rezultatul circulaţiei fetale intrauterine. Studiile arată faptul că circulaţia fetală în SVŞ este asociată obligatoriu cu o

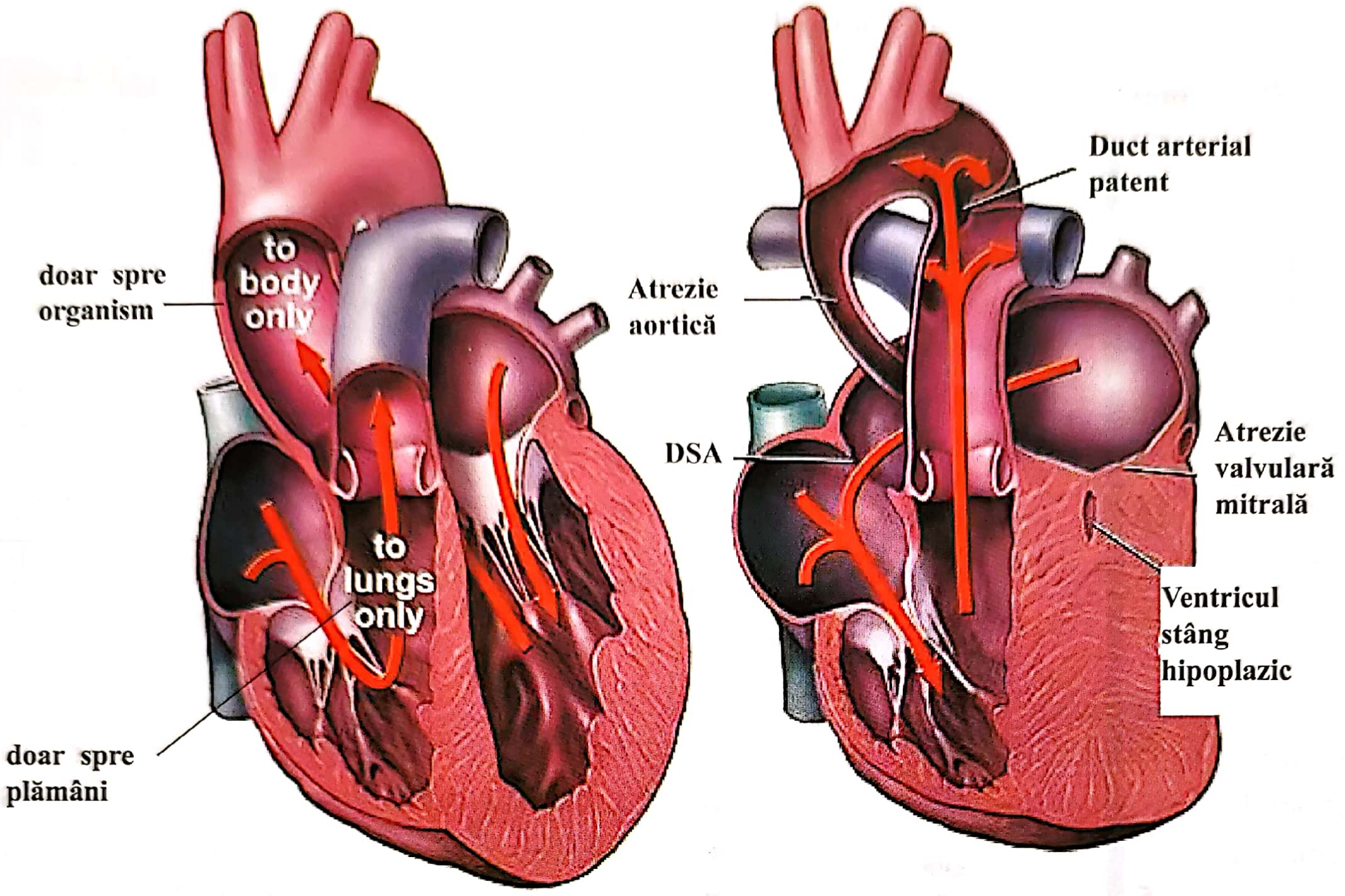

Fig. 52.2. Circulația sanguină normală versus circulația sanguină în SVȘ.

creștere a PO_2 în circulația pulmonară, hipertensiune pulmonară și hipertensiune atrială stângă **[13]**. Hipoplazia severă de VS rezultă din mixarea sângelui venos în ventriculul drept și creșterea oxigenării fluxului sanguin pulmonar. Creșterea PO_2 în circulația pulmonară se poate produce în același mod ca și în cazul pacienților cu șunt stânga-dreapta important, ceea ce determină muscularizarea accentuată a arterelor pulmonare periferice. O creștere similară de PO_2 se produce în caz de atrezie pulmonară, dar examinarea arterelor pulmonare arată că acestea au un calibru mai mic și sunt mai puțin muscularizate **[6]**. Creșterea fluxului prin trunchiul pulmonar și ductul arterial la pacienții cu SVȘ poate fi rezultatul creșterii presiunii arteriale pulmonare.

Prezența hipertensiunii pulmonare prenatale este susținută de observația că acești pacienți au hipertrofie ventriculară dreaptă la naștere **[11]**. Hipertensiunea arterială pulmonară este de asemenea determinată de creșterea rezistenței fluxului venos pulmonar prin atriul stâng de calibru mic sau de închiderea foramen ovale. Îngroșarea endocardică atrială stângă sugerează faptul că acești pacienți au în viața intrauterină o presiune atrială stângă ridicată **[14]**. Studiile microangiografice asupra plămânilor pacienților cu SVȘ arată o tortuozitate marcată a arterelor intralobulare la pacienții cu foramen ovale închis **[4]**. Combinarea acestor factori duce la hipertensiune pulmonară *in utero*, care apoi determină modificări vasculare pulmonare. O altă explicație posibilă a modificărilor vasculare este aceea că, la fel ca și în cazul malformațiilor cardiace, ele sunt rezultatul direct sau indirect al hipoxemiei intrauterine. Hipoxemia cronică fetală s-a dovedit că determină o creștere a muscularizației arterelor de calibru mic și apariția malformațiilor cardiace **[8]**.

SVȘ reprezintă ultima frontieră majoră pentru chirurgul cardio-toracic. În **Fig. 52.3–52.6** este evidențiat aspectul de ventricul stâng hipoplazic. Există câteva cazuri tratate cu succes **[16, 17]**. Modificările vasculare observate la nou-născuții cu SVȘ pot avea o implicare importantă în ceea ce privește o intervenție chirurgicală în viitor. Tentativa de a crea o perfuzie pulmonară adecvată prin anastomoză directă atrio-pulmonară (dacă VD este ventriculul sistemic) va fi probabil un

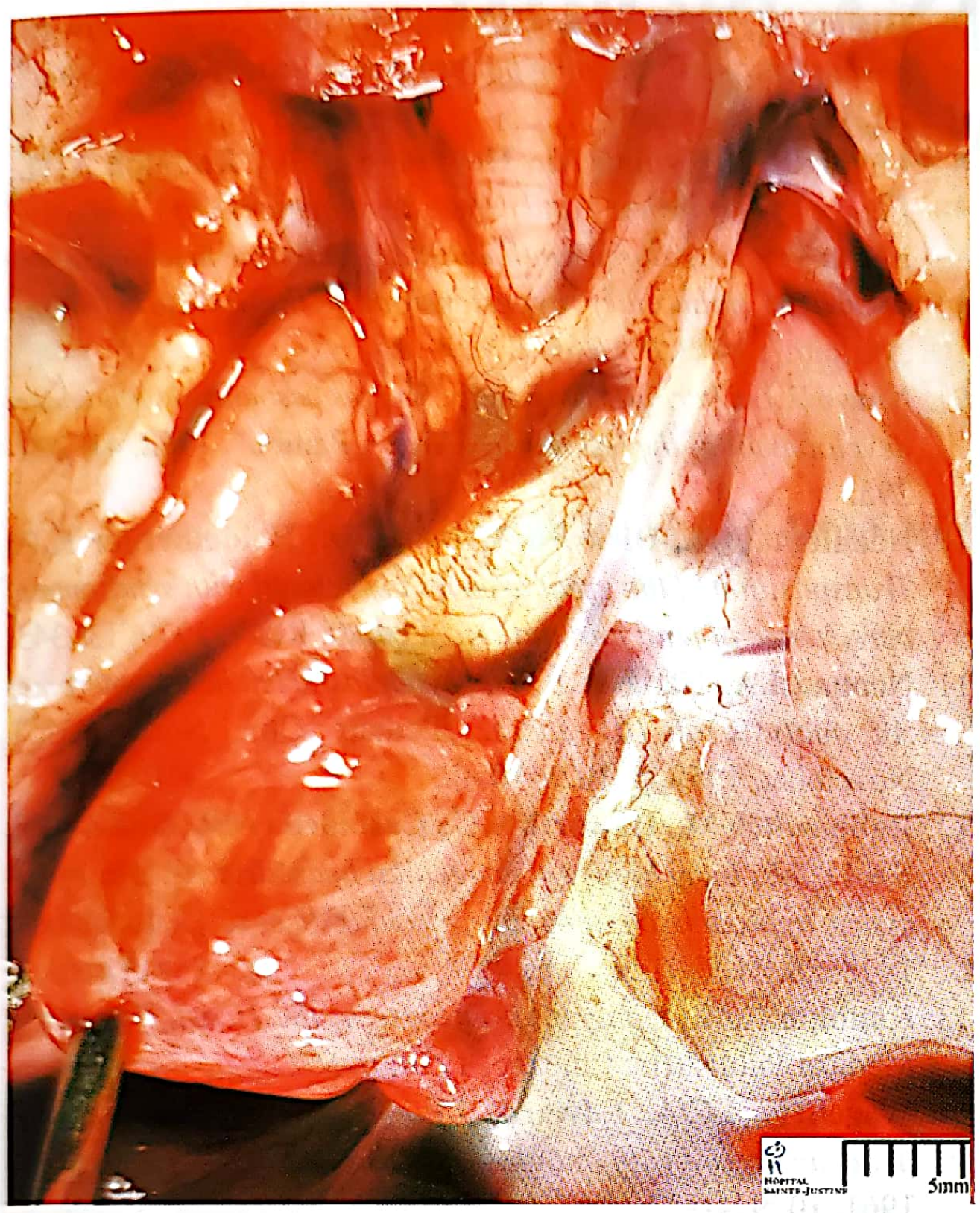
HÔPITAL SAINTE-JUSTINE
5mm

Fig. 52.3. SVȘ.

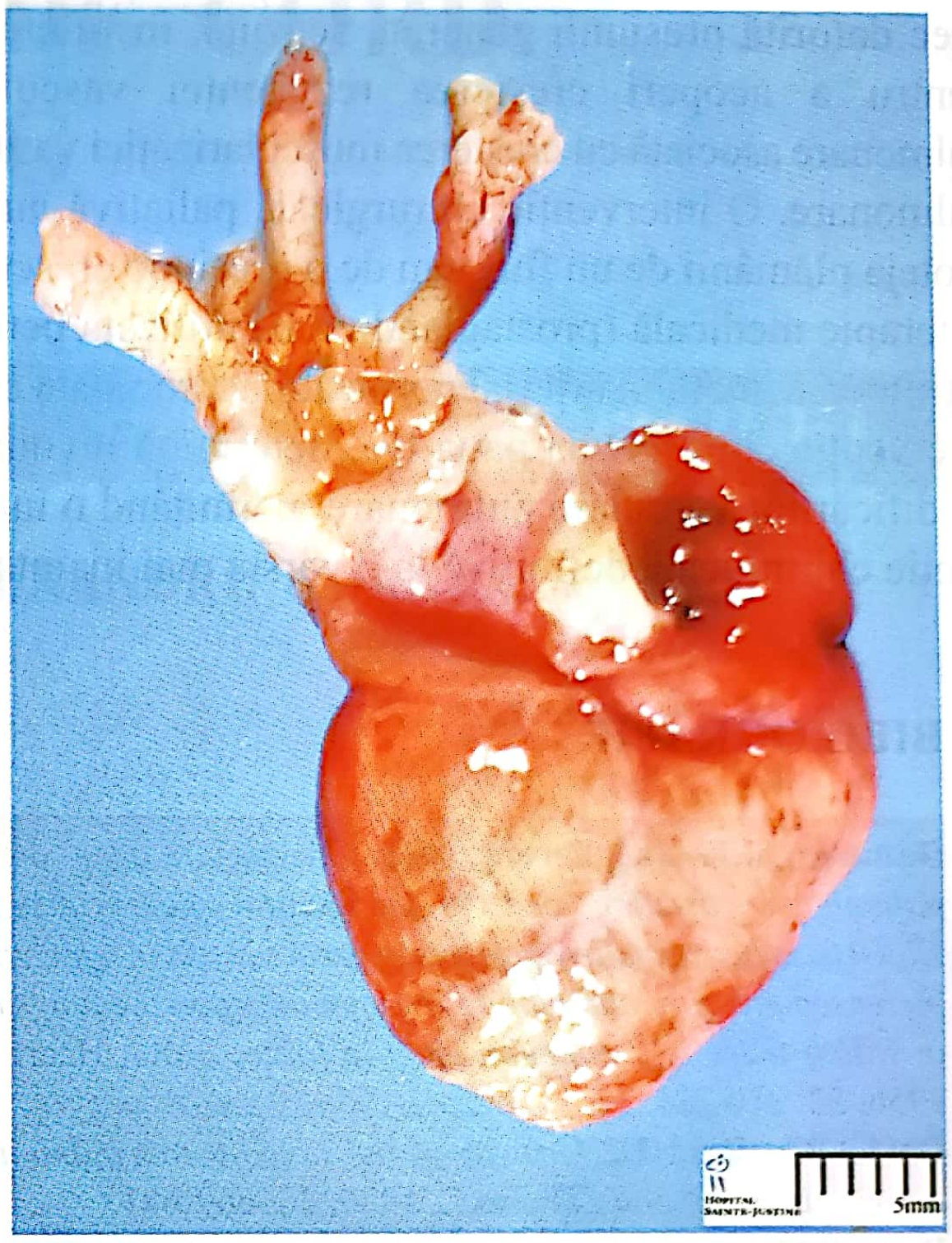
HÔPITAL SAINTE-JUSTINE
5mm

Fig. 52.5. SVȘ.

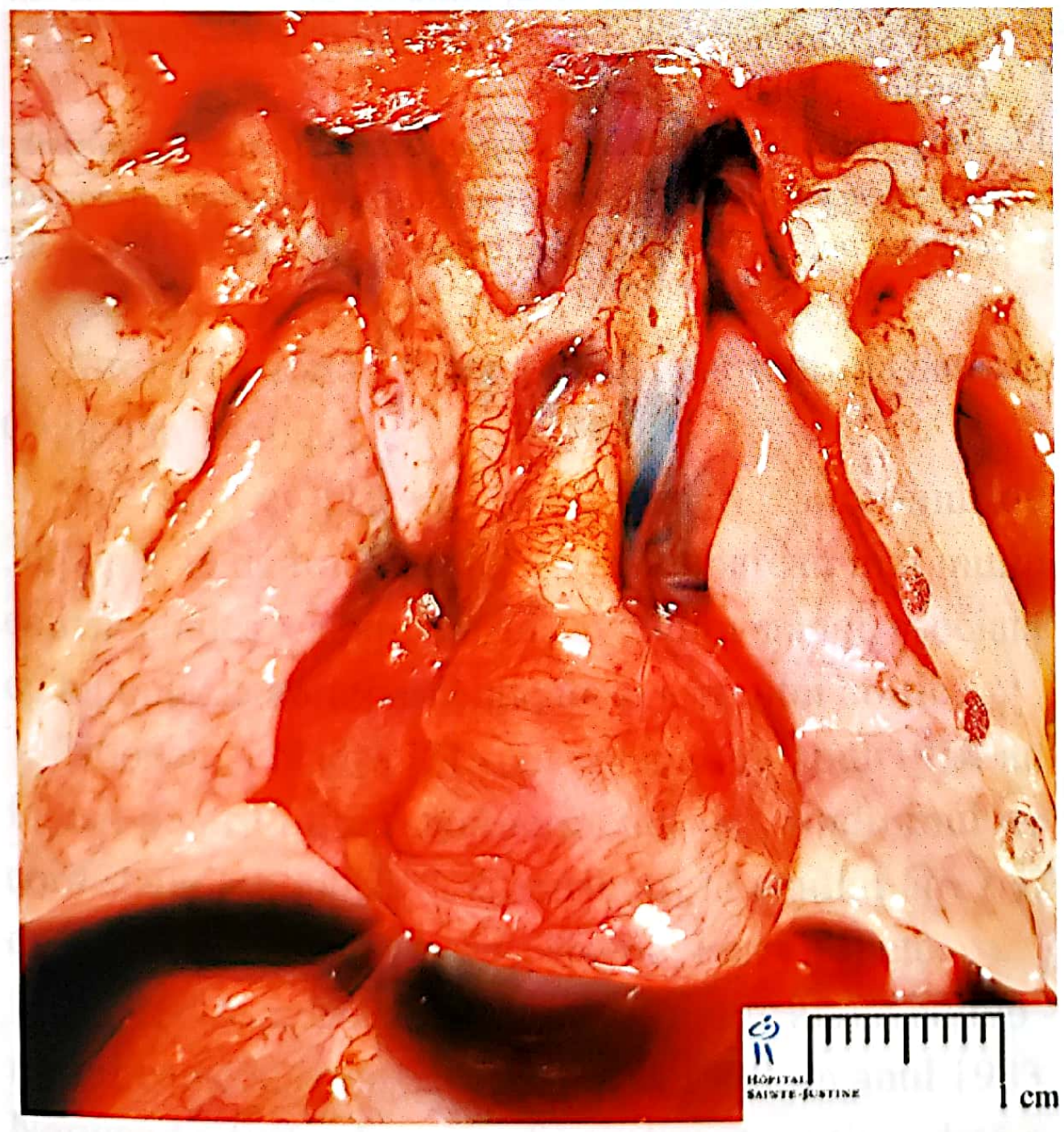
HÔPITAL SAINTE-JUSTINE
cm

Fig. 52.4. SVȘ.

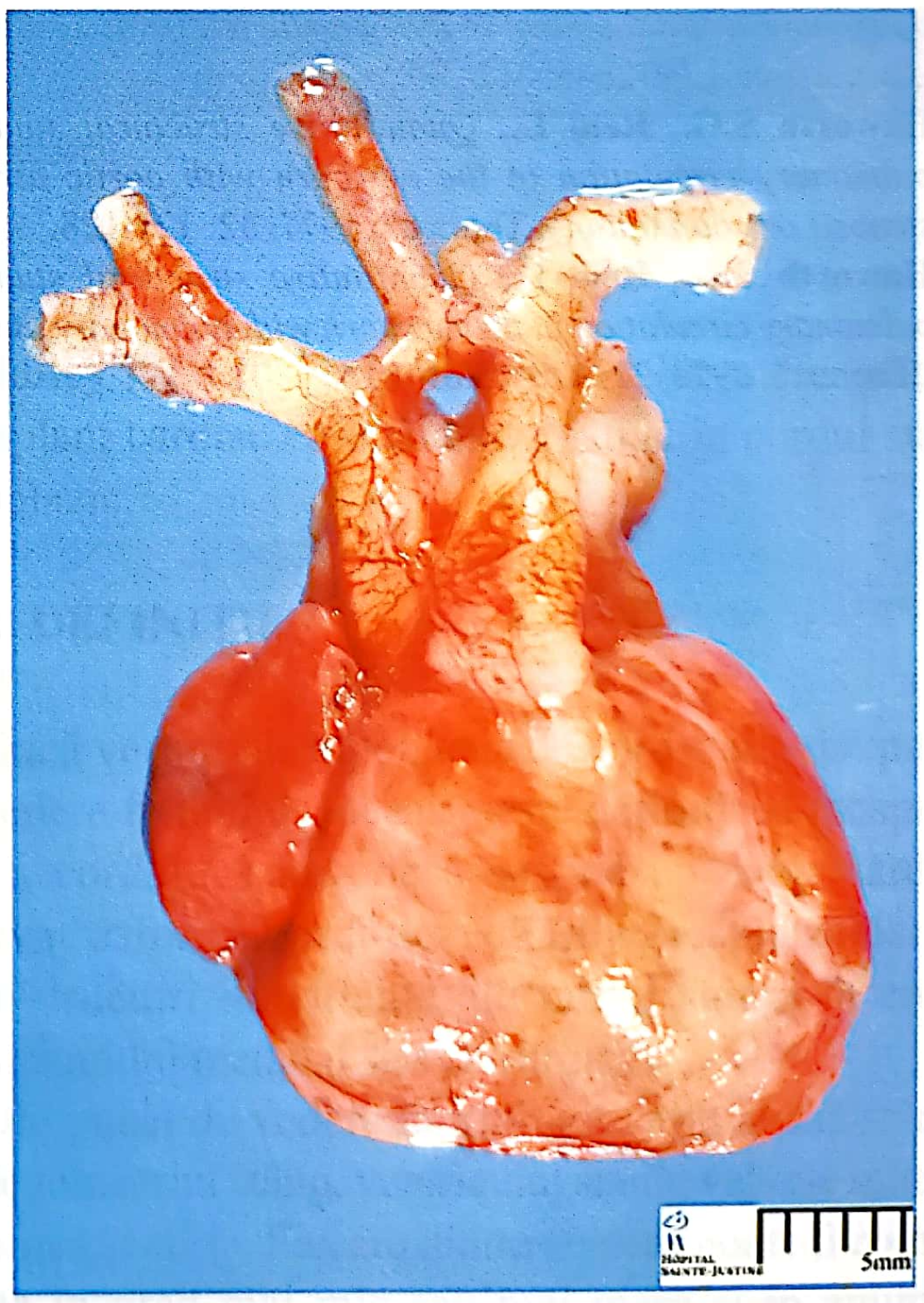
HÔPITAL SAINTE-JUSTINE
5mm

Fig. 52.6. SVȘ.

eşec datorită presiunii generate scăzute, insuficientă pentru a acoperi creşterea rezistenţei vasculare pulmonare asociată cu creşterea muscularizaţiei vaselor pulmonare. O intervenţie chirurgicală paliativă nu va proteja plămânii de un flux sau de o presiune crescute. O terapie medicală (prostaglandina E) utilizată pentru menţinerea ductului arterial permeabil, combinată cu o intervenţie chirurgicală paliativă, determină involuţia modificărilor vasculare pulmonare, permiţând o intervenţie chirurgicală definitivă la o vârstă mai înaintată.

BIBLIOGRAFIE

1. **Damman J.F. Jr., Ferencz C.,** *The significance of the pulmonary vascular bed in congenital heart disease: III. Defects between the ventricles of great vessels in which both increased pressure and blood flow may act upon the lungs and in which there is a common ejectile force,* „Ann. Heart J.", 1956, 52: 210-231.
2. **Davies G., Reid L.,** *Growth of the alveoli and pulmonary arteries in childhood* „Thorax.", 1970, 25: 669-681.
3. **Dunnill M.S.,** *Quantitative methods in the study of pulmonary pathology,* „Thorax.", 1962, 17: 320-328.
4. **Grant C.A., Robertson B.,** *Microangiography of the pulmonary arterial system in hypoplastic left heart syndrome,* „Circulation", 1972, 45: 382-388.
5. **Haworth S.G., Reid L.,** *Quantitative structural study of pulmonary circulation in the newborn with aortic atresia, stenosis or coarctation,* „Thorax.", 1977, 32: 121-128.
6. **Haworth S.G., Reid L.,** *Quantitative structural study of pulmonary circulation in the newborn with pulmonary atresia,* „Thorax.", 1977, 32: 129-133.
7. **Hislop A., Reid L.,** *Intrapulmonary arterial development during fetal life-branching pattern and structure,* „Circulation", 1972, 113: 35-47.
8. **Levin D.L., Hyman Al., Heymann M.A., Rudolph A.M.,** *Fetal hypertension and the development of increased pulmonary vascular smooth muscle: A possible mechanism for persistent pulmonary hypertension of the newborn infant,* „Pediatr.", 1978, 92: 265-269.
9. **Naeye R.L.,** *Perinatal vascular changes associated with underdevelopment of the left heart,* „Arn. J. Pathol.", 1962, 41: 287-295.
10. **Needleman H., Dick M., Crowley D., Heidelberger K.P.,** *Transposition of the great arteries associated with syndrome of persistence of fetal circulation,* „Pediatr. Res.", 1979, 13: 345.
11. **Noonan J.A., Nadas A.S.,** *The hypoplastic left heart syndrome: An analysis of 101 cases,* „Pediatr. Clin. North. Arn.", November, 1958, p. 1029-1056.
12. **Rabinovitch M., Haworth S.G., Castañeda A.R., Nadas A.S., Reid L.M.,** *Lung biopsy in congenital heart disease: A morphometric approach to pulmonary vascular disease,* „Circulation", 1978, 58: 1107-1122.
13. **Rudolph A.M.,** *Congenital Disease of the Heart,* Year Book Medical Publishers, Chicago, 1974, p. 552.
14. **Wagenvoort C.A., Edwards J.E.,** *The pulmonary aterial tree in aortic atresia with intact ventricular septum,* „Led. Invest.", 1961, 10: 924-933.
15. **Solinger R., Elbl F., Minhas K.,** *Echocardiography in the normal neonate,* „Circulation", 1973, 47: 108-117.
16. **Norwood W.I., Kirklin J.K., Sanders S.P.,** *Hypoplastic left heart syndrome: Experience with palliative surgery,* „Am. J Cardiol.", 1980, 45: 87-91.
17. **Doty D.B., Knotts H.W.,** *Hypoplastic left heart syndrome: Experience with and operation to establish functionally normal circulation,* „J. Thoracic. Cardiovasc. Surg.", 1977, 74: 624-30.

HIPOPLAZIA DE CORD STÂNG

SECȚIUNEA III

CAPITOLUL 53

ROBERTO DI DONATO, ALEXANDRU CORNEA

1. ISTORIC
2. DEFINIȚIE
3. MORFOLOGIE
4. ETIOPATOGENIE
5. DIAGNOSTIC
   5.1. Clinic
   5.2. Paraclinic
   5.3. Diagnostic diferențial
6. ISTORIE NATURALĂ
7. TRATAMENT
   7.1. Medical
   7.2. Tratamentul chirurgical
      7.2.1. Tratamentul stadializat de tipul procedeului Norwood (stadiul I)
      7.2.2. Stadiul II – Derivația cavo-pulmonară superioară bidirecțională
      7.2.3. Operația Fontan (stadiul III)
      7.2.4. Transplantul cardiac
      7.2.5. Indicațiile operatorii
      7.2.6. Rezultatele postoperatorii
8. EVOLUȚIA POSTOPERATORIE

Op TIM. PROPUNERI: NOMENCLATURĂ. DIAGNOSTIC. TRATAMENT – STS-EACTS
BIBLIOGRAFIE

Redactare medicală: Ion Socoteanu, Iulia Cristina Frînculescu, Marius Frînculescu

1. ISTORIC

Atrezia de aortă a fost descrisă pentru prima dată de Canton în 1850 **[1]**.

Ulterior Lev **[2]**, în 1952, a descris sindromul de „hipoplazie de tract aortic" în care apăreau mai multe entități clinice, ca hipoplazia cavităților stângi, asociată cu hipoplazia aortei ascendente și a arcului aortic.

Noonan și Nadas **[3]** sunt cei care în anul 1958 au folosit pentru prima dată termenul de „sindromul de cord stâng hipoplazic". Contribuții la studiul atreziei de aortă au avut și Roberts, Thiene, Perry **[4]** etc.

Cayler **[5]** a descris anastomoza dintre artera pulmonară dreaptă și aorta ascendentă în 1970. In anul 1983 Norwood a fost cel care a efectuat pentru prima dată o operație paliativă în cordul stâng hipoplazic **[6]**.

Bailey **[7]** a fost primul care în 1985 a efectuat un transplant cardiac ca întâia alternativă în cordul stâng hipoplazic.

2. DEFINIȚIE

Dacă vorbim de hipoplazia de cord stâng din punct de vedere fiziologic, aceasta este definită ca incapacitate a cordului stâng de a susține un debit cardiac adecvat datorită lipsei dezvoltării corespunzătoare a unor structuri importante ale inimii stângi în ciuda tratamentului medical sau chirurgical.

Din punct de vedere morfologic, prin inimă stângă înțelegem atriul stâng, ventriculul stâng, valvele mitrală și aortică și aorta. Fiecare dintre acestea poate fi cointeresată în grad mai mic sau mai mare și în anumite circumstanțe să nu ducă la un debit inadecvat. De aceea o definiție morfologică în hipoplazia de cord stâng nu este suficientă, pentru că unele asocieri, cum ar fi stenoza aortică și mitrală, nu duc la un debit cardiac inadecvat în termenii definiți mai sus. Desigur, atrezia de aortă asociată cu atrezia mitrală duce aproape sigur la cord stâng hipoplazic în sensul fiziologic prezentat.

Hipoplazia de cord stâng în sens fiziologic poate apărea deci prin coexistența mai multor leziuni ale structurilor enunțate ale inimii stângi sau prin prezența unei singure leziuni, cum este de exemplu atrezia valvei mitrale.

Faptul că în definiția hipoplaziei de cord stâng am inclus afirmația „în ciuda tratamentului medical sau chirurgical" subliniază lipsa sau limitarea opțiunilor de tratament reprezentate de reconstrucția la un ventricul unic de tip Norwood completată cu operația Fontan, respectiv transplantarea cardiacă **[8]**.

3. MORFOLOGIE

Sindromul de cord stâng hipoplazic are ca leziune de bază nedezvoltarea corespunzătoare a ventriculului stâng. De regulă, există o concordanță atrio-ventriculară și ventriculo-arterială. Poate apărea obstrucția atât în calea de intrare prin atrezia valvei mitrale, cât și în calea de ieșire a ventriculului stâng (atrezia de aortă).

Ventriculul stâng este de regulă hipoplazic cu o valvă mitrală care arată hipoplazică mergând până la atrezie. În aceste cazuri întâlnim frecvent fistule coronaro-ventriculare care servesc la golirea ventriculului stâng. În cazuri de atrezie aortică cu valvă mitrală normală și defect septal ventricular, ventriculul stâng poate fi normal, situație în care se poate face corecția biventriculară (în sub 5% din cazuri).

Tulburările de dezvoltare a valvei aortice merg de la atrezia aortică (când valva aortică lipsește) la cazurile cu valva aortică hipoplazică, dar competentă.

Aorta ascendentă este îngustată, dar permeabilă de cele mai multe ori. Aorta începe să crească în dimensiuni în vecinătatea trunchiului brahio-cefalic, după care se unește cu ductul arterial. Coarctația de aortă apare frecvent și de regulă este situată juxtaductal.

Trunchiul arterei pulmonare este dilatat, iar ventriculul drept este mărit, hipertrofic.

Atriul stâng este de regulă mic, cu un mic defect septal atrial, iar cel drept este mărit, hipertrofiat. Uneori defectul septal atrial poate lipsi, putând apărea anomalii de drenaj venos pulmonar. Închiderea precoce a foramenului ovale ar avea, după unii, implicații în etiologia bolii **[9]**.

Mai pot apărea anomalii ale arterelor coronare, atrezie de sinus coronar, cleft de valvă tricuspidă, canal atrio-ventricular complet sau întrerupere de arc aortic.

Sunt citate anomalii cromozomiale la cei cu cord stâng hipoplazic precum și alte malformații congenitale ce pot apărea până în 40–50% dintre cazuri.

Caseta 53.1

Morfologie

- Atrezie mitrală sau stenoză severă
- Atrezie aortică sau stenoză severă
- Hipoplazie de ventricul stâng sau aplazie
- Hipoplazie atrială stângă
- Comunicare inter-atrială restrictivă
- Canal arterial permeabil
- Coarctație de aortă
- Dilatare atrială dreaptă
- Dilatare și hipertrofie ventriculară dreaptă

4. ETIOPATOGENIE

Etiologia hipoplaziei de cord stâng este neelucidată. Un studiu american arată că 40% din sugarii cu această boală au asociate defecte cromozomiale **[10]**.

S-a încercat demonstrarea pe embrioni de găină că stenoza mitrală și valva mitrală neperforată ar produce hipoplazie de ventricul stâng.

Altă teorie ar fi legată de rolul foramenului ovale, care, prin modificarea poziției datorită unui deficit în dezvoltarea septului prim, ar duce la scăderea cantității de sânge care vine din sistemul cav și este drenat în atriul stâng. Aceasta ar duce în final la hipoplazia de ventricul stâng.

Alți autori au izolat anumite particule virale din inimile unor pacienți decedați cu hipoplazie de cord stâng în susținerea unei etiologii virale în această boală.

Caseta 53.2

Incidență

- A 8-a boală congenitală cardiacă (4% din bolile cardiace congenitale)
- Apare la 0,16–0,68 /1000 de nou-născuți vii

Un alt factor în producerea bolii este obstrucţia căii de ieşire din ventriculul stâng, ca în cazul atreziei de aortă.

Caseta 53.3

Boli asociate

- Dextrocardia şi izometrismul, juxtapoziţia urechiuşelor (nu sunt comune)
- Rar conexiune venoasă pulmonară aberantă parţială
- Foarte rar arc aortic întrerupt
- Posibil defect septal atrio-ventricular (formă dominanată dreaptă), ventricul drept cu dublă cale de ieşire sau tunel ventriculo-aortic stâng
- Frecvent regurgitare tricuspidiană
- Foarte rar stenoză valvulară pulmonară
- Extrem de rar DSV

Caseta 53.4

Fiziopatologie

- Supravieţuirea depinde de permeabilitatea canalului arterial şi de comunicarea inter-atrială adecvată.
- Ventriculul drept furnizează flux sangvin arterelor pulmonare şi circulaţiei sistemice, prin canalul arterial permeabil. Circulaţia distală sistemică este în general bine perfuzată prin canalul arterial permeabil. Circulaţia sistemică proximală este perfuzată retrograd prin canalul arterial permeabil, frecvent cu obstrucţii la nivelul istmului aortic şi/sau arcului aortic. Arterele coronare primesc perfuzia retrogradă prin aorta ascendentă hipoplazică.
- Fluxul sangvin pulmonar depinde de rezistenţa vasculară pulmonară, care, la rândul ei, depinde de dimensiunea foramenului ovale patent. Atunci când foramenul ovale este restrictiv, presiunea atrială stângă rămâne crescută, determinând creşterea rezistenţei vasculare pulmonare, singura care poate permite menţinerea perfuziei sistemice adecvate prin foramenul ovale patent.

5. DIAGNOSTIC

5.1. Clinic

Simptomele apar repede după naştere şi sunt dominate de cianoză, tahicardie, tahipnee. Evoluţia este cu deteriorare rapidă, agravarea simptmelor şi deces precoce în lipsa măsurilor terapeutice energice.

Simptomele sunt agravate de închiderea canalului arterial prin scăderea drastică a perfuziei periferice, diminuarea pulsurilor, stare de letargie, instalarea acidozei severe cu insuficienţă cardio-respiratorie, renală şi deces.

Semnele clinice sunt date de un suflu sistolic la marginea stângă a sternului, freamăt precordial dat de ventriculul drept, zgomot II accentuat, unic (diminuarea sau absenţa componentei aortice). Pulsurile periferice sunt slabe, tensiunea arterială mică.

5.2. Paraclinic

Radiografia toracică indică o cardiomegalie pe seama cordului drept, flux pulmonar crescut.

Electrocardiografia indică hipertrofia de ventricul drept şi a atriului drept. Ecocardiografia 2D şi Doppler color pune de regulă diagnosticul.

Astfel, ecocardiografia evidenţiază atrezia valvei mitrale, de asemenea obstrucţia căii de ieşire din ventriculul stâng. Tot prin ecografie se pot măsura diametrele aortei ascendente, se apreciază gradul de hipoplazie al aortei, ca şi prezenţa sau absenţa coarctaţiei de aortă. Ecocardiografia dă date precise despre diametrele cavităţilor cardiace, diametrul inelului aortic şi al joncţiunii sino-tubulare.

Diametrul joncţiunii atrio-ventriculare (când este sub 36 mm/m^2) este un indicator al sindromului de cord stâng hipoplazic. O altă metodă de apreciere a volumului ventriculului stâng este bazată pe un model geometric de forma unei jumătăţi de elipsă, asemănătoare unui glonţ, *bullet formula*. Pe baza acestei valori, când volumele end-diastolice ale ventricului stâng sunt mai mici de 20 ml/m^2, practic vorbim de hipoplazie de ventricul stâng.

Alţi autori iau în considerare mai mulţi parametri, cum ar fi aria orificiului mitral, mărimea axului lung al ventriculului stâng şi diametrul rădăcinii aortei. O valoare mai mică de – 0,35 este un indicator predictibil de hipoplazie de ventricul stâng.

Ecografia dă date despre ventriculul drept, valva tricuspidă, prezenţa sau absenţa insuficienţei tricuspidiene, ca şi despre starea trunchiului şi ramurilor arterei pulmonare.

La Doppler color, când fluxul este bidirecţional la nivelul canalului arterial, este semn că există flux anterograd în aortă, deci nu avem atrezie de aortă.

Prezența fluxului diastolic în aortă este semn de atrezie aortică, deci de obstrucție a căii de ieșire din ventriculul stâng.

Ecocardiografia fetală asigură urmărirea dezvoltării cordului în decursul sarcinii. Prezența unui flux bidirecțional la nivelul canalului arterial sau a fluxului diastolic în arcul aortic distal sunt semne de sindrom de cord stâng hipoplazic.

Cateterismul cardiac este păstrat pentru cazurile în care diagnosticul ecografic nu este definitoriu, servind la măsurarea presiunilor diastolice în ventriculul stâng și a gradientului transmitral pentru stabilirea conduitei ulterioare.

Când avem de-a face cu un sept interatrial mic, restrictiv, este indicată septostomia cu balon.

În cazul iminenței de închidere a ductului arterial este necesară montarea unui stent în ductul arterial pentru a-l menține permeabil.

Aortografia poate fi uneori necesară pentru diagnosticul coarctației de aortă.

Laborator

Kariotipul poate fi util în studiul anomaliilor cromozomiale și trebuie făcut la toți pacienții cu hipoplazie de cord stâng. Astfel, există un studiu clinic care arată că 2/5 dintre nou-născuții cu hipoplazie de cord stâng au prezentat și alte malformații congenitale **[10]**. Rogers **[11]** într-un alt studiu prezintă incidența crescută a microcefaliei în 1/3 la 3/4 dintre sugarii cu cord stâng hipoplazic. Tulburările legate de comportamentul cognitiv al acestor pacienți sunt determinate de gradul de dezvoltare a cutiei craniene.

5.3. Diagnostic diferențial

Coarctația de aortă se diferențiază prin lipsa celorlalte elemente diagnostice, și anume lipsa atreziei de aortă, a stenozei sau atreziei mitrale, a hipoplaziei de aortă, a hipoplaziei de ventricul stâng. De asemenea, fiziologia circulației este marcată de gradientul transcoarctație cu prezența modificărilor caracteristice.

Stenoza aortică critică este asociată cu un ventricul stâng normal ca dimensiuni, chiar dacă este hipertrofic și prezintă un grad de disfuncție ventriculară sistolică.

Întreruperea de arc aortic este însoțită de o cale de ieșire din ventriculul stâng normală, cu flux anterograd, cu prezența unui gradient presional la nivelul arcului aortic, de regulă fără asocierea stenozei sau atreziei de aortă sau a stenozei sau atreziei mitrale. Uneori întreruperea de arc aortic poate fi întâlnită ca anomalie asociată și în cordul stâng hipoplazic.

Anomaliile de drenaj venos pulmonar pot fi supracardiac, cardiac și infracardiac și de regulă lipsesc elementele hipoplaziei de cord stâng. Fluxul pulmonar este augmentat și există un șunt important stânga-dreapta cu dilatări foarte mari ale cavităților drepte și semne de hipertensiune pulmonară.

Caseta 53.5

Diagnostic

- ***Clinic***: fără administrarea de prostaglandină pentru menținerea permeabilității canalului arterial, nou-născuții prezintă la scurt timp după naștere debit cardiac scăzut, cu acidoză metabolică progresivă, perfuzie renală scăzută și creșterea volumului intravenos, hiperpotasemie; hiperptasemia asociată cu hipoglicemia și scăderea fluxului sangvin coronarian, determinată de constricția canalului arterial permeabil, pot duce la leziuni miocardice severe și la deces; nou-născuții cu canal arterial permeabil mai stabil prezintă dispnee, tahipneee, paloare sau cianoză, tegumente reci, nas roșu, retracții subcostale și intercostale, raluri bazale; pulsul central și periferic foarte slab, hepatomegalie marcată; zgomotul cardiac 2 este accentuat și unic.
- ***Electrocardiogramă***: deviație axială dreaptă, hipertrofie ventriculară dreaptă.
- ***Radiografie toracică***: cardiomegalie moderată, flux sangvin pulmonar crescut și congestie sau edem pulmonar.
- ***Ecocardiogramă***: vederile subxifoide în ax lung arată hipoplazie extremă a ventriculului stâng și a aortei ascendente și dilatarea ventriculului și a atriului drept; când se dorește o operație Norwood, următoarele aspecte sunt evaluate:

– prezența și gradul regurgitării tricuspidiene;
– prezența coarctației de aortă și/sau a hipoplaziei de arc aortic;
– stenoză valvulară pulmonară;
– obstrucție venoasă pulmonară;
– funcția ventriculului drept.

- ***Cateterism cardiac***: angiografia este necesară pentru vizualizarea aortei ascendente și a arcului aortic

6. ISTORIA NATURALĂ

Este una dintre malformațiile congenitale cu risc foarte mare de deces precoce în prima și a doua săptămână de viață. Supraviețuirea din perioada neonatală este de doar 40%, iar fără acțiune terapeutică toți sugarii decedează înainte de a împlini vârsta de două luni.

Închiderea ductului arterial duce la diminuarea perfuziei sistemice, cu accentuarea acidozei metabolice, insuficienţă cardiacă şi deces. Persistenţa ductului arterial permeabil duce cu timpul la creşterea circulaţiei pulmonare cu dezvoltarea edemului pulmonar, hipoperfuzie coronariană şi deces.

7. TRATAMENT

7.1. Medical este de mare importanţă şi trebuie corect condus pentru a asigura succesul pregătirii preoperatorii. Diagnosticul trebuie să fie prenatal pentru a se asigura o naştere într-un serviciu care are posibilităţi de reanimare şi chirurgie cardiacă de urgenţă.

Cel mai important element fiziopatologic al bolii este că circulaţia sistemică din cordul stâng hipoplazic este total dependentă de fluxul prin canalul arterial, ceea ce face ca în etapa intrauterină fătul să se dezvolte normal, în timp ce după naştere, odată cu tendinţa la închidere a canalului arterial, să apară simptome ameninţătoare pentru viaţă.

La acesta se adaugă după naştere scăderea rezistenţelor pulmonare, ceea ce face ca o cantitate de sânge să fie furată din circulaţia sistemică, agravând hipoperfuzia.

Pentru a menţine o perfuzie periferică adecvată, ca şi o oxigenare corespunzătoare, este vitală păstrarea patentei ductului arterial. Aceasta se face prin administrarea de prostaglandină E_1 în doză de 0,01–0,05 µg/kg/min.

Acidoza metabolică se tratează cu bicarbonat de sodiu, iar FiO_2 se menţine pentru a asigura o uşoară hipoxemie pentru a preveni vasodilataţia pulmonară, urmarea unor concentraţii mari de oxigen.

Se vor asigura volume de lichide intravasculare corespunzătoare şi se vor evita diferenţele mari între rezistenţele pulmonare şi cele sistemice.

Pacienţii ventilaţi mecanic vor fi sedaţi, se va asigura o hipoventilaţie pentru a obţine rezistenţe vasculare pulmonare crescute care facilitează circulaţia sistemică, deficitară.

Tratamentul inotrop este necesar în cazurile cu insuficienţă severă ventriculară stângă, ca şi cel diuretic, alături de suportul nutriţional şi o ventilaţie cu oxigen 17–19%. Vom folosi dobutamina sau dopamina în doze mici şi vom evita adrenalina ori de câte ori este posibil.

Deoarece circulaţia pulmonară este neobstructivă, fluxul pulmonar este dat doar de rezistenţele pulmonare. Ca atare, o concentraţie crescută a oxigenului va duce la scăderea rezistenţelor pulmonare odată cu creşterea debitului pulmonar şi reducerea celui sistemic, situaţie de evitat prin FiO_2 scăzute (care menţin rezistenţele pulmonare crescute).

La această metodă se poate adăuga în caz de necesitate menţinerea unor $paCO_2$ mai mari sau adăugarea de dioxid de carbon 1–4% în amestecul de gaz insiprat **[12]**. Cu toate aceste manevre, în timp rezistenţele sistemice scad şi apare colapsul circulator, situaţie în care tratamentul chirurgical trebuie efectuat neîntârziat.

În alte situaţii simptomatologia de prezentare este legată de prezenţa unui defect septal atrial restrictiv, cu debit redus prin defect, care duce la cianoză, colaps care necesită atrio-septostomie de urgenţă.

7.2. Tratamentul chirurgical

Prezintă două metode majore, una legată de paliaţia stadială după Norwood (stadiile I, II şi III), iar a doua de efectuarea transplantului cardiac per primam.

Prezintă mai multe variante care au ca scop realizarea unei circulaţii în care debitul pulmonar şi cel sistemic să fie echilibrate de aşa manieră încât să corespundă necesităţilor şi capacităţii unui singur ventricul (drept).

Ca atare, vom ţine seama de faptul că toate procedeele chirurgicale din hipoplazia de cord stâng sunt paliative şi urmăresc următoarele scopuri:

- crearea unei circulaţii arteriale sistemice neobstructive între ventriculul drept şi organele ţintă;
- crearea unei conectări între circulaţia sistemică şi cea pulmonară, astfel ca Qp şi Qs să fie echilibrate;
- crearea unui flux venos pulmonar neobstructiv, printr-un sept atrial spre atriul drept.

7.2.1. Tratamentul stadializat de tipul procedeului Norwood (stadiul I)

Operaţia Norwood trebuie să realizeze următoarele deziderate:

- să ducă la un flux sanguin sistemic neobstructiv;
- să creeze un flux sanguin pulmonar adecvat și stabil;
- să creeze un sept atrial deschis larg.

Pregătirea preoperatorie are în vedere menținerea nou-născutului cu un Qp/Qs balansat, cu perfuzie cu prostaglandină E_1 pentru a împiedica închiderea ductului arterial și tratamentul simptomatic având în vedere eventualele insuficiențe de organ.

Incizia este sternotomia mediană, cu expunerea cordului și efectuare rapidă a unei burse pe trunchiul pulmonar și a alteia pe urechiușa dreaptă.

După heparinare canulăm trunchiul pulmonar și atriul drept cu o canulă venoasă unică.

Se disecă apoi ramurile pulmonare dreaptă și stângă care se trec pe tourniquet și prin ramurile crosei aortice.

Se instituie hipotermia profundă la 18°C, după care vasele arcului aortic sunt ocluzionate pe tourniquet, iar apoi se practică stopul circulator.

Se îndepărtează canulele arterială și venoasă și se introduce cardioplegia în aorta ascendentă sau în artera pulmonară cu ocluzia temporară a aortei descendente.

Se trece la excizia transatrială a septului interatrial.

Se secționează apoi trunchiul arterei pulmonare proximal de originea arterei pulmonare drepte, iar capătul distal se închide cu un petic de pericard.

Acesta se poate închide și prin sutură simplă transversală. Se expune, se ligaturează și se secționează canalul arterial.

Se prelungește incizia în aortă distal de canal și în sens proximal pe arcul aortic și aorta ascendentă până în dreptul capătului proximal al trunchiului pulmonarei.

Se trece la lărgirea arcului aortic, respectiv aortei ascendente prin sutura unui petic de homogrefă pulmonară la aortă pornind dinspre distal spre proximal. La capătul proximal, aorta se anastomozează la trunchiul arterei pulmonare utilizând fire de prolene 7/0 separate pentru a evita tracțiunea exagerată, urmată de distorsionarea arterelor coronare. Se completează apoi anastomoza dintre aortă, homogrefa pulmonară și trunchiul pulmonar.

Se trece apoi la efectuarea unei derivații sistemico-pulmonare între artera subclaviculară dreaptă și ramura dreaptă pulmonară (**Fig. 53.1**).

Diametrul derivației depinde de greutatea nou-născutului, astfel sub 3 kg se va folosi un conduct de 3,5 mm, dacă este între 2,5 și 3 kg se va folosi un conduct de 3 mm diametru.

Se reintroduc canulele arterială și venoasă și se reîncepe bypass-ul cardio-pulmonar, șuntul este ocluzionat, se începe încălzirea pacientului.

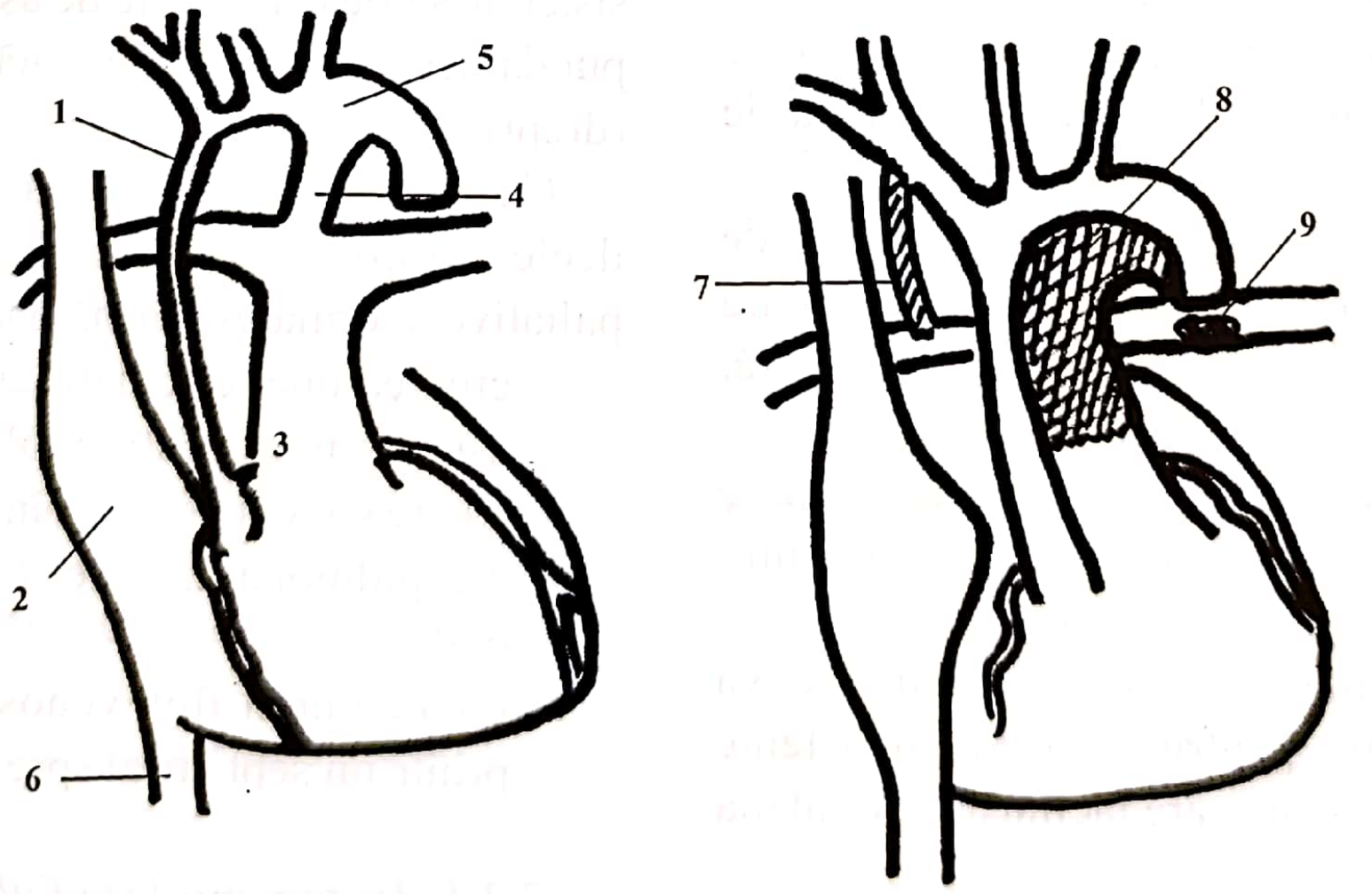

Fig. 53.1. Operația Norwood (stadiul I): **1.** Aorta ascendentă hipoplazică; **2.** Vena cavă superioară; **3.** Trunchiul arterei pulmonare; **4.** canalul arterial permeabil; **5.** Arcul aortic hipoplazic; **6.** Vena cavă inferioară; **7.** Derivație trunchi arterial brahio-cefalic – arteră pulmonară dreaptă; **8.** Anastomoza dintre aorta ascendentă–trunchiul pulmonar cu lărgirea cu petic de homogrefă pulmonară; **9.** Plastie de lărgire la locul implantării canalului arterial în artera pulmonară stângă.

Înainte de oprirea bypass-ului se va începe administrarea inotropului şi se vor expansiona plămânii care vor fi şi aspiraţi.

După reîncălzirea pacientului, se declampează şuntul sistemico-pulmonar care trebuie să producă o scădere cu 10–25 mm Hg a tensiunii. Dacă acest lucru nu s-a întâmplat, se va verifica permeabilitatea acestuia, pentru că şuntul poate fi nefuncţional.

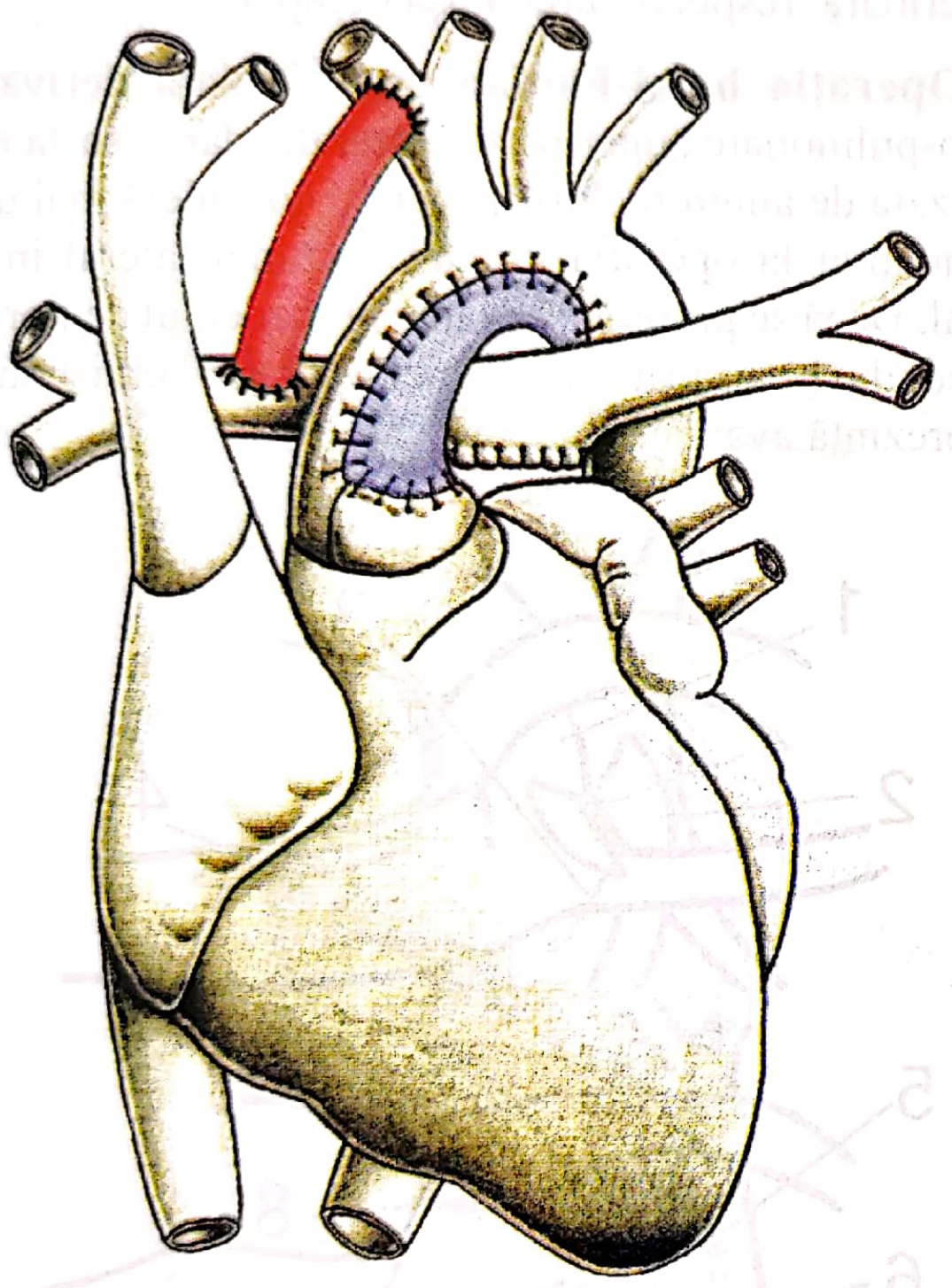

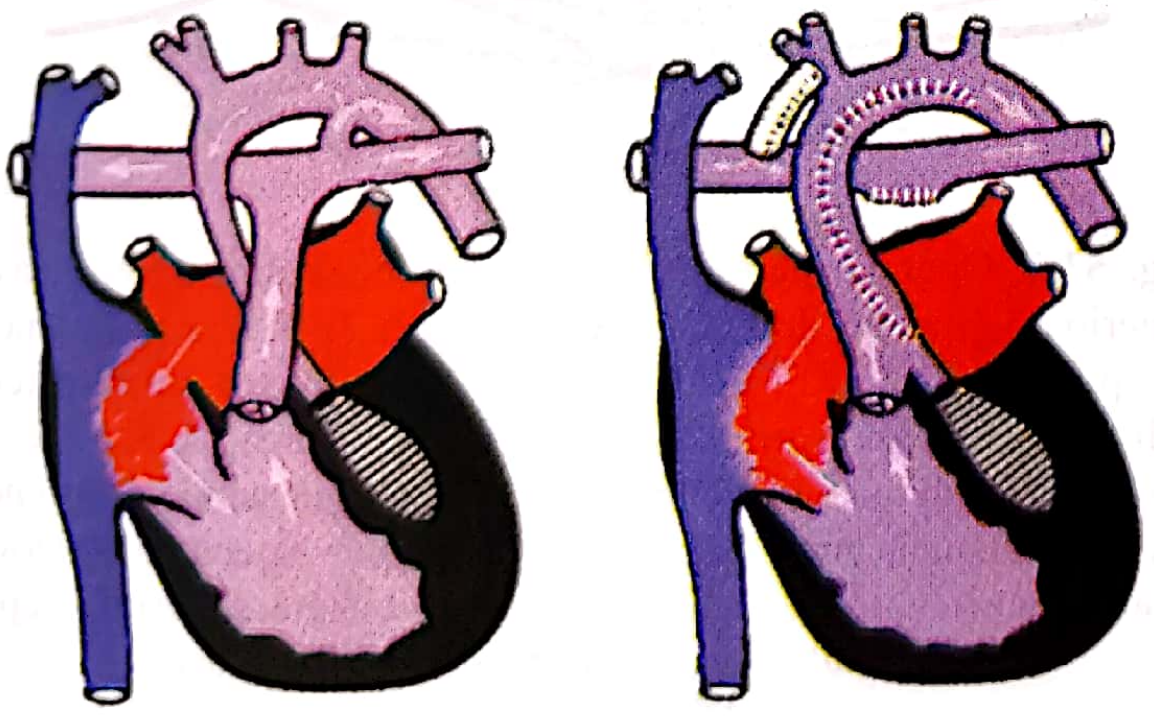

Fig. 53.1 **Op TIM.** Tehnica Norwood (sus – privire externă a cordului după tehnica Norwood; jos – sindromul de cord stâng sau drept hipoplazic după tehnica Norwood) **[21]**.

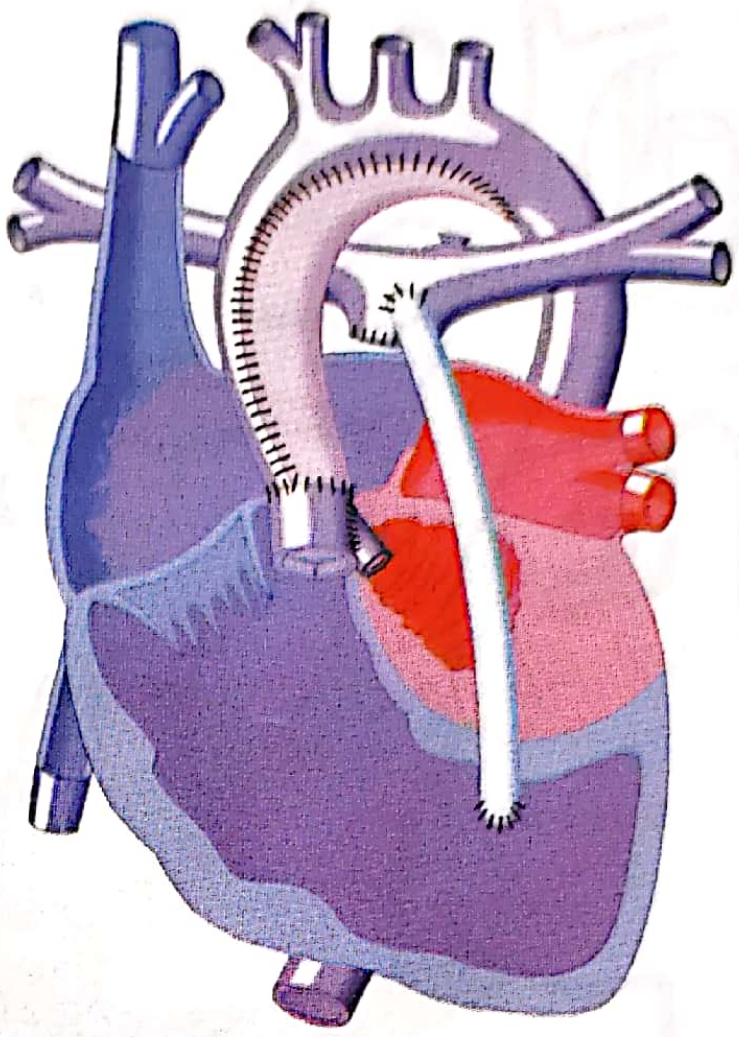

Fig. 53.2 Op TIM. Tehnica Sano a procedurii Norwood (roz – homograft; albastru – conduit de Gore-Tex între VD şi artera pulmonară) **[21]**.

7.2.2. Stadiul II – Derivaţia cavo-pulmonară superioară bidirecţională (Fig. 53.2)

Această intervenţie constă în anastomozarea venei sau venelor cave superioare la arterele pulmonare cu scopul de a deriva sângele venos către circulaţia pulmonară fără a mai trece prin atriul drept.

Având în vedere că riscurile de deces între stadiul I Norwood şi efectuarea stadiului II sunt ridicate, acesta din urmă se va efectua cât mai repede cu putinţă, adică între 3 şi 6 luni vârstă.

Efectuarea derivaţiei cavo-pulmonare superioare are avantajul reducerii încărcării de volum a ventriculului drept, prin derivaţia sistemico-pulmonară preexistentă, păstrarea funcţiei acestuia conferind o stabilitate hemodinamică cu riscuri ulterioare reduse.

Derivaţia cavo-pulmonară superioară se poate efectua cu utilizarea bypass-ului cardio-pulmonar sau fără bypass cardio-pulmonar.

a. Cu utilizarea bypass-ului cardio-pulmonar

După heparinarea pacientului se canulează aorta ascendentă şi vena cavă superioară la joncţiunea celor două trunchiuri brahio-cefalice. Se porneşte apoi bypass-ul cardio-pulmonar parţial şi se ligaturează şuntul sistemico-pulmonar preexistent.

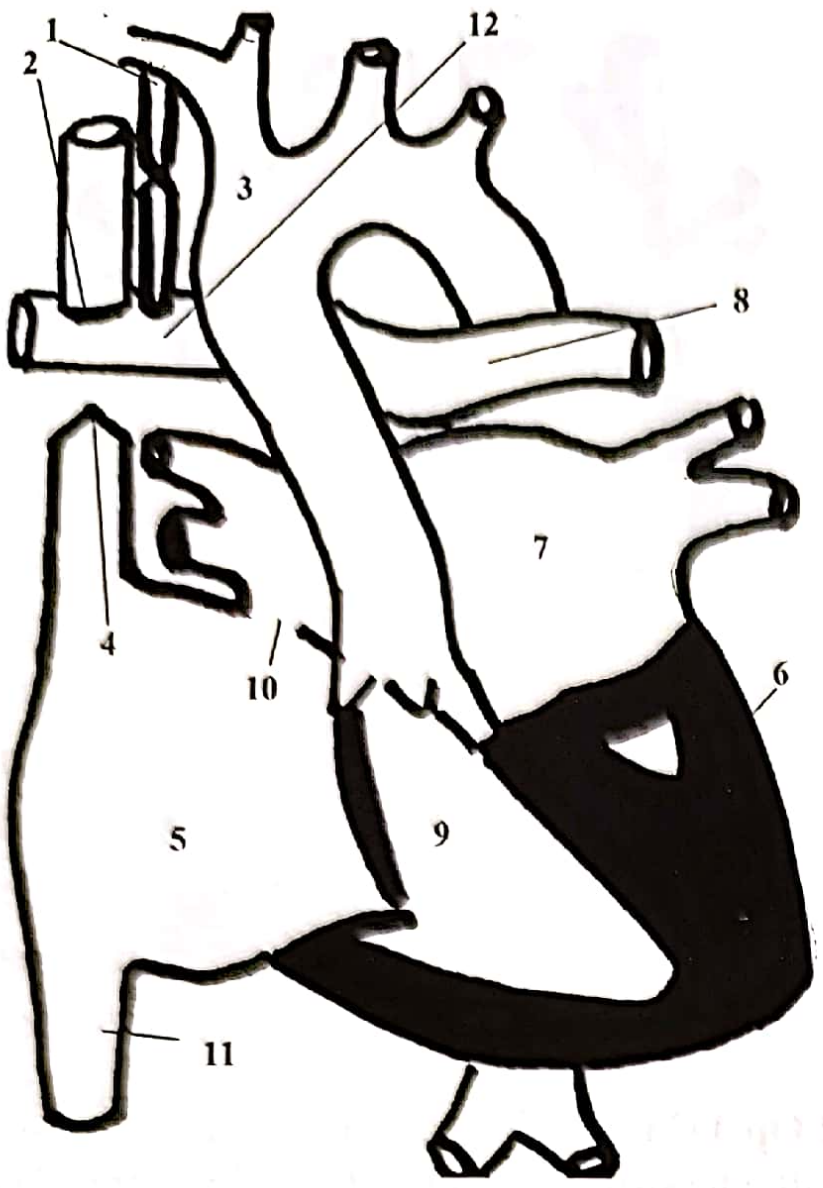

Fig. 53.2. Derivația cavo-pulmonară superioară bidirecțională (stadiul II): **1.** Derivația sistemico-pulmonară ligaturată; **2.** Anastomoza dintre vena cavă superioară și ramura pulmonară dreaptă; **3.** Aorta; **4.** Bontul proximal al venei cave superioare; **5.** Atriul drept **6.** Ventriculul stâng cu atrezie mitrală; **7.** Atriul stâng; **8.** Artera pulmonară stângă; **9.** Ventriculul drept; **10.** Defect septal atrial; **11.** Vena cavă superioară; **12.** Artera pulmonară dreaptă.

Se clampează apoi vena cavă superioară în vecinătatea canulei venoase. Se ligaturează vena azygos. Se secționează vena cavă superioară care se închide la capătul proximal prin sutură cu fir continuu de prolene. Trecem la clamparea arterei pulmonare drepte cu o clampă laterală și se incizează pe o lungime apropiată de diametrul cavei superioare.

Se îndepărtează restul de șunt sistemico-pulmonar de la nivelul ramului pulmonar. Se trece la efectuarea unei anastomoze între vena cava superioară și ramura pulmonară dreaptă, termino-laterală cu prolene în surget. Se oprește bypass-ul și se decanulează.

b. Fără utilizarea bypass-ului cardio-pulmonar

Dupa heparinizarea pacientului (doză full) se trece la introducerea a două canule, una în vena cavă superioară și alta în urechiușa dreaptă care se conectează împreună pentru decompresia venoasă a trenului superior.

Când coexistă două vene cave superioare, decompresia cu canule nu mai este necesară.

După securizarea canulelor, se trece la clamparea venei cave superioare imediat sub canula cavă și se instalează o a doua clampă la nivelul joncțiunii cavo-atriale. Secționăm vena cavă superioară, iar capătul proximal îl suturăm cu prolene în surget. Clampăm apoi ramura pulmonară dreaptă și efectuăm arteriotomia, după care anastomozăm cava supriaoară în aceeași manieră, în surget cu prolene. Declampăm apoi artera pulmonară și vena cavă superioară și decanulăm cava superioară, respectiv urechiușa dreaptă.

Operația hemi-Fontan este similară derivației cavo-pulmonare superioare bilaterale, dar aceasta este utilizată de anumiți chirurgi care o consideră mai ușor de adaptat la operația Fontan cu tunel lateral intra-atrial. Dacă se preferă utilizarea procedeului de Fontan cu conduct extracardiac, atunci operația hemi-Fontan nu prezintă avantaje.

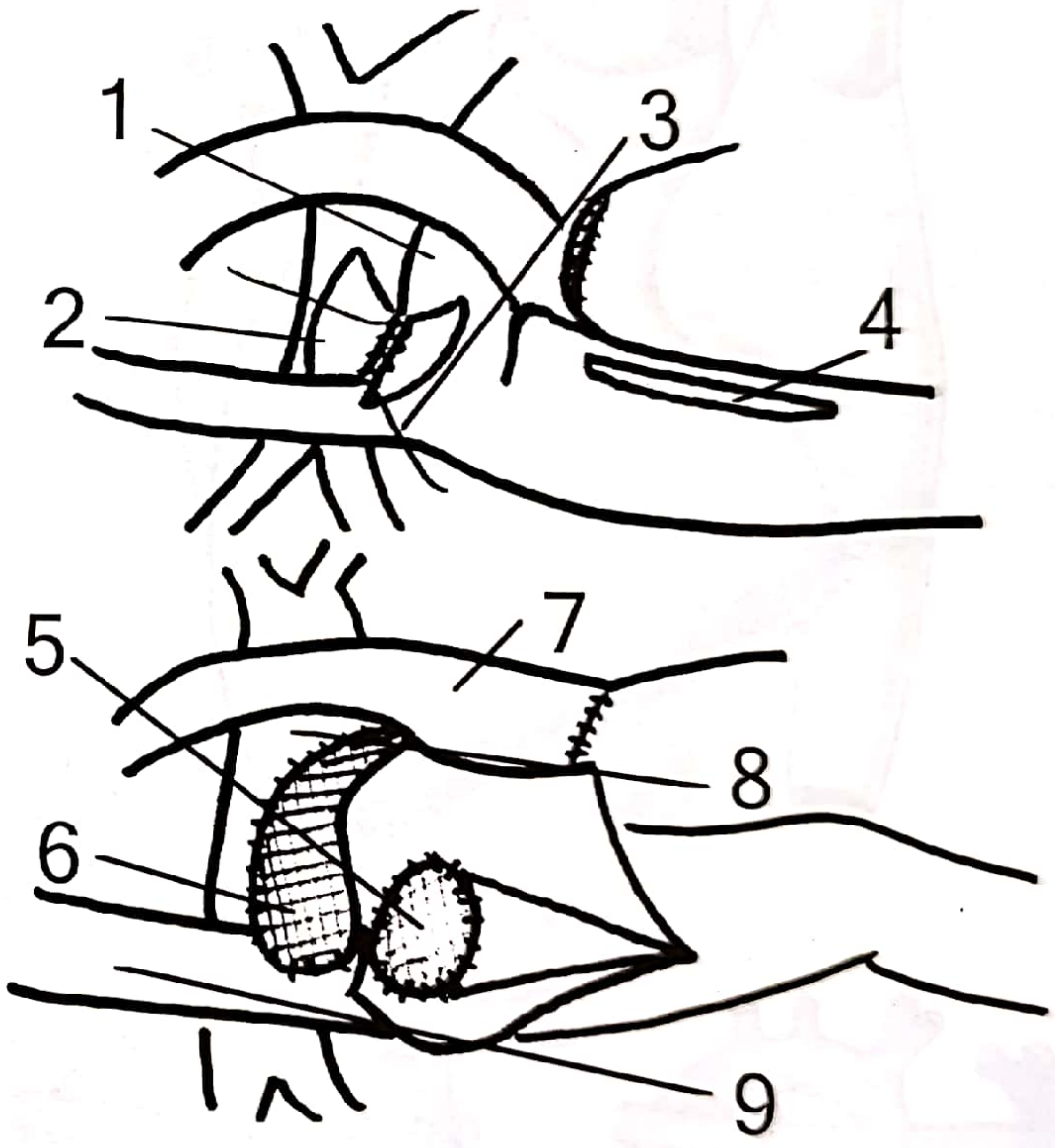

Fig. 53.3. Operația hemi-Fontan (anastomoza dintre vena cavă superioară și atriul drept): **1.** Atriul drept; **2.** Artera pulmonară dreaptă incizată; **3.** Firul de sutură a anastomozei dintre artera pulmonară dreaptă și atriul drept; **4.** Atriotomie dreaptă; **5.** Petic de homogrefă pulmonară care închide orificiul de deschidere al venei cave superioare în atriul drept; **6.** Petic de lărgire a peretelui anterior al anastomozei dintre artera pulmonară dreaptă și atriul drept; **7.** Trunchiul pulmonar; **8.** Vena cavă superioară.

Diferența dintre emi-Fontan și derivația cavo-pulmonară superioară bidirecțională constă în faptul că anastomoza nu se realizează între vena cavă superioară şi artera pulmonară dreaptă, ci între atriul drept şi artera pulmonară dreaptă.

Pentru aceasta sunt necesare bypass-ul cardio-pulmonar şi oprirea circulatorie la care se asociază hipotermia.

După instituirea bypass-ului cardio-pulmonar şi a hipotermiei se practică oprirea circulatorie, apoi se efectuează o incizie în tavanul atriului drept care se prelungeşte în spate spre vena cavă superioară. O incizie similară se practică în porţiunea adiacentă a arterei pulmonare drepte. Se trece la efectuarea anastomozei dintre atriul drept şi artera pulmonară. La peretele anterior al anstomozei se foloseşte un petic de lărgire dintr-o homogrefă pulmonară.

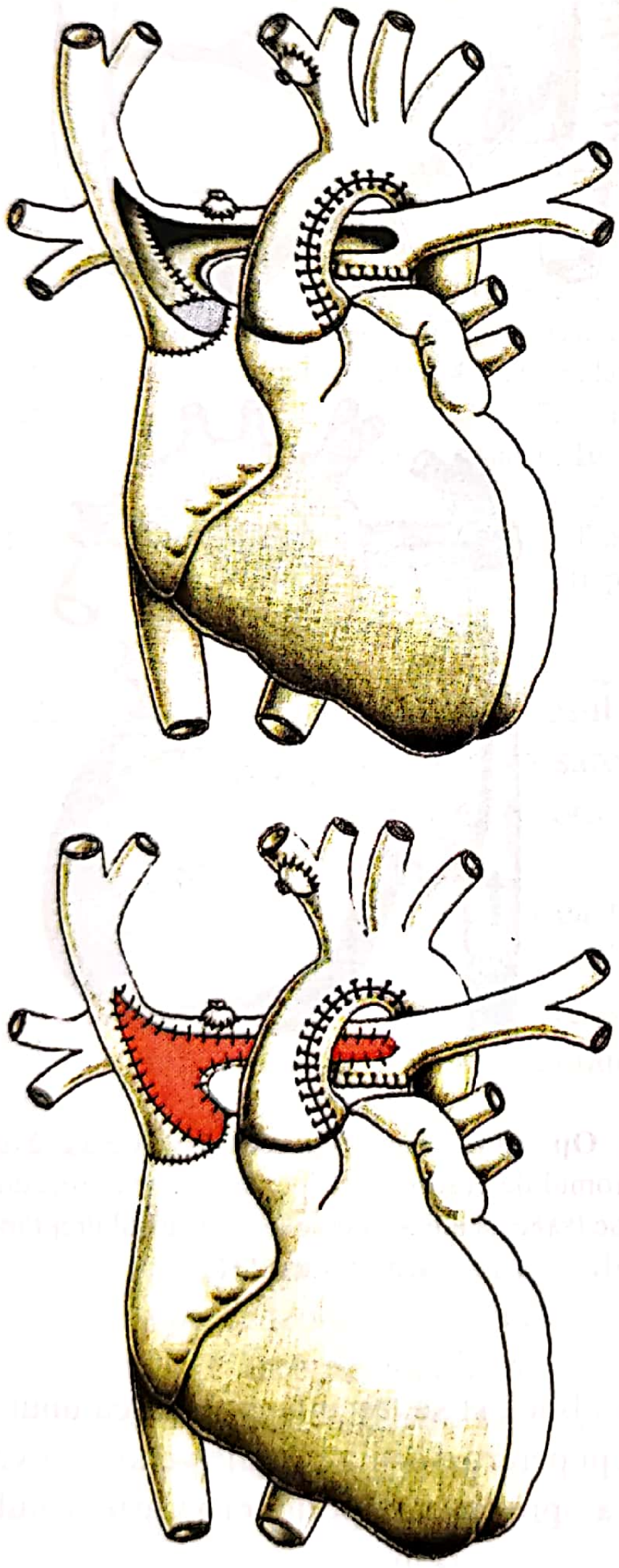

Fig. 53.3 Op TIM. Tehnica hemi-Fontan (sus – homograft de deviere – albastru; jos – petic autograft – roşu) **[21]**.

Se practică apoi o incizie în urechiuşa dreaptă, se deschide atriul drept şi se montează un petic de homogrefă pulmonară care închide deschiderea venei cave superioare în atriul drept.

7.2.3. Operaţia Fontan (stadiul III)

Scopul este ca tot sângele care vine spre atriul drept din vena cavă inferioară să fie dirijat către sistemul arterial pulmonar, la nivelul inimii întorcându-se doar sângele venos pulmonar şi cel drenat de sinusul coronar.

Operaţia Fontan se poate realiza în două modalităţi, una printr-un tunel lateral intraatrial care dirijează sângele venos cav inferior direct în artera pulmonară dreaptă şi o a doua care utilizează un conduct extracardiac, de regulă de Gore-Tex, interpus între vena cavă inferioară şi artera pulmonară dreaptă.

a. Operaţia Fontan cu conduct extracardiac

Se efectuează cu bypass cardio-pulmonar, cu canularea celor două vene cave şi a aortei ascendente.

Conductul extracardiac este de Gore-Tex şi trebuie să fie cât mai larg, să nu fie obstructiv. El va avea minimum 20 mm. Anastomoza conductului la artera pulmonară dreaptă se poate efectua înainte de bypass-ul cardio-pulmonar, având grijă să clampăm ramura dreaptă pulmonară în aşa fel încât să nu obstruăm complet artera. Se practică arteriotomie pulmonară dreaptă, iar anastomoza cu conductul se face în surget cu prolene 5/0 sau 6/0. Ulterior se porneşte bypass-ul cardio-pulmonar şi se secţionează între clampe vena cavă inferioară. Porţiunea distală a cavei inferioare care se varsă în atriul drept se închide cu un surget cu prolene 3/0. Capătul proxim al venei cave inferioare se sutureaza la conductul extracardiac utilizând un fir de prolene 5/0 în surget.

Operaţia se poate executa şi fără bypass cardio-pulmonar, când este necesară decompresia sistemului cav inferior în atriul drept, care se poate realiza canulând cava inferioară cu o canulă care ulterior este conectată la atriul drept pentru drenaj. După scoaterea aerului din canulă şi verificarea drenajului, se trece la

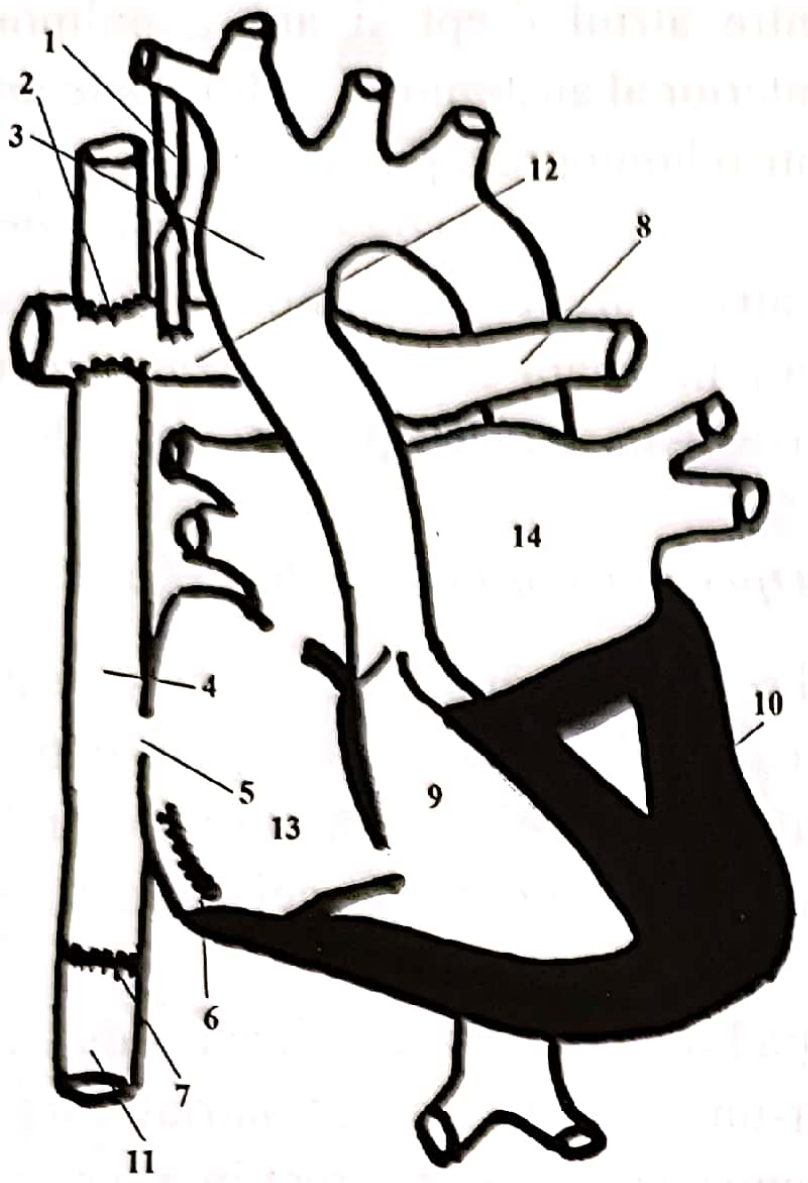

Fig. 53.4. Operația Fontan cu conduct extracardiac: **1.** Derivația sistemico-pulmonară ligaturată; **2.** Anastomoza dintre vena cavă superioară și artera pulmoară dreaptă; **3.** Aorta ascendentă; **4.** Conductul extracardiac între vena cavă inferioară și artera pulmonară dreaptă; **5.** Fenestrare în conduct pentru a realiza o comunicare de 4 mm cu atriul drept; **6.** Linia de sutură a vărsării venei cave inferioare în atriul drept; **7.** Anastomoza dintre vena cavă inferioară și conductul extracardiac; **8.** Artera pulmonară stângă; **9.** Ventriculul drept; **10.** Ventriculul stâng hipoplazic; **11.** Vena cavă inferioară; **12.** Artera pulmonară dreaptă; **13.** Atriul drept **14.** Atriul stâng.

efectuarea anastomozei dintre vena cavă inferioară și conductul de Gore-Tex după tehnica descrisă.

Dacă este necesară prezența unei comunicări între conduct și atriul drept, aceasta se poate realiza la sfârșit prin crearea unui mic orificiu în conduct de 4 mm, după care se efectuează un orificiu similar în peretele adiacent al atriului drept. Cele două orificii se anastomozează cu prolene în surget (fenestrarea conductului).

b. Operația Fontan cu tunel lateral

Se practică folosid bypass-ul cardio-pulmonar cu hipotermie moderată (25°C). Se clampează aorta, se administrează cardioplegia.

Dacă s-a efectuat în prealabil anastomoza cavo-pulmonară superioară, se anastomozează doar capătul proximal al venei cave superioare la artera pulmonară dreaptă. Dacă procedeul folosit anterior a fost un hemi-Fontan (adică atriul drept a fost deja anastomozat la artera pulmonară dreaptă), se deschide atriul drept pe o incizie oblică și se trece la efectuarea unui tunel în atriul drept pentru a dirija sângele venos din vena cavă inferioară spre cava superioară și artera pulmonară dreaptă.

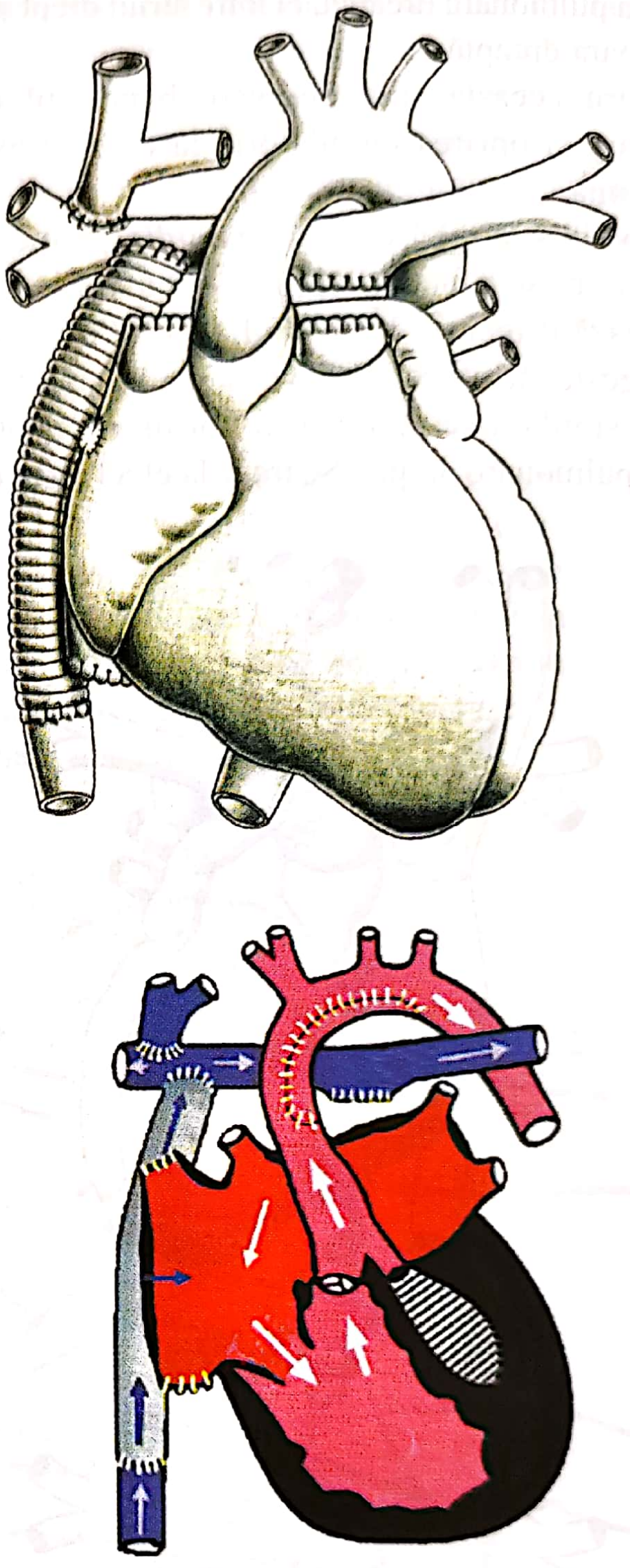

Fig. 53.4 Op TIM. Sus – procedura Fontan extracardiac; jos – sindromul de cord stâng hipoplazic după procedura Fontan extracardiac (săgeata albastră care intră în atriul drept indică locul fenestrației) **[21]**.

Aceasta necesită de regulă lărgirea defectului septal atrial și montarea unui petic de Gore-Tex, care se

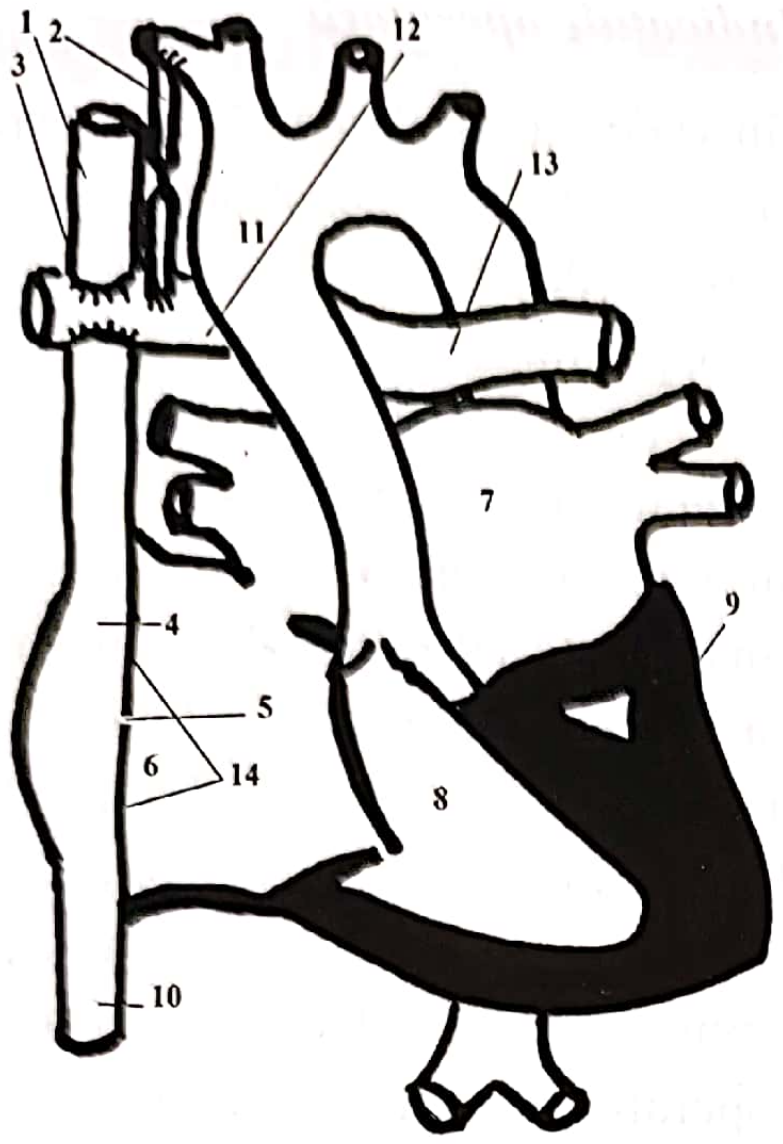

Fig. 53.5. Operația Fontan cu tunel lateral: **1.** Vena cavă superioară; **2.** Derivația sistemico-pulmonară deființată; **3.** Anastomoza venă cavă superioară – arteră pulmonară dreaptă; **4.** Tunelul lateral intra-atrial; **5.** Fenestrare în tunel; **6.** Atriul drept; **7.** Atriul stâng; **8.** Ventriculul drept; **9.** Ventriculul stâng hipoplazic; **10.** Vena cavă inferioară; **11.** Aorta ascendentă; **12.** Artera pulmonară dreaptă; **13.** Artera pulmonară stângă; **14.** Petic de Gore-Tex fenestrat care orientează sângele din vena cavă inferioară spre artera pulmonară dreaptă.

suturează de aşa manieră încât să lase sinusul coronar, în atriul stâng şi să acopere orificiul de vărsare al venei cave inferioare în atriul drept, care va fi orientat spre vena cavă superioară.

La nevoie se poate executa fenestrarea tunelului lateral, creându-se un orificiu de 4 mm la pacienţii sub 12 kg greutate şi de 5 mm la cei între 12 şi 30 kg, respectiv de 6 mm la cei peste această greutate.

7.2.4. Transplantul cardiac

Transplantul cardiac ortotopic este privit cu interes ca o soluţie în hipoplazia de cord stâng, din cauza mortalităţii mari a procedeelor reconstructive. Cu toate acestea, rezultatatele trebuie analizate prin prisma faptului că între 10 şi 25% dintre nou-născuţi mor înainte de a beneficia de un donor [7].

Tehnica chirurgicală este cea descrisă de Bailey [7], iar primul transplant în cordul stâng hipoplazic a constat în transplantarea unei inimi de babuin la un nou-născut, operaţie soldată cu decesul pacientului.

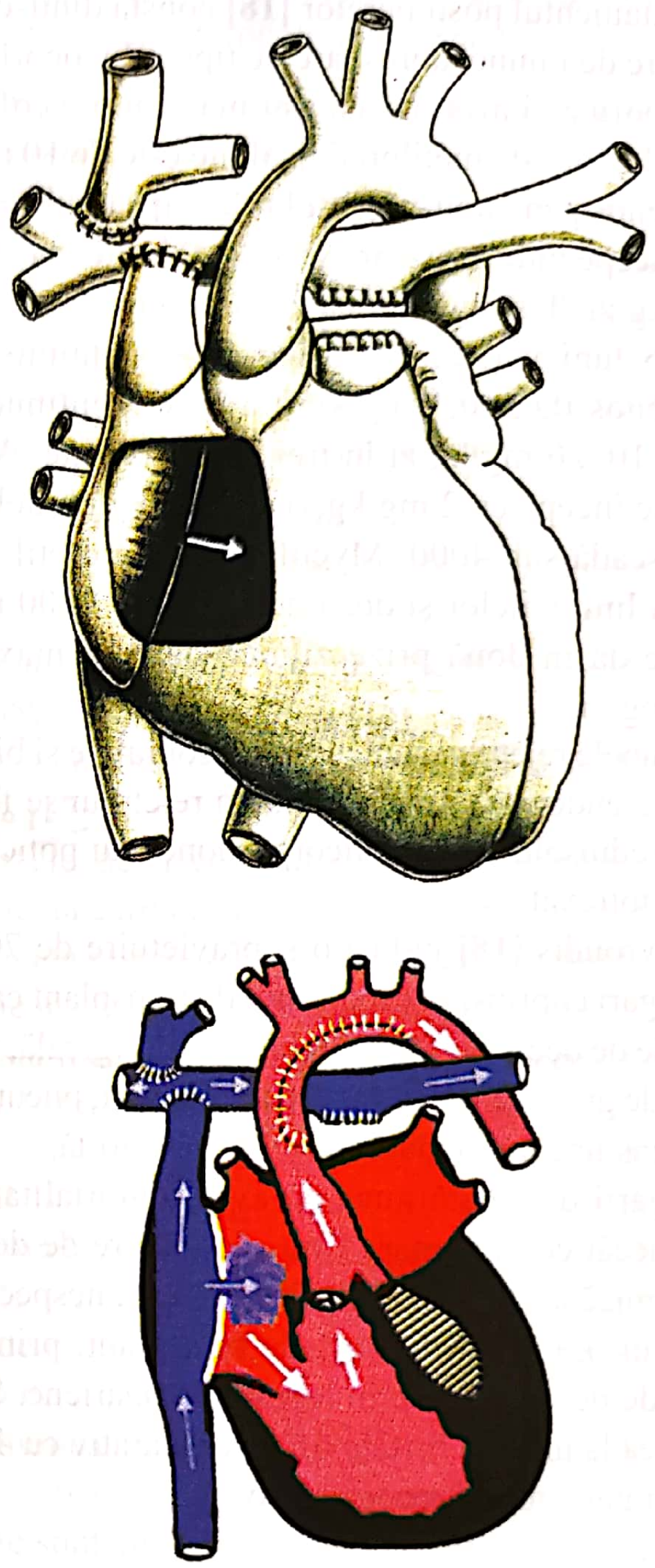

Fig. 53.5 Op TIM. Tehnica Fontan – Tunelul lateral (sus – săgeata indică locul fenestrației și direcția fluxului sanguin; jos – sindromul de cord stâng hipoplazic după tehnica Fontan) **[21]**.

Datorită lipsei donorilor la vârstă foarte mică, grupul condus de Bailey în Loma Linda urmăreşte ţinerea în viaţă a pacienţilor de la câteva săptămâni până la câteva luni, până când pot beneficia de un cord pentru transplant.

Aceasta presupune tratamentul cu prostaglandine şi stentarea canalului arterial în vederea menţinerii permeabilităţii acestuia **[9]**.

Tratamentul postoperator **[18]** constă dintr-o triplă asociere de imunosupresoare de tipul glucocorticoizi, ciclosporină şi azatioprină sau mai nou mycofenolat mofetil. Doza de metilprednisolone este de 10 mg/kg, intravenos până nou-născutul tolerează ingestia orală şi se începe intraoperator. Apoi se dă per os prednison 1 mg/kg/zi. Tratamentul cu corticosteroizi se opreşte după 6 luni vârstă. Ciclosporina se administrează intravenos 0,05–0,1 mg/kg/oră şi se continuă apoi per os 10–20 mg/kg/zi în trei doze divizate. Azatioprina se începe cu 2 mg/kg/zi astfel ca globulele albe să nu scadă sub 4000. Mycofenolatul mofetil inhibă funcţia limfocitelor şi doza de start este 1200 mg/m^2 care se dă în două prize zilnice până la maximum 3000 mg/zi.

Semnele rejetului sunt clinice, ecografice şi bioptice (biopsia endomiocardică). Terapia rejetului se face cu metilprednisolone, cu anticorpi mono sau policlonali, sau metotrexat.

Mavroudis **[18]** indică o supravieţuire de 70% pe 176 sugari cuprinşi în programul de transplant cardiac. Cauzele de deces au fost de tehnică chirurgicală, insuficienţă de graft survenită precoce, rejet acut, pneumonie, hipertensiune pulmonară, tromboza de aortă.

Sugarii de vârstă mică au avut o mortalitate mai mare decât cei mai mari. Cauzele majore de deces la vârsta mică au fost rejetul şi insuficienţa nespecifică a graftului. La 3 ani distanţă de transplant, principala cauză de deces a fost prin leziuni coronariene. Supravieţuirea la un an a fost de 61% comparativ cu 42% în cazul tratamentului reconstructiv.

Caseta 53.6

Tratament chirurgical
(cu bypass cardio-pulmonar)

- Procedura Norwood
- Procedura Norwood cu variaţia Sano, astăzi larg adoptată, chiar de Norwood însuşi, înlocuieşte şuntul Blalock-Taussig cu o proteză tubulară implantată între partea anterioară a ventriculului drept şi bifurcaţia arterei pulmonare. Avantajul este evitarea furtului sangvin din arterele coronare în timpul diastolei, o complicaţie dificil de tratat, apărută după procedura Norwood clasică.

Supravieţuirea la 5 ani a fost de 55% comparativ cu 38% în tratamentul etapizat.

7.2.5. Indicaţiile operatorii

Având în vedere mortalitatea foarte mare în prima lună de viaţă, operaţia de reconstrucţie chirurgicală are indicaţie absolută. Pentru aceasta se va asigura naşterea în condiţii care permit resuscitarea precoce şi tratamentul chirurgical. Ideal, paliaţia la stadiul I se poate face între 3 şi 5 zile de la naştere.

În cazul unei greutăţi mici la naştere se poate menţine canalul arterial permeabil prin introducerea unui stent şi amâna corecţia câteva luni.

Indicaţiile operatorii ale stadiului II nu sunt absolute, dar aproape toţi sugarii cu cord stâng hipoplazic beneficiază de şuntul cavo-pulmonar superior.

Vârsta optimă este între 3 şi 6 luni . Dacă se preconizează o operaţie Fontan cu conduct extra-cardiac, atunci se va opta pentru şuntul cavo-pulmonar bidirecţional; dacă se urmăreşte efectuarea unei operaţii Fontan prin tunel intraatrial, se va face în prealabil un procedeu tip hemi-Fontan.

Contraindicaţiile paliaţiei stadiului II sunt: vârsta mai mică de 6 săptămâni, rezistenţele pulmonare peste 4 u.m^2, presiunea medie în artera pulmonară peste 30 mm Hg şi obstrucţia venelor pulmonare **[8]**.

Indicaţiile operaţiei Fontan nu sunt foarte clare, iar criteriile de stabilire a procedeului cu conduct extracardiac sau tunel lateral lipsesc.

Criteriul legat de rezistenţele pulmonare este important, peste 4 u.m^2 operaţia Fontan fiind contraindicată. Pacienţii cu rezistenţe între 2 şi 4 u.m^2 sunt candidaţi la şuntul cavo-pulmonar sau la un Fontan cu fenestrare.

Când ramurile arterelor pulmonare sunt mici, operaţia Fontan este de asemenea contraindicată, fiind necesar un şunt sistemico-pulmonar care să asigure creşterea acestora. Presiunea enddiastolică a ventriculului drept de peste 15 mm Hg reprezintă o altă contraindicaţie.

Vârsta optimă pentru corecţia de tip Fontan este de 12–18 de luni.

Alegerea între strategia chirurgiei reconstructive etapizate şi transplantarea cardiacă este dificilă, prima rămânând metoda cea mai frecvent utilizată, datorită dificultăţii de a avea donori de vârste aşa de mici.

Caseta 53.7

Indicaţii pentru tratament chirurgical

Managementul chirurgical include diferite opţiuni:

- ***Paliaţie***: stentarea canalului arterial, pentru menţinerea permeabilităţii acestuia, şi banding arterial pulmonar bilateral chirurgical (sau intravascular), pentru menţinerea perfuziei sistemice adecvate prin canalul arterial. Această procedură a fost recent propusă cu două scopuri:
  - îmbunătăţirea stării clinice a nou-născutului, mai ales când există semne critice de insuficienţă multiplă de organ, pentru creşterea şanselor de a suporta o procedură ulterioară de tip Norwood;
  - pentru stabilizare până la găsirea unui donator de cord, în vederea transplantului cardiac.
- ***Repararea de tip univentrricular*** în trei etape:
  - procedura **Norwood:** constă într-o procedură iniţială paliativă, în vederea reparării de tip univentricular. Paliaţia include utilizarea valvei pulmonare şi a trunchiului arterei pulmonare proximal, ca neo-arteră, prin secţionarea trunchiului arterei pulmonare distal şi conectarea trunchiului arterei pulmonare proximal la arcul aortic şi aorta descendentă. Apoi, fluxul sangvin pulmonar este satbilit printr-un şunt arterial sistemico-pulmonar, de la artera subclaviculară dreaptă la artera pulmoanară dreaptă. În plus, septul atrial este îndepărtat chirurgical, pentru a crea o comunicare interatrială nerestricţionată, iar canalul arterial permeabil este întrerupt. Chiar în absenţa coarctaţiei de aortă, zona istmului aortic poate fi ocolită prin bypass, cu o homogrefă aortică, pentru a evita coarctaţia aortică recurentă;
  - **Glenn** bidirecţional (anastomoză termino-laterală a venei cave superioare la artera pulmonară dreaptă);
  - procedura **Fontan** modificată (conectare cavo-pulmonară totală, prin conexiune extracardiacă sau intracardiacă a venei cave inferioare la artera pulmonară);
- ***Transplant cardiac***: există două excepţii de la transplantul cardiac de rutină:
  - necesitatea unei tehnici speciale de bypass cardio-pulmonar, datorate dependenţei perfuziei sistemice de prezenţa canalului;
  - necesitatea reconstruirii arcului aortic şi a istmului aortic.

7.2.6. Rezultatele postoperatorii

a. *După operaţia Norwood stadiul I*

Mortalitatea rămâne ridicată, oscilând undeva între 15% şi 50% şi ajungând astăzi la 20% **[13]**. Factorii de risc de deces sunt legaţi în primul rând de diametrul redus al aortei ascendente şi arcului aortic (sub 2 mm), insuficienţa tricuspidiană preoperatorie, greutatea mică a nou-născutului şi pH arterial scăzut.

Cele mai importante cauze de deces au fost fluxul sanguin pulmonar în exces, perfuzia coronariană deficitară, obstrucţia neo-aortei, obstrucţia fluxului arterial pulmonar, sângerarea, infecţia, insuficienţa tricuspidiană, aritmiile, enterocolita necrozantă.

b. *După anastomoza cavo-pulmonară superioară bidirecţională (stadiul II)*

Mortalitatea precoce este în jur de 5% **[14]**.

Între factorii de risc de deces se numără vârsta foarte mică, presiunea crescută în artera pulmonară, drenajul venos pulmonar aberant total etc.

Operaţia hemi-Fontan are o mortalitate de 5–10% şi este uşor de convertit la un Fontan cu conduct lateral.

c. *După operaţia Fontan*

Mortalitatea precoce astăzi este mică, în jur de 5% **[15]**.

Supravieţuirea la distanţă este la 5–10–15 ani de 70%, 65% şi respectiv 50% **[16]**.

Astfel, în condiţii ideale supravieţuirea la 15 ani este de 73% **[17]**.

Cauzele de deces după operaţia Fontan au fost insuficienţa cardiacă acută postoperatorie sau cronică, insuficienţa respiratorie acută, retenţia de fluide, tulburările neurologice, aritmiile, hemoragiile etc.

Există mai mulţi factori de risc de deces, unul din aceştia fiind decompresia acută ventriculară care se produce mai ales după anastomoza cavo-pulmonară (stadiul II) sau hemi-Fontan. Alt factor de risc este vârsta mică în momentul efectuării operaţiei Fontan. Arterele pulmonare de mici dimensiuni sunt şi ele factor de risc de deces, mai ales dacă acestea sunt slab dezvoltate şi în periferie.

Presiunea crescută în artera pulmonară (peste 20 mm Hg) şi rezistenţele vasculare pulmonare crescute sunt alţi factori care cresc riscul de deces.

Hipertrofia ventriculară stângă este un alt factor de risc prin scăderea complianţei ventriculare.

Statusul funcţional este un factor predictiv de deces. Doar 56% din cei în clasa NYHA I în primul an după intervenţie se menţin la 10 ani de la operaţie.

Tulburările de ritm postoperatorii sunt mai frecvente la cei cu tunel lateral, unde riscul de a leza nodul sinoatrial sau artera sa este mai mare. Flutter-ul atrial, ca şi alte disritmii apar mai frecvent în cazul anastomozei atrio-pulmonare Fontan.

Altă complicaţie care apare după Fontan este enteropatia care duce la pierdere de proteine şi la edeme generalizate cu poliserozită. S-a încercat trata-

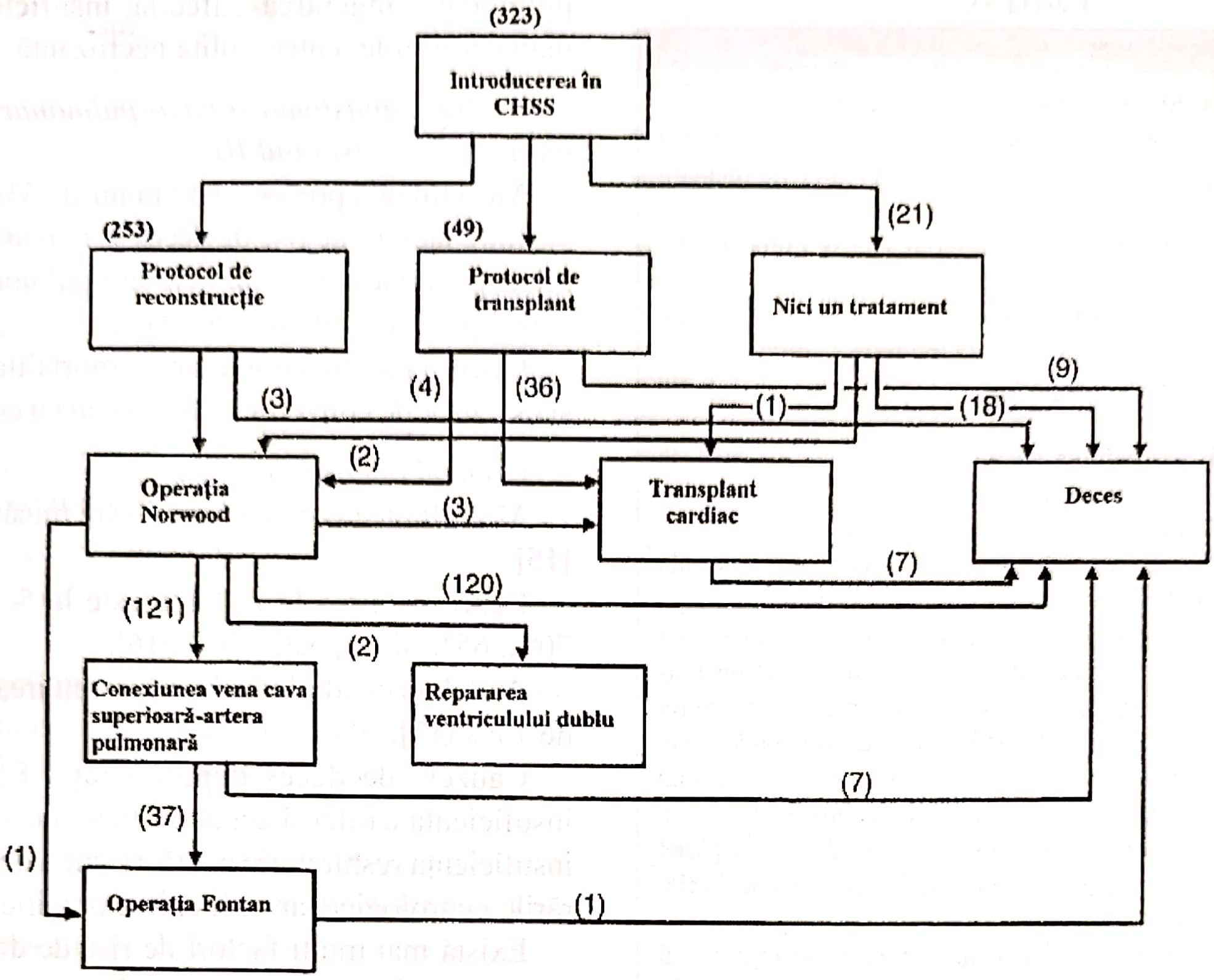
(323)
Introducerea în CHSS
(253)
(49)
(21)
Protocol de reconstrucție
Protocol de transplant
Nici un tratament
(3)
(4)
(36)
(9)
(1)
(18)
(2)
Operația Norwood
(3)
Transplant cardiac
Deces
(7)
(120)
(121)
(2)
Conexiunea vena cava superioară-artera pulmonară
Repararea ventriculului dublu
(7)
(37)
(1)
Operația Fontan
(1)

Fig. 53.6 Op TIM. Diagramă schematică a tratamentului și rata de deces într-un studiu efectuat pe 323 de pacienți cu inimă stângă hipoplazică după etapa reconstructivă chirurgicală (operația Norwood), transplant sau la pacienții fără tratament. În etapa de reconstrucție, decesul la/după conexiunea venă cavă superioară–arteră pulmonară și operația Fontan a fost de 5% sau mai puțin (CHSS = Societatea de Chirurgie Cardiacă Congenitală).

mentul acesteia prin introducerea de conducte valvulate în orificiul venei cave inferioare sau prin terapie cu steroizi și heparină.

Complicațiile neurologice sunt posibile datorită riscului tromboembolic.

Reintervenția după Fontan este indicată când se constată evoluția postoperatorie nefavorabilă și eșecul montajului. Este necesară desființarea montajului cu riscul de deces foarte mare.

Obstrucția canalului lateral sau a conductului este una din cauzele care duc cel mai frecvent la reintervenție. Mortalitatea este de asemenea ridicată, în jur de 20%. Riscul de obstrucție este mai scăzut la cei la care, în loc de derivație sistemico-pulmonară, se folosește anastomoza ventricul drept–arteră pulmonară printr-un conduct de Gore-Tex.

d. *Rezultate postoperatorii după transplantarea cardiacă*

Gutgesell **[9]** a prezentat rezultatele comparative între tratamentul stadial după Norwood și transplantarea cardiacă. Mortalitatea în tratamentul stadial a fost de 42%, pe când cea din transplantarea cardiacă a fost 38%.

Cohen a prezentat rezultatele tratamentului stadial constatând o mortalitate foarte mare în cazul nou-născuților cu greutate mai mică de 2,5 kg la naștere, cu o mortalitate precoce de 51%. Transplantarea cardiacă a avut o mortalitate de 29%.

Rezultatele din ultimii ani arată o scădere a mortalității în tratamentul stadial.

Transplantarea cardiacă este superioară ca rezultate după vârsta de 7 ani.

8. EVOLUŢIA POSTOPERATORIE

Având în vedere că opţiunile de tratament sunt legate de tratamentul stadial versus transplantarea cardiacă precoce, supravieţuirea acestor pacienţi este strâns legată de urmărirea în fiecare etapă a tratamentului stadial.

La noi în ţară opţiunea tratamentului prin transplantarea precoce este momentan nerealizabilă, rămânând cea a tratamentului etapizat, care, şi ea se află la începutul parcursului.

Tratamentul medical se adresează stabilizării nou-născutului în vederea intervenţiei chirurgicale stadializate şi se face cu prostaglandină şi eventual stentarea canalului arterial.

Complicaţiile sunt cele prezentate mai sus, iar recuperarea este în funcţie de stadiul bolii, dificilă şi grevată de vârsta foarte mică şi factorii de risc de deces amintiţi.

Caseta 53.8

Posibile complicaţii

- **Procedura *Norwood*:**
  – perioada imediat post-operatorie: echilibrul dificil între circulaţia sistemică şi pulmonară, în paralel cu fiziologia ventriculului unic;
  – regurgitarea tricuspidiană se poate dezvolta progresiv, o problemă majoră, deoarece ventriculul drept funcţionează ca ventricul sistemic;
  – posibilă coarctaţie de aortă recurentă, în cazul rezecţiei incomplete a ţesutului rezidual al canalului;
  – rar venele pulmonare dezvoltă stenoză progresivă, cu etiologie neclară.
- **Procedura *Norwood cu variaţia Sano*:**
  – hipoxia, mai evidentă după procedura Norwood clasică;
  – efectele pe termen lung asupra funcţiei ventriculare, din cauza necesităţii ventriculotomiei pe ventriculul sistemic.

Op TIM. PROPUNERI: NOMENCLATURĂ. DIAGNOSTIC. TRATAMENT – STS-EACTS*

ION SOCOTEANU, LUCIAN FALNIŢĂ

I. Nomenclatură

Nivelul 1

Sindrom de hipoplazie de cord stâng (ŞCS)

Nivelul 2

Sindrom de hipoplazie de cord stâng, FAP (fără altă precizare)

Sindrom de hipoplazie de cord stâng, **atrezie aortică + atrezie mitrală**
Sindrom de hipoplazie de cord stâng, **atrezie aortică + stenoză mitrală**
Sindrom de hipoplazie de cord stâng, **atrezie aortică + DSV**
Sindrom de hipoplazie de cord stâng, **stenoză aortică + atrezie mitrală**
Sindrom de hipoplazie de cord stâng, **stenoză aortică + stenoză mitrală**
Sindrom de hipoplazie de cord stâng, **stenoză aortică + hipoplazie mitrală**
Sindrom de hipoplazie de cord stâng, **hipoplazie de valvă aortică, mitrală şi ventricul stâng**

Sindromul de hipoplazie de cord stâng, stenoză aortică + stenoză mitrală se diferenţiază de sindromul de hipoplazie de cord stâng, hipoplazie de valvă aortică, mitrală şi ventricul stâng prin faptul că în primul caz valvele au comisuri sudate, pe când în al doilea valvele sunt mai mici, dar nu modificate.

Nivelul 3

Sindrom de hipoplazie de cord stâng, FAP
Sindrom de hipoplazie de cord stâng, atrezie aortică + atrezie mitrală
Sindrom de hipoplazie de cord stâng, atrezie aortică + stenoză mitrală, FAP

Sindrom de hipoplazie de cord stâng, atrezie aortică + stenoză mitrală, **sept interventricular integru**
Sindrom de hipoplazie de cord stâng, atrezie aortică + stenoză mitrală, **DSV**

Sindrom de hipoplazie de cord stâng, atrezie aortică + DSV, FAP

Sindrom de hipoplazie de cord stâng, atrezie aortică + DSV, **DSV nerestrictiv**

Sindrom de hipoplazie de cord stâng, atrezie aortică + DSV, **DSV restrictiv**

---

* Adaptat după după Christo I. Tchervenkov, Marshall L. Jacobs, Stephen A. Tahta, *Congenital Heart Surgery Nomenclature and Database Project: Hypoplastic Left Heart Syndrome*, „Ann. Thorac. Surg.", 2000, 69: S170-9).

Sindrom de hipoplazie de cord stâng, stenoză aortică + atrezie mitrală, FAP

Sindrom de hipoplazie de cord stâng, stenoză aortică + atrezie mitrală, **DSV nerestrictiv**
Sindrom de hipoplazie de cord stâng, stenoză aortică + atrezie mitrală, **DSV restrictiv**

Sindrom de hipoplazie de cord stâng, stenoză aortică + stenoză mitrală FAP

Sindrom de hipoplazie de cord stâng, stenoză aortică + stenoză mitrală, **sept interventricular integru**
Sindrom de hipoplazie de cord stâng, stenoză aortică + stenoză mitrală, **DSV**

Sindrom de hipoplazie de cord stâng, stenoză aortică + hipoplazie mitrală, FAP

Sindrom de hipoplazie de cord stâng, stenoză aortică + hipoplazie mitrală, **sept interventricular integru**
Sindrom de hipoplazie de cord stâng, stenoză aortică + hipoplazie mitrală, **DSV**

Sindrom de hipoplazie de cord stâng, hipoplazie de valvă aortică, mitrală şi ventricul stâng, FAP

Sindrom de hipoplazie de cord stâng, hipoplazie de valvă aortică, mitrală şi ventricul stâng, **sept interventricular integru**
Sindrom de hipoplazie de cord stâng, hipoplazie de valvă aortică, mitrală şi ventricul stâng, **DSV**

Nivelul 4

Sindrom de hipoplazie de cord stâng, FAP
Sindrom de hipoplazie de cord stâng, atrezie aortică + atrezie mitrală
Sindrom de hipoplazie de cord stâng, atrezie aortică + stenoză mitrală, FAP
Sindrom de hipoplazie de cord stâng, atrezie aortică + stenoză mitrală, sept interventricular integru
Sindrom de hipoplazie de cord stâng, atrezie aortică + stenoză mitrală, DSV

Sindrom de hipoplazie de cord stâng, atrezie aortică + stenoză mitrală, DSV,**DSV nerestrictiv**
Sindrom de hipoplazie de cord stâng, atrezie aortică + stenoză mitrală, DSV, **DSV restrictiv**

Sindrom de hipoplazie de cord stâng, atrezie aortică + DSV, FAP
Sindrom de hipoplazie de cord stâng, atrezie aortică + DSV, DSV nerestrictiv
Sindrom de hipoplazie de cord stâng, atrezie aortică + DSV, DSV restrictiv

Sindrom de hipoplazie de cord stâng, stenoză aortică + atrezie mitrală, FAP
Sindrom de hipoplazie de cord stâng, stenoză aortică + atrezie mitrală, DSV nerestrictiv
Sindrom de hipoplazie de cord stâng, stenoză aortică + atrezie mitrală, DSV restrictiv
Sindrom de hipoplazie de cord stâng, stenoză aortică + stenoză mitrală FAP
Sindrom de hipoplazie de cord stâng, stenoză aortică + stenoză mitrală, sept interventricular integru
Sindrom de hipoplazie de cord stâng, stenoză aortică + stenoză mitrală, DSV, **FAP**

Sindrom de hipoplazie de cord stâng, stenoză aortică + stenoză mitrală, DSV, **DSV nerestrictiv**
Sindrom de hipoplazie de cord stâng, stenoză aortică + stenoză mitrală, DSV, **DSV restrictiv**

Sindrom de hipoplazie de cord stâng, stenoză aortică + hipoplazie mitrală, FAP
Sindrom de hipoplazie de cord stâng, stenoză aortică + hipoplazie mitrală, sept interventricular integru
Sindrom de hipoplazie de cord stâng, stenoză aortică + hipoplazie mitrală, DSV

Sindrom de hipoplazie de cord stâng, stenoză aortică + hipoplazie mitrală, DSV, **DSV nerestrictiv**
Sindrom de hipoplazie de cord stâng, stenoză aortică + hipoplazie mitrală, DSV, **DSV restrictiv**

Sindrom de hipoplazie de cord stâng, hipoplazie de valvă aortică, mitrală şi ventricul stâng, FAP
Sindrom de hipoplazie de cord stâng, hipoplazie de valvă aortică, mitrală şi ventricul stâng, sept inter-ventricular integru
Sindrom de hipoplazie de cord stâng, hipoplazie de valvă aortică, mitrală şi ventricul stâng, DSV, FAP

Sindrom de hipoplazie de cord stâng, hipoplazie de valvă aortică, mitrală şi ventricul stâng, **DSV nerestrictiv**
Sindrom de hipoplazie de cord stâng, hipoplazie de valvă aortică, mitrală şi ventricul stâng, DSV, **DSV restrictiv**

Parametri adiţionali
ŞCS, arc aortic normal
ŞCS, hipoplazie arc aortic
ŞCS, coarctaţie uşoară de arc aortic
ŞCS, circulaţie sistemică dependentă complet de ventriculul drept şi canalul arterial permeabil
ŞCS, circulaţie sistemică dependentă parţial de ventriculul drept şi canalul arterial permeabil
ŞCS, fără dependenţă circulaţiei sistemice de ventriculul drept şi canalul arterial permeabil
ŞCS, DSA nerestrictiv
ŞCS, sept atrial integru
ŞCS, fistulă(e) coronare prezente
ŞCS, fistulă(e) coronare absente

II. Nomenclatura tratamentului

Nivelul 1

Norwood stadiul 1
Corecție biventriculară
Transplant cardiac
Corecție biventriculară după Norwood stadiul 1

Definiții:

NORWOOD STADIUL 1: conectare aorto-pulmonară și reconstrucție de arc aortic, rezultând o fiziologie univentriculară și flux pulmonar controlat printr-un șunt sistemico-pulmonar calibrat

CORECȚIE BIVENTRICULARĂ: pentru un număr mic de pacienți care au ventricol stâng mic, dar adecvat pentru a suporta circulația sistemică (de obicei fără stenoze aortice sau mitrale)

TRANSPLANT CARDIAC ORTOPTIC: cu sau fără reconstrucția arcului aortic.

Nivelul 2

Norwood stadiul 1, **FAP**

Norwood stadiul 1, **clasic**
Norwood stadiul 1, **modificat**

Corecție biventriculară, **FAP**

Corecție biventriculară, **corecție coarctație**
Corecție biventriculară, **reconstrucție arc aortic**
Corecție biventriculară ,**plastie valvă aortică**
Corecție biventriculară, **înlocuire valvă aortică**
Corecție biventriculară, **plastie valvă mitrală**
Corecție biventriculară, **închidere defect septal**

Transplant cardiac, FAP

Transplant cardiac, **cu mărire de arc transvers**
Transplant cardiac, **fără mărire de arc transvers**

Corecție biventriculară după Norwood stadiul 1

Definiții

OPERAȚIA NORWOOD CLASICĂ: conectare aorto-pulmonară fără transecțiunea aortei și o reconstrucție de neo-aortă utilizând un homograft, flux pulmonar controlat printr-un șunt sistemico-pulmonar calibrat.

OPERAȚIA NORWOOD MODIFICATĂ: include transecțiune aortică sau conectare aorto-pulmonară și reconstrucție neo-aortică fără homograft sau o combinație dintre cele de mai sus. Alte modificări pot fi diverse metode de șunt sistemico-pulmonar și diverse metode de reconstrucție neo-aortică.

CORECȚIE BIVENTRICULARĂ: vezi mai sus; deseori, multiple operații pentru corecția diverselor nivele de stenoză sunt necesare.

Nivelul 3

Norwood stadiul 1, FAP
Norwood stadiul 1, clasic
Norwood stadiul 1, modificat

Norwood stadiul 1, modificat, **reconstrucție neo-aortică utilizând țesut autolog nativ (fără homograft, material protetic sau pericard)**
Norwood stadiul 1, modificat, **reconstrucție neo-aortică utilizând transecțiunea aortică și mărirea arcului aortic cu homograft**
Norwood stadiul 1, modificat, **reconstrucție neo-aortică utilizând transecțiunea aortică și fără mărirea arcului aortic cu homograft**

Corecție biventriculară, FAP
Corecție biventriculară, corecție coarctație
Corecție biventriculară, reconstrucție arc aortic
Corecție biventriculară,plastie valvă aortică
Corecție biventriculară,înlocuire valvă aortică
Corecție biventriculară,plastie valvă mitrală
Corecție biventriculară,închidere defect septal
Transplant cardiac, FAP
Transplant cardiac, cu mărire de arc transvers
Transplant cardiac, fără mărire de arc transvers
Corecție biventriculară după Norwood stadiul 1

III. Listă scurtă de diagnostic și proceduri

Listă scurtă de diagnostic
Sindrom de cord stâng hipoplazic

Listă scurtă de proceduri
Operația Norwood
Corecția biventriculară
Transplant cardiac

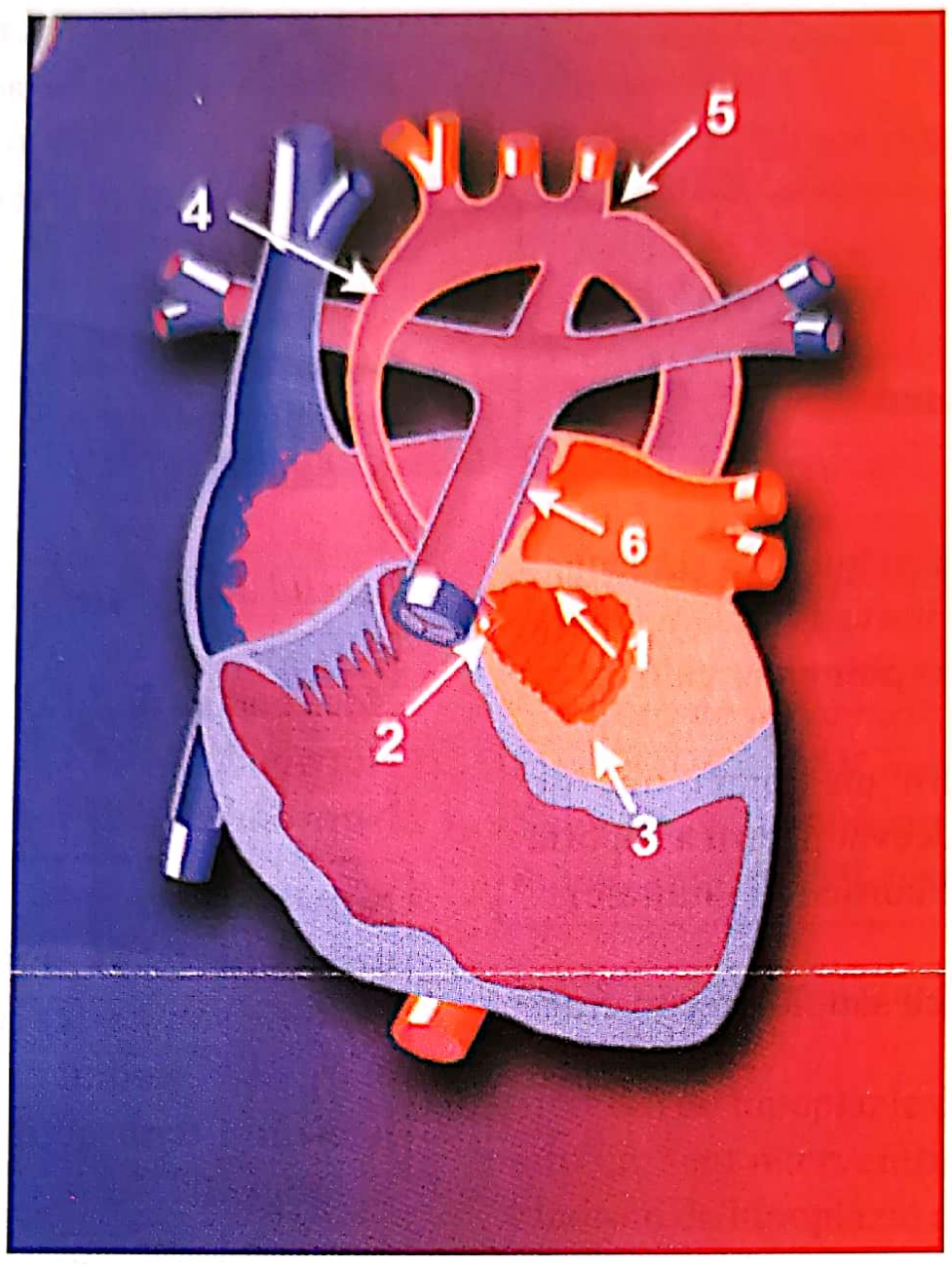

Fig. 53.7 Op TIM. Sindromul de hipoplazie de inimă stângă: **1.** Lipsa (atrezia) sau îngustarea (stenoza) valvei mitrale; **2.** Lipsa (atrezia) sau îngustarea (stenoza) valvei aortice; **3.** Ventricul stâng mic (hipoplazic); **4.** Aorta ascendentă îngustată; **5.** Coarctație de aortă; **6.** Defect septal atrial (DSA).

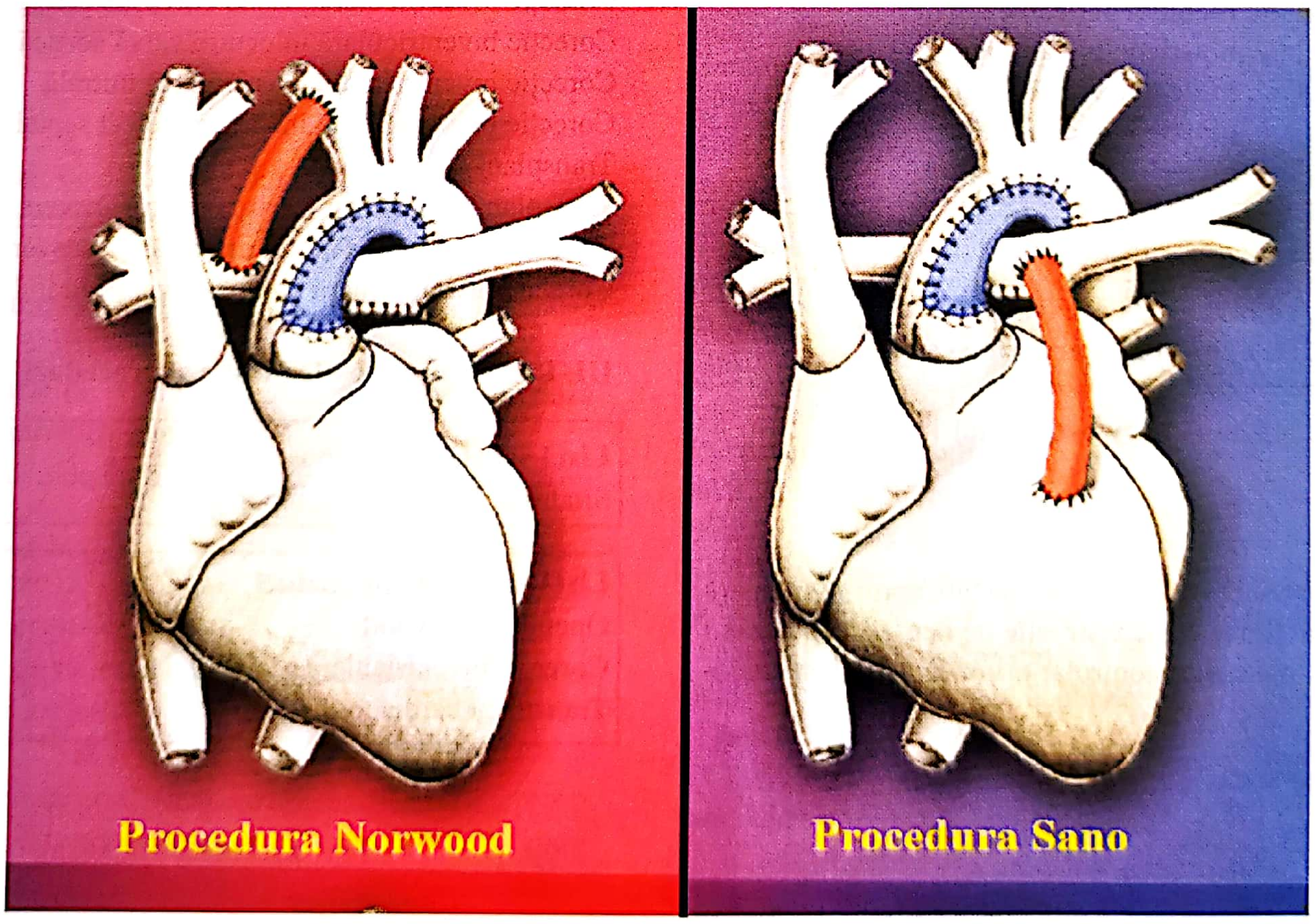

Fig. 53.8 Op TIM. Stadiul 1 în tratamentul chirurgical al sindromului de inimă stângă hipoplazică.

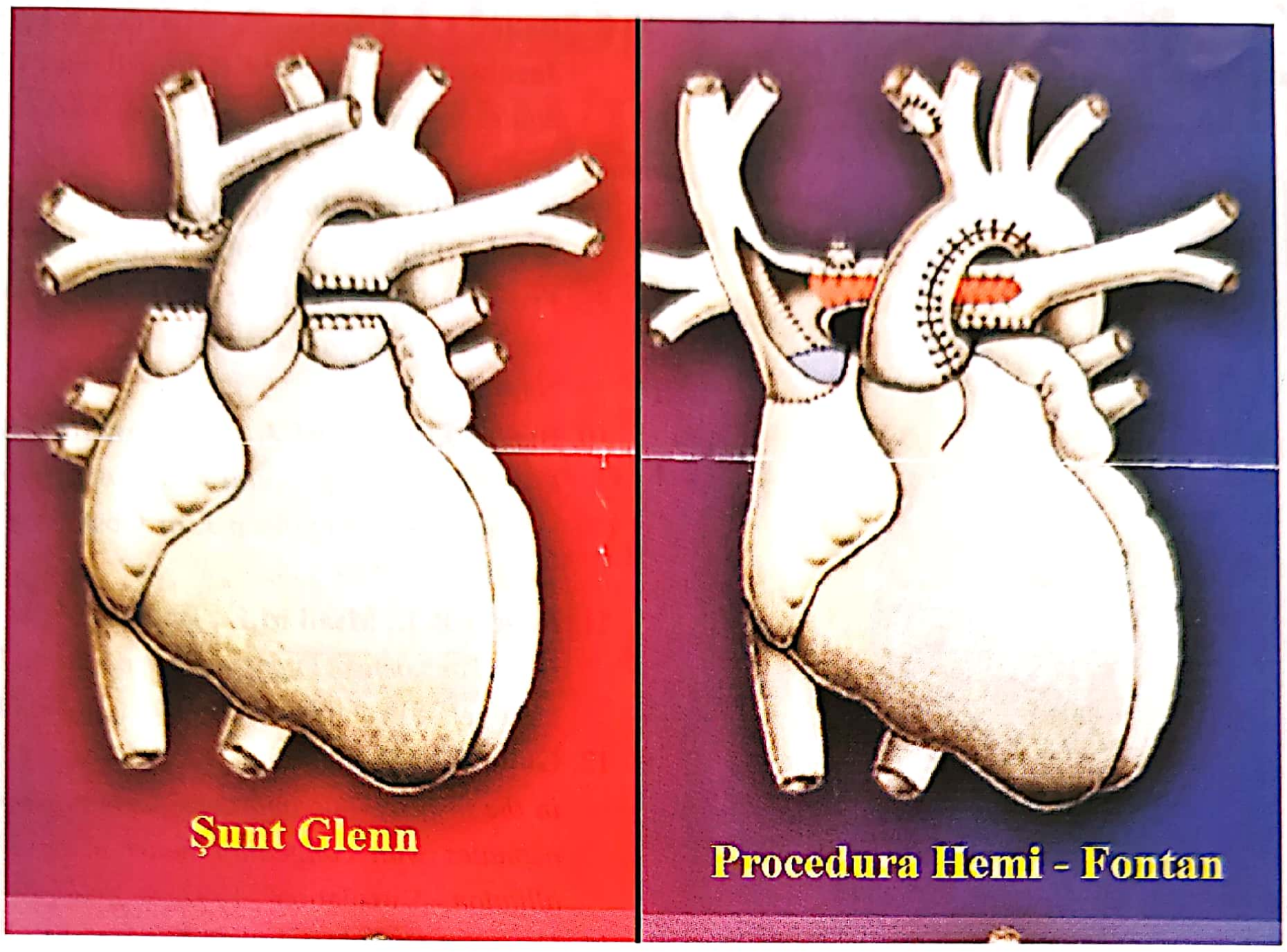
Şunt Glenn
Procedura Hemi - Fontan

Fig. 53.9 Op TIM. Stadiul 2 în tratamentul chirurgical al sindromului de inimă stângă hipoplazică.

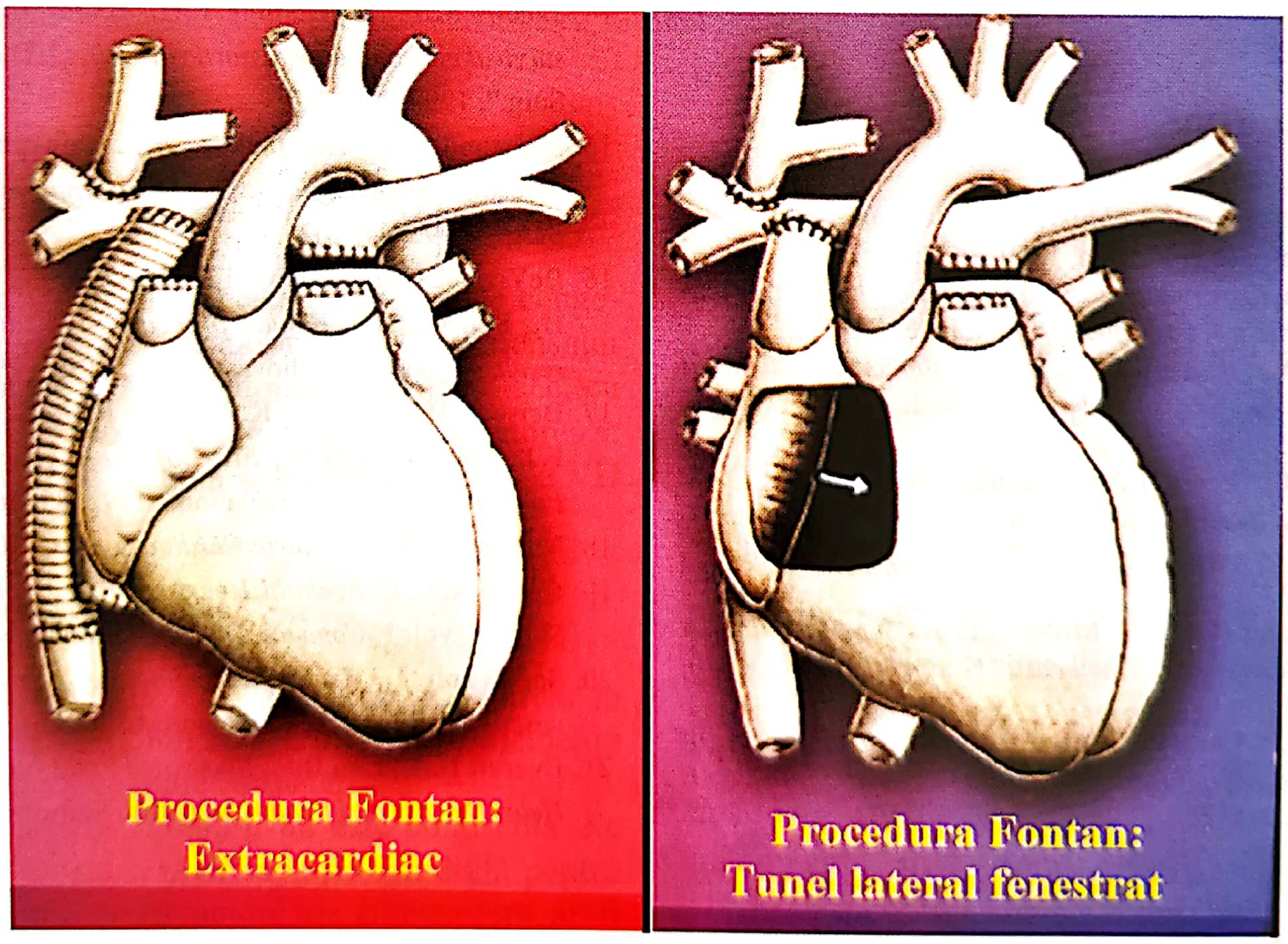
Procedura Fontan: Extracardiac
Procedura Fontan: Tunel lateral fenestrat

Fig. 53.10 Op TIM. Stadiul 3 în tratamentul chirurgical al sindromului de inimă stângă hipoplazică.

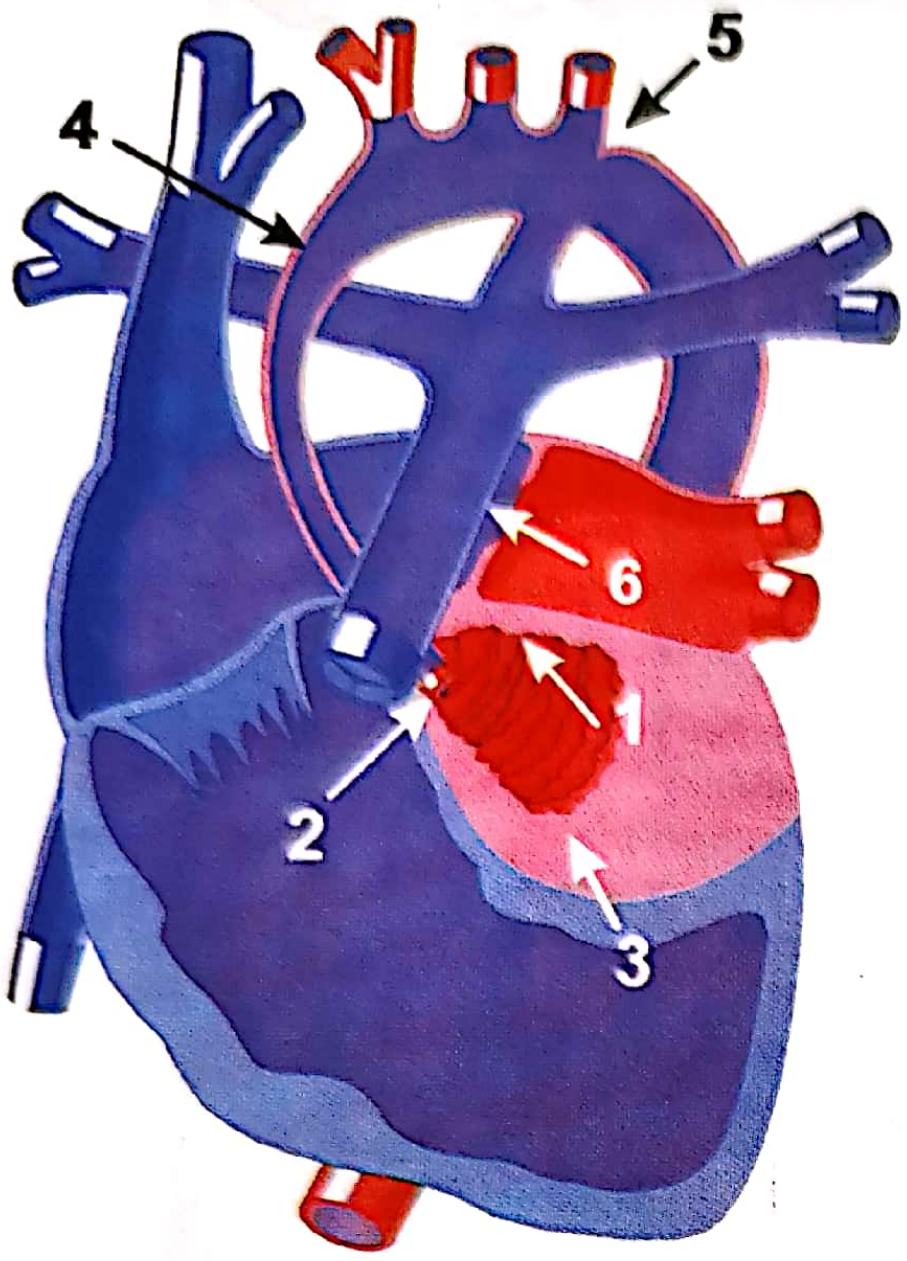

Fig. 53.11 Op TIM. Cord stâng hipoplazic (**1.** Valvă mitrală atrezică sau stenotică; **2.** Valvă aortică atrezică sau stenotică; **3.** VS hipoplazic; **4.** Aortă ascendentă hipoplazică; **5.** Coarctație de aortă; **6.** DSA) **[21]**.

BIBLIOGRAFIE

1. **Canton M.**, *Congenital obliteration of origin of the aorta*, „Trans. Pathol. Soc.", London, 1850, 2: 38.
2. **Lev M.**, *Pathologic anatomy and interrelationship of hypoplasia of the aortic tract complexes*, „Lab. Invest.", 1952, 1: 61.
3. **Noonan J.A., Nadas A.S.**, *The hypoplastic left herat syndrome:an analysis of 101 cases*, „Pediatric. Clin. North. Am.", 1958, 5: 1029.
4. **Roberts W.C., Perry L.W., Chandra R.S., Myers G.E., Shapiro S.R., Scott L.P.**, *Aortic valve atresia. A new classification based on necropsy study of 73 cases*, „Am. J. Cardiol.", 1976, 37: 753.
5. **Cayler G.G., Smeloff E.A., Miller G.E. Jr.**, *Surgical paliation of hypoplastic left side of the heart*, „N. Engl. J. Med.", 1970, 282: 780.
6. **Norwood W.I., Lang P., Hansen D.D.**, *Physiologic repair of aortic atresia-hypoplastic left heart syndrome*, „N. Engl. J. Med.", 1983, 308: 23.
7. **Bailey L.L., Nehlsen-Cannarella S.L., Doroshow R.W., Jacobson J.G., Martin R.D., Allard M.W. et al.**, *Cardiac allotransplantation in newborns as therapy for hypoplastic left heart syndrome*, „N. Engl. J. Med.", 1986, 315: 949.
8. **Kirklin/Barratt-Boyes**, *Cardiac Surgery*, vol. 2, ed. 3, Elsevier Science, Philadelphia, 2003, p. 1378.
9. **Freedom R.M.,Yoo S.J., Mikailian H., Williams W.G.**, *The Natural and Modified History of Congenital Heart Disease*, 2006, p. 401.
10. **Blake D.M., Copel J.A., Kleinman C.S.**, *Hypoplastic left heart syndrome:prenatal diagnosis, clinical profile, and management*, „American J. of Obstetrics and Gynecology", 165, 1991, p. 529-534.
11. **Rogers B.T., Msall M.E., Buck G.M. et al.**, *Neurodevelopmental outcome of infants with hypoplastic left heart syndrome*, „Journal of Pediatrics", 126, 1995, p. 496-498.
12. **Gullquist S.D., Schmitz M.L., Hannon C.D.**, *Carbon dioxide in the inspired das improves early postoperative survival in neonates with congenital heart disease following stage I alliation*, „Circulation", 1992, 869(suppl): 1360.
13. **Kern J.H., Hayes C.J., Michler R.E., Gersony W.M.,Quaegebeur J.M.**, *Survival and risk factor for the Norwood procedure for hypoplastic left heart syndrome*, „M. J. Cardiol.", 1997, p. 80-170.
14. **Jacobs M.L., Blackstone E.H., Bailey L.L.**, *Intermediate survival in neonates with aortic atresia*, „J. Thorac. Cardiovasc. Surg.", 1998, 116: 417.
15. **Norwood W.I. Jr., Jacobs M.L., Murphy J.D.**, *Fontan procedure for hypoplastic left heart syndrome*, „Ann. Thorac. Surg.", 1992, 54: 1025.
16. **DeVivie R.E., Ruschewski W., Koveker G., Risch D., Weber H., Beuren A.J.**, *Fontan procedure-indication and clinical results*, „Thorac. Cardiovasc. Surg.", 1981, 29: 348.
17. **Driscoll D.J., Offord K.P., Feldt R.H., Schaff H.V., Puga F.J., Danielson G.K.**, *Five to fifteen year follow-up after Fontan operation*, „Circulation", 1992, 85: 469.
18. **Mavroudis C.**, *Pediatric Cardiac Surgery*, 2003, p. 560-71.
19. **Corno A.F.**, *Congenital Heart Defects. Decision Making for Surgery*, vol. 1, *Common Defects*, Springer, New York, 2004.
20. **Socoteanu I.**, *Tratat de patologie chirurgicală cardiovasculară*, Ed. Medicală, Bucureşti, 2007.
21. **Everett D.A., Lim D.S.**, *Illustrated Field Guide to Congenital Heart Disease and Repair*, Scientific Software Solutions, 2005.

Redactare medicală casete: Ion Socoteanu, Iulia Cristina Frînculescu, Marius Frînculescu

MALFORMAȚIILE DE VENTRICUL DREPT (HIPOPLAZIE, DIVIZARE, BOALA UHL)

SECȚIUNEA III

CAPITOLUL 54

DAN NECHIFOR

1. VENTRICULUL DREPT HIPOPLAZIC
  - 1.1. Incidență. Etiologie
  - 1.2. Morfopatologie
  - 1.3. Diagnostic
    - 1.3.1. Clinic
    - 1.3.2. Paraclinic
  - 1.4. Tratament
2. VENTRICULUL DREPT BICAMERAL
  - 2.1. Definiție
  - 2.2. Incidență. Etiologie
  - 2.3. Morfopatologie
  - 2.4. Diagnostic
  - 2.5. Tratament
3. ANOMALIA UHL A VENTRICULULUI DREPT
  - 3.1. Definiție
  - 3.2. Incidență
  - 3.3. Morfopatologie
  - 3.4. Etiopatogenie
  - 3.5. Dignostic
  - 3.6. Tratament

BIBLIOGRAFIE

Redactare medicală: Ion Socoteanu, Iulia Cristina Frînculescu, Marius Frînculescu

1. VENTRICULUL DREPT HIPOPLAZIC

Hipoplazia izolată a VD este o cardiopatie congenitală cianogenă caracterizată prin VD de dimensiuni reduse, de obicei fără alte anomalii intracardiace, cu excepția DSA. Hipoplazia ventriculară se datorează lipsei de dezvoltare a zonei apicale trabeculare a VD [1–7].

1.1. Incidență. Etiologie

Hipoplazia izolată de VD este o afecțiune extrem de rară, neapărând în niciun studiu privitor la incidența malformațiilor congenitale cardiace.

Etiologia acestei anomalii nu este cunoscută. Se presupune că există o predispoziție familială pentru această afecțiune și că modul de transmitere ar fi autosomal dominant [8–10].

1.2. Morfopatologie

Din punct de vedere morfologic, VD normal are o structură tripartită: zona de intrare în VD, zona apicală trabeculară și zona infundibulară sau tractul de ieșire [11–14]. La pacienții cu VD hipoplazic, componenta trabeculară este diminuată sau absentă, cavitatea VD este de dimensiuni mici, însă cuspele valvelor tricuspidă și pulmonară sunt normal separate și inserate.

Valva tricuspidă poate fi de dimensiuni mult reduse sau chiar obstructivă; Taussig, în 1936, observa că un VD hipoplazic se asociază întotdeauna cu subdezvoltare sau malformații ale valvei tricuspide sau pulmonare [15].

Inelul tricuspidian poate fi mic, în unele cazuri fiind prezentă stenoza tricuspidiană.

Ventriculografia VD în incidență frontală poate evidenția amputarea apexului, datorită lipsei componentei trabeculare **[11, 16]**.

Datorită șuntului interatrial și umplerii restricționate a VD hipoplazic, atriile sunt dilatate și hipertrofiate.

VD hipoplazic se poate asocia cu numeroase alte anomalii congenitale cardiace, însă trebuie diferențiat de hipoplazia ventriculară asociată altor malformații: atrezia tricuspidiană, atrezia pulmonară cu SIV închis, overriding al valvei tricuspide, stenoză tricuspidană. În boala Ebstein, cavitatea VD este redusă prin deplasarea înspre apex a valvei tricuspide, iar VD este subțire sau de grosime normală.

1.3. Diagnostic

Această rară anomalie cardiacă congenitală poate fi diagnosticată prin ecocardiografia fetală **[17]**, însă, de obicei, diagnosticul se stabilește după naștere, în copilărie sau chiar la maturitate **[1–10, 18–21]**.

1.3.1. Clinic

Tabloul clinic depinde de severitatea hipoplaziei. Formele severe apar de la naștere, cu manifestări similare atreziei pulmonare sau tricuspidiene. Dacă anomalia este simptomatică la naștere sau în primii ani, se poate întâlni retard de creștere. Dacă simptomatologia apare după pubertate, pacienții sunt înalți, cu greutate normală sau ușor scăzută, însă aspectul este diferit de cel din sindromul Marfan.

Simptomatologia este determinată de DSA cu șunt dreapta-stânga, cele mai frecvente manifestări fiind cianoza progresivă și/sau suflu cardiac **[1–7, 11, 16]**.

Tabloul clinic cuprinde cianoză progresivă, dispnee, semne de congestie venoasă (presiune venoasă centrală crescută, cu unda „a" proeminentă, hepatomegalie, edeme periferice), semne de congestie pulmonară. În cazurile severe, insuficiența cardiacă congestivă și cianoza marcată apar precoce, în prima copilărie. În cazurile mai puțin severe, cianoza, hipocratismul digital și dispneea apar mai târziu.

Auscultatoric se pot decela suflu cardiac (probabil prin regurgitare tricuspidiană funcțională) sau, mai frecvent, ritm de galop.

1.3.2. Paraclinic

Aspectul electrocardiografic este similar celui întâlnit în atrezia de tricuspidă. Se pot decela deviație axială stângă, hipertrofie VS sau absența potențialelor VD în derivațiile precordiale, hipertrofia AD sau hipertrofie biatrială. Diagnosticul diferențial al hipoplaziei izolate de VD cu atrezia tricuspidiană nu este posibil pe baza electrocardiogramei.

Radiologic, silueta cardiacă poate fi normală sau moderat lărgită, fără contur specific. Frecvent se evidențiază hipertrofie VS.

Ecocardiografic evidențiază hipoplazia VD, prezența DSA și șuntul dreapta-stânga.

Angiografia se evidențiază dilatarea AD și opacifierea precoce a AS datorită șuntului dreapta-stânga. VD este de dimensiuni reduse și dificil de evidențiat datorită suprapunerii AS opacifiat precoce. VS este hipertrofiat și dilatat.

Prezența cianozei și a semnelor de congestie venoasă periferică la un pacient cu HVS de etiologie necunoscută trebuie să ridice suspiciunea existenței hipoplaziei izolate a VD. Prezența unui șunt atrial bidirecțional în absența hipertensiunii pulmonare, a valvulopatiilor pulmonare sau tricuspidiene demonstrează restricție în calea de ieșire cauzată de VD hipoplazic.

Hipoplazia izolată a VD trebuie diferețiată de anomalia Ebstein, atrezia de tricuspidă și sindromul Bernheim, datorită cianozei, insuficienței cardiace drepte, dilatării VS și absenței suflurilor caracteristice.

1.4. Tratament

Alegerea terapiei se face în funcție de severitatea afectării apicale a VD, de forma și funcția valvei tricúspide **[1–7, 11, 16, 22–27]**. În literatură, sunt prezentate câteva cazuri rezolvate chirurgical **[3, 23, 28–33]**. Dacă VD este de dimensiuni acceptabile, se poate practica simpla închidere a DSA. Dacă VD este de dimensiuni mult reduse, trebuie luate în considerare alte tehnici chirurgicale: șunt arterial sistemico-pulmonar **[33]**, operații tip Glenn sau Fontan **[29, 30]**, închiderea DSA cu un petic fenestrat **[31]** sau combinarea acestor proceduri **[29, 30]**.

Pentru alegerea tehnicii chirurgicale potrivite, este importantă măsurarea dimensiunii VD, iar testul închiderii oferă informaţii precise. Acest test, propus de Van der Hauwaert şi Michaelsson, constă în închiderea temporară a DSA cu un balon introdus în AS prin auriculul AS; se efectuează preoperator pentru a identifica pacienţii care se pretează la simpla închidere a DSA **[3]**. Când nu este posibilă realizarea testului preoperator, se poate efectua intraoperator, sub control ETE.

Pentru corecţia VD hipolazic s-a încercat închiderea DSA cu şunt cavo-pulmonar bidirecţional (aşa-numita tehnică *one-and-a half*). Se pare că pacienţii operaţi prin tehnica *one-and-a half* nu dezvoltă fistule pulmonare arterio-venoase când sângele venos hepatic este transmis în circulaţia pulmonară. Datorită fluxului pulmonar pulsatil transmis în anastomozele cavo-pulmonare, o complicaţie posibilă este anevrismul anastomotic care cuprinde vena cavă superioară **[34]**.

2. VENTRICULUL DREPT BICAMERAL

2.1. Definiţie

Ventriculul drept bicameral sau divizat este o afecţiune congenitală rară, caracterizată prin divizarea VD de către structuri musculare sau fibroase **[35–44]**.

VD bicameral a fost descris sau recunoscut pentru prima oară de Peacock, în 1867 **[45]**, însă primele descrieri clinice complete ale acestei afecţiuni au fost publicate în anii '60 **[46]**.

În majoritatea cazurilor de VD bicameral prezentate, există obstrucţie musculară (*fascicule musculare anormale*), care determină diferenţă de presiune între părţile componente ale VD: o cameră proximală, cu presiune crescută, şi una distală, cu presiune scăzută. S-au descris şi situaţii când nu apare gradient presional între zonele VD.

2.2. Incidenţă. Etiologie

VD bicameral este o anomalie cardiacă rară, reprezentând < 1% din totalul malformaţiilor cardiace.

Etiologia acestei anomalii este controversată încă. Iniţial, s-a considerat că se datorează inserţiei anormal de înalte a benzii moderatoare a VD, însă obstrucţia medioventriculară dreaptă pare să fie mai degrabă consecinţa hipertrofierii unor trabeculaţii septoparietale accesorii **[47]**.

De multe ori obstrucţia tractului de ieşire din VD pare a fi dobândită, datorită faptului că se poate dezvolta după naştere. Totuşi, substratul acesteia este probabil congenital **[47]**.

VD bicameral poate apărea izolat, asociat cu DSV cu sau fără obstrucţie în tractul de ieşire al VS, cu tetralogia Fallot, în transpoziţia completă sau corectată de vase mari, la pacienţii cu VD cu dublă cale de ieşire sau la pacienţii cu atrezie pulmonară şi SIV indemn **[48]**. Au fost descrise cazuri de izolare completă a porţiunii apicale trabeculare a VD de restul cavităţii **[44, 49]**.

VD bicameral se poate asocia cu sindrom Noonan sau sindrom Down **[50, 51]**, cu anomalii renale (până la 43% din cazuri) **[52]**. VD bicameral poate apărea la pacienţii cu DSV sau la cei cu tetralogie Fallot (3%) **[47]**. La peste 50–75% din pacienţii cu VD bicameral apare asociat DSV, de obicei perimembranos **[35–44, 46, 53, 54]**. S-a propus chiar un indice de predicţie a apariţiei VD bicameral la pacienţii cu DSV: un raport < 1 între distanţa dintre inelul pulmonarei şi inserţia septală a bandeletei moderatoare şi diametrul inelului tricuspidian ar indica pacienţii cu DSV şi risc crescut de a dezvolta obstrucţie medioventriculară dreaptă **[47, 55]**. DSV muscular sau apical sunt mult mai rar întâlnite. Deşi defectul perimembranos poate fi larg, el tinde să devină moderat sau mic, iar la aceşti pacienţi, DSV se poate chiar închide. În cazul închiderii DSV, precum şi în cazul unor fascicule musculare anormale semnificative, presiunea în VD poate depăşi valorile celei sistemice. La unii pacienţi, SIV pare intact la prima vedere. DSV perimembranos este situat de obicei sub nivelul divizării musculare a VD, motiv pentru care, de obicei, şuntul stânga-dreapta este independent hemodinamic de obstrucţia musculară, depinzând de dimensiunea defectului.

Gradientul presional între cele două camere ale VD tinde să crească, totuşi sunt descrise şi cazuri de pacienţi stabili mulţi ani, cu obstrucţii nesemnificative hemodinamic. La alţi pacienţi, obstrucţia devine semnificativă în timp, iar prin coincidenţă la unii dintre aceşti pacienţi DSV se reduce sau se închide şi presiunea în VD depăşeşte valoarea sistemică **[48, 56]**. La pacienţii la care DSV devine restrictiv sau se închide, poate apărea disfuncția de VD.

2.3. Morfopatologie

Din punct de vedere morfologic, VD are o structură tripartită: calea de intrare în VD, zona apicală trabeculară şi calea de ieşire sau zona infundibulară [57]. Unele malformații congenitale cardiace (hipoplazia izolată de VD, anomalia Ebstein a valvei tricuspide cu sau fără atrezie, VD bicameral) susțin conceptul morfologic de VD tripartit, nu bipartit [58].

Divizarea VD, prin benzi musculare anormal localizate sau hipertrofiate, poate apare la joncțiunea dintre tractul de intrarea în VD şi zona trabeculară, sau mult mai distal la nivelul infundibulului [38, 39, 44].

Fasciculele musculare anormale reprezintă doar una dintre multiplele cauze de divizare a VD [53]. Alte situații în care apare VD divizat: bandă septo-parietală anormală, bară apicală anormală, hipertrofierea trabeculațiilor apicale, bară apicală anormală asociată cu malformație Ebstein, excluderea porțiunii infundibulare a VD printr-un diafragm muscular circumferențial la pacienții cu tetralogie Fallot.

Divizarea musculară a VD îmbracă aspecte morfologice şi angiografice variate. În 1999, s-a sugerat probabilitatea ca VD bicameral să fie consecința divizării musculare a componentei apicale a VD, presupunându-se ca fasciculele musculare anormale ar reprezenta trabeculații septo-parietale accentuate mai degrabă decât bandă moderatoare anormală [54].

2.4. Diagnostic

Această anomalie este recunoscută în general în primii ani de viață, dar la unii pacienți se poate descoperi doar la maturitate. Inițial, metoda de diagnostic o reprezentau cateterismul cardiac şi angiografia, în prezent, ecocardiografia şi RMN permit diagnosticul complet al afecțiunii şi al leziunilor asociate.

Din punct de vedere **clinic**, majoritatea pacienților sunt asimptomatici inițial; la examenul obiectiv se decelează suflu sistolic de ejecție, de intensitate gradul 3–5/6, parasternal stâng în spațiul II–III sau IV. La pacienții cu VD bicameral, fără DSV asociat, simptomatologia este similară pacienților cu stenoză pulmonară izolată. În situația asocierii DSV, semnele clinice pot fi mascate de cele specifice DSV-ului asociat. În obstrucțiile avansate, pot apărea simptome ca: fatigabilitatea, dispnee, angină, sincopă. În cazul creşterii severe a presiunii în VD pot apărea cianoză, insuficiență VD, deficit staturo-ponderal, fatigabilitate.

Radiografia toracică poate evidenția fie accentuarea vascularizației pulmonare datorită şuntului stânga-dreapta, fie diminuarea acesteia când obstrucția VD este severă, şi uneori cardio-megalie.

Ecocardiografia transtoracică 2D şi Doppler permite diagnosticul complet, evidențiind fasciculele musculare anormale la nivelul VD şi măsurarea gradientului intraventricular. Există însă şi cazuri la care este necesară completarea investigațiilor prin **ecocardiografie transesofagiană, rezonanță magnetică** sau **CT cu substanță de contrast** [59].

Angiografic se evidențiază defectul de umplere la nivelul VD divizat, precum şi absența hipoplaziei infundibulare (diagnosticul diferențial cu maladia Ebstein). Cateterismul cardiac este adesea indicat pre-operator pentru cuantificarea invazivă a gradului obstrucției, dar mai ales pentru evidențierea eventualelor leziuni asociate care ar putea influnța tehnica operatorie [52].

2.5. Tratament

Prima rezolvare chirurgicală a fost prezentată în 1962. Inițial, abordarea se realiza prin ventriculotomie, în prezent fiind posibilă abordarea transatrială şi transventriculară.

Atitudinea terapeutică depinde de prezența simptomatologiei, a leziunilor asociate (DSV, stenoză subaortică, stenoză pulmonară), precum şi de severitatea obstrucției medioventriculare drepte.

Corecția chirurgicală este indicată la un gradient sistolic intracavitar determinat invaziv de peste 50 mm Hg, conform recomandărilor Societății Cardio-vasculare canadiene privind managementul pacienților adulți cu boli cardiace congenitale din 2000.

Dacă obstrucția nu este semnificativă (gradient intracavitar < 40 mm Hg) şi în absența altor leziuni asociate, pacienții sunt urmăriți clinic şi ecocardiografic semestrial sau anual pentru evidențierea progresiei stenozei şi stabilirea momentului operator.

VD bicameral se poate asocia cu DSV perimembranos şi stenoză subaortică [48, 60–63]. Experiența clinică demonstrează că anomalia subaortică poate progresa spre obstrucție severă a tractului de ejecție al VS înainte sau după închiderea DSV și rezecția fibrelor musculare din VD, motiv pentru care se recomandă ca, în momentul rezolvării chirugicale a DSV și a fibrelor musculare ale VD, să se abordeze și să se rezolve și anomalia subaortică **[48, 64]**.

Pacienții neoperați, precum și cei operați, dar cu gradient restant, necesită profilaxia endocarditei infecțioase **[47]**.

Corecția chirurgicală a ventriculului drept bicameral constă în rezecția fasciculelor musculare anormale care divid VD, în același timp practicându-se și corecția leziunilor asociate: DSV, stenoză valvulară pulmonară, anomalie subaortică fixă sau VD cu dublă cale de ieșire. Abordul chirurgical se poate realiza prin AD, uneori fiind necesară totuși o mică incizie a VD **[65–71]**. La pacienții cu disfuncție VD preoperator, funcția se îmbunătățește după înlăturarea obstrucției.

Prognosticul postoperator este bun, cu o rată scăzută de recurență **[47]**.

3. ANOMALIA UHL A VENTRICULULUI DREPT

3.1. Definiție

Anomalia Uhl a ventriculului drept este o afecțiune rară, caracterizată prin lipsa parțială sau completă a miocardului VD **[72, 73]**. În această cardiopatie congenitală apare aplazia sau hipoplazia, parțială sau completă, a miocardului VD în porțiunea trabeculară, iar valva tricuspidă și pulmonară au structură și funcție normală.

Prima descriere a unui „cord pergamentos", cu toate cele patru cavități mult dilatate, iar pereții foarte subțiri îi aparține lui Osler **[74]**. 50 de ani mai târziu, în 1952, Uhl descrie un cord cu pereții VD caracterizați ca fiind pergamentoși, aproape lipsiți de fibre musculare **[72]**.

Aceasta este doar una dintre formele de displazie a VD, cunoscută acum sub denumirea de anomalia Uhl a VD și care are caracteristici comune cu displazia aritmogenă de VD **[75–80]**.

3.2. Incidență

Anomalia Uhl este considerată o afecțiune extrem de rară, neputându-se preciza prevalența acesteia. Se pare că există o predispoziție familială pentru anomalia Uhl, sexul masculin fiind mai des afectat (56% dintre pacienți sunt bărbați) **[81]**.

3.3. Morfopatologie

Cu toate că este o afecțiune rară, există multe lucrări în literatura de specialiate privind morfologia și histopatologia anomaliei Uhl a VD **[72, 73, 77–80]**.

Caracteristică anomaliei Uhl este „brusca demarcație între miocardul normal al VS și cel anormal al VD, cu limitarea anomaliei strict la VD, lipsa unei reacții inflamatorii semnificative, precum și absența oricărui proces inflamator sau necroză" **[73]**. SIV, trabeculațiile septo-marginale și mușchii papilari ai valvei tricuspide au structură musculară normală, spre deosebire de peretele liber al VD care este format doar din endocard și epicard.

Spre deosebire de anomalia Ebstein unde porțiunea atrializată a VD are proprietăți aritmogene, în anomalia Uhl, VD pergametos este inexcitabil **[82]**.

Caracteristica hemodinamică a anomaliei Uhl este lipsa contracției VD, acesta funcționând ca un conduit pasiv care conduce sângele în circulația pulmonară, de aceea rolul esențial se pare că îl joacă performanța AD. Datorită lipsei parțiale sau complete a miocardului VD, acesta are pereți subțiri care bombează anevrismal în timpul sistolei, iar SIV slab dezvoltat prezintă mișcare paradoxală în sistolă **[83]**.

Multiple malformații cardiace congenitale se asociază cu subțierea marcată a VD, incluzând: anomalia Ebstein a valvei tricuspide cu sau fără atrezie pulmonară, atrezia aortei cu conectare discordantă atrio-ventriculară sau ventriculo-arterială, etc. În aceste cazuri, se pune întrebarea cât din această subțiere reprezintă modificari dobândite, secundare unei anomalii anatomice primitive, și cât reprezintă anomalii fundamentale ale miocardului. Cazul semnalat de Uhl nu asocia alte anomalii cardiace **[72, 73]**, iar Taussig a considerat că acest diagnostic trebuie să excludă alte malformații congenitale asociate **[84]**. Bineînțeles că acest aspect este arbitrar.

3.4. Etiopatogenic

Absența miocardului VD se poate datora lipsei de dezvoltare primară a miocitelor la acest nivel sau unei apoptoze selective. Nu se cunoaşte cu precizie etiologia acestei afecțiuni **[73]**. Unele dovezi sugerează prezența unui proces inflamator primar, iar Uhl susține în ultimul său editorial că nu consideră că etiologia afecțiunii ar fi un eşec în dezvoltarea embrionului uman în primele stadii **[73]**. De asemenea, Uhl susține sugestia lui James că apoptoza masivă la nivelul VD şi a cristei supraventricularis reprezintă patogeneza anomaliei Uhl **[85–88]**. Recent, s-a sugerat că lipsa de dezvoltare a miocardului ventricular s-ar datora factorului endotelial de creştere (VEGF) eliberat de miocite **[89]**.

În 1979, Fontan şi colaboratorii au descris entitatea denumită displazia artimogenă de VD, caracterizată printr-un defect localizat sau înlocuire a miocardului VD cu țesut fibro-grăsos **[90]**. Se observă o utilzare mai frecventă a termenilor aritmogen, VD, displazie, comparativ cu reducerea folosirii denumirii de anomalie Uhl **[91]**. Se pune problema dacă aceste două entități reprezintă două entități distincte sau sunt variante ale unei singure malformații congenitale cardiace **[91]**.

Gerlis şi colaboratorii, pe baza datelor din literatură şi a examinării a 5 cazuri cu defect primar al miocardului VD, consideră că anomalia Uhl a VD şi displazia artimogenă a VD sunt entități morfologice diferite **[91]**. James şi colaboratorii presupun că aceste două afecțiuni au la bază acelaşi mecanism patogenetic, displazia apoptotică, însă există şi diferențe: în anomalia Uhl este prezent un proces continuu care determină distrucția completă a VD, în timp ce în displazia aritmogenă a VD, apoptoza este focală şi periodică, cu debut în orice moment al vieții, inclusiv la maturitate **[85]**.

3.5. Diagnostic

Există puține date privind nou-născuții cu anomalie Uhl a VD.

Nou-născuții tolerează prost sarcina VD datorită lipsei semnificative a miocardului de la acest nivel, putând apărea insuficiență cardiacă fetală, hidrops şi deces **[93, 94]**. Funcția diminuată a VD cu regurgitare tricuspidiană marcată poate sugera anomalie Ebstein a valvei tricuspide sau displazie importantă a valvei tricuspide, afecțiuni mai frecvente decât anomalia Uhl **[93–98]**.

Cazurile prezentate în literatură ca anomalie Uhl a VD apar la nou-născuți, copii sau adulți **[72, 74, 81, 85, 91, 93, 99–105]**. Această cardiopatie congenitală se poate diagnostica ecocardiografic în timpul vieții intrauterine.

Manifestările clinice cele mai frecvente sunt semnele de insuficiență cardiacă (edeme periferice, revărsat pleural, hepatomegalie). Palpitațiile, sincopa, tahicardia ventriculară, tulburările de conducere, moartea subită sunt mai des întâlnite în displazia aritmogenă de VD.

Presiunea venoasă jugulară este normală deoarece valva tricuspidă este competentă şi datorită contracției normale a AD în ciuda VD pergametos. Zgomotul III este prezent datorită fluxului pasiv într-un VD cu complianță redusă. Zgomotul II este dedublat.

Electrocardiografic se evidențiază unde P cu lărgirea componentei terminale în V1 şi înalte în V2 datorită dilatării AD, iar intervalul PR este normal, fără sindrom de preexcitare.

Radiologic se constată cardiomegalie datorită dilatării cavităților drepte şi vascularizație pulmonară normală.

Investigațiile complementare (ecocardiografie, CT) evidențiază mărirea cavităților drepte (AD,VD) cu subțierea importantă a peretelui VD, care este înconjurat de un strat subțire de grăsime epicardică. Ecocardiografic se evidențiază VD dilatat cu akinezia peretelui liber, mişcare paradoxală de SIV, valvă tricuspidă competentă (Doppler color) şi cu structură normală.

La copiii mari şi adolescenți, prezența palpitațiilor, a sincopei sau a morții subite poate ridica suspiciunea displaziei aritmogene de VD. În acest sens, există date clinice, histopatologice şi markeri genetici, care demonstrează că anomalia Uhl şi displazia sau cardiomiopatia artimogenă a VD sunt afecțiuni fundamental diferite **[91]**. Unele date din literatură consideră cardiomiopatia aritmogenă de VD o formă mai puțin severă a anomaliei Uhl sau cel puțin afecțiuni înrudite **[80, 106]**.

3.6. Tratament

Printre metodele de tratament ale anomaliei Uhl sunt descrise în literatură:terapia cu prostaglandine în cură prelungită, excluderea VD prin închiderea orificiului valvei tricuspide cu septectomie atrială și șunt Glenn bidirecțional **[107]**, corecția ventriculară *one-and-a half* (ventriculectomie dreaptă parțială combinată cu septectomie atrială și șunt bidirecțional Glenn) **[108]**, transplantul cardiac **[109]**.

BIBLIOGRAFIE

1. **Sackner M.A., Robinson M.J., Jamison W.L., Lewis D.H.,** *Isolated right ventricular hypoplasia with atrial septal defect or patent foramen ovale*, „Circulation", 1961, 24: 1388-1402.
2. **Raghib G., Amplatz K., Moller J.H., Jue K.L., Edwards J.E.,** *Clinical pathologic conference*, „Am. Heart J.", 1965, 70: 806-812.
3. **Van der Hauwaert L.G., Michaelsson M.,** *Isolated right ventricular hypoplasia*, „Circulation", 1971, 44: 466-474.
4. **Oldershaw P., Ward D., Anderson R.H.,** *Hypoplasia of the apical trabecular component of the morphologically right ventricle*, „Am. J. Cardiol.", 1985, 55: 862-864.
5. **Okin J.T., Vogel J.H.K., Pryor R., Blount S.G. Jr.,** *Isolated right ventricular hypoplasia,* „Am. J. Cradiol.", 1969, 24: 135-140.
6. **Prasad K., Singh M., Radhakrishnan S.,** *Hypoplastic right ventricle with mild pulmonary stenosis in an adult,* „Int. J. Cardiol.", 1992, 37: 260-262.
7. **Thatai D., Kothari S.S., Wasir H.S.,** *Right to left shunting in atrial septal defect due to isolated right ventricular hypoplasia*, „Indian Heart J.", 1994, 46: 177-178.
8. **Medd W.E., Neufeld H.N., Weidman W.H., Edwards J.E.,** *Isolated right ventricular hypoplasia and tricuspid valve in siblings*, „Br. Heart J.", 1961, 23: 25-30.
9. **Becker A.E., Becker M.J., Moller J.H., Edwards J.E.,** *Hypoplasia of the right ventricle and tricuspid valve in three siblings*, „Chest", 1961, 60: 273-277.
10. **Chessa M., Redaelli S., Masszi G., Iascone M., Carminati M.,** *Familial occurrence of isolated right ventricular hypoplasia,* „Am. J. Med. Genet.", 2000, 90(5): 356-357.
11. **Freedom R.M., Mawson J., Yoo S.-J., Benson L.N.,** *Congenital right ventricular hypoplasia.* In: *Congenital Heart Disease: Textbook of Angiocardiography Armonk*, Futura, New York, 1997, p. 383-388.
12. **Goor D.A., Lillehei C.W.,** *The bulbus cordis.* In: *Congenital Malformations of the Heart*, Grune & Stratton, New York, 1975, p. 3-13.
13. **Anderson R.H., Wilkinson J.L., Becker A.E.,** *The bulbus cordis – a misunderstood region of the developing human heart: Its significance to the classification of congenital cardiac malformations.* In: Rosenquist G.C., Bergsma D. (eds.), *Morphogenesis and Malformation of the Cardio-vascular System. Birth Defects: Original Article Series*, 1978, XIV(7): 1-28.
14. **Freedom R.M., Harder J., Culham J.A.G., Trusler G.A., Rowe R.D.,** *Ventricular hypoplasia: angiographic features with surgical implications.* In: Godman M.J. (ed.), *Pediatric Cardiology*, vol. 4, Edinburgh, Churchill Livingstone, New York, 1981, p. 117-139.
15. **Taussig H.B.,** *The clinical and pathologic findings in congenital malformations of the heart due to defective development of the right ventricle associated with tricuspide atresia or hypoplasia,* „Bull. Johns. Hopkins. Hosp.", 1936, 59: 435.
16. **Freedom R.M., Culham J.A.G., Moes C.A.F.,** *Anomalies of the right ventricular inlet and apical trabecular zones (excluding anomalous right ventricular muscle bundle).* In: *Angiocardiography of Congenital Heart Disease,* Macmillan Publishing, New York, 1984, p. 119-1125.
17. **Toshiki Kobayashi, Katsumi Arai, Kazuyuki Koike,** *A familial case of isolated right ventricular hypoplasia – fetal echocardiografic diagnosis*, „Ped. Cardiol. Card. Surg.", 1994, 10: 565-570.
18. **Folger G.M.,** *Solitary hypoplasia of the right ventricle: a case report*, „Angiology", 1985, 36: 646-649.
19. **Horne M.K. III, Rowlands D.T. Jr.,** *Case report. Hypoplasic right heart complex in a 46-year–old woman,* „Br. Heart J.", 1971, 33: 167-168.
20. **Karalis D.G., Chandrasekaran K., Victor M.F., Mintz G.S.,** *Prolonged survival despite severe cyanosis in an adult with right ventricular hypoplasia and atrial septal defect,* „Am. Heart J.", 1990, 120: 701-703.
21. **DeWolf D., Naeff M.S., Losekoot G.,** *Right ventricular hypoplasia: outcome after conservative perinatal management,* „Acta Cardiol.", 1994, 49: 267-273.
22. **Haneda K., Togo T., Ito Y. et al.,** *Surgical treatment for isolated hypoplasia of the right ventricle,* „J. Cardiovasc. Surg.", 1992, 33: 496-501.
23. **Haneda K., Akino Y., Sato N., Horiuchi T.,** *Report of a case of isolated right ventricular hypoplasia: hemodynamic evaluation 11 years following ASD closure,* „Nippon Kyobu Geka Gakkai Zasshi", 1988, 36: 2678-2681.
24. **Van Arsdell G.S., Williams W.G., Freedom R.,** *A practical approach to 1 1/2 ventricle repair,* „Ann. Thorac. Surg.", 1998, 66: 678-680.
25. **Kreutzer C., Mayorquim R.C., Kreutzer G.O. et al.,** *Experience with one and a half ventricle repair*, „J. Thorac. Cardiovasc. Surg.", 1999, 117: 662-668.
26. **Joy M.V., Venugopalan P., Sapru A., Subramanyan R.,** *Isolated hypoplasia of right ventricle with atrial septal defect:a rare form of cyanotic heart disease*, „Indian Heart J.", 1999, 51: 440-443.
27. **Van Arsdell G.S.,** *One and a half ventricle repairs,* „Semin. Thorac. Cardiovasc. Surg. Pediatr. Card. Surg. Annu.", 2000, 3: 173-178.
28. **Cabezuelo-Huerta G., Frontera-Izquierdo P., Vazquez-Perez J.,** *Hipoplasia aislada de ventriculo derecho con comuni-*

TIPURI MORFO-FUNCȚIONALE ALE CIRCULAȚIEI PULMONARE

SECȚIUNEA III

CAPITOLUL 55

ION SOCOTEANU, CIPRIAN DIMA, CAMELIA DIMA

1. GENERALITĂȚI
2. CIRCULAȚIA PULMONARĂ ÎN SINDROMUL DE CREȘTERE A REZISTENȚEI VASCULARE PRECAPILARE (HIPERTENSIUNE ARTERIALĂ)
3. CIRCULAȚIA PULMONARĂ ÎN SINDROMUL DE CREȘTERE A REZISTENȚEI VASCULARE POST-CAPILARE (HIPERTENSIUNE VENOASĂ)
4. CIRCULAȚIA PULMONARĂ ÎN SINDROMUL DE CREȘTERE A REZISTENȚEI VASCULARE POST-CAPILARE ȘI PRECAPILARE (HIPERTENSIUNE COMBINATĂ)
5. CIRCULAȚIA PULMONARĂ ÎN SINDROMUL DE CREȘTERE A FLUXULUI SANGUIN
6. CIRCULAȚIA PULMONARĂ ÎN SINDROMUL DE CREȘTERE A FLUXULUI SANGUIN ASOCIAT CU CREȘTEREA REZISTENȚEI VASCULARE
7. CIRCULAȚIA PULMONARĂ ȘI MORFOLOGIA CARDIACĂ ÎN CARDIOPATIILE CONGENITALE

BIBLIOGRAFIE

Redactare medicală: Ion Socoteanu, Iulia Cristina Frînculescu, Marius Frînculescu

1. GENERALITĂȚI

Toate afecțiunile sistemului cardio-circulator (fie congenitale, fie dobândite), chiar și o pneumopatie cronică, nu pot condiționa tulburările hemodinamice ale circulației pulmonare, care determină modificări ale fluxului sanguin și ale rezistenței pulmonare în teritoriul venos, arterial și capilar și fenomene clinice tipice de hipertensiune pulmonară.

Principiul general al fiziologiei circulației pulmonare este reglat în funcție de necesitatea unui flux crescut și a unei presiuni de bază, adică de o rezistență de bază a fluxului sanguin.

Presiunea pulmonară este produsul dintre fluxul sanguin și rezistența (P = FxR).

Printre mecanismele biologice particulare importante se află:

- disponibilitatea unei rețele capilare de rezervă (**Fig. 55.1**);
- intervenția mecanismelor reflexe homeostatice (aceste mecanisme compensează creșterea fluxului cu scăderea rezistenței sau invers – creștere a rezistenței cu reducerea fluxului Wood).

Valorile presionale arteriale normale și patologice sunt expuse în **Tabelul 55.1**.

Sindromul de hipertensiune se poate explica în raport cu mecanismele sale patogene:

Tabelul 55.1. Presiunea arterială (adaptat după E. Porta)

Normală	Presiune sistolică (până la 30 mm Hg)	Presiune medie (până la 20 mm Hg)
Ușoară	30–40 mm Hg	20–30 mm Hg
Medie	40–70 mm Hg	30–60 mm Hg
Severă	> 70 mm Hg	> 60 mm Hg

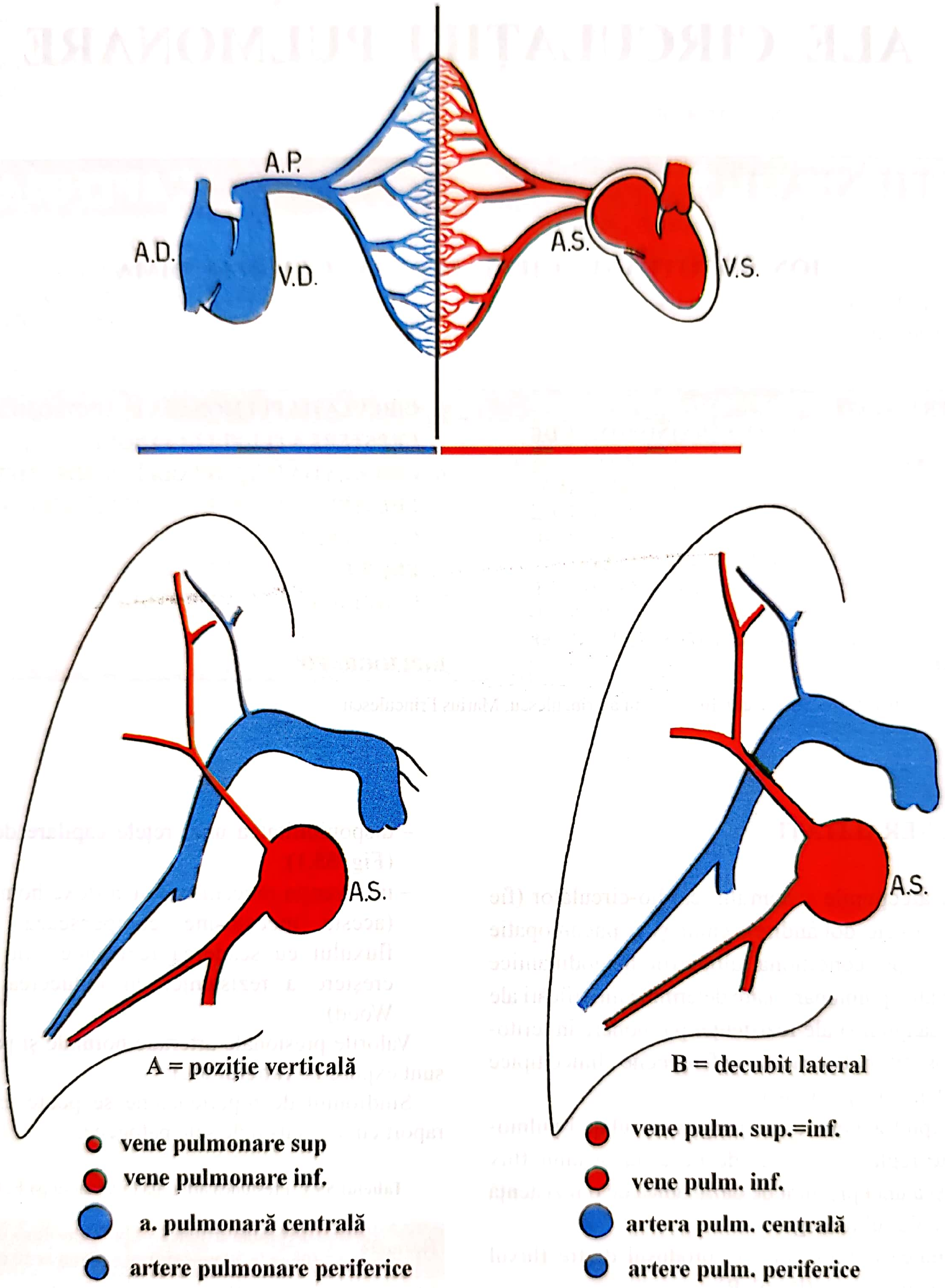
A.P.
A.D.
V.D.
A.S.
V.S.
A.S.
A = poziție verticală
● vene pulmonare sup
● vene pulmonare inf.
● a. pulmonară centrală
● artere pulmonare periferice
A.S.
B = decubit lateral
● vene pulm. sup.=inf.
● vene pulm. inf.
● artera pulm. centrală
● artere pulm. periferice

Fig. 55.1. Variația circulației pulmonare în condiții normale de poziție (adaptat după E. Porta).

– hipertensiune arterială sau precapilară;
– hipertensiune arterială sau postcapilară,
– creşterea fluxului sanguin pulmonar.

2. CIRCULAȚIA PULMONARĂ ÎN SINDROMUL DE CREŞTERE A REZISTENȚEI VASCULARE PRECAPILARE (HIPERTENSIUNE ARTERIALĂ)

Creşterea rezistenței precapilare se poate realiza în toate teritoriile circulației arteriale, putând interesa direct cordul drept, arterele principale, periferice şi capilarele.

a. Creşterea rezistenței vasculare la nivelul cordului drept

Stenoza tricuspidiană şi stenoza pulmonară valvulară sau infundibulară produc o reducere difuză a calibrului arterial şi venos pulmonar **(Fig. 55.2)**. Toate formele de hipertensiune pulmonară determină o supraîncărcare ventriculară dreaptă, care se poate verifica prin creşterea fluxului sanguin pulmonar şi creşterea rezistenței precapilare. Radiografia pulmonară prezintă semne de stază în 1/3 superioară pulmonară şi semne de edem pulmonar.

În stenoza valvulară pulmonară, artera pulmonară principală prezintă o dilatație pulsatilă poststenotică a trunchiului şi hipoplazia ramurilor sale (în special dreaptă) şi a tuturor ramurilor periferice.

În caz de stenoză valvulară asociată cu şunt proximal (DSA sau DSV), trunchiul arterial pulmonar şi toate ramurile sale sunt în general hipoplazice.

În caz de stenoză sau atrezie de tricuspidă, hipofluxul pulmonar este mascat în special de altă anomalie de bază, care este întotdeauna asociată cu aceste malformații tricuspidiene.

b. Creşterea rezistenței în arterele principale

O coarctație sau o obstrucție trombo-embolică izolată sau multiplă a unei ramuri pulmonare determină reducerea fluxului sanguin în teritoriul arterial al trunchiului stenotic (oligoemie localizată), iar ramurile periferice ale acestuia sunt proporțional hipoplazice în raport cu gradul obstrucției arteriale **(Fig. 55.3, 55.4)**.

3. CIRCULAȚIA PULMONARĂ ÎN SINDROMUL DE CREŞTERE A REZISTENȚEI VASCULARE POST-CAPILARE (HIPERTENSIUNE VENOASĂ) (Fig. 55.3, 55.4)

Hipertensiunea pulmonară postcapilară se produce ca o consecință a unor modificări ce au loc în teritoriul cardio-vascular: tromboza venelor pulmonare, miom sau tromb intra-atrial stâng, stenoză sau insuficiență valvulară mitrală şi unele cardiopatii care favorizează o creştere a presiunii telediastolice a VS cu insuficiență ventriculară secundară. De fapt, creşterea rezistenței postcapilare determină creşterea presiunii în teritoriul venos pulmonar. Această hipertensiune venoasă se manifestă prin modificări caracteristice vasculare.

Primele manifestări ale acestui sindrom venos hipertensiv sunt îngustarea venelor şi arterelor lobilor inferiori şi dilatarea vaselor din lobii superiori. Aceste fenomene sunt apreciate prin radiografia efectuată în ortostatism. Constricția venoasă şi arterială depinde de spasmul reflex segmentar (edemul interstițial perivascular secundar West). Aceste modificări sunt reprezentate radiologic prin:

- prezența liniei septale di Kerley, inițial limitată la bază, iar apoi extinsă medial şi bazal;
- transparență pulmonară diminuată la bază, secundară transudatului interstițial;
- accentuarea tramei bronho-pulmonare;
- revărsat pleural bazal.

Hipertensiunea venoasă gravă (> 25 mm Hg) prezintă o manifestare tipică: edem alveolar cu transudat interstițial abundent care se manifestă prin opacitate bazală şi apicală, revărsat pleural transudat supradiafragmatic.

Referitor la producerea edemului alveolar acut, este de subliniat faptul că acesta este provocat de anumiți factori, cum ar fi:

- reducerea drenajului venos pulmonar;
- creşterea presiunii capilare pulmonare;
- creşterea permeabilității capilare;
- reducerea presiunii oncotice plasmatice;
- creşterea presiunii hidrostatice.

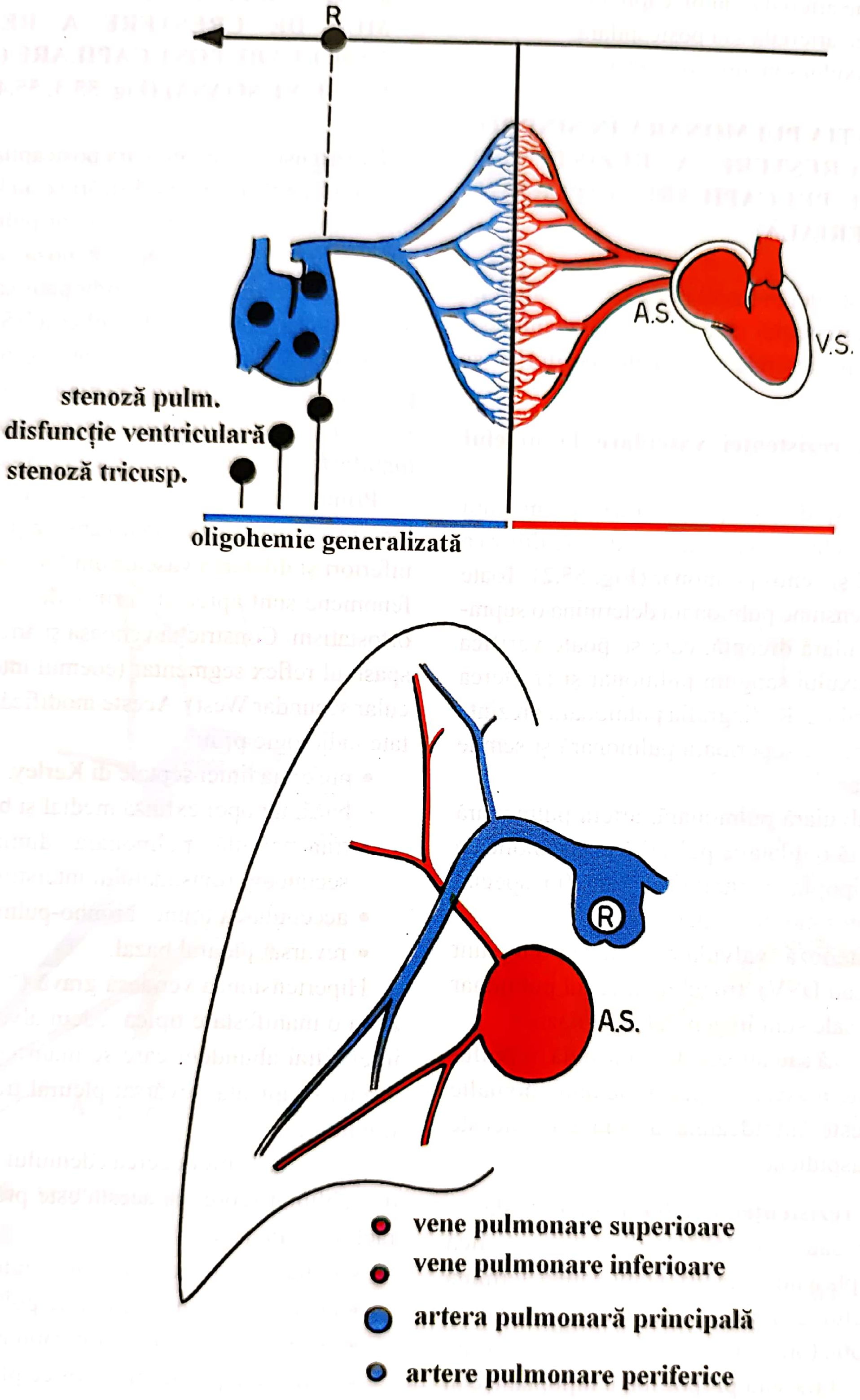
R
stenoză pulm.
disfuncție ventriculară
stenoză tricusp.
oligohemie generalizată
A.S.
V.S.
R
A.S.
● vene pulmonare superioare
● vene pulmonare inferioare
● artera pulmonară principală
● artere pulmonare periferice

Fig. 52.2. Circulația pulmonară în sindromul de creștere a rezistenței precapilare în VS (adaptat după E. Porta).

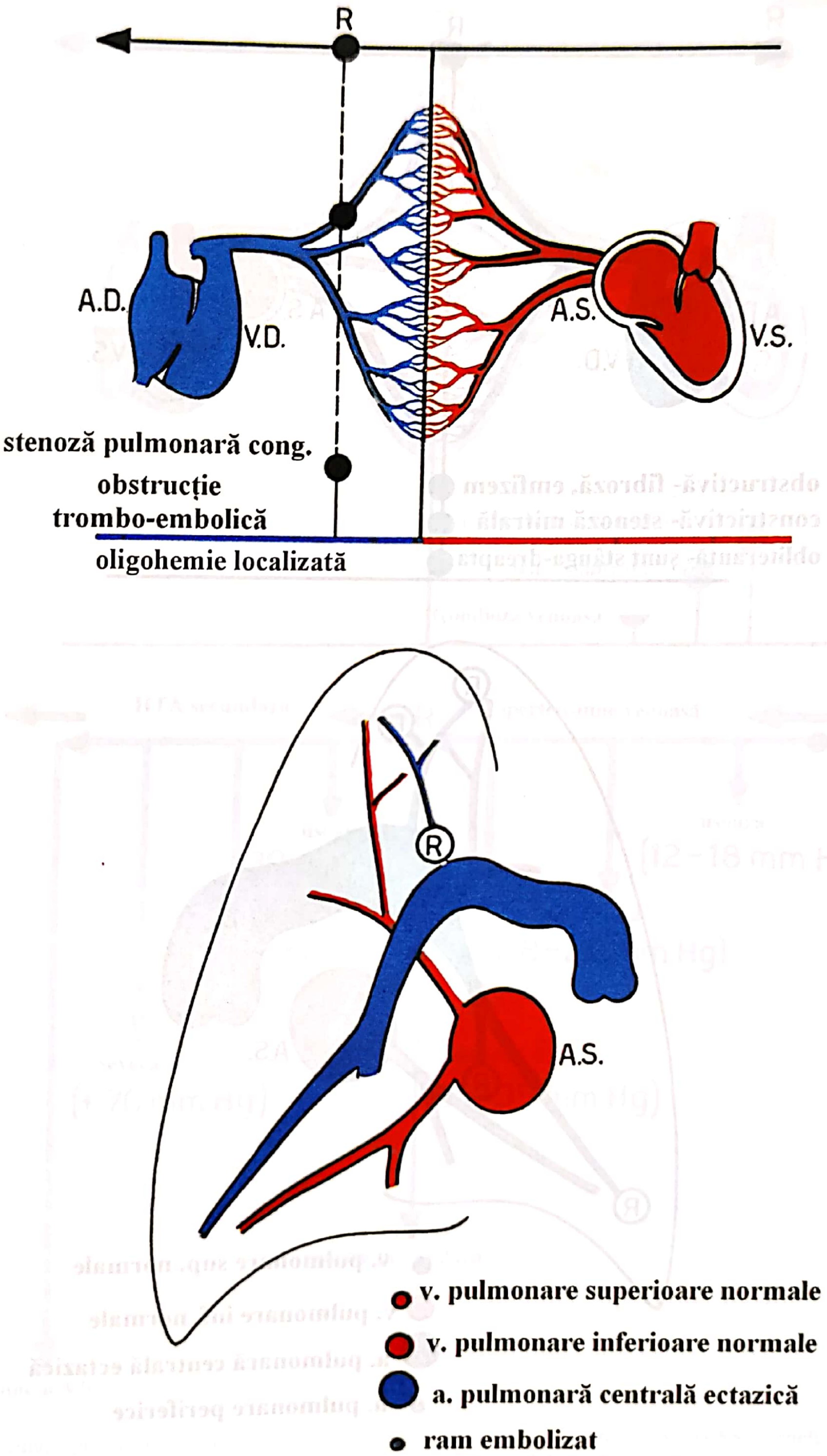
R
A.D.
V.D.
A.S.
V.S.
stenoză pulmonară cong.
obstrucție
trombo-embolică
oligohemie localizată
R
A.S.
● v. pulmonare superioare normale
● v. pulmonare inferioare normale
● a. pulmonară centrală ectazică
● ram embolizat

Fig. 55.3. Circulația pulmonară în sindromul de creștere a rezistenței precapilare într-un ram pulmonar principal (adaptat după E. Porta).

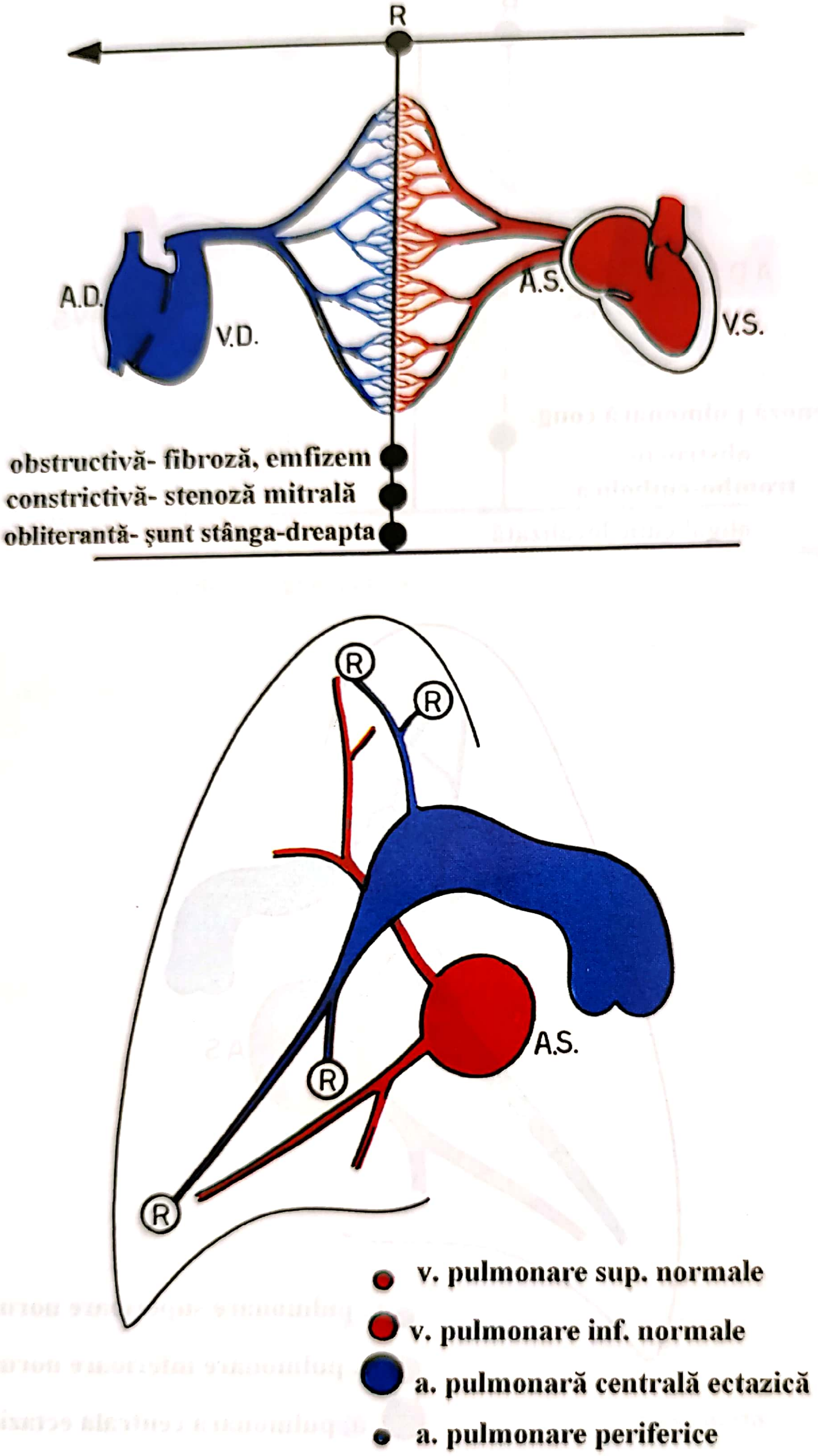
R
A.D.
V.D.
A.S.
V.S.
obstructivă- fibroză, emfizem
constrictivă- stenoză mitrală
obliterantă- şunt stânga-dreapta
R
R
R
R
A.S.
● v. pulmonare sup. normale
● v. pulmonare inf. normale
● a. pulmonară centrală ectazică
● a. pulmonare periferice

Fig. 55.4. Circulaţia pulmonară în sindromul de creştere a rezistenţei precapilare în ramurile periferice şi reţeaua capilară (adaptat după E. Porta).

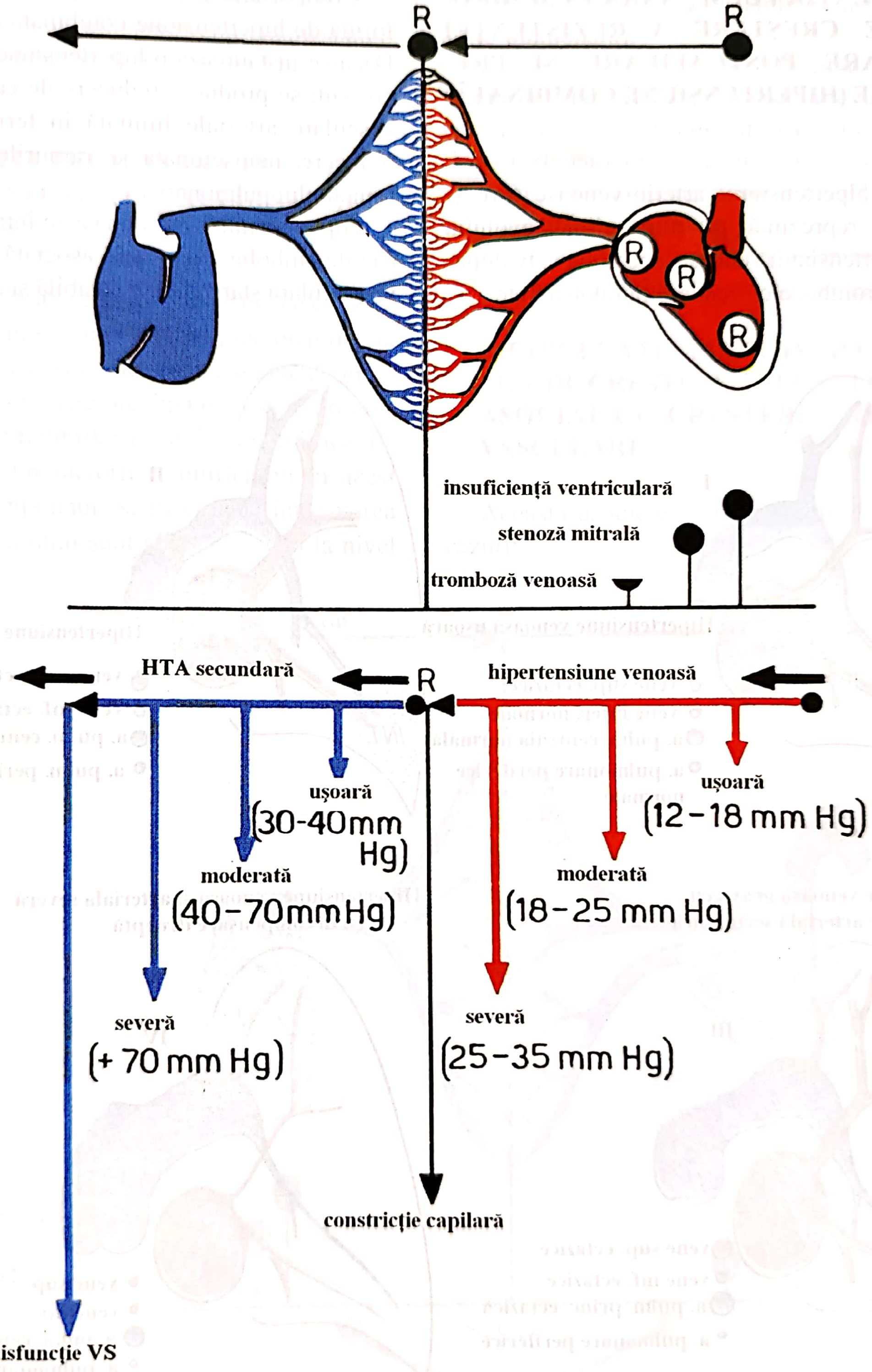
R
R
R
R
R
insuficiență ventriculară
stenoză mitrală
tromboză venoasă
HTA secundară
R
hipertensiune venoasă
ușoară
(30-40mm Hg)
moderată
(40-70mmHg)
severă
(+ 70 mm Hg)
ușoară
(12-18 mm Hg)
moderată
(18-25 mm Hg)
severă
(25-35 mm Hg)
constricție capilară
disfuncție VS

Fig. 55.5. Circulația pulmonară în sindromul de creștere a rezistenței postcapilare – în VS și AS – venele pulmonare (adaptat după E. Porta).

4. CIRCULAȚIA PULMONARĂ ÎN SINDROMUL DE CREȘTERE A REZISTENȚEI VASCULARE POSTCAPILARE ȘI PRECAPILARE (HIPERTENSIUNE COMBINATĂ) (Fig. 55.6)

Asocierea hipertensiunii arterio-venoase (pre și post-capilară) reprezintă pe plan clinic evoluția normală a hipertensiunii venoase, specifică valvulopatiilor mitrale, trombozelor venoase pulmonare etc.

Comportamentul circulației arteriale în această formă de hipertensiune combinată este unul normal. Dacă se instaurează o hipertensiune arterială de grad crescut, se produc o reducere de calibru a ramurilor vasculare arteriale limitată în teritoriul bazal și o reducere neînsemnată a ramurilor principale ale trunchiului pulmonar.

Hipertensiunea combinată se întâlnește frecvent în caz de embolie pulmonară asociată cu decompensare ventriculară stângă. Este posibilă și apariția sindromu-

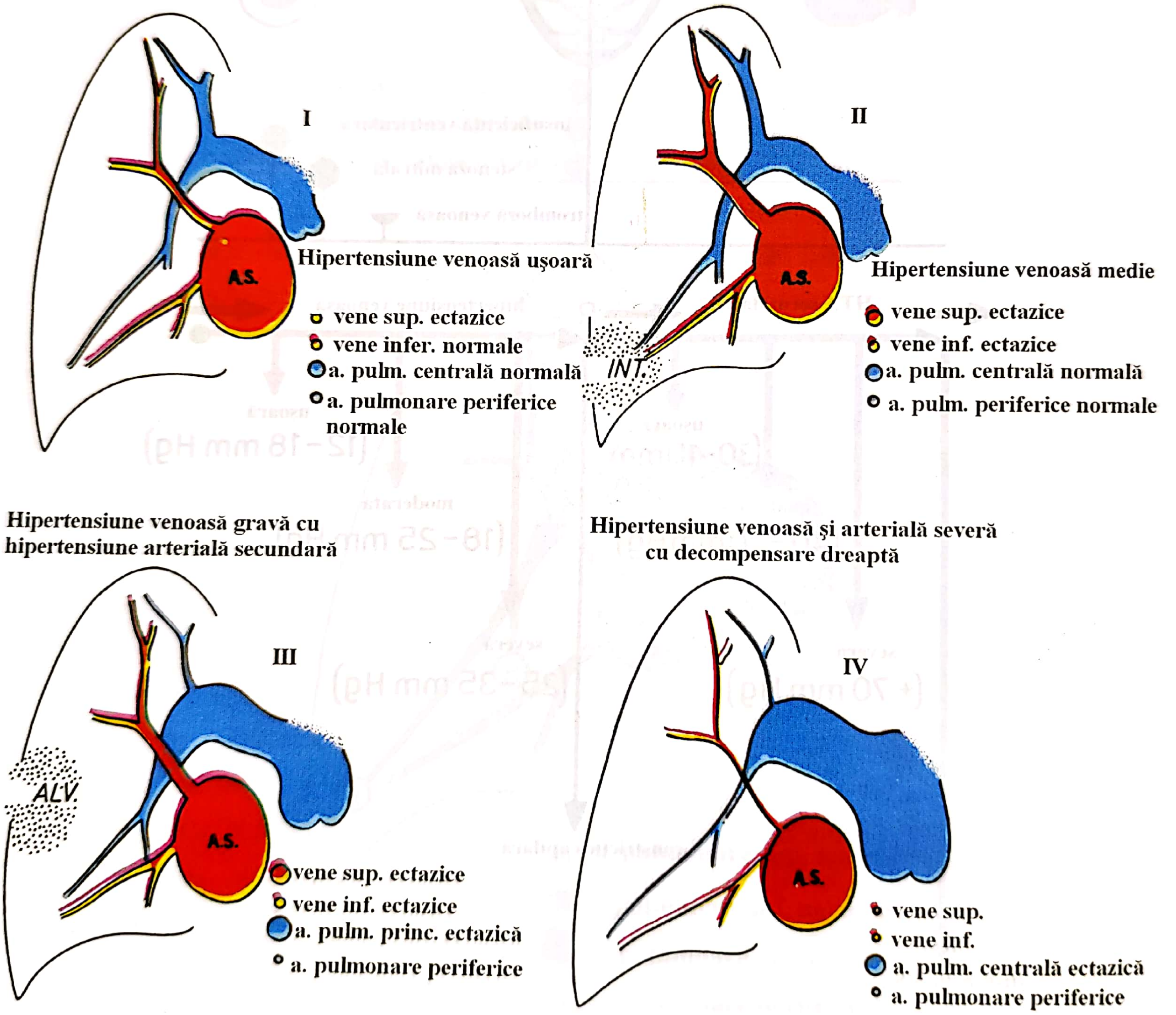
I
A.S.
Hipertensiune venoasă ușoară
vene sup. ectazice
vene infer. normale
a. pulm. centrală normală
a. pulmonare periferice normale
II
A.S.
INT.
Hipertensiune venoasă medie
vene sup. ectazice
vene inf. ectazice
a. pulm. centrală normală
a. pulm. periferice normale
Hipertensiune venoasă gravă cu hipertensiune arterială secundară
III
ALV.
A.S.
vene sup. ectazice
vene inf. ectazice
a. pulm. princ. ectazică
a. pulmonare periferice
Hipertensiune venoasă și arterială severă cu decompensare dreaptă
IV
A.S.
vene sup.
vene inf.
a. pulm. centrală ectazică
a. pulmonare periferice

Fig. 55.6. Circulația pulmonară în sindromul de creștere a rezistenței postcapilare (**I–II**), asociat cu sindromul de creștere a rezistenței precapilare (**III–IV**) (adaptat după E. Porta).

lui de cord pulmonar cronic (cu hipertensiune venoasă), ca o consecinţă a unei insuficienţe ventriculare stângi, iar fenomenele trombo-embolice rămân bine cunoscute.

5. CIRCULAŢIA PULMONARĂ ÎN SINDROMUL DE CREŞTERE A FLUXULUI SANGUIN (Fig. 55.7–55.9)

Toate condiţiile patologice care determină o creştere a fluxului sanguin în sistemul arterial pulmonar duc la alterarea tramei vasculare caracteristice şi bine definite.

Toate vasele pulmonare prezintă o creştere proporţională de calibru a ramurilor centrale şi periferice. Pe plan clinic, unul din factorii semnificativi în acest sindrom este prezenţa unui „scurt-circuit" între marea şi mica circulaţie, a unui şunt stânga-dreapta la nivel intracardiac (DSA, DSV) sau infrabazal (Botall, fistula aorto-pulmonară).

Entitatea şuntului şi a hiperfluxului pulmonar este condiţionată de gradientul presiunii existente în mica şi marea circulaţie. Ca modificări au loc:

- creşterea calibrului ramurilor vasculare superioare, medii sau inferioare la nivelul trunchiului şi ramurilor sale principale;
- dilatarea venelor pulmonare, în special în raport cu creşterea fluxului sanguin în teritoriul arterial.

6. CIRCULAŢIA PULMONARĂ ÎN SINDROMUL DE CREŞTERE A FLUXULUI SANGUIN, ASOCIAT CU CREŞTEREA REZISTENŢEI VASCULARE

Această asociere se poate realiza în următoarele cazuri:

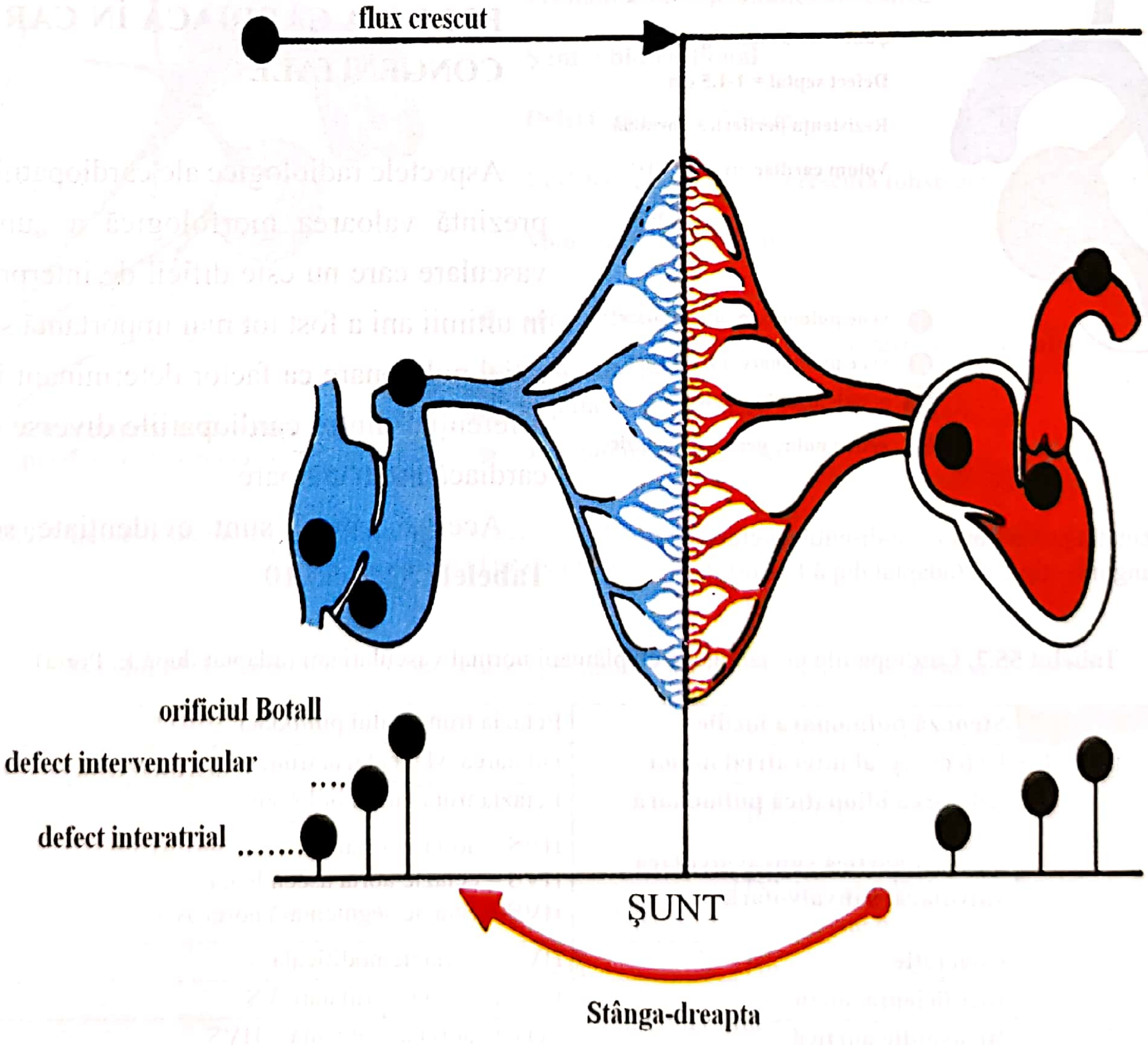

Fig. 55.7. Circulaţia pulmonară în sindromul de creştere a fluxului sanguin (adaptat după E. Porta).

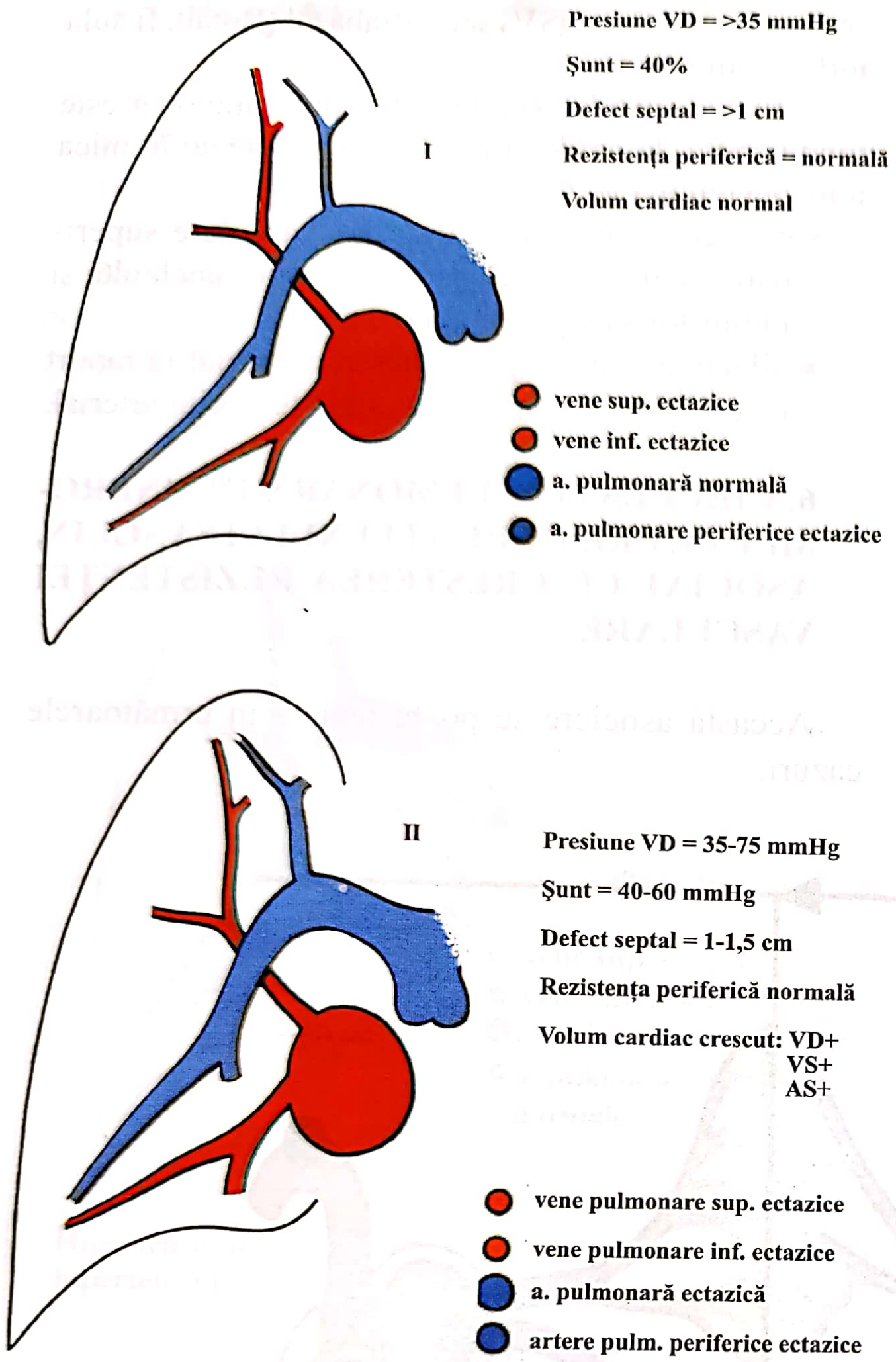
I
Presiune VD = >35 mmHg
Șunt = 40%
Defect septal = >1 cm
Rezistența periferică = normală
Volum cardiac normal
● vene sup. ectazice
● vene inf. ectazice
● a. pulmonară normală
● a. pulmonare periferice ectazice
II
Presiune VD = 35-75 mmHg
Șunt = 40-60 mmHg
Defect septal = 1-1,5 cm
Rezistența periferică normală
Volum cardiac crescut: VD+
VS+
AS+
● vene pulmonare sup. ectazice
● vene pulmonare inf. ectazice
● a. pulmonară ectazică
● artere pulm. periferice ectazice

Fig. 55.8. Circulația pulmonară în sindromul de creștere a fluxului sanguin – tip I–II (adaptat după E. Porta).

- șunt stânga-dreapta, cu creșterea rezistenței precapilare;
- șunt arterio-venos difuz secundar unei pneumopatii cronice (emfizem).

Prezența unui șunt cu gradient mare poate provoca obstrucția la nivelul arteriolelor pulmonare prin hiperplazie endotelială progresivă. Această creștere a rezistenței fluxului sanguin tinde să reducă gradientul șuntului și să crească proporțional tensiunea pulmonară.

Radiologic, se observă reducerea calibrului vaselor pulmonare, reducere care începe de la nivelul vaselor periferice, apoi se extinde treptat în sens retrograd la nivelul segmentelor și lobilor pulmonari.

7. CIRCULAȚIA PULMONARĂ ȘI MORFOLOGIA CARDIACĂ ÎN CARDIOPATIILE CONGENITALE

Aspectele radiologice ale cardiopatiilor congenitale prezintă valoarea morfologică a „umbrei” cardiovasculare care nu este dificil de interpretat, pentru că în ultimii ani a fost tot mai importantă studierea circulației pulmonare ca factor determinant în diagnosticul diferențial dintre cardiopatiile diverse cu morfologie cardiacă asemănătoare.

Aceste criterii sunt evidențiate schematizat în **Tabelele 52.2–55.10.**

Tabelul 55.2. Cardiopatiile necianogene cu plămâni normal vascularizați (adaptat după E. Porta)

Afectarea cordului drept	**Stenoză pulmonară medie**	Ectazia trunchiului pulmonar
	Defect septal interatrial minor	Dilatarea AD; ectazia trunchiului pulmonar
	Dilatarea idiopatică pulmonară	Ectazia trunchiului pulmonar
Afectarea cordului stâng	**Stenoză aortică supravalvulară, valvulară, subvalvulară**	HVS – aortă normală HVS – ectazie aortă ascendentă HVS – ectazie segmentară aortă ascendentă (pre și poststenotică)
	Coactație	HVS – aortă nemodificată
	Insuficiență aortică	Ectazie aortică – dilatare VS
	Bicuspidie aortică	Ectazie aortă ascendentă – HVS
	Anomalie de arc aortic	Arc aortic la dreapta

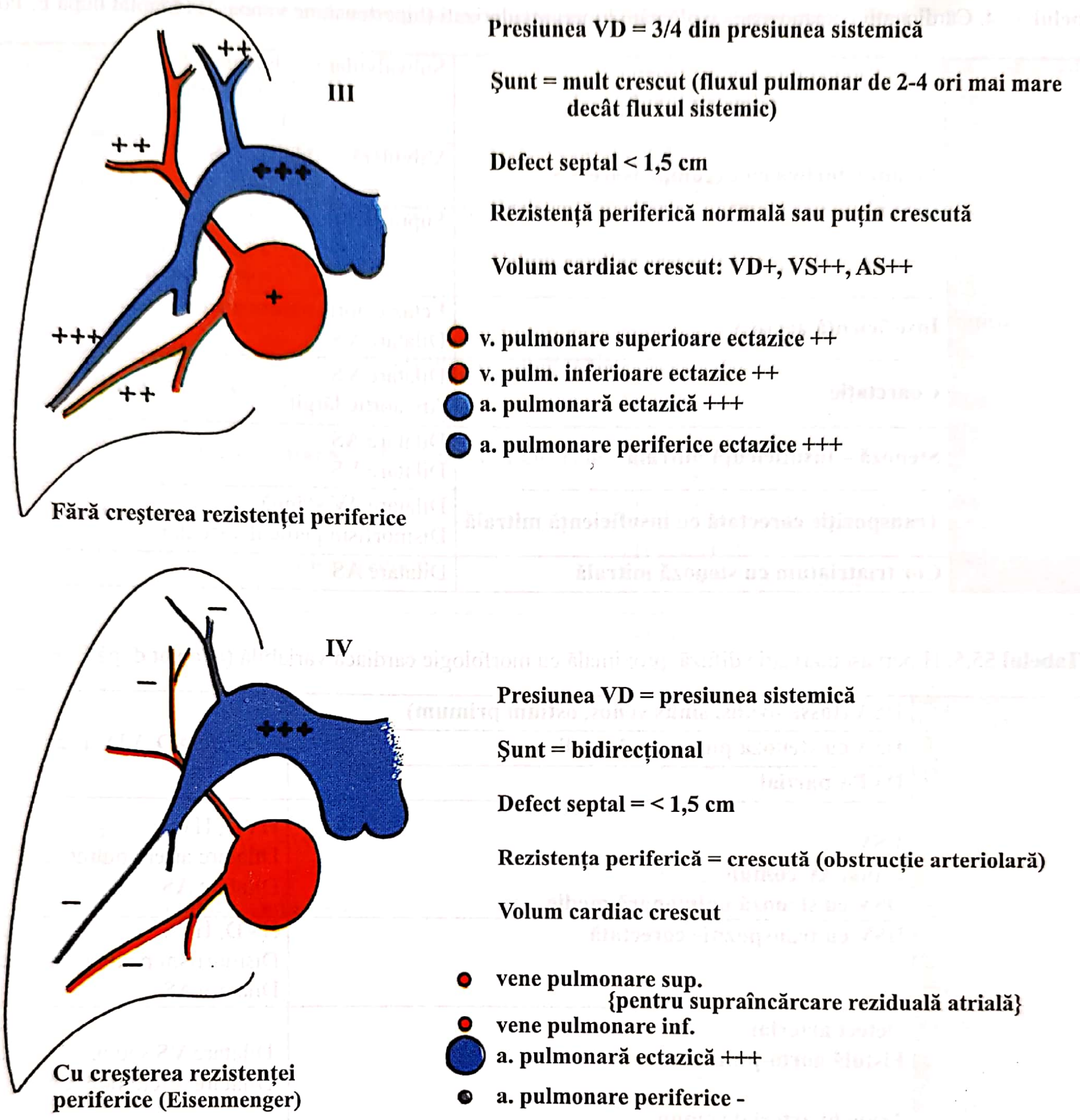

Presiunea VD = 3/4 din presiunea sistemică

Şunt = mult crescut (fluxul pulmonar de 2-4 ori mai mare decât fluxul sistemic)

Defect septal < 1,5 cm

Rezistenţă periferică normală sau puţin crescută

Volum cardiac crescut: VD+, VS++, AS++

- 🔴 **v. pulmonare superioare ectazice ++**
- 🔴 **v. pulm. inferioare ectazice ++**
- 🔵 **a. pulmonară ectazică +++**
- 🔵 **a. pulmonare periferice ectazice +++**

Fără creşterea rezistenţei periferice

Presiunea VD = presiunea sistemică

Şunt = bidirecţional

Defect septal = < 1,5 cm

Rezistenţa periferică = crescută (obstrucţie arteriolară)

Volum cardiac crescut

- 🔴 **vene pulmonare sup.**
  {pentru supraîncărcare reziduală atrială}
- 🔴 **vene pulmonare inf.**
- 🔵 **a. pulmonară ectazică +++**
- ● **a. pulmonare periferice -**

Cu creşterea rezistenţei periferice (Eisenmenger)

Fig. 55.9. Circulaţia pulmonară în sindromul de creştere a fluxului sanguin – cu hipertensiune pulmonară – tip I–II (adaptat după E. Porta)

Tabelul 55.3. Cardiopatii necianogene cu plămâni hipovascularizaţi (adaptat după E. Porta)

Afectarea cordului drept	Stenoză pulmonară severă	Valvulară – ectazie pulmonară – HVD
		Infundibulară – hipoplazie pulmonară – HVD
	Boala Ebstein cu sept interatrial integru	Dilatare atrială dreaptă Hipoplazie pulmonară
	Hipoplazie ventriculară dreaptă	Hipoplazie pulmonară
	VD cu cale dublă de ieşire	Hipoplazie pulmonară

Tabelul 55.4. Cardiopatii necianogene cu plămâni hipervascularizați (hipertensiune venoasă) (adaptat după E. Porta)

Afectarea cordului stâng	**Stenoză aortică cu decompensare VS**	Subvalvulară – dilatare VS – aortă normală – HVD
		Valvulară – dilatare VS – ectazie aortă ascendentă
		Supravalvulară – dilatare VS – ectazie segmentară de aortă ascendentă pre și poststenotică
	Insuficiență aortică	Ectazie aortă ascendentă Dilatare VS
	Coarctație	Dilatare VS Arc aortic lărgit
	Stenoză – insuficiență mitrală	Dilatare AS Dilatare VS
	Transpoziție corectată cu insuficiență mitrală	Dilatare AV stângă Dismorfism pedicul vascular
	Cor triatriatum cu stenoză mitrală	Dilatare AS

Tabelul 55.5. Hipervascularizație difuză, proximală cu morfologie cardiacă variabilă (adaptat după E. Porta)

Șunturi atriale	**DSA (fossa ovalis, sinus venos, ostium primum)**	Dilatare AD, VD, arteră pulm.
	DSA cu stenoză pulmonară medie	
	DVPA parțial	
Șunturi ventriculare	**DSV** **Canal AV comun** **DSV cu stenoză pulmonară medie**	HVD, HVS Dilatare arteră pulmonară Dilatare AS
	DSV cu transpoziție corectată	HVD, HVS Dismorfism pedicul vascular Dilatare AS
Șunturi aortice	**Defect arterial** **Fistulă aorto-pulmonară** **Trunchi arterial comun** **Fistulă sino-aortică** **Fistulă coronariană**	Dilatare VS sau biventriculară Dilatare arteră pulmonară

Tabelul 55.6. Cardiopatiile cianogene cu morfologie cardiacă variabilă (adaptat după E. Porta)

Hipervascularizaţie pulmonară difuză	**Transpoziţe completă**	Pedicul vascular dismorfic Cardiomegalie
	DVPA total în sinusul coronar	Pedicul vascular hipertrofic Volum cardiac uşor crescut (AV drept)
	Sindromul Taussig-Bing (origine monoventriculară a vaselor mari)	Dilatarea trunchiului pulmonar şi a ramurilor sale Hipertrofie şi dilatare VD
	Atriu comun	Dilatare AD şi VD
	Ventricul comun	Dilatare biventriculară şi pulmonară
	Atrezie pulmonară (cu circulaţie colaterală sistemică bogată)	Trunchi arterial mărit HVS Agenezie pulmonară
	Atrezie tricuspidiană cu DSV mare şi cu transpoziţie	Dilatare AD Dilatare AS şi VS Dismorfism al pediculului vascuar
	DSV cu transpoziţie corectată	HVD, HVS Dismorfism pedicul vascular
Hipervascularizaţie pulmonară proximală (HTA)	**Sindrom Eisenmenger**	DSV – dilatarea trunchiului pulmonar şi a ramurilor principale – hipertrofia AV dreaptă, HVS
		Duct arterial – dilatarea aortei ascendente şi arcului aortic – dilatare AV stângă şi dreaptă şi pulmonară
		DSA – dilatare arteră pulmonară şi a ramurilor sale – dilatare AD şi VD – aortă de calibru mic
		CAVC – cardiomegalie globală
		Trunchi arterial comun (psuedotrunchi) – dismorfism al pediculului vascular – dilatare AV dreaptă – dilatare AS
		Fistulă aorto-pulmonară – dilatare AV dreaptă – dilatarea arterei pulmonare

Tabelul 55.7. Cardiopatii cianogene cu hipovascularizaţie pulmonară difuză şi cu afectarea cordului drept (adaptat după E. Porta)

Tetralogia Fallot	– Creşterea volumului AD şi VD – Hipoplazia arterei pulmonare
Atrezia pulmonară	– Hipertrofie VD – Dilatare AD – Hipertrofie infundibulară
Stenoză arteră pulmonară cu DSA	– HVD – Dilatare AD – Dilatare arteră pulmonară
Stenoză pulmonară cu transpoziţie completă corectată	– HVD – Dilatare AD – Dismorfism pedicular
Stenoză pulmonară şi ventricul unic	– HVD – Dilatare AD – Dilatare poststenotică arteră pulmonară
VD dublu cameral şi DSV	– Hipoplazie pulmonară – Hipoplazie VD
Boala Ebstein cu DSA	– Dilatare AD şi AS – Hipoplazie pulmonară – HVS
Atrezie valvă tricuspidă	– Dilatare variabilă de AD – Hipoplazie pulmonară – HVS

Tabelul 55.8. Elemente semiologice diferite în circulaţia arterială/pulmonară în cele mai frecvente cardiopatii cu şunt stânga-dreapta şi cu hipertensiune pulmonară (adaptat după E. Porta)

Circulaţie pulmonară	**Comunicare interatrială**	**Comunicare interventriculară**	**Orificiul Botall**
Trunchi pulmonar	Bine dilatat	Moderat dilatat sau normal	Bine sau moderat dilatat
Arteră pulmonară proximală	Bine dilatată	Moderat dilatată sau normală	Moderat dilatată sau normală
Ramuri pulmonare distale	Calibru mic	Calibru mic	Calibru mic
Ramuri pulmonare intermediare	Calibru redus brusc	Calibru uniform redus	Calibru uniform redus

Tabelul 55.9. Morfologia cardiacă în cardiopatiile cianogene cu hipervascularizație pulmonară (adaptat după E. Porta)

Transpoziție completă	Inimă în formă de „ou”
DVPA total: **- în vena nenumită stângă** **- în sinusul coronar** **- sub diafragm**	Cordul în „focaccia” Necaracteristic Hipertensiune venoasă
Origine monoventriculară dreaptă a vaselor mari **Ventricul unic**	Comunicare interventriculară
Atriu comun	Comunicare interatrială Cord global mărit
Atrezie pulmonară	Cord tip Fallot
Atrezie de tricuspidă fără transpoziție	Comunicare interventriculară Margine dreaptă rectilinie
Atrezie de tricuspidă cu transpoziție	Transpoziție completă sau corectată a vaselor mari Margine dreaptă rectilinie

Tabelul 55.10. Morfologia cardiacă în cardiopatiile cianogene cu hipovascularizație pulmonară (adaptat după E. Porta)

Boala Fallot	Aorta ectazică Arc aortic la dreapta (25%) Vasele pulmonare la stânga mai mult decât în dreapta
Atrezie pulmonară	Tip Fallot Vase pulmonare neregulate Vase pulmonare la dreapta
Stenoză pulmonară cu comunicare inter-atrială	Cord marit global Aortă normală Dilatarea trunchiului şi a ramurilor stângi pulmonare
Stenoză pulmonară cu transpoziție corectată	Tip Fallot, dar cu aorta ascendentă la stânga Rotație la stânga a arcului aortic
Stenoză pulmonară cu origine monoventriculară dreaptă a vaselor mari, ventricul unic, transpoziție completă	Tip Fallot
Boala Ebstein cu comunicare interatrială	Cordul drept mărit Rotație la stânga a arcului aortic
Atrezia de tricuspidă fără transpoziție	Rotație la stânga a arcului aortic Margine dreaptă rectilinie
Atrezia de tricuspidă cu transpoziție	Tip transpoziție (completă sau corectată) a vaselor mari Margine dreaptă rectilinie

BIBLIOGRAFIE

Porta E., *Radiodiagnostica angiocardiografica anatomo – funzionale delle cardiopatie congenite i relazione*, Montecatini, 1972.

BOALA VASCULARĂ PULMONARĂ

SECȚIUNEA III **CAPITOLUL 56**

ANDREI IOSIFESCU

INTRODUCERE
DEFINIȚIE
CLASIFICĂRI
FORME PARTICULARE DE HTP
1. HIPERTENSIUNEA PULMONARĂ ARTERIALĂ
  1.1. HTP idiopatică (HTPI)
    1.1.1. Tablou clinic
    1.1.2. Explorări paraclinice
    1.1.3. Principii de tratament medical
    1.1.4. Posibilități chirurgicale de tratament în HTPI
  1.2. HTP familială (HTPF)
  1.3. HTP asociată cu boli de țesut conjunctiv
  1.4. HTP asociată cu tulburări venoase sau capilare
    1.4.1. Boala pulmonară veno-ocluzivă
    1.4.2. Hemangiomatoza capilară pulmonară (HCP)
  1.5. Sindromul persistenței hipertensiunii pulmonare a noului născut (PHTPN)
2. HTP ASOCIATĂ BOLILOR CORDULUI STÂNG
  2.1. HTP din valvulopatiile cordului stâng
    2.1.1. HTP din valvulopatiile mitrale
    2.1.2. HTP din valvulopatiile aortice
  2.2. HTP din bolile AS sau VS
    2.2.1. HTP prin staza venoasă pulmonară datorată obstrucției veno-atriale
    2.2.2. HTP din cardiomiopatiile ventriculului stâng
3. HTP ASOCIATĂ BOLILOR PULMONARE RESPIRATORII SAU/ȘI HIPOXIEI
4. HTP DE TIP TROMBOTIC SAU/ȘI EMBOLIC

BIBLIOGRAFIE

Redactare medicală: Ion Socoteanu, Iulia Cristina Frînculescu, Marius Frînculescu

INTRODUCERE

Scopul acestui capitol este să treacă în revistă principalele boli vasculare pulmonare cauzatoare de hipertensiune pulmonară, aparte de hipertensiunea pulmonară secundară șunturilor stânga-dreapta.

DEFINIȚIE

Hipertensiunea pulmonară (HTP) este un sindrom caracterizat prin creșterea presiunii în circulația pulmonară; ea este definită printr-o presiune medie în artera pulmonară (PAPm) > 25 mm Hg, în condiții de repaus, sau prin PAPm de efort > 30 mm Hg.

CLASIFICĂRI

Clasificarea HTP se poate face după criterii etiologice, clinice, funcționale, hemodinamice și histopatologice.

Clasificarea clasică a OMS, elaborată la Geneva în 1973, recunoștea în cadrul sindromului HTP primară (fără etiologie identificabilă), și HTP secundară (cu etiologie cunoscută).

Ulterior, Simpozionul Intenațional privind HTP de la Evian (1998) a propus, pornind de la existența unor similitudini histopatologice între unele forme de HTP secundară și HTP primară, o nouă clasificare. Se identifică în cadrul HTP 5 clase cu trăsături histopatologice, patogenice şi clinice asemănătoare (Ginghină, 2006):

- HTP arterială;
- HTP venoasă;
- HTP asociată cu tulburări respiratorii/hipoxie;
- HTP prin mecanism trombotic/embolic;
- HTP prin modificări care afectează direct vascularizaţia pulmonară.

A III-a Conferinţa Internaţională privind HTP, ţinută la Veneţia în 2003, a propus o nouă clasificare clinică (în fapt, etiologică), care revizuieşte parţial clasificarea de la Evian; această ultimă clasificare, recomandată şi de Ghidul Societăţii Europene de Cardiologie cu privire la HTP (Galié, 2004), este înfăţişată în **Tabelul 56.1**.

Tabelul 56.1. Clasificarea clinică a hipertensiunii pulmonare – Veneţia 2003

1. Hipertensiunea pulmonară arterială(HTP)
- 1.1. Idiopatică (HTPI)
- 1.2. Familială (HTPF)
- 1.3. Asociată cu (HTPA)
  - 1.3.1. Boli de ţesut conjunctiv
  - 1.3.2. Şunturi sistemico-pulmonare congenitale
  - 1.3.3. Hipertensiune portală
  - 1.3.4. Infecţia cu HIV
  - 1.3.5. Medicamente şi toxine
  - 1.3.6. Alte boli (boli tiroidiene, boli cu depozitare de glicogen, boala Gaucher, telangiectazia hemoragică ereditară, hemoglobinopatii, boli mielo-proliferative, splenectomie)
- 1.4. Asociată cu tulburări venoase sau capilare
  - 1.4.1. Boala pulmonară veno-ocluzivă
  - 1.4.2. Hemangiomatoza capilară pulmonară
- 1.5. Persistenţa hipertensiunii pulmonare a nouluinăscut (PHTPN)

2. HTP asociată bolilor cordului stâng
- 2.1. Boli ale AS sau VS
- 2.2. Valvulopatii ale cordului stâng

3. HTP asociată bolilor pulmonare respiratorii sau/şi hipoxiei
- 3.1. Bronhopneumopatia obstructivă cronică
- 3.2. Boala interstiţială pulmonară
- 3.3. Tulburări respiratorii de somn
- 3.4. Afecţiuni cu hipoventilaţie alveolară
- 3.5. Expunere cronică la altitudini ridicate
- 3.6. Anomalii de dezvoltare

4. HTP de tip trombotic sau/şi embolic
- 4.1. Obstrucţie tromboembolică a arterelor pulmonare proximale

Tabelul 56.1. *(continuare)*

- 4.2. Obstrucţie tromboembolică a arterelor pulmonare distale
- 4.3. Embolism pulmonar non-tromboembolic (tumoral, paraziţi, corp străin)

5. Diverse
- 5.1. Sarcoidoză, histioctoză X, limfangiomatoză, compresia vaselor pulmonare (adenopatii, tumori, mediastinită fibrozantă)

(Galié, 2004)

Clasificarea funcţională a HTP adoptată de OMS la Evian este o adaptare a sistemului NYHA de clasificare a insuficienţei cardiace (Ginghină, 2006):

- **Clasa I:** fără limitare a capacităţii de efort;
- **Clasa II:** limitare uşoară a capacităţii de efort; activitatea fizică obişnuită determină simptome (dispnee, fatigabilitate, durere toracică, presincopă);

Caseta 56.1

Clasificare diagnostică a hipertesiunii pulmonare primitive

1. Hipertensiune arterială pulmonară
- 1.1. Hipertensiune pulmonară primară
  - a) sporadică
  - b) familială
- 1.2. Legat de:
  - a) boală vasculară de colagen
  - b) şunt congenital sistemico-pulmonar
  - c) hipertensiune portală
  - d) infecţie HIV
  - e) medicamente/toxine:
    - anorexigene
    - alte
  - f) hipertensiune pulmonară persistentă a nou-născutului
  - g) altele

2. Hipertensiune venoasă pulmonară
- 2.1. Boală ventriculară sau atrială de cord stâng
- 2.2. Boală valvulară de cord stâng
- 2.3. Compresiune extrinsecă a venelor pulmonare centrale
  - a) mediastinită fibrozantă
  - b) adenopatie/tumori
- 2.4. Boală pulmonară veno-ocluzivă
- 2.5. Alte

3. Hipertensiune pulmonară asociată cu tulburări respiratorii şi/sau hipoxie
- 3.1. Boală pulmonară obstructivă cronică
- 3.2. Boală pulmonară interstiţială
- 3.3. Tulburări de respiraţie în somn
- 3.4. Tulburări de hipoventilaţie alveolară

Caseta 56.1. *(continuare)*

Clasificare diagnostică a hipertesiunii pulmonare primitive

3.5. Expunere cronică la mare altitudine
3.6. Boală pulmonară neo-natală
3.7. Displazie alveolo-capilară
3.8. Alte

4. Hipertensiune pulmonară determinată de boala trombotică cronică şi/sau embolie

4.1. Obstrucţie tromboembolică a arterelor pulmonare proximale
4.2. Obstrucţia arterelor pulmonare distale
   a) embolie pulmonară (trombi, tumori, paraziţi, material străin)
   b) tromboză *in situ*
   c) boala celulelor în seceră

5. Hipertensiune pulmonară determinată de tulburări care afectează direct vascularizaţia pulmonară

5.1. Inflamatorii
   a) schistosomiază
   b) sarcoidoză
   c) alte
5.2. Hemangiomatoza capilarelor pulmonare

Caseta 56.2

Evaluarea funcţională a pacienţilor cu hipertensiune pulmonară primitivă

Clasa NYHA	*Semne clinice*
I	• pacienţi cu hipertensiune pulmonară, dar fără limitarea activităţii fizice; activitatea fizică curentă nu determină dispnee, fatigabilitate, durere toracică sau sincopă
II	• pacienţi cu hipertensiune pulmonară, cu limitare moderată a activităţii fizice; pacienţii se simt confortabil în repaus; activitatea fizică curentă determină dispnee, fatigabilitate, durere toracică sau sincopă
III	• pacienţi cu hipertensiune pulmonară, cu limitare marcată a activităţii fizice; pacienţii se simt confortabil în repaus; activităţi mai uşoare decât cele curente determină dispnee, fatigabilitate, durere toracică sau sincopă
IV	• pacienţi cu hipertensiune pulmonară care nu pot realiza nicio activitate fizică fără simptomatologie; prezintă semne de insuficienţă cardiacă dreaptă; dispneea şi/sau fatigabilitatea sunt prezente şi în repaus; disconfortul este accentuat de orice activitate fizică

Caseta 56.3

Tratamentul pacienţilor cu hipertensiune pulmonară primitivă

- Toţi pacienţii trebuie să aibă efectuat cateterismul cardiac cu test acut vasodilatator (oxid nitric, adenozină sau prostaciclină).
- Un răspuns pozitiv este definit ca o reducere cu > 20% a presiunii pulmonare medii sau a rezistenţei vasculare pulmonare, fără o scădere a debitului cardiac.
- Un răspuns pozitiv cu un index cardiac > 2,1 L/min/m^3 şi/sau o saturaţie în oxigen a sângelui venos mixt > 63% şi/sau o presiune atrială dreaptă < 10 mm Hg sunt factori care indică iniţiera tratamentului cu blocanţi de canale de calciu.
- Pacienţii care nu răspund la terapia medicală sau care prezintă o deteriorare a stării generale sub această terapie vor beneficia de terapie intravenoasă; în acest stadiu, trebuie considerat transplantul pulmonar.
- Tratamentul oral cu bosentan trebuie considerat la pacienţii cu hipertensiune pulmonară primitivă aflaţi în clasa NYHA II–III.
- Tratamentul chirurgical valabil include trombendarterectomie, septostomie atrială şi transplant pulmonar.

– **Clasa III:** limitare marcată a capacităţii de efort; există simptome la activităţi fizice uşoare, dar nu şi în repaus;

– **Clasa IV:** semne de insuficienţă cardiacă dreaptă în repaus; dispnee, fatigabilitate în repaus, simptomele cresc la efort minim.

FORME PARTICULARE DE HTP

Vom prezenta schematic principalele caracteristici ale diverselor forme de HTP (cu excepţia celei secundare cardiopatiilor congenitale cu şunt sistemico-pulmonar care au fost prezentate pe larg în capitolul „Aspecte generale şunt stânga-dreapta. Consecinţe funcţionale: Insuficienţa cardiacă şi hipertensiunea pulmonară.)

1. HIPERTENSIUNEA PULMONARĂ ARTERIALĂ (HTP)

1.1. HTP idiopatică (HTPI)

– **Incidenţă:** rară la copil;

– **Histologie:** se constată o preponderenţă a hipertrofiei mediei, cu mai puţină fibroză intimală şi mai rare leziuni plexiforme decât la adult (Adatia, 1).

1.1.1. Tablou clinic:

- **Debut:** de regulă, în primii 7 ani de viață, cu apariția semnelor de decompensare dreaptă după vârsta de 10 ani;
- **Simptome:** intoleranță la efort (dispnee, sincope, convulsii generalizate), deficit de curbă ponderală, posibil cianoză (dacă coexisă un foramen ovale patent);
- **Semne:** Harzer pozitiv, ↑ componenta pulmonară a zgomotului 2, click de ejecție pulmonar, suflu de insuficiență tricuspidiană; tardiv, pot fi constatate semnele decompensării cordului drept (hepato-megalie, jugulare turgescente, edeme, ascită).

1.1.2. Explorări paraclinice:

– **ECG:** semne HVD și deviație axială dreaptă, P pulmonar, semne de sforțare dreaptă;

– **Examenul radiologic:** dilatare cord drept și artere pulmonare proximale, hipertransparență periferică;

– **Ecocardiografia:** evidențiază creșterea de presiune în VD și exclude alte entități responsabile pentru aceasta (stenoză pulmonară, șunturi, cord triatriat, leziuni mitrale etc.);

– **Tomografia computerizată** constată, pe lângă modificările caracteristice de tip dilatativ ale arterelor pulmonare mari, un aspect caracteristic, „de sticlă mată", al parenchimului pulmonar (Inoue, 2006);

– **Cateterismul cardiac** Bush (2002) identifică trei rațiuni pentru indicarea explorării invazive la copiii cu HTP: certificarea prezenței HTP, excluderea unei cardiopatii congenitale cauzatoare de HTP, evaluarea reactivității patului vascular pulmonar la acțiunea vasodilatatoarelor pulmonare; în plus, cuantificarea tuturor parametrilor hemodinamici (presiuni și rezistențe pulmonare, index cardiac etc.) are valoare atât în stabilirea prognosticului, cât și, efectuată repetat, în urmărirea eficienței terapeutice;

– **Biopsia pulmonară.** *Ghidul european pentru diagnosticul și tratamentul HTP* (Galie, 2004) recomandă abstinență în folosirea sistematică a acestei metode diagnostice, ținând cont de riscurile pe care ea le antrenează, la acest tip de pacienți.

1.1.3. Principii de tratament medical. Vom trece în revistă schematic, în conformitate cu *Ghidul european pentru diagnosticul și tratamentul HTP* (Galie, 2004), principalele posibilități terapeutice în HTPI; pentru parte din aceste posibilități terapeutice, eficiența a fost probată și prin studii pe populația pediatrică, pentru altele însă, utilitatea a fost deocamdată dovedită doar la adulți.

Tabelul 56.2. Eșalonarea obiectivelor și a metodelor diagnostice (după *Ghidul european pentru diagnosticul și tratamentul HTP* – Galie, 2004)

Suspiciune de HTP	←	Simptome și semne
Detectare HTP	←	ECG Radiografie cord-pulmon Ecografie transtoracică
Identificarea clasei HTP	←	Teste funcționale respiratorii Scan ventilație/perfuzie CT de înaltă rezoluție CT spiral Angiografia pulmonară
Evaluarea HTP		
– TIP	←	Teste sanguine și imunologice Test HIV Ecografie abdominală
– Capacitate efort	←	Testul de mers 6 minute (6MWT) VO$_2$ maximum
– Hemodinamică	←	Cateterism cord drept Vasoreactivitate

– **Măsuri generale:**

- limitarea efortului fizic intens (fără descurajarea activității fizice bine tolerate);
- regim alimentar hiposodat (în cazul apariției semnelor de decompensare dreaptă);
- profilaxia infecțiilor respiratorii;
- evitarea expunerii la altitudini ridicate (> 1 500 m); suplimentarea aportului de O_2, în cazul zborului cu avionul;
- controlul nivelului hemoglobinei: tratamentul unei eventuale anemii, combaterea poliglobuliei (se indică flebotomia la hematocrit > 65%);
- asistență psihologică pentru pacient și familie, pentru înțelegerea caracterelor afecțiunii și obținerea unei bune complianțe terapeutice.

– **Tratamentul convențional:**

- **Digitala** este indicată îndeosebi pacienților cu semne de insuficiență cardiacă; ea crește debitul cardiac, fără să modifice rezistențele vasculare pulmonare.

- **Alte inotrop pozitive,** de administrare intravenoasă, pot fi utile în tratamentul intensiv de scurtă durată al decompensărilor cardiace; sunt de preferat cele fără acțiune vasoconstrictoare (Dobutamina) sau cele cu acțiune vasodilatatoare intrinsecă (inhibitorii fosfodiesterazei 3: amrinona, milrinona, enoximona).
- **Diureticele** sunt indicate în tratamentul formelor cu insuficiență cardiacă dreaptă manifestă; se impune prudență în administrare, pentru evitarea hipotensiunii arteriale sau a hipopotasemiei (cu potențial aritmogen).
- **Oxigenoterapia** este în mod logic benefică, ținând cont de potențialul vasodilatator al O_2 asupra arteriolelor pulmonare; în *Ghidul european al HTP* se consideră importantă menținerea $O_2a > 90\%$.
- **Tratamentul anticoagulant** cu antivitamine K pare justificat nu numai în formele de HTP asociate unor fenomene tromboembolice, ci și în HTPI, ținând cont de faptul că tromboze intravasculare microscopice sunt descoperite frecvent la biopsiile pulmonare efectuate în HTPI. Se urmărește atingerea unui INR > 2.

– **Tratamentul cu vasodilatatoare pulmonare**

„Responderi” și „non-responderi”. Testele de vasoreactivitate pulmonară sunt esențiale pentru identificarea pacienților care pot beneficia de pe urma tratamentului cu medicamente blocante ale canalelor de calciu. Testarea se recomandă a fi efectuată, la momentul cateterismului cardiac, cu vasodilatatoare pulmonare de scurtă durată; recomandările actuale prevăd folosirea în acest scop a prostaciclinei, a adenozinei (administrate i.v.) sau a oxidului nitric inhalat (NOi). În ultimii ani, s-a introdus și testarea cu Iloprost (Ilomedin®). Dacă, în cursul administrării vasodilatatorului, presiunea arterială pulmonară medie (PAPm) scade cu > 10 mm Hg, iar, ca valoare absolută, ea coboară < 40 mm Hg, fără o scădere a debitului cardiac, testul este socotit pozitiv, ceea ce definește calitatea de „responder”; acești pacienți au, în genere, un răspuns mai bun la tratamentul cu blocante ale canalelor de calciu și un prognostic mai puțin sever (Galie, 2004). Proporția „responderilor” este mai mare la copiii cu HTPI (~ 40%) decât la adulți (~ 20%) (Rosenzweig, 2004). Calitatea de „responder” se poate pierde în timp, ceea ce pledează pentru repetarea periodică a testelor de vasodilatație (Ford, 2005).

- **Blocantele canalelor de calciu (BCC).** Folosirea de lungă durată a BCC este recomandată la pacienții „responderi” la testele de vasodilatație pulmonară; se preferă BCC dihidropiridinice (Nifedipin, Amlodipin) care au acțiune predominantă asupra fibrelor musculare netede și nu au efect inotrop negativ; folsirea diltiazemului este acceptată, dar Verapamilul trebuie evitat, datorită capacității sale inotrop negative (Ford, 2005). Dozele optime nu sunt clar stabilite – în practică, se crește treptat doza, urmărindu-se simultan apariția beneficiilor terapeutice, dar și eventualele efecte nedorite (hipotensiunea sistemică, tahicardia). Dozele eficiente și tolerate, la care se poate ajunge astfel, sunt foarte mari (raportate la kg greutate corporală, mai mari la copil decât la adult): nifedipin 120–240 mg/zi, amlodipin 20–40 mg/zi (Widlitz, 2003).
- **Prostaciclina (PGI2)** și analogii săi sintetici (epoprostenol, iloprost, beraprost, treprostinil) s-au dovedit eficienți în tratamentul HTP. PGI2 acționează, în principal, asupra receptorilor prostaglandinici IP de la nivelul fibrelor musculare netede, determinând vasodilatație mediată de activarea adenilciclazei; în plus, are efecte antiproliferative, antiagregante și antiinflamatorii, care au consecințe benefice în tratamentul HTP. Stabilitatea chimică mică, timpul de înjumătățire redus, costurile ridicate fac încă dificilă folosirea largă a acestei clase de medicamente, în pofida utilității lor. Sintetizăm, în tabelul de mai jos, după Ford (2005),

Tabelul 56.3. Vasodilatatoare folosite pentru testarea vasoreactivității pulmonare (după Galie, 2004; Widlitz, 2003)

Substanță vasodilatatoare	Cale administrare	T1/2	Doze minimă-maximă	Pas de creștere a dozei	Durata pasului de administrare
Epoprostenol	i.v.	3 min	2–12 ng/kg/min	2 ng/kg/min	10 min
Adenozină	i.v.	5–10 sec	50–350 ng/kg/min	50 ng/kg/min	2 min
Oxid nitric	inhalat	15–30 sec	10–20 ppm	Fără creșterea dozei	5 min
Iloprost	inhalat	30 min	14–17 µg	Fără creșterea dozei	10 min

caracterele şi dozele orientative (folosite în diverse studii) pentru administrarea la copil.

• **Antagoniştii receptorilor Endotelinei-1.** Endotelina-1, produsă de celulele endoteliale, acţionează asupra receptorilor ET_A (situaţi pe fibrele musculare netede vasculare) şi ET_B (situaţi atât pe fibrele musculare netede vasculare, cât şi pe celulele endoteliale). Stimularea receptorilor ET_A are efecte vasoconstrictoare, în timp ce stimularea receptorilor ET_B are efecte vasodilatatoare, mediate de creşterea eliberării de PGI2 şi NO (Dupois, 2001). Folosirea lor este încă în curs de investigare, la copil.

• **Oxidul nitric (NO) şi inhibitorii fosfodiesterazei.** Oxidul nitric este produs la nivelul celulelor endoteliale, prin acţiunea NO-sintetazei asupra L-Argininei; ajuns la nivelul fibrelor musculare netede, el acţionează asupra guanilciclazei, determinând creşterea producţiei de GMP_c, ceea ce conduce la vasodilataţie. Pe de altă parte, GMP_c este inactivat de fosfodiesteraza 5, iar inhibitorii acestei enzime au un efect vaso-dilatator, analog celui al NO, prin creşterea cantităţii de GMP_c de la nivelul celulelor musculare netede.

De la demonstrarea capacităţii vasodilatatoare a oxidului nitric inhalat (NOi), s-au efectuat multe studii asupra efectului său în administrare de scurtă durată (în persistenţa HTP a noului născut, în crizele perioperatorii de HTP, asociate curei chirurgicale a cardiopatiilor congenitale cu şunt stânga-dreapta); există însă şi studii referitoare la folosirea sa în tratamentul de durată al HTPI (Channick, 1996). Este posibil ca inhalările repetate de NOi, în administrare cronică, să fie utile nu numai prin efectul strict vasodilatator, ci şi prin promovarea unei remodelări vasculare la nivel pulmonar; acest efect, care ar putea fi mai exprimat la copii (datorită capacităţii lor mai mari de remodelare vasculară), este încă în studiu (Widlitz, 2003). Administrarea cronică de NOi este totuşi puţin folosită, datorită dificultăţilor şi riscurilor de administrare, în condiţii extraspitaliceşti.

Inhibitorii fosfodiesterazei 5 acţionează tot prin creşterea NO la nivelul fibrelor musculare netede vasculare; dată fiind facilitatea administrării lor (p.o.), ele prezintă un mare avantaj practic. Este şi motivul pentru care, începând cu raportul lui Adams (2000), se comunică, în ultimii ani, mai multe serii mici, care constată rolul benefic al inhibitorilor fosfodiesterazei 5 în tratamentul HTPI la copil; lipsa unor serii mari cu administrare prospectivă, în sistem dublu-orb, face ca folosirea acestor medicamente să fie încă în etapa investigaţională. Sildenafilul (Viagra®) a fost utilizat, la copii, în doze administrate la 6 h, crescute treptat de la 0,5 mg/kg la 2 mg/kg (Caroll, 2003); alţii folosesc 2 mg/kg/zi, divizat în 4 doze (Raposo-Sonnenfeld, 2007; Humpl, 2005). În 2005, s-a aprobat de către FDA folosirea, în SUA, a sildenafilului ca tratament al HTP la adult (în doze de 3 × 20 mg/zi).

Despre folosirea în tratamentul HTPI a celorlalţi inhibitori de PDE 5, tadalafilul (Cialis®) şi vardenafilul (Levitra®), există mult mai puţine date, deşi teoretic ele ar trebui să aibă efecte benefice.

Tabelul 56.4.

	Timp 1/2	Administrare	Doze
Epoprostenol	2–3 min	i.v. continuă	2 → 80 ng/kg/min (↑ treptată)
Iloprost	15–30 min	inhalare, i.v. continuă	6-9 × 2,5–5 µg 1 → 2,5 ng/kg/min
Beraprost	60 min	p.o.	? (adult: 4 × 20 µg/zi)
Treprostinil	3–4 h	s.c. continuu p.o.	1,25 ng/kg/min → Max. tolerat (↑ treptată) ? (în studiu)

Tabelul 56.5.

	Receptori antagonizaţi	Cale de administrare	Doze pediatrice
Bosentan	ET_A şi ET_B	p.o.	? 1 → 2 mg/kg × 2/zi
Sitaxsentan	ET_A	p.o.	? (adult: 50–300 mg/zi
Ambrisentan	ET_A	p.o.	? (adult: 2,5–5 mg/zi)

1.1.4. Posibilităţi chirurgicale de tratament în HTPI

Tratamentul chirurgical îşi are locul său în unele cazuri de HTPI rebele la tratament medicamentos. Se pot lua în calcul fie paliaţia bolii, printr-o septostomie atrială, fie transplantul pulmonar sau cardio-pulmonar.

– **Septostomia atrială** este o metodă paliativă de tratament a HTP, care constă în realizarea unei comunicări interatriale prin tehnici de cateterism intervenţional. Principiul ei porneşte de la constatarea că între pacienţii cu HTPI, purtătorii de foramen ovale patent au o supravieţuire mai îndelungată (Rozkovec, 1986). În consecinţă, realizarea unei comunicări interatriale (septostomia) permite apariţia unui şunt dreapta-stânga interatrial, ceea ce duce la creşterea debitului sistemic (cu preţul desaturării arteriale) şi determină scăderea presarcinii VD şi reducerea stazei sistemice; implicit, duce la o ameliorare clinică.

Istoric. Prima septostomie atrială cu balon efectuată în HTP a fost comunicată de Rich şi Lam în 1983 (Nihill, 1991).

Indicaţiile septostomiei atriale sunt, conform documentelor Simpozionului de la Evian (1998):

- insuficienţă cardiacă dreaptă, rebelă la tratament medical maximal;
- sincope repetitive;
- punte către transplant în condiţiile deteriorării sub tratament medical;
- lipsa altor opţiuni medicale.

Pentru minilizarea riscului septostomiei atriale, se recomandă (Rich,1998; Sandoval, 2001):

- efectuarea interventiei într-un centru cu experienţă în tratamentul HTP;
- sedare apropriată, suplimentare aport O_2 şi monitorizare hemodinamică atentă, în cursul intervenţiei.

Contraindicaţiile septostomiei atriale:

– *$SO_2a < 90\%$ la ventilaţie spontană în aer* (pentru că scăderea ulterioară a SO_2a ar fi prost tolerată);

– *starea preterminală, cu IVD severă şi suport cardio-respirator maximal* (> 20 mm Hg, $Rp > 55$ u·m^2, speranţa de viaţa la 1 an $< 40\%$ sunt predictori ai eşecului intervenţiei şi ai decesului);

– *FEVS $< 55\%$* – efectul supraîncărcării de volum a VS, ca urmare a şuntului DS, ar putea fi greu suportat de aceşti pacienţi (Kerstein, 1995).

Tehnică. Teoretic, septostomia s-ar putea efectua chirurgical sau percutan (prin tehnici de cateterism intervenţional); practic, dată fiind starea clinică precară a pacienţilor cu HTP, se foloseşte doar septostomia percutană (singura indicaţie eventuală a septostomiei chirurgicale este una de *life-saving*: o HTP rebelă la tratament, la finele unei operaţii cardiace).

Monitorizarea continuă, intra- şi postprocedurală, a presiunii arteriale sistemice şi a presiunii arteriale pulmonare este utilă. Pacientul necesită ulterior procedurii supraveghere în terapia intensivă, suport hemodinamic şi oxigenoterapie. Hematocritul va fi menţinut $> 40\%$. Ulterior, se administrează anticoagulante orale (pentru un INR de 2,5–3).

Există mai multe variante tehnice:

– **Septostomia prin dilatare cu balon** *(balloon dilation atrial septostomy)* presupune realizarea unei comunicări interatriale prin ruptura septului cu ajutorul unor sonde cu balon de dimensiuni crescătoare. Se monitorizează SO_2a percutană, pentru circa 5 min după fiecare dilatare, orificiul fiind considerat adecvat la o SO_2a cuprinsă între 80–85% (Allcock, 2003).

– **Septostomia cu lama-balon** (blade balloon atrial septostomy) presupune efectuarea unei comunicări ineratriale, prin incizia septului cu ajutorul unui cateter cu lamă, gest urmat de lărgirea orificiului cu ajutorul unor sonde cu balon.

Rezultatele septostomiei percutane

– **Beneficii:** Majoritate pacienţilor dovedesc o creştere a performanţei la testul celor 6 minute de mers (ceea ce se corelează bine cu speranţa de viaţă), dar demonstrarea certă a unei creşteri a speranţei de viaţă este dificilă (ar presupune randomizarea strictă a aplicării tehnicii şi excluderea opţiunii transplantului, ceea ce nu este etic) (Allcock, 2003).

– **Riscuri:** Pe o statistică cumulativă de 64 de adulţi, cu o incidenţă ridicată a cazurilor preterminale, Sandoval (2001) constată o rată de 16% a decesului legat de procedură. Dacă se ţine seama de restricţiile indicaţiei menţionate mai sus, riscul de deces scade la ~ 5% (Klepetko, 2004).

Transplantul pulmonar şi cardio-pulmonar în tratamentul HTP la copii

Transplantul pulmonar şi transplantul cardio-pulmonar sunt ultima posibilitate terapeutică pentru mulţi pacienţi cu HTP care nu răspund favorabil la tratamentul medicamentos. Nu există un consens asupra tipului de transplant care oferă cele mai bune şanse de supravieţuire: în centrele din SUA şi Canada se preferă transplantul pulmonar bilateral, în timp ce, în Europa, procedura preferată pare să fie transplantul cardio-pulmonar (Pielsticker, 2001). Dacă, la Hanovra, transplantul cardio-pulmonar este preferat la pacienţii cu Sindrom Eisenmenger şi la majoritatea celor cu HTPI (Franke, 2002), la St. Louis opţiunea pentru transplantul cord–pulmon este restrânsă la acele cazuri de Eisenmenger cu leziuni necorectabile sau imperfect corectabile (ventricul unic, cardiomiopatie asociată etc) sau cu disfuncţie biventriculară (Mendeloff, 2002).

Indicaţiile de principiu ale transplantului de organ în HTP au fost sintetizate într-un document comun elaborat de principalele asociaţii ştiinţifice preocupate de acest domeniu, International guidelines for the selection of lung transplant candidates, American Society for Transplant Physicians/American Thoracic Society/European Respiratory Society/International Society for Heart and Lung Transplantation, (ASTP/ATS/ERS/ISHLT 1998):

Indicaţii în HTP neînsoţită de o cardiopatie congenitală

- Insuficienţă cardiacă clasa III/IV NYHA în pofida tratamentului medicamentos vasodilatator susţinut sau a celui chirurgical (atrio-septostomie, TEAP)
- Criterii funcţionale de atestare a eşecului terapeutic:
  - presiune medie AD ≥ 15 mm Hg;
  - presiune medie AP ≥ 55 mm Hg;
  - index cardiac ≤ 2 l/min/m².

Indicaţii în HTP însoţită de o cardiopatie congenitală (Sdr. Eisenmenger)

- Simptome severe, progresive, echivalente de clasa III/IV NYHA în pofida tratamentului medicamentos optimal

Rezultatele transplantului pulmonar

La copiii transplantaţi pulmonar (cauze însumate), rezultatele au fost ceva mai slabe decât la adulţi, supravieţuirea medie fiind de 3,7 ani (Boucek, 2004), faţă de 4,4 ani la adulţi. În plus, riscul operator este mai mare în transplantul efectuat pentru HTP, datorită complexităţii mai mari a intervenţiei (bypass-ul cardio-pulmonar se foloseşte sistematic, uneori se corectează leziuni cardiace asociate), cât şi datorită consecinţelor cardiace ale bolii (disfuncţia de VD sistematic prezentă) (Klepetko, 2004).

Mortalitatea precoce (< 30 zile) la transplanturile efectuate pentru tratamentul HTP este de cca. 20% (Trulock, 2003).

Mortalitatea tardivă este datorată îndeosebi rejetului cronic al grefei pulmonare, care se manifestă clinic sub forma unei bronşiolite obliterante; alte cauze de deces tardiv sunt de tip infecţios sau neoplazic (Orens, 2004).

– *Beneficii.* Transplantul pulmonar determină o creştere semnificativă a capacităţii de efort – aproape 90%, din supravieţuitorii la 3 ani nu raportează vreo limitare a activitaţii fizice (Hosenpud, 1998); în absenţa rejetului cronic, calitatea vieţii este, de asemenea, net ameliorată. În tratamentul HTP, efectul benefic se manifestă, în plan funcţional, prin scăderea rezistenţelor pulmonare, a PAP şi a PVC, cât şi prin creşterea indexului cardiac; în plan clinic se constată o reducere a clasei NYHA de IC.

Costurile transplantului pulmonar sunt foarte mari; un studiu al Universităţii Washington constată un cost mediu al procedurii ≥ 160 000 $, la care trebuie adaugată o sumă aproape echivalentă, în cursul primului an post-transplant Ramsay (1995).

Rezultatele transplantului cardio-pulmonar

– *Supravieţuire:* Registrul ISHLT (Societatea internaţională pentru transplant cardiac şi pulmonar) evidenţiază pe lotul transplanturilor cardio-pulmonare efectuate în perioada 1994–2003, la adulţi, o supravieţuire de 62% la 1 an şi de 41% la 5 ani, cu o supravieţuire medie de 2,8 ani (Trulock, 2004).

– *Mortalitatea precoce* este foarte mare, registrul ISHLT constatând o mortalitate la 3 luni de 30% (Trulock, 2004).

– *Mortalitatea tardivă.* Registrul ISHLT arată că eşecurile tardive sunt datorate îndeosebi complicaţiilor secundare transplantului pulmonar: între anii 1 şi 5 posttransplant, rejetul cronic al grefei pulmonare – bronşiolita obliterantă – se întâlneşte mult mai frecvent

(42%) decât vasculopatia coronariană a grefei cardiace (10%); alte cauze de deces tardiv sunt de tip infecţios sau neoplazic.

1.2. HTP familială (HTPF)

- Are o incidenţă de 1–2 la milion.
- Preponderenţă a sexului feminin (îndeosebi la vârsta adultă), probabil datorată pierderii feţilor de sex masculin; aceasta se accentuează în timp (1,3 : 1 la copil, dar 2 : 1 la adult), probabil datorită apariţiei mai precoce a bolii la băieţi.
- Boala pare să aibă o transmitere de tip autosomal dominant cu penetranţă variabilă.
- Gena responsabilă a fost identificată la nivelul cromozomului 2q31-32 (Morse, 1997; Nichols, 1997).
- Asocierea cu unele antigene ale sistemului HLA (DR3, DRw52) pare să sugereze implicarea unor mecanisme autoimune.
- Morfologie şi clinică asemănătoare cu a formelor sporadice.

1.3. Un alt grup de hipertensiuni pulmonare arteriale, din clasificarea de la Veneţia, se referă la **HTP asociată cu boli de ţesut conjunctiv, şunturi sistemico-pulmonare congenitale** (vor fi tratate în capitolul *Aspecte generale şunt stânga-dreapta. Consecinţe functionale: Insuficienţa cardiacă şi hipertensiunea pulmonară*), **hipertensiunea portală, Infecţia cu HIV,** diverse **Medicamente şi toxine,** cât şi cu diverse **alte boli** (boli tiroidiene, boli cu depozitare de glicogen, boala Gaucher, telangiectazia hemoragică ereditară, hemoglobinopatii, boli mielo-proliferative, splenectomie).

1.4. HTP asociată cu tulburări venoase sau capilare

1.4.1. Boala pulmonară veno-ocluzivă

- **Definiţie:** formă rară de HTP, cu etiologie şi patogenie imperfect cunoscute, ce este determinată de obstrucţia difuză a venulelor şi venelor mici pulmonare din septurile interlobulare (venele mai mari sunt rar afectate).
- **Patologie:** stenozarea/ocluzia venelor mici pulmonare se realizează printr-o fibroză intimală, în general excentrică, similară celei constatate după recanalizarea trombozelor arteriale; ţesutul fibrotic poate fi mai lax sau mai dens (sclerotic); media venelor este mai bogată în ţesut elastic (arterializată); în circa jumătate din cazuri se constată modificări şi la nivelul arteriolelor pulmonare care pot avea o tunică medie hipertrofiată (însă nu şi leziuni plexiforme sau arterită necrozantă); capilarele pulmonare sunt tortuoase şi dilatate; limfaticele pulmonare pot fi de asemenea dilatate; parenchimul pulmonar este edemaţiat, iar în cazurile cu evoluţie îndelungată poate prezenta modificări de fibroză interstiţială (Mandel, 2000).
- **Patogenia** este imperfect cunoscută; se presupune că boala reprezintă o modalitate unică de reacţie la o multitudine de agenţi patogeni (Mandel, 2000); există mai multe mecanisme propuse şi factori patogeni incriminaţi:
  - mecanism trombotic incriminat de constatarea unor cazuri de boală la paciente tratate cu contraceptive orale (Townend, 1992); nu există însă studii care să demonstreze existenţa unei stări de hipercoagulabilitate;
  - mecanism autoimun primitiv sau secundar unei infecţii virale (sunt raportate cazuri infectate cu virusul Epstein Barr, dar şi cu HIV);
  - boala de colagen cu afectare vasculară;
  - fenomen paraneoplazic;
  - fenomen secundar transplantului medular;
  - radioterapia;
  - chimioterapia (bleomicina, mitomicina şi carmustina au fost agenţii mai frecvent incriminaţi – Doll, 1994);
  - mutaţie în gena receptorului 2 al proteinei morfogenetice a osului (BMPR II) (Runo, 2003).
- **Clinică:** semne de HTP postcapilară (încărcare pulmonară, raluri bazale, ortopnee şi chiar dispnee paroxistică nocturnă) (Holcomb, 2000).
- **Radiologic** se constată dilatare, un aspect al câmpurilor pulmonare sugestiv pentru stază veno-capilară cu linii Kerley de tip B; cordul drept, trunchiul pulmonar şi arterele pulmonare principale sunt dilatate, dar fără modificări sesizabile ale venelor pulmonare principale sau ale atriului stâng.
- **Cateterismul cardiac** dovedeşte o presiune capilară pulmonară normală, dar este caracteristică dificultatea obţinerii unei curbe a presiunii capilare

pulmonare (la momentul spălării cateterului se constată o creştere bruscă a presiunii, urmată de o scădere foarte lentă – lichidul fiind captiv între extremitatea cateterului şi venulele stenozate); caracteristică este şi posibilitatea apariţiei edemului pulmonar acut la administrarea de vaso-dilatatoare pulmonare (NO, epoprostenol) (Mandel, 2000).

• **Diagnosticul** este sugerat de triada hipertensiune pulmonară + radiografie sugestivă pentru edem pulmonar + presiune capilară pulmonară normală (Rambihar, 1979), dar există mulţi pacienţi la care unul dintre cele două semne asociat HTP lipseşte sau nu este remarcat; biopsia pulmonară aduce un diagnostic de certitudine, dar utilitatea efectuării sale este discutabilă, explorarea nefiind lipsită de riscuri.

• **Tratament:** deşi s-au tentat diverse terapii (vasodilatatoare, imunosupresive, anticoagulante, fibrinolitice), nu s-a demonstrat utilitatea certă a vreuneia din clasele de medicamente în prelungirea vieţii pacienţilor cu boală pulmonară veno-ocluzivă; teoretic vasodilatatoarele pot avea chiar efecte nocive, deoarece pot amplifica fenomenele de edem pulmonar – în consecinţă, administrarea lor trebuie făcută cu prudenţă; aplicat la momentul potrivit, transplantul pulmonar poate contribui la creşterea speranţei de viaţă a pacienţilor cu boală polmonară veno-ocluzivă (Mandel, 2003).

• **Prognosticul** bolii este sever.

1.4.2. Hemangiomatoza capilară pulmonară (HCP)

• **Definiţie:** este o formă extrem de rară de HTP, caracterizată histologic prin apariţia unor mase infiltrative diseminate de canale capilare cu pereţi subţiri, la nivelul parenchimului, pereţilor vasculari, bronhiilor şi pleurei, care obstruează capilarele şi venulele pulmonare, consecinţa fiind apariţia unei HTP progresive (Bush, 2002).

• **Istoric:** prima descriere îi aparţine lui Wagenvoort (1978).

• **Patogenie:** este încă neelucidată; totuşi studii recente de imunohistochimie constată la nivelul ţesuturilor afectate de HCP supraexpresia genei B a factorului de creştere derivat plachetar (PDGF-B), a genei receptorului β a factorului de creştere derivat plachetar (PDGFR-β), a genelor corespunzătoare mastocitelor şi pneumocitelor de tip 2(Assad, 2007); aceste constatări sugerează existenţa unui mecanism paracrin de stimulare a proliferării endoteliale.

• **Clinică:** tabloul clinic este asemănător cu cel al HTPI (cu care de altfel HCP este confundată frecvent); există totuşi simptome şi semne cu apariţie inconstantă, dar care, adăugate unui tablou clinic de HTPI, permit suspectarea unei HCP: hemoptizia (semn al invadării căilor aeriene), care apare la circa 30% dintre pacienţi (Lippert,1998), hemotoraxul (semn al extensiei pleurale), trombocitopenia (expresie a consumului plachetar la nivelul zonelor de hemangiomatoză).

Boala a fost constatată la pacienţi de toate vârstele, inclusiv la copii (cel mai tânar fiind un sugar – Silva, 2005), dar ea apare îndeosebi la adulţii tineri.

• **Explorări paraclinice:**

- Radiologic se constată infiltrate reticulo-nodulare ale câmpurilor pulmonare.
- CT cu substanţă de contrast dovedeşte un aspect neomogen (mozaicat) al parenchimului prin apariţia unor zone diseminate, de perfuzie crescută (opacifieri „în geam mat"), îndeosebi la nivelul bazelor pulmonare (Ito, 2003).
- Angiografia constată zone de creştere a vascularizaţiei pulmonare corespunzătoare infiltratelor pulmonare şi zonelor de perfuzie crescute dovedite tomografic (Faber, 1989).

Toate aceste modificări sunt însă nespecifice, aşa încât diagnosticul de certitudine este doar cel furnizat de o biopsie pulmonară; indicaţia acestei explorări este de multe ori dubitabilă, datorită riscurilor pe care le presupune efectuarea ei, îndeosebi la pacienţii în stare critică (Ito, 2003).

• **Tratament:** Tratamentul cu vasodilatatoare şi în particular cu prostaciclina este pus sub semnul întrebării de raportarea apariţiei edemului pulmonar acut în urma tratamentului cu epoprostenol, ca şi în boala pulmonară veno-ocluzivă (Humbert, 1998). S-au raportat succese prin tratamentul HCP fără HTP majoră cu interferon α-2a (White, 1989) sau cu doxyciclină – datorită efectului de inhibitor al angiogenezei (Ginns, 2003), deşi aceleaşi medicamente s-au dovedit ineficiente în experienţa altora (Assad, 2007). Formele localizate pot beneficia de exereză chirurgicală. În cazurile cu suferinţă severă, transplantul pulmonar poate fi singura opţiune terapeutică.

• **Prognosticul** bolii este sever, majoritatea cazurilor raportate supravieţuind, în cazurile la care nu s-a efectuat un transplant pulmonar, mai puţin de 4 ani de la diagnostic (Bush, 2002).

1.5. Sindromul persistenţei hipertensiunii pulmonare a noului născut (PHTPN)

• **Circulaţia fetală.** Sângele oxigenat vine de la placentă pe calea venei ombilicale, parte este deversat în circulaţia portală, restul ajunge pe calea ductului venos în vena cavă inferioară distală şi, de aici, în atriul drept; o bună parte din returul cav inferior (mai bogat în O_2), trece prin foramen ovale (care este situat chiar în dreptul vărsării cavei inferioare) în atriul stâng şi de aici în ventriculul stâng şi în circulaţia sistemică; returul cav superior (mai sărac în O_2) trece preponderent spre valva tricuspidă, ventriculul drept şi artera pulmonară; din artera pulmonară majoritatea sângelui se întoarece în circulaţia sistemică, pe calea ductului (canalului) arterial, o parte mai mică (circa 1/10 din debitul cardiac) este distribuită prin ramurile arterelor pulmonare; repartiţia mai mică a sângelui către circulaţia pulmonară, în timpul vieţii fetale, este datorată rezistenţelor vasculare pulmonare (RVP) mari ale fătului, consecinţă a mai multor factori: alveolele conţin lichid amniotic, ventilaţia alveolară lipseşte, hipoxia tisulară relativă, de la nivel pulmonar, stimulează contracţia fibrelor musculare din media arteriolelor pulmonare, toracele este comprimat.

• **Scăderea fiziologică a rezistenţelor vasculare pulmonare în perioada neo-natală.** În mod normal, odată cu apariţia ventilaţiei alveolare, se constată modificări drastice funcţionale şi structurale ale circulaţiei pulmonare, care au drept efect scăderea RVP şi implicit creşterea fluxului sanguin pulmonar. Un prim imbold, în acest sens, se produce odată cu primele respiraţii de după naştere, care determină expansiunea toracică şi pulmonară, cât şi ventilaţia alveolelor. După trecerea la ventilaţia pulmonară, creşterea saturaţiei O_2 conduce la scăderea vasoconstricţiei pulmonare hipoxice. În paralel au loc modificări structurale semnificative, la nivelul arborelui arterial pulmonar. Din primele ore, secundar expansiunii plămânilor, celulele endoteliale devin mai subţiri, iar gradul de încălecare dintre acestea scade. Ulterior, scade treptat şi muscularitatea arterelor pulmonare mici (Haworth, 2002). Suma acestor modificări biofizice, biochimice, funcţionale şi structurale, care conduc treptat la scăderea RVP şi, implicit, la normalizarea nivelului presiunii arteriale pulmonare, se constituie într-un proces, de regulă, numit **scăderea fiziologică a rezistenţelor vasculare pulmonare în perioada neonatală;** aceasta are loc în două faze: a) faza rapidă, a primelor 24 de ore, la finele căreia, în mod normal, presiunile pulmonare ajung la cca. 50% din cele sistemice; b) faza lentă, care durează 2–6 săptămâni, la finele căreia presiunile pulmonare ajung la cca. 20% din cele sistemice, raport care se va menţine şi în viaţa adultă (Heymann, 2003).

• **Definiţie:** Sindromul PHTPN este definit prin prezenţa, la un nou-născut cu o inimă stuctural normală, a unor rezistenţe vasculare pulmonare anormal de mari, care determină şunt dreapta-stânga la nivelul canalului arterial şi/sau a foramen ovale patent, fiind caracterizat printr-o hipoxemie severă, disproporţionată faţă de extensia leziunilor parenchimatoase pulmonare (Zeng, 2002).

• **Sinonime:** persistenţa rezistenţelor (pulmonare) fetale, persistenţa circulaţiei fetale, HTP pulmonară primitivă a noului născut, sindromul persistenţei HTP, ciculaţie tranziţională, sindromul ductului reversat, ischemia pulmonară neo-natală.

• **Prevalenţă:** se consideră ca PHTPN se produce în 2–6 cazuri/1 000 de nou-născuţi vii (Steinhorn, 2007); el se înâlneşte la cca. 5% din internările din secţiile de terapie intensivă neonatală.

• **Etiologie.** În marea majoritate a cazurilor, PHTPN este secundară unei suferinţe perinatale presupunând hipoxemie sau un alt factor declanşator de vasoconstricţie pulmonară; circa 5% din cazuri, care nu pot fi puse în legătură cu un factor predispozant, sunt descrise drept forme idiopatice (Zeng, 2002).

Sistematizând formele etiologice, distingem:

a) PHTPN prin vasoconstricţie pulmonară de cauză identificabilă:

- sindromul aspiraţiei de meconiu este cea mai frecventă cauză a PHTPN;
- alte pneumopatii perinatale (detresa respiratorie neo-natală, pneumonia);
- hipotermia;
- hipoglicemia.

b) PHTPN prin hipoplazia patului vascular pulmonar (caracteristică este apariţia sindromului în hernia diafragmatică congenitală, situaţie în care plămânul este comprimat viscerele abdominale herniate în torace).

c) PHTPN idiopatică

Parte din formele idiopatice pot fi puse în legătură cu o suferinţă fetală indusă de consumul matern de antiinflamatorii nesteroidiene (indometacin,aspirină), care ar contribui la vasoconstricţia sau chiar închiderea intrauterină a ductului arterial, ceea ce ar determina creşterea fluxului sanguin pulmonar în cursul vieţii fetale, consecinţa fiind o hipermuscularizare a mediei arteriolare, cu riscul sporit de PHTPN (Marter, 1996).

Pe un studiu recent s-a constatat că naşterea prin cezariană, prematuritatea, postmaturitatea, rasa asiatică şi cea africană, supraponderalitatea maternă, diabetul matern, astmul matern s-au constituit în factori de risc ai PHTPN (Hernandez-Diaz, 2007)

• **Fiziopatologie.** Elementul definitoriu, din punct de vedere funcţional, este persistenţa unor rezistenţe vasculare mari (suprasistemice), în circulaţia pulmonară. În consecinţă, sângele va fi în continuare şuntat din AD în AS, prin foramen ovale, şi din AP în aorta descendentă prin canalul arterial; se menţine situaţia specifică circulaţiei fetale, de scurtcircuitare a patului vascular pulmonar (fapt care justifică şi denumirea mai veche a acestui sindrom, de „persistenţă a circulaţiei fetale"); acest deficit în repartiţia sângelui către plămâni, specific fetal, conduce, postpartum, în condiţiile absenţei oxigenării placentare, la hipoxemie severă şi cianoză.

În paralel, se constată o supraîncărcare a cordului drept: el continuă să pompeze spre ambele circulaţii, ca şi în timpul vieţii fetale, dar rezistenţele sistemice sunt semnificativ mai mari postpartum (datorită întreruperii circulaţiei în arterele ombilicale); în consecinţă, apar semne de insuficienţă dreaptă; în contextul hipoxemiei sistemice şi al suprasolicitării ventriculare, se poate produce un dezechilibru al balanţei oxigenului în miocardul subendocardic, tradus prin ischemie subendocardică şi insuficienţă tricuspidiană prin disfuncţie a muşchilor papilari (Riemenschneider, 1989).

• **Patogenia** este imperfect cunoscută. Chiar dacă în majoritatea formelor de PHTPN, se poate recunoaşte un factor declanşator (cel mai frecvent asfixia perinatală sau, mai rar, hipoglicemia, hipocalcemia, sepsisul), aceste situaţii nu sunt urmate sistematic de apariţia PHTPN. Se presupune că există şi alţi factori care cotribuie la apariţia sindromului. Histologic, s-a constatat că arteriolele pulmonare ale pacienţilor cu PHTPN au o medie hipertrofiată (Haworth, 1976); ea ar putea fi consecinţa unor episoade repetate de suferinţă hipoxică intrauterină. O altă posibilitate ar fi suprasolicitarea de volum şi presiune a circulaţiei pulmonare prin episoade repetitive de constricţie a ductului arterial, generate de consumul matern de antiinflamatorii nesteroidiene (aspirină, indometacin) în ultimul trimestru de sarcină (situaţie identificabilă la parte din cazurile „idiopatice" de PHTP) (Perkin, 1980).

Anomalii constituţionale sau dobândite în biologia mediatorilor cu efecte în reglarea tonusului circulaţiei pulmonare (oxidul nitric, endotelina-1, eicosanoidele, leukotrienele, factorul necrotic tumoral – TNF, factorul activator plachetar) ar putea explica persistenţa vasoconstricţiei pulmonare declanşate de hipoxie, chiar în condiţiile normalizării nivelului de oxigenare.

Mecanismele trombotice ar putea fi implicate în patogenia PHTPN. S-a demonstrat existenţa unui grad de trombocitopenie la pacienţii cu PHTPN. Producerea de microtromboze în patul vascular pulmonar ar putea fi o verigă în patogenia bolii.

Subdezvoltarea arborelui vascular pulmonar este un alt mecanism patogenic, care explică apariţia PHTPN în hernia diafragmatică congenitală şi în alte forme de hipoplazie pulmonară.

• **Tabloul clinic:** este al unui nou-născut, care dezvoltă o insuficienţă respiratorie severă, cu tahipnee şi cianoză, încă din prima zi de viaţă (în general la 4–8 h post-partum); sindromul apare mai frecvent la postmaturi decât la prematuri (gradul de muscularizare arteriolară al celor dintâi fiind mai mare). Prezenţa unor antecedente perinatale de hipoxemie severă (aspiraţie de meconiu, asfixie fetală), de suferinţă materno-fetală (hipertensiune maternă, eclampsie, sarcină prelungită) sau de consum al antiinflamatoriilor nesteroidiene în ultimul trimestru de sarcină pot orienta medicul spre o PHTPN. Examenul cordului poate fi normal sau poate evidenţia un impuls parasternal datorat VD, întărirea componentei pulmonare a Z2, un suflu de insuficienţă tricuspidiană (Zeng, 2002).

• **Explorări paraclinice:**

– Examenul radiologic evidenţiază, de regulă, un cord de dimensiuni normale şi o circulaţie pulmonară săracă; în situaţiile intricate cu o pneumopatie (aspiraţia de meconiu, boala membranelor hialine), aspectul pulmonar poate fi modificat.

– ECG este nespecifică; ea poate releva persistenţa semnelor de dominanţă dreaptă.

– Analiza gazelor respiratorii arată hipoxemie, hipercarbie şi acidoză. Pulsoximetria este metoda cea mai facilă pentru demonstrarea hipoxemiei. Există mai multe teste de orientare diagnostică bazate pe măsurătorile gazelor sanguine în diverse codiţii de ventilaţie (Riemenschneider, 1989):

– Testul hiperoxiei: persistenţa hipoxemiei (o creştere a $pO_2a < 20$ mm Hg) în condiţiile ventilaţiei de O_2 100% timp de 10 minute este sugestivă pentru prezenţa unui şunt dreapta-stânga (ceea ce orientează diagnosticul fie spre o cardiopatie congenitală cianogenă, fie spre PHTPN);

– Demonstrarea unui gradient de O_2 pre-/post-ductal: constatarea unei saturaţii periferice mai mici la membrele inferioare decât la mâna dreaptă dovedeşte existenţa şuntului dreapta-stânga la nivelul canalului arterial; o diferenţă a $pO_2a > 15$ mm Hg este considerată semnificativă; diferenţa creşte în condiţiile ventilaţiei în O_2.

– Testul hiperoxiei de hiperventilaţie: se hiperventilează copilul ventilat mecanic cu $FiO_2 = 1$, la o FR = 100/min, timp de 10 minute; se ţinteşte obţinerea unei $pCO_2a \sim 20$ mm Hg şi a unui $pH > 7{,}55$, în scopul inducerii unei vasodilataţii pulmonare; dacă, în aceste condiţii se obţine o creştere a $pO_2a > 50$ mm Hg, se exclude o cardiopatie congenitală cianogenă, diagnosticul fiind cu mare probabilitate PHTPN; testul are şi valoare terapeutică.

– Eco-2D şi examenul Doppler sunt foarte utile atât pentru diagnostic (identifică trăsăturile definitorii ale bolii şi exclude prezenţa unei cardiopatii congenitale), cât şi pentru monitorizarea răspunsului la tratament. De regulă, se constată prezenţa unor presiuni sitolice mari în VD şi se evidenţiază şunturi dreapta-stânga prin foramen ovale şi canalul arterial; septul interatrial este bombat spre stânga.

– Cateterismul este rar necesar pentru diagnostic, metoda fiind rezervată cazurilor cu diagnostic incert şi lipsă de răspuns la tratament (Zeng, 2002).

• **Tratament.** Tratamentul PHTPN nu este standardizat. Principalele sale obiective sunt:

a) scăderea RVP şi implicit creşterea fluxului sanguin pulmonar;

b) optimizarea debitului cardiac în vederea unei perfuzii tisulare eficiente;

c) ameliorarea SO_2a şi a eliberării tisulare a O_2.

Monitorizarea pacientului cu PHTPN este complexă; se impune instituirea unui abord venos central (vena ombilicală sau femurală) şi a unui abord arterial (artera ombilicală sau femurală), care să permită supravegherea în timp real a tensiunii arteriale şi PVC, măsurători frecvente ale gazelor sanguine, pH-ului şi electroliţilor.

Mijloace terapeutice:

– **Ventilaţia mecanică** se impune în majoritatea formelor de PHTPN, în scopul unei oxigenări adecvate. Nu există o strategie unanim acceptată de aplicarea a ventilaţiei mecanice; Zeng (2002) trece în revistă 3 posibile strategii:

a) Strategia hiperventilaţie-alcaloză: are avantajul de a promova (prin alcaloză) vasodilataţie pulmonară; se folosesc frecvenţe ventilatorii mari (100-150/min), presiuni inspiratorii mari (> 35 cm H_2O), urmărindu-se obţinerea unui $pCO_2a < 30$ mm Hg şi a unui $pO_2a > 120$ mm Hg; principalul dezavantaj al acestei atitudini îl constituie faptul că ea conduce la barotraumă şi la displazie bronho-pulmonară ireversibilă; în cosecinţă, deşi era destul de populară cu peste două decenii în urmă, această atitudine este, în prezent, tot mai rar adoptată.

b) Strategia fără hiperventilaţie foloseşte presiuni inspiratorii mai mici (25–35 cm H_2O), urmărind atingerea unui pO_2a de doar ~ 50 mm Hg, cu acceptarea unei pCO_2a mai mari (40–60 mm Hg); este strategia recomandată în ultimii ani (Steinberg, 2007).

c) Ventilaţia de înaltă frecvenţă foloseşte volume inspiratorii mici administrate la frecvenţă de 150–2 000/min; barotrauma este evitată, dar există riscul leziunilor traheale.

Sedarea continuă (fentanyl, benzodiazepine) este unanim recomandată, dar curarizarea trebuie, în măsura posibilului, evitată, deoarece contribuie la apariţia atelectaziilor în regiunile pulmonare declive (Steinberg, 2007); s-a demonstrat că folosirea curarei este asociată cu creşterea riscului de deces (Walsh-Sukys, 2000).

– **Suportul inotrop pozitiv** în scopul optimizării debitului cardiac: dopamină sau/şi inotrope cu acţiune asociată vaso-dilatatoare (dobtamină, milrinonă).

– **Corectarea şi combaterea acidozei metabolice** se face cu bicarbonat de sodiu (cu prudenţă în cazul hipercapniei, pentru că poate accentua acidoza respiratorie) sau cu tromethamină (THAM) – dacă funcţia renală este intactă; se urmăreşte menţinerea pH uşor alcalin, dar < 7,5; este de evitat alcaloza avansată cu hipocapnie, deoarece se asociază cu tulburări neurologice tardive datorate vasoconstricţiei cerebrale induse de hipocapnie (Steinberg, 2007).

– **Vasodilatatoarele pulmonare:**

- **Oxidul nitric** inhalat în doze mici s-a dovedit eficient în combaterea PHTPN, scăzând semnificativ numărul de pacienţi la care s-a impus folosirea ECMO (Finer, 1994); în general doza de început este de 20 ppm; în majoritatea cazurilor doza poate fi treptat redusă după 24 de ore, durata totală a tratamentului nedepăşind 5 zile (Steinberg, 2007).
- **Tolazolin (Priscoline)** este cel mai frecvent folosit, se raportează eficienţa sa în cca. 60% din cazuri, dar şi reacţii adverse notabile (hipotensiune, sângerări gastrointestinale) (Zeng, 2002). Administrarea este i.v.: o doză de încărcare de 0,5 mg/kg administrată i.v. lent este urmată de o doză de întreţinere de 0,1–0,5 mg/kg/h administrată continuu cu seringa automată.
- **Prostacyclina (Prostaglandina I2)** este un vasodilatator pulmonar endogen, ea contracarează acţiunea vasoconstrictoare a tromboxanului; folosirea sa cu succes a fost raportată de Kaapa (1985); Eronen (1997) recomandă o doză iniţială de 20 ng/kg/min, crescută treptat la 60 ng/kg/min.
- **Sildenafil.** Folosirea inhibitorilor fosfodiesterazei 5, în PHTPN, este încă în curs de experimentare; există rapoarte favorabile cu privire la efectul sildenafilului în această boală: pe sonda naso-gastrică 1,5 mg/kg (Juliana, 2005) sau 1 mg/kg la 6 h (Baquero, 2006).
- **Sulfatul de magneziu** s-a dovedit benefic în PHTPN, datorită proprietăţilor sale vasodilatatoare (Tolsa, 1995),dar nu există destule studii care să recomande folosirea sa curentă.

– **Administrarea de surfactant** poate fi utilă în formele de PHTPN asociate unei patologii pulmonare neo-natale (boala membranelor hialine, sindromul aspiraţiei de meconiu); se pot folosi beractant (survanta), intratraheal 25 mg/kg la 6h, sau calfactant (infasurf) intratraheal, 3 ml/kg la 6–12 h.

- **Alte tratamente: arginina** s-a dovedit benefică în tratamentul PHTPN (Vosatka, 1995); nu există însă destule studii care să recomande folosirea sa curentă

– **ECMO** *(extracorporeal membrane oxygenation)* constă în folosirea de durată a circulaţiei extracorporeale şi a suplinirii funcţiei respiratorii de către un oxigenator cu membrană. Pe un studiu multicentric, tehnica s-a dovedit a reduce semnificativ supravieţuirea nou-născuţilor cu PHTPN (până la > 80%) (Stolar, 1991), dar ea este asociată cu un număr mare de complicaţii potenţiale (în principal, de tip hemoragic şi tromboembolic). De notat că această tehnică este disponibilă într-un număr limitat de centre, impunând un grad ridicat de supraspecializare şi costuri extrem de mari.

- **Prognosticul PHTPN** este dependent de severitatea formei de boală, de cauzele antecedente sindromului, dar şi de facilităţile terapeutice existente în serviciul (ţara) în care se aplică tratamentul. Clasic, înaintea ameliorării tehnicilor de monitorizare şi ventilaţie mecanică şi a introducerii NOi şi ECMO, mortalitatea atingea 80%; în absenţa ECMO rata de insucces rămâne de cca. 40%, pentru ca în centrele cu posibilităţi de folosire a acestei metode, mortalitatea să scadă sub 20%.

2. HTP ASOCIATĂ BOLILOR CORDULUI STÂNG

2.1. HTP din valvulopatiile cordului stâng

2.1.1. HTP din valvulopatiile mitrale are o patogenie complexă; datele hemodinamice şi studiile anatomo-clinice sugerează existenţa a cel puţin *3 mecanisme* de generare a HTP la bolnavii mitrali:

- transmiterea pasivă retrogradă a creşterii de presiune din AS;
- vasoconstricţia reactivă a arteriolelor pulmonare;
- alterarea morfologica a patului vascular pulmonar.

Primele două mecanisme generează *componenta dinamică a Rp*, în principiu, rapid reversibilă după chirurgia mitralei; ultimul mecanism este responsabil de prezenţa unei *componente organice,* cu reversibilitate incertă.

Comportamentul diferit al HTP din valvulopatiile mitrale faţă de cea din cardiopatiile cu şunt stânga-dreapta este valabil şi pentru stenoza mitrală congenitală; există şi o diferenţă a caracteristicilor histopatologice ale bolii pulmonare, din bolile cu stază pulmonară, faţă de bolile cu debit pulmonar excesiv prin şunt. Astfel, Yamaki (1997), pe un studiu histopatologic comparativ asupra arterelor pulmonare mici din stenoza mitrală congenitală, DSV şi TMV cu DSV, constată o hipertrofie maximă a mediei în SM congenitală şi minimă în TMV cu DSV; ipoteza lui este că hipertrofia mediei este invers proporţională cu SO_2 din artera pulmonară (O_2 are efect vasodilatator) şi, în plus, ea previne apariţia leziunilor intimale (care sunt, mai curând, ireversibile). Această observaţie contribuie la explicarea caracterului, în mare măsură reversibil, al HTP secundare bolilor cu stază pulmonară.

HTP din valvulopatiile mitrale şi riscul chirurgical

Prezenţa HTP severe creşte semnificativ riscul operator în chirurgia valvei mitrale; faptul este bine cunoscut din studiile efectuate la adulţi: Cesnjevar (1988), pe 382 de protezări mitrale, în condiţii de HTP severă, constată un risc operator de 10,5%, mult crescut faţă de mortalitatea de 3,6%, constatată pe toate cele 2316 protezări mitrale efectuate în aceeaşi perioadă (1963-1993). Principala cauză de deces în chirurgia mitralei la pacienţi cu HTP severă o reprezintă insuficienţa cardiacă, datorată îndeosebi ineficienţei VD. Opinia unanimă desprinsă din studiile asupra riscului în chirurgia mitralei este că *nivelul HTP nu poate reprezenta o contraindicaţie pentru tratamentul chirurgical al valvulopatiilor mitrale.*

Mijloace de combatere a riscului chirurgical crescut. Ameliorarea rezultatelor în tratamentul valvulopatiilor mitrale cu HTP severă este atât rezultatul ameliorării tehnicilor şi dispozitivelor de circulaţie extracorporală, al perfecţionării protezelor, cât şi al progreselor inregistrate în terapia intensivă şi în farmacologia circulaţiei pulmonare:

- amrinona a fost testată de Hess (1986) în HTP din valvulopatiile mitrale datorită efectului său vasodilatator pulmonar, asociat celui inotrop pozitiv; s-au folosit cu bune rezultate şi alţi inhibitori ai fosfofdiesterazei-3;
- nitroprusiatul de sodiu a permis reducerea mortalităţii pe loturi similare tratate succesiv, de la 15%, la 4,2% (Kabbani, 1982 şi 1995), dar conduce frecvent la hipotensiune sistemică ce obligă la întreruperea tratamentului (Fattouch, 2005);
- prostaglandina E_1 (Prostin), în doză de 80 mg/kg/min, s-a dovedit eficientă în reducerea PAP şi a Rp (Camara, 1992);
- oxidul nitric inhalat (NOi) duce la o scădere cu 10% a PAP şi cu 22% a Rp (Girard, 1992);
- hipocapnia controlată şi combaterea acidozei (Fullerton, 1996);
- NTG nebulizată (2,5 µg/kg/min) scade semnificativ PAP, Rp şi fracţia şuntului intrapulmonar (Yurtseven, 2003);
- prostaciclina s-a dovedit benefică atât administată intravenos (Elliott, 2004), cât şi peralveolar (nebulizată) – situaţie în care are eficienţă egală cu NOi (Fattouch, 2005);

Evoluţia postoperatorie a HTP din valvulopatiile mitrale. Toate studiile efectuate asupra evoluţiei postoperatorii a HTP din valvulopatiile mitrale descriu o scădere precoce semnificativă a PAP şi a Rp, urmată de o scădere lentă ulterioară a acestor parametri. În studii pe adulţi, Vincens (1995) constată scăderi precoce a PAPs cu ~ 40%, iar Camara (1988) constată, tardiv postoperator, o scădere a PAPs cu ~ 60% din valorile pre-operatorii.

2.1.2. HTP din valvulopatiile aortice

Hipertensiunea pulmonară severă este mai rar asociată valvulopatiilor aortice decât celor mitrale. Ca şi în cazul HTP secundară valvulopatiilor mitrale, mecanismul apariţiei HTP în valvulopatiile aortice este multiplu. Un rol precumpănitor îl joacă disfuncţia de VS, îndeosebi cea diastolică. Mecanismul transmiterii retrograde a creşterii de presiune din cordul stâng este însoţit, ca şi în cazul valvulopatiilor mitrale, de o componentă spastică şi de modificări organice la nivelul arteriolelor pulmonare.

Scăderea HTP după chirurgia valvulară aortică este semnificativă; ea este cu atât mai însemnată procentual, cu cât HTP preoperatorie era mai severă.

2.2. HTP din bolile AS sau VS

2.2.1. HTP prin staza venoasă pulmonară datorată obstrucţiei veno-atriale

Obstrucţia venoasă pulmonară sau intraatrială stângă poate fi generatoare de HTP prin stază venoasă pulmonară; aşa se întâmplă în:

- cor triatriatum;
- stenozele congenitale ale venelor pulmonare (frecvent asociate drenajului venos pulmonar aberant total);
- stenoze dobândite ale venelor pulmonare (mediastinite, fibroze mediastinale, tumori);
- trombi/tumori AS.

HTP, în toate aceste cazuri, are comportament comun cu ceea din valvulopatiile mitrale; în patogenia ei, predomină componenta dinamică, potenţial reversibilă. În măsura în care intervenţia chirurgicală ridică obstacolul veno-pulmonar, se constată o regresie semnificativă a PAP.

2.2.2. HTP din cardiomiopatiile ventriculului stâng

Prezenţa HTP întunecă prognosticul unei cardiomiopatii, contribuind la scăderea speranţei de viaţă, atât în condiţiile istoriei naturale a bolii (Abramson,1992), cât şi în cazul efectuării unui transplant cardiac.

Patogenia HTP din disfuncţiile de VS este complexă, creşterea PAP fiind corolarul unui ansamblu de procese şi fenomene:

1. transmiterea retrogradă a cresterii PTDVS duce la creşterea PAP;
2. vasoconstricţia unei medii hipertrofiate;
3. creşterea nivelului catecolaminelor circulante;
4. vasoconstricţia pulmonară hipoxică;
5. disfuncţia endotelială asociată IC duce la creşterea producţiei de Endotelină-1 (Cody, 1992) şi la scăderea eliberării de oxid nitric endogen (Drexler, 1993).

3. HTP ASOCIATĂ BOLILOR PULMONARE RESPIRATORII SAU/ŞI HIPOXIEI

În clasificarea de la Veneţia, sunt menţionate 6 forme de HTP secundare tulburărilor respiratorii:

- **bronhopneumopatia obstructivă cronică;**
- **boala interstiţială pulmonară;**
- **tulburări respiratorii de somn;**
- **afecţiuni cu hipoventilaţie alveolară;**
- **expunere cronică la altitudini ridicate;**
- **anomalii de dezvoltare.**

Mai frecvente, la copil, sunt formele de HTP secundare afecţiunilor interstiţiale pulmonare şi tulburărilor respiratorii din timpul somnului.

Bolile interstiţiale pulmonare reprezintă un grup eterogen de afecţiuni respiratorii rare, caraterizate de prezenţa unor infiltrate pulmonare difuze, ce determină o tulburare respiratorie de tip restrictiv (Hartl, 2005).

- **Simptome:** tuse, dispnee.
- **Semne:** tahipnee, raluri bazale, deficit staturo-ponderal, tardiv se pot constata cianoză şi hipocratism digital.
- **Explorări:**
  - radiografia toracică poate fi normală în 20% din cazuri (Bush, 2002);
  - examenul CT de înaltă rezoluţie este cea mai relevantă explorare (Copley, 2000);
  - biopsia pulmonară relevă semne de inflamaţie interstiţială şi eventual de fibroză interstiţială.
- **Evoluţia** este polimorfă: poate evolua spre rezoluţie totală, parţială sau spre fibroză interstiţială difuză.
- **Etiologia** este variată (Hagood, 2008):
  - ereditară: mutaţii în structura proteinelor B şi C ale surfactantului (SP-B şi SP-C), cât şi în strucura Proteinei A3 de fixare a ATP (ABC-A3) (Hartl, 2005);
  - infecţioasă (8–10%) de cauză virală, bacteriană, fungică sau parazitară;
  - alergică (pneumonii de hipersensibilitate) (~ 10%);
  - medicamentoasă (în special după citostatice);
  - secundar bolilor limfoproliferative şi neoplasmelor (~ 10%);
  - secundar unor boli metabolice (B. Gaucher, B. Niemann-Pick);

- secundar unor leziuni pulmonare anterioare (pneumonia de aspiraţie, ARDS);
- asociată imunodeficienţelor;
- asociată bolilor sistemice (boli de ţesut conjunctiv, afecţiuni autoimune, boli hepatice);
- nedeterminabilă (circa 1/4 din cazuri).

Tabloul clinic este dominat de afecţiunea pulmonară; formele severe se pot asocia cu HTP. Tratamentul cu vasodilatatoare poate fi încercat, dar rezultatele sunt rareori satisfăcătoare la copiii cu boală interstiţială pulmonară (Bush, 2002). Sunt raportate beneficii obţinute pe serii mici de bolnavi, trataţi cu Sildenafil, dar lipsesc încă studiile mari care să argumenteze pentru recomandarea sistematică a acestui medicament.

Tulburările respiratorii din timpul somnului

În timpul somnului, se pot produce mai multe tipuri de tulburări respiratorii, dintre care mai bine conturate sunt: apneea din somn de tip obstructiv, apneea din somn de tip central şi sindromul de efort respirator la trezire. Dintre acestea, apneea de tip obstructiv (caracterizată prin existenţa a minimum 10 perioade de apnee pe ora de somn, prin blocarea fluxului aerian la nivel nazo-faringian, în condiţiile prezenţei mişcărilor respiratorii ale toracelui) s-a dovedit asociată frecvent hipertensiunii pulmonare (Ginghină, 2006). Indiciile clinice ale apneei din somn de tip obstructiv sunt sforăitul, somnul agitat, cu respiraţie neregulată, cât şi cefaleea şi somnolenţa diurnă. Hipertrofia amigdaliană este una dintre cauzele (facil de corectat) ale apneei din somn de tip obstructiv. Alte boli asociate apneei de tip obstructiv sunt siclemia (hemoglobinopatia S), cifoscolioza, diversele sindroame malformative cu hipoplazii sau anomalii, la nivelul mediu al craniului facial, sindromul Down (Bush, 2002). În sindromul Down s-a constatat o incidenţă mult mai mare a apnneei din somn: 31%, pe un lot studiat de Stebbens (1991), ceea ce ar putea explica şi severitatea sporită a HTP secundară şunturilor stânga-dreapta, la pacienţii cu sindrom Down, întucât apneea din somn de tip obstructiv poate fi cauză de HTP, dar poate fi şi cauză a agravării HTP.

Dacă se suspectează apnee din somn de tip obstructiv, drept cauză a HTP sau drept factor agravant al unei HTP de altă etiologie, se recomandă demonstrarea existenţei tulburării respiratorii de somn prin înregistrarea SO_2a în timpul somnului. Cauzele corectabile (hipertrofia amigdaliană) sunt îndepărtate. Se pot obţine beneficii şi prin suplimente de O_2 administrate în timpul nopţii sau chiar prin ventilaţia asistată pe mască în presiune pozitivă (CPAP) (Bush, 2002).

4. HTP DE TIP TROMBOTIC SAU/ŞI EMBOLIC

HTP de tip trombotic sau/şi embolic reuneşte formele de boală consecutive tromboembolismului pulmonar cu cele, mai rare, care apar consecutiv unor embolii pulmonare non-trombotice.

– **Tromboembolismul pulmonar (TEP)** este mai rar la copil decât la adult – fapt explicat de trăsături specifice biologiei pediatrice: capacitatea mai redusă de generare a trombinei, capacitatea crescută a α-2-macroglobulinei de a inhiba trombina, cât şi potenţialul antitrombotic crescut al peretelui vascular (Parasuraman, 2006); incidenţa anuală este < 1 la 100 000 de copii (0,7 pentru Lee, 2003), ~ 5 la 10 000 de internări (3,9/10 000 în studiul lui Sirachainan, 2007). Datorită rarităţii sale, boala este subdiagnosticată.

Etiologie: majoritatea cazurilor pediatrice de tromboembolism pulmonar sunt legate de existenţa unei patologii severe subiacente; principalii factori de risc sunt prezenţa corpilor străini intravasculari (catetere venoase centrale), anomalii ale coagulării cu hipercoagulabilitate (trombofilia), staza, imobilizarea prelungită, boala cardiacă sau antecedente de chirurgie cardiacă, neoplaziile, sindromul nefrotic, trauma toracică. Peste 90% dintre copiii cu tromboembolism pulmonar au cel puţin doi dintre aceşti factori de risc (Parasuraman, 2006). În peste 50% dintre cazuri, trombii sunt originari în venele membrelor superioare, datorită utilizării pentru introducerea de catetere venoase (Monagle, 2004).

Sursa formării trombilor este variată (Bush, 2002):

- corpi stăini intravasculari
  - catetere venoase centrale
  - şunturi ventriculo-atriale
  - catetere Hickman
- vene sistemice
  - ale membrelor
    - femurale, iliace (imobilizări prelungite)
    - subclavii
  - viscerale (venele renale în sindromul nefrotic)
- cavităţile cardiace
  - cardiomiopatii
  - insuficienţă cardiacă

– contuzie miocardică prin traumă toracică închisă
– postintervenţii de tip Glenn, Fontan.

Corpii străini intravasculari au un rol precumpănitor: peste 90% din tromboembolismul la nou-născut şi circa 50% din restul cazurilor pediatrice recunosc contribuţia etiologică a acestui factor (Parasuraman, 2006).

Prezenţa unui cateter venos central este însoţită de un risc semnificativ de tromboză; la copil, acesta a fost, pe diferite statistici, între 11 şi 50% pentru cateterele inserate central, ceva mai mic (~ 10%), pentru cateterele centrale inserate printr-o venă periferică (Dubois, 2007). Riscul pare să fie mai mic pentru cateterele inserate pe jugulară sau brahială decât pentru cele inserate pe subclavie sau femurală (Male, 2003).

Majoritatea fenomenelor trombotice antrenate de cateterele centrale sunt silenţioase clinic (fiind puse în evidenţă prin Doppler vascular); la doar circa 5% din purtătorii de catetere venoase centrale apar fenomene clinic semnificative (Revel-Vilk, 2006); în funcţie de vena afectată, se pot constata un tablou clinic de insuficienţă venoasă locoregională (edem dureros şi modificări de coloraţie sugestive pentru staza venoasă ale membrului superior sau inferior, sindrom al venei cave superioare), chilotorax sau chilopericard (prin obstrucţia vărsării ductului toracic), cât şi tromboembolism pulmonar.

Şunturile ventriculo-atriale reprezintă o formă particulară de corp străin intravascular cu mare potenţial trombogenic; datorită ratei înalte de complicaţii tromboembolice, există tendinţa renunţării la acest tip de drenaj al ventriculelor cerebrali, în favoarea şuntului ventriculo-peritoneal (Bush, 2002).

Trombofilia denumeşte tendinţa spre apariţia trombozelor datorată unor anomalii ale coagulării; există forme înnăscute (ereditare) şi forme dobândite. Trombofilia este frecvent identificabilă ca factor etiologic asociat, în patogenia tromboembolismului pulmonar pediatric. Detalierea acestor anomalii nu face obiectul acestui capitol; vom oferi totuşi, în cele ce urmează, o clasificare recentă a formelor ereditare de trombofilie.

Clasificarea trombofiliilor (Crowther, 2003)

- Grupul 1 (defecte ereditare ale factorilor inhibitori ai coagulării; risc mai mare de tromboze):
  - deficit de proteină C;
  - deficit de proteină S;
  - deficit de antitrombină.
- Grupul 2 (creşteri ereditare ale nivelului sau funcţiilor factorilor coagulării; risc mai mic de tromboză):
  - rezistenţa la proteina C activată şi factorul V Leiden;
  - mutaţia secvenţei reglatoare a protrombinei;
  - nivele ridicate ale factorilor VIII, IX şi XI;
  - nivele ridicate ale lipoproteinei A;
  - disfibrinogenemia;
  - hiperhomocysteinemia;
  - deficit de Plasminogen;
  - nivel crescut al inhibitorului fibrinolizei activat de trombină ;
  - alte defecte.

Alţi factori etiologici ai TEP:

- **Bolile neoplazice** sunt frecvent terenul tromboembolismului pulmonar; concură la acest fapt modificările sistemului coagulării, frecventa utilizare a cateterelor centrale, efectul citostaticelor injectate prin acestea asupra endoteliului venos. Athale (2008) constată pe copiii trataţi pentru diverse limfoame o incidenţă a TEP de 2,6%, iar Uderzo (1995) evidenţiază o incidenţă asemănătoare a TEP (2,7%) la copiii cu leucemie.
- **Imobilizarea şi staza venoasă**
- **Chirurgia cardiacă**

• **Intervenţiile de tip Glenn şi Fontan** pot fi o sursă de complicaţii tromboembolice pulmonare; aceste intervenţii, care realizează o conectare directă a venelor sistemice la arborele arterial pulmonar, impun o situaţie funcţională caracteristică cu risc crescut de tromboză (eliminarea pompei cardiace dintre circulaţia de întoarcere sistemică şi circulaţia arterială pulmonară favorizează staza în sistem); în plus, postoperator, se trece printr-o perioadă de exacerbare a coagulării, iar în multe montaje sunt incluse materiale *non-self*, cu potenţial trombogenic.

În ceea ce priveşte derivaţiile de tip Glenn bidirecţional, tratamentul profilactic nu este unanim recomandat, deşi în majoritatea centrelor se aplică profilaxia cu aspirină sau chiar cu antivitamine K (Monagle, 2004).

Pentru corecţiile de tip Fontan, indiferent de varianta tehnică, riscul complicaţiilor tromboembolice este semnificativ mai mare (mergând, în unele statistici, până la 19%, la copii, sau chiar 25%, la adult – Walker, 2005); riscul pare să fie mai mare în variantele de Fontan atrio-pulmonar (datorită potenţialului de dilatare a atriului drept şi, implicit, de stază, impus de menținerea atriului drept în circulație). Riscul vital antrenat de producerea unor complicații tromboembolice pulmonare, la un pacient cu o operație Fontan, este foarte mare (25%, la copil, 38%, la adult – Walker, 2005).

Tratamentul TEP asociat unei operații Fontan nu este standardizat. Tratamentul minimal este administrarea de heparină. Tromboliza sistemică sau, preferabil, cea prin tehnici de cateterism ce pot asocia trombolizei locale, liza mecanică a trombilor (Bartolome, 2002) sunt tratamente mai agresive, după care s-au raportat bune rezultate. Există și situații în care s-a impus trombectomie chirurgicală, cu revizuirea montajului (înlocuirea conexiunii atrio-pulmonare cu o conexiune cavo-pulmonară totală) (Tamaki, 1993).

Riscul complicațiilor tromboembolice, după o corecție de tip Fontan, fiind atât de mare, profilaxia acestora se impune. Nu există însă unanimitate referitor la tipul de profilaxie recomandat. După profilaxia inițială cu heparină, unii recomandă menținerea unei profilaxii de durată cu antivitamine K (Seipelt, 2002), iar alții susțin că profilaxia cu doze mici de aspirină ar fi suficientă (Jacobs, 2002). Prezența AD în circulație, cât și a unor tulburări de ritm atrial, vârsta adultă sau antecedentele tromboembolice ar trebui să fie argumente pentru adoptarea unei tromboprofilaxii agresive.

- **Derivațiile sistemico-pulmonare chirurgicale** de tipul șuntului Blalock-Taussig modificat pot fi sursă de embolie pulmonară; situația unei embolii pulmonare suprapusă unei maladii cardiace congenitale cu flux sanguin pulmonar scăzut poate genera un risc vital extrem, îndeosebi în contextul unei tromboze concomitente a șuntului. Sunt raportate succese prin tromboliză locală pe cateter (Ries, 1994), urmate sau nu de alte tehnici percutane (dilatare, implantare de stent); alternativ, se poate impune tentativa de dezobstrucție pulmonară chirurgicală, concomitent cu revizuirea șuntului. Profilaxia complicațiilor trombotice ale șunturilor protetice se făcea, în mod clasic, prin heparinizare postoperatorie, urmată de tratament antiagregant cu aspirină; în ultimii ani, s-a renunțat la această atitudine, datorită frecvenței mari a complicațiilor hemoragice, realizându-se profilaxia doar prin tratament antiagregant precoce (aspirină 5–10 mg/kg) (Mullen, 1996).
- **Chirurgia cordului drept**

– **Sindromul nefrotic** este asociat cu o tendință la hipercoagulabilitate care stă la originea incidenței crescute a complicațiilor tromboembolice întâlnite în această afecțiune (între 2 și 7,6% pe diverse statistici pediatrice) (Anand, 1996; Lilova, 2000).

Diagnosticul TEP la copil

Clinica tromboembolismului pulmonar la copil este asemănătoare celei a adultului: dispneea, durerea toracică, tusea, cianoza, hemoptizia, tahicardia sunt simptome/semne frecvente și la copil; se citează și forme cu debut sincopal sau prin șoc, sau chiar prin moarte subită.

Explorările paraclinice de prim abord au un grad redus de specificitate; coroborate cu simptomatologia, ele pot contura mai curând o suspiciune diagnostică sau un diagnostic probabil, decât un diagnostic pozitiv.

– **Radiografia** pulmonară poate evidenția diverse grade de opacitate pulmonară, iar în formele mai severe, o creștere a dimensiunilor cordului și a hilurilor pulmonare;

– **Electrocardiograma** poate constata semnele unei suprasolicitări de presiune a cordului drept;

– **Ecografia** constată, de regulă, o creștere a dimensiunilor cordului drept, creșterea gradientului VD-AD, ca expresie a creșterii presiunii în artera pulmonară; rareori, ecografia cardiacă aduce elemente de specificitate: se poate surprinde un tromb flotant în cavitățile cordului drept sau în bifurcația arterei pulmonare. În cazul purtătorilor de catetere venoase centrale, ecografia și examenul Doppler vascular pot demonstra existența trombozei venoase, fapt ce contribuie la orientarea diagnosticului.

Un rol particular în diagnosticul TEP îl joacă **testul D-Dimerilor**. D-Dimerii sunt fragmente ale cheagului de fibrină, scindate sub acțiunea plasminei. Testul nu este specific (se întâlnesc valori crescute și în inflamație și în neoplazii), dar are o sensibilitate de 85-98% (în funcție de varianta de test folosită); în consecință, creșterea D-Dimerilor reprezintă doar un argument de probabilitate pentru diagnosticul TEP, în timp ce valori normale ale testului pot practic exclude diagnosticul (Kearon, 2003).

Diagnosticul pozitiv poate fi pus prin **tomografia computerizată** helicoidală cu substanță de contrast, examenul **RMN** cu gadolinium (destul de greu de efectuat la copii, îndeosebi la cei sever simptomatici), cât și prin **angiografia pulmonară** (preferată, la copil, în majoritatea centrelor, „standardul de aur" al diagnosticului TEP). Fiecare dintre acestea poate evidenția stenoze și amputări ale arborelui vascular pulmonar.

Tratamentul tromboembolismului pulmonar

Tratamentul medical al TEP vizează mai multe obiective. În faza acută se urmăresc, în primul rând, stabilizarea hemodinamică şi respiratorie a pacientului, ca şi combaterea extensiei trombului şi favorizarea lizei sale. Odată faza acută depăşită, tratamentul vizează combaterea recurenţei fenomenelor tromboembolice, tratamentul afecţiunilor care au favorizat apariţia acestora şi combaterea consecinţelor (a HTP consecutive TEP). Ne vom referi, în cele ce urmează, cu precădere la tratamentul anticoagulant şi trombolitic, în cazul TEP la copil.

– **Tratamentul anticoagulant**

• **Heparina nefracţionată** este, de obicei, primul tratament folosit în tratamentul TEP. Se indică administrarea i.v. Continuă cu seringă automată. *Ghidul de tratament antitrombotic la copil* al American College of Chest Physicians (Monagle, 2004) recomandă următorul protocol de administrare:

Doză de atac: i.v. 75 u/kg/10 minute

Doză de întreţinere: i.v. în perfuzie continuă:
– la copii < 1an: 28 u/kg/h;
– la copii > 1 an: 20 u/kg/h.

Se ţinteşte un APTT de 60–85 sec. Dacă după 4 h de tratament:

APTT < 50 sec	→ bolus 50 u/kg + se creşte cu 10% doza orară perfuzată;
APTT 50-59 sec	→ creşte cu 10% doza orară perfuzată;
APTT 60-85 sec	→ se menţine ritmul de administrare;
APTT 86-95 sec	→ se scade cu 10% doza orară perfuzată;
APTT 96-120 sec	→ stop perfuzie 30 min + se scade cu 10% doza orară;
APTT > 120 sec	→ stop perfuzie 60 min + se scade cu 15% doza orară.

După fiecare ajustare a ritmului de administrare, se repetă evaluarea prin APTT la 4 h; odată ce ţinta unui APTT de 60–85 sec, testul de coagulare se repetă la fiecare 24 de ore.

• **Heparinele cu greutate moleculară mică** (LMWH) prezintă avantajul unei administrări subcutane, cât şi al unui risc mai mic de trombocitopenie indusă de heparină (HIT) sau de osteoporoză; pot fi folosite de primă intenţie în episoadele tromboembolice de mai mică amploare sau se folosesc ca tratament punte între perfuzia de heparină nefracţionată şi tratamentul cu anticoagulante orale (Parasuraman, 2006); eficienţa tratamentului se monitorizează prin concentraţia de anti-factor Xa (nivelul terapeutic ţintă al acestuia fiind de 0,5–1 u/ml, la 4–6 h de la administrarea s.c.a LMWH); necesitatea acestui test poate reprezenta un dezavantaj, el fiind inaccesibil multor centre.

Dozele terapeutice recomandate (Monagle, 2004) sunt:

– Reviparin	pt. copii	< 5 kg: 150 u/kg la 12 h
		> 5 kg: 100 u/kg la 12 h
– Enoxaparin	pt. copii	< 2 luni: 1,5 mg/kg la 12 h
		> 2 luni: 1 mg/kg la 12 h
– Dalteparin		129+/– 43 u/kg la 24 h
– Tinzaparin	pt. copii	0–2 luni: 275 u/kg
		2–12 luni: 250 u/kg
		1–5 ani: 240 u/kg
		5–10 ani: 200 u/kg
		10–16 ani: 275 u/kg

• **Anticoagulantele orale** (antivitamine K = AVK) se folosesc ulterior tratamentului cu heparină nefracţionată sau/şi heparine cu greutate moleculară mică. Se ţinteşte un INR între 2 şi 3. Există dificultăţi în administrarea de AVK la sugarul mic; aportul de vitamina K în laptele matern este mic, ceea ce pune sugarul la risc de supradozaj; pe de altă parte, sugarii hrăniţi artificial, cu formule alimentare îmbogăţite în vitamina K, sunt rezistenţi la tratamentul cu AVK; absorbţia intestinală prezintă mari variaţii individuale şi temporale la copilul mic. Studiind folosirea acenocumarolului (Sintrom®) la copii, după chirurgia cardiacă, Piquet (2002) constată că doza medie de întreţinere depinde de vârstă şi greutate; doza de întreţinere recomandată de acest autor este de 0,14 mg/kg, la copiii cu vârstă < 1 an, şi de 0,05 mg/kg, după vârsta de 3 ani. Bonduel (2003) constată tot pentru acenocoumarol următoarele doze de încărcare şi doze de menţinere, în funcţie de vârstă:

Doza de atac trebuie să fie cât mai apropiată de doza de întreţinere. Se impun controale frecvente ale INR-ului, îndeosebi la administrarea în primul an de viaţă. Chiar şi după atingerea nivelului de echilibru, sunt necesare controale repetate, în prima perioadă, mai frecvente decât 1/lună.

Tabelul 56.6.

Vârsta	Doza de încărcare (mg/kg)	Doza de menținere (mg/kg/zi)
< 1 an	0,2	0,1
1–5 ani	0,09	0,06
6–10 ani	0,07	0,05
11–18 ani	0,06	0,04

În mod uzual, tratamentul anticoagulant se menține 3-6 luni după un episod tromboembolic pulmonar; în cazul în care, la originea producerii sale, participă o trombofilie sau dacă există semne de extindere a fenomenelor trombotice sub tratament, se indică o menținere mai îndelungată pe tratament anticoagulant (Parasuramna, 2006). INR-ul țintă este între 2 şi 3, după primul episod tromboembolic, dar mai înalt, între 2,5 şi 3,5 după o recidivă a TEP (Bonduel, 2003)

– **Tratamentul fibrinolitic** este folosit pentru cura trombozelor asociate cateterelor venoase centrale, pentru tratamentul trombozelor acute ale venelor profunde ale membrelor sau ale marilor vene viscerale (vena renală); el poate fi o opțiune şi în TEP masiv. Dacă inițial se foloseau streptokinaza sau urokinaza, în ultimii ani se foloseşte cu precădere activatorul plasminogenului tisular (Alteplase), care are un timp de înjumătățire mai mic (oprirea administrării este urmată la puțin timp de încetarea acțiunii fibrinolitice) şi capacitate imunogenică redusă (drept care generează mult mai rar reacții alergice). Nu există studii ample asupra trombolizei pediatrice, ci doar raportări ale unor cazuri izolate sau referitoare la grupuri mici de pacienți. Ghidul ACCP cu privire la tratamentul antitrombotic la copil (Monagle, 2004) sugerează să nu se utilizeze, de rutină, tromboliza în tratamentul tromboembolismului venos la copil (recomandare de tip 2C); în cazul folosirii trombolizei sistemice, se recomandă, în cazul deficitului de plasminogen (constatat frecvent, în mod fiziologic, la sugar), să se administreze concomitent plasmă proaspătă congelată, pentru un aport suplimentar de plasminogen (recomandare de tip 2C). În cazul aplicării unui tratament trombolitic, la copil, se recomandă folosirea următoarelor doze:

Tabelul 56.7.

Stereptokinază	2 000 U/kg	2 000 U/kg/h pt. 6–12 h
Urokinază	4 400 U/kg	4 400 U/kg/h pt. 6–12 h
tPA		0,1–0,6 mg/kg/h pt. 6 h

– **Tratamentul chirurgical.** S-au comunicat succese în trombembolectomia pulmonară la copil (Ngaage, 2000); indicațiile acestui tip de intervenții la copil nu sunt încă standardizate. La adult, în *Kirklin&Barratt Boyes Cardiac Surgery* din 2003, se indică embolectomia pulmonara chirurgicală pentru tratamentul TEP masiv, în următoarele situații:

- lipsa de răspuns la măsuri agresive de resuscitare;
- necesitatea bypassului cardio-pulmonar pentru combaterea şocului cardiogen;
- tromboliza contraindicată sau ineficientă.

Profilaxia TEP la copil. Profilaxia TEP la copil este un subiect încă în discuție. Vom încerca să sistematizăm recomandările existente în literatură, cu privire la următoarele categorii de pacienți:

– *Traumă.* Pe un studiu efectuat pe 3637 copii internați pentru traumă, s-a constatat că riscul de TEP al acestora a fost mic (< 0,1%), ceea ce face ca profilaxia de rutină, cu anticoagulante, să nu fie recomandabilă după trauma pediatrică. S-au putut însă identifica subclase de pacienți cu risc crescut de TEP: copiii de ≥ 9 ani cu un scor Glasgow ≤ 8, cât şi pacienții cu un ISS (injury severity score) ≥ 25; la fiecare din aceste grupe cu risc crescut de TEP, tratamentul anticoagulant profilactic poate fi luat în considerare (Truitt, 2005).

– *Purtătorii de catetere venoase centrale.* Guideineul privind terapia antitrombotică al ACCP (Monagle, 2004) recomandă împotriva profilaxiei anticoagulante de rutină, în cazul cateterelor venoase centrale (grad 1B), dar indică tratamentul anticoagulant cu antivitamine K (pentru un INR = 2–2,5), în cursul primelor 3 luni de folosință a fiecărui cateter, la copiii cu linii centrale de folosință îndelungată (nutriție parenterală la domiciliu) (grad 2C).

– *Profilaxia secundară.* Aceleaşi ghiduri ale ACCP recomandă (Monagle, 2004):

- profilaxia recurenței unui episod de TEP idiopatică, după primul episod, se va face cu antivitamine K, timp de 6 luni (pentru un INR = 2,5), (grad 2C);
- în cazul TEP secundar, profilaxia cu antivitamine K se va menține timp de 3 luni, pentru acelaşi INR țintă (grad 2C);
- în prezența unor factori de risc, de exemplu sindromul nefrotic, se va menține profilaxia anticoagulantă, pe toată durata prezenței factorului de risc;

- după recurența TEP, profilaxia ulterioară va fi aplicată pe termen nedefinit, în cazul TEP idiopatic și cel puțin 6 luni sau până la excluderea factorului de risc, în cazul TEP secundare (grad 2C);
- la copiii cu catetere centrale de folosință îndelungată și un episod de tromboză venoasă sau TEP, se recomandă menținerea cateterului doar dacă el este funcțional și riguros necesar; după primele 3 luni de tratament anticoagulant (pentru INR = 2,5), antivitaminele K se mențin, în doze mici (INR = 1,5–1,8), până la retragerea cateterului central (grad 2C).

– *Pacienții cu șunturi sistemico-pulmonare* primesc tratament intra-operator cu heparină, urmat, eventual, de tratament antiagregant cu aspirină (5 mg/kg/zi); în cazul operației Norwood I, se va asigura, conform ghidului ACCP, tratament anticoagulant cu heparină și în perioada post-operatorie (grad 2C);

– *Pacienții cu operații de tip Fontan* vor face profilaxia complicațiilor tromboembolice fie cu aspirină (5 mg/kg/zi), fie cu heparină urmată de tratament cu antivitamine K (INR țintă = 2,5);

– *Cardiomiopatia dilatativă* impune un tratament profilactic cu anticoagulante orale, pentru un INR țintă = 2,5 (grad 2C);

– *Cateterismul cardiac* efectuat la sugari și copii impune efectuarea unei profilaxii a complicațiilor tromboembolice cu un bolus de heparină de 100–150 u/kg (grad 2B)

Prognosticul TEP: TEP netratat are un risc de deces ce se apropie de 30% (Evans, 1994)

– Embolii pulmonare non-trombotice la copil

Principalele tipuri de embolie non-trombotică sunt (Bush, 2002):

- emboliile septice: endocardita de cord drept, embolii septice secundare unor flebite septice;
- emboliile neoplazice: mai des produse secundar unei tumori Wilms, dar și în urma unor hepatoblastoame, sarcoamelor, mixoamelor, leucemiei;
- embolii iatrogene: fragmente de cateter sau de dispozitive folosite în cardiologia intervențională (umbrele de închidere a defectelor septale, spirale de embolizare a canalului arterial sau a colateralelor aorto-pulmonare), embolii gazoase (după injectări accidentale intravenoase, purjare deficitară a cordului drept în chirurgia cardiacă);
- embolii grăsoase după traume majore, arsuri, bypass cardio-pulmonar;
- embolii de talc la adolescenții dependenți de droguri intravenoase preparate din tablete zdrobite;
- embolii de paraziți (ouă de schistostoma).

BILIOGRAFIE

1. **Abrams D., Schulze-Neick I., Magee A.G.,** *Sildenafil as a selective pulmonary vasodilator in childhood primary pulmonary hypertension*, „Heart", 2000, 84: e4.
2. **Abramson S.V., Burke J.F., Kelly J.J. Jr. et al.,** *Pulmonary hypertension predicts mortality and morbidity in patients with dilated cardiomyopathy*, „Ann. Intern. Med.", 1992, 116: 888-95.
3. **Allcock R.J., O'Sullivan J.J., Corris P.A.,** *Atrial septostomy for pulmonary arterial hypertension*, „Heart", 2003, 89(11): 1344-7.
4. **Anand N.K., Chand G., Talib V.H., Chellani H., Pande J.,** *Hemostatic profile in nephrotic syndrome*, „Indian Pediatr.", Dec., 1996, 33(12): 1005-12.
5. **Andrew M., David M., Adams M. et al.,** *Venous thromboembolic complications (VTE) in children: first analyses of the Canadian Registry of VTE*, „Blood.", 1994, 83: 1251-1257.
6. **Assaad A.M., Kawut S.M., Arcasoy S.M. et al.,** *Platelet-derived growth factor is increased in pulmonary capillary hemangiomatosis*, „Chest.", 2007, 131(3): 850-5.
7. **ASTP/ATS/ERS/ISHLT,** *International guidelines for the selection of lung transplant candidates*, American Society for Transplant Physicians/American Thoracic Society/European Respiratory Society/International Society for Heart and Lung Transplantation, „Am. J. Respir. Crit. Care. Med.", Jul., 1998, 158(1): 335-9.
8. **Athale U.H., Nagel K., Khan A.A., Chan A.K.,** *Thromboembolism in children with lymphoma*, „Thromb. Res.", 29, Jan., 2008.
9. **Baquero H., Soliz A., Neira F. et al.,** *Oral Sildenafil in Infants With Persistent Pulmonary Hypertension of the Newborn: A Pilot Randomized Blinded Study*, „Pediatrics", 2006, 117: 1077-1083.

Redactare medicală casete: Ion Socoteanu, Iulia Cristina Frînculescu, Marius Frînculescu

10. **Bartolomé Benito F., Prada Martínez F., Bret Zurita M.,** *Pulmonary thromboembolism after Fontan operation*, „Rev. Esp. Cardiol.", Apr., 2002, 55(4): 449-51.
11. **Bonduel M., Sciuccati G., Hepner M., Feliu Torres A., Pieroni G., Frontroth J.P., Serviddio R.M.,** *Acenocoumarol therapy in pediatric patients*, „Journal of Thrombosis and Haemostasis", 2003, 1(8): 1740-1743.
12. **Boucek M.M., Edwards L.B., Keck B.M., Trulock E.P., Taylor D.O., Hertz M.I.,** *Registry for the International Society for Heart and Lung Transplantation: Seventh Official Pediatric Report – 2004*, „The Journal of Heart and Lung Transplantation", 2004, 23(8): 833-84.
13. **Bush Pulmonarz A.,** *Vascular Diseases*. In: Anderson R.H., Backer E.J., McCartney F.J., Rigby M.L., Shinebourne E.A., Tynan M. (eds.), *Pediatric Cardiology*, ed. 2, chap. 19, Churchill Livingstone, New York, 2002, p. 567-592.
14. **Camara M.L., Aris A., Padr6 J.M., Caralps J.M.,** *Long-term results mitral valve surgery in patients with severe pulmonary hypertension*, „Ann. Thorac. Surg.", 1988, 45: 133-6.
15. **Carroll W.D., Dhillon R.,** *Sildenafil as a treatment for pulmonary hypertension*, „Arch. Dis. Child.", 2003, 88: 827-828.
16. **Channick R.N., Newhart J.W., Johnson F.W. et al.,** *Pulsed delivery of inhaled nitric oxide to patients with primary pulmonary hypertension: an ambulatory delivery system and initial clinical tests*, „Chest", 1996, 109: 1545-1549.
17. **Cesnjevar R.A., Feyrer R., Walther F., Mahmoud F.O., Lindemann Y., Von der Emde J.,** *High-risk mitral valve replacement in severe pulmonary hypertension – 30 years experience*, „Eur. J. Cardiothorac. Surg.", Apr., 1998, 13(4): 344-51.
18. **Cody R.J., Haas G.J., Binkley P.F., Capers Q., Kelley R.,** *Plasma endothelin correlates with the extent of pulmonary hypertension in patients with chronic congestive heart failure*, „Circulation", 1992, 85: 504-9.
19. **Copley S.J., Coren M., Nicholson A.G., Rubens M.B., Bush A., Hansell D.M.,** *Diagnostic accuracy of thin-section CT and chest radiography of pediatric interstitial lung disease*, „American Journal of Roentgenology", 2000, 174: 549-554.
20. **Crowther M.A., Kelton J.G.,** *Congenital thrombophilic states associated with venous thrombosis: a qualitative overview and proposed classification system*, „Ann. Intern. Med.", 2003, 138(2): 128-34.
21. **Doll D.C., Yarbro J.W.,** *Vascular toxicity associated with chemotherapy and hormonotherapy*, „Curr. Opin. Oncol.", 1994, 6: 345-350.
22. **Drexler H., Hayoz D., Munzel T., Just H., Zelis R., Brunner H.R.,** *Endothelial function in congestive heart failure*, „Am. Heart J.", Sep., 1993, 126(3 Pt 2): 761-4.
23. **Dubois J., Rypens F., Garel L. et al.,** *Incidence of deep vein thrombosis related to peripherally inserted central catheters in children and adolescents*, „CMAJ", 6, Nov., 2007, 177(10): 1185-90.
24. **Dupois J.,** *Endothelin receptor antagonists in pulmonary hypertension*, „Lancet", 2001, 356: 1113-1114.
25. **Elliott C.G., Palevsky H.I.,** *Treatment with epoprostenol of pulmonary arterial hypertension following mitral valve replacement for mitral stenosis*, „Thorax", Jun., 2004, 59(6): 536-7.
26. **Eronen M., Pohjavuori M., Andersson S., Pesonen E., Raivio K.O.,** *Prostacyclin treatment for persistent pulmonary hypertension of the newborn*, „Pediatr. Cardiol.", Jan.-Feb., 1997, 18(1): 3-7.
27. **Evans D.A., Wilmott R.W.,** *Pulmonary embolism in children*, „Pediatr. Clin. North. Am.", Jun., 1994, 41(3): 569-84.
28. **Faber C.N., Yousem S.A., Dauber J.H. et al.,** *Pulmonary capillary hemangiomatosis. A report of three cases and a review of the literature*, „Am. Rev. Respir. Dis.", 1989, 140(3): 808-13.
29. **Fattouch K., Sbraga F., Bianco G., Speziale G., Gucciardo M., Sampognaro R., Ruvolo G.,** *Inhaled prostacyclin, nitric oxide, and nitroprusside in pulmonary hypertension after mitral valve replacement*, „J. Card. Surg.", Mar.-Apr., 2005, 20(2): 171-6.
30. **Finer N.N., Etches P.C., Kamstra B. et al.,** *Inhaled nitric oxide in infants referred for extracorporeal membrane oxygenation*, „J. Pediatr.", 1994, 124: 302-308.
31. **Ford Katrina,** *Pulmonary artery hypertension: new drug treatment in children*, „Arch. Dis. Child. Ed. Pract.", 90, 2005, p. 15-20.
32. **Franke U.F.W., Wahlers T., Wittwer T., Franke T., Niedermeyer J., Harringer W., Haverich A.,** *Heart-Lung Transplantation Is the Method of Choice in the Treatment of Patients With End-Stage*, „Pulmonary Hypertension Transplantation Proceedings", 34, 2002, p. 2181-2182.
33. **Fullerton D.A., Mclntyre R.C. Jr., Kirson L.E., Cyr St.J.A., Whitman G.J.R., Grover F.L.,** *Impact of respiratory acid-base status in patients with pulmonary hypertension*, „Ann. Thorac.", 1996, 61: 696-701.
34. **Galié N., Torbicki A., Barst R. et al.,** *Guidelines on diagnosis and treatment of pulmonary arterial hypertension. The Task Force on Diagnosis and Treatment of Pulmonary Arterial Hypertension of the European Society of Cardiology*, „Eur. Heart J.", Dec., 2004, 25(24): 2243-78.
35. **Ginns L.C., Roberts D.H., Mark E.J. et al.,** *Pulmonary capillary hemangiomatosis with atypical endotheliomatosis: successful antiangiogenic therapy with doxycycline*, „Chest", 124, 2003, p. 2017-2022.
36. **Girard C., Lehot J.J., Pannetier J.C., Filley S., French P., Estanove S.,** *Inhaled nitric oxide after mitral valve replacement in patients with chronic pulmonary artery hypertension*, „Anesthesiology", 1992, 77: 880-3.
37. **Hagood J.S.,** *Children's Interstitial Lung Disease*, eMedicine, ChILD, 16, Jan., 2008, www.emedicine.com/ped/TOPIC1950.
38. **Hartl D., Griese M.,** *Interstitial lung disease in children – genetic background and associated phenotypes*, „Respiratory Research", 2005, 6: 32 doi: 10.1186/1465-9921-6-32.

HIPERTENSIUNEA PULMONARĂ
– GHIDURI ESC COMENTATE –

SECȚIUNEA III **CAPITOLUL 57**

ADRIAN LĂCĂTUȘU, ALINA LĂCĂTUȘU, ION SOCOTEANU, LUCIAN FALNIȚĂ

1. CLASIFICAREA CLINICĂ A HIPERTENSIUNII PULMONARE (HTP)
2. ALTERĂRI CELULARE ÎN HIPERTENSIUNEA ARTERIALĂ PULMONARĂ (HTP)
  2.1. Celulele musculare netede și fibroblaste
  2.2. Celulele endoteliale
  2.3. Inflamația
  2.4. Plachetele sanguine și tromboza
3. MECANISMELE MOLECULARE ÎN DEZVOLTAREA HTP
  3.1. Mediatori derivați din endoteliu
  3.2. Sistemul nervos simpatic și căile de transmitere non-adrenergice noncolinergice
  3.3. Canalele de potasiu
  3.4. Proteinele morfogenetice osoase și factorii de creștere TGF
  3.5. Serotonina
  3.6. Angiogeneza
  3.7. Turnover-ul matricei extracelulare
4. RELEVANȚA MODIFICĂRILOR CELULARE ȘI MOLECULARE ÎN HTP INDUSĂ DE ȘUNT
5. ROLUL ENDOTELINELOR ÎN HIPERTENSIUNEA PULMONARĂ ASCOCIATĂ CU CARDIOPATII CONGENITALE
  5.1. Considerații generale
  5.2. Biosinteza și reglarea endotelinei (ET)
  5.3. Efectele biologice ale ET-1
  5.4. Rolul ET în HTP
  5.5. Modele animale care susțin rolul ET în HTP
  5.6. Antagonismul ET la pacienți cu HTP și malformații cardiace
  5.7. Concluzie
6. HIPERTENSIUNEA PULMONARĂ LA COPIL. IDENTIFICAREA PACIENȚILOR. ASPECTE CLINICE ȘI ALGORITM DE DIAGNOSTIC
  6.1. Aspecte introductive
  6.2. Algoritmul de diagnostic al hipertensiunii pulmonare la copil
  6.3. Diagnosticul hipertensiunii pulmonare
    6.3.1. Istoric și examen fizic
    6.3.2. Algoritm de explorări la pacientul cu hipertensiune pulmonară
    6.3.3. Leziuni cardiace asociate cu hipertensiunea pulmonară
    6.3.4. Explorări
  6.4. Severitatea bolii și prognosticul
7. MANAGEMENTUL COPILULUI CU HIPERTENSIUNE PULMONARĂ PURTĂTOR AL UNEI CARDIOPATII CONGENITALE
  7.1. Introducere
  7.2. HTP preoperatorie
  7.3. HTP postoperatorie
  7.4. HTP postoperatorie susținută
  7.5. Sindromul Eisenmenger
8. STRATEGII DE TRATAMENT LA COPII CU HTP
  8.1. Noțiuni introductive
  8.2. Măsuri generale
  8.3. Terapia cu oxigen
  8.4. Diuretice/Digoxin
  8.5. Anticoagulantele
  8.6. Blocantele canalelor de calciu
  8.7. Epoprostenol și analogii de prostaciclină
  8.8. Antagoniștii receptorilor de endotelină
    8.8.1. Endotelina
    8.8.2. Bosentanul
    8.8.3. Sitaxsentan
    8.8.4. Ambrisentan
  8.9. Oxidul nitric (NO)
  8.10. Inhibitorii de fosfodiesterază (PDE)
  8.11. Septostomia atrială
  8.12. Transplantul
9. ACTUALIZARE GHIDURI ESC – 2009

BIBLIOGRAFIE

Redactare medicală: Ion Socoteanu, Iulia Cristina Frînculescu, Marius Frînculescu

Hipertensiunea pulmonară (HTP) reprezintă condiția patologică în care presiunea medie în artera pulmonară este mai mare de 25 mm Hg în repaus sau 30 mm Hg în efort, concomitent cu păstrarea presiunii atriale stângi (LAP), evaluată adesea prin măsurarea presiunii pulmonare blocate (*wedge presure*) la valori mai mici de 15 mm Hg şi cu păstrarea la valori normale a debitului cardiac.

De asemenea, rezistențele vasculare pulmonare sunt în repaus mai mari de 3U WOOD. Măsurarea precisă a presiunii pulmonare a debitelor şi rezistențelor pulmonare necesită echipament de cateterism cardiac.

În patologia pediatrică hipertensiunea pulmonară poate fi întâlnită în procente variabile în numeroase condiții patologice, fie ca factor determinant, fie ca element de însoțire, numărul majoritar de cazuri fiind furnizat de malformațiile cardiace cu şunt stânga-dreapta şi încărcare de volum a circulației pulmonare.

1. CLASIFICAREA CLINICĂ A HIPERTENSIUNII PULMONARE (HTP)

1.1. Hipertensiunea pulmonară idiopatică

1.2. Hipertensiunea pulmonară familială

1.3. Hipertensiunea pulmonară asociată cu:

1.3.1. Boli ale țesutului conjunctiv

1.3.2. Şunturi sistemico-pulmonare congenitale

1.3.3. Hipertensiunea portală

1.3.4. Infecția HIV

1.3.5. Toxice şi medicamente

1.3.6. Altele: boli tiroidiene, glicogenoze, boala Gaucher, Teleangiectazia, hemangiomatoza ereditară, hemoglobinopatiile, boli mieloproliferative, splenectomi

1.4. Hipertensiunea cu implicare venoasă sau capilară

1.4.1. Boala veno-ocluzivă pulmonară

1.4.2. Hemangiomatoza capilară pulmonară

1.5. Hipertensiunea pulmonară persistentă a nou-născutului

1.6. Hipertensiunea asociată cu boli ale inimii stângi

1.6.1. Patologia atrială sau ventriculară stângă

1.6.2. Patologia valvulară stângă (şi coarctația de aortă)

1.7. Hipertensiunea asociată cu boli pulmonare sau hipoxie

1.7.1. Boala obstructivă bronho-pulmonară cronică

1.7.2. Patologia interstițială pulmonară

1.7.3. Tulburări respiratorii asociate cu somnul

1.7.4. Patologia alveolară cu hipoventilație

1.7.5. Expunere cronică la altitudine

1.7.6. Anomalii de dezvoltare embriologică pulmonară

1.8. Hipertensiune datorată patologiei cronice trombotice sau embolice

1.8.1. Obstrucția trombo-embolică a arterei pulmonare proximale

1.8.2. Obstrucția trombo-embolică a arterei pulmonare distale

1.8.3. Embolismul pulmonar nontrombotic (tumori, paraziți, material străin)

1.9. Altele: sarcoidoza, histiocitoza, X, limfangiomatoza, compresia vaselor pulmonare (adenopatii, tumori, fibroză mediastinală).

Această nouă clasificare a hipertensiunii pulmonare a fost utilizată recent în multe trialuri clinice randomizate și în studii epidemiologice, dar nu și în aprecierea studiului diferențiat al mecanismelor moleculare și celulare ale diferitelor subcomponente ale clasificării. Totuși, datorită similarităților de modificări histologice, este corect ca abordarea histologică și, parțial, a tratamentului, cel puțin în fazele avansate, să se facă unitar în toate subcategoriile.

2. ALTERĂRI CELULARE ÎN HIPERTENSIUNEA ARTERIALĂ PULMONARĂ (HTP)

2.1. Celulele musculare netede și fibroblaste

Pe lângă remodelarea celor trei straturi ale pereților arterelor pulmonare, o trăsătură comună a tuturor formelor de HTP este extensia periferică a celulelor musculare netede din arterele pulmonare normale spre cele non-musculare din cadrul acinului respirator. De asemenea, se observă formarea unui strat de miofibroblaste în matricea extracelulară dintre endoteliu și lamina elastică internă, numită neointima. Există dovezi experimentale substanțiale care susțin ideea că fibroblastul din adventice ar avea un rol important în procesul de remodelare vasculară. Cel puțin în modelele de HTP hipoxică, fibroblastele din adventice sunt primele celule care sunt activate, rezultând proliferare, transdiferențiere în celule miofibroblast-like, migrare și sinteză de proteine ale matricei extracelulare ca răspuns la condițiile hipoxice. Migrarea fibroblastelor din adventice în medie și intimă în condiții de hipoxie se consideră că se datorează parțial unei up-regulări a metaloproteinazei matricei extracelulare (MMP)-2.

Creșterea presiunii arteriale pulmonare conduce la distensia elastică a celulelor musculare netede arteriale, care joacă un rol important în promovarea creșterii celulelor componente ale arterei pulmonare și a activității de sinteză. Vasoconstricția și proliferarea celulară ar putea stimula, la rândul lor, căile de semnalizare intracelulară. O trăsătură comună în diferite forme de HTP este neovascularizarea peretelui vascular. De aceea, *vasa vasorum* ar putea reprezenta calea prin care celulele progenitoare și celulele endoteliale ajung din adventice în peretele vascular. Numeroase studii arată faptul că celulele progenitoare cu originea în măduva osoasă ar putea contribui la neovascularizație și/sau la îngroșarea peretelui vascular. Cel puțin în HTP indusă de hipoxie, *vasa vasorum* și progenitorii circulanți derivați din măduvă sunt aparent implicați în îngroșarea peretelui vascular. În plus, celulele progenitoare stimulează și proliferarea, migrarea și activitatea sintetică a fibroblastelor adventițiale.

2.2. Celulele endoteliale

Celulele endoteliale sunt cheia reglării fluxului pulmonar și a rezistenței vasculare, dar de asemenea au capacitate de proliferare și prin urmare ar putea contribui la obstrucția vasculară pulmonară din HTP. Proliferarea celulelor endoteliale este evidentă în HTP de tip concentric sau plexiform, în HTP asociată cu boli ale țesutului conjunctiv, precum și în infecția cu HIV. Celulele endoteliale în afecțiunile plexiforme supraexprimă factorul indus de hipoxie HIF-1α, factorul de creștere vascular endotelial (VEGF) și receptorul 2 al acestuia; de asemenea, se prezintă cu o down-regulation a factorilor apoptotici legați de TGF-β, genele Bax și mutații ale receptorului proteinei morfogenetice BMPR-2. Este încă puțin înțeles de ce proliferarea celulelor endoteliale în afecțiunile plexiforme sunt monoclonale în HTP idiopatică și policlonale în HTP asociată cu alte boli. Mai mult, pacienții cu HTP prezintă un număr crescut de celule endoteliale circulante. Toate aceste observații sunt consistente cu evidența că „legea monostratului de celule endoteliale” este încălcată în HTP, în condițiile în care HTP idiopatică sau de alte cauze a determinat o creștere și multiplicare necontrolată a celulelor endoteliale.

Oricum, nu s-a demonstrat în mod convingător faptul că proliferarea celulelor endoteliale ar apărea în stadiile incipiente ale HTP, iar leziunile plexiforme sunt identificate la doar o treime dintre pacienții cu HTP. În plus, în leziunile plexiforme proliferează și alte tipuri de celule precum celulele musculare netede sau miofibroblastele. Prin urmare, proliferarea celulelor endoteliale ar putea să nu fie o condiție *sine qua non* în dezvoltatea HTP.

Într-un studiu recent, s-a constatat existența concomitentă a unei infecții pulmonare cu virusul herpes simplex uman 8 (HHV-8) în 10 din 16 cazuri de pacienți cu HTP. În acest studiu, celulele din cadrul leziunilor plexiforme, ca și restul celulelor de altfel (celule bronho-epiteliale, limfocite, macrofage, celulele endoteliale de-a lungul vaselor pulmonare patente), au fost pozitive pentru antigenul nuclear asociat HHV-8 (LANA-1) prin imunohistochimie, în timp ce celulele musculare netede au fost în mod constant negative. Interesant, pacienții cu HTP secundară sindromului Eisenmenger sau sindrom CREST au fost LANA-1 negativi. Mai mult, leziunile plexiforme ale pacienților cu HTP primitivă au prezentat asemănare histologică și imunohistochimică cu sarcomul cutanat Kaposi, susținând ideea că HHV-8 ar putea avea un rol patogenetic în HTP primitivă, întrucât HHV-8 este un virus vasculotropic prezent în toate formele de sarcom Kaposi. Totuși, doar unul din trei pacienți cu HTP severă asociată cu HIV-1 a fost LANA-1 pozitiv, indicând faptul că HTP asociată cu HIV-1 poate apărea independent de infecția cu HHV-8. Oricum, ideea că HHV-8 are vreun rol în patogeneza HTP are încă nevoie de confirmare. Într-un studiu recent efectuat în Japonia, nu s-a putut obține nicio dovadă a prezenței infecției cu HHV-8 prin imunohistochimie sau metoda PCR la pacienți cu HTP și leziuni plexiforme (dintre care 10 cu HTP idiopatică și 5 cu HTP asociată cu malformații cardiace), ceea ce este un argument împotriva ideii de contribuție semnificativă a HHV-8 în proliferarea celulelor endoteliale și a leziunilor plexiforme în HTP.

2.3. Inflamația

O serie de observații sugerează că reacțiile imune joacă un rol în menținerea, dacă nu chiar inițierea HTP. HTP apare în asociere cu stări inflamatorii, cum ar fi boli de țesut conjunctiv sau infecție cu HIV. O treime dintre pacienții cu HTP idiopatică sunt pozitivi pentru factorul antinuclear. În anumite centre s-a evidențiat un grad de regresie a HTP sub terapie imunosupresivă. La pacienții cu HTP, în pereții vaselor pulmonare s-au pus în evidență arii de necroză focală cu reacții inflamatorii. Lexiunile plexiforme și arteriolele mici cu fibroză laminară concentrică sunt infiltrate de numeroase limfocite T și macrofage. La pacienții cu HTP primitivă s-au măsurat nivele circulante crescute de cytokine proinflamatorii, interleukina-1α și interleukina 6, care stimulează tromboza și sunt mitogene potente. Factorul de creștere derivat din plachete este crescut în biopsiile pulmonare ale pacienților cu HTP idiopatică și HTP asociată cu infecție cu HIV. Studii recente sugerează că celulele endoteliale arteriale pulmonare ale pacienților cu HTP pot fi stimulate mecanic, prin creșterea fluxului sau a presiunii, să producă cytokine chemotactice, cum sunt fractalkine sau RANTES. Pacienții cu HTP prezintă nivele circulante crescute de fractalkine, precum și o expresie crescută a receptorului acestora pe limfocitele T; aceste modificări nu sunt însă evidente la pacienții suferind de trombembolism cronic pulmonar, sugerând faptul că răspunsul exagerat al chemokinelor nu este un efect secundar pur al creșterii presiunii arteriale pulmonare. De asemenea, alte studii recente evidențiază creșteri ale ligandului circulant solubil CD 40 și ale proteinei chemotactice macrophage PCM-1 ca un potențial mecanism ce reflectă interacțiunea plachetă-celulă endotelială, provocând un răspuns inflamator mediat de chemokine în peretele arteriolar pulmonar. Creșterea PCM-1 în HTP idiopatică e parțial reversibilă prin tratamentul cu prostaciclină. O creștere a PCM-1 a fost constatată și în HTP cu trombo-embolism cronic, în paralel cu o creștere a rezistenței vasculare pulmonare. Un raport preliminar al creșterii expresiei PCM-1 și ICAM în HTP experimentală indusă prin șunt menține ideea de inflamație mecanică indusă de stres ca mecanism patogenetic precoce în HTP asociată cu malformații cardiace.

2.4. Plachetele sanguine și tromboza

Pacienții cu HTP se prezintă cu număr redus de plachete și activitate plachetară intensificată, cu nivele crescute de serotonină circulantă, inhibitor de activator de plasminogen și fibrinopeptide A și nivele scăzute de trombomodulină. Leziuni arteriolare trombotice *in situ* au fost identificate la aproximativ o treime din plămânii pacienților cu HTP. Terapia anticoagulantă îmbunătățește supraviețuirea la pacienții cu forma idiopatică. De aceea, este plauzibil ca hipercoagulabilitatea și microtromboza *in situ* să contribuie la progresia bolii. Tromboza arterială pulmonară *in situ* ar putea fi inițiată sau agravată de anomalii ale cascadei coagulării și de disfuncția celulelor endoteliale sau plachetelor, creând astfel un mediu procoagulant în patul vascular pulmonar. Nivelele plasmatice de fibrinopeptide A și de D-dimeri sunt crescute la pacienții cu HTP, menținând coagularea intravasculară diseminată. Pacienții cu HTP asociată cu malformații cardiace se prezintă cu o expresie crescută a factorului von Willebrand (vWF) de către endoteliul vascular pulmonar, sugerând schimbări induse de fluxul sanguin în funcționalitatea acestor celule. Datorită faptului că vWF este o proteină de adeziune rapid absorbabilă pe suprafața plachetelor activate, este posibil ca creșterea vWF să stimuleze agregarea și adeziunea plachetelor la peretele vascular pulmonar, stimulând tromboza. În plus, agregarea și activarea plachetelor cu degranulare consecutivă ar putea, de asemenea, să producă vasoconstricție și proliferare celulară. În sprijinul acestei ipoteze intervine și capacitatea plachetelor de a depozita și elibera factori, implicată în vasoconstricția pulmonară și remodelare, cum ar fi tromboxan A2 (Tx-A2), factorul activator al plachetelor, serotonina, factorul de creștere derivat din plachete, TGF-β și factorul de creștere vascular endotelial. Aceste alterări ar putea fi și mai mult agravate de anomalii de fibrinoliză, promovând din nou tromboza. În majoritatea cazurilor însă, rămâne neclar dacă tromboza și disfuncția plachetară sunt cauze sau consecințe ale acestei boli.

3. MECANISMELE MOLECULARE ÎN DEZVOLTAREA HTP

Hipertrofia mediei și vasoconstricția arterială sunt componente cheie în remodelarea vasculară în HTP. Cum majoritatea stimulilor care produc vasoconstricție produc de asemenea și proliferare celulară, anomalii în homeostazia calciului intracelular, flux transmembranar de ioni și potențial de membrană, aceștia ar putea juca un rol important în procesele care se finalizează prin remodelare vasculară pulmonară (**Fig. 57.1**).

3.1. Mediatori derivați din endoteliu

Creșterea reactivității vasculare pulmonare în HTP precoce a fost corelată cu anomalii ale funcționării canalelor de potasiu, ca și cu disfuncții endoteliale. Tonusul vascular pulmonar este modulat de echilibrul dintre vasodilatatori – prostaciclina și NO – și vasoconstrictori Tx-A2 și ET-1. Pacienții cu HTP se prezintă cu eliminări urinare crescute în 24 ore de Tx-B2, metabolitul stabil al Tx-A2, și o excreție scăzută de 6-keto–PGF-1α, metabolitul stabil al prostaciclinei. Celulele endoteliale arteriale pulmonare prezintă o expresie crescută a ET-1 și o expresie redusă a NO-sintazei și prostaciclin-sintazei. Nivelele de ET sunt crescute la pacienții cu HTP idiopatică, ca de altfel și în modelele animale de HTP cu șunt sistemico-pulmonar la porc (**Fig. 57.2**).

Nivelele crescute de ET-1 în plasma arterială comparativ cu cea venoasă susțin ideea de producție crescută la nivel pulmonar. Efectele ET-1 sunt mediate de acțiunea pe cele două tipuri de receptori – ET-a și ET-b, ambii localizați în celule musculare netede și fibroblaste, ET-b mai aflându-se și pe celulele endoteliale. În condiții fiziologice, vasodilatația este mediată de receptorii endoteliali ET-b. În condițiile HTP însă, ET-b ar putea media fibroza și proliferarea celulelor musculare netede, pe lângă vasoconstricție, acționând în tandem cu ET-a. În plus, există o suprapunere între receptorii ET-a și ET-b, realizând o potențială compensare între subtipurile de receptori atunci când doar unul dintre ei este antagonizat. S-a raportat că ET-1 stimulează proliferarea și inhibă apoptoza celulelor endoteliale prin receptorii ET-b, contribuind la hipercelularitate. Este interesant faptul că expresia receptorilor ET-a este nemodificată în țesutul arterial pulmonar al pacienților cu HTP, în schimb s-a constatat creșterea transcripției receptorilor ET-b; rezultă astfel o hiperplazie a mediei, sugerând că acesta ar fi implicat în remodelarea arterială pulmonară a pacienților cu HTP. Există date indicând faptul că blocarea duală a receptorilor ET-1 este superioară blocării ET-a în prevenirea HTP în modelele experimentale.

Prostaciclina și NO acționează prin activarea adenozin-monofosfatului AMPc și guanozin-cyclazei GMPc pentru a inhiba constricția și proliferarea celulelor netede musculare arteriale pulmonare, și pentru a scădea agregarea plachetară. HTP este deci caracterizată printr-un dezechilibru între vasoconstricția mediată de endoteliu și vasodilatarea mitogenă, extinzând conceptual „factorul vasoconstrictor" al lui Paul Wood, cu dovezi substanțiale demonstrate clinic ale terapiei de blocare a receptorilor de endotelină sau furnizarea unui surplus de prostaciclină.

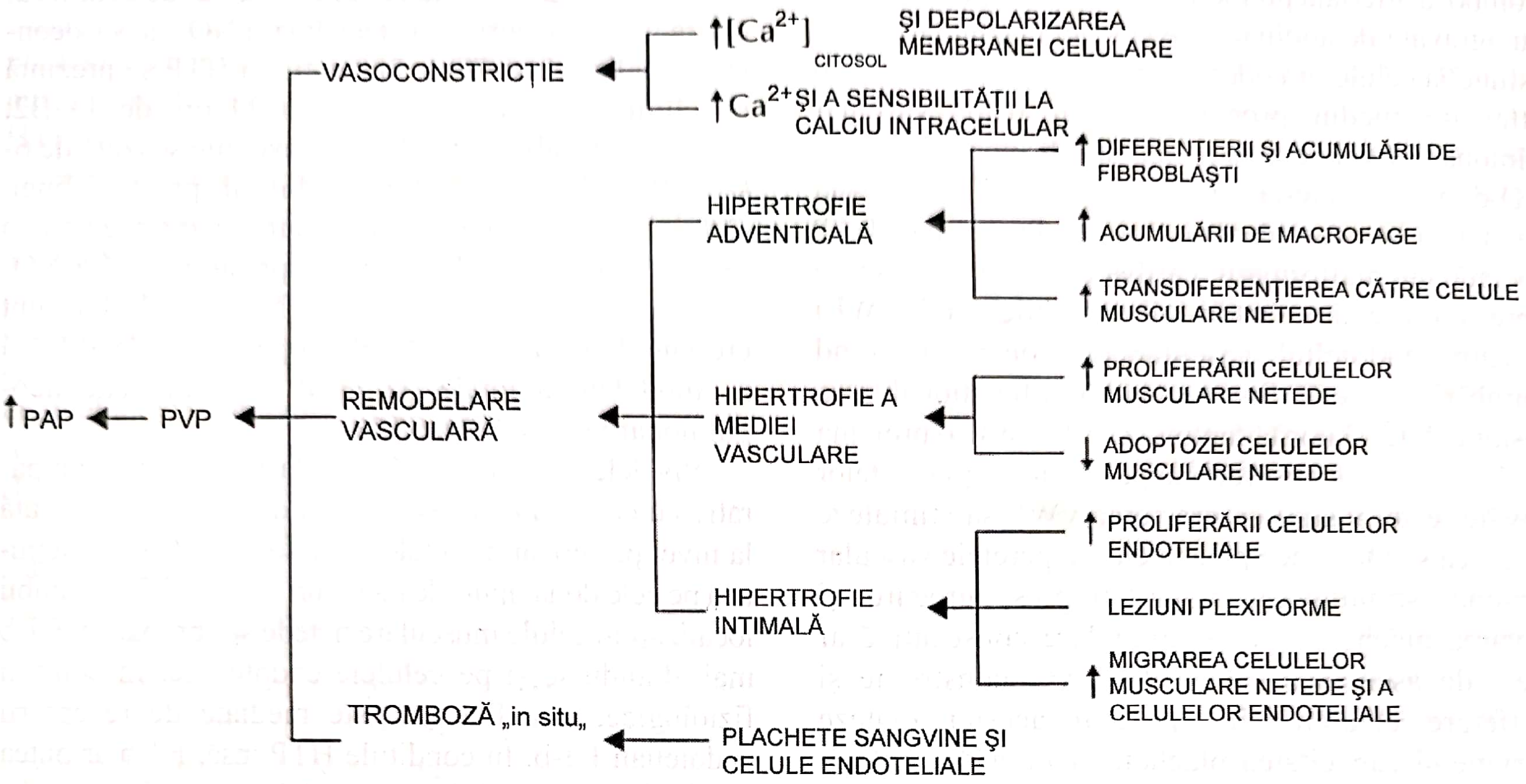
↑[Ca2+] CITOSOL
ŞI DEPOLARIZAREA MEMBRANEI CELULARE
VASOCONSTRICȚIE
↑Ca2+ ŞI A SENSIBILITĂȚII LA CALCIU INTRACELULAR
↑ DIFERENȚIERII ŞI ACUMULĂRII DE FIBROBLAŞTI
HIPERTROFIE ADVENTICALĂ
↑ ACUMULĂRII DE MACROFAGE
↑ TRANSDIFERENȚIEREA CĂTRE CELULE MUSCULARE NETEDE
↑ PROLIFERĂRII CELULELOR MUSCULARE NETEDE
↑PAP
PVP
REMODELARE VASCULARĂ
HIPERTROFIE A MEDIEI VASCULARE
↓ ADOPTOZEI CELULELOR MUSCULARE NETEDE
↑ PROLIFERĂRII CELULELOR ENDOTELIALE
HIPERTROFIE INTIMALĂ
LEZIUNI PLEXIFORME
↑ MIGRAREA CELULELOR MUSCULARE NETEDE ŞI A CELULELOR ENDOTELIALE
TROMBOZĂ „in situ„
PLACHETE SANGVINE ŞI CELULE ENDOTELIALE

Fig. 57.1. Reprezentarea schematică a evenimentelor fiziopatologice ce contribuie la dezvoltarea şi susținerea creşterii presiunii pulmonare şi a rezistențelor pulmonare vasculare.

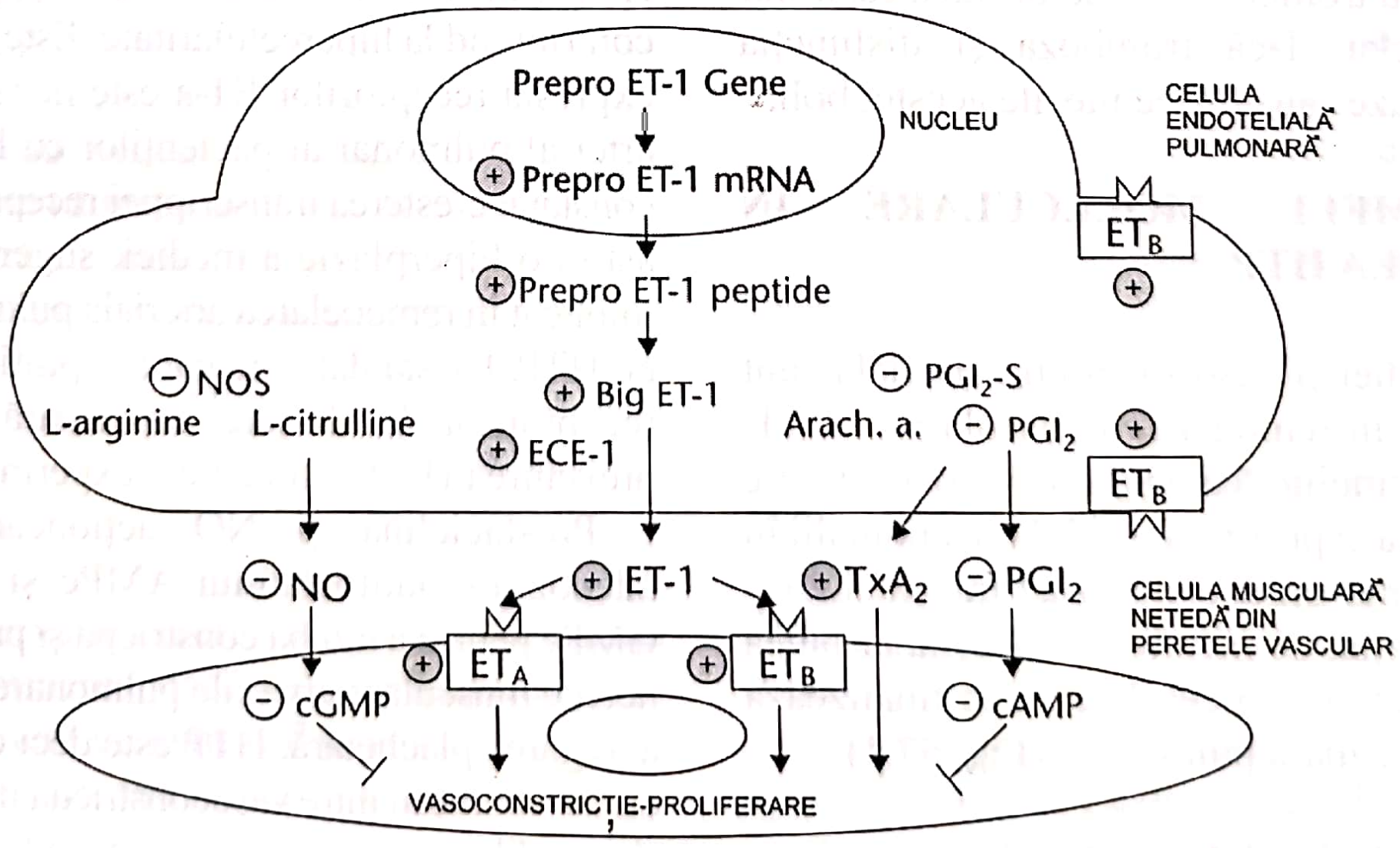
Prepro ET-1 Gene
+ Prepro ET-1 mRNA
NUCLEU
CELULA ENDOTELIALĂ PULMONARĂ
ETB
+
+ Prepro ET-1 peptide
− NOS
L-arginine
L-citrulline
+ Big ET-1
+ ECE-1
− PGI2-S
Arach. a.
− PGI2
+
ETB
− NO
+ ET-1
+ TxA2
− PGI2
CELULA MUSCULARĂ NETEDĂ DIN PERETELE VASCULAR
+ ETA
+ ETB
− cGMP
− cAMP
VASOCONSTRICȚIE-PROLIFERARE

Fig. 57.2. Efectele producerii locale de mediatori şi rolul lor patogenic în dezvoltarea hipertensiunii pulmonare. Producția de oxid nitric (NO) şi de prostaciclină (PGI-2) este redusă, în timp ce producția de tromboxan A2 (Tx-A2) este crescută. De menționat că endotelina-1 (ET-1) produce atât vasoconstricție, cât şi proliferarea celulelor musculare netede din media vasului pulmonar.

3.2. Sistemul nervos simpatic şi căile de transmitere nonadrenergice noncolinergice

Circulaţia pulmonară normală este reglată prin numeroşi receptori α şi β adrenergici. O stimulare simpatică intensă induce o vasoconstricţie mediată predominant de receptorii α, în timp ce activarea receptorilor β scade tonusul vascular pulmonar atunci când simpaticul este stimulat la rate mai scăzute. Catecolaminele circulante, s-a observat, sunt normale sau puţin crescute la bolnavii cu HTP. Studii sensibile microneurografice recente au relevat o activare permanentă a sistemului nervos simpatic atât la pacienţii cu HTP trataţi, cât şi la cei netrataţi. Nu se ştie încă cu certitudine dacă catecolaminele eliberate local contribuie direct sau indirect la constricţia arteriolară pulmonară şi/sau la remodelare în HTP. Căile nonadrenergice, noncolinergice ar putea fi de asemenea implicate. Pacienţii cu HTP pot prezenta o expresie scăzută, ca şi nivele circulante scăzute de peptid intestinal vasoactiv VIP, un neuropeptid cu acţiune puternic vasodilatatoare şi antiagregantă plachetar. VIP acţionează pe doi receptori, VPAC-1 şi 2, care sunt prezenţi în vasele pulmonare şi cuplaţi cu adenilat ciclaza. Stimularea receptorilor VPAC conduce la activarea AMPc şi GMPc. Creşterea expresiei receptorilor VIP şi creştere a activităţii specifice de legare a receptorilor a fost constatată în celulele musculare netede arteriale din plămânii pacienţilor cu HTP idiopatică, presupusă a fi o reflexie a deficienţei de VIP. Relaţia probabilă dintre sistemul nervos simpatic şi *down-regulation* căilor nonadrenergice non-colinergice rămâne să fie explorată pe viitor.

3.3. Canalele de potasiu

Studii efectuate pe celulele musculare netede izolate ale arterei pulmonare au arătat că hipoxia inhibă curentul de potasiu, provocând depolarizarea membranară şi intrarea secundară a calciului prin canalele ionice ale acestuia, precum şi eliberarea de calciu din depozitele intracelulare, ducând la vasoconstricţie şi posibil la iniţierea proliferării celulare. Canalele de potasiu inhibate de hipoxie aparţin tipului controlat de voltaj (Kv) şi au fost identificate în celulele musculare netede pulmonare la şobolan ca Kv 1,5 şi Kv 2,1 (**Fig. 57.3**). În celulele musculare netede ale arterei pulmonare a pacienţilor cu HTP idiopatică, amplitudinea curenţilor de potasiu şi expresia subunităţilor α ale canalelor Kv (Kv 1,5 şi Kv 2,1) sunt ambele scăzute semnificativ comparativ cu pacienţii cu alte boli cardio-pulmonare sau cu alte tipuri de HTP. Pe lângă influxul de calciu prin canalele voltaj-dependente, concentraţia citosolică de calciu mai poate fi crescută prin influx prin canalele de calciu mediate de receptori sau calciu din depozite. În celulele musculare netede ale arterei pulmonare în HTP idiopatică, concentraţia bazală de calciu citosolic este crescută semnificativ, determinând astfel nu numai vasoconstricţie, dar şi stimularea proliferării. Scăderea activităţii canalelor Kv provoacă pe de o parte vasoconstricţie prin depolarizare membranară şi creşterea calciului citoplasmatic în celulele netede arteriale pulmonare, iar pe de altă parte hipertrofie a mediei arterei pulmonare prin inhibarea apoptozei. Aceasta explică apoptoza staurosporinică redusă în celulele netede arteriale pulmonare în cazul HTP idiopatice comparativ cu formele secundare de HTP.

3.4. Proteinele morfogenetice osoase şi factorii de creştere TGF

Descoperirile în genetica HTP idiopatice din ultimii ani au atras atenţia asupra proteinelor morfogenetice osoase (PMO). În cel puţin 6% dintre cazuri, HTP idiopatică indică un model de transmitere autozomal dominant cu penetranţă redusă. Gena pentru HTP idiopatică (PPH-1) a fost localizată pe cromozomul 2q31-32. Până acum nu s-a constatat fenomenul de heterogenitate, adică toate cazurile familiale au fost legate de gena PPH-1. Locusul PPH-1 este sediul mutaţiei genelor care codează receptorul BMP II (BMPR-2). Mutaţii ale BMPR-2 au fost identificate la aproximativ două treimi dintre pacienţii cu HTP familială şi la 20% dintre pacienţii cu HTP idiopatică sporadică. Mutaţiile raportate au fost heterogene şi se crede că determină haploinsuficienţa, adică pierderea funcţiei unei copii a genei. Însă purtătorii de mutaţie BMPR-2 au şanse de doar 10-20% să dezvolte HTP clinică; de asemenea, nu toate cazurile familiale au mutaţii BMPR-2 detectabile, iar incidenţa mutaţiilor nu depăşeşte 26% dintre HTP idiopatice sporadice. Incidenţa mutaţiilor BMPR-2 a fost calculată a fi 6% într-un studiu cohortă mixt de 106 adulţi şi copii cu HTPşi malformaţii congenitale. Mutaţiile unei alte gene (ALK-1) produc teleangiectazie hemoragică ereditară şi, cel puţin la unii purtători, modificări vasculare pulmonare identice cu cele observate în HTP

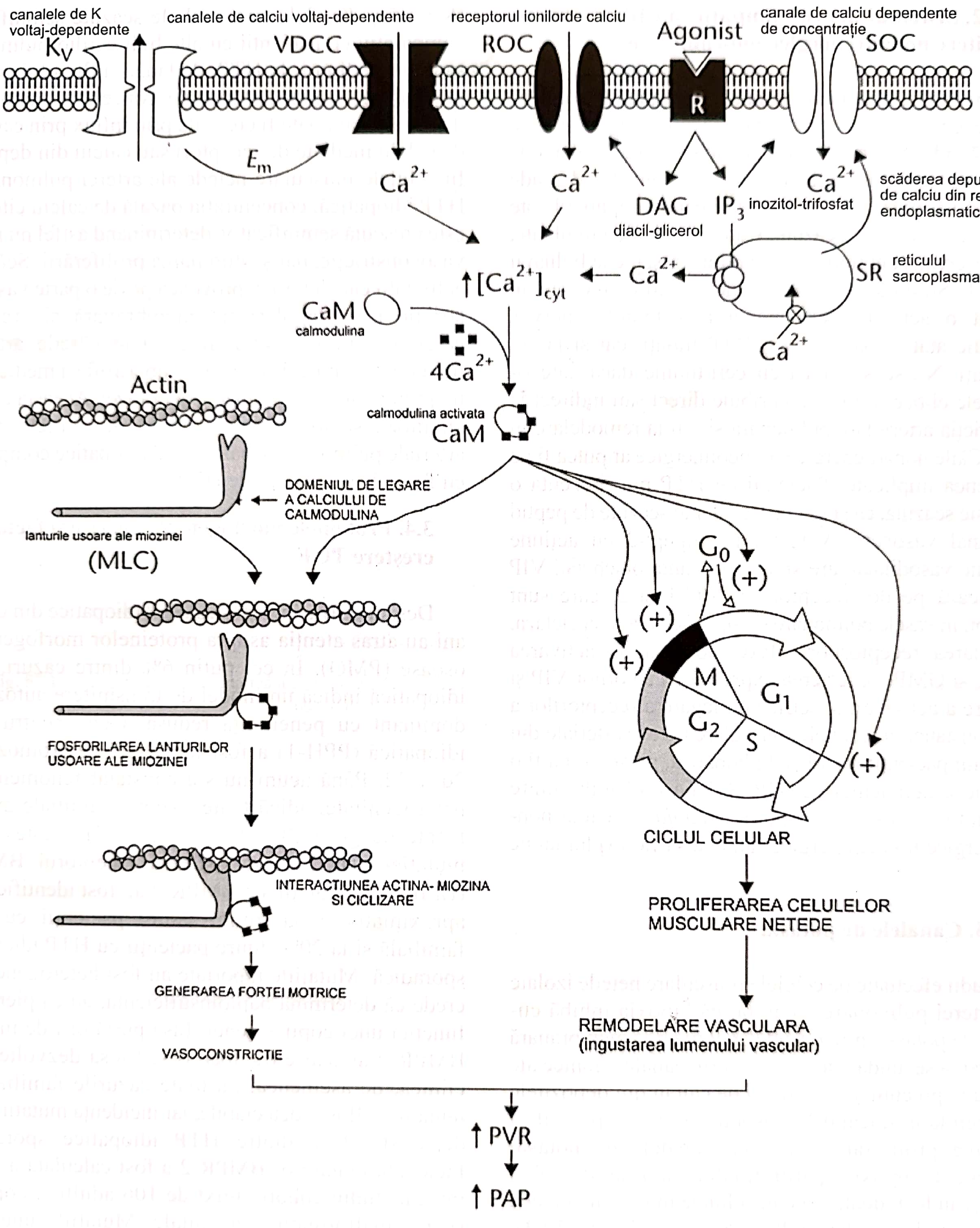
canalele de K voltaj-dependente
K_V
canalele de calciu voltaj-dependente
VDCC
receptorul ionilorde calciu
ROC
Agonist
R
canale de calciu dependente de concentrație
SOC
E_m
Ca^{2+}
Ca^{2+}
DAG
diacil-glicerol
IP_3
inozitol-trifosfat
Ca^{2+}
scăderea depunerilor de calciu din reticlulul endoplasmatic
↑$[Ca^{2+}]_{cyt}$
Ca^{2+}
SR
reticulul sarcoplasmatic
Ca^{2+}
CaM
calmodulina
$4Ca^{2+}$
calmodulina activata
CaM
Actin
DOMENIUL DE LEGARE A CALCIULUI DE CALMODULINA
lanturile usoare ale miozinei
(MLC)
G_0
(+)
(+)
(+)
(+)
M
G_1
G_2
S
FOSFORILAREA LANTURILOR USOARE ALE MIOZINEI
CICLUL CELULAR
INTERACTIUNEA ACTINA- MIOZINA SI CICLIZARE
PROLIFERAREA CELULELOR MUSCULARE NETEDE
GENERAREA FORTEI MOTRICE
REMODELARE VASCULARA (ingustarea lumenului vascular)
VASOCONSTRICTIE
↑ PVR
↑ PAP

Fig. 57.3. Mecanismul propus de declanşare a vasoconstricţiei pulmonare şi a remodelării vasculare, având ca trigger ionii de Ca2+; scăderea activităţii voltaj-dependente a canalelor de K, cu depolarizare membranară consecutivă, duce la acumularea de Ca++ în citosol, prin activarea canalelor de calciu voltaj-dependente; aceasta acumulare în cascada de calciu citosolic este responsabilă de efectele menţionate.

idiopatică. Genele ALK-1 codează activin-receptor-like kinaza-1, un receptor al TGF-β, iar mutațiile patogenetice se consideră că rezultă din haploinsuficiență.

Proteinele morfogenetice osoase fac parte din superfamilia TGF-β, care include TGF-β1-3, activinele și factorii de creștere și diferențiere. Ele sunt proteine multifuncționale care reglează creșterea, diferențierea și apoptoza celulară. La om, sinteza BMP este realizată de o gamă variată de celule, inclusiv celulele netede arteriale pulmonare și celulele endoteliale. Ca și în cazul TGF-β, căile de conducere intracelulară implică două tipuri de receptori ale serin-treonina kinazei transmembranare: receptorul BMP tipul 1 și tipul 2 (BMPR-2); acestea sunt exprimate la suprafața celulelor ca și complete homomerice și heteromerice și joacă un rol important în reglarea proliferării celulare, a diferențierii și a apoptozei. Liganzii majori ai BMPR-2 sunt BMP-2, BMP-4, BMP-7, GDF-5 și GDF-6. Legarea ligandului BMP de oricare dintre receptori implică hetero-oligomerizarea BMPR-1 și BMPR-2 și formarea unui complex ligand-receptor care fosforilează și activează Smads activate de receptor, iar acestea la rândul lor formează complexe dimerice Co-Smads și determină translocație la nivelul nucleului. Împreună cu cofactorii, complexele Smad reprimă expresia câtorva gene anti-apoptotice, inclusiv Bcl-2, inhibând deci proliferarea celulară. Pe lângă inhibarea eliberării citocromului-c din mitocondrii, Bcl-2 mai inhibă funcționarea canalelor de potasiu, din celulele netede arteriale pulmonare. Deci, *down-regulation* genei Bcl-2 de către calea BMP determină un flux crescut de potasiu cu reducerea consecutivă a volumului celular și eliberări crescute de citocrom-c din mitocondrii, ambele stimulând apoptoza (**Fig. 57.4**).

Însă mutații ale genei BMPR-2 ar putea afecta negativ legarea BMP de receptori, scăzând astfel formarea de complexe Smad proapoptotice. În consecință, pacienții cu HTP idiopatică, cu defecte în semnalizarea complexului BMP, au nivele crescute de Bcl-2 și o rată scăzută a apoptozei. Deși mecanismul patologic exact prin care mutațiile genei BMPR-2 mediază remodelarea vasculară este încă neclar, se crede că axul BMPR-2–Bcl-2 ar sta la baza unui mecanism de hipertrofie a mediei vascularizației pulmonare.

S-a demonstrat că expresia BMPR-2 este scăzută în HTP idiopatică, în special au fost identificate mutații ale BMPR-2 sau când HTP se asociază cu defecte septale ventriculare. De asemenea, expresia BMPR-2 este scăzută și în HTP determinate de șunt stânga-dreapta. Creșterea pe culturi a celulelor musculaturii netede arteriale pulmonare este inhibată de BMP la subiecții normali sau la pacienții cu HTP și DSV, însă nu și la pacienții cu HTP idiopatică, mai ales dacă se constată și mutații ale BMPR-2. Efectele variabile *in vitro* ale BMP ar putea fi explicate prin efectele *in vivo* ale angiopoetinei-1, care este puternic corelată și stimulată de rezistența vasculară pulmonară în cazurile de HTP severă și în HTP experimentală indusă de șunt. Angiopoetina-1 inhibă BMPR-1A și afectează transmiterea semnalului la BMPR-2. Prin urmare, HTP s-ar produce ca o consecință a down-reglării căii angiopoetin-1/BMPR-1A a receptorului BMPR-2. Ar putea fi de mare interes faptul că în HTP experimentală indusă de șunt expresia angiopoetinei-1 este parțial readusă la normal de terapiile preventive care au ca țintă reinstalarea unui echilibru la nivelul endoteliului, prin inhibarea fosfodiesterazei 5 de către sildenafil sau blocarea duală a receptorilor ET-1 de către bosentan, fapt ce sugerează o interacțiune între funcțiile endoteliului și semnalizarea angiopoietin-1/BMPR.

3.5. Serotonina

Câteva observații subliniază un posibil rol al serotoninei în patogeneza HTP. Inhibitorii serotoninergici ai apetitului, mai ales fenfluraminele, au fost asociați cu un risc crescut de dezvoltare a HTP, iar nivelul plasmatic de serotonină este crescut în HTP. Mai mult, angiopoietina-1 stimulează celulele arteriolare pulmonare prin calea TIE-2 să producă și să secrete serotonina.

Serotonina acționează la nivelul receptorilor membranari, ceea ce produce în principiu vasoconstricție. Vasoconstricția serotoninică este mediată în principal de receptorii 5-HT-2A în arterele sistemice și de cei 5-HT-1B sau 5-HT-1D în arterele pulmonare. Este încă neclar dacă vasoconstricția serotoninică prelungită la nivel pulmonar conduce la remodelare vasculară. S-a sugerat că receptorul 5-HT-2B ar putea fi implicat, dar un raport recent care indică pierderea funcției mutagene a 5-HT-2B la pacienții cu HTP datorită tratamentului cu fenfluramina contrazice această teorie.

Serotonina interacționează cu un transporter specific pentru a intra în celulele netede arteriale pulmonare, ceea ce rezultă din proliferare. HTP indusă de hipoxie este atenuată la şoareci, cărora le lipseşte gena transporterului de serotonină, inhibitorii transporterului de serotonină previn HTP cu hipoxie indusă experimental, iar transporterul serotoninei este supraexprimat în arterele pulmonare şi în plachetele pacienţilor cu HTP. Atât transporterul de serotonină, cât şi receptorii 5-HT-1B, 5-HT-2A, 5-HT-2B sunt puternic evidenţiabili prin imunohistochimie în arterele pulmonare remodelate ale pacienţilor cu diverse forme severe de HTP, însă doar transporterul serotoninei este supraexprimat în celulele netede arteriale pulmonare. Aceste celule cresc mai rapid decât cele ale lotului de control când sunt stimulate de serotonină sau ser, iar aceste efecte sunt inhibate în funcţie de doza de inhibitori selectivi de recaptare de serotonină fluoxetine şi citalopram, dar nu şi de antagoniştii receptorilor de serotonină ketanserin, un antagonist 5-HT-2A, şi GR127935, un antagonist selectiv 5-HT-1B/1D. Aceste observaţii, împreună cu demonstraţia că polimorfismul genei transporterului de serotonină este un determinant al severităţii HTP, argumentează puternic rolul major al serotoninei şi al căii transporterului acesteia în remodelarea pulmonară arterială. Dacă acest fenomen este sau nu precedat de vasoconstricţie mediată de receptorul 5-HT-1B, cum sugerează un studiu recent la şoareci cu supraexpresie a genei transporterului de serotonină, rămâne încă să fie clarificat.

În HTP precoce indusă experimental prin şunt, există o supraexpresie a receptorului 5-HT-1B şi nu a

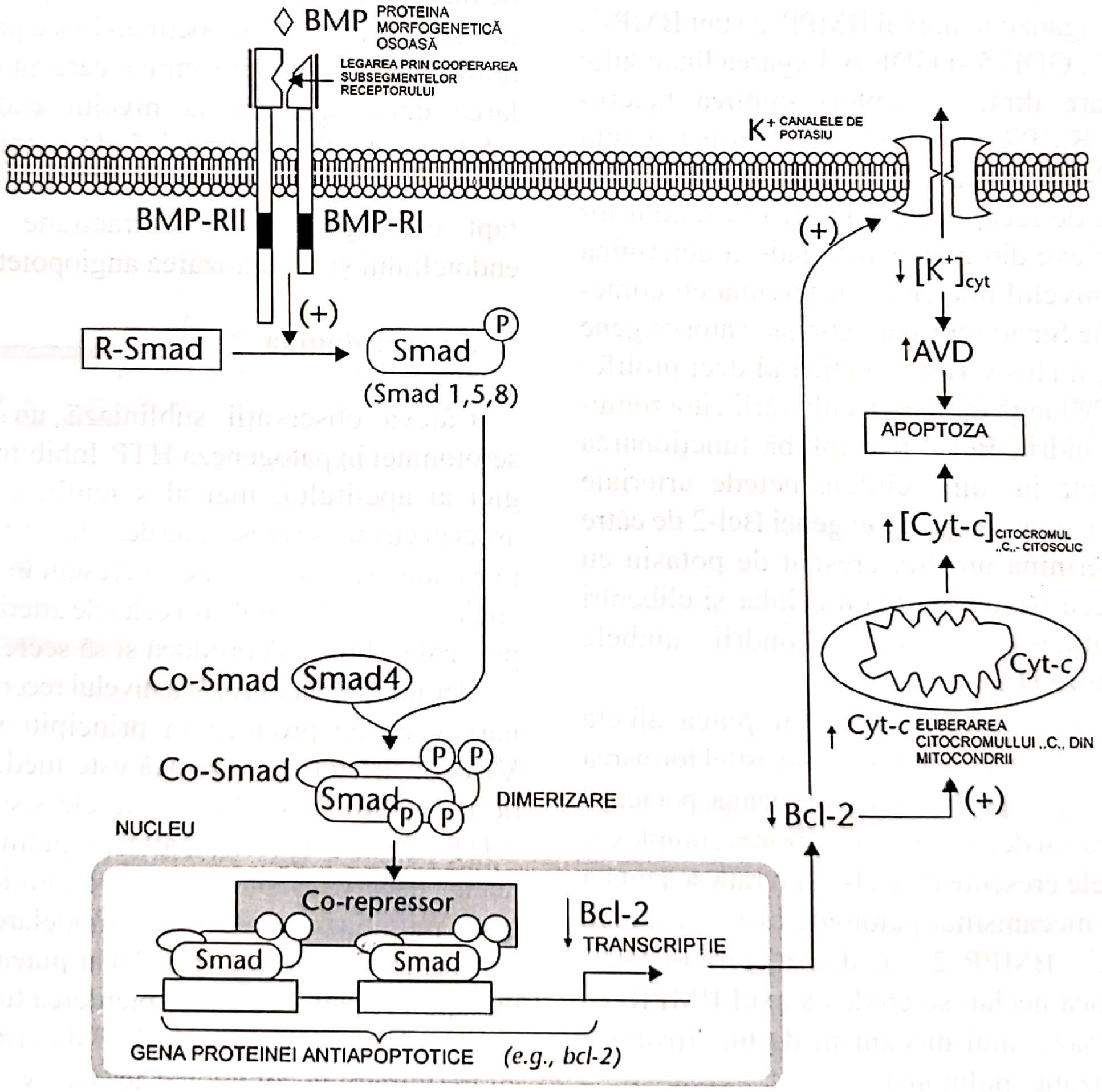
BMP PROTEINA MORFOGENETICĂ OSOASĂ
LEGAREA PRIN COOPERAREA SUBSEGMENTELOR RECEPTORULUI
BMP-RII
BMP-RI
(+)
R-Smad
Smad
P
(Smad 1,5,8)
Co-Smad
Smad4
Co-Smad
P
P
Smad
P
P
DIMERIZARE
NUCLEU
Co-repressor
Smad
Smad
Bcl-2
TRANSCRIPȚIE
GENA PROTEINEI ANTIAPOPTOTICE (e.g., bcl-2)
K+ CANALELE DE POTASIU
(+)
[K+]cyt
AVD
APOPTOZA
[Cyt-c] CITOCROMUL „C„- CITOSOLIC
Cyt-c
Cyt-c ELIBERAREA CITOCROMULLUI „C„ DIN MITOCONDRII
(+)
Bcl-2

Fig. 57.4. Reprezentarea schematică a rolului proteinelor morfogenetice osoase (BMP) în medierea apoptozei celulelor musculare netede din media vasului pulmonar. Există două subtipuri de dimeri ce formează complexul ligand-receptor: BMPR-I şi BMPR-II.

transporterului de serotonină, care este în concordanţă cu noţiunea de predominenţă iniţială a vasoconstricţiei în HTP.

Un alt mod de acţiune a serotoninei în HTP a fost sugerat de observarea unei kinaze Protein-Mitogen-Activata PMA, mediată de receptorul 5-HT-A2, cu efecte mitogenice pe fibroblastele arterei pulmonare la şobolanii expuşi la hipoxie cronică. În aceste experimente, prezenţa unui transporter funcţional de serotonină este necesară, deşi relaţia sa cu receptorul 5-HT-A2 nu este încă în întregime clarificată. O cale de transmitere a serotoninei 5-HT-A2 adventiţiale, descrisă în HTP hipoxică experimentală, ar putea fi implicată în migrarea fibroblastelor activate în medie şi intimă. Oricum, dacă acest fapt este important sau nu în cadrul HTP rămâne să fie investigat (**Fig. 57.5**).

Interacţiunea dintre serotonină şi receptorul sau transporterul său activează GTPaza şi/sau Ras şi/sau Rac, care activează la rândul lor NAD (P)H oxidaza, formând radicali liberi de oxigen, iar aceştia activează kinazele extracelulare ERK-1 sau ERK-2 şi alte protein-kinaze mitogen activate. Prin acest mecanism, expresia genelor implicate în hipercelularitate şi proliferare celulară este crescută. Activarea transporterului de serotonină mai stimulează şi producţia de IP3 şi diacilglicerol, care induc influx de calciu prin deschiderea canalelor dependente de voltaj şi a celor operate de receptor şi astfel determină eliberarea de calciu din reticulul sarcoplmasmatic. Creşte astfel concentraţia calciului citosolic şi se produce contracţia celulelor musculare netede şi proliferare.

3.6. Angiogeneza

Noţiunea de angiogeneză necontrolată ca mecanism patogenetic în HTP este susţinută de constatarea unei supraproducţii a factorului de creştere vascular endotelial VEGF în leziunile plexiforme ale acestor pacienţi, precum şi în ţesutul pulmonar al animalelor cu HTP indusă prin şunt; de asemenea, s-a mai constatat o supraproducţie a angiopoietinei-1 în diverse forme de HTP severă sau indusă experimental prin şunt. VEGF este un factor de creştere esenţial proliferării vasculare. Angiopoietina-1 completează efectele de creştere vasculară a VEGF prin stabilizarea celulelor endoteliale, limitând permeabilitatea vasculară şi stimulând creşterea circumferenţială a celulelor musculare netede vasculare. S-a constatat că transferul celular de gene VEGF previne dezvoltarea şi progresia HTP induse de monocrotalină, un model caracterizat de apoptoza endotelială extinsă. Însă inhibarea VEGF-B la şoareci expuşi la hipoxie cronică prezintă semnificativ mai puţină remodelare vasculară comparativ cu şoarecii sălbatici. Acelaşi paradox aparent a fost constatat şi în cazut angiopoietinei-1. Aceasta protejează şi ea plămânul împotriva efectelor hipertensive ale monocrotalinei, însă rozătoarele programate genetic să supraexprime angiopoietina-1 dezvoltă hipertensiune pulmonară cu hipertrofie medială marcată. Aceasta se explică prin faptul că inhibarea apoptozei celulelor endoteliale de către VEGF sau angiopoietina-1 protejează împotriva necrozei endoteliale indusă de monocrotalina. Angiopoietina-1 induce hipertrofie netedă vasculară şi proliferare în mod indirect – prin intermediul sintezei unui receptor endotelial TIE2 şi prin eliberare de serotonină –, dar şi direct prin down-reglarea BMPR-2 prin intermediul lui BMPR-1 (**Fig. 57.6**).

Rămâne încă neelucidat ce anume provoacă supraexpresia VEGF şi a angiopoietinei-1 în HTP. În procesul de creştere şi reparare celulară ar putea fi implicaţi atât factorii angiogenetici, cât şi alţi factori de creştere, cum ar fi factorul de creştere epidermal sau factorul de creştere derivat din plachete, eliberaţi în conjuncţie cu ET-1 şi mediatorii imflamatori ca răspuns la leziunea vasculară endotelială (cauzată de stres în şunturile cardiace). În şuntul precoce din HTP experimentală, creşterea rezistenţei vasculare pulmonare e corelată cu creşterea expresiei angiopoietinei-1, angiotensinei-II, VEGF, ET-1 şi a citokinelor inflamatorii, cum sunt MCP-1 şi ICAM.

3.7. Turnover-ul matricei extracelulare

Observarea degradării elastinei în arterele pulmonare la pacienţii cu HTP indică un posibil rol important al proteolizei proteinelor matricei extracelulare. O creştere a activităţii elastinei a fost raportată la modelele experimentale pe rozătoare în condiţii de hipoxie sau la administrarea monocrotalinei. În HTP cu malformaţii cardiace, schimbările induse de stresul mecanic în citoscheletul celulelor endoteliale pulmonare ar determina creşterea permeabilităţii,

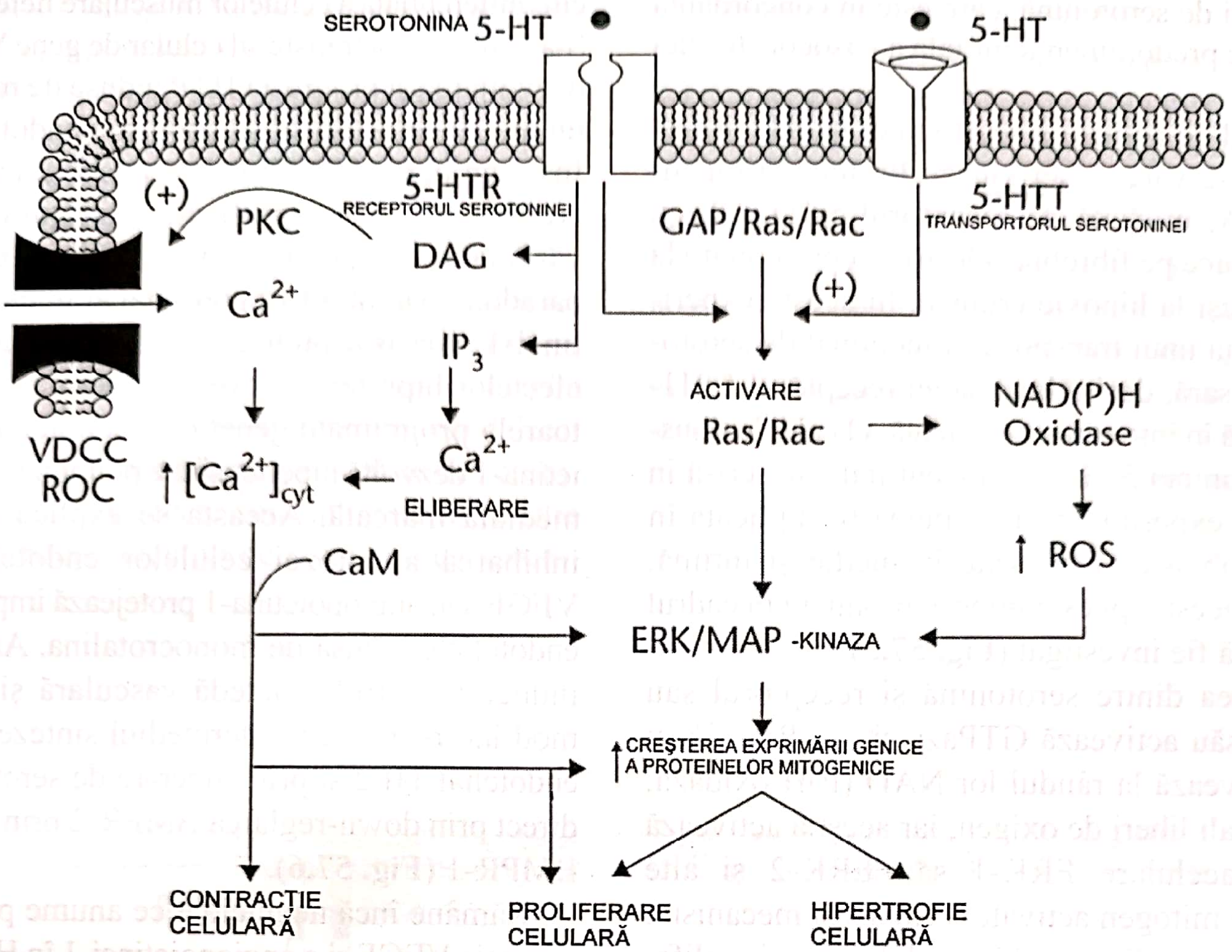
SEROTONINA 5-HT
5-HT
5-HTR
RECEPTORUL SEROTONINEI
5-HTT
TRANSPORTORUL SEROTONINEI
(+)
PKC
DAG
Ca^{2+}
IP_3
VDCC
ROC
↑ $[Ca^{2+}]_{cyt}$
Ca^{2+}
ELIBERARE
CaM
GAP/Ras/Rac
(+)
ACTIVARE
Ras/Rac
NAD(P)H
Oxidase
↑ ROS
ERK/MAP -KINAZA
↑ CREŞTEREA EXPRIMĂRII GENICE A PROTEINELOR MITOGENICE
CONTRACŢIE CELULARĂ
PROLIFERARE CELULARĂ
HIPERTROFIE CELULARĂ

Fig. 57.5. Ilustrarea schematică a rolului receptorilor de serotonină în proliferarea şi hipertofia celulară.

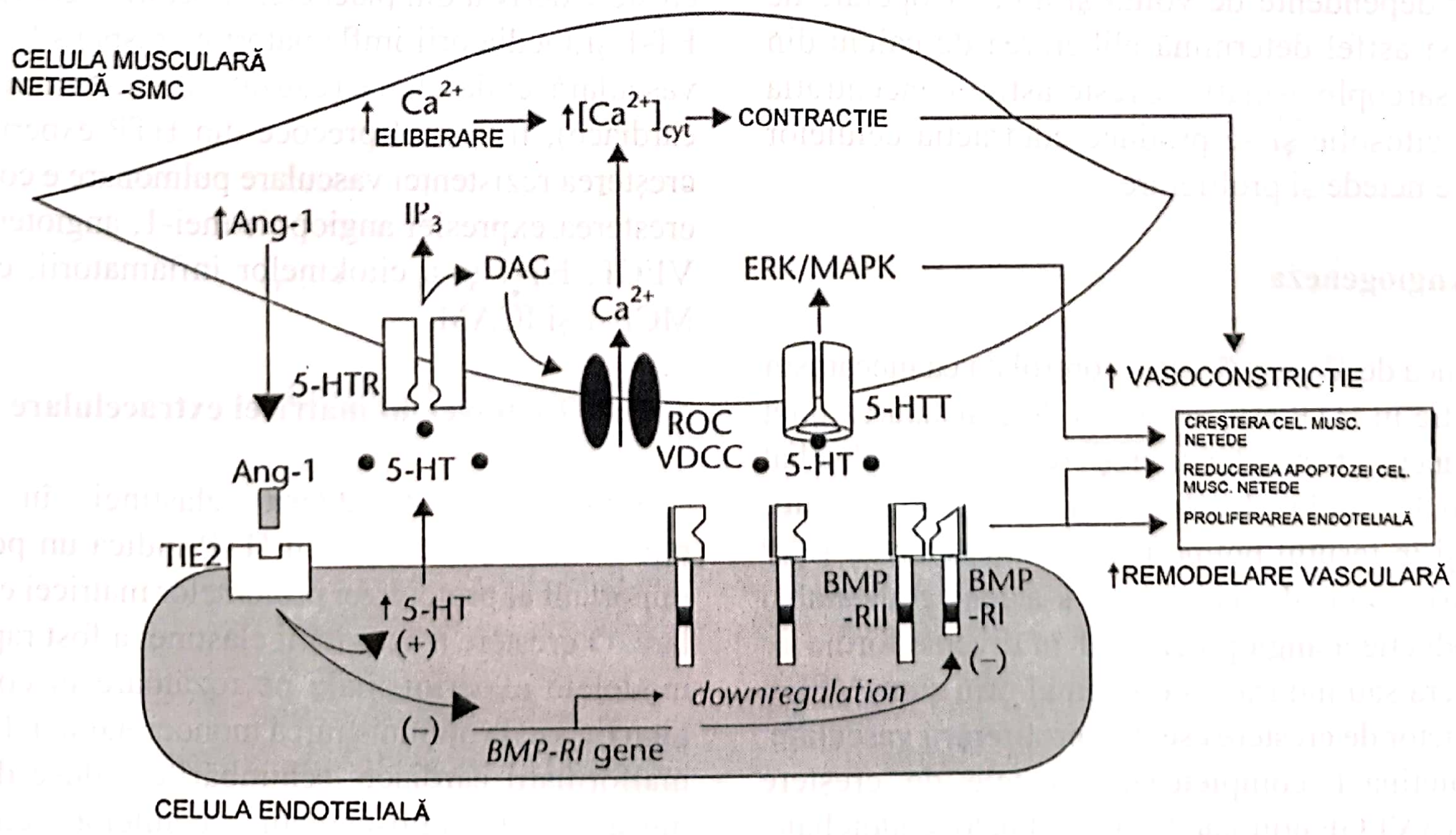
CELULA MUSCULARĂ NETEDĂ -SMC
↑ Ca^{2+} ELIBERARE
↑ $[Ca^{2+}]_{cyt}$
CONTRACŢIE
↑ Ang-1
IP_3
DAG
Ca^{2+}
ERK/MAPK
5-HTR
ROC
VDCC
5-HTT
↑ VASOCONSTRICŢIE
Ang-1
5-HT
5-HT
TIE2
↑ 5-HT
(+)
BMP -RII
BMP -RI
(–)
downregulation
(–)
BMP-RI gene
CELULA ENDOTELIALĂ
CREŞTERA CEL. MUSC. NETEDE
REDUCEREA APOPTOZEI CEL. MUSC. NETEDE
PROLIFERAREA ENDOTELIALĂ
↑ REMODELARE VASCULARĂ

Fig. 57.6. Mecanismul propus pentru explicarea implicării angiotensinei-1 în remodelarea vasculară pulmonară.

pierderea de factori din ser în spațiul subendotelial și stimularea intrării în acest spațiu subendotelial al unei elastaze vasculare endoteliale. Interesant este că, inducția elastazei celulelor netede arteriale pulmonare de către factorii din ser se asociază cu o abundență nucleară a factorului de transcripție AML-1-like, în timp ce NO scade activitatea elastazei prin supresia mediată de GMPc a fosforilării ERK și partiționarea nucleară a AML-1.

Elastaza clivează astfel proteoglicanii matricii extracelulare, eliberând factori de creștere, precum factorul de creștere fibroblastic și TGF-β. Acești factori induc în schimb hipertrofie musculară netedă și proliferare, precum și sinteza de proteine ale matricii extracelulare. De asemenea, elastazele activează metaloproteinazele matriciale (MPM), care sunt implicate și ele în activarea factorilor de creștere. În plus, degradarea colagenului ar putea conduce la activarea β3 integrinelor, care sunt implicate în inhibiția apoptozei celulelor endoteliale și în creșterea producției de tenascină. Astfel, elastaza și inhibitorii MPM induc regresia bolii vasculare în culturile de țesuturi și în modelele animale cu HTP. Imunohistochimia a relevat că tenascina, care este un factor de creștere endotelial pentru proliferarea celulelor musculare netede, este crescută în media și neointima arterelor pulmonare la pacienți, la șobolani cu HTP indusă de monocrotalina, ca și la porc cu HTP indusă de încărcarea circulației. Acest mecanism se adaugă efectelor chemokinelor derivate din endoteliu și atrage celulele inflamatorii circulante și plachetele să promoveze un proces de reparare în toate compartimentele arteriolare pulmonare (**Fig. 57.7**).

4. RELEVANȚA MODIFICĂRILOR CELULARE ȘI MOLECULARE ÎN HTP INDUSĂ DE ȘUNT

Cele mai multe date din patobiologia HTP provin din studii efectuate invariabil în faze avansate ale bolii. Evoluția cercetărilor a fost încetinită de absența unui model satisfăcător care să descrie fazele precoce ale bolii. Modelele pe rozătoarele cu hipoxie sau tratate cu monocrotalină, utilizate în marea majoritate a laboratoarelor, au determinat un progres considerabil în înțelegerea proceselor precoce de remodelare vasculară pulmonară și a reactivității pulmonare hipertensive, dar este încă neclar dacă aceste rezultate se pot aplica direct în HTP precoce. HTP hipoxică precoce la rozătoare e asociată cu o creștere doar moderată a presiunii arterei pulmonare, iar HTP hipoxică diferă de HTP din punct de vedere clinic, histologic și ca răspuns la tratament. Injectarea cu monocrotalină induce HTP severă, dar este precedată de edem pulmonar, care nu este o caracteristică a HTP. Modelele sunt diferite și din punct de vedere biologic. De exemplu, inhibiția MPM ameliorează HTP indusă de monocrotalină, dar poate agrava HTP hipoxică; de asemenea, angiopoietina-1 previne mai degrabă decât agravează HTP indusă de monocrotalină.

În consecință, există un interes crescut pentru domeniul HTP indusă de șunt, reprodusă de anastomoza sistemico-pulmonară *in utero* sau imediat după naștere la modelele experimentale. Actual, există un singur model experimental care reproduce exact HTP clinică asociată cu malformații cardiace și care este deci foarte util în investigarea stadiilor precoce ale bolii.

Pe modelul experimental la miel în primele săptămâni după naștere, cu HTP indusă de șunt aortopulmonar produs pe cale chirurgicală *in utero*, s-a remarcat o supraexpresie precoce a ET-1 și a receptorilor săi, ET-a și ET-b, a VEGF și a receptorilor lui, Flk-1 și Flk-1/KDR, a receptorului ALK-1, a canalelor de potasiu dependente de calciu și a PDE-5. În aceste experimente, un blocant selectiv al receptorului de ET-a a scăzut rezistența vasculară pulmonară, dar nu a afectat grosimea mediei arteriolei pulmonare sau expresia sistemului endotelinic.

La porcii în creștere studiați trei luni după procedura modificată Blalock-Taussig pentru a maximiza creșterea fluxului și presiunii prin șunt, inducând așadar o formă severă de HTP, s-au constatat supraexpresii ale ET-1, ET-b, dar nu și ale ET-a, ale NO sintaza inductibilă, dar nu și ale NO sintaza neuronală sau endotelială, ale VEGF, dar nu și ale receptorilor acestuia Flk-1, ale angiotensinei II și receptorilor săi A și B, angiopoietinei-1, PDE-5, MCP-1, ICAM și tenascinei, toate acestea scăzând expresia BMPR-1 și BMPR-2. Explorarea căii serotoninei în modelul experimental a descris o expresie crescută a receptorului 5-HT-1B, dar fără schimbări în expresia receptorilor 5-HT-2B, 5-HT-1D sau 5-HT-4 ori a transporterului de serotonină. Terapia preventivă fie prin blocarea duală a receptorilor de

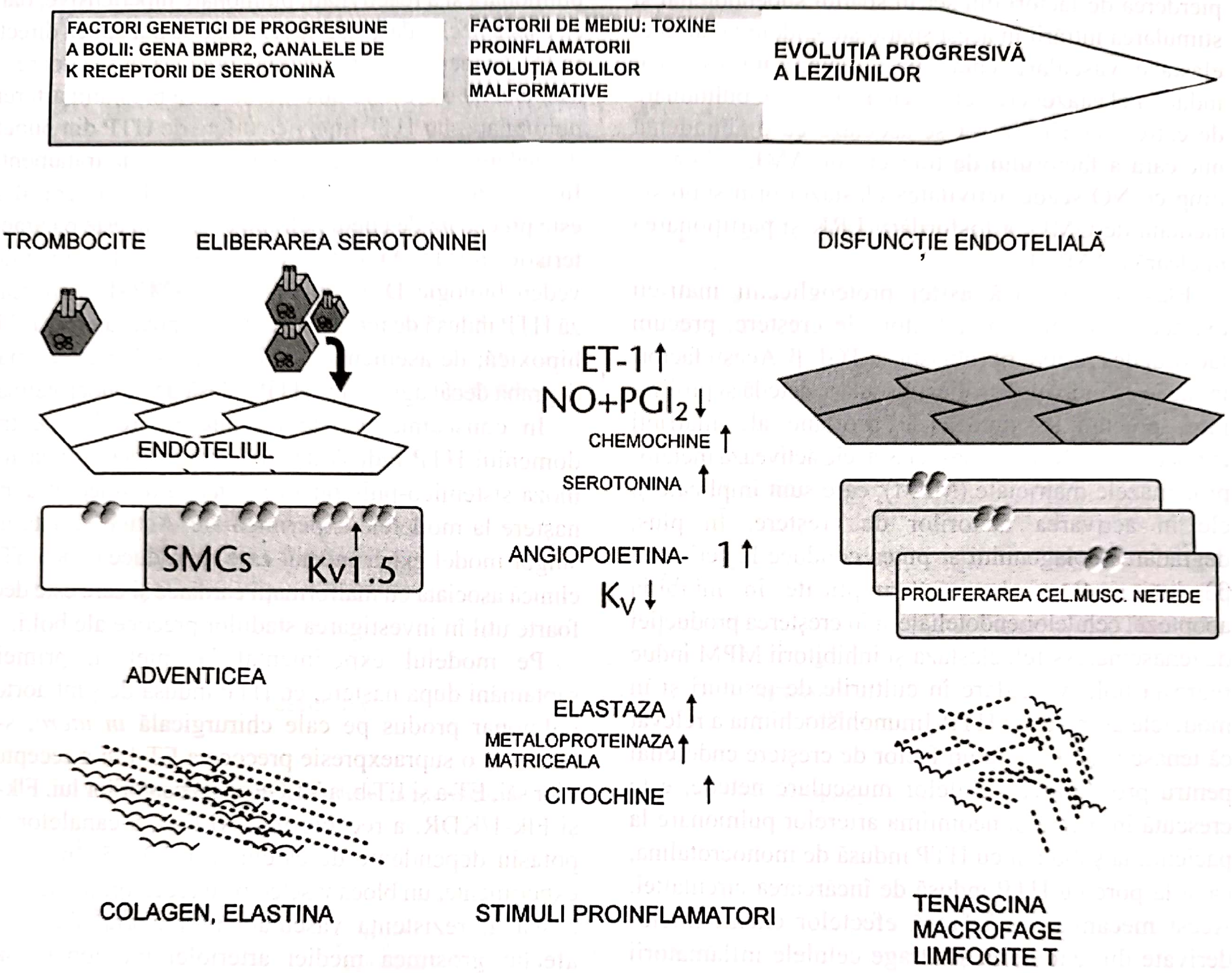
FACTORI GENETICI DE PROGRESIUNE A BOLII: GENA BMPR2, CANALELE DE K RECEPTORII DE SEROTONINĂ
FACTORII DE MEDIU: TOXINE PROINFLAMATORII EVOLUȚIA BOLILOR MALFORMATIVE
EVOLUȚIA PROGRESIVĂ A LEZIUNILOR
TROMBOCITE
ELIBERAREA SEROTONINEI
DISFUNCȚIE ENDOTELIALĂ
ENDOTELIUL
SMCs
Kv1.5
ET-1 ↑
NO+PGI2 ↓
CHEMOCHINE ↑
SEROTONINA ↑
ANGIOPOIETINA- 1 ↑
Kv ↓
PROLIFERAREA CEL.MUSC. NETEDE
ADVENTICEA
ELASTAZA ↑
METALOPROTEINAZA MATRICEALA ↑
CITOCHINE ↑
COLAGEN, ELASTINA
STIMULI PROINFLAMATORI
TENASCINA
MACROFAGE
LIMFOCITE T

Fig. 57.7. Alterările celulare şi moleculare în fiziopatologia hipertensiunii pulmonare. HTP este o boală multifactorială: este implicată predispoziția genetică (mutația genei receptorului BMPR-2), modificări ale canalelor de potasiu, ale transporterului de serotonină, stresul presional din malformațiile cardiace, inflamația, toxine, etc. – toate acestea putând conduce la HTP; pacienții au în exces endotelina ET-1 în comparație cu nivelele de NO şi PGI-2.

endotelină cu bosentan, fie cu inhibitorul de fosfodiesteraza 5 sildenafil a rezultat în creşterea rezistenței vasculare pulmonare, remodelare vasculară a arteriolelor pulmonare şi corecție parțială a dezechilibrelor biologice, indicând un rol major, însă nu exclusiv al sistemului ET-1/ET-a/ET-b. Alte căi care par a fi implicate în HTP precoce sunt o insuficiență parțială a semnalizarii NO-GMPc, serotonina prin supraexpresia receptorului 5-HT-1B, anomalii ale semnalizării angiopoietinei-1/BMPR şi o creştere a expresiei mediatorilor angiogenetici, inclusiv angiopoietina-1, VEGF, angiotensina II, alături de reacțiile inflamatorii.

Cum anume aceste căi interacționează şi care dintre ele ar avea rolul cel mai determinant în declanşarea şi întreținerea stării patologice în HTP rămâne încă să fie stabilit. Ideile actuale se axează pe o pierdere a controlului endotelial, pe menținerea angiogenezei şi a integrității arteriolare pulmonare, rezultând astfel proliferarea excesivă a celulelor netede arteriale vasculare, mediată de BMPR şi receptorii de serotonină, proliferare care ar putea fi măcar parţial readusă la normal de către blocarea duală a ET-a/ET-b sau de către inhibiţia fosfodiesterazei-5.

5. ROLUL ENDOTELINELOR ÎN HIPERTENSIUNEA PULMONARĂ ASCOCIATĂ CU CARDIOPATII CONGENITALE

5.1. Consideraţii generale

Dezvoltarea HTP şi modificarea reactivităţii vasculare asociată acesteia acompaniază în mod frecvent malformaţiile congenitale. Acestea apar în aprox. 8 cazuri din 1 000 de nou-născuţi vii şi aprox. 15% dintre aceşti pacienţi dezvoltă HTP. Riscul şi momentul de apariţie a HTP avansate depind de tipul de defect şi de prezenţa predispoziţiei genetice. Defectele care predispun cel mai mult la risc sunt acelea care au ca rezultat creşterea fluxului pulmonar şi/sau acelea care produc creşterea presiunii venoase pulmonare. La aceşti copii, vascularizaţia pulmonară e expusă la forţe mecanice anormale. În timp, aceste anomalii hemodinamice conduc la anomalii progresive, morfologice şi funcţionale ale circulaţiei pulmonare, care se caracterizează prin: alterarea reactivităţii vasculare pulmonare, creşterea rezistenţei vasculare pulmonare şi remodelarea vascularizaţiei pulmonare.

Necorectate, aceste modificări vasculare pot conduce la obliterarea patului vascular pulmonar şi chiar la deces secundar cianozei severe şi insuficienţei cardiace. După corecţia chirurgicală, modificările vasculare precoce sunt reversibile; totuşi modificările mai severe sunt ireversibile. Corecţia chirurgicală precoce a acestor defecte congenitale a scăzut incidenţa bolilor vasculare pulmonare ireversibile. Cu toate acestea, chiar şi copiii cu modificări vasculare reversibile prezintă o morbiditate şi mortalitate semnificative în perioadele peri- şi postoperatorii, secundar creşterilor acute sau cronice ale rezistenţei vasculare pulmonare. În plus, creşteri moderate ale rezistenţei vasculare pulmonare la sugari cu fiziologie cu ventricul unic ar putea elimina anumite opţiuni chirurgicale (ex. anastomoze cavo-pulmonare sau proceduri Fontan). Prin urmare, statusul vascularizaţiei pulmonare este adesea principalul determinant al evoluţiei clinice şi al fezabilitaţii tratamentului chirurgical.

Vasele afectate sunt caracterizate de o serie de alterări, incluzând fibroza intimei, hipertrofia mediei, proliferarea adventicei, tromboza *in situ*, necroza fibrinoidă şi leziuni plexiforme, toate acestea contribuind la o creştere a rezistenţei vasculare pulmonare.

Cu toate că fiziopatologia HTP asociată cu malformaţiile congenitale nu este încă pe deplin înţeleasă, multe studii evidenţiază că modificările patologice precoce rezultă din disfuncţia endoteliului vascular pulmonar ca urmare a expunerii la forţe mecanice anormale, cum sunt presiunea şi fluxul. În plus, dovezile arată că alterările în sistemul endotelinei sunt intim legate de procesul de alterare a reactivităţii vasculare şi de remodelarea arterei pulmonare.

5.2. Biosinteza şi reglarea endotelinei (ET)

În 1988, Yanagisawa şi echipa lui au purificat şi clonat un factor constrictor derivat din endoteliu care fusese descoperit cu şase ani în urmă. Noul factor a fost numit ET. Această substanţă se produce în celule endoteliale, macrofage, fibroblaste, celule renale tubulare şi glomerulare, celule epiteliale intestinale, cardiomiocite, diferite tipuri de neuroni şi altele. Celulele endoteliale produc predominant forma ET-1, considerată forma principală, responsabilă de producerea majorităţii efectelor biologice. În celulele endoteliale şi epiteliale, majoritatea ET este secretată în compartimentul interstiţial, indicând faptul că ET acţionează în primul rând ca un factor autocrin/paracrin (**Fig. 57.8**).

Pre-pro-ET constă în peptide conţinând 200 de aminoacizi care sunt clivaţi în prima fază de proteazele furin-like, formând peptidele mari – ET-1, ET-2 şi ET-3, care sunt produşi intermediari inactivi conţinând între 37 şi 41 de aminoacizi. Apoi, aceste peptide mari sunt procesate de enzimele de conversie a endotelinei (ECE), un grup de enzime din familia matrix-metaloproteinazelor. Expresia ECE a fost demonstrată în epiteliul căilor respiratorii, în celulele netede arteriale pulmonare, în macrofage, în celulele arteriale endoteliale pulmonare ale subiecţilor sănătoşi şi este în mod special abundentă în celulele arteriale endoteliale pulmonare ale pacienţilor cu HTP moderată şi severă (**Fig. 57.9**).

Până în prezent, au fost identificaţi numeroşi factori care cresc sinteza ET, printre care: substanţele vasoconstrictoare, factorii de creştere, citokinele, stresul, factorii de risc cardio-vasculari etc. Pe de altă parte, molecule derivate din endotel, precum oxidul nitric (NO) şi prostaciclina, au capacitatea să reprime sinteza ET. Timpul de înjumătăţire a ET-1 ARNm este de 15–20 min, timpul de înjumătăţire plasmatic a ET-1 este de aprox. 7 min. ET-1 circulantă este eliminată din circulaţia sistemică de către receptorii ET-b pulmonari, care sunt răspunzători de eliminarea a 50–80% din ET plasmatică în timpul tranzitului la nivel pulmonar. Prin urmare, circulaţia pulmonară joacă un rol important atât în producţia, cât şi în eliminarea ET-1 circulantă.

5.3. Efectele biologice ale ET-1

Efectele biologice ale ET sunt mediate de legarea la receptori specifici – ET-a şi Et-b, care conţin şapte domenii transmembranare. Receptorul ET-a are afinitate mare pentru ET-1 şi ET-2 şi de 100 de ori mai puţină afinitate pentru ET-3, pe când ET-b are afinitate egală pentru toţi cei trei compuşi. Ambii receptori au capacitatea de a activa proteinele G, care declanşează un lanţ de evenimente intracelulare: activarea fosfolipazei C-beta, creşterea inozitol-trifosfatului, diacilglicerolului şi a calciului intracelular, ceea ce are drept consecinţă vasoconstricţia de lungă durată. În condiţii fiziologice normale, activarea ET-b induce eliberarea de oxid nitric şi prostaciclină, contrabalansând efectul vasoconstrictor mediat de ET-a. În condiţii patologice însă, creşterea de calciu şi diacilglicerol în asociere cu activarea protein-kinazelor mitogene mediază efectele mitogene ale ET-1, care aparent rezultă la stimularea atât a ET-a, cât şi a ET-b.

Concentraţiile plasmatice ale ET sunt de 1-pM (corespunzând la 1–2 pg/ml), deci de 100 de ori sub pragul farmacologic al receptorilor de ET. Prin urmare, în condiţii fiziologice, ET acţionează mai degrabă ca un factor autocrin/paracrin în multiple locaţii decât

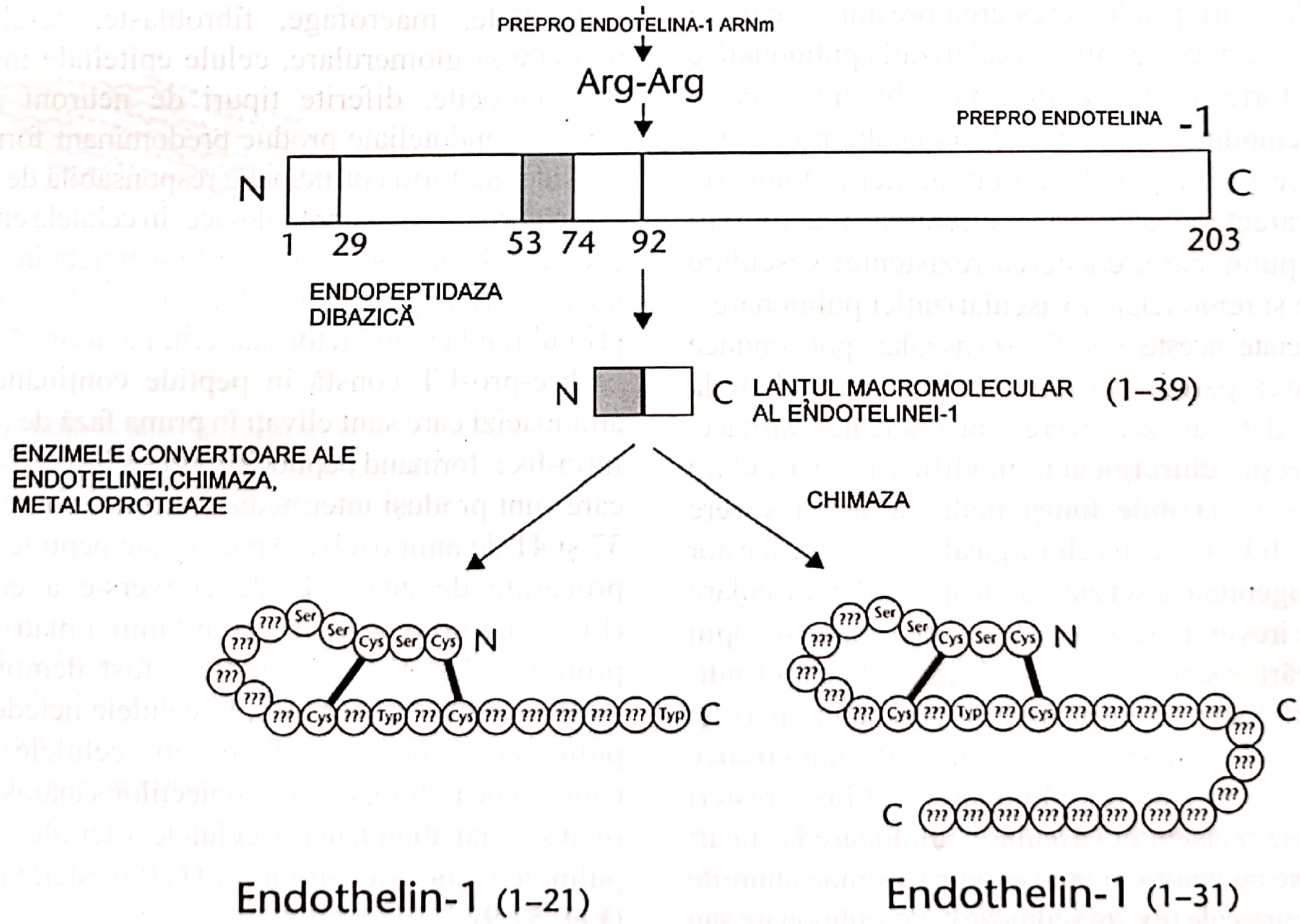
PREPRO ENDOTELINA-1 ARNm
Arg-Arg
PREPRO ENDOTELINA -1
N
C
1
29
53
74
92
203
ENDOPEPTIDAZA DIBAZICĂ
N
C
LANTUL MACROMOLECULAR AL ENDOTELINEI-1
(1–39)
ENZIMELE CONVERTOARE ALE ENDOTELINEI,CHIMAZA, METALOPROTEAZE
CHIMAZA
Ser
Cys
Typ
???
N
C
Endothelin-1 (1–21)
Endothelin-1 (1–31)

Fig. 57.8. Aspecte ale biosintezei endotelinei-1.

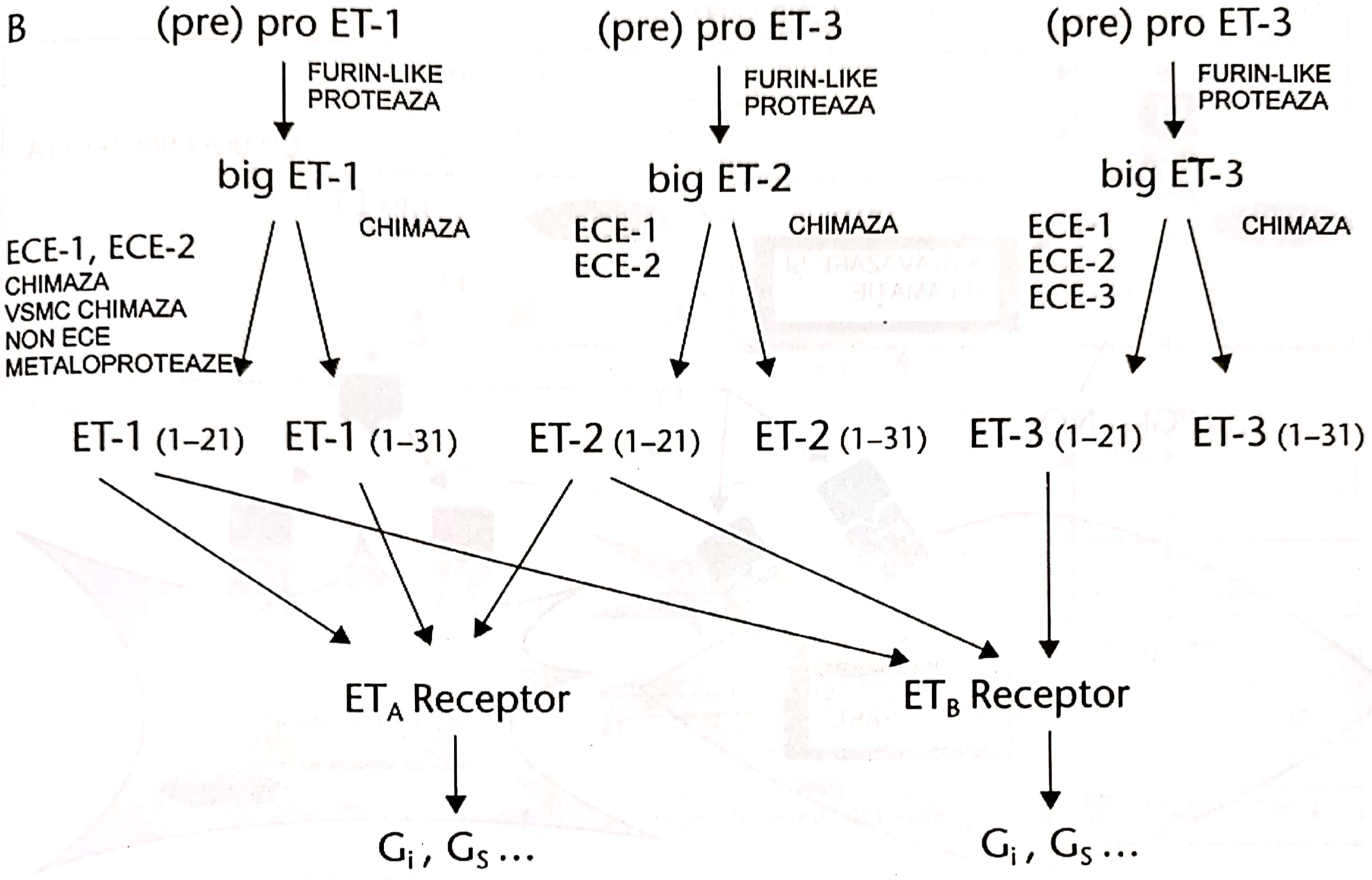
B
(pre) pro ET-1
FURIN-LIKE PROTEAZA
big ET-1
ECE-1, ECE-2
CHIMAZA
VSMC CHIMAZA
NON ECE
METALOPROTEAZE
CHIMAZA
(pre) pro ET-3
FURIN-LIKE PROTEAZA
big ET-2
ECE-1
ECE-2
CHIMAZA
(pre) pro ET-3
FURIN-LIKE PROTEAZA
big ET-3
ECE-1
ECE-2
ECE-3
CHIMAZA
ET-1 (1–21)
ET-1 (1–31)
ET-2 (1–21)
ET-2 (1–31)
ET-3 (1–21)
ET-3 (1–31)
ET$_A$ Receptor
ET$_B$ Receptor
G$_i$, G$_S$ ...
G$_i$, G$_S$ ...

Fig. 57.9. Diferitele enzime implicate în biosinteza endotelinelor 1, 2 şi 3.

ca factor sistemic. Datorită timpului de înjumătăţire scurt, sistemul ET dispune de un mecanism rapid de ajustare a rezistenţei vasculare şi a presiunii arteriale. În plus, ET-1, acţionând atât pe ET-a, cât şi pe ET-b, este mitogenic pentru fibroblaste şi celule musculare netede şi stimulează producţia de proteine ale matricei extracelulare şi de fibronectină, care sunt elemente cheie în iniţierea şi progresia leziunilor fibrotice.

Rolul patogenetic al ET-1 în HTP este susţinut de faptul că nivelele de ET-1 sunt de 2 ori mai crescute în lichidul de lavaj bronho-alveolar de la pacienţii cu scleroza sistemică, care stimulează proliferarea fibroblastică, efect care ar putea fi înlăturat prin neutralizarea anticorpilor anti-ET. Efectele asupra producţiei de colagen depind atât de receptorii ET-a, cât şi de cei ET-b, susţinând ideea că ET-b sunt implicaţi în fibrogeneză. Mai mult, ET-1 creşte expresia de factori de creştere şi cytokine şi potenţează efectele lui TGF-β şi ale factorului de creştere derivat din plachete, provocând deci un posibil cerc vicios, pentru că multe cytokine şi factori de creştere stimulează, la rândul lor, producţia de ET. În plus, ET-1 promovează sechestrarea intravasculară de granulocite neutrofile şi adeziunea integrin-dependentă a neutrofilelor la celulele endoteliale, care sunt evenimente cheie în iniţierea inflamaţiei; de asemenea, promovează agregarea plachetară şi stimulează producţia de radicali liberi de oxigen de către celulele arteriale netede pulmonare.

În plus, ET-1 a fost demonstrat a fi un corticosteroid adrenocortical secretagog, care stimulează producţia de aldosteron printr-un proces ET-b dependent. Prin acest mecanism, ET-1 ar putea contribui la retenţia de sodium în stări cu debit cardiac redus. De asemenea, prin stimu-

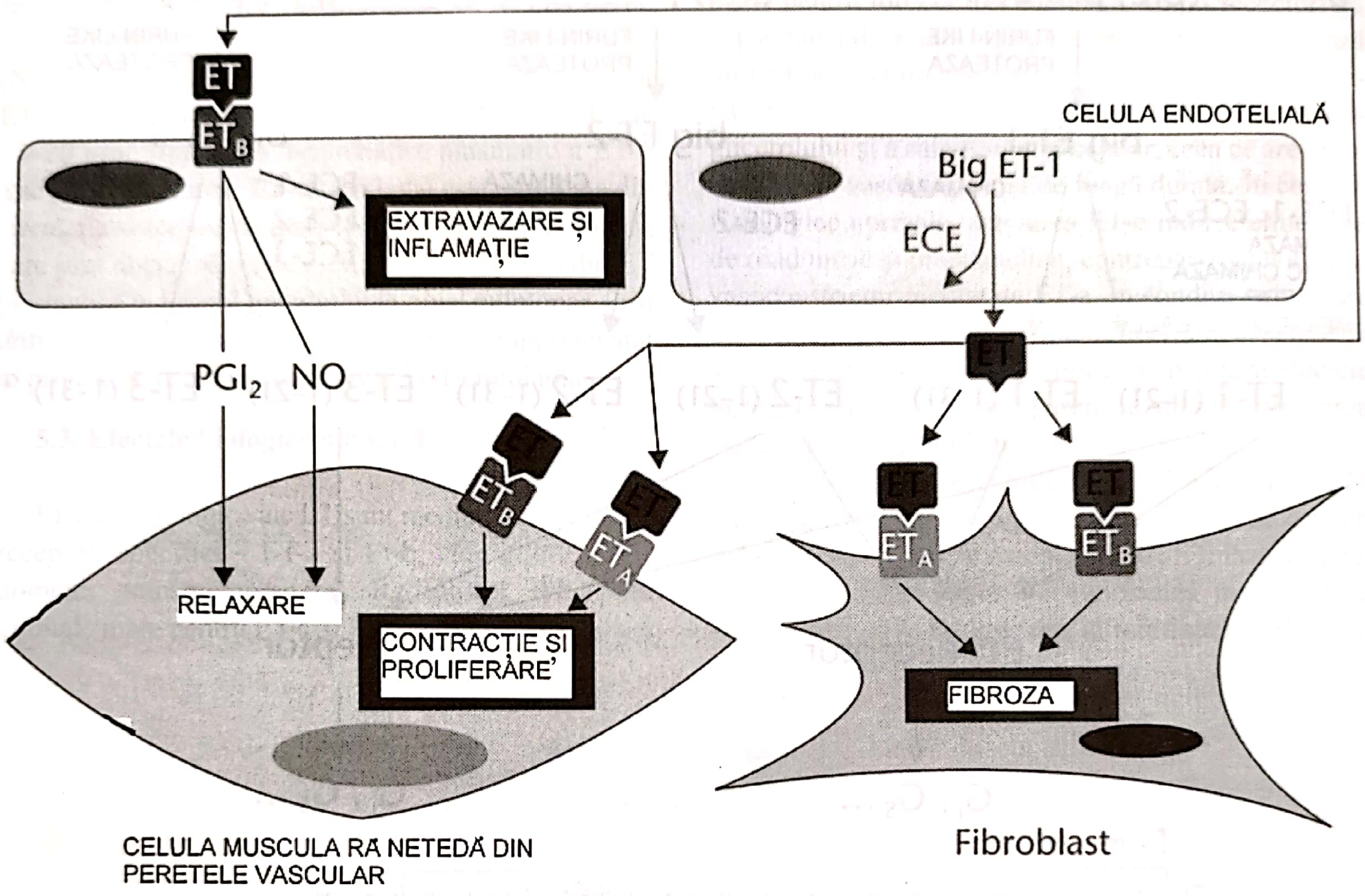
ET
ET_B
CELULA ENDOTELIALĂ
Big ET-1
ECE
EXTRAVAZARE ŞI INFLAMAŢIE
PGI_2
NO
ET
ET
ET_B
ET
ET_A
ET
ET_A
ET
ET_B
RELAXARE
CONTRACŢIE ŞI PROLIFERARE
FIBROZA
CELULA MUSCULARĂ NETEDĂ DIN PERETELE VASCULAR
Fibroblast

Fig. 57.10. Rolul endotelinei şi efectele asupra diferitelor tipuri celulare asupra cărora acţionează.

larea receptorilor endoteliali ET-b, ET împiedică apoptoza şi promovează proliferarea celulelor endoteliale (**Fig. 57.11**), contribuind deci la hipercelularitate.

5.4. Rolul ET în HTP

Constricţia arterelor pulmonare mici şi a arteriolelor şi lezarea vasculară focală secundară sunt evenimente precoce în cursul HTP. Funcţionarea vasculară locală este dependentă de echilibrul dintre factorii vasodilatatori, cum sunt prostaciclina şi NO, şi cei vasoconstrictori, cum sunt tromboxan A2 (Tx-A2) şi ET-1. Ipoteza că un dezechilibru între vasodilatatori şi vasoconstrictori ar putea avea un rol în patogeneza HTP a fost prima dată susţinută de faptul că atât forma de HTP primară, cât şi cea secundară se prezintă cu excreţii crescute la 24 ore de metaboliţi de Tx-A2 şi excreţii reduse de metaboliţi de prostaciclin.

Multe dovezi indică faptul că ET este un mediator patogenetic cheie în HTP de diverse etiologii, datorită proprietăţilor sale vasoconstrictoare, proinflamatorii, mitogene şi profibrotice. HTP este asociată cu o expresie crescută de ET-1 în celulele endoteliale pulmonare, sugerând că producţia locală de ET-1 ar putea contribui la alterările histologice din HTP. De exemplu, Giaid şi colaboratorii au demonstrat că pacienţii cu HTP primară sau secundară au ET-1 imunoreactiv abundent, predominant în celulele

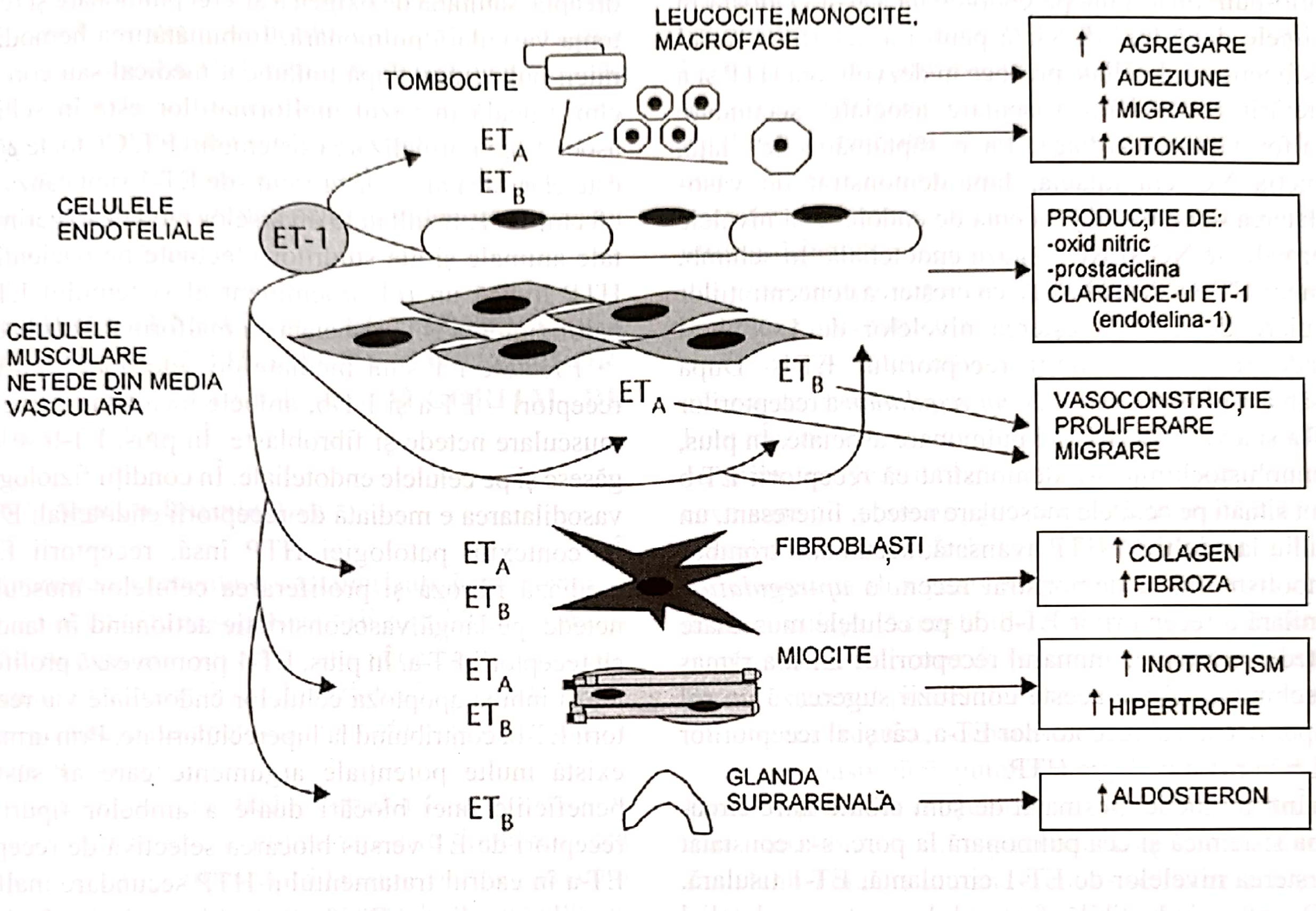
LEUCOCITE,MONOCITE, MACROFAGE
TOMBOCITE
ET_A
ET_B
CELULELE ENDOTELIALE
ET-1
CELULELE MUSCULARE NETEDE DIN MEDIA VASCULARA
ET_A
ET_B
ET_A
ET_B
FIBROBLAȘTI
ET_A
ET_B
MIOCITE
ET_B
GLANDA SUPRARENALĂ
↑ AGREGARE
↑ ADEZIUNE
↑ MIGRARE
↑ CITOKINE
PRODUCȚIE DE:
-oxid nitric
-prostaciclina
CLARENCE-ul ET-1 (endotelina-1)
VASOCONSTRICȚIE
PROLIFERARE
MIGRARE
↑ COLAGEN
↑ FIBROZA
↑ INOTROPISM
↑ HIPERTROFIE
↑ ALDOSTERON

Fig. 57.11. Rolul patogenic al sistemului endotelinei în hipertensiunea pulmonară.

endoteliale ale arterelor pulmonare, cu îngroşare a mediei şi fibroză a intimei. În plus, nivele de ET-1 crescute au fost identificate atât la copii, cât şi la adulţi cu malformaţii cardiace, iar cei cu HTP au avut concentraţii crescute de ET-1 la nivelul circulaţiei pulmonare, sugerând o producţie locală. Mai mult, o producţie crescută de ET-1 a fost observată şi în HTP de alte etiologii – HTP idiopatică, HTP asociată cu scleroza sistemică, hipertensiunea porto-pulmonară. Părerea că sistemul ET ar avea un rol patogenetic major în multiple forme de HTP este susţinută şi de ideea că bosentanul are efecte benefice în HTP de diverse etiologii şi că nivelele circulante de ET-1 scad după corecţia chirurgicală a malformaţiilor cardiace. Interesant, la adulţii cu insuficienţă cardiacă congestivă secundară malformaţiilor cardiace, nivelele plasmatice de ET-1 se corelează cu clasa de insuficienţă funcţională NYHA, independent de defectul cardial iniţial, sugerând un rol important al ET-1 în insuficienţa cardiacă asociată cu malformaţii cardiace.

5.5. Modele animale care susţin rolul ET în HTP

Studiile pe modele animale au condus la concluzii care susţin că sistemul ET are un rol patogenetic cheie în dezvoltarea HTP. Celulele arteriale musculare netede pulmonare ale unei specii de şobolani predispuse să dezvolte HTP idiopatică exprimă ET-1 ARNm în exces şi produc mai multă ET-1 comparativ cu celulele musculare netede ale şobolanilor normotensivi Sprague-Dawley, indicând o rată de proliferare crescută în raport cu lotul de control.

Într-un model animal pe miel, s-a constatat creşterea PBF secundară plasării *in utero* a unui graft vascular aorto-pulmonar. Funcția endotelială a fost evaluată în primele două luni de viață pentru a determina rolul disfuncției endoteliale precoce în dezvoltarea HTP și a alterării reactivității vasculare asociate, secundare malformațiilor cardiace. La o săptămână de viață, funcția NO era intactă, fapt demonstrat de vasodilatarea normală, dependența de endoteliu și nivelele normale de NO și NO-sintaza endotelială. În schimb, funcția ET era deja alterată, cu creșterea concentrațiilor tisulare de ET-1, creșterea nivelelor de ECE-1 și scăderea funcționalității receptorului ET-b. După 4 săptămâni, s-a constatat o *up-regulation* a receptorilor ET-a și a vasoconstricției pulmonare asociate. În plus, imunohistochimic s-a demonstrat că receptorii ET-b sunt situați pe celulele musculare netede. Interesant, un studiu la adulți cu HTP avansată, secundară tromboembolismului, a demonstrat recent o *up-regulation* similară a receptorilor ET-b de pe celulele musculare netede, în timp ce numărul receptorilor ET-a a rămas neschimbat. Toate aceste concluzii sugerează un rol important atât al receptorilor ET-a, cât și al receptorilor ET-b în patofiziologia HTP.

Într-un model postnatal de șunt cronic între circulația sistemică și cea pulmonară la porc, s-a constatat creșterea nivelelor de ET-1 circulantă, ET-1 tisulară, NO-sintaza inductibilă, factorul de creștere endotelial vascular și tenascină. De asemenea, supraîncărcarea circulației pulmonare prin șunt a fost asociată cu o creștere remarcabilă a PAP și o creștere cu 83% a grosimii mediei arteriolelor pulmonare. În acest model, anomaliile hemodinamice și morfologia pulmonară vasculară au fost normalizate complet de tratamentul cu bosentan, sugerând un rol important al ET-1 în patogeneza HTP asociată cu șunt între circulația sistemică și cea pulmonară.

5.6. Antagonismul ET la pacienții cu HTP și malformații cardiace

La trei ani după descoperirea peptidului ET-1 au fost semnalați pacienți cu nivele plasmatice crescute ale peptidului. Prin urmare, numeroase studii au demonstrat în mod consistent nivele crescute de ET-1 la pacienți cu HTP și malformații, sugerând o producție de ET-1 la nivel pulmonar. În multe studii, concentrațiile de ET-1 circulantă se corelează cu presiunea atrială dreaptă, saturația de oxigen a arterei pulmonare și rezistența vasculară pulmonară. Îmbunătățirea hemodinamicii pulmonare după tratament medical sau corecție chirurgicală în cazul malformațiilor este în schimb asociată cu normalizarea sistemului ET. Cu toate că nu este clar dacă nivelele crescute de ET-1 sunt cauza sau efectul HTP, rezultatele diverselor modele experimentale animale și ale studiilor efectuate pe pacienți cu HTP indică un rol proeminent al sistemului ET în patofiziologia HTP asociată cu malformații cardiace.

Efectele ET sunt mediate de cele două tipuri de receptori – ET-a și ET-b, ambele localizate pe celule musculare netede și fibroblaste. În plus, ET-b se mai găsesc și pe celulele endoteliale. În condiții fiziologice, vasodilatarea e mediată de receptorii endoteliali ET-b. În contextul patologiei HTP însă, receptorii ET-b mediază fibroza și proliferarea celulelor musculare netede, pe lângă vasoconstricție acționând în tandem cu receptorii ET-a. În plus, ET-1 promovează proliferarea și inhibă apoptoza celulelor endoteliale via receptorii ET-b, contribuind la hipercelularitate. Prin urmare, există multe potențiale argumente care ar susține beneficiile unei blocări duale a ambelor tipuri de receptori de ET versus blocarea selectivă de receptor ET-a în cadrul tratamentului HTP secundare malformațiilor cardiace. De fapt, studii preclinice în HTP indusă de toxine au demonstrat deja beneficiul blocării duale versus blocarea selectivă de receptor ET-a. Totuși, argumente concrete pe studii efectuate pe subiecți umani lipsesc deocamdată.

5.7. În concluzie, efectele nedorite ale ET sunt multifațetate. Există numeroase dovezi care indică faptul că ET este un factor patogenetic mediator cheie în HTP asociată cu malformațiile cardiace, caracterizat prin fibroza progresivă, proliferare celulară anormală, inflamație și/sau vasoconstricție, toate acestea contribuind la deteriorarea stării clinice a pacienților. În lumina dovezilor de mai sus, tratamentul țintit pe sistemul ET la pacienți cu HTP asociată cu malformații cardiace, cu folosirea unui antagonism dual al receptorilor de ET, are o susținere științifică puternică. În practică, bosentalul a fost aprobat ca terapie pentru adulți cu HTP datorită efectelor sale benefice demonstrate clinic. ERA dual ar putea avea potențial terapeutic într-un ansamblu de boli asociate cu malformațiile cardiace. Acestea includ îmbunătățirea funcțională la copii și adulți cu HTP și rezistență vasculară crescută, HTP perioperativă și debit cardiac scăzut secundar corecției chirurgicale a malformației, pacienți cu remodelare vasculară modestă și fiziologie de ventricul unic și adulți cu fiziologie Eisenmenger. Se așteaptă trialuri clinice pentru evidențierea acestor potențiale terapeutice.

6. HIPERTENSIUNEA PULMONARĂ LA COPIL. IDENTIFICAREA PACIENȚILOR. ASPECTE CLINICE ȘI ALGORITM DE DIAGNOSTIC

6.1. Aspecte introductive

Înțelegerea recentă a vascularizației pulmonare a dus la îmbunătățirea supraviețuirii copiilor cu hipertensiune pulmonară severă. Este necesară o evaluare extensivă a tuturor factorilor etiologici posibili, deoarece strategia terapeutică include tratarea tuturor cazurilor asociate.

Evaluarea diagnostică a copiilor la care se suspicionează hipertensiune pulmonară este similară cu cea a adulților, cu specificarea că la copii unele cazuri cum ar fi cele trombo-embolice sunt rare. Simptomatologia este în general nespecifică și subtilă, acuzele subiective fiind rare și neproductive pentru diagnostic. O hipertensiune pulmonară ușoară sau moderată este la sugar și copilul mic bine tolerată, cu simptome minore, aceasta întârziind în general diagnosticul.

Metodele de diagnostic noninvazive sunt importante în etapa inițială, când se stabilește entitatea nosologică de boală și se ridică suspiciunea de hipertensiunea pulmonară, dar pentru confirmarea și stabilirea severității este necesară cateterizarea inimii drepte, ce stabilește valoarea presiunii, a RVT și mai ales stabilește nivelul de reactivitate vasculară pulmonară – factor predictiv important în tratament și prognostic. Hipertensiunea pulmonară este adesea factorul determinant în timingul și tipul de intervenție chirurgicală efectuată la pacienții cu malformații congenitale. Hipertensiunea pulmonară este invocată ca factor determinant principal al mortalității în multe leziuni cardiace.

Studiul reactivității vasculare este un element important atât în managementul preoperator, cât și în cel postoperator la pacientul cu malformație cardiacă. Un exemplu ilustrativ este reprezentat de inima univentriculară, care nu se regăsește în clasificările clasice ale HTP, marea majoritate a pacienților neajungând în sfera chirurgicală. Actual un bun management preoperator, operator și postoperator (în dezvoltare spectaculoasă în ultimii decenii), precum și achizițiile terapeutice noi duc la supraviețuirea a tot mai mulți pacienți cu leziuni complexe univentriculare.

Deși dezvoltată inițial ca procedee specifice pentru atrezia de tricuspidă, anastomoza cavo-pulmonară tip Fontan a devenit baza corecției majorității pacienților cu inima univentriculară. În acest procedeu, venele cave sunt direcționate spre artera pulmonară dreaptă, fluxul venos sistemic bypasând astfel inima și fiind direcționat ca flux pasiv spre AP, cu separarea celor două circulații. Aceasta duce la rezoluția completă a cianozei și descărcarea de volume a ventriculului unic. Pentru succesul procesului este necesară o rezistență pulmonară redusă, deoarece fluxul pulmonar se realizează pasiv fără ajutorul pompei cardiace drepte. Frecvent procedura se realizează printr-un pas intermediar – anastomoza cavo-pulmonară superioară (Glenn sau Hemi-Fontan) sau anastomoza se realizează între joncțiunea cavo-atrială și bifurcația pulmonară. Procedeul se realizează în jurul vârstei a 4–5 luni de viață, dar în cazuri selectate se efectuează și la nou-născut. În general cateterismul cardiac precizează, ca și condiție preoperatorie, o rezistență vasculară pulmonară scăzută, dar de puțin timp se apreciază că procedura poate fi efectuată și fără cateterism cardiac la pacienții la care se estimează că presiunea și rezistența pulmonară sunt scăzute prin metode noninvazive.

Pentru că hipertensiunea pulmonară este factor de însoțire în frecvente boli respiratorii cronice, uneori este necesară explorarea amănunțită a funcției respiratorii.

6.2. Algoritmul de diagnostic al hipertensiunii pulmonare la copil

Simptomatologie

Așa cum am arătat, hipertensiunea la copil se definește, ca și la adult, ca presiunea arterială pulmonară medie mai mare de 25 mm Hg în repaus sau 30 mm Hg în efort. Diagnosticul este adesea îngreunat de prezenţa unor simptome uşoare sau chiar absente în fazele iniţiale. Deseori simptomatologia este de tip cardio-respirator şi include dispneea de efort şi fatigabilitate. Apariţia durerilor precordiale şi a sincopelor indică boala avansată cu scăderea debitului cardiac.

La sugar simptomatologia este puţin specifică, are un caracter general şi include apetit capricios, retard sau faliment al creşterii, letargie sau diaforezis, tahipnee, tahicardie şi iritabilitate. O largă categorie de pacienţi sunt asimptomatici şi pot fi descoperiţi întâmplător (de exemplu, cu ocazia unui examen ecocardiografic Doppler pentru simptomatologie cardiacă nespecifică sau ca rezultat al screening-ului la pacienţii cunoscuţi cu risc crescut de hipertensiune pulmonară: familii cu mutaţii genetice asociate cu hipertensiune pulmonară, rudele de gradul I ale pacienţilor cu hipertensiune pulmonară idiopatică, sindromul Down, pacienţii cu sclerodermie, boli congenitale cardiace, ca etapă a diagnosticului morfologic al pacienţilor cu boli hepatice sau hipertensiune portală).

De remarcat că la ecocardiografia la pacienţii asimptomatici algoritmul de diagnostic poate fi asociat cu multe rezultate fals pozitive. De asemenea, valori ale PAP crescute au fost cele observate la pacienţii sănătoşi de peste 50 de ani, la obezi cu IMC peste 30 kg/m^2, la eforturi fizice deosebite.

6.3. Diagnosticul hipertensiunii pulmonare

Explorarea noninvazivă este importantă pentru detectarea primară a pacienţilor şi poate cuantifica estimativ valoarea presiunii sau ridica suspiciunea de hipertensiune pumonară ce urmează a fi cuantificată prin cateterism cardiac drept. După confirmare, aceste metode aduc informaţii despre cauze asociate sau evolutive.

6.3.1. Istoric şi examen fizic

Anamneza şi examinarea fizică aduc numeroase informaţii diagnostice: istoric de hipertensiune pulmonară familială, boli de ţesut conjunctiv, prezenţa unei malformaţii cardiace la pacient sau în familie, toate acestea putând constitui o suspiciune precoce de diagnostic. Pentru hipertensiunea familială aceasta este o boală autozomală dominantă cu penetranţă joasă 10–20%. Mutaţia receptorului protidic II (BMPR-2) face celulele endoteliale pulmonare incapabile să răspundă normal la lezări. Datorită penetranţei joase a bolii la copiii din familiile ce posedă această mutaţie, riscul de a dezvolta boala nu diferă foarte mult faţă de populaţia generală.

Mutaţia genei BMPR-2 este neobişnuită la adulţii sau copiii cu hipertensiunea pulmonară prin malformaţii cardiace, la aceştia mecanismul de dezvoltare a hipertensiunii pulmonare fiind prin încărcare de volum şi răspuns al patului vascular de aceasta.

6.3.2. Algoritm de explorări la pacientul cu hipertensiune pulmonară

a. ECG: hipertrofia ventriculară dreaptă (ST – segment subdenivelat, undă T negativă).

b. Radiografie toracică: semne de cardio-megalie cu ridicarea şi rotunjirea vârfului cardiac, lărgirea sau bombarea golfului cardiac, evidenţierea ramurilor pulmonare în hil.

c. Ecocardiografia:
- explorare importantă ce face bilanţul morfologic al malformaţiilor cardiace cu şunt stânga-dreapta, evaluează şi cuantifică leziunile inimii stângi ce provoacă hipertensiunea pulmonară prin mecanism veno-capilar;
- exclude leziunile cardiace atunci când hipertensiunea pulmonară are alte cauze noncardiace;
- cuantifică hipertrofia ventriculară dreaptă presiunea în ventriculul drept şi artera pulmonară.

d. Cateterismul cardiac: repezintă standardul de neînlocuit pentru diagnosticul exact morfologic şi mai ales funcţional al hipertensiunii pulmonare prin evaluare hemodinamică, aducând informaţii despre presiuni şi rezistenţe pulmonare totale. Cateterismul cardiac cu studiu la administrarea de vaso-dilatatoare cuantifică, pe lângă presiuni şi rezistenţe, şi gradul de reactivitate pulmonară vasculară.

e. Examene de laborator: hemoleuco-grama completă cu numărătoare de trombocite, examen complet de urină; studiul funcţiei tiroidiene; evaluarea coagulabilității: CID-test, antitrombina III, proteina C, proteina S, lupus anticoagulant, factorul V Leiden, anti - cardiolipoproteine: IgG, IgM, mutația genei protrobinice 021-OG/A.

f. Evaluarea unei boli autoimune:

- anticorpi antinucleari (DNA Smith, ribonucleoproteice SSA, SSB, anticorpi anticentromeri, anti-SCL-70);
- factor reumatoid, complement, VSH, PCR.

g. HIV test.

h. Studiul toxicologic: amfetamine, cocaină, fenfuramine, metamfetamine, fenilpropanol.

i. Evaluare hepatică: ecografie abdominală, evaluarea gama glutamil transferazei, transaminazelor hepatice.

j. Evaluare pulmonară teste funcționale pulmonare pentru excludera unor boli pulmonare obstructive:

- scintigrafie pulmonară (evaluare ventilație/perfuzie);
- angiografie pulmonară;
- CT pulmonar;
- puls oximetrie – polisomnograma pentru evaluarea hipoxiei, tulburări ventilatorii;
- biopsie pulmonară.

k. Teste de efort:

- testul de mers timp de 6 min;
- exerciții cardio-pulmonare.

Dacă hipertensiunea pulmonară a fost pusă în legătură cu o anumită patologie asociată, procesul va fi explorat în această direcție, stabilindu-se tratamentul corespunzător: boli de colagen, respiratorii, hepatice, ingestie de toxice etc. De asemenea, o anamneză atentă a sarcinii și a perioadei neonatale se impune, acestea putând ridica suspiciunea unei boli malformative cardiace.

6.3.3. Leziuni cardiace asociate cu hipertensiunea pulmonară

a. *Leziuni cu șunt stânga-dreapta:*

- defect septal ventricular;
- canal atrio-ventricular comun;
- defect septal atrial;
- fereastra aorto-pulmonară.

b. *Leziuni asociate cu creșterea presiunii venoase pulmonare:*

- cardiomiopatii;
- stenoză aortică, coarctație de aortă (disfuncție ventriculară diastolică stângă);
- sindromul de cord stâng hipoplazic;
- complex Shone;
- stenoză mitrală;
- inel supravalvular mitral;
- cord triatriatum;
- stenoză pulmonară venoasă, boala veno-ocluzivă;
- anomalie de întoarcere veno-pulmonară (parțială sau totală).

c. *Boli cianogene:*

- transpoziție de vase mari;
- trunchi arterial comun;
- tetralogie Fallot cu atrezie de arteră pulmonară și originea arterelor pulmonare din aortă prin canal arterial permeabil larg și defect septal ventricular larg;
- inima univentriculară (incluzând atrezie de tricuspidă, stenoză de arteră pulmonară și ventricul drept cu cale dublă de ieșire).

d. *Anomalii de arteră pulmonară sau vene pulmonare:*

- originea arterei pulmonare din aortă;
- absența unilaterală a arterei pulmonare;
- sindromul scimitar.

e. *Operații paliative cu șunt sistemico-pulmonar:*

- șunt Waterson;
- sindromul Pots;
- șunt Blalock-Taussig.

De remarcat că unele leziuni malformative cardiace ca entități de boală pot, în funcție de situația fluxului pulmonar, stenotic sau nu, să evolueze fie spre hipertensiunea pulmonară, fie spre hipoperfzia pulmonară, acesta fiind elementul cheie de evoluție și prognostic al malformațiilor cardiace. De asemenea, totalitatea leziunilor morfologice ce se instalează la nivelul patului pulmonar în evoluția unui pacient cu hipertensiune pulmonară spre sindrom Eisenmenger reprezintă, din punct de vedere clinic, un mecanism de protecție împotriva hiperperfuziei la nivel capilar, pacientul trecând în evoluția îndelungată a bolii spre agravarea insuficienței drepte prin perioade de ameliorare clinică.

Examinarea fizică a pacientului cu hipertensiune pulmonară poate releva accentuarea zgomotului II în focarul pulmonar, pulsații subxifoidiene ale ventriculului drept și prezența zgomotului IV pe marginea dreaptă a sternului (aceste manifestări clinice sunt mai rare la copii decât la adult). De asemenea, sunt prezente suflul sistolic de regurgitare pulmonară și, mai rar, suflul diastolic de regurgitare pulmonară. Turgescența jugulară cu accentuarea în efort este obișnuit prezentă. Boala avansată adaugă fenomene de insuficiență cardiacă predominant dreaptă: hepatomegalie, zgomotul III cu ritm de galop, mai rar edeme periferice, scăderea tensiunii arteriale și extremități reci indicând reducerea marcată a debitului cardiac și vasoconstricției periferice.

De asemenea, examinarea fizică poate, alături de anamneză, să sugereze diagnosticul etiologic: caracteristicile suflului pot sugera boala malformativă cardiacă, cianoza poate sugera prezența șuntului dreapta-stânga sau inversarea unui șunt stânga-dreapta, rash-ul sau modificări articulare pot sugera o boală de colagen, degetele hipocratice pot sugera o malformații cianogene, boli pulmonare sau hepatice. Cianoza diferențiată doar la membrele inferioare sau absența pulsului distal cu tensiunea arterială crescută în segmentele superioare pot sugera prezența unui canal arterial persistent cu evoluția spre sindromul Eisenmenger. Hipertensiunea arterială poate sugera posibilitatea apariției sau nu a unor boli renale. Dificultăți respiratorii specifice (de exemplu, dispneea cu caracter expirator sau inspirator) pot indica: fibroză sau congestie pulmonară, revărsate pleurale, boli pulmonare parenchimatoase sau de căi respiratorii (astm bronșic, mucoviscidoză etc.), obezitate, cifoscolioză, amigdalite gigante sau vegetații adenoide indicând tulburări de hipoventilație, apnee de somn sau sindromul hipoventilator al obezului. Insuficiența venoasă periferică indică trombo-embolism cronic, dar acesta este rar la copil.

6.3.4. Explorări

Odată stabilită suspiciunea clinică de hipertensiune pulmonară prin anamneză și examen clinic, se trece la *explorarea* sistematică în vederea stabilirii etiologiei exacte, a gradului de severitate și a soluțiilor terapeutice pentru fiecare caz în parte.

a. Electrocardiografie: examenul electro-cardiografic este primul care sugerează hipertensiunea pulmonară prin demonstrarea hipertrofiei ventriculare drepte și lărgirea arterială dreaptă. Evidențierea hipertrofiei ventriculare drepte pe ECG este prezentă la 87% dintre pacienții cu hipertensiune pulmonară idiopatică, iar deviația axială dreaptă la 79%.

Modificările ECG apărute în dinamică la pacienții cu diagnostic stabilit de hipertensiune pulmonară idiopatică, lărgirea undei P peste 0,25 mm V în DII, apariția QR în V1 și V3R au fost asociate cu scăderea ratei de supraviețuire, indicând hipertrofie ventriculară dreaptă, dar prin sensibilitate scăzută (0,55) și specificitate scăzută (0,7), elecrocardiograma nu reprezintă un test screening eficient pentru hipertensiuni pulmonare semnificative clinic.

b. Radiografia toracică: se evidențiează lărgirea segmentului corespunzător arterei pulmonare și ramurilor sale și lărgirea ventriculului drept. Proeminența arterei pulmonare apare în 90% dintre cazurile de copii cu hipertensiune pulmonară idiopatică, iar la 50% dintre cazuri apare și accentuarea circulației pulmonare periferice. La aprox. 6% dintre cazuri, imaginea radiologică poate fi normală. Acuratețea depistării hipertensiunii pulmonare prin radiografie toracică este discutabilă, deoarece între modificările radiologice și severitatea bolii nu s-a stabilit o corelație clară. Radiografia toracică poate fi încă foarte utilă în aprecierea altor cauze de hipertensiune pulmonară:

- congestia venoasă pulmonară ce se corelează cu boli veno-ocluzive sau hemangiomatoza capilară pulmonară;
- hiperinfația sau cifoza sunt semne de boală restrictivă pulmonară;
- asimetria lărgirii arterelor pulmonare poate conduce investigațiile spre boala trombo-embolică sau hipertensiunea portală.

c. Ecocardiografia cea mai utilizată metodă noninvazivă de screening a pacienților cu suspiciune clinică de hipertensiune pulmonară. Ecocardiografia documentează mărimea și funcționalitatea ventriculului drept, funcția sistolică și diastolică a ventriculului stâng, morfologia și funcționalitatea valvelor cardiace, prezența revărsatului pleural, prezența și semnificația diferitelor tipuri de malformații cu șunt stânga-dreapta. O scădere a indicelui de accelerare/ejecție sub 0,30 sugerează prezența de hipertensiune pulmonară fără a o cuantifica.

Ecografia Doppler poate cuantifica presiunea sistemică în artera pulmonară (în absența stenozei de arteră pulmonară), prin aprecierea fluxului de regurgitare tricuspidiană, prin formula: $RVSP = 4V^2 + RAP$, unde RAP este presiunea în atriul drept, care adesea se apreciază la rândul ei după aspectul şi caracteristicile venei cave inferioare sau venei jugulare. Regurgitarea tricuspidiană ce permite estimarea relativ corectă a PSAP este prezentă la 86% dintre pacienții cardiovasculari. Multe studii fac o corelație între ecocardiografia Doppler şi cateterismul cardiac drept privind măsurarea PSAP. Totuşi ecocardiografia Doppler poate subestima PSAP la pacienții cu hipertensiune pulmonară severă şi supraestima PSAP la pacienții cu hipertensiune medie sau asimptomatică. Sensibilitatea raportată la această metodă este între 0,63–1, iar specificitatea este între 0,68–0,98. Totuşi ecocardiografia Doppler actual estimează destul de exact această valoare a PSAP, rămânând însă o metodă inferioară în aprecierea altor parametri de severitate comparativ cu cateterismul cardiac drept.

Se citează ecocardiografii ultraspecializate precum ecografia intravasculară pentru aprecierea hipertrofiei mediei vasului pulmonar la copil. Avantajul potențial al acestei metode este că permite evaluarea mai multor vase ale patului vascular, cu invazivitate mai mică decât biopsia pulmonară.

De asemenea, ecocardiografia color în timpul cateterismului cardiac este o metodă adițională de estimare a rezistenței vasculare pulmonare, a complianței vaselor pulmonare, a postsarcinii ventriculului drept prin măsurarea instantanee a presiunii şi fluxurilor.

Ecocardiografia identifică de asemenea cauzele de hipertensiune pulmonară a malformațiilor cu şunt sau prin afectarea inimii stângi. Dilatarea atriului stâng sugerează creşterea presiunii în AS, ceea ce contribuie de asemenea la creşterea PSAP prin mecanism venocapilar. Tehnologia 2D identifică şi vizualizează defectele intracardiace şi anomaliile valvulare. Mişcarea longitudinală a inelului AV a fost observată la copii cu DSA sau HTP idiopatică. Mişcarea longitudinală a inelului AV este alterată în încărcarea de presiune şi volum a ventriculului drept. De asemenea, apare o mişcare caracteristică a septului interventricular spre AV, numită „mişcare paradoxală de sept". Fluxul Doppler color identifică prezența şunturilor intracardiace. În cazurile şunturilor mici vizualizarea poate fi intensificată prin folosirea substanțelor de ecocontrast.

Ecocardiografia tranesofagiană identifică mai fidel modificările de sept interatrial, dar este în general rezervată copiilor mai mari; pe lângă o definire mai exactă a leziunilor anatomice intracardiace, ea este parte componentă a protocolului de închidere cu „device-uri", prin proceduri invazive a comunicărilor interatriale sau interventriculare.

Actual, majoritatea leziunilor simple şi multe din leziunile complexe, precum tetralogia Fallot, transpoziția de vase mari sau canal atrio-ventricular comun complet sunt îndrumate spre rezolvare chirurgicală exclusiv pe baza examenului ecocardiografic.

Ecografia transesofagiană este de asemenea utilizată pentru detectarea embolilor în circulația pulmonară centrală sau a trombo-embolismului cronic generator de HTP. Diferențierea dintre HTP idiopatică şi HTP prin trombo-embolism cronic, utilizând normalizarea presiunii pulsului estimat prin Doppler pulsatil, a fost raportată cu o sensibilitate de 0,95 şi specificitate de 1.

d. Cateterismul cardiac: cateterismul cardiac drept reprezintă standardul de confirmare a hipertensiunii pulmonare, stadiului, severității acesteia şi impactului asupra hemodinamicii şi orientării terapeutice. Prin studiul vasomotricității şi estimarea rezervei funcționale pulmonare se poate decide, în cazul malformațiilor cardiace, între cele curabile chirurgical şi cele depăşite ca moment optim al corecției sau fără indicație reparatorie.

Prin aceste proceduri, se măsoară presiunea în artera pulmonară, în capilarele pulmonare (presiunea blocată), se estimează mărimea şuntului şi a fluxului pulmonar (raportat la cel sistemic) şi se calculează rezistențele pulmonare vasculare prin raportarea gradientului presional mediu de-a lungul pulmonului la fluxul pulmonar. Fluxul pulmonar poate fi măsurat prin tehnica termodiluției la pacienții fără şunt sau prin metoda Fick prin măsurarea consumului de oxigen; aceasta implică prelevarea de eşantion de sânge din toate cavitățile cardiace şi din vasele principale cu determinarea presiunii şi a saturației în acestea.

Uneori, datorită dificultăților de măsurare a consumului de oxigen la pacienții pediatrici foarte mici sau intubați, acesta se calculează cu ajutorul tabelelor pediatrice bazate pe greutatea corporală sau suprafaţă corporală, însă este preferată măsurarea directă. În general riscul cateterismului cardiac la pacientul pediatric este scăzut, totuşi sunt necesare precauţii suplimentare datorită vasoreactivitaţii mai accentuate a patului vascular pulmonar la copil decât la adult, aceasta putând predispune la crize acute de hipertensiune pulmonară ameninţătoare. De asemenea, sunt necesare precauţii la iniţierea şi la efectul de rebound la administrarea de NO inhalatorie, cură ce implică supravegherea atentă 12 ore după procedură. Dacă studiul hemodinamic prin cateterism cardiac confirmă hipertensiunea pulmonară şi necesitatea tratamentului, în timpul cateterismului cardiac se poate efectua studiul vasodilatator pentru a determina vasoreactivitatea pulmonară acută la administrarea de vasodilatatoare cu durată scurtă de activare (NO inhalator, adenozină i.v., epoprostenol i.v.) şi se pot identifica pacienţii responsivi la blocanţii canalelor de calciu. Un procent important dintre pacienţii copii cu HTP idiopatică (40%) sunt responivi la blocanţii de calciu comparativ cu pacienţii adulţi (20%). În perioada micii copilării, marea majoritate a pacienţilor răspund pozitiv la testul de vasomotricitate.

Conform definiţiei: scăderea mediei presiunii pulmonare cu > 10 mm Hg la sub 40 mm Hg în prezenţa unui debit cardiac normal – această valoare poate fi însă mai scăzută apropiindu-se de cel observat la adulţi. La pacienţii cu defect congenital cardiac, studiul vasoreactivitaţii stabileşte că pacienţii au HTP ireversibilă, la aceştia corecţia chirurgicală fiind asociată cu o creştere semnificativă a morbiditaţii şi mortalităţii postoperatorii, pacienţii la care boala obstructivă pulmonară evoluează pe cont propriu şi la pacienţii cu HTP reversibilă ce pot să beneficieze de corecţie chirurgicală.

Dezvoltarea abruptă de EPA, în timpul testului vasodilatator, poate indica boală pulmonară veno-ocluzivă sau hemangiomatoză capilară pulmonară. Deoarece epoprostenolul poate induce relativ uşor edem pulmonar în prezenţa unei boli pulmonare veno-ocluzive, acest diagnostic trebuie exclus înaintea testului vasodilatator. Informaţii adiţionale se obţin prin cateterism cardiac drept, ce includ o presiune ridicată în capilarul pulmonar, sugerează prezenţa unei boli a inimii stângi sau o boală obstructiv venoasă pulmonară, dar boala veno-obstructivă pulmonară poate fi prezentă chiar şi în cazul prezenţei unei presiuni normale în capilarul pulmonar. Uneori este necesară măsurarea presiunii capilare pulmonare *wedge pressure* în diferite segmente pentru a surprinde segmentul venos vascular implicat. Ca o alternativă, cateterismul cardiac drept poate evidenţia creşterea presiunii venoase blocate în sistemul venos hepatic, ceea ce indică hipertensiune portală, la rândul ei cauză de hipertensiune pulmonară.

f. Teste serologice

Testele serologice pentru evaluarea hipertensiunii pulmonare includ analizele de rutină biochimice şi hematologice. Se evaluează funcţia tiroidiană, deoarece bolile tiroidiene pot fi asociate cu hipertensiunea pulmonară. Diferite condiţii, ca boala trombo-embolică sau bolile autoimune, sunt mai puţin frecvente în patologia pediatrică decât la adult, dar acestea sunt cazuri cu evoluţie severă şi necesită un efort de diagnostic susţinut.

Evaluarea pentru status hipercoagulabil include screenning pentru condiţia de CID, deficienţa de antitrombină III, proteinele C şi S, prezenţa factorului reumatoid, factor lupic anticoagulant, factorul V Leiden, anticorpi anticardiolipidici, mutaţia genei protrombinei 20210G/A. Alte teste serologice pentru boli autoimune: anticorpi antinucleari (DNA, SMITH, antiribonucleoproteine SSA, SSB, anticorpi anticentromeri, anti SCL-70, factor reumatoid, complement, VSH). Aproape o treime dintre pacienţii cu hipertensiune pulmonară idiopatică au anticorpi antinucleari pozitiv, dar cu titru scăzut.

Infecţia HIV este asociată cu creşterea prevalenţei hipertensiunii pulmonare, care trebuie evaluată la toţi pacienţii cu hipertensiune pulmonară nespecificată. De asemenea pacienţii vor fi evaluaţi toxicologic pentru diferite substanţe exogene (amfetamine, cocaină, fenfluramine etc.), toate acestea fiind cunoscute ca având un potenţial important de inducere a hipertensiunii pulmonare.

Ecografia abdominală este necesară pentru evaluarea precisă a structurii hepatice, a situaţiei vasculare hepatice, a tractului biliar şi a cavităţii abdominale. Alterări ecostructurale hepatice pot sugera prezenţa cirozei hepatice şi a hipertensiunii portale. Pacienţii cu izomerism atrial pot asocia anomalii ale venelor hepatice şi ale venei portale. Prezenţa hipertensiunii portale poate fi stabilită şi la cateterismul cardiac drept prin determinarea presiunii hepatice blocate. Funcţia hepatică este evaluată prin teste specifice ca: nivelul bilirubinei, gama-glutamil transferaza etc., acestea confirmând disfuncția hepato-celulară. Se evaluează posibila prezență a hepatitelor cronice virale (ex. hepatita cu virus C), aceasta având un potențial de risc ca asociere cu hipertensiunea pulmonară. Asocierea hipertensiunii pulmonare cu hipertensiunea portală induce un prognostic sever.

g. Evaluarea pulmonară

Bolile pulmonare sunt un factor important în etiologia HTP. Complicațiile bolilor pulmonare pot duce la vasoconstricție pulmonară sau modificări de tip trombo-embolic cu creșterea presiunii pulmonare, ceea ca conduce la HVD și insuficiență cardiacă dreaptă. Uzual, funcția ventriculului drept este conservată timp îndelungat cu progresia bolii pulmonare. Dezvoltarea de cord pulmonar cronic (cu insuficiența dreaptă dată de progresia bolii pulmonare) este în general de prognostic prost. Tratamentul cordului pulmonar cronic depinde de etiologia exactă a bolii pulmonare și de severitatea bolii.

Defectele de mecanică respiratorie pot genera hipoxia ce conduce spre hipertensiunea pulmonară, de exemplu: obstrucția căilor respiratorii superioare, anomalii de dinamică respiratorie, cifoscolioză sau boli neuromusculare. Rezolvarea obstrucției căilor respiratorii superioare (ca vegetații adenoide gigante) duce la reversibilitatea fenomenelor HTP, dar rezoluția poate fi foarte lentă. Displazia bronhopulmonară este tot mai frecvent incriminată ca factor de dezvoltare a HTP și este definită ca boala cronică pulmonară în legătură cu barotrauma și oxigenoterapia nou-născutului tratat pentru sindrom de detresă respiratorie.

– *Testele funcționale respiratorii* sunt folosite pentru diferențierea cauzelor parenchimatoase de cele de căi aeriene, între cauzele pulmonare generatoare de HTP. Se utilizează măsurătorile volumetrice la expir forțat la 1 secundă FEV-1, capacitatea vitală FVC care scad în patologia de căi aeriene. Raportul FEV-1/FVC este un indice relativ sensibil pentru boala pulmonară de severitate medie. Pentru formele moderate și severe de boli obstructive, fluxul aerian este apreciat prin scăderea FEV, raportată la valori normale tabelare. Teste funcționale pulmonare anormale sugerează boala pulmonară restrictivă, ce include perturbarea schimburilor gazoase demonstrată prin creșterea diferenței presiunii parțiale a O_2 alveolo-arterial și scăderea capacității de difuzie a CO (DLCO). Scăderea volumelor pulmonare și a DLCO indică o boală pulmonară interstițială. Trebuie însă remarcat că testele funcționale respiratorii nu reprezintă un marker exlusiv pentru boala pulmonară obstructivă sau restrictivă. Pacienții cu trombo-embolism cronic pulmonar pot prezenta scăderea volumelor pulmonare, iar cei cu boli sistemice fibrozante sau sclerozante pot prezenta scăderea DLCO. Pacienții cu HTP idiopatică pot avea fenomene restrictive moderate sau nivele scăzute ale DLCO, care însă nu se corelează cu severitatea HTP. Obstrucția căilor aeriene joase, reversibilă, este cea mai comună formă de patologie asociată cu HTP idiopatică la vârsta pediatrică. Într-un studiu pe 390 de pacienți cu HTP idiopatică, Rastogi raportează că 245 dintre aceștia au un pattern restrictiv sau obtructiv pulmonar.

– *Scintigrafia de ventilație/perfuzie* este un test important pentru diferențierea dintre ocluzia vaselor mari și boala vaselor mici pulmonare. Dacă scintigrafia de ventilație/perfuzie este normală, este improbabil ca trombo-embolismul cronic să fie cauza HTP. Nu este neobișnuit ca mici defecte de perfuzie să fie observate la pacienți cu HTP idiopatică la testul de ventilație/perfuzie. Scanarea scintigrafică v/p arată în boala trombo-embolică cronică fie ocluzii segmentare, fie defecte mari de perfuzie. Teste adiționale ce pot să fie utile sunt CT toracic, CT spiral, CT de înaltă rezoluție, acestea putând ajuta la vizualizarea trombo-embolismului cronic, în segmentele centrale. Rezonanța magnetică nucleară poate elucida anomaliile morfologice ale arterelor pulmonare, venelor pulmonare sau trombilor intraluminali în trombo-embolismul cronic.

– *Angiografia pulmonară periferică (blocată),* pe lângă măsurătorile de presiune, descrie modificările de morfologie, direcție și perfuzie ale arterelor pulmonare. Această evaluare are un rol central la copilul cu malformație cardiacă hipertensiv-pulmonară, deoarece permite aprecierea gradului de dezvoltare a bolii obstructive pulmonare și prin aceasta decide asupra operabilității sau a prognosticului postoperator al pacienților.

Analiza calitativă a angiografiei pulmonare periferice se corelează cu datele histologice și hemodinamice. Pacienții cu HTP și RPT scăzute tind să prezinte dilatații și tortuozități și încărcarea rapidă a arterelor periferice, însă au o arborizație normală a sistemului capilar. Odată cu creşterea rezistenţei pulmonare, tortuozităţile devin mai proeminente, vasele se încarcă abrupt şi se dezorganizează arborizaţia capilarului pulmonar.

Angiografia pulmonară rămâne procedura de diagnostic de ales când boala trombo-embolică este suspicionată, deşi această entitate clinică este rară la copil. Suspiciunea se poate baza pe scintigrafie v/p, chiar dacă CT sau MRI nu au evidenţiat semne clare de boală trombo-embolică. Anomaliile angiografice considerate caracteristice pentru boala trombo-embolică sunt *wewbs and bands*, neregularităţi ale peretelui arterial, îngustarea lumenului spre terminarea arterelor şi chiar ocluzie completă. Diagnosticul acestei patologii este important, deoarece este o formă curabilă de HTP şi are un bun prognostic după trombendarterectomie. De asemenea, obstrucţia totală sau îngustarea arterelor pulmonare centrale observate la angiografie pot fi asociate cu complicaţii ale adenopatiilor mari hilare sau mediastinale, fibroză mediastinală, tumori primare pulmonare, vasculare sau carcinom pulmonar.

– *CT de înaltă rezoluţie* evaluează detaliat parenchimul pulmonar pentru prezenţa bolilor obstructive sau restrictive pulmonare sau pentru patologia interstiţială pulmonară. Anomalii vizibile în CT de rezoluţie înaltă includ: emfizem, chisturi pulmonare, anomalii de căi aeriene mari, cum ar fi bronşiectaziile. Pentru arborele bronşic şi căile aeriene mici se pot vizualiza: dilataţii bronşiolare şi/sau încărcarea acestora cu mucus sau lichid. Perfuzia diferenţiată a diferitelor segmente sau arii pulmonare cauzate de ventilaţia anormală regională creează o imagine relativ tipică de atenuare pulmonară, numită perfuzie mozaicată. Tot CT de înaltă rezoluţie este util în elucidarea bolii pulmonare veno-ocluzive sau hemoangiomatozei capilare pulmonare (opacităţi nodulare slab definite), opacităţi liniare, revărsate pulmonare, adenopatii.

Pulsoximetria trebuie utilizată în evaluarea hipoxiei cauzate de obstrucţia căilor aeriene sau scăderea dinamicii ventilatorii.

– *Polisomnografia:* monitorizarea în cursul nopţii a stadiilor somnului, a efortului respirator, a fluxurilor aeriene, ECG, saturaţiei oxigenului, a poziţiei corpului şi a mişcăriilor acestuia este utilă pentru aprecierea diagnosticului diferenţial al dezordinilor respiratorii legate de somn ca: apneea obstructivă din timpul somnului (*overlop syndrom*), sindromul hipoventilator al obezului – toate acestea contribuind la hipertensiunea pulmonară.

Consensul societăţii americane de patologie toracică a stabilit ca standard şi ca set de indicaţii pentru monitorizarea cardio-pulmonară din somn la copil:

– *Biopsia pulmonară.* Este rar necesară pentru diagnosticul HTP. Recoltarea unei probe suficient de mari pentru a fi interpretată necesită un act operator, cu deschiderea toracelui, iar toracotomia implică un risc substanţial la pacienţii cu boală vasculară pulmonară. De aceea, ea este indicată când diagnosticul ce a străbătut etapele enumerate rămâne neclar şi se suspicionează displazie alveolo-capilară, vasculite cu răsunet pulmonar, boală granulomatoasă, boală pulmonară veno-ocluzivă, hemangiomatoză pulmonară, boli interstiţiale cronice pulmonare sau bronşiolite cronice.

Copiii cu simptome respiratorii cronice şi infiltrat difuz la radiografia toracică reprezintă o provocare diagnostică, iar atenţia trebuie îndreptată spre boli vasculare pulmonare uneori greşit interpretate ca boli interstiţiale pulmonare. Din 92 de pacienţi îndrumaţi spre un serviciu terţiar de boli pulmonare pentru simptome respiratorii cronice şi infiltrate difuze, au fost diagnosticaţi cu boli interstiţiale pulmonare 8, care au prezentat malformaţii cardiace, arteriale sau venocapilare cauzatoare de simptomatologie pulmonară.

O explorare atentă cardiacă şi pulmonară se impune la copiii ce prezintă clinic şi radiologic caracteristici de boală interstiţială pulmonară cronică, unii putând fi identificaţi cu patologie vasculară pulmonară.

– *Capacitatea de efort.* Testul obişnuit pentru evaluarea capacităţii de efort în HTP este: testul de mers 6 minute (*tradmill exercise test*) şi testarea capacităţii de efort cardio-vascular ce se efectuează sub monitorizarea schimburilor gazoase, ecografia Doppler sau cateterism cardiac drept. Modificările subtile în capacitatea de efort sugerează agravarea bolii înaintea simptomatologiei clinice. Aceste schimbări pot conduce spre o reevaluare precoce, repetarea la nevoie a cateterismului cardiac sau la schimbări în atitudinile terapeutice medicale sau chirurgicale. Oricum, testele de efort nu se pot efectua înaintea vârstei de 8 ani, datorită unei colaborări reduse. Testul de mers 6 minute este testul standardizat pentru aprecierea progresiei HTP idiopatice, a sindromului Eisenmenger şi a HTP din sclerodermie sau infecţia cu HIV. Testul de mers este un factor predictiv pentru supravieţuirea la adulţi cu HTP idiopatică şi se corelează cu clasa funcţională NYHA, debitul cardiac RPT şi parametri de saturaţie O_2, determinaţi prin testul de efort cardio-vascular. Acest test determină răspunsul ventilator şi hemodinamic la efort permiţând identificarea pacienţilor care au HTP latentă şi la care presiunea sistolică în ventriculul drept este normală în repaus, dar creşte disproporţionat în efort. Această evaluare este în mod particular relevantă la copiii cu HTP care au un răspuns mai pregnant al patului vascular la efort şi hipoventilaţie comparativ cu adulţii.

– *Testul de efort cardio-vascular noninvaziv,* cu determinarea schimburilor gazoase, a fost utilizată cu succes la adult şi copil. De exemplu, vârful consumului de oxigen în timpul efortului (*peak oxygen consumption* – ml/kg/min) măsurat la pacienţii cu HTP idiopatic este considerat un predictiv important al supravieţuirii şi al eficacităţii tratamentului. Diferiţi autori consideră că pacienţii pediatrici cu HTP de diferite cauze pot tolera eforturi maximale fără riscuri semnificative în timpul probei de efort. Limitările capacităţii de efort se corelează cu aprecierea invazivă a severităţii bolii şi cu evoluţia şi speranţa de viaţă a acestor pacienţi.

Sursa limitării la efort la pacienţii cu HTP pare a fi multifactorială: scăderea volumului bătaie, scăderea consumului de oxigen (*peack O_2 pulse*), deficite ale parametrilor respiratorii şi spaţiului mort, modificarea raportului ventilaţie/CO_2 expirat datorită disproporţiei ventilaţie/perfuzie.

În contrast cu situaţia de la adult, la copiii cu HTP performanţa la efort nu se corelează cu presiunea AD, acest fenomen nefiind considerat surprinzător, deoarece o creştere a presiunii în AD apare târziu, odată cu instalarea insuficienţei de VD. Evoluţia mai puţin îndelungată a bolii la copii explică această situaţie. Testul de efort corelat cu ecografia Doppler şi/sau cateterismul cardiac poate evidenţia creşterea velocităţii RT sau a presiunii în artera pulmonară în timpul efortului, dar nu s-a stabilit o corelaţie clară cu simptomatologia şi prognosticul.

6.4. Severitatea bolii şi prognosticul

Odată stabilit diagnosticul de HTP, trebuie stabilită severitatea pentru a alege strategia terapeutică cea mai potrivită. Factori predictivi: clasa funcţională, capacitatea de efort, vasomotricitatea ca răspuns la vasodilatatoare şi funcţia VD. Unele teste biochimice modificate, ca peptidul natriuretic cerebral, endotelina 1 ac. uric troponina, factorul von Willebrand, aduc informaţii adiţionale privind severitatea şi prognosticul, fără a indica însă neapărat patologia asociată. Marea majoritate a parametrilor de severitate şi de prognostic au fost stabiliţi pentru HTP idiopatică, iar extinderea lor la alte cauze de HTP, mai ales în asociere cu comorbidităţi, trebuie făcută cu prudenţă. În esenţă, prognosticul depinde în mare măsură de etiologia HTP şi de curabilitatea bolii generatoare de HTP. O mare parte a pacienţilor cu boli malformative cardiace cu şunt stgânga-dreapta ce generează HTP beneficiază de corecţii chirurgicale, iar la cei depăşiţi chirurgical supravieţuirea cu tratament adecvat atinge acum ordinul decadelor. Pentru HTP idiopatică speranţa medie de viaţă la adult este de 2, 5 ani, copiii având un prognostic mai sever, cu o medie a supravieţuirii de 10 luni de la diagnostic în absenţa tratamentului.

– *În concluzie*, progresele făcute în înţelegerea vascularizaţiei pulmonare au dus la o creştere importantă a supravieţuirii la copiii cu HTP, diagnosticul precoce fiind o condiţie esenţială în ameliorarea rezultatelor, deoarece strategia complexă de tratament actuală poate reduce morbiditatea şi mortalitatea. Copilul suspectat cu HTP este necesar să fie evaluat metodic, utilizând diferitele procedee enunţate anterior pentru confirmarea HTP, elucidarea etiologiei şi determinarea vasomotricităţii. Fiecare tehnică în parte descrie un anumit segment şi aspect al vascularizaţiei pulmonare şi are limitele şi dezavantajele sale. Ca multe alte boli cronice pediatrice, hipertensiunea pulmonară la copil poate avea etiologie multifactorială. Etapa neinvazivă: examinare clinică, ECG, Rx toracic, ecocardiografie, este importantă pentru diagnosticul de HTP, dar multe dintre aspectele de severitate rămân apanajul evaluării invazive. Cateterismul cardiac confirmă diagnosticul, evaluează severitatea şi aspectele hemodinamice.

Adiţional: teste hepatice, sanguine şi pulmonare sunt necesare pentru evaluarea clasei clinice, în acord cu clasificarea HTP revizuită. Strategia de tratament mai presupune răspunsuri privind: starea funcţională a VD, markerii sanguini de severitate, parametrii la testele de efort. Direcţii viitoare includ dezvoltarea tehnicilor noninvazive, cu precădere a celor imagistice şi a biomarkerilor specifici cu valoare de prezenţă, severitate, evoluţie şi prognostic a HTP.

7. MANAGEMENTUL COPILULUI CU HIPERTENSIUNE PULMONARĂ PURTĂTOR AL UNEI CARDIOPATII CONGENITALE

7.1. Introducere

Bolile cardiace congenitale sunt în mod frecvent asociate cu HTP. Un şunt stânga-dreapta printr-un defect intracardiac sau canal arterial patent provoacă un şunt sistemico-pulmonar, iar fluxul excesiv de-a lungul vascularizaţiei pulmonare conduce la dezvoltarea bolii vasculare pulmonare şi la creşterea rezistenţei vasculare pulmonare. Atunci când corecţia chirurgicală nu se realizează precoce, se produce remodelarea vasculară susţinută ce va conduce la boala vasculară pulmonară ireversibilă, iar pacientul devine inoperabil. Rata la care boala progresează este determinată de tipul de anomalie intracardiacă, însă unii copii par a fi predispuşi genetic să dezvolte forme mai accelerate de boală. Când presiunea arterială pulmonară depăşeşte presiunea arterială sistemică, şuntul se inversează devenind dreapta-stânga, condiţie cunoscută sub numele de sindrom Eisenmenger. Capacitatea funcţională este limitată. Progresia bolii şi supravieţuirea depind de tipul de anomalie intracardiacă şi pot varia de la câţiva ani la o durată de viaţă normală. În pofida descoperirii de noi tratamente medicale şi chirurgicale în perioadele pre- şi postoperatorii, singura opţiune definitivă terapeutică pentru pacienţii cu sindrom Eisenmenger este transplantul cardio-pulmonar sau doar pulmonar, cu repararea defectului cardiac.

7.2. HTP preoperatorie

Defectele cardiace congenitale cu şunt stânga-dreapta sunt caracterizate de flux aberant prin patul vascular pulmonar. Creşterea fluxului pulmonar şi a reactivităţii vasculare contribuie la dezvoltarea bolii pulmonare vasculare obstructive. În stadiile precoce de boală, remodelarea vasculară pulmonară este reversibilă dacă anomalia cardiacă este corectată. În stadiile finale, tardive, anomaliile structurale sunt similare histologic cu cele întâlnite la adulţii decedaţi cu HTP idiopatică. De asemenea, circulaţia arterială pulmonară a unui copil ce dezvoltă HTP nu creşte ca la un copil normal, iar numărul de artere intraacinare este redus (**Fig. 57.12**). Leziunea endotelială, hiperplazia celulelor netede musculare din medie, hipertrofia şi modificările specifice în fenotipul celular sunt evidente imediat după naştere. Disfuncţia endotelială este un eveniment precoce. Relaxarea mediată de endoteliu este afectată. Producţia de NO poate fi crescută iniţial, dar apoi scade, iar raportul tromboxan/prostaciclină creşte, favorizând vasoconstricţia şi agregarea plachetară.

Corecţia chirurgicală precoce este crucială pentru a preveni dezvoltarea de modificări vasculare pulmonare ireversibile. Operabilitatea depinde de vârsta, tipul de anomalie intracardiacă, rezistenţa vasculară pulmonară, vasoreactivitatea şi modificările de pe biopsie dacă aceasta s-a efectuat. Pacienţii cu rezistenţa vasculară pulmonară crescută (> 6 unităţi Wood/m^2) şi cu răspuns vasodilatator redus au risc crescut de crize de HTP postoperative, HTP postoperatorie susţinută şi insuficienţă cardiacă dreaptă severă. Corecţia chirurgicală ar trebui realizată cât mai precoce cu putinţă. Dacă se realizează în primele 6 luni de viaţă, se asociază cu scăderi ale rezistenţei vasculare pulmonare până la valori normale sau apropiate de normal. Când corecţia se realizează după 2 ani de viaţă, rezistenţa pulmonară scade, dar nu ajunge la valori normale. Anumite defecte cardiace sunt asociate cu boala vasculară pulmonară deosebit de severă şi cu progresie rapidă; mai ales transpoziţia de vase mari cu defect septal ventricular şi atrio-ventricular pune această problemă.

Două sisteme de clasificare sunt folosite frecvent pentru a descrie anomaliile patologice în vasculatura pulmonară şi pentru a estima rezultatul corecţiei chirurgicale. Hearth şi Edwards au propus o evaluare morfologică eşalonată de la gradul I (hipertrofia medială) la gradul VI (arterita acută necrotizantă). Rabinovitch şi colaboratorii s-au axat mai ales pe schimbările precoce. Ei au clasificat boala de la gradul A (extindere anormală a celulelor musculare în arterele periferice) la gradul B (grosime crescută a peretelui arterial) şi gradul C (reducerea numărului arterelor mici). Pacienţii sunt mai predispuşi la presiuni pulmonare crescute postoperator atunci când au modificări severe, clasificate pe scara Hearth-Edwards ca grad II (hipertrofie medială şi proliferare intimă celulară ocluzând lumenul vascular), iar pe scara Rabinovitch ca grad C (mai puţin de jumătate din numărul normal de artere). Rezultatul postoperator depinde şi de tipul de corecţie. Acelaşi grad de defect structural se poate asocia cu o reparare cu succes a unui DSV, dar poate compromite o procedură

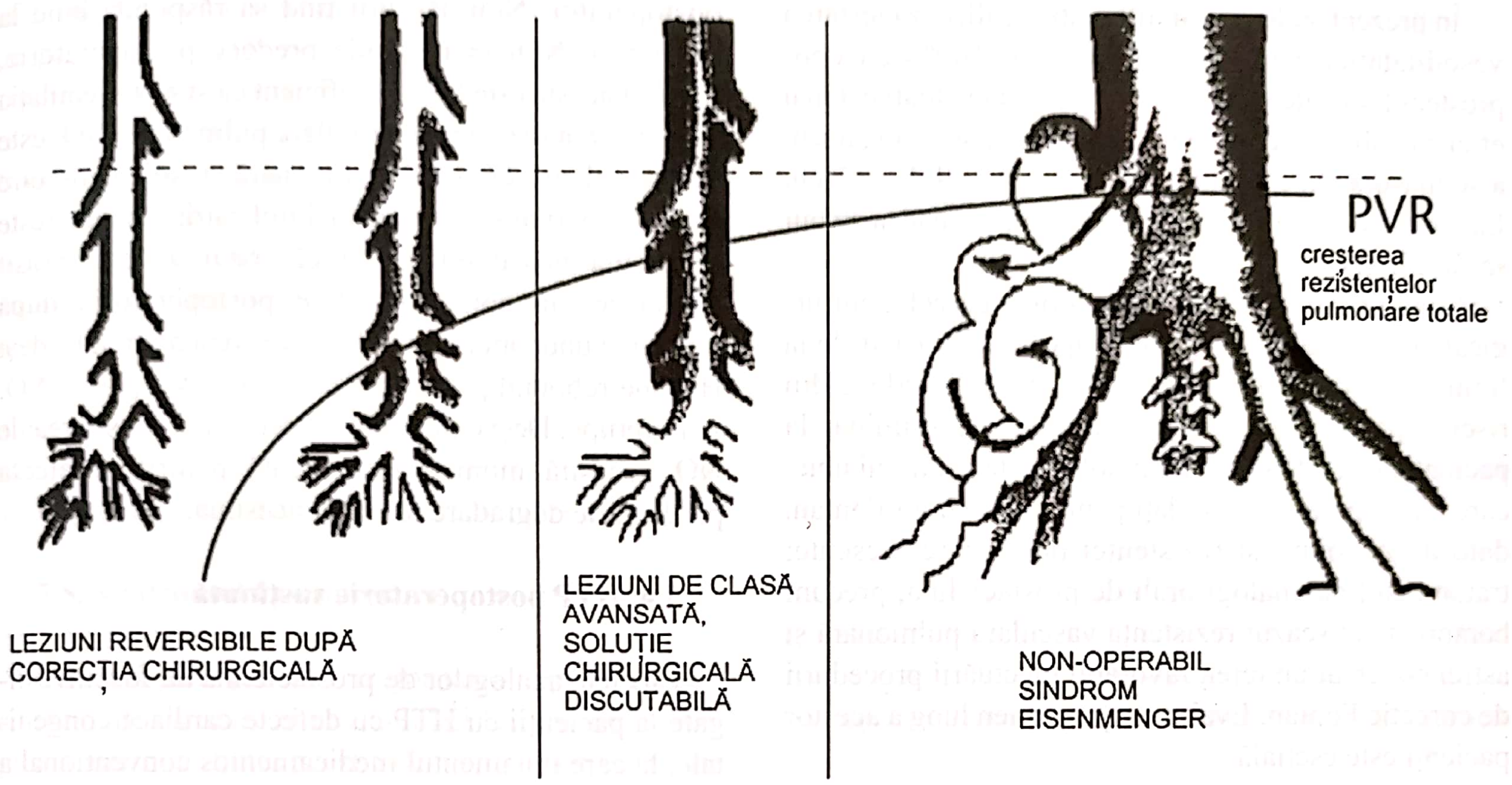
PVR
cresterea rezistențelor pulmonare totale
LEZIUNI REVERSIBILE DUPĂ CORECȚIA CHIRURGICALĂ
LEZIUNI DE CLASĂ AVANSATĂ, SOLUȚIE CHIRURGICALĂ DISCUTABILĂ
NON-OPERABIL SINDROM EISENMENGER

Fig. 57.12. Evoluția bolii vasculare pulmonare la copil evidențiind creșterea mediei vasului pulmonar, dezvoltarea proliferării intimale, leziunii dilatative în paralel cu creșterea rezistențelor pulmonare. Recoltarea unei biopsii pulmonare trebuie să se facă suficient de adânc în parenchimul pulmonar pentru a surprinde arterele preacinare unde se dezvoltă prima proliferare intimală.

Fontan. Rezultatele biopsiei pulmonare sunt un ghid al hemodinamicii postoperatorii și pot ajuta la luarea unor decizii în cazuri cu risc excepțional. Însă chiar și așa, riscul nu e înlăturat, stadiul de boală putând fi interpretat incorect. La copiii tineri cu defecte cardiace complexe, hipertrofia medială și proliferarea intimei pot evolua rapid, iar proliferarea celulară intimă poate obstrua arterele preacinare și cele terminale bronhiolare, rezultând în creșterea rezistenței pulmonare și moartea pacientului înainte ca fibroza intimei să apară. Deși asemenea schimbări ar putea fi etichetate de Hearth-Edwards ca grad II, ele au prognostic rezervat și deci pot subestima severitatea situației. Clasificarea Hearth-Edwards nu este utilă pentru descrierea tipului de anomalie patologică la copiii tineri și nu se corelează bine cu rezistența pulmonară. Modificările pe biopsii ar trebui descrise individual, considerând tabloul clinic în ansamblu. Clasificările sunt mai utile pentru descrierea unei populații extinse de pacienți.

Evaluarea fiecărui pacient înainte de corecția chirurgicală constă în determinarea rezistenței vasculare pulmonare și evaluarea răspunsului la testarea vasodilatației acute prin cateterism cardiac, pentru a evalua potențiala reversibilitate a modificărilor. Aceasta se practica încă de la începutul chirurgiei cardiace, utilizând concentrații mari de oxigen la început, apoi adenozina, prostaciclina, iar în prezent NO inhalator. Este importantă folosirea unui vasodilatator pulmonar selectiv care să nu compromită circulația sistemică. Combinația dintre NOi, și oxigen sau analogul de prostaciclină beraprost ar putea produce o vasodilatație mai puternică decât oricare dintre agenți luați separat. Analogul de prostaciclină inhalator iloprost s-a combinat de asemenea cu NOi, dar nu s-au constatat creșteri ale vasodilatației, deși el este un compus la fel de eficient ca și NOi în scăderea rezistenței pulmonare la copiii cu HTP asociată cu defecte cardiace.

În prezent, cele mai multe centre realizează testarea vasodilatației acute folosind oxigen 100% cu epoprostenol sau adenosina i.v. Copiii sunt evaluați cel mai eficient sub anestezie generală ușoară. Este obligatoriu a se măsura exact (şi nu estima) consumul de oxigen. La copiii cu boală severă, cateterismul cardiac ar trebui să fie cât mai scurt posibil.

Când se dezvoltă HTP ireversibilă, corecția chirurgicală nu mai este o opțiune terapeutică. În cazurile la limită, vasodilatația preoperativă ar putea reduce din riscul operator. S-a efectuat un studiu preliminar la pacienți cu HTP ușoară, cu fiziologie de ventricul unic, care nu au putut fi candidați pentru procedura Fontan, datorită presiunii şi rezistenței pulmonare crescute; tratamentul cu analogi orali de prostaciclină, precum beraprost, au scăzut rezistența vasculară pulmonară şi astfel s-a creat un teren favorabil efectuării procedurii de corecție Fontan. Evaluarea pe termen lung a acestor pacienți este eseţială.

7.3 HTP postoperatorie

Perioada imediat postoperatorie

HTP s-ar putea dezvolta sau persista chiar şi după corecția chirurgicală a defectului cardiac. Bypass-ul cardio-pulmonar afectează endoteliul vascular pulmonar, ceea ce contribuie la creşterea rezistenței vasculare pulmonare şi a reactivității pulmonare imediat postoperator la unii pacienți. Presiunea arterială pulmonară postoperator este legată de structura vasculară pulmonară în momentul operației. Anumiți pacienți cu grad A sau grad B au modificări discrete de presiune arterială pulmonară postoperator. Alții, cu un anume grad de hipertrofie medială, au HTP ce poate fi controlată cu ventilație şi vasodilatație. HTP postoperatorie ar putea fi mai severă şi biopsia pulmonară ar putea indica o reducere a numărului de artere şi hiperplazie medială (grad C, Hearth-Edwards II-III). Asemenea pacienți au risc crescut de a dezvolta crize de HTP. Acestea pot fi declanşate de triggeri, precum hipoxie, acidoza, stres, şi tind să fie repetitive; din păcate, sunt asociate cu morbiditate şi mortalitate semnificativă. Lezarea suplimentară a endoteliului provocată de bypass-ul cardio-pulmonar explică utilizarea cu succes a NOi ca vasodilatator pulmonar postoperator. Nou-născuţii tind să răspundă bine la terapia cu NOi în perioada precoce postoperatorie, întrucât acesta este la fel de eficient ca şi hiperventilația în reducerea rezistenței vasculare pulmonare. NOi este selectiv pentru circulația pulmonară şi, spre deosebire de hiperventilație, nu scade debitul cardiac şi nu creşte rezistența vasculară sistemică. NOi a fost folosit cu succes la copiii cu HTP postoperatorie după repararea unor anomalii pulmonare venoase totale, deşi HTP de rebound poate apărea după ce terapia de NOi se întrerupe. Deşi extrem de eficientă, administrarea de NO necesită monitorizare atentă pentru a detecta produşii de degradare toxici ai acestuia.

7.4. HTP postoperatorie susținută

Efectele analogilor de prostaciclină au fost investigate la pacienții cu HTP cu defecte cardiace congenitale, la care tratamentul medicamentos convențional a eşuat. Rozenzweig şi colaboratorii săi au demonstrat eficiența infuziei prelungite de prostaciclină i.v. la 20 de copii (9 cu defect corectat, 11 cu defect necorectat). Beneficiul tratamentului cu epoprostenol a fost similar cu acela raportat la pacienții cu HTP idiopatică. Un număr mic de pacienți adulți cu şunt sistemico-pulmonar au fost incluşi într-un studiu *double-blind*, placebo-controlat cu treprostinil subcutanat, demonstrându-se îmbunătățirea capacității de efort şi a hemodinamicii, iar într-un studiu cu beraprost oral, s-a demonstrat îmbunătățirea capacității de efort pentru până la 6 luni. Oricum însă, extrapolarea acestor rezultate la copii nu ar trebui realizată.

Antagoniştii receptorilor de endotelină ar putea reprezenta o opțiune terapeutică suplimentară. ET promovează proliferarea celulară şi este un vasoconstrictor potent. Ea poate creşte la copiii cu boli vasculare congenitale, mai ales la cei cu bypass cardiopulmonar în primele 24 de ore de la efectuarea acestuia. Se crede că ET contribuie la progresia bolii. Bosentanul a fost primul antagonist oral dual de receptori de endotelină. Acesta s-a demonstrat eficient în tratarea simptomelor legate de HTP şi în încetinirea progresiei bolii în două studii placebo-controlate la adulții cu HTP idiopatică. Se cunosc puține date exacte pentru tratamentul pacienților cu HTP şi boală cardiacă congenitală. Într-un studiu retrospectiv de scurtă durată la 86 de pacienţi cu HTP incluzând 48 cu boala cardiacă congenitală (19 corectată, 24 necorectată, 5 cu efecte reziduale), bosentanul a îmbunătăţit clasa funcţională NYHA şi hemodinamica. Înrăutăţirea HTP a fost independentă de etiologie, iar pacienţii cu HTP idiopatică şi cei cu HTP asociată cu boli cardiace congenitale au avut rate similare de supravieţuire la 2 ani (88%, respectiv 96%).

Modificările histopatologice la pacienţii cu HTP după corecţie chirurgicală sunt, în cele din urmă, similare cu cele ale pacienţilor cu HTP idiopatică, având problema suplimentară a unui miocard compromis.

7.5. Sindromul Eisenmenger

Cu diagnostic precoce, majoritatea copiilor cu boli congenitale cardiace sunt candidaţi la corecţie chirurgicală, dar unii dintre aceştia dezvoltă sindrom Eisenmenger (< 10%) şi sunt inoperabili. Sindromul Eisenmenger este o afecţiune multiorganică, implicând afectarea hematologică, a sistemului nervos central şi a rinichilor.

Sindromul Eisenmenger este elementul central în dezvoltarea unor căi patologice, cum ar fi: hipervâscozitate, anomalii hemostatice, colelitiază, osteoartropatii, hiperuricemia şi guta, disfuncţii renale, hemoptizia, accidente cerebro-vasculare. În cele mai multe cazuri, terapia este non-chirurgicală, simptomatică şi ţinteşte ameliorarea complicaţiilor asociate ca hipoxemia, insuficienţa cardiacă congestivă, infecţii şi tulburările hemodinamice.

Dar creşterea valorilor presionale pulmonare odată cu deteriorarea statusului funcţional al pacientului necesită terapie ce ţinteşte ameliorarea vasculopatiei pulmonare şi reducerea şuntului dreapta-stânga.Suplimentarea cu oxigen este controversată în sindromul Eisenmenger, aceasta bazându-se pe premisa că hipoxemia prin şunt intracardiac este refractară la oxigenoterapie. Totuşi există anumite situaţii când administratrea de oxigen este benefică la copiii cu sindrom Eisenmenger, cum ar fi: desaturarea acestora în timpul exerciţiului fizic, infecţii respiratorii acute, creşterea extracţiei oxigenului în repaus datorită insuficienţei cardiace. La unii pacienţi cu sindrom Eisenmenger s-a demonstrat scăderea saturaţiei de oxigen în somn, considerată în relaţie cu poziţia de clinostatism, care răspunde eficient la administrarea de oxigen.

Tratamentul tonicardiac, diuretic şi anticoagulant se indică la pacienţii cu sindrom Eisenmenger, cu prudenţă la hipotensiune şi creşterea vâscozităţii sanguine, accentuată de deshidratare, insuficienţa cardiacă şi modul de viaţă sedentar. O atenţie sporită trebuie acordată statusului coagulării la pacienţii trataţi cu warfarină, menţinându-se un INR de 1,5–2 pentru a se evita complicaţiile hemoragice, în special hemoptizia.

Când eritrocitoza semnificativă asociază fenomene de hipervâscozitate, este necesară flebotomia cu înlocuirea fluidelor cu soluţii cristaloide şi fier. Se urmăreşte menţinerea unui hematocrit < 60–65%, dar repetarea procedurii poate duce la anemii microcitare.

Similaritatea histologică dintre leziunile din HTP din bolile congenitale cardiace şi cele din HTP idiopatică sugerează că pacienţii cu sindrom Eisenmenger pot beneficia de terapie vasodilatatoare şi terapie antiproliferativă. Oricum, pacienţii cu sindrom Eisenmenger din bolile congenitale cardiace au o speranţă de viaţă mai mare decât pacienţii cu HTP idiopatică.

8. STRATEGII DE TRATAMENT LA COPIII CU HTP

8.1. Noţiuni introductive

HTP este o boală progresivă care, netratată, are prognostic rezervat. În anii 1980, înaintea introducerii terapiei pe termen lung cu vasodilatatoare, registrul de HTP al Institutului Naţional de Sănătate SUA raporta o supravieţuire medie de 2,8 ani, cu o medie de 10 luni pentru copii. Deşi încă nu exista o cură definitivă a bolii, cercetări recente au dus la îmbunătăţiri semnificative în starea clinică, statusul hemodinamic şi supravieţuirea pacienţilor cu HTP. Conform cu clasificarea propusă la Simpozionul Mondial de HTP din 2003, HTP este fie idiopatică/familială, fie asociată cu malformaţii cardiace congenitale, boli de ţesut conjunctiv, hipertensiune portală, infecţie HIV, ingestie de droguri sau toxine, fie asociată cu implicare venoasă/ capilară sau

Caseta 57.1

Patologia vasculară pulmonară în sindromul Eisenmenger

Clasificarea histopatologică Heath-Edwards este utilă pentru evaluarea reversibilității bolii vasculare pulmonare:

- Gradul I – hipertrofia mediei arterelor musculare mici și arteriolelor;
- Gradul II – proliferare intimală celulară în adiție cu hipertrofia mediei datorită migrării celulelor musculare netede spre subendoteliu;
- Gradul III – îngroșare avansată a mediei cu hipertrofie și hiperplazie incluzând proliferare intimală progresivă și fibroză concentrică; aceasta determină obliterarea arteriolelor și a arterelor mici;
- Gradul IV – „leziuni plexiforme" ale arterelor musculare pulmonare și ale arteriolelor cu o rețea plexiformă a canalelor capilar-like în segmentul dilatat;
- Gradul V – leziuni complexe plexiforme, angiomatose și cavernoase și hialinizarea fibrozei intimale;
- Gradul VI – arterită necrotizantă.

Clasificarea următoare descrie un tipar patologic mai avansat, care este precedat de modificări structurale sofisticate în patul vascular pulmonar. Aceste modificări sunt corelate cu comportamentul hemodinamic al circulației pulmonare, sunt progresive ca severitate și sunt cunoscute ca ***ABC-ul bolii vasculare pulmonare.***

- Gradul A – este prima modificare structurală și descrie extensia musculară spre arterele periferice nemusculare; este asociată cu o creștere a fluxului sanguin pulmonar și o creștere a presiunii pulsului, dar cu o presiune medie în artera pulmonară normală.
- Gradul B – hipertrofia mediei vaselor msculare pulmonare proximale reflectând o creștere a mărimii și numărului celulelor musculare netede și o creștere a componentelor țesutului conjunctiv intercelular (ex. colagen, elastină); este asociată cu o creștere a presiunii medii a arterei pulmonare.
- Gradul C – reducerea concentrației vaselor pulmonare distale; asociată cu o creștere a rezistenței vasculare pulmonare.

Caseta 57.2

Complicațiile sindromului Eisenmenger

- Simptomele hipervâscozității:
  - – dureri de cap;
  - – pierderea cunoștinței, amețeală;
  - – alterarea procesului de gândire, lentoare, senzație de distanță;
  - – tulburări vizuale;
  - – parestezii ale degetelor, limbii și buzelor;
  - – tinitus;
  - – fatigabilitate;
  - – mialgii, slăbiciune musculară;
  - – tremurături ale picioarelor.
- Sângerare
  - – hemoragia minoră, nu necesită îngrijiri medicale (sângerări gingivale, epistaxis, menoragie);
  - – hemoragia majoră, necesită îngrijiri medicale;
  - – hemoptizie incluzând atât sângerarea internă, cât și cea externă; sângerări gastro-intestinale, epistaxis, hemoragie cerebrală;
  - – sângerare traumatică.
- Complicații ischemice (evenimente trombo-embolice, emboli paradoxali, embolism gazos)
  - – AVC sau AIT;
  - – alte evenimente embolice.
- Deficit de fier
  - – flebotomie neadecvată;
  - – celulele roșii sanguine microsferocitare ca urmare a deficitului de fier sunt mai puțin deformabile și mai rigide;
  - – vâscozitatea sanguină este crescută; deficiența de fier se poate manifesta cu simptome asemănătoare hipervâscozității determinate de eritrocitoza secundară.
- Dilatarea arterei pulmonare sau formarea de anevrism și calcificare
  - – ruptura anevrismului
- Aritmii:
  - – tahicardii supraventriculare
  - – flutter atrial și/sau fibrilație atrială.
  - – tahicardie ventriculară susținută;

Caseta 57.2. *(continuare)*

- Boală valvulară progresivă
- Insuficiență cardiacă congestivă
- Moarte subită
- Boli infecțioase bacteriene:
  - – endocardită;
  - – abces cerebral;
  - – pneumonie.
- Infecții virale
- Complicații reumatologice:
  - – hiperuricemie și gută.
- Litiază biliară conținând bilirubinat de calciu, colecistite
- Disfuncție renală
  - – hiperuricemie, proteinurie și insuficiență renală, nefropatie urică
- Osteoartropatie pulmonară hipertrofică

Caseta 57.3

Evaluarea clinică a sindromului Eisenmenger

- Index de abilitate pentru evaluarea capacității funcționale:
  - – index de abilitate 1 – pacienți cu viață normală și program de lucru sau școală integral;
  - – index de abilitate 2 – pacienți capabili să lucreze, cu simptome intermitente care interferează cu viața de zi cu zi;
  - – index de abilitate 3 – incapabili să lucreze, cu limitarea tuturor activităților;
  - – index de abilitate 4 – limitare extremă, aproape dependent de soț/soție.
- Simptome ale hipervâscozității – evaluarea severității pentru fiecare categorie de simptome:
  - – 0, absent – nu deranjează deloc;
  - – 1, ușor – deranjează, dar nu interferează cu activitățile normale;
  - – 2, moderat – interferă cu unele activități, dar nu cu toate;
  - – 3, sever – interferează cu majoritatea sau cu toate activitățile.
- Sângerarea
- Complicații ischemice
- Complicații infecțioase
- Cianoza centrală și degete hipocratice; diagnostic diferențial
- Saturația de oxigen (SO_2), măsurată cu pulsoximetrul, în repaus
- Ascensiunea ventriculului drept (frecvent)
- Clic de ejecție pulmonar, precum poate fi prezent și un zgomot P2 puternic
- Un suflu descrescendo înalt poate fi determinat de regurgitarea pulmonară sau aortică
- Varicozități
- Flebotomii – câte flebotomii au fost efectuate?

Caseta 57.4

Ecocardiografia Doppler în sindromul Eisenmenger

- Definește anatomia cardiacă și comunicările dintre circulația sistemică și pulmonară; comunicarea este restrictivă sau nerestrictivă?
- Evaluează sau exclude prezența colateralelor aorto-pulmonare.
- Evaluează gradientul de presiune prin comunicare dacă este posibil.
- Evaluează dimensiunea și funcția ventriculară.
- Determină presiunea ventriculară sistolică prin regurgitarea tricupidiană.
- Evaluează regurgitarea valvulară atrio-ventriculară.
- Exclude sau determină obstrucția tractului de ieșire pulmonar și/sau sistemic.

Caseta 57.5

Concepte asupra balanței negative a fierului și eritropoieza cu deficit de fier la pacienții cu sindrom Eisenmenger

Stadii ale deficitului de fier:

- depleția depozitelor de fier – dezechilibru între cererile fiziologice și aportul alimentar;
- eritropoieza cu deficit de fier – reducerea producției de hematii;
- anemia prin deficit de fier – rezultatul unei perioade lungi de balanță negativă a fierului; flebotomiile sunt principala cauză a morfologiei microcitare, hipocromice a hematiilor, în sindromul Eisenmenger.

Evaluarea deficitului de fier prin metode de laborator:

- determinarea hemoglobinei; volumul corpuscular mediu și concentrația feritinei serice sunt esențiale.

Caseta 57.6

Stadii ale deficitului de fier și parametrii de laborator

	Depleție timpurie a depozitelor de fier	*Eritropoieza cu deficit de fier*	*Anemia prin deficit de fier*
Hemoglobina	Normal	Normal sau ↓	↓↓
Volum corpuscular mediu	Normal	Normal	↓↓
Protoporfirina eritrocitară	Normal	↑	↑↑
Fierul seric	Normal	↓↓	↓↓↓
Capacitatea totală de legare a fierului	Normal	↑	↑
Feritina serică	↓	↓↓	↓↓

Caseta 57.7

Tratamentul tardiv al pacieților cu sindrom Eisenmenger

- *Scopul îngrijirii medicale* este acela de a nu destabiliza balanța fiziologică.
- *Flebotomia* – trebuie rezervată doar pacienților cu simptome de hipervâscoziate moderat-severă, în absența deshidratării și a deficitului de fier.
- *Suplimentele de fier* – deficiența de fier este problematică și trebuie prevenită sau tratată.
- Prevenția și tratamentul *anemiei*.
- *Rehidratarea* – dacă deshidratarea este prezentă.
- *Anticoagularea* – risc: beneficiul trebuie atent evaluat; anticoagulantele orale sunt justificate doar în cazuri clare (flutter atrial, fibrilație atrială, valve cardiace mecanice) datorită riscului crescut de sângerare majoră.
- *Sângerarea* – îngrijire multidisciplinară; întreruperea administrării aspirinei și a anticoagulantelor orale; bronhoscopia este rar utilă la pacienții cu hemoptizie și trebuie evitată.
- *Hipertensiunea arterială* – trebuie evaluată și tratată; beta-blocantele sunt în general bine tolerate.
- *Boala cardică și pulmonară „end-stage"* – transplant, mai degrabă mai devreme decât mai târziu.
- *Terapia investigațională* – inhalarea de prostaciclină și analoagele ei este o opțiune la pacienții sever simptomatici.

cu HTP persistentă la nou-născut. Similaritățile în cadrul subgrupurilor de HTP au condus la dezvoltarea de planuri terapeutice asemănătoare. Oricum însă, prognosticul poate fi diferit în funcție de subtipul de HTP.

Diverse studii au subliniat strategiile terapeutice în tratarea HTP la copii. Fără tratament, rezultatele par a fi mai proaste la copiii cu HTP idiopatică comparativ cu adulții cu HTP. Din păcate însă, studiile HTP la copii sunt limitate și, de multe ori, extrapolate din studiile bolii la adulți. Selecția terapiei optime e complexă, întrucât nu există procedee terapeutice care să reușească în mod constant, iar anumiți agenți ar putea implica administrări complicate, dozări specifice, efecte secundare și potențiale complicații. Pe măsură ce boala progresează, tratamentul ar trebui revăzut în baza considerentelor risc-beneficii.

Tratamentele convenționale, inclusiv blocanții de calciu, warfarina, digitala, diureticele și oxigenul (când are indicație clinică), sunt utilizate frecvent, deși eficiența lor nu a fost demonstrată clar în studii clinice controlate, randomizate. La ora actuală, medicația aprobată în Statele Unite de FDA pentru tratarea HTP este: epoprostenol i.v., treprostinil subcutanat sau i.v., iloprost inhalator, bosentan oral și sildenafil oral. Alte terapii, incluzând sitaxsentan oral, ambrisentan oral, treprostinil inhalator și combinații-i.v. epoprostenol cu sildenafil oral, iloprost inhalator cu sildenafil oral etc., sunt în curs de investigare în studii clinice randomizate.

8.2. Măsuri generale

Deși pacienții cu HTP au circulație pulmonară restricționată, ei pot totuși să efectueze activități fizice conform cu capacitățile lor. Pacienții sunt instruiți să limiteze activitatea fizică dacă devin simptomatici. Pacienții cu boală avansată, în special cei cu istoric de sincope, sunt sfătuiți să limiteze activitatea fizică până când sunt trecuți pe un regim medicamentos adecvat și eficient. Oricum, ridicarea de greutăți ar trebui să fie evitată (mai ales la pacienții cu sincope).

Alte măsuri generale includ evitarea sarcinii cu contraceptive la fetele de vârstă corespunzătoare sarcinii. Contracepția orală cu derivați de progesteron sau estrogen în doze mici se adresează pacientelor fără istoric de boală trombo-embolică. Dispozitivele intrauterine sau sterilizarea chirurgicală nu sunt indicate la pacientele cu boală severă, datorită riscului crescut de sângerare. Metode contraceptive suplimentare ar putea fi de asemenea indicate la paciente tratate cu bosentan, întrucât acesta scade eficacitatea tratamentului contraceptiv.

Deși puține studii au urmărit efectiv răspunsul copiilor cu HTP la tratament, strategiile clinice terapeutice similare sunt aplicate atât la adulți, cât și la copii (**Fig. 57.13**).

8.3. Terapia cu oxigen

Terapia cu oxigen este indicată în cazuri cu hipoxemie cronică pentru a menține saturația arterială sistemică peste 90%. Copiii ar trebui să fie tratați cu oxigen suplimentar când prezintă desaturări în somn sau în cursul unor infecții de tract respirator superior. Folosirea oxigenului suplimentar în cursul efortului fizic ar putea fi recomandată dacă se constată că acesta provoacă desaturare semnificativă. De asemenea, copiii cu insuficiență ventriculară dreaptă severă și hipoxemie de repaus secundară insuficienței cardiace ar putea beneficia de tratamentul cu oxigen. De obicei, terapia cu oxigen nu îmbunătățește saturația arterială când desaturarea se datorează șuntului dreapta-stânga printr-un foramen ovale patent sau defect cardiac congenital, însă reduce eritrocitoza.

Efectele pe termen lung ale terapiei cu oxigen sunt încă în studiu. A fost constatată o îmbunătățire a ratei supraviețuirii într-un grup restrâns de copii cu sindrom Eisenmenger, însă nu și la adulți.

8.4. Diuretice/Digoxin

Diureticele sunt folosite pentru controlul edemelor periferice și/sau ascitei la pacienți cu insuficiență cardiacă dreaptă. Tratamentul cu digitale este controversat, însă, oricum, ar putea îmbunătăți HTP la copiii cu disfuncție ventriculară dreaptă.

8.5. Anticoagulantele

Raționamentul terapiei anticoagulante la pacienții cu HTP e bazat pe riscul crescut de tromboză *in situ* datorat fluxului pulmonar încetinit, dilatării inimii drepte și stilului de viață sedentar. S-a constatat o îmbunătățire a supraviețuirii în studii clinice nerandomizate pe pacienți adulți cu HTP idiopatică, tratați cu anticoagulante orale. Deși derivate din studii retrospective și nerandomizate, rezultatele acestea au fost extra-

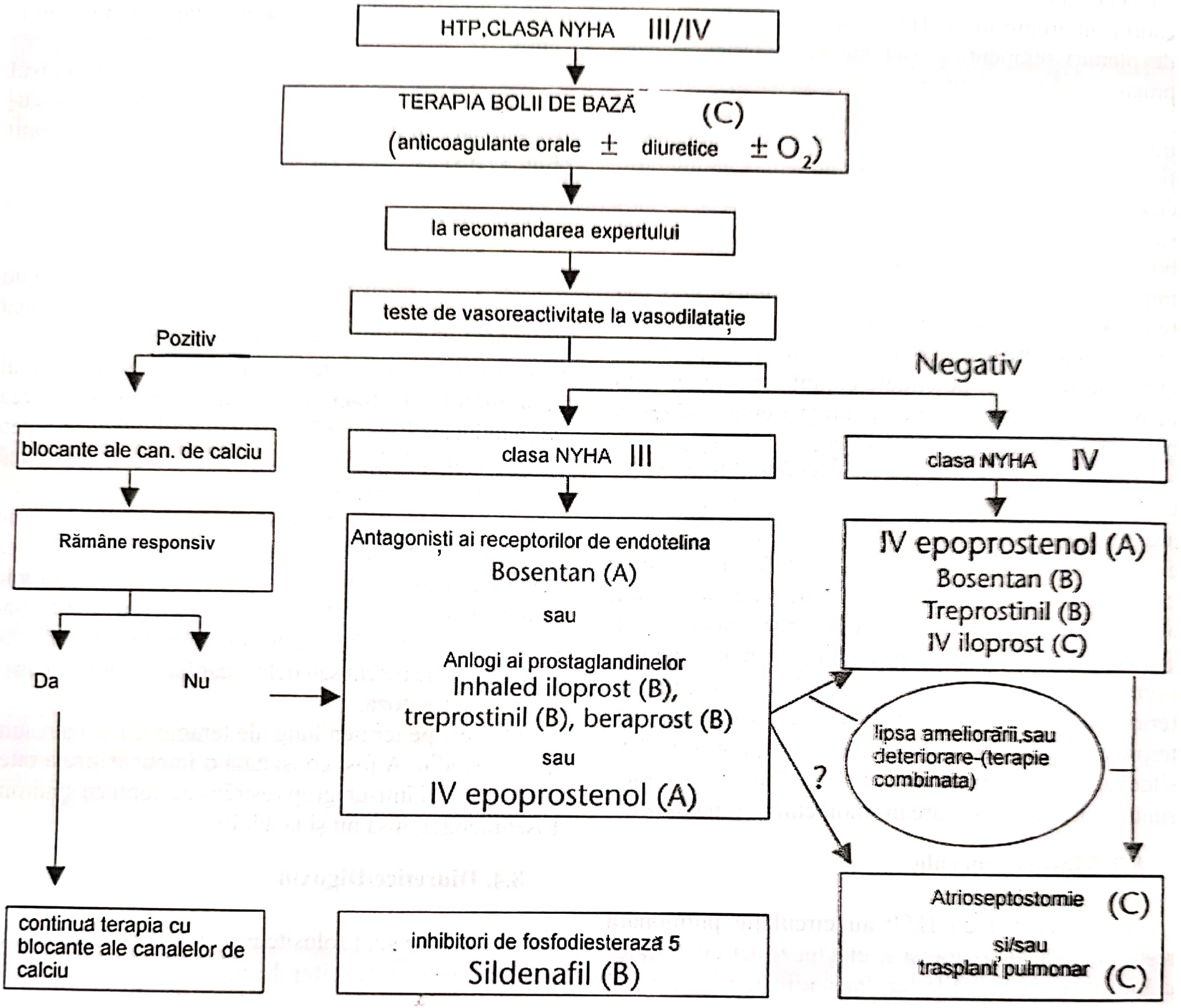
HTP,CLASA NYHA III/IV
TERAPIA BOLII DE BAZĂ (C)
(anticoagulante orale ± diuretice ± O2)
la recomandarea expertului
teste de vasoreactivitate la vasodilatație
Pozitiv
Negativ
blocante ale can. de calciu
clasa NYHA III
clasa NYHA IV
Rămâne responsiv
Da
Nu
Antagoniști ai receptorilor de endotelina
Bosentan (A)
sau
Anlogi ai prostaglandinelor
Inhaled iloprost (B),
treprostinil (B), beraprost (B)
sau
IV epoprostenol (A)
IV epoprostenol (A)
Bosentan (B)
Treprostinil (B)
IV iloprost (C)
lipsa ameliorării,sau deteriorare-(terapie combinata)
?
continua terapia cu blocante ale canalelor de calciu
inhibitori de fosfodiesteraza 5
Sildenafil (B)
Atrioseptostomie (C)
si/sau
trasplant pulmonar (C)

Fig. 57.13. Algoritm de tratament pentru hipertensiunea pulmonară recomandat pacientului adult (dar care se constituie în recomandare pentru viitoarele ghiduri de tratament al HTP la pacientul pediatric).

polate şi la copii. Se utilizează frecvent anticoagulante precum warfarina la copiii cu HTP, în special la cei trataţi cu epoprostenol i.v. pe termen lung, pentru a reduce riscul de tromboză asociat cateterizării.

Valoarea ţintă a INR-ului la pacienţii cu HTP idiopatică trataţi cu warfarină este 1,5–2. Un INR mai mare se recomandă în anumite situaţii clinice – boala trombo-embolică cronică documentată, sindrom de anticorpi antifosfolipidici, în timp ce un INR scăzut se recomandă la copiii foarte activi sau la pacienţii cu risc crescut de sângerare (în trombocitopenii). Când warfarina e contraindicată sau ajustarea dozelor e dificilă, se poate utiliza heparina, însă utilizarea ei pe termen lung se asociază cu osteoporoza.

Datorită faptului că la pacienții cu HTP asociată cu sclerodermа sau boli cardiace congenitale s-a observat și tromboza *in situ*, s-a sugerat că acești pacienți ar putea beneficia de pe urma tratamentului cu anticoagulante pe termen lung. Însă raportul risc-beneficii ar trebui apreciat frecvent, întrucât anticoagulantele ar putea agrava situația în unele cazuri de sindrom Eisenmenger.

8.6. Blocantele canalelor de calciu

Blocantele canalelor de calciu ar putea fi benefice în HTP datorită proprietăților lor vasodilatatorii. Ca și la adulți, testarea vasoreactivității pulmonare la copii e necesară pentru a determina dacă pacientul e responsiv la testul de vasodilatație acută și deci dacă ar beneficia de pe urma tratamentului. Testul se realizează în cursul cateterismului cardiac și include evaluarea răspunsului acut la un vasodilatator de scurtă durată, cum este NO, epoprostenol i.v., adenozina sau iloprost inhalator. Un răspuns acut la testul vasodilatației la copii implică o scădere a presiunii arteriale pulmonare medii (PAPm) de > 20% cu debit cardiac neschimbat sau crescut. Deși aceasta corespunde cu guideline-urile precedente pentru pacienții adulți, mai recent s-au stabilit noi reguli de definire a reactivității acute la adulți cu o acuratețe crescută de predicție a răpunsului la tratamentul cu blocanți calcici. Un răspuns acut este acum definit la pacienții adulți cu HTP idiopatică printr-o scădere a presiunii arteriale pulmonare medii de minimum 10 mm Hg la o PAPm de 40 mm Hg cu debit cardiac neschimbat sau crescut. Însă, când această definiție revăzută e aplicată copiilor, posibilitatea predicției unui răspuns pozitiv la blocanții calcici rămâne neschimbată. În plus, această nouă definiție ar putea să omită anumite cazuri de copii care au de fapt un răspuns foarte bun la tratamentul cu blocanții de calciu pe termen lung. Cel mai important factor predictiv pentru copii este dacă copilul se păstrează responsiv sau dacă își pierde reactivitatea acută în timp, și această definiție a fost stabilită la copii în urmă cu 20 de ani.

În HTP idiopatică, un procent mare de copii (până la 40%) sunt responsivi comparativ cu adulții, și cu cât copilul e mai tânăr, cu atât e mai mare posibilitatea ca el să fie responsiv la testul vasodilatației pulmonare. Trialuri clinice necontrolate au raportat că administrarea de doze mari de blocanți de calciu (nifedipina 120-140 mg/zi, diltiazem 540-900 mg/zi, amlodipina 20-40 mg/zi) la adulți și copiii cu HTP idiopatică prelungește supraviețuirea. Însă în ciuda continuării terapiei cu blocanți calcici, 50% dintre pacienți se deteriorează clinic și hemodinamic și necesită tratament suplimentar sau alternativ. Din păcate, deși definiția de mai sus pentru răspunsul acut, utilizată curent la pacienții adulți cu HTP idiopatică, pare să indice efectele pe termen lung, ea totuși nu indică rezultatele pe termen lung la copiii cu HTP idiopatică. De aceea, beneficiul observat la tratamentul copiilor responsivi cu blocanți de calciu (supraviețuirea la 5 ani este 97%) nu e mereu menținut pe termen lung (supraviețuireа la 10 ani 81%), iar succesul tratamentului pe 10 ani la copiii responsivi e sub 50%. Prin urmare, chiar și copiii responsivi în momentul diagnosticului au risc semnificativ pe parcursul terapiei cu blocanți de calciu și trebuie urmăriți îndeaproape. La acești copii sunt necesare reevaluări frecvente, inclusiv repetări ale testului răspunsului acut la vasodilatatoare pentru a menține un regim terapeutic optim.

8.7. Epoprostenol și analogii de prostaciclină

Prostaciclina e un vasodilatator potent al circulațiilor pulmonare și sistemice și un inhibitor al agregării plachetare. Rațiunea utilizării sale în tratamentul HTP idiopatice se bazează pe dezechilibrul dintre tromboxan și prostaciclină și pe scăderea expresiei prostaciclin sintetazei observată la pacienții adulți și copii. Sinteza deficitară de prostaciclină ar putea de asemenea avea un rol în dezvoltarea HTP.

La pacienții cu HTP idiopatică sau asociată cu scleroderma, infuzia continuă de epoprostenol a fost asociată cu îmbunătățiri pe termen lung ale capacității de efort și ale hemodinamicii, inclusiv cu o scădere semnificativă a presiunii arteriale pulmonare. Epoprostenolul e singurul tratament care îmbunătățește supraviețuirea la pacienții cu HTP idiopatică pe trialuri clinice controlate și randomizate. Deși puține studii pediatrice sunt disponibile în acest moment, s-au raportat beneficii clinice și hemodinamice susținute la copiii cu HTP idiopatică ce primesc epoprostenol i.v. de peste 10 ani.

Potențialul epoprostenolului i.v. în managementul copiilor cu HTP asociată cu malformații cardiace a fost sugerat încă din 1985, cu un beneficiu clar pe termen lung raportat în 1999. Într-un studiu restrâns, pe 20 de pacienți (15 +/– 14 ani) cu HTP asociată cu malformații cardiace, la care terapiile convenționale au eșuat, epoprostenolul i.v. pe termen lung a îmbunătățit hemodinamica și calitatea vieții. Pentru anumiți copii cu boli cardiace congenitale, epoprostenolul i.v. a condus și la operabilitate cu succes.

Indicația clinică pentru continuarea *epoprostenolului i.v.* pe termen lung e similară pentru adulți și pentru copii, deși pacienții mai tineri tind să necesite doze mai mari decât adulții (50–80 ng/kg/min după 1 an de tratament la copii vs. 20–49 ng/kg/min la adulți). Doza de început e la fel ca și cea pentru adulți (2 ng/kg/min) și e crescută cu câte 1–2 ng/kg/min în funcție de efectele secundare și simptomele de HTP, cu cele mai mari creșteri înregistrate în primele luni de tratament. Epoprostenolul are un număr de efecte secundare, incluzând dureri mandibulare, dureri de cap, grețuri, diaree, dureri ale picioarelor, care nu sunt foarte semnificative medical, însă afectează calitatea vieții pacienților. Aceste efecte secundare tind să depindă de doză și se reduc cu reducerea dozei. Deoarece epoprostanolul este instabil chimic la temperatura camerei și are timp de înjumătățire scurt, tratamentul i.v. cronic necesită un sistem de livrare continuu intravenos cu pachete de gheață. Aceasta devine o problemă mai ales la copiii hiperactivi, la care riscul de infecție a liniei venoase este crescut. În plus, timpul de înjumătățire scurt complică terapia; întreruperi ale terapiei datorită malfuncției pompei ar putea chiar afecta viața pacientului. Complexitatea administrării epoprostenolului a condus la căutarea unor căi alternative de terapie, cum ar fi analogii de prostaciclină administrabili pe cale subcutană, inhalatorie sau orală. Din păcate, aceaștia nu s-au demonstrat a fi la fel de eficienți ca epoprostenolul.

Treprostinilul sodat este un analog stabil al prostaciclinei, cu un timp de înjumătățire mai mare (aprox. 4 ½ ore), care poate fi administrat intravenos sau subcutan. Când a fost administrat pacienților cu HTP idiopatică, treprostinilul i.v. a avut efecte hemodinamice comparative cu cele ale epoprostenolului i.v. și a indus o scădere a rezistenței vasculare pulmonare de scurtă durată, asemeni treprostinilului subcutan. Într-un studiu *double-blind*, placebo-controlat, de 12 săptămâni, pe 470 de pacienți cu vârsta peste 8 ani, cu HTP clasa II–IV (idiopatică sau asociată cu boli de țesut conjunctiv sau șunturi congenitale), treprostinilul subcutan a îmbunătățit capacitatea de efort, dispneea, semnele și simptomele de HTP, ca și hemodinamica. Riscul de infecție a liniei venoase e eliminat de administrarea subcutanată, deși s-a raportat durere uneori la locul de administrare a treprostinilului, ceea ce ar putea fi o problemă în cazul copiilor. Petru a evita durerea locală, se recomandă aplicarea locală de pachete calde sau reci, analgezice topice sau orale și antiinflamatorii orale. Efectele secundare comune includ dureri de cap, diaree, grețuri, rash și dureri mandibulare. Treprostinilul i.v. sau subcutan e în mod curent aprobat în SUA pentru tratarea HTP de clasa II–IV.

Iloprost este un analog stabil de prostaciclină, cu un timp de înjumătățire de 20–25 min, ce se poate administra pe cale i.v. sau inhalatorie. Efectele sale hemodinamice, ca și efectele secundare sunt similare cu cele ale epoprostenolului i.v. Iloprostul inhalator e o terapie atractivă pentru HTP, având în vedere selectivitatea pentru patul vascular pulmonar și efectele secundare sistemice reduse. Primul studiu randomizat, placebo-controlat cu iloprost inhalator în HTP (studiul AIR), a fost efectuat pe un lot de 203 pacienți adulți cu HTO clasa III–IV (idiopatică sau asociată cu boli de țesut conjunctiv sau HTP trombo-embolică cronică inoperabilă). Efectele benefice ale iloprostului inhalator, după 12 săptămâni de tratament, includ îmbunătățirea capacității de efort, a hemodinamicii, a clasei funcționale NYHA și a calității vieții pacienților. Efecte benefice susținute au fost raportate după 1 an de tratament la pacienții adulți cu HTP idiopatică. Într-un studiu pe 15 copii cu HTP asociată cu malformații cardiace, iloprostul inhalator s-a dovedit a fi la fel de eficace ca și NO inhalator în scăderea selectivă a rezistenței vasculare pulmonare. Efectele secundare comune ale iloprostului sunt durerile de cap, roșeața, grețuri și amețeli. La pacienții la care nu s-a administrat o doză inhalatorie dimineața s-a produs sincopa. Durata scurtă de acțiune a iloprostului ar putea fi un mare dezavantaj;

în mod curent se recomandă 6–9 inhalări zilnice (2,5 micrograme/inhalare). Aceasta ar putea constitui o problemă mai ales la copii, întrucât o singură inhalare durează 5–10 min. În plus, copiii foarte tineri ar putea avea dificultăți cu sistemul de inhalare, care necesită coordonarea respirațiilor cu dispozitivul de nebulizare. La ora actuală, iloprostul inhalator este totuşi considerat un tratament sigur, eficient şi bine tolerat pentru cazurile de HTP severă. E aprobat în Europa pentru HTP idiopatică clasa III şi în 2004 a fost aprobat în SUA pentru pacienții cu HTP clasa III–IV.

Beraprost sodat e un alt analog activ oral de prostaciclină, un compus stabil cu timp de înjumătățire de 35–40 min. Câteva studii mici, necontrolate au raportat efecte benefice hemodinamice ale terapiei cu beraprost la pacienții cu HTP idiopatică şi o prelungire a supraviețuirii. La 15 copii cu HTP tratați cu beraprost pentru 3 luni, dezechilibrul tromboxan-prostaciclină a fost îmbunătățit, sugerând o potențială eficiență în prevenirea progresiei modificărilor patologice la nivelul vasculaturii pulmonare. Studii de caz raportează, de asemenea, tratamente cu success la copiii cu HTP asociată cu malformații cardiace. Două studii randomizate, *double-blind*, controlate au investigat eficiența beraprostului în HTP. Primul studiu (studiul ALPHABET) a inclus 130 de pacienți de peste 8 ani cu HTP în clasa NYHA-II-III (idiopatică sau asociată cu boli de țesut conjunctiv, şunturi congenitale, hipertensiune portală sau infecție HIV) care au fost tratați cu beraprost (doza mediană de 80 micrograme oral, de 4 ori pe zi) sau placebo timp de 12 săptămâni. Doar pacienții cu HTP idiopatică tratați cu beraprost au prezentat o îmbunătățire a capacității de efort şi a simptomelor; per ansamblu, nu s-au constatat modificări semnificative în hemodinamică sau clasa funcțională NYHA. Al doilea studiu a inclus 116 pacienți de peste 8 ani cu HTP (idiopatică sau asociată cu boli de țesut conjunctiv, şunturi congenitale), tratați cu beraprost (doza mediană de 120 micrograme oral, de 4 ori pe zi) sau placebo timp de 12 luni. Acest studiu a confirmat îmbunătățirea capacității de efort la 3 şi 6 luni, dar efectul nu s-a păstrat la 9 şi 12 luni. Nu s-au constatat modificări semnificative ale hemodinamicii după 12 luni, iar ratele de supraviețuire au fost similare în cele 2 studii. Aceste date sugerează că efectele benefice ale beraprostului ar putea să nu fie susținute. S-au raportat şi o serie de efecte secundare: amețeli, dureri de cap, grețuri. Aceste efecte secundare ar fi putut să facă pacienții să nu tolereze creşterile incrementale de doză, necesare pentru obținerea unor efecte pe termen lung în al doilea studiu. Beraprost e o terapie aprobată pentru HTP în Coreea şi Japonia.

8.8. Antagonștii receptorilor de endotelină

8.8.1. Endotelina, un peptid natural, este cel mai potent vasoconstrictor cunoscut până în prezent. Deşi are roluri importante şi în fiziologia normală, ET este un mediator patogenic cu numeroase efecte nedorite, printre care vasoconstricția, hipertrofia, fibroza şi inflamația. ET este prezentă în concentrații crescute în plasmă şi țesutul pulmonar la adultul şi copilul cu HTP. ET circulantă şi pulmonară au fost corelate cu severitatea bolii, iar ET plasmatică este invers proporțională cu supraviețuirea pacienților cu HTP idiopatică.

8.8.2. Bosentanul este un antagonist oral neselectiv al receptorilor de endotelină, care se leagă atât de ET-a, cât şi de ET-b cu o afinitate de 20 : 1. Bosentanul îndepărtează, dar şi previne efectele nedorite ale endotelinei prin intermediul ET-a şi ET-b, ducând la vasodilatația patului vascular pulmonar şi la efecte antiinflamatorii, antiproliferative şi antifibrotice.

Bosentanul a fost evaluat în două studii *double-blind*, placebo-controlate, la pacienți cu HTP idiopatică sau asociată cu boli de țesut conjunctiv. Într-un studiu pilot inițial, 32 de pacienți clasa NYHA-III, de peste 18 ani, au primit 125 mg de două ori pe zi de bosentan sau placebo pentru 12 săptămâni (în primele 4 săptămâni au primit 62,5 mg × 2/zi). În săptămâna 12, pacienții tratați cu bosentan şi-au îmbunătățit semnificativ capacitatea de efort, hemodinamica, clasa funcțională NYHA şi simptomele. În studiul mai amplu BREATHE-1, 213 pacienți clasa NYHA-III-IV de peste 12 ani au primit bosentan şi placebo 125 sau 250 mg/zi × 2/zi pentru 16 săptămâni (în primele 4 săptămâni au primit 62. 5 mg × 2/zi). Acest studiu a confirmat îmbunătățirea capacității de efort, a clasei NYHA şi a simptomelor şi a demonstrat o scădere a înrăutățirii stării clinice la pacienții tratați cu bosentan. 169 de pacienţi cu HTP idiopatică din aceste 2 studii, trataţi cu bosentan, au fost urmăriţi pe o perioadă de 3 ani. Au fost adăugate terapii suplimentare la nevoie. Estimările supravieţuirii Kaplan-Meier au fost 96% la un an şi 89% la 2 ani. Bosentan este astfel o terapie aprobată pentru HTP clasa NYHA-III-IV în SUA şi Europa; însă datele referitoare la terapia cu bosentan la copii sunt limitate. Într-un studiu prospectiv, necontrolat, pe 19 copii cu HTP, eficacitatea bosentanului a părut a fi similară cu cea constatată la studiile pe adulţi. În consecinţă, o analiză retrospectivă la 86 de pacienţi copii cu HTP idiopatică sau asociată cu boli de ţesut conjunctiv sau boli cardiace congenitale a confirmat siguranţa şi eficienţa pe termen lung a bosentanului (singur sau în combinaţie cu epoprostenol i.v.) privind capacitatea funcţională, hemodinamica şi supravieţuirea copiilor cu HTP. La 7 din 8 copii cu HTP idiopatică trataţi cu i.v. epoprostenol timp de 1 an la care s-a utilizat bosentan concomitent, s-a putut reduce doza de epoprostenol şi deci şi efectele sale secundare, fără ca eficienţa clinică a tratamentului să scadă. La 3 dintre aceşti copii, adiţia bosentanului a permis eliminarea epoprostenolului i.v. şi păstrarea hemodinamicii pentru 1 an. Studii suplimentare sunt necesare pentru a confirma siguranţa eliminării epoprostenalului şi adiţia terapiei de bosentan la copii.

8.8.3. Sitaxsentan este un antagonist selectiv oral de receptor ET-a (afinitate ET-a : ET-b de 6 500 : 1). Raţiunea blocării selective a ET-a se bazează pe blocarea efectelor vasoconstrictoare ale ET-a, menţinând însă efectele de vasodilataţie şi clearance ale ET-b. În studiul STRIDE-1, 178 de pacieţti NYHA II-IV, de peste 16 ani, cu HTP idiopatică sau asociată cu boli de ţesut conjunctiv sau şunt congenital, au fost randomizat trataţi cu sitaxsentan (100 mg sau 300 mg/zi) sau placebo timp de 12 săptămâni. Ambele doze îmbunătăţesc capacitatea de efort, hemodinamica şi clasa NYHA. Sitaxsentanul a fost bine tolerat la doza de 100 mg. În studiul STRIDE-2, 247 pacienţi cu HTP simptomatică, de peste 12 ani, cu formă idiopatică sau asociată cu boli de ţesut conjunctiv sau malformaţii cardiace, au primit placebo sau sitaxsentan (100 sau 50 mg/zi) *double-blind* pentru 18 săptămâni. Studiul a confirmat îmbunătăţirea capacităţii de efort şi a clasei funcţionale la pacienţii trataţi cu doza de 100 mg.

8.8.4. Ambrisentan e un alt antagonist oral selectiv de receptor ET-a (afinitate ET-a : ET-b este 77 : 1) care a fost evaluat într-un studiu randomizat de 12 săptămâni (1, 2, 5 şi 10 mg/zi) la 64 pacienţi cu HTP. Capacitatea de efort şi hemodinamica s-au îmbunătăţit la toţi pacienţii. Alte studii urmează să fie efectuate pentru a se stabili doza optimă.

Efectele secundare asociate de obicei cu antagoniştii de receptori de ET includ hepatotoxicitate dependentă de doză, teratogenicitate şi posibilă infertilitate masculină. Alte efecte secundare sunt durerile de cap, roşeată şi scăderea hemoglobinei.

Terapia cu antagonişti de receptori de ET e promiţătoare, mai ales la pacienţii care nu răspund la blocanţi ai canalelor de calciu. Posibilitatea unor terapii combinate cu alţi agenţi, precum epoprostenol i.v./subcutan, prostaciclina inhalatorie sau sildenafil oral, ar putea conduce la regimuri terapeutice cu eficacitate crescută şi doza mai redusă şi deci, la efecte secundare diminuate pentru fiecare agent.

8.9. Oxidul nitric (NO)

NO este un vasodilatator endogen care relaxează muşchiul neted vascular prin stimularea guanilatciclazei şi creşterea GMPc. La pacienţii cu HTP, producţia de NO este alterată, aşadar vaso-dilataţia scade. Diverse studii au investigat efectele terapiei cronice cu NO inhalator (NOi) în HTP. NOi este deosebit de eficient la HTP persistentă la nou-născut, scăzând nevoia de oxigenare membranară extracorporeală. De asemenea, NOi a fost folosit cu succes în tratamentul de scurtă durată a exacerbărilor HTP şi HTP postoperatorie, secundară chirurgiei cardiace. NOi administrat pulsatil scade rezistenţa vasculară pulmonară acută la copiii cu HTP idiopatică, iar terapia de lungă durată îmbunătăţeşte simptomele la unii pacienţi cu HTP. Totuşi, HTP de rebound ar putea apărea la întreruperea NOi, ducând la crize hipertensive pulmonare ce pot ameninţa viaţa pacienţilor. Per ansamblu, terapia cu NOi în HTP este încă incomplet explorată; sunt necesare viitoare trialuri clinice care să evalueze eficienţa terapiei cronice cu NOi. Din păcate, calea complicată de administrare a NOi îi limitează utilizările clinice.

8.10. Inhibitorii de fosfodiesterază (PDE)

Efectele vasodilatatoare ale NO sunt mediate de creşterea GMPc în celulele netede musculare. Totuşi efectele GMPc sunt limitate de degradarea rapidă a fosfodieserazei PDE. În HTP, expresia şi activitatea PDE de tipul 5 sunt crescute, scăzând nivelele de GMPc. Inhibitorii de PDE-5 previn degradarea GMPc şi potenţează vasodilataţia cu NOi. Sildenafil este un inhibitor de PDE-5 oral, care s-a dovedit a fi eficient în disfuncţiile erectile. Studiile vasoreactivităţii acute la pacienţii cu HTP au sugerat că sildenafilul ar avea efecte hemodinamice mai puternice decât NO sau epoprostenol i.v. Sildenafilul ar putea fi benefic şi în combinaţie cu terapia cu NOi cronică pentru a preveni efectul de rebound la întreruperea administrării acestuia. În combinaţie cu iloprost inhalator, sildenafilul produce o scădere mai marcată a presiunii arteriale pulmonare şi a rezistenţei vasculare pulmonare decât oricare dintre cei doi compuşi luaţi separat, deşi îmbunătăţirea hemodinamică e mai pronunţată cu iloprost inhalator decât cu sildenafil oral.

Într-un studiu randomizat, placebo-controlat, double-blind, crossover, pe 22 pacienţi cu vârsta de peste 12 ani cu HTP idiopatică, NYHA-II-III, li s-a administrat acestora sildenafil (25-100 mg în funcţie de greutate) sau placebo timp de 6 săptămâni. La pacienţii trataţi cu sildenafil s-a constatat o îmbunătăţire semnificativă la testul de efort. În ciuda perioadei reduse de desfăşurare studiul a demonstrat conceptul de eficienţă a sildenafilului în tratamentul HTP.

În trialul SUPER-1, 287 de pacienţi NYHA-II-IV de peste 18 ani, cu HTP idiopatică sau asociată cu boli de ţesut conjunctiv sau şunturi congenitale, au primit placebo sau sildenafil 20, 40 sau 80 mg timp de 12 săptămâni. În săptămâna 12, s-au îmbunătăţit capacitatea de efort, hemodinamica şi clasa funcţională, iar sildenafilul a fost bine tolerat. Trialuri clinice randomizate privind eficienţa sildenafilului la copil sunt încă în lucru. La ora actuală, sildenafilul este aprobat de FDA pentru tratamentul HTP în SUA.

8.11. Septostomia atrială

Copiii cu sincopă recurentă şi semne de insuficienţă cardiacă dreaptă refractară la tratament ar putea beneficia de septostomie atrială. Aceasta este o procedură intervenţională care creează un defect septal atrial ce serveşte ca o valvă pentru inima dreaptă hipertensivă, permiţând un şunt dreapta-stânga. Această intervenţie reduce presiunea atrială dreaptă, creşte debitul cardiac şi transportul sistemic al oxigenului, îmbunătăţind capacitatea de efort şi supravieţuirea la pacienţii cu HTP idiopatică. Septostomia atrială ar putea servi ca paliaţie în aşteptarea transplantului cardio-pulmonar sau pulmonar. Oricum, procedura are un risc semnificativ şi ar trebui să fie realizată numai în centre cu experienţă, dar şi numai pe anumiţi pacienţi (care nu prezintă insuficienţă ventriculară dreaptă severă). Câţiva cercetători au propus recent crearea unui şunt Potts (anastomoza chirurgicală a arterei pulmonare stângi cu aorta descendentă) ca o alternativă la septostomia atrială. Totuşi, nu putem recomanda această procedură din cauza riscului chirurgical crescut şi a lipsei de informaţii despre rezultatele sale pe termen lung.

8.12. Transplantul

Transplantul este alternativa finală în managementul HTP. Limitările transplantului sunt legate de lipsa de donori suficienţi şi de prognosticul rezervat pe termen lung. Atât transplantul cardio-pulmonar, cât şi cel pulmonar uni- sau bilateral au fost efectuate la copiii cu HTP. În general, toate formele de HTP, cu excepţia formelor complexe de boli cardiace congenitale, nu necesită transplant, dar până în prezent nu există un consens asupra procedurii optime. Date recente raportează o rată a supravieţuirii post-transplant cardio-pulmonar şi pulmonar la 1 an, 5 ani şi la 10 ani la pacienţii cu HTP idiopatică de 65/67%, 45/44% şi 20/25%. Deşi transplantul s-ar putea să nu fie soluţia optimă de tratare a HTP, el îmbunătăţeşte calitatea vieţii şi supravieţuirea la anumiţi pacienţi atunci când terapia medicamentoasă eşuează. Ideal, copiii ar trebui îndreptaţi precoce spre un centru cu experienţă în transplantul pediatric pulmonar şi cardio-pulmonar şi plasaţi pe o listă de aşteptare când speranţa lor de viaţă fără transplant este sub 50%.

La simpozionul mondial de HTP din 2003 s-a elaborat un algoritm de tratament al HTP bazat pe concluziile trialurilor clinice efectuate până în acel moment. Algoritmul este limitat la pacienţii adulţi cu clasa funcţională NYHA-III sau IV, cu HTP idiopatică sau asociată cu sclerodermia, întrucât aceşti pacienţi alcătuiesc majoritatea celor incluşi în trialurile clinice. În absenţa unor studii specifice la copii, care să testeze răspunsul lor la tratamentul HTP, strategiile clinice propuse au fost similare cu cele aplicate la adulţi; totuşi, fără date exacte, aceste guideline-uri ar trebui utilizate cu precauţie (**Fig. 57.14**).

După diagnosticarea unui copil cu HTP, prima etapă este tratamentul cu digitală şi diuretice, anticoagulare cu warfarină şi administrare de oxigen suplimentar,

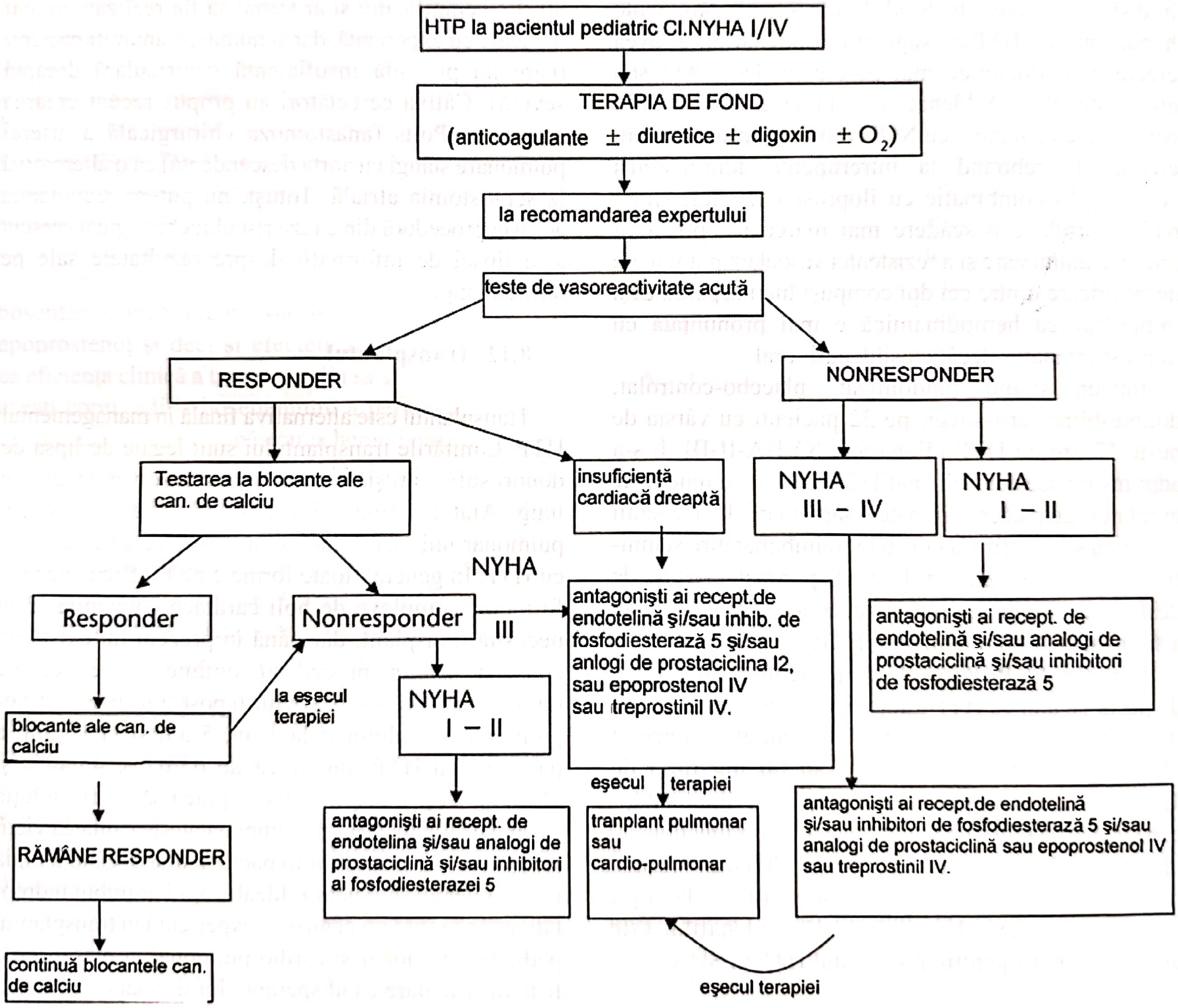
HTP la pacientul pediatric Cl.NYHA I/IV
TERAPIA DE FOND
(anticoagulante ± diuretice ± digoxin ± O2)
la recomandarea expertului
teste de vasoreactivitate acută
RESPONDER
NONRESPONDER
Testarea la blocante ale can. de calciu
insuficienţă cardiacă dreaptă
NYHA III – IV
NYHA I – II
NYHA
Responder
Nonresponder
III
antagonişti ai recept.de endotelină şi/sau inhib. de fosfodiesterază 5 şi/sau anlogi de prostaciclina I2, sau epoprostenol IV sau treprostinil IV.
antagonişti ai recept. de endotelină şi/sau analogi de prostaciclină şi/sau inhibitori de fosfodiesterază 5
la eşecul terapiei
blocante ale can. de calciu
NYHA I – II
eşecul terapiei
RĂMÂNE RESPONDER
antagonişti ai recept. de endotelina şi/sau analogi de prostaciclină şi/sau inhibitori ai fosfodiesterazei 5
tranplant pulmonar sau cardio-pulmonar
antagonişti ai recept.de endotelină şi/sau inhibitori de fosfodiesterază 5 şi/sau analogi de prostaciclină sau epoprostenol IV sau treprostinil IV.
continuă blocantele can. de calciu
eşecul terapiei

Fig. 57.14. Ghid de tratament pentru HTP la pacientul pediatric.

dacă există indicație clinică. Pacienții care sunt responsivi la testarea vasoreactivității acute sunt tratați de asemenea cu doze mari de blocanți ai canalelor de calciu. Pacienții nonresponsivi și cei în clasa NYHA-III ar trebui considerați pentru terapia cu blocanți ai receptorilor de endotelină (bosentan), inhibitori ai PDE-5 (sildenafil) sau un analog de prostaciclină (treprostinil subcutan sau iloprost inhalator). Pacienții din clasa NYHA-IV și cei din NYHA-III, care nu răspund la tratament cu antagoniști ai receptorilor de ET sau la analogi de prostaciclină subcutanați sau inhalatori, trebuie considerați pentru terapia cu prostaciclină i.v. (epoprostenol, treprostinil). Terapia combinată este o posibilitate atractivă la pacienții a căror stare nu se îmbunătățește cu un singur agent vasoactiv, deși în acest sens studiile efectuate sunt limitate. În sfârșit, septostomia atrială și transplantul pot fi luateîn considerare pentru cazurile refractare de HTP. Algoritmul de tratament continuă să evolueze pe măsură ce alte tratamente devin accesibile. În viitor, noi concepte de terapie cu agenți încă în cercetare, incluzând terapia genică, ar putea extinde opțiunile pentru această afecțiune. De ce pacienții răspund diferit la diferite terapii este încă o enigmă. Unul dintre motive ar putea fi polimorfismul genomului uman. Prin stratificarea țintelor terapeutice în funcție de polimorfismul genetic, într-o zi am putea fi capabili să divizăm pacienții responsivi de cei neresponsivi utilizând farmacogenomica. Fără îndoială, aceasta va ajuta la alegerea regimului de tratament optim pentru fiecare copil cu HTP.

9. ACTUALIZARE GHIDURI ESC – 2009*

Tabel 57.1. Definiția hemodinamică a hipertensiunii pulmonare stabilită prin cateterism drept (în repaus)

Definiție	**Caracteristici**	**Grupuri clinice**
Hipertensiune pulmonară (HTP)	PAP medie ≥ 25mmHg	Toate
HTP pre-capilară	PAP medie ≥ 25mmHg PWP ≤ 15 mmHg DC normal sau scăzut*	1. Hipertensiune arterială pulmonară 3. HTP datorată bolilor pulmonare 4. HTP din tromboembolia pulmonară cronică 5. HTP cu mecanisme neclare și/sau mecanisme multifactoriale
HTP post-capilară	PAP medie ≥ 25mmHg PWP ≤ 15 mmHg DC normal sau scăzut	2. HTP datorată afectării inimii stângi
Pasivă	GPT ≤ 12 mmHg	
Reactivă (disproporționat)	GPT >12 mmHg	

** debitul cardiac crescut poate fi prezent în condiții hiperkinetice (șunturi sistemico –pulmonare doar în circulația pulmonară, anemie, hipertiroidism, etc.)*

DC = debit cardiac, PAP = presiune arterială pulmonară, PWP = presiunea pulmonară blocată (wedge pressure), GPT = gradient presional transpulmonar (PAP medie – PWP medie).

Tabel 57.2. Criterii arbitrare a prezenţei HTP bazate pe viteza maximă a regurgitării tricuspidiene şi presiunea sistolică pulmonară evaluată Doppler în repaus (presupunând o presiune normală în atriul drept de 5 mmHg) şi pe alte variabile ecografice care să sugereze

Diagnostic ecografic : HTP improbabilă
Viteza regurgitării tricuspidiene ≤ 2,8 m/s, presiunea sistolică pulmonară ≤ 36 mmHg şi fără alte variabile ecografice care să sugereze HTP
Diagnostic ecografic : HTP posibilă
Viteza regurgitării tricuspidiene ≤ 2,8 m/s, presiunea sistolică pulmonară ≤ 36 mmHg dar cu alte variabile ecografice care sugerează HTP
Viteza regurgitării tricuspidiene 2,9/3,4 m/s, presiunea sistolică pulmonară 37/50 mmHg cu sau fără alte variabile ecografice care să sugereze HTP
Diagnostic ecografic : HTP probabilă
Viteza regurgitării tricuspidiene > 2,8 m/s, presiunea sistolică pulmonară > 50 mmHg cu sau fără alte variabile ecografice care să sugereze HTP
Ecografia Doppler de efort nu este recomandată pentru screening-ul HTP

Tabel 57.3. Clasificarea clinică actualizată a hipertensiunii pulmonare (Dana Point, 2008)

1. Hipertensiune arterială pulmonară
1.1. Idiopatică. 1.2. Moştenită: 1.2.1. BMPR2; 1.2.2. ALK1, endoglin (cu sau fără teleangectazie hemoragică ereditară); 1.2.3. Cauză necunoscută. 1.3. Cauzată de medicamente şi toxine. 1.4. Asociată cu: 1.4.1. Boli sistemice; 1.4.2. Infecţie HIV; 1.4.3. Hipertensiune portală; 1.4.4. Cardiopatie congenitală; 1.4.5. Schistosomiază; 1.4.6. Anemie hemolitică cronică. 1.5. Hipertensiunea pulmonară persistentă a nou-născutului.
1. Boală pulmonară veno-ocluzivă şi/sau hemangiomatoză capilară pulmonară
2. HTP datorată afectării inimii stângi
2.1. Disfuncţie sistolică; 2.2. Disfuncţie diastolică; 2.3. Boală valvulară.
3. HTP datorată bolilor pulmonare
3.1. BPCO; 3.2. Boală pulmonară interstiţială; 3.3. Alte boli pulmonare mixt restrictiv-obstructive; 3.4. Tulburări de respiraţie în timpul somnului; 3.5. Hipoventilaţie alveolară; 3.6. Expunere cronică la altitudini mari; 3.7. Anomalii de dezvoltare.
4. HTP din tromboembolia pulmonară cronică
5. HTP cu mecanisme neclare şi/sau mecanisme multifactoriale
5.1. Boli hematologice: tulburări mieloproliferative, splenectomie; 5.2. Boli de sistem: sarcoidoză, histiocitoză pulmonară cu celule Langerhans, limfangioleiomiomatoză, neurofibriomatoză, vasculită; 5.3. Boli metabolice: depozite de glicogen, boala Gaucher, boli ale tiroidei; 5.4. Altele: obstrucţie tumorală, mediastinită fibrozantă, insuficienţă renală cronică sau dializă.

ALK-1 = gena activin kinazei, BMPR2 = receptorul proteinei morfogenetice osoase.

Tabel 57.4. Clasificarea clinică a şunturilor sistemico-pulmonare congenitale asociate cu hipertensiune arterială pulmonară

A) Sindromul Eisenmenger
Include toate şunturile sistemico-pulmonare datorate defectelor largi care duc la o creştere severă a RVP rezultând inversarea şuntului sau şunt bidirecţional. Sunt prezente cianoza, eritrocitoza şi implicarea mai multor organe.
B) Hipertensiune arterială pulmonară asociată cu şunturi sistemico-pulmonare
La aceşti pacienţi cu defecte moderate – largi creşterea RVP este uşoară – moderată, şuntul sistemico-pulmonar este încă mare şi nu există cianoză în repaus
C) Hipertensiune arterială pulmonară asociată cu defecte de dimensiuni mici (dimensiuni valabile pentru pacienţii adulţi)
La cazurile cu defecte de dimensiuni mici (de obicei defecte septale interventriculare < 1 cm şi defecte septale interatriale < 2 cm , diametru efectiv măsurat ecografic) tabloul clinic este similar cu al HTPA idiopatice
D) Hipertensiune arterială pulmonară după chirurgie cardiacă corectivă
În aceste cazuri boala congenitală cardiacă a fost corectată dar HTPA este fie persistentă imediat după operaţie, fie este recurentă la câteva luni sau ani după operaţie în absenţa unor leziuni congenitale reziduale sau rezultate din operaţie

RVP = rezistenţă vasculară pulmonară, HTPA = hipertensiune arterială pulmonară.

Tabel 57.5. Nivelele de risc actualizate ale medicamentelor şi toxinelor cunoscute că induc HTPA

Efect evident Aminorex Fenfluramina Dexfenfluramina Ulei de rapiţă toxic Benfluorex	**Efect posibil** Cocaina Fenilpropanolamina St. John's Wort (Hypericum Perforatum) Chimioterapie Inhibitorii selectivi ai recaptării serotoninei Pergolide
Efect probabil Amfetamine L-triptofan Metamfetamine	**Efect improbabil** Contraceptive orale Estrogen Fumat

Tabel 57.6. Probabilitatea diagnosticului de HTPA şi managementul sugerat în funcţie de diagnosticul ecografic al HTP, simptome şi date clinice adiţionale

Probabilitate redusă de HTPA	**Clasa de recomandare**	**Nivelul de evidenţă**
Diagnostic ecografic de „HTP improbabilă", fără simptome- nu sunt necesare alte investigaţii	I	C
Diagnostic ecografic de „HTP improbabilă", cu simptome şi condiţii asociate sau factori de risc pentru grupul 1 – HTPA: este recomandată urmărirea ecografică	I	C
Diagnostic ecografic de „HTP improbabilă", cu simptome şi fără condiţii asociate sau factori de risc pentru grupul 1 – HTPA: este recomandată căutarea altor cauze ale simptomelor	I	C
Probabilitate intermediară de HTPA	**Clasa de recomandare**	**Nivelul de evidenţă**
Diagnostic ecografic de „HTP posibilă", fără simptome şi fără condiţii asociate sau factori de risc pentru grupul 1 – HTPA: este recomandată urmărirea ecografică	I	C
Diagnostic ecografic de „HTP posibilă", cu simptome şi condiţii asociate sau factori de risc pentru grupul 1 – HTPA: cateterismul cardiac drept poate fi luat în considerare	IIb	C
Diagnostic ecografic de „HTP posibilă", cu simptome şi fără condiţii asociate sau factori de risc pentru grupul 1 – HTPA: pot fi luate în considerare un alt diagnostic şi urmărirea ecografică. Dacă simptomele sunt cel puţin moderate se poate lua în calcul cateterismul cardiac drept	IIb	C
Probabilitate mare de HTPA	**Clasa de recomandare**	**Nivelul de evidenţă**
Diagnostic ecografic de „HTP probabilă", cu simptome şi cu sau fără condiţii asociate sau factori de risc pentru grupul 1 – HTPA: cateterismul cardiac drept este recomandat	I	C
Diagnostic ecografic de „HTP probabilă", fără simptome şi cu sau fără condiţii asociate sau factori de risc pentru grupul 1 – HTPA: cateterismul cardiac drept trebuie luat în considerare	IIa	C

Tabel 57.7. Recomandări pentru strategia diagnostică

Afirmaţie	**Clasa de recomandare**	**Nivelul de evidenţă**
Studii de ventilaţie-perfuzie pulmonară sunt recomandate la pacienţii cu HTP neexplicată pentru a exclude hipertensiunea pulmonară cronică tromboembolică	I	C
Angio CT de contrast a arterei pulmonare este indicată pentru pacienţii cu hipertensiune pulmonară cronică tromboembolică	I	C
Analizele de rutină biochimice, hematologice, imunologice şi ale funcţiei tiroidiene sunt indicate la toţi pacienţii cu HTP pentru a identifica afecţiunile asociate specifice	I	C
Ecografia abdominală este indicată pentru screening-ul hipertensiunii portale	I	C
CT de înaltă rezoluţie trebuie luat în considerare la toţi pacienţii cu HTP	IIa	C
Angiografia pulmonară convenţională trebuie luată în considerare în evaluarea pacienţilor cu hipertensiune pulmonară cronică tromboembolică	IIa	C
Biopsia pulmonară clasică sau toracoscopică nu este recomandată la pacienţii cu HTP	III	C

Tabel 57.8. Recomandări pentru cateterismul cardiac drept şi testarea vasoreactivităţii

Afirmaţie	**Clasa de recomandare**	**Nivelul de evidenţă**
Cateterismul cardiac drept (CCD)		
CCD este indicat la toţi pacienţii cu HTPA pentru a confirma diagnosticul, pentru a evalua severitatea şi atunci când se preconizează terapia cu un medicament specific pentru HTPA	I	C
CCD trebuie efectuat pentru a confirma eficienţa unei terapii medicamentoase specifice pentru HTPA	IIa	C
CCD trebuie efectuat pentru a confirma agravarea clinică şi ca baseline pentru evaluarea efectului augmentării terapiei sau/şi a combinării tratamentelor	IIa	C
Testarea vasoreactivităţii		
Testarea vasoreactivităţii este indicată la pacienţii cu HTPA idiopatică, HTPA moştenită şi HTPA asociată cu ingestia de anorexice pentru a detecta pacienţii care pot fi trataţi cu doze mari de blocanţi de calciu	I	C
Un răspuns pozitiv la testarea vasoreactivităţii este definit ca reducerea PAP medii ≥ 10 mmHg pentru a atinge o valoare absolută a PAP medii ≤ 40 mmHg pentru un debit cardiac crescut sau normal	I	C
Testarea vasoreactivităţii trebuie făcută doar în centre de referinţă	IIa	C
Testarea vasoreactivităţii trebuie făcută utilizând oxidul nitric ca vasodilatator	IIa	C
Testarea vasoreactivităţii poate fi făcută şi în alte tipuri de HTPA	IIb	C
Testarea vasoreactivităţii poate fi făcută utilizând epoprostenol i.v. sau adenozină i.v.	IIb	C
Utilizarea de blocanţi de calciu oral sau i.v. în timpul testării vasoreactivităţii nu este recomandată	III	C
Testarea vasoreactivităţii pentru a detecta pacienţii care pot fi trataţi în siguranţă cu doze mari de blocanţi de calciu nu este recomandată la pacienţii din alte grupe de HTP (2,3,4,5)	III	C

Tabel 57.9. Clasificarea funcţională a hipertensiunii pulmonare modificată după Clasificarea funcţională NYHA, după OMS 1998 (CF-OMS)

Clasa I	Pacienţi cu HTP dar fără limitare a activităţii fizice. Activitatea fizică obişnuită nu produce dispnee sau fatigabilitate excesivă, angină sau pre-sincopă
Clasa II	Pacienţi cu HTP care determină o uşoară limitare a activităţii fizice, fără simptome în repaus. Activitatea fizică obişnuită produce dispnee sau fatigabilitate excesivă, angină sau pre-sincopă
Clasa III	Pacienţi cu HTP care determină o limitare marcată a activităţii fizice, fără simptome în repaus. Activitatea fizică mai uşoară decât cea obişnuită produce dispnee sau fatigabilitate excesivă, angină sau pre-sincopă
Clasa IV	Pacienţi cu HTP care nu pot desfăşura nicio activitate fizică fără simptome. Aceşti pacienţi prezintă semne de insuficienţă cardiacă dreaptă. Dispneea şi/sau fatigabilitatea pot fi prezente şi în repaus. Disconfortul este crescut de orice activitate fizică

Tabel 57.10. Parametrii cu importanţă stabilită pentru stabilirea severităţii bolii, stabilităţii şi prognosticului în HTPA

Prognostic pozitiv	Determinantul prognosticului	Prognostic negativ
Nu	**Evidenţă clinică de insuficienţă cardiacă dreaptă**	Da
Lentă	**Rata progresiei simptomelor**	Rapidă
Nu	**Sincopă**	Da
I, II	**Clasa funcţională OMS**	IV
Mai mult (>500m) (în funcţie de vârstă)	**Test de efort – mers 6 minute**	Mai puţin (<300m)
Consum de oxigen maximum > 15ml/min/kg	**Test de efort cardio-pulmonar**	Consum de oxigen maximum < 12ml/min/kg
Normal sau cvasi-normal	**BNP/NT – proBNP plasmatic**	Foarte crescut sau în creştere
Fără colecţie pericardică TAPSE >2 cm	**Ecografie** (colecţia pericardică şi TAPSE au fost alese pentru că pot fi măsurate la toţi pacienţii)	Colecţie pericardică TAPSE < 1,5 cm
PVC < 8mmHg şi IC ≥ 2,5l/min/m2	**Hemodinamică**	PVC > 15 mmHg şi IC ≤ 2 l/min/m2

BNP = peptid natriuretic cerebral, TAPSE = excursia sistolică a planului anular tricuspidian, PVC = presiunea venoasă centrală, IC = indexul cardiac.

Tabel 57.11. Definiţia statusului pacientului

Stabil şi satisfăcător	Pacienţii cu acest status trebuie să îndeplinească majoritatea condiţiilor din coloana cu prognostic pozitiv din tabelul 10
Stabil şi nesatisfăcător	Pacientul care deşi stabil nu a atins un status pe care pacientul şi medicul să îl considere dezirabil. Unele dintre limitele din prima coloană a tabelului cu prognosticul nu sunt îndeplinite. Acest tip de pacient necesită reevaluare şi luarea în calcul a completării sau schimbării tratamentului după o evaluare completă într-un centru de referinţă
Instabil şi în deteriorare	Pacienţii cu acest status îndeplinesc majoritatea condiţiilor din coloana cu prognostic negativ din Tabelul 10

Tabel 57.12. Evaluări şi timing în urmărirea pacienţilor cu HTPA

	Baseline (înainte de terapie)	**La fiecare 3–6 luni ***	**3–6 luni după iniţierea sau schimbarea terapiei**	**În caz de agravare clinică**
Evaluare clinică **Clasa funcţională OMS** **ECG**	3	3	3	3
Test de efort – mers 6 minute †	3	3	3	3
Test de efort cardio-pulmonar †	3		3	3
BNP/NT – proBNP	3	3	3	3
Echocardiografie	3		3	3
Cateterism cardiac drept	3 ‡		3 §	3 §

* intervalele trebuie adaptate pentru fiecare pacient
† de obicei doar unul din cele două teste se efectuează
‡ este recomandat (Tabel 8)
§ trebuie efectuat

Tabel 57.13. Recomandări pentru evaluarea severităţii şi urmărire periodică

Afirmaţie
Este recomandat să se evalueze severitatea HTPA din toate datele provenind din evaluarea clinică, teste de efort, markeri biochimici, evaluări ecocardiografice şi hemodinamice
Este recomandat să se efectueze urmărirea periodică la fiecare 3-6 luni a pacienţilor cu HTPA stabilă
Este recomandată o strategie orientată spre scop la pacienţii cu HTPA

Tabel 57.14. Recomandări de măsuri generale

Afirmaţie	**Clasa de recomandare**	**Nivelul de evidenţă**
Este recomandat să se evite sarcina la pacienţii cu HTPA	I	C
Imunizarea împotriva gripei şi infecţiei pneumococice este recomandată	I	C
Pacienţii fără condiţie fizică trebuie să efectueze o reabilitare prin exerciţii fizice supervizate	IIa	B
Suportul psiho-social trebuie luat în considerare la pacienţii cu HTPA	IIa	C
Administrarea de oxigen în timpul zborului trebuie luată în considerare la pacienţii în clasa funcţională OMS III şi IV şi la cei cu presiunea arterială a oxigenului constant mai mică de 8 kPa (60mmHg)	IIa	C
Anestezia epidurală trebuie utilizată în loc de anestezia generală, dacă e posibil, pentru operaţiile elective	IIa	C
Activitatea fizică excesivă care duce la simptome severe nu este recomandată la pacienţii cu HTPA	III	C

Tabel 57.15. Recomandări de terapie suportivă

Afirmaţie	Clasa de recomandare	Nivelul de evidenţă
Tratamentul diuretic este indicat la pacienţii cu HTPA cu semne de insuficienţă cardiacă dreaptă şi retenţie hidrică	I	C
Terapia continuă de lungă durată cu oxigen este indicată la pacienţii cu HTPA atunci când presiunea arterială a oxigenului este constant mai mică de 8 kPa (60mmHg) (vezi şi recomandarea pentru HTPA asociată cu şunturi cardiace congenitale)	I	C
Tratamentul anticoagulant oral trebuie luat în considerare la pacienţii cu HTPA idiopatică, HTPA moştenită şi HTPA asociată cu ingestia de anorexice	IIa	C
Tratamentul anticoagulant oral poate fi luat în considerare la pacienţii cu HTPA asociată	IIb	C
Digoxinul poate fi luat în considerare la pacienţii cu HTPA care dezvoltă tahiaritmii atriale pentru a scădea frecvenţa ventriculară	IIb	C

Tabel 57.16. Recomandări în legătură cu eficacitatea tratamentelor pentru HTPA (grupul I) în funcţie de clasa funcţională OMS (CF-OMS)

Tratament		Clasa de recomandare Nivelul de evidenţă		
		CF-OMS II	CF-OMS III	CF-OMS IV
Blocanţi de calciu		I-C*	I-C*	–
Antagonişti ai receptorului endotelinei	Ambrisentan	I-A	I-A	IIa-C
	Bosentan	I-A	I-A	IIa-C
	Sitexentan	IIa-C	I-A	IIa-C
Inhibitori de fosfodiesterază	Sildenafil	I-A	I-A	IIa-C
	Tadalafil	I-B	I-B	IIa-C
Prostanoizi	Beraprost	–	IIb-B	–
	Epoprostenol (i.v.)	–	I-A	I-A
	Iloprost (inhalator)	–	I-A	IIa-C
	Iloprost (i.v.)	–	IIa-C	IIa-C
	Treprostinil (s.c.)	–	I-B	IIa-C
	Treprostinil (i.v.)	–	IIa-C	IIa-C
	Treprostinil (inhalator)	–	I-B	IIa-C
Terapie combinată cu medicamentele iniţiale		–	–	IIa-C
Terapie combinată secvenţială		IIa-C	IIa-B	IIa-B
Septostomie atrială cu balon		–	I-C	I-C
Transplant pulmonar		–	I-C	I-C

*doar la cei reactivi la testul de vasoreactivitate, I-C pentru HTPA idiopatică, moştenită sau datorată anorexicelor; IIa-C pentru HTPA asociată.

Tabel 57.17. Definirea răspunsului inadecvat la tratamentul HTPA

Răspuns clinic inadecvat la pacienţii care erau iniţial în stadiul II sau III CF-OMS
1. Status clinic rezultat definit ca stabil şi nesatisfăcător* 2. Status clinic rezultat definit ca instabil şi în deteriorare *
Răspuns clinic inadecvat la pacienţii care erau iniţial în stadiul IV CF-OMS
1. Fără ameliorare rapidă la CF-OMS III sau mai bine 2. Status clinic rezultat definit ca stabil şi nesatisfăcător*

* *vezi Tabelul 11.*

Tabel 57.18. Interacţiuni medicamentoase potenţial semnificative cu terapiile pentru HTPA

Medicament HTPA	Mecanism de interacţiune	Medicamentul cu care interacţionează	Interacţiunea
Ambrisentan	?	Ciclosporina Ketoconazol	Administrarea în paralel necesită precauţie.
Bosentan	Inductor CYP3A4	Sildenafil	Nivelul Sildenafilului scade cu 50%, nivelul Bosentanului creşte cu 50%. Posibil să nu fie nevoie de ajustarea dozelor.
	Substrat CYP3A4	Ciclosporina	Nivelul Ciclosporinei scade cu 50%, nivelul Bosentanului creşte de 4 ori. Asocierea e contraindicată.
	Substrat CYP3A4	Eritromicina	Nivelul Bosentanului creşte. Posibil să nu fie nevoie de ajustarea dozelor Bosentanului pe o perioadă scurtă.
	Substrat CYP3A4	Ketoconazol	Nivelul Bosentanului creşte de 2 ori.
	Substrat CYP3A4 +inhibitor de pompă de săruri biliare	Glibenclamid	Incidenţă crescută a creşterii transaminazelor. Potenţială scădere a efectului hipoglicemic al Glibenclamidului. Asocierea e contraindicată.
	Substrat CYP2C9 şi CYP3A4	Fluconazol Amiodarona	Nivelul Bosentanului creşte considerabil. Asocierea e potenţial contraindicată.
	Inductor CYP2C9 şi CYP3A4	Rifampicin Fenitoin	Nivelul Bosentanului scade cu 58%. Necesitatea reajustării e neclară.
	Inductor CYP2C9	Inhibitori de HMG CoA reductază	Nivelul Simvastatinei scade cu 50%. Efecte similare pentru Atorvastatin. Nivelul colesterolului trebuie monitorizat.
	Inductor CYP2C9	Warfarina	Creşte metabolizarea warfarinei, poate fi necesară ajustarea dozei. Intensificarea monitorizării tratamentului cu Warfarină este recomandată după iniţierea tratamentului cu Bosentan, dar de obicei nu este necesară ajustarea dozei.
	Inductor CYP2C9 şi CYP3A4	Contraceptive hormonale	Scade concentraţia hormonilor. Contracepţia nesigură.
Sitaxentan	Inhibitor CYP2C9	Warfarina	Inhibă metabolismul Warfarinei, doza de warfarină trebuie redusă cu 80% când se iniţiază tratamentul cu Sitaxentan şi monitorizarea INR trebuie intensificată.
	? Inhibiţia OATP	Ciclosporina	Creşte nivelul de Sitaxentan. Asocierea e contraindicată.

Tabelul 57.18 *(continuare)*

Sildenafil	Substrat CYP3A4	Bosentan	Nivelul Sildenafilului scade cu 50%, nivelul Bosentanului creşte cu 50%. Posibil să nu fie nevoie de ajustarea dozelor.
	Substrat CYP3A4	Inhibitori de HMG CoA reductază	Pot creşte nivelurile de Simvastatin/Atorvastatin prin comptetiţie metabolică. Nivelul Sildenafilului poate creşte. Posibil risc crescut de rabdomioliză .
	Substrat CYP3A4	Inhibitori de protează HIV	Ritonavirul şi Saquinovirul cresc marcat nivelul de Sildenafil. De obicei e necesară ajustarea dozelor de Sildenafil.
	Inductor CYP3A4	Fenitoin	Nivelul Sildenafilului poate să scadă.
	Substrat CYP3A4	Eritromicină	Nivelul Sildenafilului creşte. Posibil să nu fie nevoie de ajustarea dozelor pe o perioadă scurtă.
	Substrat CYP3A4	Ketoconazol	Nivelul Sildenafilului creşte. Posibil să nu fie nevoie de ajustarea dozelor.
	Substrat CYP3A4	Cimetidină	Nivelul Sildenafilului creşte. Posibil să nu fie nevoie de ajustarea dozelor.
	cGMP	Nitraţi Nicorandil	Hipotensiune sistemică severă. Asocierea e contraindicată.
Tadalafil	Substrat CYP3A4	Bosentan	Nivelul plasmatic al Tadalafilului scade cu 42%, nivelul Bosentanului nu se schimbă semnificativ. Posibil să nu fie nevoie de ajustarea dozelor.
	cGMP	Nitraţi Nicorandil	Hipotensiune sistemică severă. Asocierea e contraindicată.

cGMP = monofosfat ciclic de guanosină, OATP = proteine transportoare de anioni organici.

Tabel 57.19. Recomandări pentru HTPA infantilă

Afirmaţie	**Clasa de recomandare**	**Nivelul de evidenţă**
Strategia de diagnostic propusă pentru adulţi trebuie luată în considerare şi pentru copii	IIa	C
Algoritmul terapeutic propus pentru adulţi trebui luat în considerare şi pentru copii	IIa	C

Tabel 57.20. Recomandări pentru HTPA asociată cu şunturi cardiace congenital

Afirmaţie	**Clasa de recomandare**	**Nivelul de evidenţă**
Bosentanul este indicat la pacienţii din CF-OMS III cu sindrom Eisenmenger	I	B
Alţi antagonişti ai receptorilor endotelinei (ARE) inhibitorii de fosfodiesterază tip 5 şi prostanoizii trebuie luaţi în considerare la pacienţii cu sindrom Eisenmenger	IIa	C
În absenţa hemoptiziei semnificative tratamentul anticoagulant oral trebuie luat în considerare la pacienţii cu tromboză pulmonară sau semne de insuficienţă cardiacă	IIa	C
Utilizarea terapiei cu oxigen suplimentare trebuie luată în considerare în çazurile în care produce o creştere permanent a saturaţiei arteriale a oxigenului şi reduce simptomele	IIa	C
Dacă sunt prezente simptome de hipervâscozitate flebotomia cu înlocuire izovolumică trebuie luată în considerare de obicei când hematocritul este > 65%	IIa	C
Terapia combinată poate fi luată în considerare la pacienţii cu sindrom Eisenmenger	IIb	C
Utilizarea de blocanţi de calciu nu este recomandată la pacienţii cu sindrom Eisenmenger	III	C

Tabel 57.21. Recomandări pentru HTPA asociată cu boli sistemice

Afirmaţie	**Clasa de recomandare**	**Nivelul de evidenţă**
La pacienţii cu HTPA asociată cu o boală sistemică este recomandat acelaşi algoritm terapeutic ca şi la pacienţii cu HTPA idiopatică	I	A
Screening-ul ecocardiografic este recomandat la pacienţii simptomatici cu sclerodermie pentru detectarea hipertensiunii pulmonare	I	B
Screening-ul ecocardiografic este recomandat la pacienţii simptomatici cu toate celelalte boli sistemice pentru detectarea hipertensiunii pulmonare	I	C
Cateterismul cardiac drept este indicat în toate cazurile de suspiciune de HTPAasociată cu boli sistemice, mai ales dacă se are în vedere un tratament medicamentos specific	I	C
Anticoagularea orală trebuie luată în considerare de la caz la caz	IIa	C
Screening-ul ecocardiografic poate fi luat în considerare la pacienţii asimptomatici cu sclerodermie pentru detectarea hipertensiunii pulmonare	IIb	C

Tabel 57.22. Recomandări pentru HTPA asociată cu hipertensiunea portală

Afirmație	Clasa de recomandare	Nivelul de evidență
Screening-ul ecocardiografic este recomandat la pacienții simptomatici cu boli hepatice și/sau la candidații pentru transplant hepatic pentru detectarea hipertensiunii pulmonare	I	B
La pacienții cu HTPA asociată cu hipertensiune portală trebuie luat în considerare același algoritm terapeutic ca și la pacienții cu HTPA idiopatică, având în vedere comorbiditățile	IIa	C
Anticoagularea nu este recomandată la pacienții cu un risc crescut de sângerare	II	C
HTPA semnificativă este o contraindicație pentru transplantul hepatic dacă PAP medie este ≥ 35mmHg și/sau rezistența vasculară pulmonară este ≥ 250 dynes.s.cm-5	III	C

Tabel 57.23. Recomandări pentru HTPA asociată cu infecția HIV

Afirmație	Clasa de recomandare	Nivelul de evidență
Ecocardiografia este indicată la pacienții cu dispnee neexplicată pentru a detecta complicațiile cardio-vasculare datorate HIV	I	C
La pacienții cu HTPA asociată cu infecție HIV trebuie luat în considerare același algoritm terapeutic ca și la pacienții cu HTPA idiopatică, având în vedere comorbiditățile și interacțiunile medicamentoase	IIa	C
Anticoagularea nu este recomandată la pacienții cu un risc crescut de sângerare	III	C

Tabel 57.24. Recomandări pentru boala pulmonară veno-ocluzivă (BPVO) și hemangiomatoza capilară pulmonară

Afirmație	Clasa de recomandare	Nivelul de evidență
Transferul pacienților cu BPVO într-un centru de transplant pentru evaluare este indicat imediat ce diagnosticul este stabilit	I	C
Pacienții cu BPVO trebuie tratați doar în centre cu experiență mare în HTPA datorită riscului de edem pulmonar după începerea tratamentului medicamentos specific	IIa	C

Tabel 57.25. Recomandări pentru HTP datorată bolii cardiace stângi

Afirmație	Clasa de recomandare	Nivelul de evidență
Tratamentul optimal pentru boala cardiacă este recomandat pentru pacienții cu HTP datorată bolii cardiace stângi	I	C
Pacienții cu HTP "exagerată" datorată bolii cardiace stângi trebuie înrolați în trialuri randomizate pentru medicamente specifice HTP	IIa	C
Presiunea de umplere crescută a ventriculului stâng poate fi estimată prin ecografia Doppler	IIb	C
Măsurători invazive ale PWP sau ale presiunii end-diastolice în ventriculul stâng pot fi necesare pentru a confirma diagnsticul de HTP datorată bolii cardiace stângi	IIb	C
Cateterismul cardiac drept poate fi luat în considerare la pacienții cu semne ecocardiografice sugerând HTP severă la pacienții cu boala cardiacă stângă	IIb	C
Terapia specifică HTPA nu este recomandată la pacienții cu HTP datorată bolii cardiace stângi	III	C

Tabel 57.26. Recomandări pentru HTP datorată bolilor pulmonare

Afirmație	Clasa de recomandare	Nivelul de evidență
Ecocardiografia este recomandată ca screening pentru evaluarea HTP datorată bolilor pulmonare	I	C
Cateterismul cardiac drept este recomandat pentru diagnosticul clar al HTP datorată bolilor pulmonare	I	C
Tratamentul optimal pentru boala pulmonară, inclusiv terapia de lungă durată cu oxigen la pacienții cu hipoxie cronică, este recomandat pentru pacienții cu HTP datorată bolilor pulmonare	I	C
Pacienții cu HTP „exagerată" datorată bolilor pulmonare stângi trebuie înrolați în trialuri randomizate pentru medicamente specifice HTP	IIa	C
Terapia specifică HTPA nu este recomandată la pacienții cu HTP datorată bolilor pulmonare	III	C

Tabel 57.27. Recomandări pentru hipertensiunea pulmonară datorată tromboembolismului cronic (HTPTC)

Afirmație	**Clasa de recomandare**	**Nivelul de evidență**
Diagnosticul HTPTC se bazează pe prezența HTP precapilară (PAP medie ≥ 25mmHg, PWP ≤ 15 mmHg, RVP> 2WU) la pacienți cu trombi/emboli ocluzivi multipli cronici/organizați în arterele pulmonare elastice (principale, lobare, segmentare, subsegmentare)	I	C
La pacienții cu HTPTC este indicată anticoagularea pe toată durata vieții	I	C
Tratamentul recomandat pentru HTPTC este endarterectomia pulmonară chirurgicală	I	C
Imediat ce testele de perfuzie și/sau CT angiografia arată semne de HTPTC pacientul trebuie îndrumat într-un centru cu experiență în endarterectomia pulmonară chirurgicală	IIa	C
Selecția pacienților pentru operație trebuie bazată pe extinderea și localizarea trombilor organizați, gradul HTP și prezența comorbidităților	IIa	C
Terapia specifică HTPA poate fi indicată la anumiți pacienți cu HTPTC – pacienți care nu sunt candidați pentru operație sau pacienți cu HTP reziduală după endarterectomie	IIb	C

Tabel 57.28. Recomandări pentru centrele de referință în HTPA

Afirmație	**Clasa de recomandare**	**Nivelul de evidență**
Centrele de referință trebuie să aibă o echipă multi-profesională (specialiști de cardiologie și pneumologie, asistente specializate, radiologi, suport psihologic și de reintegrare socială, medici cu experiență apelabili)	I	C
Centrele de referință trebuie să aibă legături directe și rapide cu alte servicii și specialități (de boli sistemice, planificare familială, endarterectomie pulmonară, transplant pulmonar, boli cardiace congenitale ale adultului)	I	C
Centrele de referință trebuie să urmărească cel puțin 50 de pacienți cu HTPA sau HTPTC și să interneze cel puțin doi noi pacienți pe lună cu HTPA sau HTPTC documentate	IIa	C
Centrele de referință trebuie să efectueze cel puțin 20 de teste de vasoreactivitate la pacienți cu HTPA pe an	IIa	C
Centrele de referință trebuie să participe la studii clinice referitoare la HTPA, incluzând studii clinice de fază II și III	IIa	C

Tabel 57.29. Familia „sentanilor", antagoniști ai receptorilor de endotelină, care blochează efectul vasoconstrictor al endotelinei 1. diverși compuși au afinități și specificități relative diferite pentru cele două tipuri de receptori de endotelină, ETA și ETB. Mai mult, compușii pot fi clasificați după structura lor chimică în derivați de pirimidină și derivați de sulfonamidă.*

Substanță	Cod	Producător	Clasa	Selectivitate relativă ETA /ETB (de...ori)
Bosentan	Ro 47-0203	Actelion	Sulfonamidă	20 x
Enrasentan	SB217242	GlaxoSmithKline	Acid carboxilic	110 x
Tezosentan	Ro 61-0612	Actelion	Sulfonamidă	30 x
Ambrisentan	LU-208075 BSF-208075	Myogen (Abbott)	Acid propanoic	77 – 4200x
Atrasentan	ABT-627 A-1627 A-127722	Abbott	Acid carboxilic	1860 x
Avosentan	SPP301	Speedel (Roche)	Sulfonamidă	50-600 x
Clazosentan	AXV-034343	Actelion	Sulfonamidă	1000 x
Darusentan	LU-135252 BSF-135252	Myogen (Abbott)	Acid propanoic	130 x
Edonentan	BMS-207940	Bristol-Myers Squibb	Sulfonamidă	80000 x
Sitaxentan	TBC112521 (IPI 1040)	Encysive (ICOS – Texas Biotechnology	Sulfonamidă	6500 x

**Muller-Ladner Ulf: Raynaud's Phenomenon and Peripheral Ischemic Syndromes. UNI-MED Bremen, 2008 pg. 98*

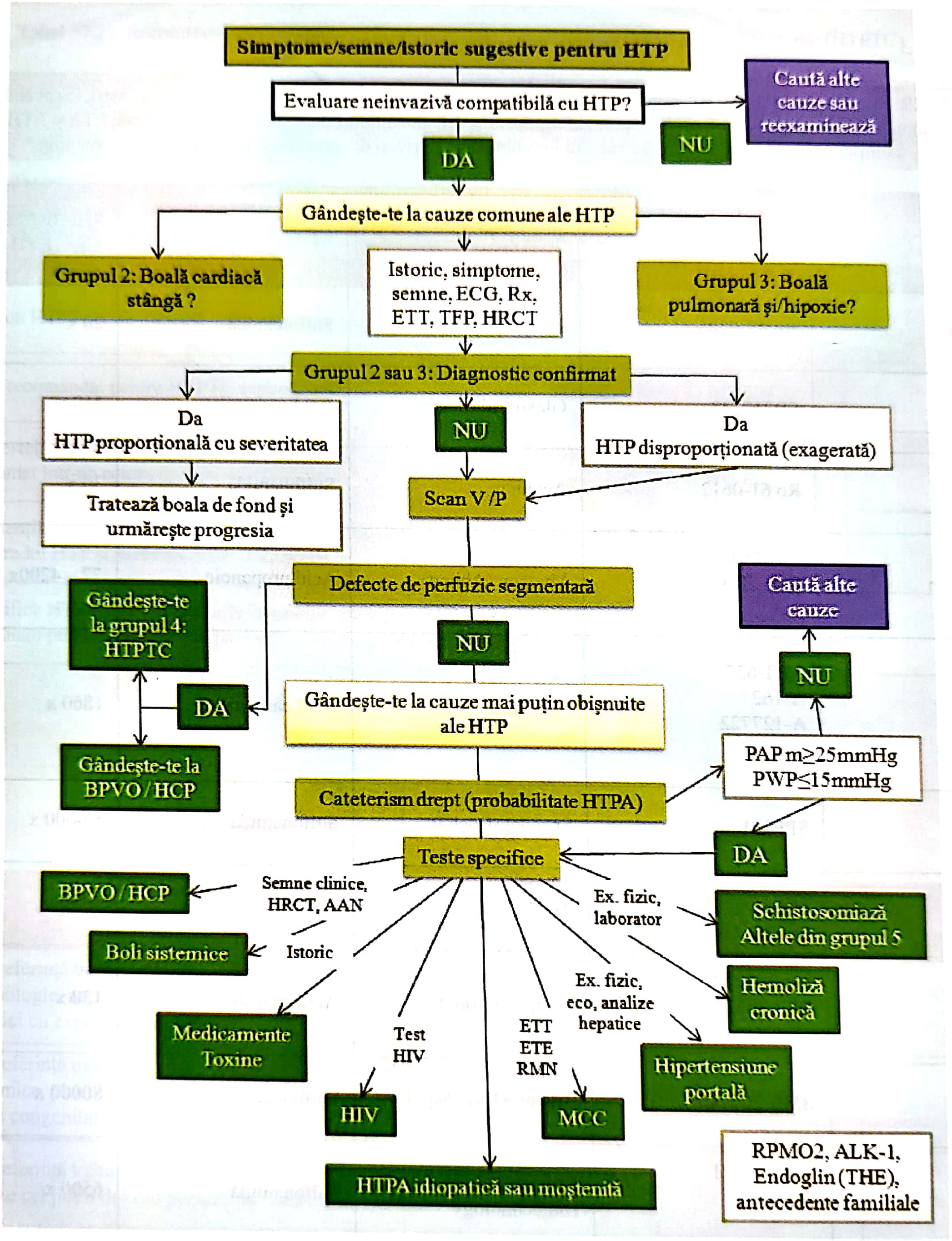
Simptome/semne/istoric sugestive pentru HTP
Evaluare neinvazivă compatibilă cu HTP?
Caută alte cauze sau reexaminează
NU
DA
Gândeşte-te la cauze comune ale HTP
Grupul 2: Boală cardiacă stângă ?
Istoric, simptome, semne, ECG, Rx, ETT, TFP, HRCT
Grupul 3: Boală pulmonară şi/hipoxie?
Grupul 2 sau 3: Diagnostic confirmat
Da HTP proporţională cu severitatea
NU
Da HTP disproporţionată (exagerată)
Tratează boala de fond şi urmăreşte progresia
Scan V/P
Defecte de perfuzie segmentară
Gândeşte-te la grupul 4: HTPTC
Caută alte cauze
NU
DA
Gândeşte-te la cauze mai puţin obişnuite ale HTP
NU
PAP m≥25mmHg PWP≤15mmHg
Gândeşte-te la BPVO / HCP
Cateterism drept (probabilitate HTPA)
DA
Teste specifice
BPVO / HCP
Semne clinice, HRCT, AAN
Ex. fizic, laborator
Schistosomiază Altele din grupul 5
Boli sistemice
Istoric
Hemoliză cronică
Ex. fizic, eco, analize hepatice
Medicamente Toxine
Test HIV
ETT ETE RMN
Hipertensiune portală
HIV
MCC
RPMO2, ALK-1, Endoglin (THE), antecedente familiale
HTPA idiopatică sau moştenită

Fig. 1. Algoritmul diagnostic în HTP

ALK-1 = gena activin kinazei, AAN = anticorpi antinucleari, BMPR2 = receptorul proteinei morfogenetice osoase 2, MCC= malformaţie cardiacă congenitală, THE= teleangiectazie hemoragică ereditară, HRCT= tomografie computerizată de înaltă rezoluţie, PAPm= presiunea medie în artera pulmonară, HCP= hemangiomatoză capilară pulmonară, TFP= teste funcţionale pulmonare, BPVO= boală pulmonară veno-ocluzivă, PWP = presiunea pulmonară blocată (wedge pressure), scan V/P= scan ventilaţie-perfuzie pulmonară.

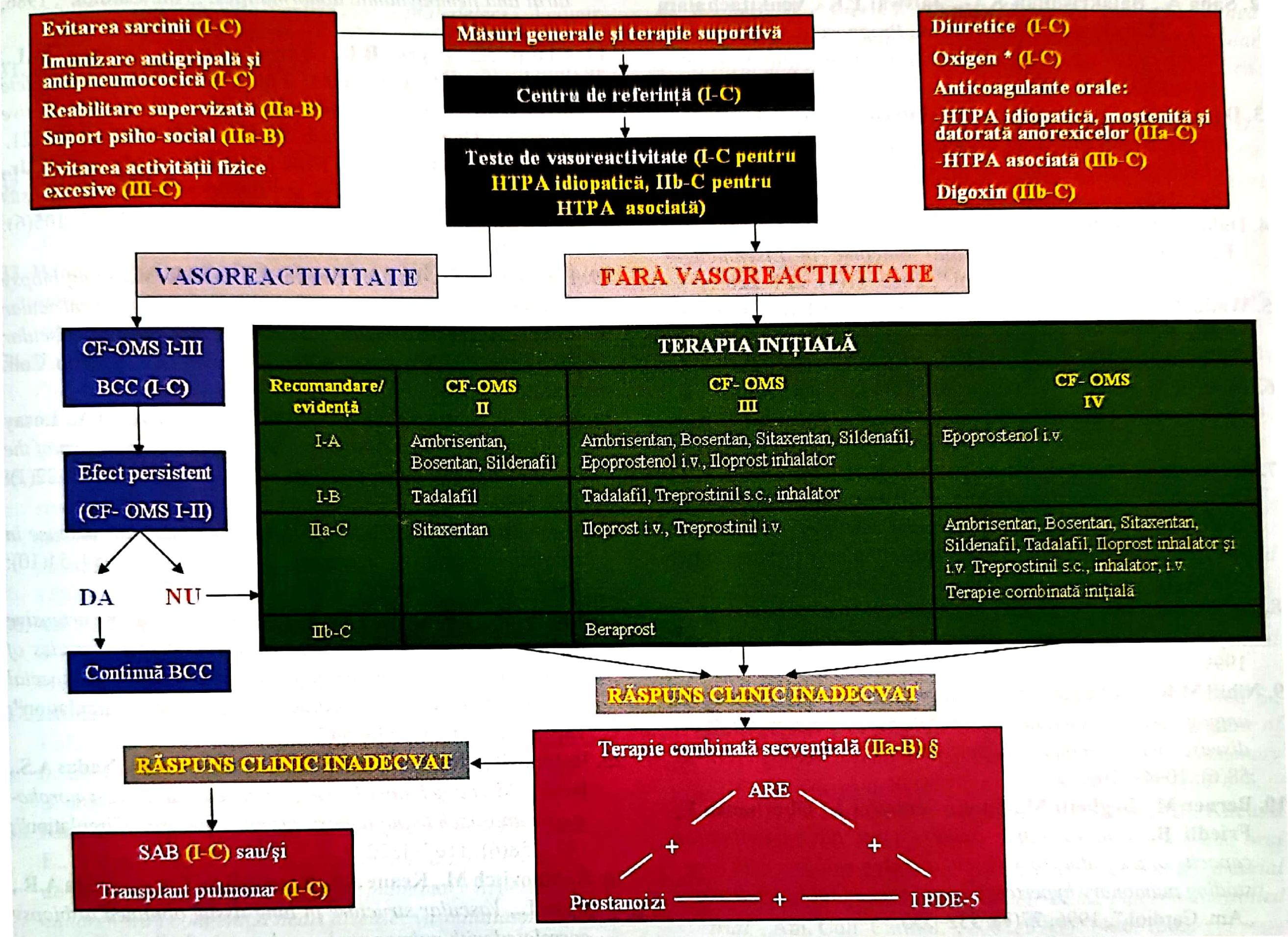
Evitarea sarcinii (I-C)
Imunizare antigripală şi antipneumococică (I-C)
Reabilitare supervizată (IIa-B)
Suport psiho-social (IIa-B)
Evitarea activităţii fizice excesive (III-C)
Măsuri generale şi terapie suportivă
Diuretice (I-C)
Oxigen * (I-C)
Anticoagulante orale:
-HTPA idiopatică, moştenită şi datorată anorexicelor (IIa-C)
-HTPA asociată (IIb-C)
Digoxin (IIb-C)
Centru de referinţă (I-C)
Teste de vasoreactivitate (I-C pentru HTPA idiopatică, IIb-C pentru HTPA asociată)
VASOREACTIVITATE
FĂRĂ VASOREACTIVITATE
CF-OMS I-III
BCC (I-C)
Efect persistent
(CF- OMS I-II)
DA
NU
Continuă BCC
TERAPIA INIŢIALĂ
RĂSPUNS CLINIC INADECVAT
Terapie combinată secvenţială (IIa-B) §
ARE
+
+
Prostanoizi
+
I PDE-5
RĂSPUNS CLINIC INADECVAT
SAB (I-C) sau/şi
Transplant pulmonar (I-C)

TERAPIA INIŢIALĂ

Recomandare/ evidenţă	CF-OMS II	CF- OMS III	CF- OMS IV
I-A	Ambrisentan, Bosentan, Sildenafil	Ambrisentan, Bosentan, Sitaxentan, Sildenafil, Epoprostenol i.v., Iloprost inhalator	Epoprostenol i.v.
I-B	Tadalafil	Tadalafil, Treprostinil s.c., inhalator	
IIa-C	Sitaxentan	Iloprost i.v., Treprostinil i.v.	Ambrisentan, Bosentan, Sitaxentan, Sildenafil, Tadalafil, Iloprost inhalator şi i.v. Treprostinil s.c., inhalator, i.v. Terapie combinată iniţială
IIb-C		Beraprost	

Fig 2. Algoritmul terapeutic bazat pe dovezi al HTPA (doar Grupul 1)
* pentru a menţine presiunea arterială a oxigenului ≥ 8kPa (60mmHg)
§ IIa-C pentru CF-OMS II
ARE=antagonişti ai receptorilor de endotelină, BCC= blocanţi ai canalelor de calciu,
IPDE5= inhibitori ai fosfodiesterazei 5, SAB= septostomie atrială cu balon.

---

*Redactare medicală casete: Ion Socoteanu, Iulia Cristina Frînculescu, Marius Frînculescu

TUMORI CARDIACE, DIVERTICULI, ANEVRISME

SECȚIUNEA III

CAPITOLUL 58

DORU DUMBRAVĂ

I. TUMORILE CARDIACE
1. GENERALITĂȚI
  1.1. Clasificarea tumorilor cardiace
  1.2. Incidență
  1.3. Tablou clinic
  1.4. Mijloace de diagnostic
2. RABDOMIOMUL
  2.1. Generalități,aspecte histopatologice
  2.2. Manifestări clinice
  2.3. Diagnostic
  2.4. Asocierea rabdomiomului cardiac cu scleroza tuberoasă
  2.5. Tratament
3. FIBROMUL
  3.1. Generalități,aspecte histopatologice
  3.2. Manifestări clinice
  3.3. Diagnostic
  3.4. Tratament
4. MIXOMUL
  4.1. Generalități, aspecte histopatologice
  4.2. Manifestări clinice
  4.3. Diagnostic
  4.4. Tratament
5. TERATOAMELE INTRAPERICARDICE
  5.1. Generalități,aspecte histopatologice
  5.2. Manifestări clinice
  5.3. Diagnostic
  5.4. Tratament
6. ALTE TUMORI CARDIACE PRIMARE BENIGNE
7. TUMORILE CARDIACE MALIGNE
  7.1. Tumorile cardiace maligne primare
  7.2. Tumorile cardiace maligne secundare
8. CONCLUZII DE ORDIN PRACTIC
II. DIVERTICULUL ȘI ANEVRISMUL CARDIAC
  1. Definiții, terminologie
  2. Diverticulul ventricular fibros/anevrismul ventricular
  3. Diverticulul ventricular muscular
BIBLIOGRAFIE

Redactare medicală: Ion Socoteanu, Iulia Cristina Frînculescu, Marius Frînculescu

I. TUMORILE CARDIACE

1. GENERALITĂȚI

Tumorile cardiace pot determina o modificare a siluetei cardiace pe examenul radiologic sau pot fi depistate cu ajutorul celorlalte mijloace imagistice non-invasive, în special ecocardiografia, fiind cuprinse, până la stabilirea exactă a diagnosticului, în grupul mai larg al „maselor" tumorale cardiace.

În ansamblul patologiei cardiace, atât la adulți, cât și la copii, tumorile cardiace sunt o entitate rară. Istoricul lor poate începe cu prima descriere morfologică a unei tumori cardiace de către un patolog, Columbus, în anul 1562, toate mențiunile ulterioare fiind făcute numai după necropsii. Primul diagnostic *intra vitam* de tumoră cardiacă este pus abia în anul 1934 la un pacient cu malignitate, metastaze și o ECG patologică.

În anul 1952 se reuşeşte de către Goldberg punerea diagnosticului de mixom atrial stâng la un copil de 3 ani, cu ajutorul angiografiei. Până la introducerea circulaţiei extracorporeale, toate încercările de extirpare a unei tumori cardiace „pe cord bătând" au eşuat. Beneficiind de acest mijloc de asistare intraoperatorie, Crafoord C. realizează în 1954 prima extirpare cu succes a unui mixom atrial stâng.

Un alt moment de răscruce, ce va îmbunătăţi rapid depistarea tumorilor şi a maselor cardiace în general, va fi reprezentat de introducerea pe scară din ce în ce mai largă a ecocardiografiei, iniţial unidimensională şi apoi bidimensională.

Tumorile cardiace pot fi împărţite în două categorii, tumori primare şi tumori secundare,în fapt metastaze la nivelul cordului. Din punct de vedere histopatologic, tumorile cardiace primare pot fi benigne sau maligne. Indiferent de tipul lor, sunt rare la copil şi, din fericire, formele primare maligne chiar extrem de rare (sub 10%).

Tumorile cardiace primitive nu sunt excepţionale la nou-născuţi şi la sugari. În aceste cazuri, ele au un caracter congenital (adică sunt prezente de la naştere), fiind tumori disembrionare. Li se poate aplica şi termenul de disembrioplazii (tulburări ale dezvoltării embrionare), deoarece sunt deseori difuze, multinodulare, nu au caracter proliferativ şi regresează deseori cu vârsta.

Benignităţii histologice i se opun deseori consecinţe funcţionale redutabile la nivelul cordului:

– accidente mecanice prin obstrucţie;

– tulburări de ritm mai mult sau mai puţin severe.

În aceeaşi categorie pot fi încadrate şi teratoamele intrapericardice, deşi ele nu sunt tumori cardiace propriu-zise, datorită severităţii complicaţiilor pe care le pot genera.

În afara „tumorilor congenitale", patologia tumorală cardiacă primară este foarte săracă. Tumorile primitive maligne sunt excepţionale, cazurile raportate provenind din degenerescenţa disembrioamelor.

Tumorile maligne secundare sunt fie metastaze, fie sunt produse de invazie prin contiguitate a pericardului şi/sau miocardului, pornind de la tumori mediastinale mai ales ganglionare (reprezentând localizarea cardiacă a hemopatiilor maligne). În aceste cazuri sunt implicate, cel mai adesea, atât pericardul, cât şi miocardul.

În ciuda progresului înregistrat pe linia diagnosticului imagistic non-invaziv, tumorile cardiace la copii continuă să pună probleme de depistare cât mai precoce, datorită simptomatologiei clinice deseori atipice, înşelătoare şi frecvent extra-cardiace. Se pot asocia manifestări de boală sistemică sau accidente tromboembolice periferice, iar, alteori, prin localizare produc serioase probleme de hemodinamică la nivelul cordului.

1.1. Clasificarea tumorilor cardiace

În funcţie de criteriile histopatologice şi de prognostic, tumorile cardiace se împart în două categorii:benigne şi maligne.O clasificare a lor, cu menţionarea doar a tipurilor cel mai frecvent întâlnite la copil, este prezentată în **Tabelul 58.1** **[2]**.

1.2. Incidenţă

Primele raportări asupra incidenţei tumorilor cardiace în general, indiferent de vârsta pacienţilor, s-au bazat pe serii de cazuri diagnosticate necropsic, aceasta fiind cuprinsă între 0,002% şi 0,03%. Studii făcute numai pe copii indicau o incidenţă de 0,027–0,08% (Nadas A.S. – 1968). Incidenţa de raportare a tumorilor cardiace a fost modificată spectaculos odată cu îmbunătăţirea mijlocelor de diagnostic şi de excizia lor chirurgicală.

Studiile ulterioare având la bază diagnosticul imagistic ecocardiografic au indicat o creştere a incidenţei. S-a utilizat ca bază de date examinarea ecocardiografică, întrucât ea face parte la ora actuală dintre investigaţiile obligatorii, de primă linie, la un copil suspectat ca având o patologie cardiacă, precum şi ca urmare a dezvoltării ecografiei fetale în general.

Astfel de studii pe loturi largi de copii proveniţi dintr-un singur centru terţiar sau studiile multicentrice indică în prezent o incidenţă a tumorilor cardiace primare de 0,17–0,2% **[1,3]**. Un studiu multicentric asupra depistării tumorilor cardiace în timpul vieţii fetale indică şi el o incidenţă de 0,14% **[4]**.

În **Tabelul 58.2**, **58.3** este prezentată experienţa în acest domeniu a unui centru cu tradiţie în domeniul cardiologiei pediatrice, Boston Children's Hospital.

Din punct de vedere istoric, este de remarcat creşterea frecvenţei de depistare a tumorilor cardiace la copii de aproape 9 ori, bazată pe recunoaşterea lor intra vitam cu ajutorul ecocardiografiei şi nu pe datele oferite exclusiv de necropsie. Ca urmare, se sugerează o detectare posibilă a 1–2 cazuri noi de tumori cardiace la fiecare 1 000 de ecocardiografii de primă intenţie.

Tabelul 58.1. Clasificarea tumorilor cardiace

Tumori cardiace primare benigne

1. Tumori cu histogeneză necunoscută
    - Mixomul cardiac
    - Fibroelastomul papilar
2. Tumori ale muşchiului cardiac
    - Rabdomiomul cardiac
3. Tumori ale ţesutului fibros
    - Fibrom
    - Tumora solitară fibroasă pericardică
4. Tumori vasculare
    - Hemangiom cardiac
    - Hemangioendoteliom
5. Tumori şi proliferări adipoase
    - Lipom
    - Hamartom lipomatos al valvelor cardiace
6. Heterotopii şi tumori ectopice
    - Teratom intracardiac sau intrapericardic
    - Chisturi bronhogene intrapericardice

Tumori cardiace primare maligne

1. Sarcoame
    - Fibrosarcom
    - Angiosarcom
    - Limfosarcom
    - Leiomiosarcom
    - Histiocitom fibros malign
    - Sarcom cu celule gigante nediferenţiate
2. Mezoteliom

Tumori cardiace secundare (origine metastatică sau infiltrativă)

1. Limfom non-Hodgkin
2. Leucemii
3. Neuroblastom
4. Extensia pe calea venei cave inferioare a unei tumori renale

(Modificat după Burke A. – 1996.)

Tabelul 58.2. Frecvenţa tumorilor cardiace în perioada 1980-2005

Tipul de tumoră	**Vârsta în momentul punerii diagnosticului**			**Total**
	< 1 lună	**< 1 an**	**> 1 an**	
Rabdomiom	32	17	29	78 (60,5%)
Mixom	2	1	15	18 (13,9%)
Fibrom	1	4	5	10 (7,8%)
Tumori pericardice	2	0	0	2 (1,6%)
Altele	1	1	6	9 (7,0%)
Neprecizat	1	1	5	7 (5,4%)
Metastază	0	0	5	5 (3,9%)
TOTAL	40	24	65	129

(După Colan S., citat de Marx G.R. [3]; dintre cele 40 de tumori diagnosticate sub vârsta de 1 lună, 7 au fost depistate intrauterin.)

Tabelul 58.3.
Experiența comparativă în timp asupra incidenței tumorilor cardiace la copii [3]

Tipul de tumoră	1973-1987 Număr de pacienți	1988-2002 Număr de pacienți
Rabdomiom	21	33
Fibrom	2	7
Mixom	4	9
Tumoră pericardică	4	5
Sarcom	1	2
Carcinoid	1	0
Neprecizat	2	35
Total	35	91

Tot cu ajutorul ecocardiografiei a crescut și frecvența de depistare a altor „mase" cardice, precum trombii intracavitari.

În ceea ce privește tipul de tumori cardiace primare cel mai frecvent depistate,datele sunt următoarele:

- la nou-născuți și sugari predomină rabdomiomul, fibromul și teratoamele pericardice;
- la copilul mare și la adolescent, mixomul, rabdomiomul și fibromul.

Rabdomiomul reprezintă cea mai frecventă tumoră cardiacă primară benignă la copil, reprezentând între 50–70% (după unii autori, chiar 80%) din totalul acestora **[1, 3]**. Studii mai vechi situau fibromul cardiac pe locul doi înaintea mixomului, în prezent ambele având o frecvență apropiată, cuprinsă între 7% și 10% din totalul tumorilor cardiace.

Din fericire, cazurile de tumori cardiace maligne sunt extrem de rare, fiind raportate doar cazuri izolate.

Este menționată și posibilitatea asocierii unei tumori cardiace primare cu o malformație cardiacă congenitală.

1.3. Tablou clinic

Din punctul de vedere al simptomatologiei, tumorile cardiace au unele trăsături comune datorate localizării lor particulare la nivelul cordului, precum și o serie de manifestări clinice specifice ce țin de:

- localizarea anatomică la nivelul cordului;
- caracteristicile histopatologice;
- vârsta pacientului.

Perioada fetală. Așa cum s-a menționat anterior, tumorile cardiace sunt diagnosticate cu o frecvență în creștere începând cu perioada fetală, fiind în marea lor majoritate rabdomioame. Pot fi descoperite la o examinare de rutină în cursul urmăririi unei sarcini cu ajutorul ecocardiografiei sau în urma screening-ului efectuat într-o sarcină cu istoric familial pozitiv pentru tumoră cardiacă sau pentru scleroza tuberoasă.

Alteori, o tumoră cardiacă fetală este descoperită cu ocazia evaluării unei disritmii fetale sau a unui hidrops de origine non-imunologică.

Nou-născuți. Similar cu fătul, și la nou-născuți cea mai frecventă tumoră cardiacă primară este rabdomiomul. Dacă tumora este de mari dimensiuni sau tumorile sunt multiple, se poate produce obstrucția fluxului sanguin la nivelul unei valve semilunare, atrio-ventriculare, sau genera o disfuncție miocardică severă. În consecință, aceste tumori pot fi uneori confundate în plan clinic cu cardiopatii congenitale cu obstrucția ejecției ventriculare, precum stenoza aortică sau un sindrom de hipoplazie de cord stâng, fiind însoțite de semnele clinice ale insuficienței cardiace congestive și ale unui debit cardiac scăzut.

Dacă tumora de mari dimensiuni și cu caracter obstructiv este localizată la nivelul cordului drept, pe plan clinic va domina cianoza, tumora simulând o atrezie sau stenoză strânsă de tricuspidă sau pulmonară.

Similar fătului, și la nou-născuți primul semn clinic al unei tumori cardiace poate fi o disritmie severă ventriculară sau atrială.

Teratoamele pericardice pot realiza pe plan clinic tabloul unei tamponade cardiace, secundare cel mai adesea unui hemopericard ce complică frecvent acest tip de tumori.

Copilul mare şi adolescent. La această grupă de vârstă, după datele furnizate de studiile statistice, cele mai frecvente tipuri de tumori cardiace primare sunt mixomul şi fibromul. Pe plan clinic, mixomul cardiac este însoţit cel mai adesea de o triadă ce cuprinde:

- simptome sistemice (febră prelungită, scădere ponderală, indispoziţie, apatie, artralgii, mialgii ş.a.);
- semne de obstrucţie la nivel cardiac;
- embolii periferice (sistemice sau pulmonare în funcţie de localizarea tumorii şi eventuala prezenţă a unui şunt la nivel cardiac).

Emboliile sunt produse prin fragmentarea tumorii sau prin desprinderea unui tromb ce se formează pe suprafaţa ei.

Alte tipuri de manifestări clinice ale unei tumori cardiace la această grupă de vârstă sunt:

- scăderea capacităţii de efort;
- instalarea insuficienţei cardiace congestive;
- durerea toracică;
- sincopa.

Tumorile localizate la nivelul miocardului ventricular, în special fibromul, pot produce disritmii ventriculare severe şi sincope.

O altă modalitate de prezentare a unei tumori cardiace la copil sunt suflurile, sistolice sau diastolice; cele sistolice sunt produse de tumorile ce obstruează fluxul ejecţional la nivelul unei valve semilunare, iar cele diastolice de obstrucţia realizată la nivelul unei valve atrio-ventriculare.

Alteori, o tumoră cardiacă este diagnosticată cu ocazia bilanţului general care este efectuat într-o afecţiune despre care se ştie că poate asocia şi astfel de manifestări, precum scleroza tuberoasă (sau complexul sclerozei tuberoase), complexul Carney, sindromul Gorlin (carcinom bazocelular, meduloblastom, coaste bifide, keratochisturi odontogenice).

Practic, indiferent de tipul histopatologic, oricare dintre manifestările clinice menţionate poate fi prezentă, la orice grupă de vârstă. O altă manifestare comună a tumorilor cardiace, în special rabdomiomul şi fibromul cardiac, este reprezentată de disritmii. Ele pot domina tabloul clinic şi reprezintă o cauză semnificativă de morbiditate şi mortalitate începând cu fătul şi până la adolescenţi.

Mecanismul de producere al unei disritmii poate fi:

- efectul de masă şi înlocuire de spaţiu exercitat de către tumoră, cu producerea unui bloc la nivelul nodului sino-atrial, atrio-ventricular sau al fasciculului His şi ramurilor sale;
- tulburarea circulaţiei la nivelul miocardului prin obstruarea fluxului sanguin la nivelul cordului stâng sau al celui drept;
- compresiunea şi distorsionarea arterelor coronare;
- alteori, tumora însăşi are rol de fascicul accesoriu, contribuind la producerea fenomenului electrofiziologic de preexcitaţie.

1.4. Mijloace de diagnostic

Electrocardiograma nu poate furniza date directe privind eventuala prezenţă a unei tumori cardiace, principalele tipuri de modificări semnalate fiind:

- dilataţia/hipertrofia atrială sau ventriculară;
- tulburările fazei de repolarizare, segmentul ST şi unda T (în cazul tumorilor de mari dimensiuni ce scad fluxul coronarian şi produc ischemie miocardică);
- extrasistole atriale sau ventriculare;
- blocuri atrio-ventriculare sau de ramură.

Doar aproximativ 47% dintre pacienţii cu o tumoră cardiacă au prezentat şi modificări semnificative ale electrocardiogramei **[1]**.

Radiografia toracică. Modificările ce pot apărea sunt şi în cazul ei nespecifice, cele mai des citate fiind:

- cardiomegalia;
- o siluetă cardiacă anormală, deformată, cu o formă mai particulară;
- prezenţa unor calcificări la nivelul umbrei cardiace.

Ecocardiografia. Ecocardiografia bidimensională sau tridimensională, asociată cu examinarea Doppler, a devenit în ultimele două decenii principalul mijloc de diagnostic al unei tumori cardiace la copil (şi nu numai). Prin avantajele oferite (metodă neinvazivă de diagnostic imagistic, uşor accesibilă inclusiv pentru pacienţii aflaţi într-o stare critică, acurateţe în precizarea diagnosticului, raport bun cost/beneficiu), ecocardiografia este şi cea mai bună metodă de screening în evaluarea unui copil cu istoric familial pozitiv, în prezenţa unor factori de risc (de exemplu, scleroză tuberoasă diagnosticată) sau a unui suflu cardiac, o radiografie toracică sau ECG anormală.

Caseta 58.1

Prezentarea clinică a tumorilor cardiace

Localizare sau semne	*Detalii clinice*
Benigne	• mixom, fibroelastoza papilară, rabdomiom, fibrom, lipom, hemangiom, teratom, feocromocitom, neurofibrom, limfangiom, mezoteliom de nod atrio-ventricular
Maligne	• angiosarcom, rabdomiosarcom, mezoteliom, fibrosarcom, limfom, osteosarcom, timom, sarcom neurogenic, leiomiosarcom, liposarcom, sarcom sinovial
Atriul stâng	• în principal mixom; mimează boala valvulară mitrală; S1 puternic determinat de închiderea tardivă a valvei mitrale datorită prolapsului tumorii; zgomotul de cădere a tumorii apare mai târziu decât plesnitura de deschidere a valvei mitrale
Atriul drept	• predilect sarcoame; insuficienţă cardiacă dreaptă datorită obstrucţiei, cianoză datorită şuntului dreapta-stânga având ca rezultat degete hipocratice şi policitemie; zgomotul de cădere (prolabare) a tumorii poate fi prezent
Ventriculul stâng	• obstrucţia tractului de ieşire al venticulului stâng determină sincope sau moarte subită; fibroamele sau rabdomioamele pot mima cardiomiopatia hipertrofică; implicarea septului poate determina tulburări de conducere
Ventriculul drept	• insuficienţă cardiacă dreaptă datorită obstrucţiei tractului de intrare sau ieşire al ventriculului drept; tumorile pot mima stenoza pulmonară clasică dar simptomele sunt rapid progresive
Infiltrarea miocardică	• tulburări de conducere sau de ritm atrial sau ventricular; angioamele sau mezotelioamele la nivelul nodului atrio-ventricular pot induce bloc cardiac complet, asistolie şi moarte subită; caracteristici de cardiomiopatie dilatativă, cardiomiopatie restrictivă sau cardiomiopatie hipertrofică; ruptură miocardică
Fenomene embolice	• în majoritatea cazurilor mixoamele, dar şi fibroelastoamele papilare, tumorile maligne şi trombii formaţi; tumorile din partea stângă dau embolii sistemice; embolii mici mimează vasculitele sau endocardita infecţioasă; embolii pulmonare din tumorile din partea dreaptă sau din partea stângă cu şunt stânga-dreapta
Aritmia şi moartea subită	• infiltrarea miocardică sau hemodinamica alterată pot determina extrasistole atriale şi ventriculare şi aritmii, precum şi grade variate de bloc cardiac; mecanismul morţii subite cardiace este electric sau mecanic; tahicardia ventriculară sau anomaliile de conducere sunt mai frecvente în cazul rabdomioamelor şi fibroamelor
Semne sistemice	• mixomul cardiac poate produce efecte sistemice (febră, stare generală influenţată, artralgii, degete hipocratice, fenomene Raynaud, rash); creşterea VSH, trombocitoză, trombocitopenie, policitemie, anemie şi leucocitoză
Revărsate pericardice	• rar de la tumora primară; neoplazia determină pericardită acută şi tamponadă cardiacă; cancerul pulmonar, cancerul de sân, leucemia şi limfomul reprezintă 80% dintre cazuri; neoplazia gastro-intestinală, ovariană, cervicală, sarcomul, leiomiosarcomul, mielomul multiplu, teratomul mediastinal, timomul şi melanomul sunt mai puţin întâlnite; boala Hodgkin şi cancerul metastatic de sân pot interfera cu drenajul limfatic; 50% dintre pacienţii cu neoplazie şi pericardită au cauze nemaligne ale pericarditei: radiaţiile, cauze idiopatice sau infecţioase ca o consecinţă a imunosupresiei

VSH = viteza de sedimentare a hematiilor

Fig. 58.1 cuplată cu ecografia Doppler oferă în timp real imagini cu o rezoluţie spaţială foarte bună, ea putând preciza în majoritatea cazurilor:

- localizarea, morfologia (mărime, mobilitate, modul de fixare pe structurile cardiace) şi numărul tumorilor;
- prezenţa şi gradul disfuncţiei miocardice eventual asociate;
- prezenţa şi gradul unei insuficienţe valvulare sau ale obstrucţiei unui flux de umplere sau de ejecţie;
- uneori, poate sugera şi un anume tip tumoral.

Astfel de orientări asupra tipului unei tumori cardiace pot fi date de:

- prezenţa la făt sau la un nou-născut a unor tumori multiple situate în ventricule este foarte sugestivă pentru rabdomiom;
- o tumoră ventriculară unică depistată la făt sau la un nou-născut poate sugera un rabdomiom sau un fibrom;
- prezenţa calcificărilor sau o textură neomogenă a tumorii sugerează fibromul;
- tumorile unice intrapericardice localizate la baza marilor artere, la făt sau la un nou-născut, indică cu mare probabilitate un teratom; dacă la nivelul său mai sunt prezente şi imagini chistice sau calcificări, diagnosticul devine şi mai probabil;
- prezenţa la un copil mare sau adolescent a unei tumori atriale unice, având un pedicul fixat la nivelul fosei ovale, sugerează mixomul.

Examinarea ecocardiografică este utilă în monitorizarea acelor tumori cunoscute că pot regresa spontan (rabdomiomul) sau în urmărirea postchirurgicală a pacienţilor la care s-a practicat exereza tumorii.

Tehnici ecocardiografice nou dezvoltate, precum Dopplerul tisular, imagistica şi Doppler-ul armonic, permit reducerea artefactelor şi obţinerea unor imagini şi mai bune calitativ.

Ecocardiografia de contrast face apel la utilizarea unor soluţii speciale cu microbule care, după administrarea pe cale intravenoasă, pot traversa patul capilar pulmonar, ajungând până în cordul stâng.Tehnica este utilă în delimitarea mai precisă a suprafeţei endocardului şi demonstrarea defectelor de umplere datorate masei tumorale intracavitare.

Ecocardiografia miocardică de contrast urmăreşte vizualizarea microbulelor la nivelul patului capilar miocardic, fiind utilă în aprecierea irigaţiei acestuia, a perfuziei masei tumorale şi diferenţierea de un tromb, aprecierea extinderii intramurale a unei tumori.

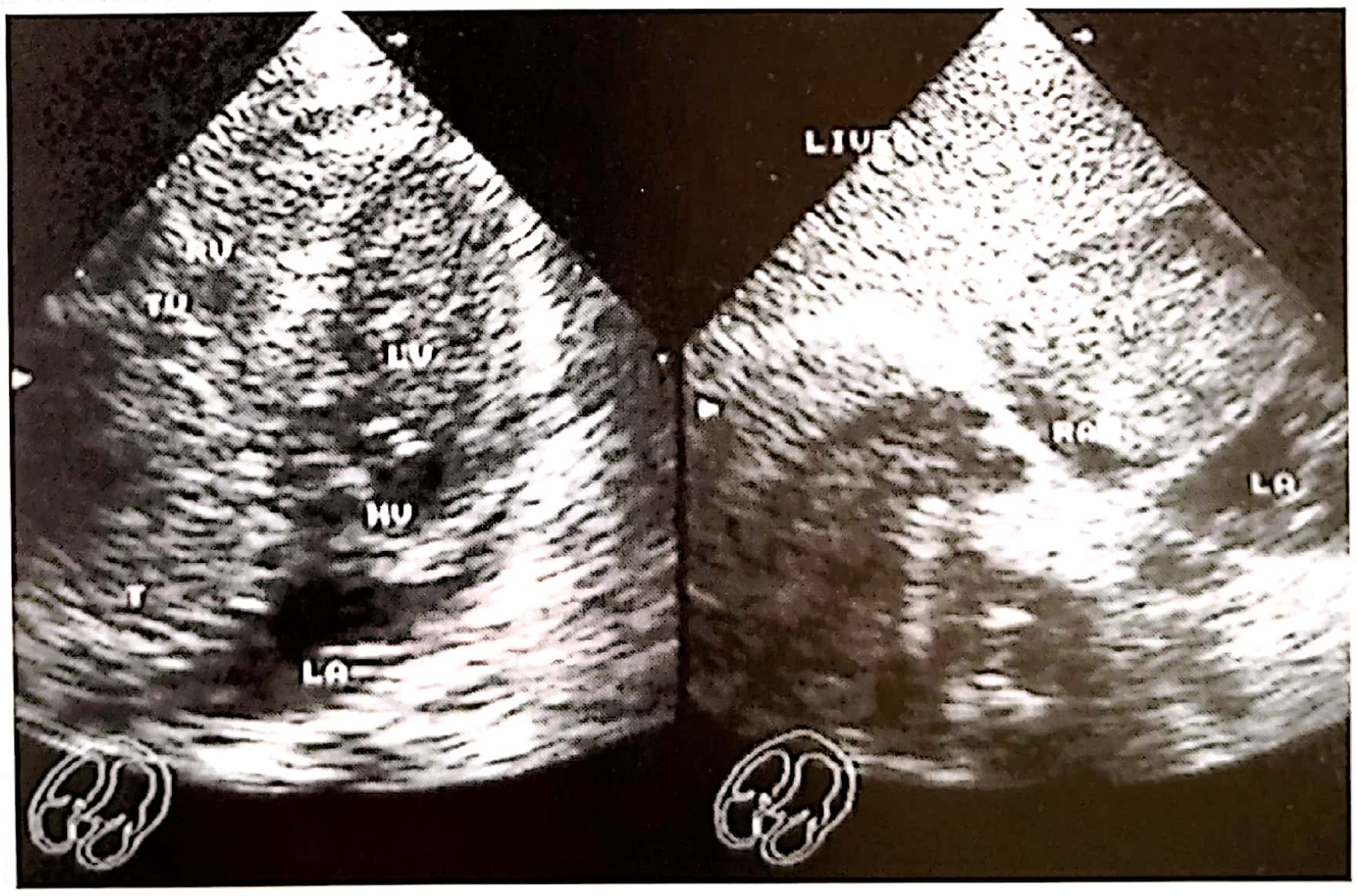

Figura 58.1. Ecocardiografie bidimensională, secţiuni subcostale cu evidenţierea unei tumori la nivelul atriului drept (sugar, 2 luni, sarcom).

Ecocardiografia transesofagiană este utilă în special la copilul mare şi la adolescenţi, la care ferestrele acustice transtoracice pot deveni mai greu de utilizat. Printre avantajele oferite se numără:

- vizualizarea mai bună a tumorilor din atriul drept;
- detectarea unor „mase" cardiace de mici dimensiuni ce pot scăpa examinării transtoracice;
- monitorizarea şi ghidarea intraoperatorie a exerezei tumorale.

Ecocardiografia tridimensională aduce date şi mai precise asupra volumului tumorii şi a relaţiei spaţiale cu celelalte structuri cardiace.

Rezonanţa magnetică nucleară (RMN). Prin rezoluţia superioară a imaginilor aduce informaţii suplimentare celor furnizate de ecocardiografie asupra raporturilor spaţiale dintre tumoră şi miocard, vasele mari, structurile adiacente, precum şi asupra structurii şi a gradului de încapsulare al tumorii (**Fig. 58.2**). În acelaşi timp sunt explorate întregul mediastin şi cutia toracică.

Sunt furnizate informaţii suplimentare privind:

- hemodinamica intracardiacă;
- relaţia spaţială cu arterele coronare;
- diferenţierea mai precisă a ţesutului tumoral în raport cu miocardul;
- caracterizarea mai precisă a ţesutului tumoral cu posibilitatea de a oferi chiar şi o orientare asupra tipului histopatologic;
- diferenţierea tumorilor vasculare (hemangioame) de rabdomioame şi fibroame.

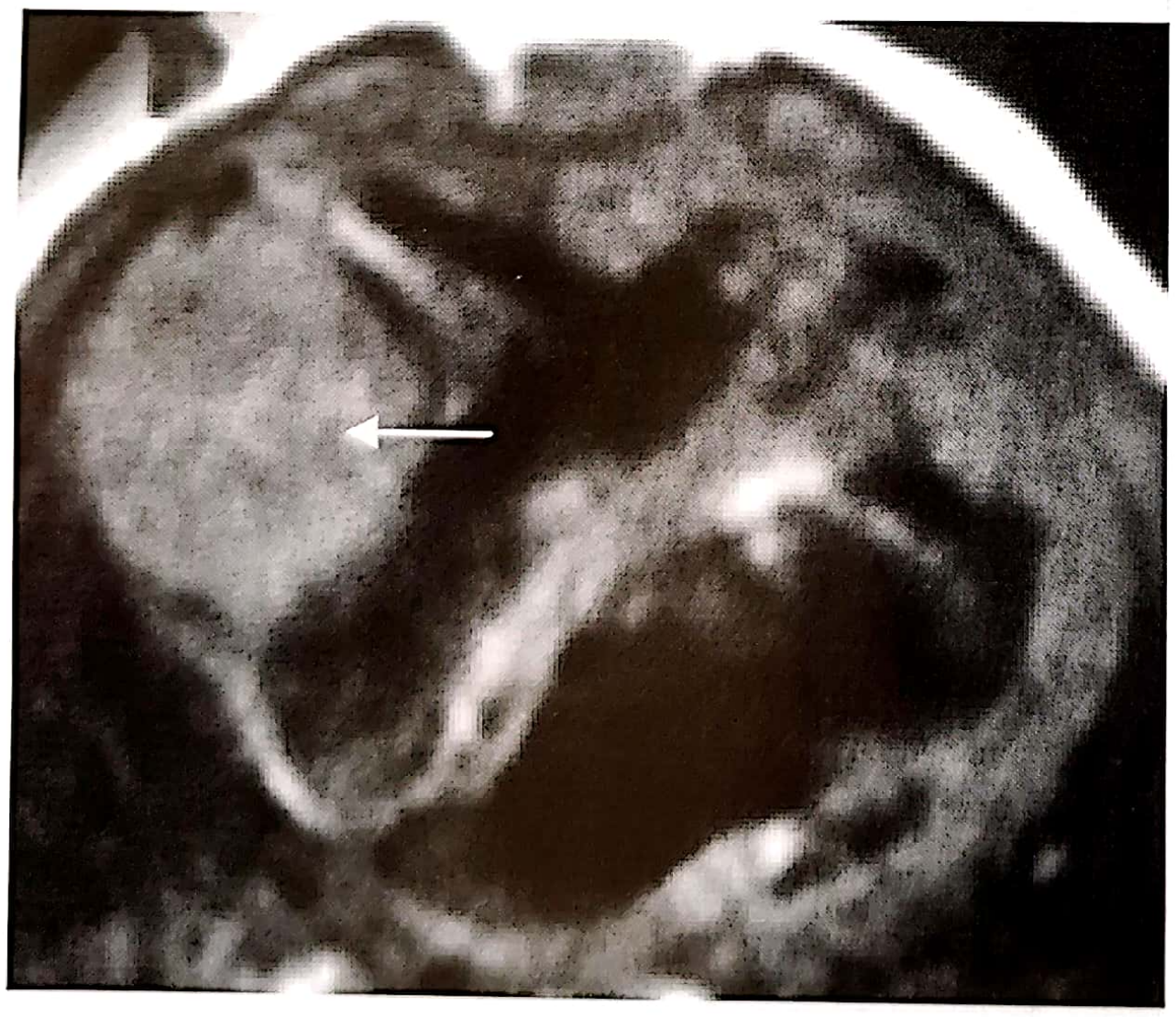

Figura 58.2. Rezonanţă magnetică nucleară – tumoră localizată la nivelul atriului drept.

În unele studii comparative, ecocardiografia bidimensională s-a dovedit superioară rezonanţei magnetice nucleare (RMN) în detectarea tumorilor intramurale şi chiar a unora intracavitare. RMN este însă superioară în vizualizarea tumorilor apicale.

Tomografia computerizată. Pentru a fi utilă în patologia cardiacă trebuie utilizate tehnici mai speciale de tomografie computerizată (CT), precum cea spirală, electron-beam CT, cine-CT, tehnici cu frecvenţă rapidă de achiziţionare a cadrelor (la 50–100 milisecunde). Softurile noi sunt capabile să reconstruiască imaginea în orice plan şi chiar să realizeze o imagine tridimensională.

Tehnica este utilă, în principal, pentru:

- definirea gradului de infiltrare miocardică de către procesul tumoral;
- identificarea calcificărilor tumorale, chiar a celor de foarte mici dimensiuni;
- prin administrarea unei substanţe de contrast, pot fi diferenţiate tumorile vasculare de trombii avasculari şi evaluat gradul de infiltare intramurală;
- evaluarea structurilor extracardiace şi a pericardului în afecţiunile maligne;
- furnizarea de informaţii adiţionale dacă datele ecocardiografice nu sunt foarte precise şi creează ambiguităţi.

Cateterismul cardiac şi angiocardiografia. Anterior ecocardiografiei, angiocardiografia reprezenta singura metodă imagistică fiabilă, utilizată în diagnosticul *intra vitam* al tumorilor cardiace. Ea aduce date indirecte şi nespecifice asupra defectelor de umplere sau obliterare a unei cavităţi. În cursul cateterismului mai pot fi măsurate şi presiunile intracavitare.

Este un procedeu cu risc, deoarece cateterul poate fragmenta o tumoră friabilă. Din acelaşi motiv, şi biopsierea tumorii în scopul unui diagnostic histopatologic este foarte rar practicată, mai ales că tratamentul de elecţie al celor mai multe tumori cardiace este chirurgical.

În **Tabelul 58.4** este prezentat aportul unor tehnici imagistice în diagnosticul tumorilor cardiace **[10]**.

Tabelul 58.4. Aportul unor tehnici imagistice în diagnosticul tumorilor cardiace [10]

	Radiografia toracică	**Computer tomograf**	**Angiografie**	**RMN**	**Ecocardiografie**
Tumori primare benigne					
Mixom	+	++	+++	++++	+++++
Chist pericardic	++	+++	0	+++++	+
Lipom	+	+++	+	+++++	+++
Fibroelastom	0	0	0	+++	+++++
Rabdomiom	0	+	+	++++	++++
Fibrom	0	+	+	++++	++++
Tumori primare maligne					
Sarcom	+	++	++	+++++	+++
Mezoteliom	+	+++	++	+++++	++
Limfom	++	+++		+++++	++
Tumori secundare					
Extensie directă	+	+++	++	+++++	+++
Extensie pe cale venoasă	0	+	+++	++++	++++
Metastaze	+	++	+	++++	++

(0 = nu este utilă; + = utilitate limitată; ++ = poate fi utilă; +++ = utilă; ++++ = foarte utilă; +++++ = metoda preferată de diagnostic.)

2. RABDOMIOMUL

2.1. Generalități, aspecte histopatologice

Având o incidență în populația pediatrică ce atinge 75-80% din totalul tumorilor cardiace și aproape 3/4 dintre cazuri apărând sub vârsta de 1 an, rabdomiomul este cea mai frecventă tumoră cardiacă primară la copii. În unele cazuri, poate fi diagnosticat chiar din perioada prenatală, dar, cel mai adesea, tumorile sunt depistate la nou-născuți, sugari și copiii mici. Diagnosticul este foarte rar după vârsta de 10 ani.

Din punct de vedere macroscopic, se prezintă sub forma unor noduli fermi, necapsulați, de culoare albă sau gri albicioasă. În majoritatea cazurilor (75–90%), rabdomioamele sunt multiple, având predilecție pentru ventricule, în special cel stâng, dar putând fi localizate și la nivel atrial. Alteori, tumora se dezvoltă intramural, mai ales la nivelul septului interventricular.

Când este unică (aproximativ 10% din totalul cazurilor), tumora poate atinge dimensiuni mari (între 1–10 cm), ocupă spațiul intracavitar și produce obstrucția fluxului sanguin de umplere sau de ejecție. Există și forme pedunculate care se dezvoltă intracavitar, precum și altele cu dezvoltare doar intramurală.

Histopatologic, rabdomiomul este o tumoră benignă, un hamartom al unor miocite cardiace care se dezvoltă anormal, deseori asociat sclerozei tuberoase. Aceste miocite seamănă mai mult cu miocitele fetale și mai puțin cu niște celule neoplazice veritabile. Celulele tumorale sunt mari (≤ 80 μm), conțin vacuole de mari dimensiuni și depozite de glicogen. Nucleul este excentric, iar citoplasma granulară conține și o serie de filamente subțiri direcționate spre membrana celulară. Din acest motiv, unele celule sunt asemănate cu un păianjen (*spider cells*).

O formă mai rară histopatologică o reprezintă rabdomiozita. Lipsesc nodulii tumorali, iar microscopic modificările rabdomiomatoase sunt difuze, interesând mușchiul cardiac și sistemul de conducere. Clinic, realizează un tablou de cardiomiopatie însoțită de tulburări severe de ritm și/sau de conducere (tahicardie atrială recurentă, tahicardie ventriculară, moarte subită).

Un element foarte important ce trebuie subliniat este posibilitatea regresiei spontane, ce poate ajunge până la dispariția completă a tumorii în peste jumătate dintre cazuri [3]. Principalele ipoteze asupra regresiei spontane a rabdomioamelor se referă la:

- deficienţa procesului de diviziune celulară;
- necroza celulară;
- degenerescenţa mixoidă;
- apoptoza.

În practica clinică rabdomioamele sunt întâlnite în trei situaţii [7]:

- în asociere cu scleroza tuberoasă (30–50% dintre cazuri, iar la făt şi nou-născuţi chiar 75–90%, cel mai adesea tumorile sunt multiple);
- tumoră cu apariţie spontană, mai ales unică şi de dimensiuni mai mari decât cele din scleroza tuberoasă;
- în asociere cu unele MCC.

2.2. Manifestări clinice

Similar tuturor tumorilor cardiace, manifestările clinice sunt determinate de numărul, localizarea şi mărimea rabdomioamelor. Cele de mari dimensiuni cu dezvoltare intracavitară sau intramurală pot obstrua o cavitate sau un orificiu valvular, semilunar sau atrio-ventricular. Infiltrarea extensivă a miocardului va determina disfuncţia acestuia (atât prin scăderea complianţei, cât şi prin alterarea funcţiei contractile), iar compresiunea exercitată asupra sistemului de conducere va contribui la declanşarea unor disritmii.

- **Manifestări clinice precoce**

Cu ajutorul ecocardiografiei rabdomioamele pot fi depistate din cursul vieţii fetale, cu ocazia examinării de rutină a unei sarcini în evoluţie sau având ca indicaţie apariţia unei disritmii fetale, o creştere fetală deficitară, producerea unui hidrops nonimun sau prezenţa în familie a unor cazuri de scleroză tuberoasă.

Postnatal unii dintre aceşti copii sunt asimptomatici, iar alţii pot prezenta sufluri produse de obstrucţia valvulară. Sunt şi cazuri mai dramatice de nou-născuţi cu un tablou clinic sever determinat de detresa respiratorie, insuficienţa cardiacă congestivă şi debitul cardiac scăzut.

Alteori, tot la nou-născuţi, o tumoră de mari dimensiuni dezvoltată în cordul stâng obliterează cavitatea ventriculară şi obstruează fluxul sanguin la nivel mitral sau aortic, simulând pe plan clinic sindromul de hipoplazie de cord stâng.

Tumorile unice, pedunculate, de la nivelul ventriculului stâng, pot realiza din punct de vedere hemodinamic o stenoză subaortică.

Rabdomioamele din atriul sau ventriculul drept vor determina scăderea umplerii cordului şi implicit a debitului cardiac, cu apariţia semnelor şi simptomelor ce reflectă insuficienţa cordului drept. Dacă tumora obstruează orificiul tricuspidian sau tractul de ejecţie al ventriculului drept, ca urmare a creşterii presionale, se va forţa producerea unui şunt interatrial dreapta-stânga prin foramenul ovale, cu apariţia pe plan clinic a cianozei intense.

La aceşti nou-născuţi se vor pune probleme de diagnostic diferenţial cu unele MCC cianogene cu debut clinic precoce, precum atrezia de tricuspidă, stenoza pulmonară severă cu sept interventricular intact sau cu formele severe de tetralogie Fallot. Uneori, confuzia este sporită de posibilitatea asocierii unui rabdomiom cu o MCC.

2.3. Diagnostic

Modificările ECG ce pot apărea la aceşti nou-născuţi sunt următoarele:

- devierea axei QRS spre stânga;
- dilatare atrială;
- hipertrofie ventriculară;
- modificări de ST-T produse de ischemie şi/sau de tip *strain*.

Mai sunt posibile:

- blocurile de ramură;
- blocurile atrio-ventriculare;
- prezenţa preexcitaţiei.

Disritmiile majore (bradicardia sinusală, tahicardia ventriculară, tahicardia supraventriculară, blocul complet atrio-ventricular) ce pot însoţi aceste tumori la toate grupele de vârstă pot fi cauză de moarte subită.

Radiografia toracică la nou-născuţii aflaţi în stare critică va evidenţia cardiomegalia, semnele de încărcare vasculară pulmonară sau chiar de edem pulmonar. La copilul mare radiografia toracică este de cele mai multe ori normală, cu excepţia situaţiilor în care tumora se extinde sub epicard şi produce o deformare a siluetei cardiace.

În majoritatea cazurilor diagnosticul este precizat cu ajutorul ecocardiografiei. De cele mai multe ori, rabdomioamele apar sub forma unor noduli cu ecogenitate crescută, structură omogenă fin granulară, bine delimitați, dezvoltați intracavitar sau intramural (**Fig. 58.3**).

Tumorile solitare apar sub forma unor „mase" intracavitare, pedunculate sau se pot dezvolta intramural. În unele cazuri este posibilă şi prezenţa de lichid în sacul pericardic.

hamartina) şi 16p13,3 (TSC-2, gena ce codifică tuberina). Ambele proteine aparţin unui complex proteic ce reglează mărimea celulelor, având şi funcţie de supresie tumorală **[8]**.

Cu ajutorul examinării ecocardiografice la aproximativ 50% dintre pacienţii cu ST se poate identifica şi participarea cardiacă sub forma rabdomioamelor **[4]**.

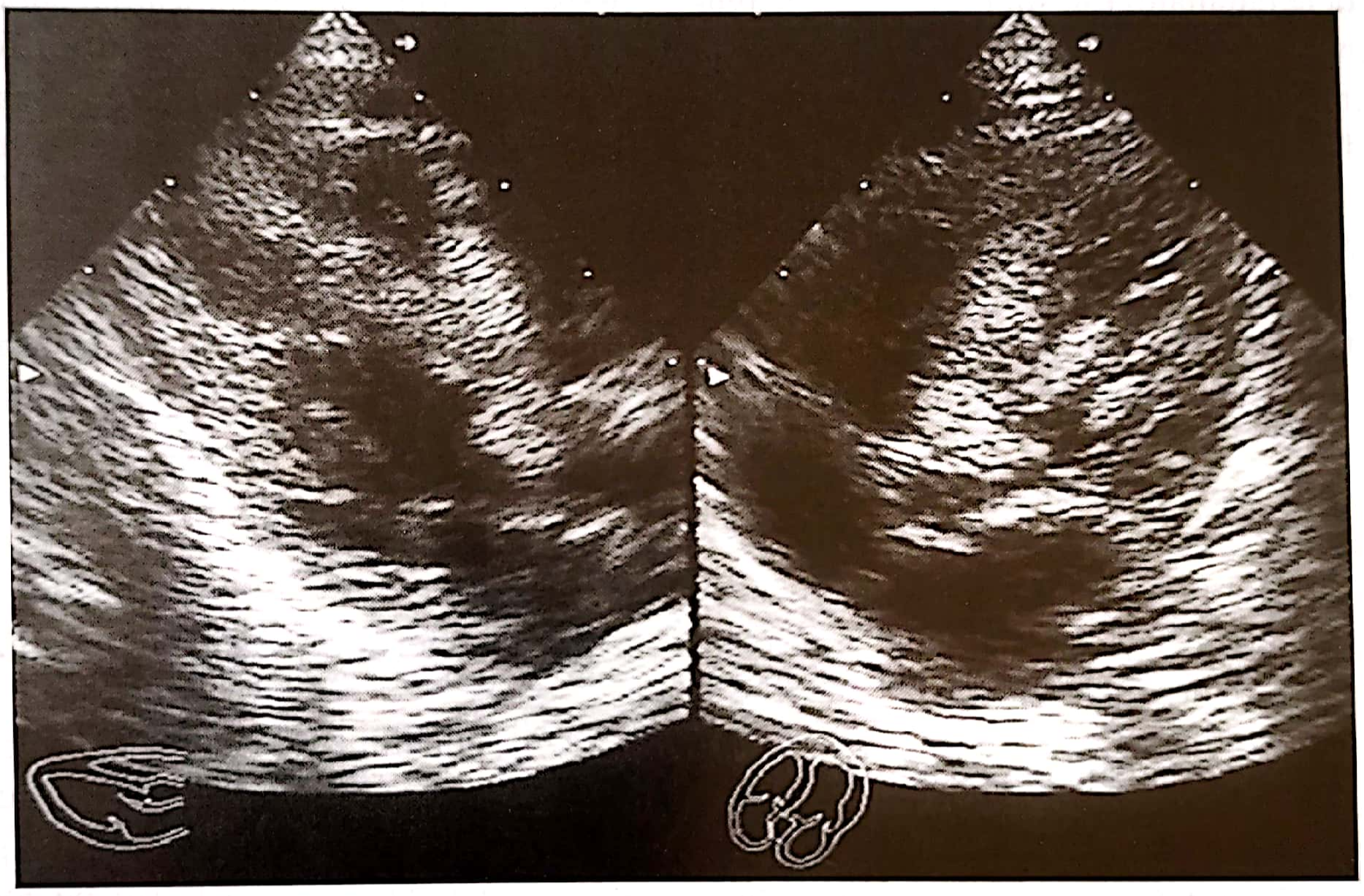

Figura 58.3. Ecocardiografie bidimensională - rabdomioame localizate în ventriculul drept şi la nivel subaortic, sugar de 1 lună evaluat pentru un suflu sistolic; la vârsta de 8 luni se va pune diagnosticul de scleroză tuberoasă.

2.4. Asocierea rabdomiomului cardiac cu scleroza tuberoasă

O asociere frecventă a rabdomioamelor cardiace este cu scleroza tuberoasă (ST), afecţiune familială cu transmitere mendeliană după modelul autozomal dominant cu expresie/penetranţă variabilă. Incidenţa ST este apreciată la 1: 6 000 de naşteri vii, aproximativ 2/3 dintre cazuri fiind sporadice, apărute în urma unei mutaţii spontane. Până în prezent s-au identificat la nivelul genomului uman două locusuri asociate ST, la nivelul cromozomilor 9q34 (TSC-1, gena ce codifică

Studii mai recente dau o incidenţă şi mai crescută. La pacienţii la care se confirmă prezenţa unui rabdomiom din perioada fetală, incidenţa ulterioară a ST este şi mai mare, atingând 59–80%.

Probabilitatea ca o tumoră cardiacă să fie rabdomiom este cu atât mai mare cu cât numărul lor creşte. Importanţa clinică a rabdomioamelor cardiace asociate ST este dată de posibilitatea ca tumora să fie cauză directă de deces la 1 caz din 40 de pacienţi cu ST **[1]**.

Scleroza tuberoasă a fost descrisă de către Bourneville în 1880, afecţiunea fiind mult timp caracterizată doar prin triada: adenoame sebacee ale feței, deficit mental și epilepsie. Ulterior, s-a trecut la conceptul de „complex" al sclerozei tuberoase, datorită localizărilor displazice sau hamartoamelor ce pot afecta mai multe organe.

ST aparține grupului de sindroame neurocutanate (neuroectodermoze sau phacomatoze, *phacos* fiind echivalentul grecesc al latinescului *nevus*), afecțiuni ce asociază în principal manifestări neurologice cu prezența unor pete cutanate. Ele sunt rezultatul displaziei foițelor germinative embrionare, mai ales neuroectodermală și mezodermală. Se produce o alterare a procesului de diferențiere celulară (unele celule rămân tinere, nediferențiate, fiind susceptibile de o diferențiere și creștere mai tardivă, având și un potențial blastomatos implicat în dezvoltarea unei tumori sau a unui „hamartom") sau/și o tulburare a procesului de organogeneză ce va genera displazii tisulare și malformații ale organelor.

Pe lângă localizarea cardiacă, alte determinări și implicit manifestări clinice posibile într-o ST sunt:

- cerebrale (tuberculi corticali, noduli subependimeri sau astrocitoame cu celule gigant, iar pe plan clinic epilepsie, retard mental);
- „pete"/facoame retiniene;
- cutanate: adenoame sebacee faciale (angiofibroame), fibroame periunghiale, plăci *peau de chagrin* lombosacrate (în literatura de limbă engleză *shagreen*), pete acromice;
- tumori renale (angiomiolipoame);
- hamartoame apărute și în alte organe, chisturi osoase.

În formele ușoare sau moderate de boală, manifestările clinice pot fi absente, iar în cele severe acestea pot apărea tardiv. De multe ori, la nou-născuți și la sugari singura manifestare inițială a bolii este cea cardiacă.

2.5. Tratament

În cazul nou-născuților sever afectați prin obstrucția produsă de rabdomioame la nivelul ventriculului stâng sau al celui drept, menținerea deschisă a canalului arterial cu ajutorul prostaglandinei E1 (PGE-1) poate ajuta la stabilizarea acestora.

Întrucât în peste 50% dintre cazuri rabdomioamele cardiace regresează sau chiar dispar complet în mod spontan după vârsta de sugar, tratamentul chirurgical este rezervat numai cazurilor simptomatice.

Din acest motiv, simpla prezență a unui rabdomiom cardiac nu reprezintă o indicație absolută pentru excizia lui. Excizia chirurgicală devine necesară la aproximativ 23% dintre pacienți, ea fiind indicată în acele cazuri la care tumora produce o tulburare hemodinamică severă sau o disritmie amenințătoare de viață **[1]**.

Excizia poate fi completă sau incompletă, dacă există riscul de a leza miocardul subiacent. În anumite cazuri selecționate, la care valva aortică este serios afectată, se propune practicarea procedeului Ross. Succesul intervenției chirurgicale este mai ridicat în cazul tumorilor unice, intracavitare.

Tulburările de ritm sau de conducere se rezolvă și ele, spontan de cele mai multe ori, odată cu regresia tumorii sau excizia acesteia. Anumite cazuri beneficiază de un tratament antiaritmic, iar preexcitația de ablație – cu radiofrecvență.

3. FIBROMUL

3.1. Generalități, aspecte histopatologice

Din punctul de vedere al frecvenței la copil, fibromul cardiac era situat pe locul trei (8%) din totalul tumorilor cardiace primare benigne, pentru ca baze de date mai recente să-l situeze pe locul doi. Practic, fibromul și mixomul cardiac își împart alternativ locurile doi și trei în ceea ce privește frecvența la copii.

Deși s-au raportat cazuri diagnosticate din perioada prenatală **[4, 11]**, precum și la nou-născuți, fibromul cardiac este mult mai rar întâlnit la aceste vârste, comparativ cu rabdomiomul. Așa cum reiese din datele Boston Children's Hospital **(Tabelul 58.2)**, la sugari (între 1-12 luni) fibromul reprezintă a doua tumoră ca frecvență (17%).

Fibromul cardiac este mai rar depistat la copilul mare, adolescenți și adulții tineri. Cele mai multe cazuri de fibrom cardiac sunt diagnosticate la copiii sub 10 ani, iar dintre acestea 1/3 la sugari.

Similar rabdomiomului, și acestui tip de tumoră cardiacă i se pot atribui unele cazuri de moarte subită la orice grupă de vârstă.

Până în prezent nu s-au stabilit pentru fibromul cardiac vreo predispoziție familială sau o modalitate de transmitere genetică. Uneori, acest tip de tumoră este asociat sindromului Gorlin, care mai include printre manifestări multipli nevi carcinomatoşi bazocelulari, chisturi la nivelul maxilarului, anomalii scheletice multiple, medulobalstom. Sindromul are o transmitere autozomal dominantă, gena implicată (PTC) fiind localizată pe cromozomul 9q22-31.

Fibromul cardiac este o tumoră benignă, de cele mai multe ori solitară, localizată în miocard şi compusă din fibroblaşti şi o textură în care domină fibrele de colagen alături de puţine fibre elastice. Are un statut incert, care oscilează între neoplazie şi un proces de tip fibromatozic. Celularitatea este variabilă şi pare a scădea cu vârsta, mitozele fiind tot mai rare sau chiar absente.

Macroscopic tumora este de consistenţă fermă, de culoare gri-albicioasă, relativ bine circumscrisă, fără a fi capsulată şi, uneori, cu o suprafaţă boselată. În unele cazuri textura tumorii este heterogenă, prin prezenţa de calcificări şi a unor zone de necroză sau de degenerescenţă chistică **[3, 9]**.

La marginea tumorii ţesutul fibros se poate întrepătrunde cu fibrele miocardice adiacente, fapt ce poate ridica unele probleme exciziei chirurgicale.

De cele mai multe ori tumora este solitară, dezvoltată intramural la nivelul septului interventricular sau al peretelui liber ventricular stâng. Deseori, tumora este localizată spre apexul ventricular. Mai rar, fibroamele sunt multiple sau pot invada şi peretele liber al ventriculului drept, septul atrial sau peretele liber atrial.

Dacă tumora intramurală este de mari dimensiuni, ea proemină spre spaţiul intracavitar şi îl oblitereazǎ. Mult mai rar, fibromul este de la bun început intracavitar, prezentându-se sub forma unei „mase" pedunculate sau având o bază largă de implantare la nivelul endocardului. Uneori, aparatul valvular mitral sau tricuspidian este înglobat în masa procesului tumoral, având ca rezultat regurgitarea valvulară importantă. Fibromul cardiac se poate şi el asocia cu o MCC.

3.2. Manifestări clinice

Similar celorlalte tumori cardiace, manifestările clinice depind în mod direct de mărimea şi localizarea fibromului. Chiar dacă se dezvoltă mai mult intramural, când tumora este de mari dimensiuni proemină spre spaţiul cavitar şi produce obstrucţia fluxului sanguin, în special a celui ejecţional la nivel subaortic sau subvalvular pulmonar. Tumorile pedunculate pot avea şi ele o simptomatologie similară stenozei subaortice.

În cazul tumorilor de mari dimensiuni, ce devin simptomatice precoce din perioada neonatală sau la sugari, tabloul clinic va cuprinde semne şi simptome de insuficienţă cardiacă congestivă şi de scădere a debitului cardiac, similare unui sindrom de hipoplazie de cord stâng. La nou-născuţi, dacă fibromul este localizat la nivelul cordului drept, va jena/obstrua umplerea acestuia, urmată de creşterea presiunilor şi producerea unui şunt interatrial dreapta-stânga. În această situaţie, pe plan clinic vor apărea cianoza şi insuficienţa cordului drept, simptomatologie similară celei dintr-o atrezie sau stenoză pulmonară severă/critică.

Cu cât tumora devine manifestă mai tardiv, cu atât simptomatologia este mai estompată, copilul mare fiind deseori evaluat pentru prezenţa unui suflu sau datorită descoperirii în mod accidental la o radiografie toracică a unui aspect anormal al siluetei cardiace.

3.3. Diagnostic

Modificările posibile ale electrocardiogramei în cazul fibromului cardiac cu dezvoltare extensivă intramurală sunt:
- blocurile de ramură complete sau incomplete;
- devierea de la normal a axei complexului QRS;
- dilatare atrială;
- hipertrofie ventriculară;
- tulburarea fazei de repolarizare ST-T ca urmare a ischemiei sau a hipertrofiei ventriculare severe de tip *strain*.

Este posibilă, şi în cazul fibromului cardiac, producerea unor disritmii ameninţătoare de viaţă (uneori ca primă manifestare clinică), precum blocul atrio-ventricular complet, tahicardia ventriculară şi, mai rar, tahicardii supraventriculare. Aceste disritmii pot fi cauză de deces, diagnosticul de tumoră cardiacă fiind stabilit ulterior, la necropsie.

În formele clinice severe cu debut precoce, radiografia toracică va evidenţia o siluetă cardiacă uşor mărită sau o cardiomegalie importantă, cu încărcare vasculară pulmonară sau edem pulmonar. La copilul mare silueta cardiacă este de multe ori normală, alteori, marginile sale sunt deformate de către procesul tumoral sau apar în interiorul umbrei cardiace calcificările fine tumorale.

În ecocardiografia bidimensională sau tridimensională, fibromul apare ca o masă hiperecogenă dezvoltată intramural şi localizată cel mai frecvent la nivelul septului interventricular sau în peretele liber al ventriculului stâng. Ecocardiografia permite în bune condiţii şi vizualizarea tumorilor dezvoltate în cordul drept. Faţă de rabdomiom, aceste tumori sunt cel mai adesea unice şi nu suferă fenomenul de compresiune în cursul ciclului cardiac.

RMN poate ajuta această diferenţiere printr-o mai fină apreciere a consistenţei tumorale, prin vizualizarea unei zone centrale mai hipodense, înconjurată de o zonă periferică hiperdensă. Investigaţia este utilă şi în evaluarea preoperatorie, stabilind mai exact relaţia masei tumorale cu arterele coronare.

Dacă o tumoră cardiacă diagnosticată ecocardiografic se însoţeşte şi de deformarea siluetei cardiace pe radiografia toracică, atunci, cu mai mare probabilitate, ea este un fibrom.

Datorită posibilităţilor de eroare diagnostică în diferenţierea fibromului de rabdomiomul cardiac, dacă intervenţia chirurgicală nu se impune de urgenţă, se va prefera temporizarea cazului. Pacientul va fi investigat complet pentru posibila asociere cu scleroza tuberoasă şi se va urmări (în special cu ajutorul ecocardiografiei) evoluţia în timp a dimensiunilor tumorii. Spre deosebire de rabdomioame, fibromul cardiac nu-şi reduce dimensiunile. De cele mai multe ori, mărimea tumorii rămâne neschimbată pe parcursul creşterii normale în dimensiuni a cordului. Există şi raportări ce semnalează creşterea tumorii în dimensiuni **[3, 5]**.

Trebuie să avem în vedere că nu orice hipertrofie masivă a septului interventricular la nou-născuţi sau sugari este de origine neoplazică, putând fi vorba şi de o cardiomiopatie hipertrofică.

3.4. Tratament

Similar cu rabdomiomul, dacă fibromul se manifestă precoce din perioada neonatală printr-un tablou clinic sever de obstrucţie ventriculară stângă sau dreaptă, devine necesară menţinerea deschisă a canalului arterial cu ajutorul PGE-1. În aceleaşi forme clinice, cu manifestări severe ce denotă deteriorarea/decompensarea hemodinamică, sau în prezenţa unor disritmii simptomatice ameninţătoare de viaţă, se impune practicarea cât mai urgentă a exciziei chirurgicale. Aceasta poate fi totală sau parţială.

Este raportată excizia totală cu succes a tumorilor pedunculate şi chiar a unor tumori extensive dezvoltate intramural, la toate grupele de vârstă, evoluţia în timp fiind foarte bună. Exciziile parţiale se însoţesc şi ele de o lungă perioadă de supravieţuire, cu dispariţia simptomatologiei şi chiar cu remisiunea unor disritmii sau blocuri cardiace.

Dacă tumora este foarte extinsă şi infiltrează mult miocardul adiacent, ea poate deveni inoperabilă, singura şansă a acestor copii fiind transplantul cardiac.

4. MIXOMUL

4.1. Generalităţi, aspecte histopatologice

În ansamblul tumorilor cardiace primare, indiferent de vârsta pacienţilor, aproximativ 50% sunt mixoame. Prin raportare la vârstă, mixomul este principala tumoră cardiacă benignă din patologia adultului, fiind cel mai adesea diagnosticată între decadele a 3-a şi a 6-a de viaţă, în aparenţă fără predilecţie pentru sex.

La copii, ca frecvenţă în ansamblul tumorilor cardice primare benigne, mixomul este situat pe locul trei. Poate fi diagnosticat la orice grupă de vârstă pediatrică, inclusiv la nou-născuţi, dar cel mai adesea este depistat la adolescenţi. Diferenţele dintre copii şi adulţi în privinţa frecvenţei unor anume tipuri de tumori cardiace benigne este prezentată în **Tabelul 58.5 [9]**.

În privinţa unor raportări statistice, datele sunt destul de divergente.Un astfel de studiu desfăşurat într-un singur centru în perioada 1980–1995 pe un total de 27 640 de pacienţi, începând cu perioada fetală şi până la vârsta de 18 ani, raportează un număr de 56 tumori benigne primare, dar între ele nu figurează niciun mixom **[6]**.

Spre deosebire de acest studiu, în baza de date a Boston Children's Hospital (**Tabelul 58.2**) figurează un număr de 18 mixoame, ce reprezintă aproximativ 14% din totalul celor 129 de tumori primare benigne diagnosticate la nivelul acestui centru. Dacă ne referim la pacienţii de peste 1 an, 15 dintre cele 65 de tumori diagnosticate la acestă grupă de vârstă erau mixoame.

Cazurile rare apărute la nou-născuţi sau la sugari sunt deseori confundate pe plan clinic cu o MCC.

Tabelul 58.5. Aportul unor tehnici imagistice în diagnosticul tumorilor cardiace **[10]**

Tipul tumoral	Adulți	Copii (1–16 ani)	Sugari
Mixom	52	17	0
Fibroelastom papilar	16	0	0
Lipom	16	0	0
Rabdomiom	1	42	62
Fibrom	3	18	17
Teratom	1	12	12
Hemangiom	6	5	4
Diverse	5	4	4

Din punct de vedere macroscopic, mixomul este o tumoră cel mai frecvent unică, pediculată, de formă ovoidală sau lobulară, cu aspect gelatinos (se mai folosește termenul mixoid), destul de friabilă și de culoare roșie sau galbenă. Unele tumori au suprafața netedă și sunt de consistență mai crescută, altele au pe suprafață o serie de franjuri papilari ce conferă impresia de fragilitate. Pot fi prezente și zone de calcificare.

În majoritatea cazurilor mixomul este localizat la nivelul atriilor, în special cel stâng (75%). De cele mai multe ori pediculul tumoral este fixat pe endoteliu în zona fosei ovale. Pediculul tumoral se mai poate fixa și pe septul atrial, pe peretele liber atrial sau pe cuspele valvei mitrale. Este posibil ca un mixom dezvoltat inițial în atriul stâng să protruzioneze prin foramenul ovale în cavitatea atrială dreaptă sau ca mixomul să se prezinte de la bun început ca o tumoră biatrială atașată la nivelul fosei ovale.

Uneori mixomul se prezintă ca o tumoră ventriculară unică, stângă sau dreaptă, și, mai rar, ca tumori cu localizări multiple.

Din punct de vedere histopatologic, mixomul este o neoplazie considerată benignă, având o histiogeneză destul de incertă. Celulele mixomului nu sunt celule cu adevărat neoplazice, originea lor fiind încă discutată: mezenchimală, endotelială sau conjunctivală. Din acest motiv histopatologic, tumora poate include structuri foarte variate. Celula considerată cea mai caracteristică este eozinofilică, de formă rotundă, elongată sau poligonală, cu un nucleu oval dispus central și citoplasma fin granulară (mai sunt numite *lipoid cells* sau celulele mixomului). Aceste celule sunt dispuse sub formă de coloane, inele sau filamente într-o matrice mixoidă paucicelulară, bogată în glicosaminoglicani, alături de limfocite și histiocite.

Pe lângă aceste structuri, mixomul cardiac mai poate include și formațiuni glandulare mucosecretoare, structuri vasculare rudimentare sau lacune vasculare. Baza tumorii are o tunică musculară bogată în vase de sânge, ce fac legătura dintre tumoră și vasele subendocardice. În interiorul tumorii pot exista zone hemoragice, depuneri de calciu în fibrele conjunctive, noduli fibrosclerotici.

Deoarece celulele mixomului seamănă foarte mult cu țesutul embrionar al mugurilor endocardici, poate fi ridicată ipoteza dezvoltării tumorii din resturile de țesut embrionar rămase în urma procesului de septare a tubului cardiac primitiv. Studiile de imunohistochimie sunt pozitive pentru vimentin (indică originea mezenchimală a acestor celule), precum și pentru o serie de markeri neuroendocrini (ce explică o parte din simptomatologia sistemică) **[3]**.

Recent s-a demonstrat și prezența unor factori de transcripție specifici pentru miocite, fapt ce sugerează posibila origine a mixomului din celulele mezenchimale precursoare ale cardiomiocitelor.

Mixoamele cu potenţial malign sunt rare, ele diferenţiindu-se prin prezenţa unui polimorfism celular accentuat şi a unei activităţi mitotice intense. Pe lângă aspectul histopatologic, potenţialul malign al unui mixom mai ţine şi de predispoziţia spre invazia locală a situsului primar, reapariţia după excizie a tumorii în acelaşi loc sau într-o altă zonă din cord sau prin producerea unor anevrisme periferice. La 40% dintre pacienţii cu mixoame recurente, se reuşeşte identificarea la nivelul celulelor tumorale a unor modificări structurale ale ADN-ului nuclear.

Cu toate acestea, unii anatomopatologi neagă existenţa mixoamelor cu caracter malign, considerându-le, de fapt, sarcoame a căror interpretare histopatologică s-a făcut în mod eronat.

4.2. Manifestări clinice

Tabloul clinic al unui mixom cardiac poate cuprinde semne şi simptome ce aparţin unei triade clasice, şi anume:

– obstrucţia intracardiacă;
– emboliile periferice;
– manifestări generale de boală sistemică.

Foarte rar, copiii sunt complet asimptomatici sau simptomatologia lor este destul de vagă, nespecifică, iar precizarea diagnosticului corect întârzie sau este, pentru o perioadă, unul eronat.

- **Semnele de obstrucţie intracardiacă.** Datorită mobilităţii tumorile pedunculate atriale au în timpul ciclului cardiac o mişcare de du-te-vino spre orificiul valvular mitral sau cel tricuspidian (prolabează la nivelul său). Pătrunderea tumorii în cursul diastolei va obstrua orificiul, realizând din punct de vedere hemodinamic o stenoză sau, în timpul sistolei, împiedicând închiderea completă a valvei şi producând insuficienţa acesteia.

Mixoamele de mari dimensiuni din atriul stâng obstruează fluxul ce provine din venele pulmonare şi, concomitent, şi fluxul prin valva mitrală. În aceste condiţii vor apărea pe plan clinic semne şi simptome de scădere a debitului cardiac, iar transmiterea retrogradă a creşterii mari de presiune din cordul stâng poate duce la edem pulmonar şi hipertensiune arterială pulmonară. Dacă debitul cardiac scade foarte mult, se pot asocia semne severe de disfuncţie şi chiar de ischemie ventriculară.

Datorită mobilităţii tumorii, simptomele pot avea şi un caracter paroxistic, cu dispnee, durere toracică, sincopă, influenţate, uneori, de postură.

Când mixomul se dezvoltă la nivelul atriului drept, el poate obstrua întoarcerea venoasă sistemică şi fluxul transtricuspidian, modificări hemodinamice ce au drept consecinţă apariţia pe plan clinic a semnelor de insuficienţă cardiacă dreaptă şi de scădere a debitului cardiac.

La nou-născuţi şi sugari, un mixom atrial drept poate mima o MCC cianogenă, dacă, prin obstrucţia realizată, forţează producerea prin foramenul ovale a unui şunt dreapta-stânga.

Obstrucţia acută, completă, a unei valve atrioventriculare poate fi cauză de moarte subită.

Prin localizarea în imediata vecinătate a unei valve atrio-ventriculare, mixomul poate produce insuficienţa sau chiar distrugerea completă a acesteia.

Dacă un mixom este localizat în ventriculul stâng, el poate obstrua valva aortică şi/sau mitrală. În general, tumorile ventriculare pediculate pot obstrua în sistolă tractul de ejecţie aortic sau pulmonar. Obstrucţia unei valve semilunare poate fi produsă şi de mixoamele atriale de mari dimensiuni, poziţionate inferior în cavitatea atrială şi având un pedicul lung. Acesta va facilita prolabarea tumorii prin orificiul atrio-ventricular spre tractul de ejecţie ventricular, producând în sistolă obstrucţia lui.

Ca urmare a acestor obstrucţii, în cazul unui mixom atrial stâng pot apărea pe plan clinic **[1]**:

– un suflu diastolic de stenoză mitrală;
– un suflu sistolic de insuficienţă mitrală.

Dacă obstrucţia devine foarte severă, aceste sufluri pot dispărea.

Alte manifestări posibile sunt dispneea, uneori cu caracter paroxistic, durerea toracică, sincopa. Fiind datorate mobilităţii masei tumorale, ele sunt influenţate de poziţie, apar când copilul stă în şezut sau în picioare şi dispar în clinostatism. La nou-născuţi şi sugari manifestările paroxistice vor apărea sub forma dificultăţilor la supt (dispnee, polipnee) şi a agitaţiei acestuia când este pus în şezut.

Tumorile din atriul drept determină şi ele pe plan clinic apariţia unui suflu sistolic sau diastolic, ce poate mima stenoza sau insuficienţa tricuspidiană, boala Ebstein.

În cazul tumorilor ce obstruează o valvă semilunară, simptomele ce traduc o scădere acută de debit cardiac (dispneea paroxistică, durerea toracică, sincopa) apar în poziția culcat sau aplecat înainte și dispar dacă pacientul este în ortostatism.

• **Emboliile periferice.** Între tumorile cardiace, mixomul are o predilecție deosebită pentru producerea unor embolii periferice, peste 70% dintre copii prezentând astfel de complicații. S-a descris și posibilitatea producerii unei embolii chiar în timpul vieții intrauterine.

Embolusul poate proveni din fragmentarea tumorii sau reprezintă un tromb format pe suprafața ei și care s-a desprins. Mixoamele localizate în cordul stâng vor fi asociate cu producerea de embolii sistemice, iar cele din cordul drept cu embolii pulmonare. Întrucât lucrurile nu sunt în medicină întotdeauna simple, mixoamele atriale bilaterale pot produce embolii atât sistemice, cât și pulmonare, iar cele atriale drepte embolii sistemice paradoxale dacă există o comunicare interatrială.

Emboliile sistemice se pot produce la nivel:
- coronarian;
- cerebral;
- renal;
- splenic;
- pancreatic;
- tiroidian, cortico-suprarenalian;
- extremități.

Odată produse, emboliile au ca efect ischemia și/sau infarctizarea țesutului respectiv. Este citată și posibilitatea producerii unor embolii periferice și după luni sau ani de la exereza tumorii; ele pot fi datorate rezecției incomplete sau recurenței tumorii.

Anevrismele arteriale periferice pot fi descoperite și ele după câțiva ani de la producerea accidentului embolic inițial; este posibil ca mici fragmente de mixom embolizate să continue să se dezvolte la nivelul arterelor, să le invadeze media, producând transformarea anevrismală a vasului **[1]**.

• **Simptomele sistemice.** Au fost atribuite fie emboliilor periferice, fie răspunsului imun antitumoral al organismului. Recent se consideră că sunt secundare sintezei și secreției crescute de interleukină 6 (IL-6) de la nivelul mixomului **[9]**. IL-6 este o citokină ce stimulează sinteza unor proteine implicate în faza acută a răspunsului inflamator și imun al organismului.

La nivelul țesutului tumoral s-au pus în evidență niveluri crescute de IL-6, precum și din ARN-ul său mesager, iar culturile de celule mixomatoase sunt capabile și ele să producă IL-6. Serul bolnavilor conține și el IL-6 la un nivel ridicat, acesta scăzând spectaculos după rezecția tumorii. Odată cu aceasta, dispar și simptomele sistemice ce sugerează o boală autoimună.

Manifestările de boală sistemică apar la aproximativ 65% dintre copiii cu mixom și constau din:
- febră prelungită fără o cauză evidentă;
- scădere ponderală;
- apatie, indispoziție;
- artralgii;
- mialgii;
- fenomen Raynaud;
- hipocratism digital.

Uneori, aceste simptome preced cu câteva luni punerea diagnosticului de mixom, pacienții fiind etichetați în tot acest timp ca având o boală de colagen, artrită idiopatică juvenilă, reumatism articular acut sau o cardită reumatismală cronică, miocardită, septicemie, endocardită bacteriană subacută.

Din punct de vedere biologic manifestările de tip sistemic pot include:
- anemie;
- trombocitopenie sau trombocitoză;
- leucocitoză;
- creșterea reactanților de fază acută;
- hipergamaglobulinemie.

• **Formele familiale de mixom.** Aceste forme familiale reprezintă între 5-10% din totalul mixoamelor. În general, apariția lor este mai precoce, deseori au localizări atipice, pot fi multiple, iar riscul de recurență este mai ridicat. La copii, sunt descrise în special la adolescenți, fiind deseori asociate unui sindrom cutanat lentiginos și unei hiperactivități endocrine multiple.

În prezent aceste asocieri sunt grupate în „complexul" Carney (denumit astfel după A. J. Carney, cel ce codifică pentru prima oară această asociere în anul 1985). Anterior au fost folosite drept acronime:
- NAME (*nevi, atrial myxoma, myxoid neurofibroma, ephelides*);
- LAMB (*lentigines, atrial myxoma, mucocutaneous myxom, blue nevi*).

Complexul Carney cuprinde în special:
- mixoame, dar având și alte localizări în afara celei cardiace (cutanate, mucoase);
- pete de hiperpigmentare (de tip lentigo sau nevi albaștri);
- hiperactivitate endocrină (adenom pituitar, tumori testiculare, noduli cortico-suprarenalieni).

Este considerat o formă multiplă de neoplazie endocrină ce se transmite după modul autozomal dominant cu penetranță deseori incompletă. Genele implicate au fost localizate pe cromozomi în pozițiile 2p16 şi 17q22-24.

4.3. Diagnostic

Electrocardiograma poate indica, în funcție de mărimea şi localizarea mixomului, o dilatare atrială sau o hipertrofie ventriculară.

Hipertrofia ventriculară dreaptă poate fi produsă de obstrucția valvulară pulmonară, de hipertensiunea arterială pulmonară secundară unei embolii pulmonare sau de hipertensiunea venoasă pulmonară secundară unui mixom atrial stâng.

Alte modificări posibile sunt cele de tip ischemic, produse printr-o embolie la nivel coronarian sau secundare scăderii importante a debitului cardiac ca urmare a obstrucției realizate de către mixom.

Blocurile de ramură, blocurile atrio-ventriculare sau tulburările de repolarizare ce însoțesc frecvent tumorile cu dezvoltare intramurală (fibromul şi rabdomiomul) sunt foarte rar întâlnite în cazul mixomului cardiac.

Radiografia toracică poate fi normală, alteori apar cardiomegalia şi semnele de edem pulmonar. Spre deosebire de fibroame sau rabdomioame, mixomul nu modifică decât extrem de rar conturul siluetei cardiace. Aproximativ 50% dintre mixoamele atriale stângi determină mărirea acestei cavități şi apariția semnelor radiologice de hipertensiune venoasă pulmonară.

Mixoamele dezvoltate în cordul drept pot produce dilatarea atriului şi a ventriculului drept, cavități mai uşor de evaluat radiologic. Calcificările sunt mai rare la copii şi apar în special la nivelul mixomului atrial drept.

Ecocardiografia bidimensională este principalul mijloc imagistic de diagnostic şi în cazul mixoamelor. Imaginea patognomonică a unui mixom atrial este cea a unei „mase" ovalare, pedunculate, fixată cel mai adesea la nivelul septului atrial, uneori de dimensiuni apreciabile. Această „masă cardiacă" este mobilă, având o mişcare de du-te-vino la nivelul unui orificiu atrio-ventricular (prolabează prin orificiu; **Fig. 58.4**).

Dacă tumora este de dimensiuni mari sau dacă pediculul este scurt, această prolabare spre ventricul nu se mai produce. Indiferent de localizare, ecocardiografia poate caracteriza perfect aceste tumori din punct de vedere morfologic, oferind chirurgilor şi o foarte bună orientare preoperatorie. În majoritatea cazurilor, ecocardiografia oferă date suficiente pentru a pune indicația operatorie.

La nivelul tumorii pot apărea atât zone hipoecogene, cât şi hiperecogene, ce reflectă ariile hemoragice, respectiv pe cele de calcificare. Ecocardiografia Doppler permite evaluarea calitativă şi cantitativă a obstrucțiilor sau insuficiențelor valvulare.

Dacă imaginile obținute pe cale transtoracică nu sunt de bună calitate, se recurge la examinarea pe cale transesofagiană.

Celelalte mijloace imagistice nu aduc, de cele mai multe ori, date suplimentare. Tomografia computerizată constituie o alternativă, ea va pune în evidență o tumoră lobulată, cu structură heterogenă şi cu o bază mică de implantare. Pediculul tumoral este de cele mai multe ori prea fin pentru a putea fi vizualizat direct.

Rezonanța magnetică nucleară oferă o imagine mai detaliată asupra anatomiei cardiace şi, în special, asupra relațiilor dintre tumoră şi structurile intracardice adiacente.

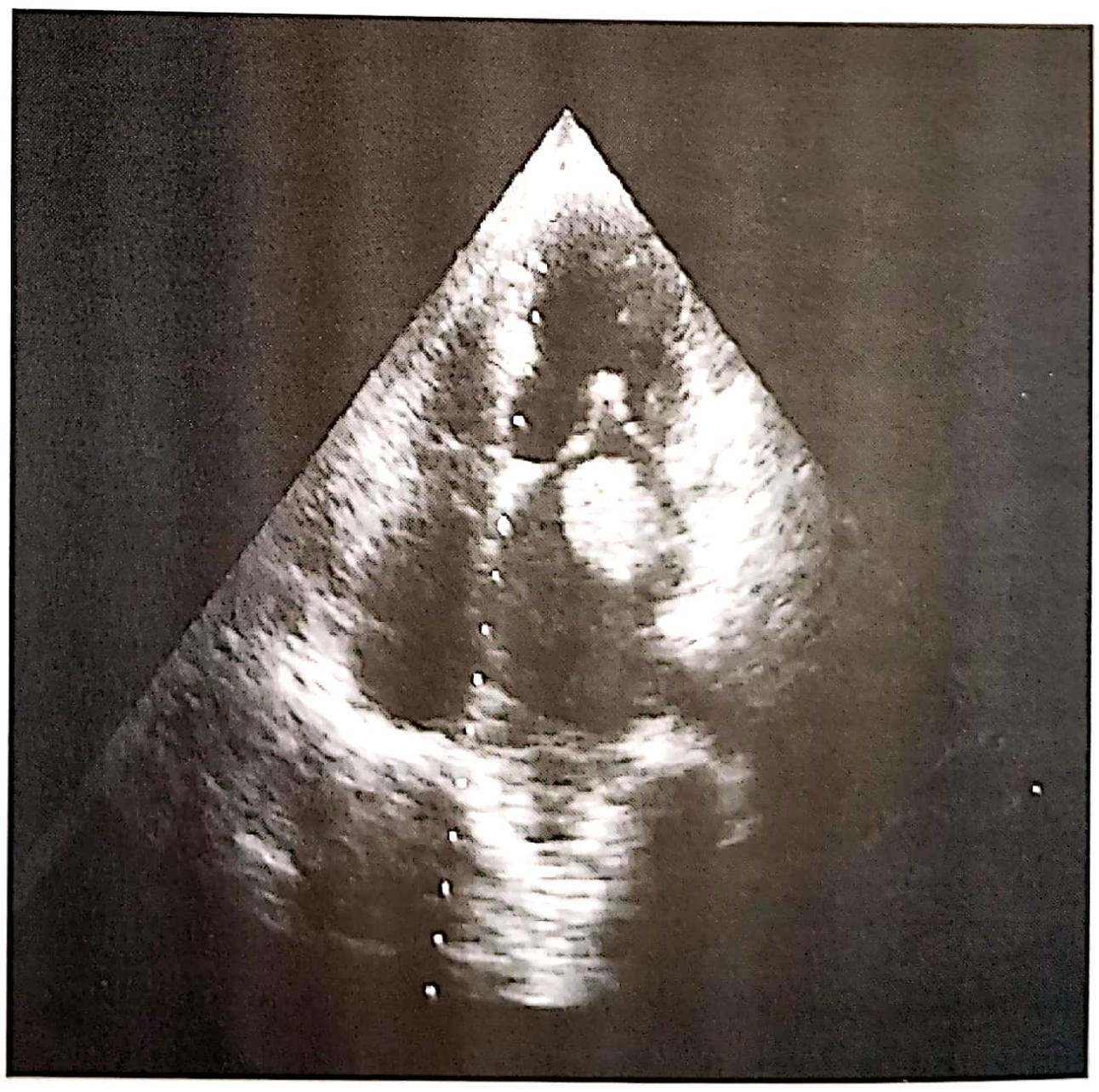

Figura 58.4. Mixom atrial stâng; ecocardiografie bidimensională secțiune apicală 4 camere.

Caseta 58.2

Mixoamele

- Sunt tumorile cardiace cele mai frecvente (50% dintre tumorile primare)
- 90% sunt situate la nivelul atriului stâng (de obicei la nivelul septului interatrial) şi 90% sunt solitare; de aici, diferenţierea de trombi este importantă
- Tumorile pedunculate, mobile sunt mai predispuse la embolizare decât masele nemobile calcificate laminare
- Pistruii faciali sunt sugestivi pentru sindromul Carney; este necesar screening-ul pentru depistarea focarelor multiple şi membrilor familiilor afectate
- Semnele clinice pot mima endocardita infecţioasă, vasculitele sau alte tulburări inflamatorii
- Rezecţia chirurgicală se impune imediat după diagnostic, datorită riscului mare de embolizare
- Recurenţa este posibilă; urmărirea ecocardiografică pe termen lung este recomandată pentru depistarea creşterii secundare; nivelele 6 de interleukină s-au dovedit a fi un marker util pentru recurenţa bolii

4.4. Tratament

Datorită simptomatologiei şi riscurilor evolutive (moartea subită, accidentele embolice), odată diagnosticat, mixomul cardiac trebuie excizat chirurgical. Ablaţia tumorii presupune şi o rezecţie largă la nivelul zonei de implantare a pediculului, riscul de recurenţă fiind legat şi de posibila excizie incompletă. Întrucât în cele mai multe cazuri acesta este fixat pe septul interatrial în zona fosei ovale, vor fi rezecate şi porţiuni din sept. În momentul intervenţiei va fi examinat cu atenţie tot cordul pentru a depista şi posibila prezenţă a altor zone de ţesut mixomatos.

Rezultatele post-operatorii sunt foarte bune în majoritatea cazurilor, excizia fiind urmată de dispariţia întregii simptomatologii. Datorită riscului de recurenţă a tumorii, citat pe serii mari de cazuri la 4-7%, aceşti pacienţi vor necesita reevaluări periodice. Acestea mai sunt impuse şi de riscul de apariţie tardivă a anevrismelor arteriale periferice.

5. TERATOAMELE INTRAPERICARDICE

5.1. Generalităţi, aspecte histopatologice

Alături de cele trei tipuri de tumori prezentate anterior, teratoamele intrapericardice reprezintă un alt grup important de tumori cardiace primare întâlnite la copii. Sunt tumori cu celule germinale, ce pot avea în structură elemente ce provin din toate cele trei foiţe embrionare primitive.

- **Teratoamele intrapericardice.** Pot fi depistate începând cu viaţa fetală şi perioada neonatală. Sunt tumori caracteristice vârstei mici, aproximativ 2/3 dintre cazuri fiind diagnosticate în primul an de viaţă, iar jumătate dintre ele chiar în prima lună de viaţă. În cele mai recente raportări, teratoamele intrapericardice au fost semnalate în exclusivitate la sugari. Potenţialul lor de malignizare şi de recurenţă este foarte redus.

Din punct de vedere macroscopic, teratoamele intrapericardice se prezintă sub forma unor tumori unice, capsulate, boselate, de culoare gălbui cenuşie, localizate în sacul pericardic spre baza cordului şi în imediata vecinătate a marilor artere. Foarte rar aceste tumori invadează şi cavităţile cardiace. Pe secţiune au o structură neomogenă, cu numeroase chisturi aflate într-o stromă mucoidă de culoare gălbuie. Deseori, sunt prezente şi mici zone de calcificare.

Masa tumorală este fixată de marile artere printr-un pedicul sau poate avea o bază mai largă de implantare. În plus, capsula tumorală poate fi ferm ataşată de adventicea aortei sau a pulmonarei. Vascularizaţia tumorii este realizată de vase ce provin din *vasa vasorum* ale aortei; alteori, ea este asigurată de vase ce îşi au originea într-o arteră coronară sau în mediastinul superior.

Foarte rar teratomul este fixat pe suprafaţa cordului, în imediata vecinătate a unei cavităţi, sau pe vena cavă superioară.

Tumora poate fi de mari dimensiuni, depăşind chiar de 3–4 ori mărimea cordului unui nou-născut sau sugar. Tot la aceştia, teratoamele sunt mai frecvent asociate cu producerea unui revărsat pericardic de tip hemoragic prin erodarea unui vas sau prin deschiderea unui chist în sacul pericardic. Cantitatea mare de lichid pericardic ce se acumulează poate produce deseori tamponada cardiacă.

inv: 177317

În rarele cazuri diagnosticate la copilul mare şi adolescent, teratoamele intrapericardice sunt de mici dimensiuni şi, ca atare, cel mai adesea asimptomatice.

Atunci când sunt de mari dimensiuni, prin efectul de masă şi înlocuire de spaţiu pe care îl realizează în sacul pericardic puţin extensibil, teratoamele au o acţiune compresivă şi obstructivă asupra cordului.

La nou-născuţi şi sugari, teratoamele sunt mai frecvent localizate de partea dreaptă a cordului, fiind plasate între aortă şi vena cavă superioară şi fixate de aorta ascendentă. Prin această poziţionare teratomul intrapericardic va produce rotaţia cordului în jurul axei sale verticale, spre stânga şi posterior. Datorită dimensiunilor, prin compresiunea externă exercitată, teratoamele pot obstrucţiona fluxul sanguin din aorta ascendentă, din artera pulmonară sau din vena cavă superioară; pot fi, de asemenea, comprimate cavităţile drepte.

Mai rar, teratomul este situat de partea stângă a cordului, fixat pe aortă şi în vecinătatea cavităţilor stângi. În aceste cazuri tumora produce rotaţia cordului spre dreapta şi anterior. Mult mai rar tumora este situată posterior, în spatele aortei.

Este citată în literatură şi posibilitatea asocierii teratoamelor cu o MCC.

- **Teratoamele intracardiace.** Sunt mult mai rare şi se localizează în special în cavităţile drepte, în septul interventricular sau în cel atrial. Din punctul de vedere al simptomatologiei, aceasta este similară celei produse de orice tip histopatologic de tumoră ce se dezvoltă intramural sau intracavitar. Malignizarea lor este excepţională.

Deoarece provin din celule derivate din toate cele trei foiţe embrionare germinale, structura histopatologică microscopică a teratoamelor este foarte variată. Ele pot conţine:

- ţesuturi de origine mezodermală: fibre musculare netede şi striate, ţesut hialin, cartilaginos, elastic, ş.a.;
- ţesuturi de origine ectodermală: ţesuturi neuroepiteliale, plexuri coroide, ţesuturi oculare ş.a.;
- ţesuturi de origine endodermală: mucoasă bronşică, intestinală, glande salivare, ş.a.

- **Chisturile bronhogenice intrapericardice.** Provin din intestinul primitiv şi au un aspect macroscopic foarte asemănător teratoamelor, diferenţierea fiind posibilă numai prin examenul histologic. Chisturile bronhogenice conţin în special mucoasă respiratorie şi gastro-intestinală, lipsind elementele de ţesut neuronal aflate în structura teratoamelor. Pe plan clinic consecinţele fiziopatologice şi simptomatologia sunt similare teratoamelor.

Din acest motiv, incidenţa exactă a celor două tipuri de tumori intrapericardice nu este bine stabilită, în multe raportări chisturile bronhogenice fiind incluse în grupul teratoamelor intrapericardice.

5.2. Manifestări clinice

În timpul vieţii fetale, teratoamele pot fi cauză de hidrops de origine nonimună. La nou-născuţi şi la sugari, datorită dimensiunilor şi revărsatului pericardic posibil, manifestările clinice sunt, în general, severe:

- detresă respiratorie, la care poate contribui şi compresiunea exercitată asupra parenchimului pulmonar;
- revărsat pericardic important, cu semne de tamponadă cardiacă;
- scăderea importantă a debitului cardiac, cu compromiterea hemodinamicii periferice, mergând până la şoc cardiogenic.

Moartea subită poate surveni frecvent în cazul teratoamelor (este citată o proporţie de aproape 2/3 din totalul cazurilor), în special ca urmare a rupturii tumorii în sacul pericardic şi a tamponadei acute pe care o produce, a compresiunii directe exercitate de tumoră asupra marilor vase şi a cordului sau a suprainfecţiei lichidului pericardic.

Dacă tumora nu este de mari dimensiuni (ceea ce se întâmplă mai rar) şi în absenţa unui revărsat pericardic semnificativ, simptomatologia poate fi mai discretă, odată depăşită perioada neonatală. Astfel, sugarii mai mari de 3 luni pot fi asimptomatici sau pot prezenta semnele şi simptomele unui revărsat pericardic cronic.

Copilul mare este şi el de cele mai multe ori asimptomatic, tumora fiind descoperită întâmplător cu ocazia efectuării unei radiografii toracice sau în urma unei necropsii.

La examenul clinic, dacă se produce un revărsat pericardic, semnele sunt similare celor dintr-o pericardită:

- asurzirea zgomotelor cardiace;
- şocul apexian este slab perceput sau chiar absent;
- hepatomegalie;
- scăderea amplitudinii pulsului periferic, puls paradoxal, ş.a.

Dacă tumora comprimă marile vase sau cavitățile cardiace obstrucționând fluxul sanguin, vor apărea sufluri de tip stenotic.

5.3. Diagnostic

Electrocardiograma poate arăta scăderea voltajului complexelor QRS ca urmare a prezenței lichidului în sacul pericardic, tulburarea procesului de repolarizare ventriculară (anomalii ST-T), disartimii sau tulburări de conducere intraventriculare.

La **radiografia toracică** poate fi prezentă cardiomegalia, în special la nou-născuții și sugarii simptomatici. La copilul mare, mai frecvent asimptomatic, teratomul intrapericardic poate produce doar deformarea siluetei cardiace. Uneori, sunt vizibile și calcificările tumorale.

Ecocardiografia bidimensională reprezintă principalul mijloc de diagnostic, atât al teratomului, cât și pentru prezența revărsatului pericardic. Tumora va apărea ca o „masă” intrapericardică, unică, bine delimitată, lobulară și cu o structură neomogenă, în care alternează zone hipoecogene (chisturile) cu zone hiperecogene. Ecocardiografia stabilește și raporturile cu structurile vecine (vase mari, cavități cardiace) și poate evalua efectul compresiv pe care tumora îl exercită asupra acestora.

La nou-născuți și sugari, mai ales la cei aflați într-o stare critică, ecocardiografia constituie o examinare suficientă pentru stabilirea diagnosticului și punerea indicației operatorii.

Atunci când revărsatul pericardic este semnificativ, ecografic pot fi evaluate semnele ce traduc tamponada cardiacă.

Datorită rezoluției superioare a imaginilor, RMN este utilă în diferențierea structurii țesuturilor ce intră în compoziția tumorilor dezvoltate în sacul pericardic, fiind din acest motiv necesară în diferențierea unui teratom de un chist bronhogenic.

Pericardiocenteza și examinarea lichidului pericardic nu au valoare în sine pentru precizarea diagnosticului de teratom, cu excepția situațiilor în care lichidul extras este hemoragic. Revărsatele pericardice hemoragice sunt asociate, în general, tumorilor cardiace sau pericardice maligne. Puncția pericardică și evacuarea lichidului vor avea și un efect decompresiv.

5.4. Tratament

Datorită riscurilor evolutive, teratoamele intrapericardice necesită un diagnostic cât mai precoce, dacă este posibil chiar din perioada fetală. Recunoașterea lor precoce face posibilă practicarea exciziei chirurgicale în timp util, prevenindu-se complicațiile de tip obstructiv, producerea revărsatelor pericardice sau moartea subită.

Excizia chirurgicală a teratoamelor intrapericardice este dificilă datorită localizării, vascularizației lor și aderențelor realizate cu structurile de vecinătate (artere mari, venă cavă superioară, coronare sau suprafața cordului). Excizia este indicată și în cazul teratoamelor descoperite la copiii mari, asimptomatici, datorită riscului de producere a unei complicații amenințătoare de viață, dar și celui de malignizare, chiar dacă acesta este extrem de redus.

După excizia teratomului, recurențele sunt foarte rare.

6. ALTE TUMORI CARDIACE PRIMARE BENIGNE

- **Hemangioamele.** De cele mai multe ori sunt unice, putându-se dezvolta la nivel intramural, subepicardic sau într-o cavitate cardiacă. Pot fi sesile sau polipode, cu un aspect spongios, hemoragic, congestiv. Pe secțiune au deseori o zonă centrală de necroză și mici zone de depuneri calcare. Din punct de vedere histologic, sunt tumori vasculare ce conțin vase de calibru variat, unele mai mari, altele mici și anastomozate cu vasele din miocardul adiacent, realizând un aspect de rețea de canale vasculare.

În funcție de localizare, pot produce pe plan clinic manifestări de tip obstructiv, ce mimează o valvulopatie. Hemangioamele localizate intramural se pot însoți de tulburări de conducere, blocuri de ramură sau intraventriculare, blocuri atrio-ventriculare.

Au un potențial de creștere limitat, fiind citate și cazuri de involuție spontană. Riscul evolutiv ține de posibilitatea ruperii lor, cu producerea unui hemopericard cu tamponadă cardiacă sau a unei disecții intramurale.

La examinarea ecocardiografică, tumora apare bine delimitată, având o structură neomogenă, cu numeroase zone hipoecogene de mici dimensiuni ce corespund „ghemurilor” vasculare din structura hemangiomului.

Angiografia ajută şi ea la precizarea naturii vasculare a tumorii. În acelaşi scop se poate utiliza şi RMN. Precizarea diagnosticului de hemangiom are o mare importanţă, deoarece unele pot regresa spontan, iar altele beneficiază de un tratament medical conservator, ce poate face apel la corticoterapie sau la interferonul alfa.

La cazurile atent selecţionate se va practica excizia chirurgicală, iar pentru localizările intramurale extinse se poate lua în calcul şi transplantul cardiac.

• Alte tipuri rare de tumori primare benigne. Printre acestea sunt citate fibroelastomul papilar, lipomul cardiac, tumora cu celule Purkinje ş.a., toate cu raportări sporadice în literatură. Simptomatologia este foarte variată, mergând de la formele clinice complet asimptomatice la cele cu manifestări discrete, de multe ori nespecifice, până la cele severe, cu embolii periferice, sincopă sau moarte subită.

7. TUMORILE CARDIACE MALIGNE

7.1. Tumorile cardiace maligne primare

În populaţia pediatrică acest tip de tumori reprezintă < 10% din totalul tumorilor cardiace primare **[1, 3]**. Frecvenţa lor a fost redusă şi se menţine astfel şi după introducerea pe scară largă a noilor mijloace imagistice de investigaţie. Între tipurile histopatologice descrise la copii se numără:

- angiosarcomul;
- fibrosarcomul;
- limfosarcomul;
- sarcomul cu celule gigante;
- fibromixosarcomul;
- leiomiosarcomul;
- sarcomul neurogenic;
- rabdomiosarcomul;
- sarcomul nediferenţiat.

Terminologia destul de imprecisă utilizată pentru caracterizarea histopatologică a diverselor tipuri tumorale creează în continuare destule confuzii, de multe ori diferenţierea dintre malign şi benign fiind foarte subtilă şi făcându-se la limită.

Din acest grup heterogen, **angiosarcomul** pare a fi cea mai frecventă tumoră cardiacă primară malignă **[1]**. Se dezvoltă cel mai adesea în atriul drept, fiind o tumoră intracavitară şi polipoidă. Alteori, are un caracter difuz infiltrativ, situaţie în care apare frecvent şi implicarea pericardului în procesul tumoral. Drept urmare, simptomatologia ce o însoţeşte va reflecta:

- insuficienţa cardiacă dreaptă;
- obstrucţia venei cave superioare;
- tamponada cardiacă, revărsatul fiind hemoragic.

Sunt tumori bine vascularizate, ce prezintă frecvent arii de hemoragie şi de necroză. Histopatologic, angiosarcomul se caracterizează prin prezenţa de canale vasculare tapetate de celule endoteliale atipice sau de celule ce au în citopalsma lor vacuole ce conţin hematii.

Poate metastaza la nivel hepatic, pulmonar sau în sistemul nervos central. Prognosticul este foarte rezervat, chiar dacă se reuşeşte punerea precoce a diagnosticului, urmată de excizia chirurgicală şi de chimioterapie.

După unii autori, **rabdomiosarcomul** este considerat tumora cardiacă primară malignă cu cea mai mare incidenţă la sugari şi copii, reprezentând aproximativ 10% din totalul sarcoamelor cardiace primare **[9]**. Histopatologic, este o tumoră mezenchimală malignă, cu diferenţiere structurală de muşchiul striat. Cel mai adesea, are un caracter infiltrativ difuz la nivelul miocardului ventricular, cu extensie posibilă pericardică şi/sau intracavitară (în această situaţie poate fi confundată cu un mixom). Alteori, tumora infiltrează valvele cardiace, mai frecvent valva mitrală şi valva pulmonară.

În ansamblul lor, sarcoamele cardiace sunt foarte rare la toate grupele de vârstă, deşi sunt raportate cazuri şi la sugari, chiar sub vârsta de 3 luni. În general au o predilecţie pentru cavităţile cordului drept şi, uneori, artera pulmonară (**Fig. 58.1**).

Sarcoamele cu celularitate puţin diferenţiată au un caracter invaziv mai pronunţat, infiltrând rapid cavităţile drepte pe care le obstruează, extinzându-se apoi şi spre pericard. Uneori, gradul de extensie face imposibilă excizia chirurgicală. Metastazează rapid în mediastin şi plămâni, prognosticul fiind în general foarte rezervat.

7.2. Tumorile cardiace maligne secundare

Tumorile cardiace maligne secundare sunt mai frecvente decât cele primare. Reprezintă formaţiuni tumorale apărute la nivelul cordului în urma evoluţiei naturale a unei tumori maligne primare având altă localizare. În afara tumorilor maligne ale sistemului nervos central, oricare dintre tumorile maligne cunoscute poate produce interesări cardiace secundare.

Acestea sunt fie metastaze, fie rezultatul invaziei prin contiguitate pornind de la o tumoră mediastinală mai ales ganglionară, tumora cardiacă reprezentând în acest caz localizarea cardiacă a unei hemopatii maligne. Cel mai adesea, participarea secundară a cordului în cadrul unei malignităţi este citată în limfoamele non-Hodgkin, leucemii, neuroblastom.

Acest tip de tumori cu caracter infiltrativ sunt însoţite pe plan clinic de:

– insuficienţă cardiacă congestivă;
– disritmii;
– revărsat pericardic.

Alteori, cordul este invadat prin extensia pe calea venei cave inferioare a unei tumori renale (tumoră Wilms, miosarcom, leiomiom, leiomiosarcom) **[1]**. În cazul acestor copii, pe plan clinic vor apărea semnele şi simptomele de obstrucţie la nivelul cordului drept, alături de palparea unei „mase" abdominale şi, eventual, hematurie. Tumorile de mari dimensiuni, mobile, ajunse până la nivelul atriului drept se pot manifesta pe plan clinic într-un mod similar mixomului.

În concluzie, căile prin care se produc metastazele cardiace la copil sunt: invazia tumorală directă/contiguitate, calea limfatică, calea hematogenă şi ascensionarea tumorii pe cale venoasă.

Tumorile maligne pericardice sunt, în general, de origine metastatică.

8. CONCLUZII DE ORDIN PRACTIC

Din punctul de vedere al atitudinii practice în faţa unui caz de tumoră cardiacă la copii, problema centrală o reprezintă recomandarea intervenţiei chirurgicale. Indicaţia exerezei chirurgicale este clară în cazul **[3]**:

– mixomului;
– teratoamelor pericardice;
– fibroelastomului dezvoltat pe valva aortică (este foarte rar la copii).

Mai discutabilă devine indicaţia în cazul rabdomiomului şi al fibromului cardiac. Evident, indicaţia este clară dacă tumora, prin complicaţiile pe care le-a generat, a creat o situaţie ameninţătoare de viaţă sau are, prin dimensiuni şi localizare, un astfel de potenţial.

Fibroamele mari cu caracter obstructiv, însoţite de scăderea debitului cardiac la vârsta mică sau de sincope la copiii mari, trebuie excizate. Acest lucru este valabil şi pentru fibroamele ce produc o scădere a fluxului coronarian, însoţită de disfuncţie ventriculară şi/sau de disritmii semnificative.

Dacă sunt de mici dimensiuni, fără a avea un caracter obstructiv, se recomandă temporizarea intervenţiei şi monitorizarea atentă a pacientului, deoarece există riscul ca, în timp, fibromul să se mărească.

În cazul rabdomioamelor, decizia este şi mai dificilă, ele putând regresa spontan sau chiar dispărea în totalitate. Dacă în momentul diagnosticării nu se însoţesc de tulburări hemodinamice semnificative sau de disritmii severe, se temporizează intervenţia chirurgicală, chiar dacă sunt de mari dimensiuni sau multiple. Deoarece regresia se produce cu vârsta, cele mai multe probleme se pun la nou-născuţi şi la sugari.

Caseta 58.3

Tumorile maligne şi metastazele cardiace

- Majoritatea tumorilor primare cardiace sunt sarcoame, de obicei angiosarcoame sau rabdomiosarcoame.
- Majoritatea sunt localizate în atriul drept, dar şi prezenţa în peretele posterior atrial stâng ridică suspiciunea de neoplazie.
- Incidenţa limfoamelor primitive intracardiace creşte ca parte a sindromului deficienţei imune dobândite.
- Combinarea chirurgiei, radioterapiei, chimioterapiei sau operaţiile paliative pot îmbunătăţi supravieţuirea sau calitatea vieţii; media supravieţuirii este raportată la 1–3 ani.
- Tumorile cardiace secundare sunt de obicei epicardice şi asimptomatice.
- Metastazele sunt rar limitate doar la cord; revărsatele percardice sunt frecvente.
- Screening-ul pentru afectarea cardică la pacienţii cu boli maligne care au o predilecţie crescută pentru afectare cardiacă: hipernefromul, melanomul metastatic, leucemia, limfomul şi tumorile intratoracice primare.
- Excrescenţele cardiace incidental mezoteliale sunt mase mici neobişnite găsite în timpul operaţiei, ataşate de valve sau de masa cardiacă; nu sunt de natură neoplazică şi se consideră că au fost transportate prin cateter sau mijloacele de sucţiune ale cardiotomiei.

Caseta 58.4

Tratamentul tumorilor cardiace

- Tumorile cardiace benigne pot pune în pericol viața, prin presiunea locală/obstrucție sau embolizare distală; rezecția chirurgicală este obligatorie și de obicei este curativă.
- Rezecția este realizată sub bypass cardio-pulmonar, având grijă de a exciza tumora în bloc cu o cât mai mică manipulare.
- Rezecția mixomului atrial are o mortalitate operatorie de aproximativ 3%; rezecția este mai dificilă pentru tumorile ventriculare, uneori necesitând înlocuire valvulară sau implant de pacemaker.
- Fibroamele trebuie excizate chirurgical, pe când rabdomioamele sunt rezecate doar atunci când determină simptome severe, pentru că pot regresa.
- Fibroelastoamele papilare largi trebuie exizate datorită incidenței mari de embolizare; supraviețuirea este excelentă după excizia chirurgicală fără recurența tumorii.
- Lipoamele nu necesită excizie chirurgicală, deoarece se reduc în dimensiune cu pierderea greutății.
- Angioamele sunt dificil de excizat chirurgical datorită naturii vasculare a tumorii.
- Tumorile maligne au un prognostic grav și sunt dificil de rezecat.
- Când tumorile cardiace benigne sau maligne nu sunt rezecabile, transplantul cardiac ortotopic este o alternativă.

Indicația de excizie este influențată și de tipul presupus de tumoră, investigațiile putând oferi o orientare, nu mereu și o certitudine. Aici intervin și datele statistice referitoare la incidența diverselor tipuri de tumori pe grupe de vârstă.

Astfel, dacă un făt sau un nou-născut are o tumoră cardiacă primară, mai ales dacă este și multiplă, într-o proporție de aproape 90% este vorba de un rabdomiom (aproximativ 60–80% putând avea asociată și scleroza tuberoasă). Dacă tumora este unică, posibilitatea ca ea să fie rabdomiom scade la 20–25%.

II. DIVERTICULUL ȘI ANEVRISMUL VENTRICULAR

1. Definiții, terminologie

Termenul de *diverticulum* semnifică o neoformație antomică în formă de sac sau de buzunar. Diverticulul ventricular este o malformație congenitală rară și reprezintă o protruzie a peretelui liber ventricular având o structură musculară sau fibroasă.

Diferența dintre anevrism și diverticul ventricular nu a fost întotdeauna clară, termenii fiind utilizați în mod alternativ. Ea nu este însă o problemă doar semantică, ci și de clasificare și definire. Progresiv s-a utilizat termenul de diverticul pentru situațiile în care defectul peretelui ventricular se asocia și cu alte malformații. În 1958 Cantrell descrie o astfel de asociere malformativă, cunoscută ulterior și ca sindromul liniei mediane Cantrell-Crittenden, în care diverticulul ventricular se asocia altor malformații de linie mediană toraco-abdominale. Acest autor propunea ca termenul de „anevrism" să fie rezervat situațiilor în care lipseau alte malformații asociate.

Alte propuneri au vizat modul de comunicare între cavitatea de neoformație și cea ventriculară. Dacă această comunicare era redusă, mai mică decât cavitatea protruzionată, era vorba de diverticul, iar în cazul comunicărilor largi – de anevrism.

2. Diverticulul ventricular fibros/anevrismul ventricular

În prezent termenul de anevrism ventricular congenital sau de „diverticul fibros" se referă la un anevrism al peretelui ventricular, cel mai adesea izolat și de cauză necunoscută **[12, 13]**. Peretele său este constituit în cea mai mare parte din țesut fibros, cu foarte puține fibre musculare sau chiar fără fibre musculare.

Diverticulul ventricular fibros sau anevrismul ventricular congenital se caracterizează prin akinezie sau mișcare sistolică paradoxală, conexiune/comunicare largă cu ventriculul, iar histologic printr-un proces accentuat de fibroză. Nu se asociază cu alte defecte cardiace sau ale liniei mediane toraco-abdominale.

Este localizat cel mai adesea la apexul sau spre baza ventriculului stâng, pacienții fiind deseori asimptomatici. Anevrismul se poate calcifica sau, în interiorul său, se pot forma trombi ce pot fi cauză de embolii periferice sistemice.

Anevrismele inelare sau subvalvulare ale ventriculului stâng sunt de dimensiuni mici, unice sau multiple, şi îşi au originea sub sinusul Valsalva stâng sau sub valva mitrală posterioară (zonele cele mai subţiri ale peretelui miocardic, cu excepţia apexului). Unele, cu originea sub valva mitrală anterioară, mai rare, pot avea dimensiuni mai mari. Tabloul clinic este dominat de insuficienţa mitrală şi cea cardiacă. Moartea subită secundară rupturii este şi ea posibilă. Comparativ cu diverticulul muscular, prognosticul lor este mai prost.

Anevrismele dobândite sunt foarte rare la copii.

3. Diverticulul ventricular muscular

Este o malformaţie congenitală descrisă pentru prima oară de O'Bryan în 1837. Se prezintă ca un apendice sacciform muscular, protruzionat la nivelul apexului ventricular stâng şi, mai rar, din ventriculul drept sau din ambele ventricule. Este înconjurat de miocard, endocard şi, ocazional, de pericard. Diverticulul muscular are o activitate mecanică sincronă cu ciclul cardiac, iar comunicarea cu cavitatea ventriculară este de mici dimensiuni **[12, 13]**.

Cu ajutorul ventriculografiei poate fi uşor diferenţiat de un anevrism prin:

- comunicarea de mici dimensiuni cu cavitatea ventriculară;
- contractilitate;
- umplerea rapidă cu substanţă de contrast şi, apoi, evacuarea ei completă.

Acest tip de diverticul este frecvent asociat altor malformaţii congenitale, în special ale liniei mediane toraco-abdominale (stern, pericard, diafragm, perete abdominal) sau cardiace (mai frecvent citate sunt atrezia tricuspidei, tetralogia Fallot, defectul septal ventricular).

Sindromul liniei mediane Cantrell-Crittenden cuprinde, pe lângă diverticulul ventricular muscular, şi o breşă diafragmatică anterioară, o fantă în 1/3 inferioară a sternului, diastaza muşchilor drepţi abdominali cu hernie ombilicală sub care se află şi diverticulul ventricular stâng. Se mai asociază deseori şi o fantă pericardică, dextrorotaţia cordului, anomalii ale septurilor şi obstrucţii pulmonare (vene sau artere).

Datorită acestor asocieri malformative, diverticulul ventricular muscular este descris cel mai adesea la nou-născuţi şi la sugari, fiind foarte rar diagnosticat la copilul mare şi la adulţi.

Când se asociază cu defecte ale liniei mediane, poate apărea sub forma unei mase pulsatile la nivelul epigastrului sau în regiunea ombilicală. Diverticulul este protruzionat în afara toracelui, dar poziţia de ansamblu a cordului rămâne normală, element ce-l diferenţiază de *ectopia cordis* (cordul fiind situat complet în afara toracelui).

Alte manifestări clinice posibile:

- insuficienţa cardiacă congestivă, în special când se asociază şi cu MCC;
- tahiaritmii, mai frecvent ventriculare;
- insuficienţe valvulare (când este localizat spre baza ventriculului, foarte rar);
- embolii sistemice;
- moarte subită (produsă de ruperea diverticulului sau de o tahicardie ventriculară).

Evoluţia naturală este severă, cele mai multe decese producându-se în primul an de viaţă, fie ca urmare a asocierilor malformative, fie ca urmare a ruperii diverticulului, a insuficienţei cardiace sau a unei tahicardii ventriculare.

Diverticulul ventricular muscular este descoperit fie în urma examenului clinic, fie ca urmare a modificării siluetei cardiace la radiografia toracică sau la radioscopie, unde diverticulul apare ca o opacitate pulsatilă ce înconjoară cordul. Alteori, este diagnosticat cu prilejul evaluării unei MCC sau în prezenţa unor anomalii ale liniei mediane.

Diagnosticul este precizat cu mare uşurinţă cu ajutorul ecocardiografiei (**Fig. 58.5**).

ECG este în general anormală în precordialele stângi (unde Q adânci, R-uri mai mici, tulburări de repolarizare).

La cateterism şi angiografie apar punga ce se umple cu substanţa de contrast, situată la apexul ventricular, şi comunicarea ei cu cavitatea ventriculară printr-un orificiu larg.

Datorită riscurilor evolutive, odată pus diagnosticul se recomandă rezecţia chirurgicală a diverticulului.

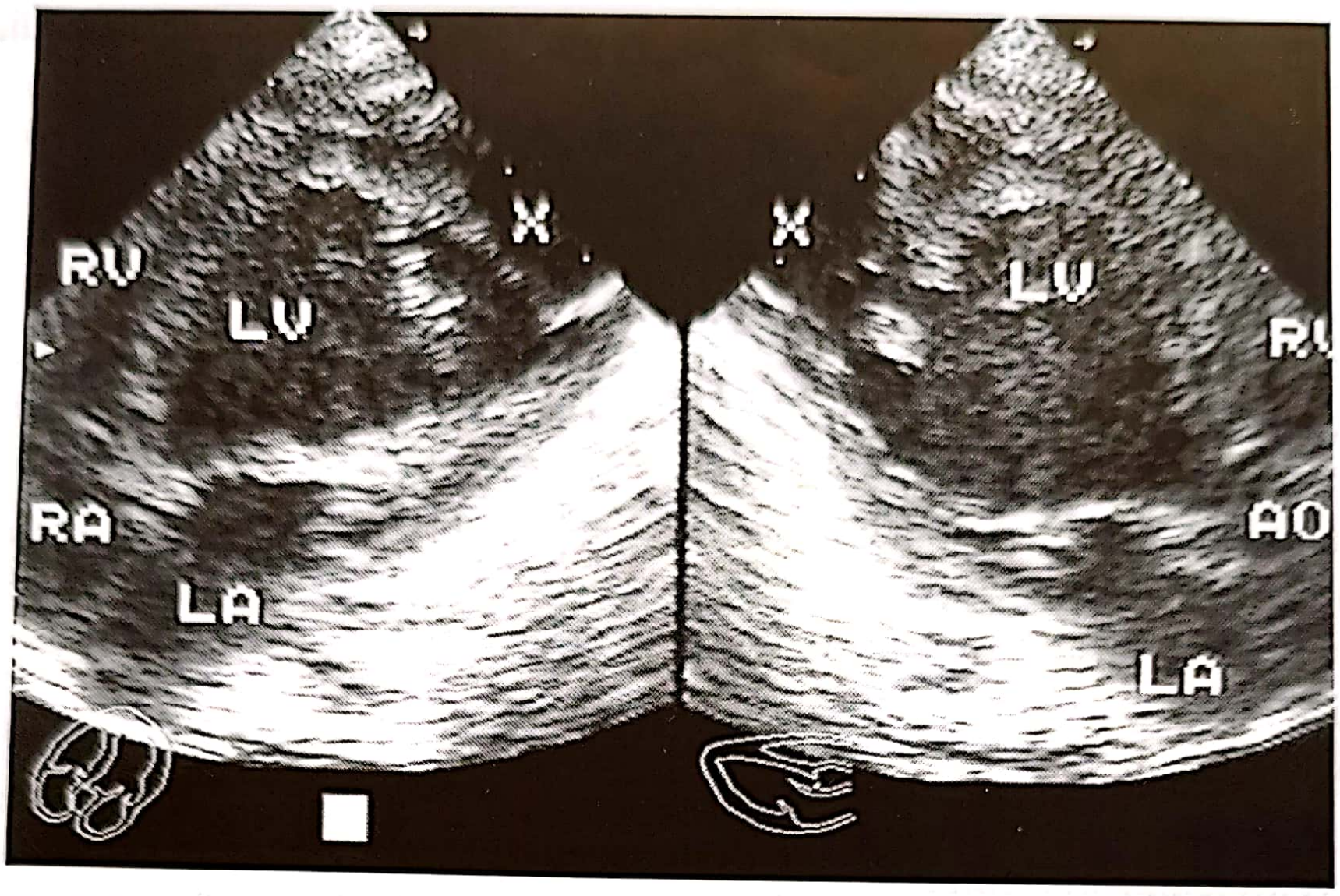

Figura 58.5. Diverticul muscular ventricular situat la apexul ventriculului stâng (x); nou-născut în vârstă de 14 zile.

BIBLIOGRAFIE

1. **Marx G.R., Moran A.M.,** *Cardiac tumors.* In: Allen H.D., Driscoll D.J., Shaddy R.E., Feltes T.F. (eds.), *Moss and Adams Disease in Infants, Children and Adolescents including the Fetus and Young Adults*, ed. 7, Lippincott Williams & Wilkins, Baltimore, 2008, p. 1480–1510.
2. **Burke A., Virmani R.,** *Atlas of tumor pathology. Tumors of the heart and great vessels.* Armed Forces Institute of Pathology, Washington DC, 1996.
3. **Marx G.R., Fyler D.C.,** *Cardiac tumors.* In: Keane J.F., Lock J.E., Fyler D.C. (eds.), *Nadas' Pediatric Cardiology*, ed. 2, Saunders Elsevier, Philadelphia, 2006, p. 825–832.
4. **Holley D.G., Martin G.R., Brenner J.I. et al.,** *Diagnosis and management of fetal cardiac tumors: A multicentric experience and review of published reports*, „J. Am. Coll. Cardiol.", 1995, 26: 516–520.
5. **Scridon T.,** *Tumorile cardiopericardice.* În: Socoteanu I. (ed.), *Tratat de patologie chirurgicală cardio-vasculară*, vol. II, Editura Medicală, Bucureşti, 2007, p. 1398–1426.
6. **Freedom R.M., Lee K.J., MacDonald C. et al.,** *Selected aspects of cardiac tumors in infancy and childhood*, „Pediatr. Cardiol.", 2000, 21: 299.
7. **Becker A.F.,** *Primary heart tumors in the pediatric age group*, „Pediatr. Cardiol.", 2000, 21: 317.
8. **Freedom R.M., Zoo S.J.,** *Cardiac tumors.* In: Freedom R.M., Mikailian H., Zoo S.J., Williams W.G. (eds.), *The natural and modified history of congenital heart disease*, Blackwell Scientific Publication, Boston, 2004, p. 479–483.
9. **Sabatine M.S., Colucci W.S., Schoen F.J.,** *Primary Tumors of the Heart.* In: Yipes D.P., Libby P., Bonow R.O., Braunwald E. (eds.), *Braunwald's Heart Disease – A textbook of Cardiovascular Medicine*, ed. 7, Elsevier Saunders, Philadelphia, 2005, p. 1741–1755.
10. **Salcedo E.E., Cohen G.I., White R.D., Davison M.B.,** *Cardiac tumors: diagnosis and management*, „Curr. Prob. Cardiol.", 1992, 17: 75–137.
11. **Sallee D., Spector M-L., Heeckeren D.W. et al.,** *Primary pediatric cardiac tumors: A 17 year experience*, „Cardiol. Young.", 1999, 9: 155–162.
12. **Eloi M., Phalla O.U., Fermont L., Concordet S., Le Bidois., Sidi D., Bonnet D.,** *Diagnosis and outcome in congenital ventricular diverticulum and aneurysm*, „J. Thorac. Cardiovasc. Surg.", 2006, 131: 433–437.
13. **Vasquez-Jimenez J.F., Mucheler E.G., Daebritz S. et al.,** *The Cantrell's syndrome: A challenge to the surgeon. Case report and review of the literature*, „Ann. Thorc. Surg.", 1998, 65: 1178–85.
14. **Gatzoulis M.A., Webb G.D., Daubeney P.E.F.,** *Diagnosis and Management of Adult Congenital Heart Disease*, Churchill Livingstone, New York, 2003.

---

*Redactare medicală casete: Ion Socoteanu, Iulia Cristina Frînculescu, Marius Frînculescu

IZOMERISMUL ATRIAL (HETEROTAXIA)

SECŢIUNEA III

CAPITOLUL 59

ION SOCOTEANU, CIPRIAN DIMA, CAMELIA DIMA

1. DEFINIŢIE
2. MORFOLOGIE
    - 2.1. Izomerismul atrial
    - 2.2. Sistemul de conducere
    - 2.3. Anomalii ale sistemului nervos
    - 2.4. Anomalii ale venelor pulmonare
    - 2.5. Comunicările atrio-ventriculare
    - 2.6. Defectele septale atrio-ventriculare şi alte defecte septale atriale
    - 2.7. Morfologia ventriculară şi defectele septale ventriculare
    - 2.8. Tractul pulmonar de ejecţie
    - 2.9. Comunicările ventriculo-arteriale
    - 2.10. Alte anomalii cardiace coexistente
3. DIAGNOSTIC CLINIC ŞI PARACLINIC
4. ISTORIA NATURALĂ
5. TEHNICI OPERATORII
    - 5.1. Bypass-ul cardio-pulmonar
    - 5.2. Intervenţia reparatorie intracardiacă
    - 5.3. Montajul de derivaţie atrial
    - 5.4. Operaţia Fontan
    - 5.5. Intervenţiile paliative
6. ÎNGRIJIREA POSTOPERATORIE
7. REZULTATE
8. INDICAŢII OPERATORII

BIBLIOGRAFIE

1. DEFINIŢIE

Izomerism provine din cuvântul grecesc care înseamnă părţi egale (isos = egal; meros = parte)

Izomerismul atrial reprezintă o duplicare a părţilor camerelor atriale, fiind expuse anumite caracteristici anatomice ale cordului drept şi stâng. Izomerismul poate fi de asemenea posibil în cazul morfologiei pulmonare şi bronşice. Heterotaxia reprezintă aranjamentul anormal al organelor şi vaselor mari, diferit faţă de *situs solitus* sau imaginea în oglindă şi *situs inversus*. În mod obişnuit în izomerism (şi heterotaxie) există o duplicare sau absenţa structurilor unilaterale normale.

Heterotaxia viscerală – un sindrom cu lateralizare incompletă sau improprie a organelor toracice sau abdominale (de exemplu: asplenia şi polisplenia) este frecvent asociată cu malformaţii cardiace congenitale complexe [1, 2].

În anii 1970 heterotaxia nu prezenta un interes important. Oricum, în prezent tratamentul chirurgical intervine în majoritatea cazurilor, iar necesitatea descrierii precise a conexiunilor veno-atriale, cât şi a morfologiei cardiace este crucială. Împărţirea pacienţilor cu heterotaxie a fost făcută conform anatomiei atriilor sau urechiuşelor atriale, anatomiei plămânilor sau bronşiilor, statusului splenic funcţional şi leziunile cardiace asociate, inclusiv conexiunilor veno-atriale anormale. Izomerismul nu este întotdeauna acceptat ca un concept în ceea ce priveşte sindromul de heterotaxie. Unii autori nu acceptă termenul de izomerism deloc, afirmând că izomerismul adevărat al atriilor şi urechiuşelor atriale nu există, nu a fost biologic dovedit şi nu are relevanţă clinică.

În ceea ce priveşte clasificarea, trebuie luate în considerare detaliile lobilor pulmonari, bronşiilor şi aranjamentului atrial, anomaliile cordului şi vaselor mari, statusul splenic şi al organelor abdominale. Este evident că clasificarea conform morfologiei urechiuşelor atriale sau statusului splenic are o implicare clinică importantă.

Caseta 59.1

Incidență

- 0,1–0,4% dintre bolile cardiace congenitale
- O tendință de izomerism drept la bărbați și de izomerism stâng la femei

2. MORFOLOGIE

2.1. Izomerismul atrial

Camerele cardiace sunt normal asimetrice, fiecare având o morfologie unică proprie **[3]**. Atriul este considerat drept sau stâng în funcție de morfologia internă sau externă a urechiușelor atriale, care determină 4 aranjamente posibile ale atriilor:

- situs atrial normal (*situs solitus*);
- imaginea în oglindă (*situs inversus*);
- izomerismul atrial drept;
- izomerismul atrial stâng.

În izomerismul atrial ambele atrii au constituție internă și externă diferită. Morfologic se consideră atriul drept bilateral sau atriul stâng bilateral.

Poziția atrială este cel mai frecvent determinată de morfologia atrială, deoarece toate celelalte studii furnizează informații indirecte.

Izomerismul atrial (drept sau stâng) corespunde în mod obișnuit unor izomerisme toracice **[4]**. Oricum, poate apărea lipsa de legătură între morfologia atrială și cea pulmonară sau bronșică. Izomerismul atrial și cel toracic corespund frecvent cu asplenia sau polisplenia, dar aceste situații sunt excepții. De asemenea, asplenia sau polisplenia pot exista ocazional fără izomerismul atrial. Aceste situații ale splinei nu prezic întotdeauna morfologia atrială. Din cauza acestei variabilități, Anderson preferă termenul „heterotaxie" pentru a denumi prezența acestor anomalii posibile și recomandă descrierea detaliilor morfologice pentru fiecare pacient în parte **[5]**.

Din 58 de cazuri de nou-născuți cu „heterotaxie" dintr-un singur spital, 25 aveau polisplenie și 20 asplenie. Izomerismul atrial stâng este mai frecvent decât cel drept. Într-o statistică chirurgicală recentă, din 41 de pacienți, 23 au avut izomerism atrial stâng, iar 18 drept **[6]**.

Cea mai frecventă anomalie cardiacă asociată este drenajul venos pulmonar aberant total.

2.2. Sistemul de conducere

Izomerismul atrial drept este în mod frecvent însoțit de nod sinusal bilateral, unul în fiecare atriu **[7]**. Două noduri atrio-ventriculare (AV) pot fi prezente, legate între ele printr-un țesut de conducere. În izomerismul atrial stâng, nodul sinusal este absent în majoritatea cazurilor, iar când este prezent este poziționat neobișnuit și frecvent este hipoplazic.

Nodul AV poate fi normal situat când arhitectura ventriculară este situată predominat spre dreapta (D-loop), predominat spre stânga sau două noduri AV legate între ele. Alte multe anormalități grave ale sistemului de conducere pot fi de asemenea prezente, deoarece la unii nou-născuți cu izomerism atrial stâng poate apărea blocul atrio-ventricular complet **[8]**.

Tahicardia atrială supraventriculară apare în izomerismul atrial drept la peste 25% dintre pacienți, în timp ce modificări ale undei P cu un ritm atrial scăzut sau joncțional sunt prezente în izomerismul atrial stâng **[9]**.

2.3. Anomalii ale sistemului venos

Vena cavă inferioară (VCI), frecvent, nu comunică direct cu atriul în partea de jos, în schimb trece superior de-a lungul șanțului paravertebral drept (vena azygos din vena cavă inferioară) sau stâng (vena hemiazygos din vena cavă inferioară), vărsându-se în partea dreaptă sau stângă a venei cave superioare (**Tabelul 59.1**). Colaterala azygos a venei cave inferioare apare exclusiv la pacienții cu izomerism atrial stâng în aproximativ 75% dintre cazuri.

Vena cavă superioară bilaterală apare frecvent la jumătate dintre pacienții cu izomerism atrial drept și la 2/3 dintre pacienții cu izomerism atrial stâng.

Când vena cavă inferioară comunică direct cu atriul inferior, se poate conecta cu fiecare dintre atrii, drept sau stâng (**Tabelul 59.2**). Venele hepatice comunică direct cu atriul inferior, frecvent cu unul dintre atrii, dar uneori cu ambele atrii sau comunică în două locuri ale aceluiași atriu. Asemenea comunicare directă a venelor hepatice este prezentă la toți pacienții cu colaterală azygos din vena cavă inferioară, dar poate fi prezentă și la pacienții la care vena cavă inferioară comunică cu atriul inferior (**Tabelul 59.3**).

Uemura și colaboratorii raportează că sinusul coronar este absent la aproape 40% dintre pacienții cu izomerism atrial stâng şi 100% absent la pacienţii cu izomerism drept. Alţii arată variaţii importante ale acestor procente. Anomaliile sistemului venos nu apar exclusiv la pacienţii cu izomerism atrial [10, 11].

2.4. Anomalii ale venelor pulmonare

Anomaliile extracardiace de comunicare a venelor pulmonare sunt frecvent întâlnite la pacienţii cu izomerism atrial drept (**Tabelul 59.4**). Când venele pulmonare comunică cu un atriu, conexiunea este variabilă. Importantă în acest sens este prezenţa unei arii largi între peretele posterior atrial şi venele pulmonare când inima este privită din incidenţă posterioară. Stenoza venelor pulmonare poate fi prezentă la peste 40% dintre pacienţii cu izomerism atrial drept, în special când conexiunea este cardiacă. Stenoza venelor pulmonare este mai puţin frecventă în izomerismul atrial stâng. Atrezia venelor pulmonare a fost semnalată în izomerismul atrial drept [12].

2.5. Comunicările atrio-ventriculare

Aproape 75% dintre pacienţii cu izomerism atrial stâng prezintă comunicări atrio-ventriculare biventriculare. Oricum, 50% din pacienţii cu izomerism atrial drept prezintă o comunicare AV univentriculară, un procent mai ridicat ca în oricare alt tip de poziţii atriale, majoritatea acestor pacienţi având ventricul unic cameral (**Tabelul 59.5**) [12, 13].

Tabelul 59.1. Tipuri de drenaj venos al venei cave inferioare (n = 183; după Uemura şi colegii - Kirklin, 2003)

	Comunicare atrială prezentă		Comunicare atrială absentă		
Izomerism atrial	Spre partea dreaptă a atriului (%)	Spre partea stângă a atriului (%)	Prin partea dreaptă a venei azygos (%)	Prin partea stângă a venei azygos (%)	Alte tipuri
Drept	48	52	0	0	0
Stâng	12	12	34	40	2

Tabelul 59.2. Tipuri de drenaj venos al venei cave superioare (n = 183; după Uemura şi colegii - Kirklin, 2003)

	Prezent unilateral			Prezent bilateral	
Izomerism atrial	Spre partea dreaptă a plafonului atrial (%)	Spre partea stângă a plafonului atrial (%)	Alte tipuri (%)	Ambele spre plafonul atrial (%)	Prin sinusul coronar (%)
Drept	29	19	1	51	0
Stâng	22	14	2	38	24

Tabelul 59.3. Tipuri de drenaj hepatic venos (n = 183; date de la Uemura şi colegii - Kirklin, 2003)

	Confluenţă prezentă		Prin canale independente		
Izomerism atrial	Prin vena cavă inferioară (%)	Prin canal comun (venă cavă inferioară întreruptă) (%)	Unilateral spre atriu (%)	Bilateral spre atriu (%)	Alte tipuri (%)
Drept	76	0	6	18	0
Stâng	14	43	8	35	2

Tabelul 59.4. Tipuri de drenaj pulmonar venos (n = 183; date de la Uemura şi colegii - Kirklin, 2003)

	Comunicări directe ale venelor pulmonare la camerele atriale			**Prezenţa confluenţei venelor pulmonare**				**Confluenţa incompletă a venelor pulmonare**	
Izomerism atrial	Spre partea stângă a atriului (%)	Spre partea dreaptă a atriului (%)	Bilateral cameral (%)	Alte tipuri (%)	Prin vena cavă superioară (%)	Prin vena portă (%)	Atrezia căii alternative (%)	Unele prin venele sistemice, altele direct spre atriu (%)	Prin multiple căi din afara cordului (%)
Drept	19	19	0	3 (confluenţă centrală)	27	21	1	5	5
Stâng	26	14	60	0	0	0	0	0	0

Tabelul 59.5. Caracteristici anatomice (n= 93; date de la Hirooka şi colegii - Kirklin, 2003)

	Izomerism drept (n = 61)		**Izomerism stâng (n = 32)**	
	Nr.	%	Nr.	%
Cord univentricular	39	64	9	28
Cord biventricular	22	36	23	72
Valvă comună atrio-ventriculară (AV)	56	92	18	56
Două valve AV	2	3	10	31
Atrezie mitrală sau atrezie tricuspidiană	3	5	4	13
Concordanţă AV(aorta din VS)	6	10	12	38
Discordanţă AV(aorta din VD)	55	90	20	62
Atrezie pulmonară	20	33	3	9
Stenoză pulmonară	36	59	17	53
Vena cavă superioară (VCS) bilaterală	33	54	17	53
VCS dreaptă	24	39	10	31
VCS stângă	4	7	5	16
Vena cavă inferioară (VCI) dreaptă	43	70	11	34
VCI stângă	17	28	0	
VCI absentă	1	2	21	66
Drenaj venos pulmonar aberant (DVPA) total	37	61	2	6
DVPA parţial	1	2	1	3

2.6. Defectele septale atrio-ventriculare și alte defecte septale atriale

Complexitatea sistemului venos, variabilitatea poziției și tipul valvelor atrio-ventriculare, ca și anomaliile benzilor musculare care traversează deseori atriul fac dificil de aplicat termenul convențional de defect septal atrial. Oricum, un atriu unic este prezent în aproape jumătate dintre cazuri. Defectul septal atrio-ventricular este prezent la 80% dintre pacienți, având o prevalență mai mare la izomerismul atrial drept față de cel stâng (**Tabelul 59.5**). Majoritatea pacienților cu izomerism atrial și defecte septale AV prezintă mai frecvent un canal AV comun decât două orificii valvulare AV. Rareori septul atrial este intact sau are doar un foramen ovale patent **[14, 15]**.

2.7. Morfologia ventriculară și defectele septale ventriculare (DSV)

Complexitatea, conexiunile valvelor AV și frecvența apariției ventriculului unic fac dificilă aplicarea termenului convențional de defect septal ventricular. Doar rareori septul ventricular este intact; aproape 80% dintre pacienți cu DSV au un defect septal AV, iar la restul cu structuri septale AV intacte sunt prezente tipuri variate de DSV.

2.8. Tractul pulmonar de ejecție

Tractul de ejecție pulmonar neobstruat este întâlnit rareori în izomerismul drept, dar mai frecvent în cel stâng. În izomerismul atrial drept, stenoza pulmonară este prezentă la mai mult de jumătate dintre pacienți, iar atrezia pulmonară la 1/3 dintre pacienți, pe când la pacienții cu izomerism atrial stâng stenoza pulmonară este prezentă la aproape 1/2 dintre pacienți, iar atrezia pulmonară la mai puțin de 1/5 dintre pacienți (**Tabelul 59.5**) **[16]**.

2.9. Comunicările ventriculo-arteriale

Comunicările ventriculo-arteriale sunt în general cele mai discordante și o proporție neobișnuit de ridicată (33%) dintre pacienți prezintă ventricul drept cu dublă cale de ieșire. La 75% dintr-un total de 90% de pacienți cu izomerism atrial drept, autopsiați, s-au găsit comunicări ventriculo-arteriale discordante (transpoziții) sau ventricul drept cu cale dublă de ieșire. La pacienții cu izomerism atrial stâng, aceste situații s-au întâlnit la 20% dintr-un total de 60% de pacienți (**Tabelul 59.5**). În unele cazuri de ventricul unic cu cale dublă de ieșire, comunicările ventriculo-arteriale sunt dificil de descris **[14, 16]**.

2.10. Alte anomalii cardiace coexistente

Alte anomalii prezente în izomerismul atrial sunt inconstante la pacienții tratați chirurgical. La pacienții autopsiați, leziunile obstructive de la nivelul inimii stângi sunt frecvente, excluzând hipoplazia ventriculară dreaptă și stenoza mitrală **[17]**.

Caseta 59.2

Morfologie

La pacienții cu lateralizare incompletă a organelor toracice și viscerale, urechiușele atriale sunt de asemenea lateralizate, iar la marea majoritate a acestor pacienți, amândouă urechiușele atriale au morfologie internă și externă similară, caracteristică fie urechiușei atriale drepte, fie celei stângi. Izometrismul atrial este desemnarea acestor corduri cu urechiușe atriale drepte bilaterale sau urechiușe atriale stângi bilaterale.

Conexiunile venoase sistemice aberante se asociază în general cu izomerismul atrial.

- Izomerism stâng
- Izomerism drept

Caseta 59.3

Boli asociate

- **Izomerism stâng:**
  - Polisplenie
  - Conexiunile venoase sistemice și/sau pulmonare (56–92% dintre cazuri)
  - Conexiune venoasă pulmonară aberantă (56% dintre cazuri)
  - Valvă atrio-ventriculară comună (46–49% dintre cazuri)
  - Atriu comun (38% din cazuri)
  - Cor triatriatum (30%)
  - Atrezie sau stenoză pulmonară (28%)
  - Coarctație de aortă (16%)
  - Bloc atrio-ventricular congenital (7%)
- **Izomerism drept:**
  - Asplenie

Caseta 59.3 *(continuare)*

- Predominant stenoză pulmonară subvalvulară și valvulară sau atrezie pulmonară (89% din cazuri)
- Conexiune ventriculo-arterială discordantă (72–75%), fie din cauza transpoziției de vase mari, fie din cauza ventriculului drept cu dublă cale de ieșire
- Defect septal atrio-ventricular (72%), cu sau fără atriu comun
- Ventricul unic (55%)
- Conexiune venoasă pulmonară extracardiacă totală aberantă (50%))
- Vena cavă superioară persistentă
- Urechiușele drepte bilaterale (20%)

Caseta 59.4

Fiziopatologie

Tiparul fiziopatologic depinde în întregime de combinarea defectelor intracardiace, mai ales de prezența și gradul fluxului sangvin pulmonar, șuntul intracardiac dreapta-stânga, regurgitarea atrio-ventriculară și obstrucția fluxului de ieșire sistemic.

Impactul aspleniei depășește cadrul bolilor congenitale cardiace asociate, cu implicații evidente legate de infecția sangvină și sepsă.

Caseta 59.5

Diagnostic

- ***Clinic***: cianoza prezentă la majoritatea pacienților (96 %), în general în prima lună de viață; insuficiența cardiacă congestivă cu sau fără cianoză este foarte frecventă; numărarea celulelor sangvine arată prezența corpurilor Howell-Jolly, incluziuni eritrocitare, în prezența aspleniei;
- ***Electrocardiogramă***: axul undei P anormal, spre stânga și superior (50–75% dintre pacienții cu izometrism atrial stâng); unde P negative în derivațiile II, III și aVF (așa-numitul ritm sinusal coronarian); anormalități ale sistemului de conducere, incluzând blocul atrio-ventricular complet (10 % dintre cazurile cu izomerism atrial stâng), sindrom de sinus bolnav și tahicardie supraventriculară sunt mai frecvente în izomerismul atrial stâng decât în cel drept.
- ***Radiografie toracică***: vederea antero-posterioară determină situsul toracic, dimensiunea și locația cardiacă, anatomia bronșică și statusul abdominal; vederea laterală permite definirea izomerismului drept sau a celui stâng; tipică este apariția ficatului simetric în radiografia toracică și abdominală și a poziției discordante între apexul cardiac și bula gazoasă a stomacului; absența umbrei venei cave inferioare în proiecția laterală poate sugera continuare azygoasă a venei cave inferioare.
- ***Ecocardiogramă***: poate evidenția poziția anormală și relația spațială dintre vena cavă inferioară și aortă; la nivelul diafragmei o imagine în oglindă a situației normale la pacienții cu situs inversus; imaginea directă a morfologiei urechiușelor atriale este fezabilă, ca și conexiunea nodală a venelor hepatice de atrii; absența porțiunii intrahepatice a venei cave inferioare este asociată cu continuarea cu vena azygos în izomerismul stâng; odată prezența și tipul izomerismului determinate, ecocardiografia va evidenția defectele intracardiace asociate.
- ***Cateterism cardiac***: importantă în studiul conexiunilor venoase pulmonare și sistemice; pentru a elimina obstrucțiile refluxului venos pulmonar și rezistența vasculară pulmonară crescută.

3. DIAGNOSTIC CLINIC ȘI PARACLINIC

În **izomerismul atrial drept,** majoritatea nou-născuților prezintă obstrucție de tract de ejecție pulmonar. Când această obstrucție este critică sau în caz de atrezie pulmonară, copiii prezintă cianoză profundă, acidoză și în final colaps cardio-vascular.

Asplenia este asociată cu un număr crescut de **corpusculi Howell-Jolly** prezenți în sângele nou-născuților și persistenți la copiii mai mari. Nu există alte criterii specifice de diagnostic pentru izomerismul atrial, pentru că în acest sens nu există un dereglaj funcțional specific.

În izomerismul atrial stâng, modificările intracardiace sunt mai puțin severe față de izomerismul atrial drept. Copiii cu izomerism atrial stâng pot prezenta simptome de insuficiență cardiacă congestivă datorită șuntului stânga-dreapta și pot fi asimptomatici din punct de vedere cardiac, ei prezentând anomalii gastro-intestinale asociate.

Criteriile clinice de diagnostic depind, aşadar, de unele anomalii cardiace ce pot fi prezente. Poziţia atrială este cel mai bine determinată preoperator prin determinarea poziţiei toracelui, pentru că poziţia atrială şi cea toracică sunt aproape întotdeauna aceleaşi. Poziţia toracică este cel mai bine indicată de anatomia bronhiilor, care nu corespunde întotdeauna cu lobulaţia pulmonară. Lungimea fiecărei bronhii principale şi legătura cu artera pulmonară aferentă reprezintă cel mai indicat criteriu pentru determinarea poziţiei toracelui. În mod normal, bronhia principală dreaptă este relativ scurtă, iar artera pulmonară dreaptă este situată anterior şi inferior bronhiei; bronhia principală stângă este relativ lungă, iar artera pulmonară stângă este situată posterior şi superior bronhiei.

Determinarea acestor relaţii şi a poziţiei toracelui este realizată printr-o radiografie toracică frontală şi laterală. Dacă raportul dintre lungimea bronhiei scurte (normal dreapta) şi a celei lungi (normal stânga) este 2 sau mai mare, atunci avem de-a face cu un torace lateralizat. Dacă raportul este 1,5 sau mai puţin, izomerismul atrial şi toracic este frecvent prezent. Deci izomerismul drept este prezent când fiecare arteră pulmonară se află anterior de bronhia sa aferentă; izomerismul stâng este prezent atunci când fiecare arteră pulmonară este situată superior şi posterior de bronhia sa aferentă. Folosirea tehnicilor de specialitate radiologice poate contribui la diagnosticul clinic al izomerismului atrial şi toracic, dar aceste tehnici nu sunt necesare în majoritatea cazurilor **[18]**.

Electrocardiograma

- **Izomerismul atrial drept** – este nespecifică, totuşi poate oferi informaţii despre situsul atrial. Variaţiile undei P pot reflecta localizarea nodului sinusal bilateral. Axul QRS arată poziţia camerelor cardiace şi morfologia lor; un ax superior frontal este frecvent observat la pacienţii cu defect septal AV cu un grad variabil de hipertrofie cardiacă. Axul QRS tinde să fie inferior în cazul cordului univentricular. Blocul AV total este ocazional prezent.
- **Izomerismul atrial stâng** – datorită faptului că nodul sinusal este o structură atrială dreaptă, este deseori hipoplazic sau anormal localizat şi poate fi prezentă o ectopie atrială cu unda P fronatală orientată la stânga şi superior.
- **Ecocardiografia** poate identifica anomaliile morfologice tipice ale izomerismului atrial drept şi stâng şi poate sugera diagnosticul. Oricum, caracteristicile specifice ale izomerismului nu pot fi identificate cu certitudine.

Această investigaţie poate împărţi pacienţii în mai multe categorii:

- **Situs solitus** (aranjament atrial normal) – aorta şi VCI sunt paralele şi anterior de coloana vertebrală cu VCI la dreapta şi aorta la stânga; venele hepatice se varsă în VCI;
- **Situs inversus** (sau imaginea în oglindă) – aorta la dreapta şi VCI la stânga;
- **Izomerismul atrial drept (sau sindromul asplenic)** – juxtapoziţie anormală a aortei şi VCI, cu VCI anterior de aortă; ambele vase sunt de aceeaşi parte a coloanei vertebrale (dreapta sau stânga); venele hepatice se varsă în VCI;
- **Izomerismul atrial stâng (sau sindromul polisplenic)** – vena azygos este o continuare a VCI; vena azygos se află posterior şi la stânga de aortă; un indiciu în plus pentru diagnostic este reprezentat de drenajul separat al venelor hepatice direct în atriu şi nu în VCI intrahepatică, care este absentă.

Cateterismul cardiac este deseori necesar preoperator în cazurile complexe, furnizând informaţii asupra circulaţiei pulmonare. Dimensiunea venelor pulmonare a fost raportată ca fiind un factor de prognostic în ceea ce priveşte reuşita operaţiei Fontan la pacienţii cu izomerism atrial drept şi cord univentricular. Calcularea rezistenţei vasculare pulmonare (RVP) poate fi dificilă şi nu este întotdeauna de ajutor. Un nou mod de a calcula RVP se face utilizând indexul venos pumonar, care se calculează prin măsurarea diametrului proximal al venelor pulmonare la intrarea în atriu / suprafaţa corporeală totală (mm^2/m^2).

Caseta 59.6

Indicaţii pentru tratament chirurgical

Fără tratament chirurgical, defectele congenitale cardiace asociate cu izometrismul implică o mortalitate de 50–95% în primul an de viaţă, în funcţie de tiparul hemodinamic. Tratamentul chirurgical a îmbunătăţit rata supravieţuirii, mai ales la vârsta infantilă, dar mortalitatea la 5 ani rămâne de 30–50%.

4. ISTORIA NATURALĂ

Istoria naturală a pacienţilor cu izomerism atrial este determinată în primul rând de detaliile structurilor cardiace şi coexistenţa anomaliilor cardiace. Oricum, izomerismul atrial poate contribui la istoria naturală, datorită asocierii sale cu blocul AV complet neonatal şi uneori cu moartea neonatală.

Izomerismul atrial drept este deseori însoţit de asplenie, care predispune pacientul la infecţii, în special pneumococice. Prezenţa corpusculilor Howell-Jolly în sânge sugerează asplenie funcţională, aceşti corpusculi fiind de altfel prezenţi în mod normal în prima săptămână de viaţă. Ultrasonografia abdominală, CT pot evidenţia de asemenea absenţa splinei. Izomerismul atrial stâng este deseori însoţit de polisplenie şi frecvent de atrezie biliară extrahepatică **[19]**.

5. TEHNICI OPERATORII [20]

5.1. Bypass-ul cardio-pulmonar (BCP)

La pacienţii cu izomerism atrial, bypass-ul cardio-pulmonar prezintă deseori probleme la canularea venoasă datorită anomaliilor sistemului venos. Este folosită tehnica de canulare venoasă clasică chiar şi pentru situaţiile când există trei vene cave. Canularea directă a venelor cave este avantajoasă datorită intervenţiilor complexe de la nivel atrial care sunt deseori necesare. Trebuie amintit faptul că la pacienţii cu izomerism atrial stâng şi două vene cave superioare diametrul canulei venoase trebuie să fie mai mare decât de obicei, deoarece una dintre venele cave superioare, preia întregul flux sanguin al venei cave inferioare. În asemenea situaţii, întoarcerea sanguină de la nivelul venelor hepatice conectate direct la un atriu este preluată de o pompă-oxigenator plasată în atriu. Venele hepatice în special, dacă devin confluente înainte de intrarea în atriu, pot fi de asemenea canulate direct.

O soluţie la problemele canulării venoase şi la complexitatea intervenţiei este de a folosi oprirea circulatorie în hipotermie, răcind şi încălzind pacientul, cu o singură canulă venoasă atrială. Această metodă este de preferat a fi folosită la copii. O altă soluţie este bypass-ul cardio-pulmonar la 20°C şi folosirea a două canule venoase cu perioade de flux sanguin scăzut când este necesară expunerea în momentele dificile ale operaţiei.

Pentru că operaţiile sunt complexe, ele trebuie pregătite cu atenţie pentru ca să fie realizate eficient. De altfel, durata excesiv de lungă a bypass-ului cardio-pulmonar poate determina un risc crescut. Pentru că timpul de clampare aortic poate fi în unele cazuri de 100 până la 120 minute, este folosită cardioplegia rece, iar temperatura în timpul BCP poate fi redusă la 20°C.

5.2. Intervenţia de corecţie intracardiacă

O varietate largă de intervenţii sunt necesare la pacienţii cu izomerism atrial, iar intervenţia în sine la un pacient poate necesita două sau trei proceduri. Procedurile folosite în operaţia defectelor septale AV sunt deosebit de importante.

5.3. Montajul de derivaţie atrial

În cazuri de anomalii ale sistemului pulmonar sau venos este necesar un montaj de derivaţie atrial. Primul pas este de obicei excizia unui fragment din septul interatrial, cu excepţia porţiunii anterioare, care poate cuprinde nodul AV sau fasciculul His. Tentaţia de a se păstra o parte din sept ar trebui să nu existe, pentru că ar determina creşterea complexităţii intervenţiei.

Apoi urmează dispunerea spaţială a orificiilor venelor pulmonare, vena cavă superioară din partea stângă în colţul din stânga sus al atriului, vena cavă superioară din partea dreaptă în colţul din dreapta sus al atriului, venele hepatice aflate inferior trebuie vizualizate tridimensional şi foarte bine studiate (**Fig. 59.1**). Deci vena cavă superioară primeşte drenaj venos din partea inferioară a corpului. Relaţiile acestor orificii cu părţile stângă şi dreaptă ale valvelor AV trebuie clarificată, pentru că poziţia propriu-zisă a montajului de derivaţie atrial depinde de această cunoaştere.

Dacă, după realizarea montajului de derivaţie atrial şi trecerea potenţialului drenaj prin valvele AV, vor persista conexiunile ventriculo-arteriale, acestea trebuie vizualizate cu atenţie. În această privinţă, poziţia ventriculară nu pare să fie importantă pentru că, în ceea ce ultima dată s-a dovedit a fi un sistem biventricular, întoarcerea venoasă pulmonară trebuie dirijată spre ventriculul care este (sau va fi) conectat la aortă.

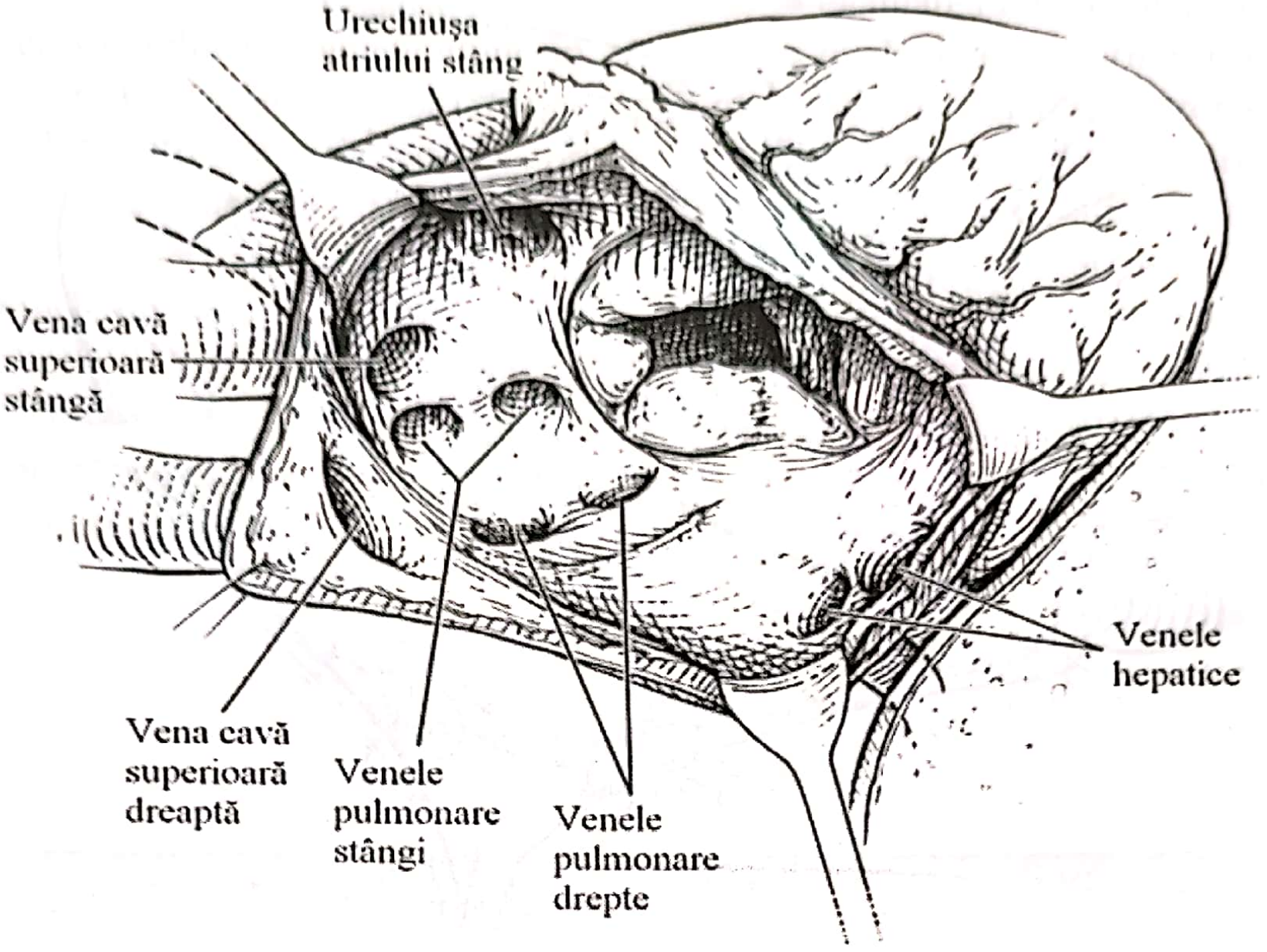

Fig. 59.1. Tehnica montajului de derivaţie atrial în izomerismul atrial cu vena cavă superioară bilaterală şi orificiu valvular comun AV (defect septal atrio-ventricular complet). Aspectul atriilor după excizia completă a septului interatrial (adaptat după Kirklin, 2003).

După ce aceste structuri şi conexiuni au fost verificate cu atenţie, linia de sutură a montajului de derivaţie atrial este marcată cu patru până la şase suturi separate, iar pericardul care a fost luat iniţial este decupat şi suturat (**Fig. 59.2**).

Asociaţiile frecvente ale anomaliilor venoase cu defectele septale interventriculare la pacienţii cu izomerism atrial pot necesita combinarea tehnicilor de montaj de derivaţie atrial cu închiderea defectelor septale atrio-ventriculare. În aceste caz, extensia montajului de derivaţie atrial către valvele AV este o soluţie mai bună decât tehnica cu două petice de pericard folosită în corecţia totală a defectelor septale AV.

Tehnicile au fost dezvoltate astfel încât în unele circumstanţe pot reduce complexitatea montajului de derivaţie atrial.

5.4. Operaţia Fontan

Apariţia frecventă a anomaliilor complexe cardiace determină uneori folosirea tehnicii Fontan. Tehnica operaţiei Fontan practicată în prezent a dat rezultate bune. În majoritatea cazurilor se practică şunturi extracardiace sau şunt lateral cavo-pulmonar.

5.5. Intervenţiile paliative

Tehnicile standard folosite sunt şuntul sistemico-pulmonar şi banding-ul arterei pulmonare. Coexistenţa stenozei arteriale pulmonare juxtaductale trebuie corec - tată în acelaşi timp cu derivaţia sistemico-pulmonară. Când sunt prezente stenoza ramurilor arterelor pulmonare (provenite din ducturile arteriale colaterale) şi atrezia de pulmonară, trebuie rezolvate în acelaşi timp cu şuntul. Într-un lot de pacienţi, această morfologie a fost prezentă la 7 din 28 de pacienţi (25%) care aveau atrezie de pulmonară şi izomerism atrial drept.

În cazul unui şunt cavo-pulmonar superior, trebuie luată în considerare eventuala prezenţă de venă cavă superioară bilaterală sau venă cavă inferioară ocluzionată. Consideraţiile sunt pur tehnice, fără implicaţii fiziologice, cu excepţia şunturilor cavo-pulmonare bidirecţionale unilaterale superioare. Deci, crearea unui şunt bidirecţional cavo-pulmonar în cazul unei vene cave inferioare obstrucţionate are implicaţii fiziologice importante.

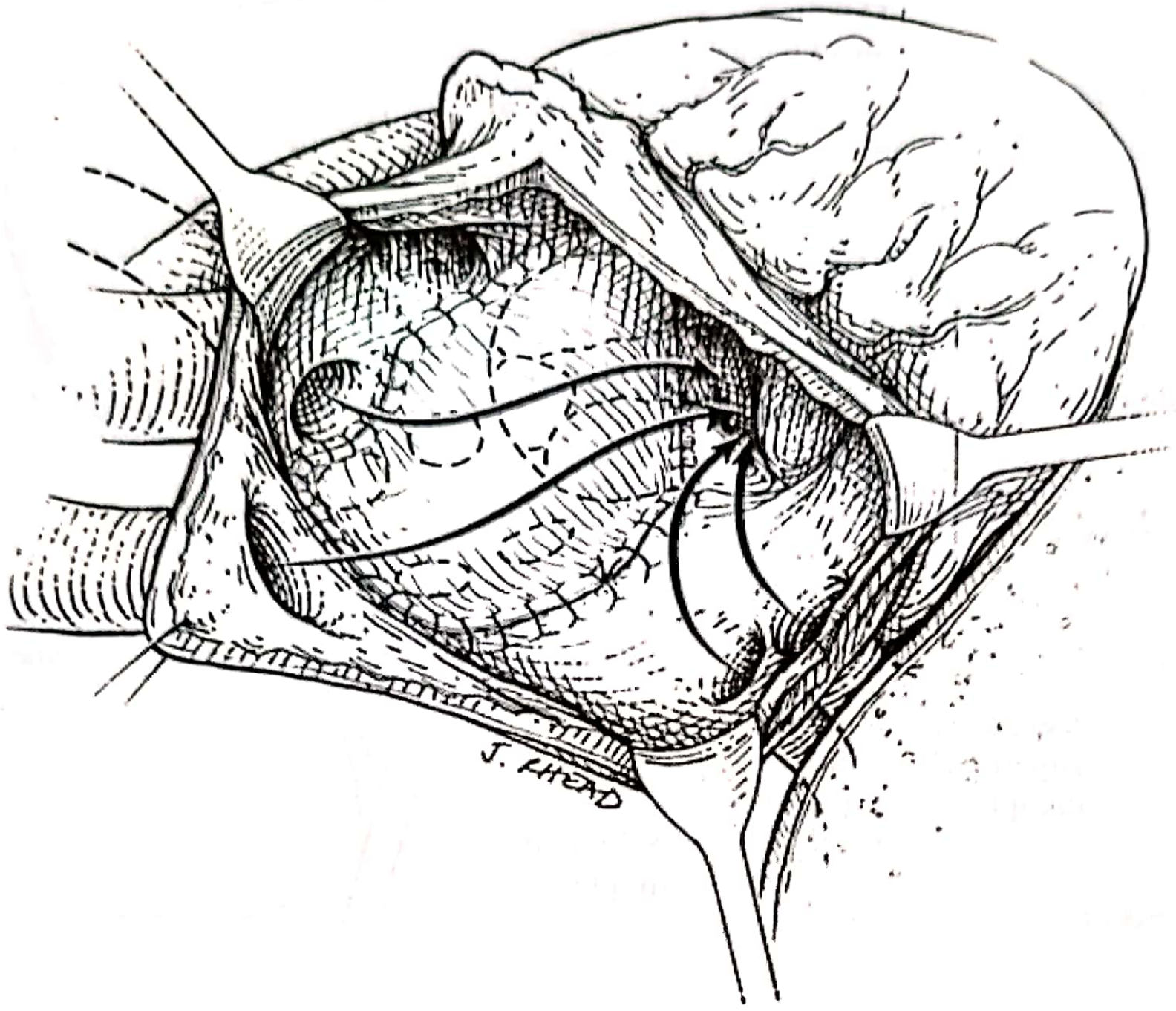

Fig. 59.2. Plasarea peticului de pericard astfel încât să separe sângele pulmonar venos, orificiul valvular atrio-ventricular şi sângele sistemic venos din partea stângă de partea dreaptă. Peticul de pericard trebuie să nu fie de dimensiuni prea mari pentru a nu obstrucţiona fluxul sanguin (adaptat după Kirklin, 2003).

Datorită continuării venei azygos cu vena cavă inferioară întreruptă, un şunt cavo-pulmonar bidirecţional va distribui întreaga întoarcere venoasă sistemică circulaţiei pulmonare, exceptând fluxul sanguin splanhnic. Drept urmare, saturaţia sistemică de oxigen şi gradientul arterei pulmonare pot fi ambele crescute faţă de cazul în care avem un şunt cavo-pulmonar bidirecţional cu vena cavă inferioară de aspect normal.

Caseta 59.7

Tratament chirurgical

- Paliaţie:
  – banding de arteră pulmonară
  – şunt Blalock-Taussig modificat
- Reparare
- Reparare biventriculară
- Reparare univentriculară:
  – Glenn bidirecţional sau hemi-Fontan
  – Fontan modificat sau conexiune cavo-pulmonară totală
  – operaţie Kawashima

6. ÎNGRIJIREA POSTOPERATORIE [21]

Majoritatea pacienţilor cu izomerism atrial drept şi o anumită parte dintre cei cu izomerism atrial stâng care au supravieţuit până la vârsta adultă au suferit o operaţie Fontan. Aceşti pacienţi pot prezenta probleme pe termen lung, cum ar fi: aritmii, accidente trombotice, funcţie ventriculară scăzută, toleranţă scăzută la efort şi enteropatie proteică.

În cazul unui şunt cavo-pulmonar cu vena cavă inferioară obstrucţionată, perioada imediat următoare postoperatorie este critică, fiindcă pot apărea malformaţii arterio-venoase pulmonare. Aceste anomalii vasculare pulmonare se pot dezvolta datorită unui flux sanguin pulmonar scăzut; oricum, dezvoltarea lor poate fi rapidă şi agresivă în acest caz. Primul semn de malformaţie arterio-venoasă pulmonară este scăderea saturaţiei oxigenului, în ciuda faptului că o ecocardiografie ar putea lămuri acest aspect cu mult timp înainte de a apărea scăderea saturaţiei. Angiografia şi scăderea saturaţiei sanguine de la nivelul venelor pulmonare confirmă diagnosticul. Există nişte supoziţii bizare, potrivit cărora vărsarea sângelui venos splanhnic în circulaţia pulmonară şi cu restul de sânge din întoarcerea venoasă pot corecta malformaţiile arterio-venoase.

Toţi pacienţii ar trebui evaluaţi periodic în felul următor:

- examinare clinică amănunţită;
- ECG;
- monitorizare Holter 24 h;
- eco Doppler pentru a aprecia orice modificare a funcţiei ventriculare, stenoză valvulară sau regurgitare;
- evaluarea funcţiei hepatice şi renale;
- evaluarea malformaţiilor extracardiace, mai ales la pacienţii cu izomerism atrial stâng;
- testare periodică la efort – o toleranţă scăzută la efort sau saturaţia oxigenului în scădere necesită cateterism cardiac pentru a depista noi surse de şunt dreapta-stânga, stenoze venoase sau funcţie ventriculară deprimată;
- evaluarea funcţiei splenice (cu prezenţa sau absenţa corpusculilor Howell-Jolly) necesită terapie antibiotică profilactică şi vaccinare periodică.

Caseta 59.8

Posibile complicaţii

- După Glenn bidirecţional, incidenţă crescută de revărsate pleurale prelungite şi chilotorax.
- După Fontan modificat sau conexiune cavo-pulmonară totală, incidenţă crescută de revărsate pleurale prelungite, aritmii, malformaţii arterio-venoase pulmonare şi colaterale veno-venoase (mai ales după operaţia Kawashima).
- La pacienţii care sunt trataţi cu conexiune cavo-pulmonară totală, o fenestrare mai largă poate preveni incidenţa mare a complicaţiilor postoperatorii şi poate îmbunătăţi rezultatele.

Caseta 59.9

Leziuni cardiace şi extracardiace în izomerismul atrial drept şi stâng

	Izomerism atrial drept	Izomerism atrial stâng
Leziuni cardiace comune	Conexiune venoasă pulmonară aberantă totală	Venă cavă inferioară întreruptă
	Defect septal atrio-ventricular	Conexiune venoasă pulmonară aberantă parţială
	Transpoziţie de vase mari sau ventricul drept cu dublă cale de ieşire	DSA (secundum sau primum) şi DSV
Morfologia căilor respiratorii	Plămâni trilobaţi bilateral	Plămâni bilobaţi bilateral
	Bronşii scurte	Bronşii lungi
Altele	Asplenie funcţională cu imunodeficienţă	Polisplenie
	Malrotaţia intestinelor	Malrotaţia intestinelor
	Corpi Howell-Jolly în frotiul sangvin periferic	Atrezie biliară
	Dublu sinus sau nod atrio-ventricular	Absenţa nodului sinusal sau bloc cardiac complet

7. REZULTATE [20, 22]

Datorită unei variabilități morfologice largi la pacienții cu izomerism atrial, sunt dificil de însumat rezultatele generale. Oricum, pot fi realizate principalele statistici generale. În primul rând trebuie amintit că supraviețuirea în cazul izomerismului atrial stâng este mai mare decât în cel drept. În al doilea rând, supraviețuirea este mai mare în cazul corecției biventriculare decât în cazurile când este necesară tehnica Fontan (**Fig. 59.3, 59.4**). În al treilea rând, cu toate că rezultatele au fost în general nesatisfăcătoare, s-a dovedit că în timp acestea s-au îmbunătățit.

În cazul izomerismului atrial stâng dintr-o serie largă de pacienți, cam o treime au beneficiat de corecție biventriculară, la o treime s-a făcut derivație paliativă chirurgicală, iar o treime nu s-au operat. În cazul pacienților neoperați moartea era aproape sigură dacă erau prezente modificări cardiace importante. Chiar și la pacienții cu cord normal mortalitatea a fost de 18% în primii ani de viață datorită malformațiilor noncardiace importante. În cazul pacienților operați, rezultatele pe termen scurt și pe termen lung au fost mai bune la cei cu corecție biventriculară (**Fig. 59.4**). Factorii de deces la pacienții cu izomerism atrial stâng sunt expuși în **Tabelul 59.6**.

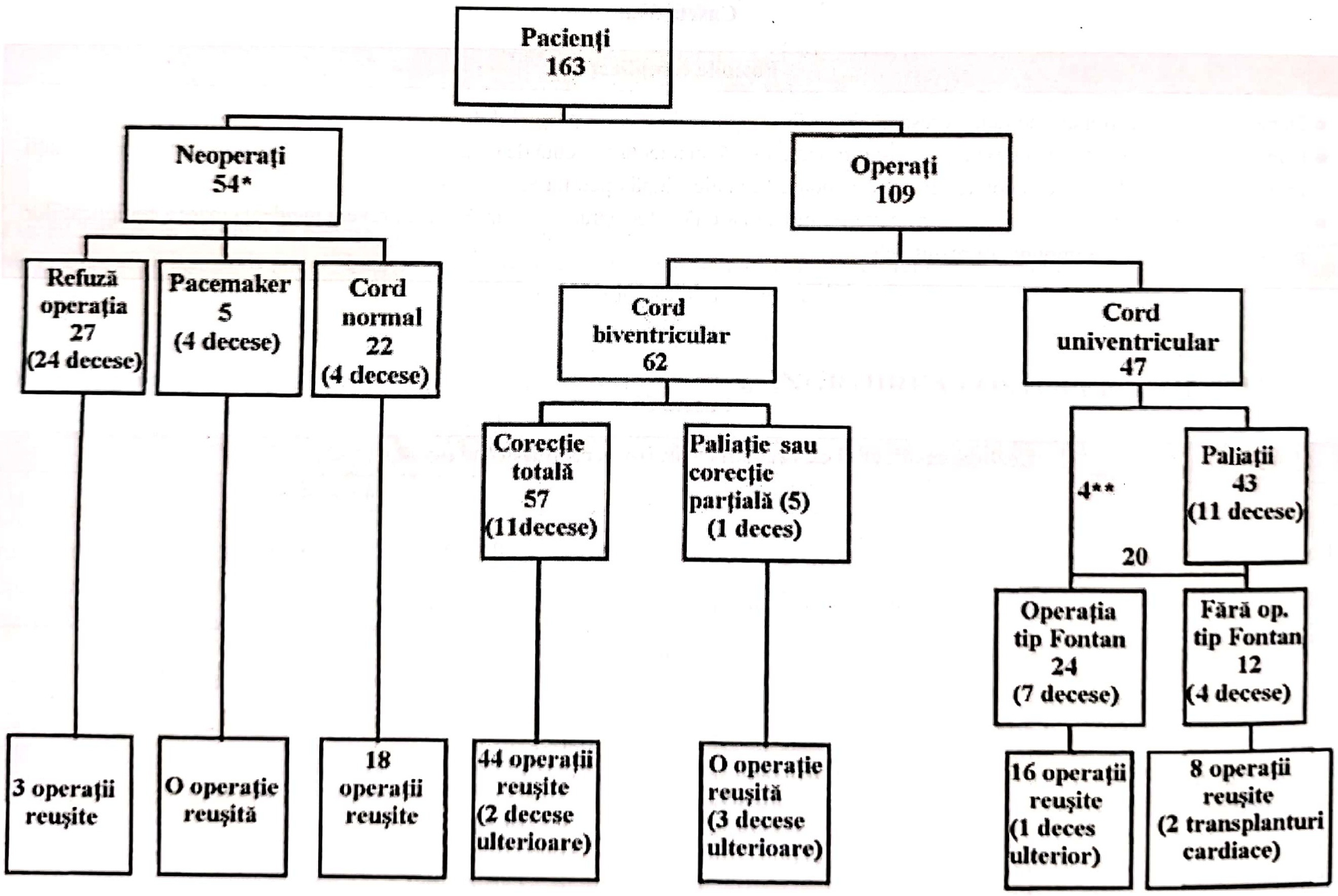
Pacienți 163
Neoperați 54*
Operați 109
Refuză operația 27 (24 decese)
Pacemaker 5 (4 decese)
Cord normal 22 (4 decese)
Cord biventricular 62
Cord univentricular 47
Corecție totală 57 (11decese)
Paliație sau corecție parțială (5) (1 deces)
4**
20
Paliații 43 (11 decese)
Operația tip Fontan 24 (7 decese)
Fără op. tip Fontan 12 (4 decese)
3 operații reușite
O operație reușită
18 operații reușite
44 operații reușite (2 decese ulterioare)
O operație reușită (3 decese ulterioare)
16 operații reușite (1 deces ulterior)
8 operații reușite (2 transplanturi cardiace)

Fig. 59.3. Diagrama intervențiilor la 163 de pacienți cu izomerism atrial stâng (după Gilljam și colegii – Kirklin, 2003)
* – cuprinde 9 pacienți cu cord biventricular, 23 cu cord univentricular și 22 cu cord normal
** – 4 pacienți au operație tip Fontan fără intervenții chirurgicale anterioare. Operația tip Fontan include: șuntul bidirecțional cavopulmonar, anastomoză între atriul drept și artera pulmonară și redirecționarea venei hepatice spre artera pulmonară.

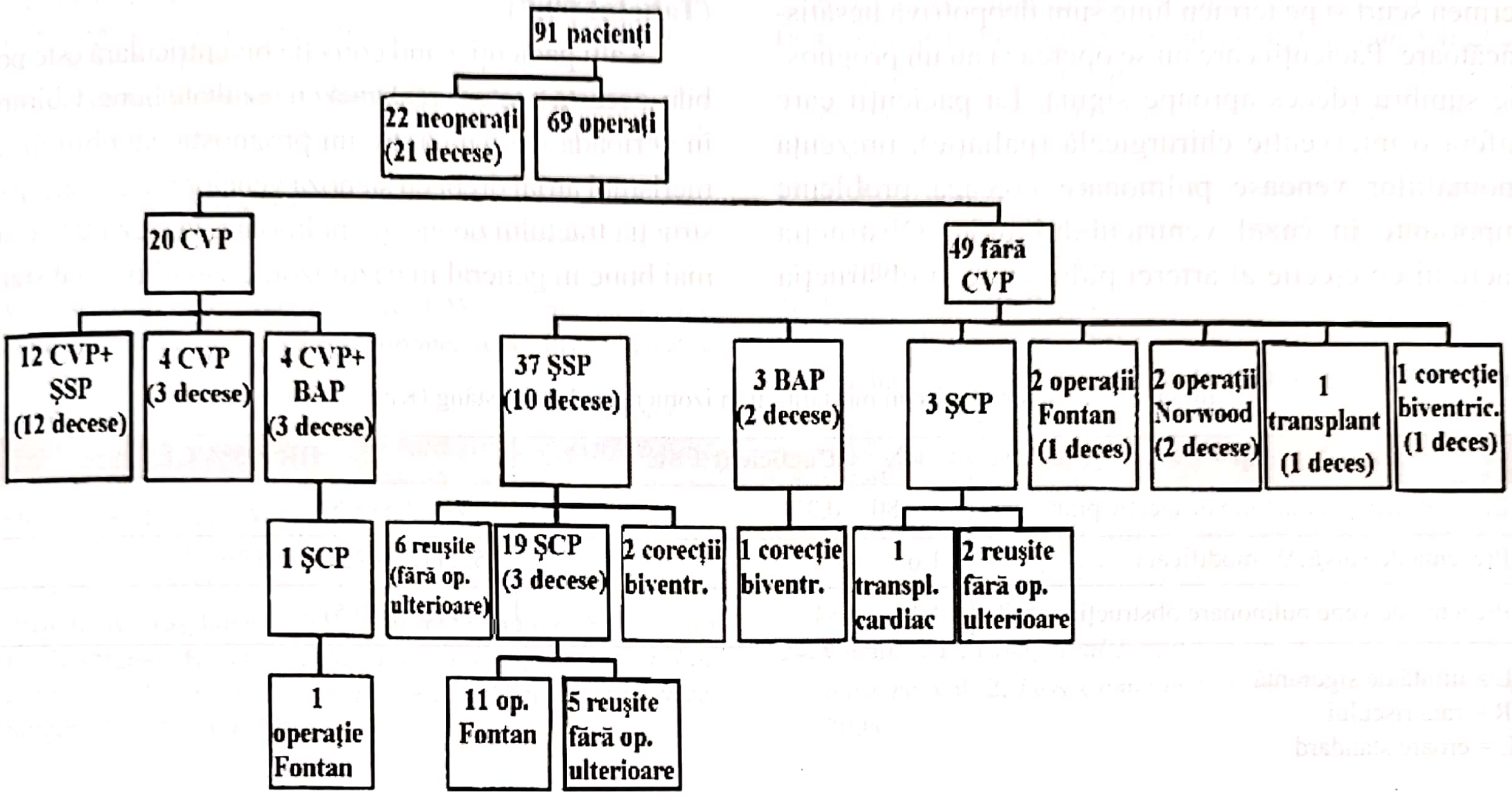
91 pacienţi
22 neoperaţi (21 decese)
69 operaţi
20 CVP
49 fără CVP
12 CVP+ ŞSP (12 decese)
4 CVP (3 decese)
4 CVP+ BAP (3 decese)
37 ŞSP (10 decese)
3 BAP (2 decese)
3 ŞCP
2 operaţii Fontan (1 deces)
2 operaţii Norwood (2 decese)
1 transplant (1 deces)
1 corecţie biventric. (1 deces)
1 ŞCP
6 reuşite (fără op. ulterioare)
19 ŞCP (3 decese)
2 corecţii biventr.
1 corecţie biventr.
1 transpl. cardiac
2 reuşite fără op. ulterioare
1 operaţie Fontan
11 op. Fontan
5 reuşite fără op. ulterioare

Fig. 59.4. Diagrama intervenţiilor chirurgicale şi deceselor la pacienţii cu izomerism atrial drept (după Hashmi şi colegii – Kirklin, 2003)
CVP – corecţia venei pulmonare; ŞSP – şunt sistemico-pulmonar
ŞCP – şunt cavo-pulmonar; BAP – banding arteră pulmonară

Tabelul 59.6. Factorii de risc ai mortalităţii în izomerismul atrial stâng (Kirklin, 2003)

	Greutatea la naştere (n = 122)	**Lipsa greutăţii la naştere (n = 162)**[1]
	Risc relativ (95% CL)	**Risc relativ (95% CL**[3]**)**
Greutate scăzută la naştere	0,4 (0,27-0,58)	-
Ventricul unic	2,31 (1,37-3,89)	2,79 (1,42-1,54)
Malformaţii gastro-intestinale[2]	-	2,19 (1,21-3,96)
Coarctaţie de aortă	3,40 (1,86-6,22)	3,38 (1,87-6,12)

[1] = în unele cazuri greutatea la naştere nu poate fi aflată
[2] = alte malformaţii cu excepţia atreziei biliare
[3] = limită de siguranţă

În cazul izomerismului atrial drept, rezultatele pe termen scurt şi pe termen lung sunt deopotrivă nesatisfăcătoare. Pacienţii care nu se operează au un prognostic sumbru (deces aproape sigur). La pacienţii care suferă o intervenţie chirurgicală (paliaţie), prezenţa anomaliilor venoase pulmonare creează probleme importante în cazul ventriculului unic. Obstrucţia tractului de ejecţie al arterei pulmonare şi obstrucţia venelor pulmonare necesită un management particular (**Tabelul 59.7**).

La alţi pacienţi, când corecţia biventriculară este posibilă, aceasta poate fi realizată cu rezultate bune. Chirurgia în perioada neonatală are un prognostic sumbru în izomerismul atrial drept cu stenoza venelor pulmonare şi obstrucţia tractului de ejecţie pulmonar, iar rezultatele sunt mai bune în general în cazul izomerismului atrial stâng.

Tabelul 59.7. Factori de risc ai mortalităţii în izomerismul atrial stâng (Kirklin, 2003)

Tip	Coeficient ± SE	HR (95% CL)
Lipsa obstrucţiei tractului de ejecţie pulmonar	– 0,80 ± 0,37	2,2 (1,08–4,6)
Prezenţa de valvă AV modificată	1,65 ± 0,73	5,2 (1,25–22)
Prezenţa de vene pulmonare obstrucţionate.	1,69 ± 0,34	5,4 (2,8–10,5)

CL = limită de siguranţă
HR = rata riscului
SE = eroare standard

8. INDICAŢII OPERATORII

Tratamentul chirurgical nu este indicat pentru izomerismul atrial în sine, ci pentru anomaliile cardiace asociate. Izomerismul atrial, în special cel drept cu asplenie, indică prezenţa de anomalii complexe cardiace şi un risc chirurgical mai ridicat ca de obicei, coexistenţa acestor anomalii determinând un prognostic sever; deci indicaţia chirurgicală este de obicei clară **[20]**.

Caseta 59.10

Complicaţiile izomerismului atrial drept şi stâng

- ***endocardită şi sepsis*** – particular la pacienţii cu asplenie în izomerismul atrial drept
- ***aritmii*** – aritmii supraventriculare în izomerismul atrial drept, bloc atrio-ventricular în izomerismul atrial stâng
- ***funcţia ventriculară la cordurile univentriculare*** – regurgitare valvulară atrio-ventriculară
- ***evenimente trombotice la cordurile univentriculare*** – chiar şi la pacienţii anticoagulaţi
- ***stenoze venoase sistemice şi pulmonare*** – pot fi tratate prin dilatare cu balon sau stentare
- ***intoleranţa la efort*** – determinată de disfuncţia ventriculară, incompetenţa cronotropică şi prezenţa colateralelor sistemico-pulmonare

BIBLIOGRAFIE

1. **Ivemark B.I.,** *Implications of agenesis of the splin in the pathogenesis of conotruncus anomalies in childhood: an analysis of the heart malformations in the splenic agenesis syndrome, with fourteen new cases.*
2. **Moller J.H., Nakib A., Anderson R.C., Edwards J.E.,** *Congenital Cardiac disease asociated with polysplenia: a developmental complex of bilateral „left –sidedness".*
3. **Van Mierop L.H., Wiglesworth F.W.,** *Isomerism of the cardiac atria in the asplenia syndrome*, „Lab. Invest.", 1962, 11: 1301.
4. **Pipitone S., Calcaterra G., Grillo R., Thiene G., Sperandeo V.,** *Bronchoatrial discordance. A clinically diagnosed case*, „Int. J. Cardiol.", 1985, 9: 374.
5. **Anderson R.H., Webb S., Brown N.A.,** *Defective lateralisation in children with congenitally malformed hearts*, „Cardiol. Zoung.", 1998, 8: 512.
6. **Lin A.E., Ticho B.S., Houde K., Westgate M.N., Holmes L.B.,** *Heterotaxy: associated conditions and hospital-based prevalence in newborns*, „Genet. Med.", 2000, 2: 157.
7. **Bharati S., Lev M.,** *The course of the conduction system in dextrocardia*, „Circulation", 1978, 57: 163.
8. **Garcia O.L., Metha A.V., Pickoff A.S., Tamer D.F., Ferrer P.L., Wolff G.S. et al.,** *Left isomerism and complete atrio-ventricular block: a report of 6 cases*, „Am. J. Cardiol.", 1981, 48: 1103.
9. **Wren C., McCartney F.J., Deanfield J.E.,** *Cardiac rhythm in atrial isomerism*. „Am. J. Cardiol.", 1987, 59: 1156.

---

*Redactare medicală casete: Ion Socoteanu, Iulia Cristina Frînculescu, Marius Frînculescu

MALFORMAȚII CONGENITALE ALE ARTERELOR CORONARE

SECȚIUNEA III

CAPITOLUL 60

GRIGORE TINICA, ALEXANDRU CIUCU, DIANA CIURESCU,
MIHAIL ENACHE, LILIANA COLAR CIUCU

INTRODUCERE
- 1.1. Anatomia arterelor coronare
  - 1.1.1. Originea arterelor coronare
  - 1.1.2. Artera coronară stângă
  - 1.1.3. Artera coronară dreaptă (ACD)
  - 1.1.4. Tipul de circulație coronariană
  - 1.1.5. Circulația colaterală
  - 1.1.6. Microanatomia circulației coronariene
  - 1.1.7. Venele cardiace
- 1.2. Elemente de fiziologie și fiziopatologie a circulației coronariene
  - 1.2.1. Factori determinanți ai consumului miocardic de oxigen

2. ANOMALII CORONARIENE
- 2.1. Originea anormală a arterei coronare stângi din artera pulmonară
  - 2.1.1. Definiție
  - 2.1.2. Scurt istoric
  - 2.1.3. Morfogeneză și morfologie
  - 2.1.4. Patofiziologie
  - 2.1.5. Aspecte clinice
  - 2.1.6. Istoria naturală
  - 2.1.7. Managementul chirurgical
  - 2.1.8. Tehnici chirurgicale
  - 2.1.9. Îngrijirea postoperatorie
  - 2.1.10. Indicații operatorii în ALCAPA

3. SITUAȚII SPECIALE
- 3.1. Conexiunea anormală la trunchiul arterei pulmonare a ACD, ACx sau a LAD
- 3.2. Conexiunea anormală totală a arterelor coronare la trunchiul AP
- 3.3. Conexiunea anormală a ACS sau a ACD la rădăcina aortei
- 3.4. Conexiunea anormală a LM
- 3.5. Conexiunea anormală a ACD

4. FISTULA ARTERIO-VENOASĂ CORONARIANĂ
- 4.1. Definiție
- 4.2. Morfologie
- 4.3. Diagnostic clinic
- 4.4 Istoria naturală
- 4.5. Tehnica operatorie

Op TIM. MALFORMAȚIILE ARTERELOR CORONARE

BIBLIOGRAFIE

Redactare medicală: Ion Socoteanu, Iulia Cristina Frînculescu, Marius Frînculescu

INTRODUCERE

Cunoașterea fiziologiei, a anatomiei normale și a variantelor anatomice ale arterelor coronare reprezintă o componentă esențială a managementului bolilor cardiace congenitale.

Variații în anatomia normală a arterelor coronare sunt adesea asociate cu alte malformații congenitale cardiace. Anomaliile arterelor coronare reprezintă o cauză de moarte subită la tinerii atleți, în absența altor malformații cardiace. Cunoașterea patofiziologiei este importantă, deoarece variațiile în anatomia coronariană sunt destul de comune.

1.1. Anatomia arterelor coronare

În expunerea anatomiei coronarelor intervin mai multe dificultăți.

Prima este generată de variabilitatea mare pe care o dovedesc aceste artere, în privința originii, numărului, dimensiunilor şi traiectului ramurilor.

O a doua o reprezintă relațiile reciproce stabilite de ramurile celor două mari artere coronare, expunerea acestor legături fiind indispensabilă înțelegerii vascularizației arteriale globale a cordului. Se impune frecvent o tratare simultană a sistemelor coronariene stâng şi drept (în consecință, vom expune concomitent anatomia arterelor în ceea ce priveşte originea lor din aortă şi distribuția în peretele posterior, dar separat traiectul, modul de ramificare şi raporturile celor două artere).

A treia dificultate, generată în mare măsură de variabilitatea anatomică constatată, este inexistența unei nomenclaturi unice. *Nomina Anatomica Internationalis* cuprinde în această privință doar patru termeni, insuficienți pentru o descriere completă (*arteria coronaris dextra*, *arteria coronaris sinistra*, *ramus circumflexus şi ramus interventricularis anterior*), în paralel existând mai multe nomenclaturi clinice, fiecare mai detaliată, dar rar concordante.

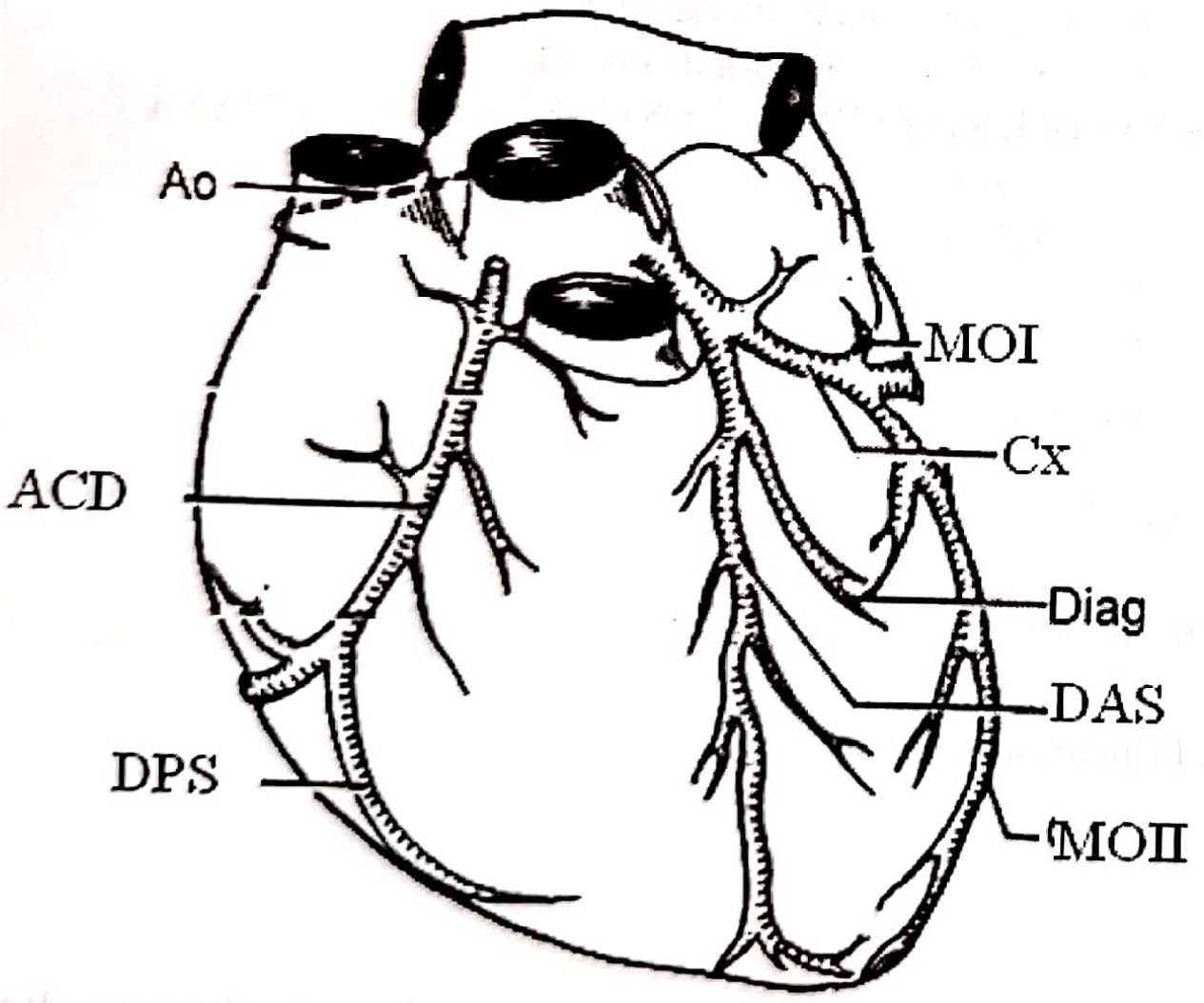

Fig. 60.1. Arterele coronare

1.1.1. Originea arterelor coronare

Arterele coronare iau naştere din primul segment al aortei ascendente de la nivelul sinusurilor aortice (Valsalva), artera coronară stângă (ACS), din sinusul aortic stâng, iar artera coronară dreaptă (ACD) din sinusul aortic anterior. Sinusurile aortice sunt dilatații ale peretelui aortic supravalvular. Fiecare dintre ele este mărginit inferior de concavitatea generată de arcul fibros de inserție a valvulei semilunare corespunzătoare şi superior de creasta sinusului aortic, un contur concav ce face trecerea între dilatația sinusului şi restul peretelui aortic.

Ostiile coronariene au forma eliptică. Diametrul lor maximum este perpendicular pe axul aortei. Dimensiunile ostiale medii, după McAlpine, pentru ACD sunt de 3,7×2,4 mm, iar pentru ACS de 4,7×3,2 mm [**1**].

Există variații ale înălțimii la care se găsesc ostiile. Ostiile înalte determină apariția unui unghi ascuțit între axul segmentului proximal al arterei coronare şi axul aortei. Unghiului format de aceste axe îi corespund caracteristici orificiale. Un unghi foarte ascuțit este însoțit de un orificiu cu aspect de incizură, cu marginea inferioară formând o creastă ascuțită ce poate juca rolul de supapă, determinând o scădere a fluxului coronarian în condițiile unei creşteri a presiunii aortice. Acest mecanism de supapă ar putea sta la originea morții subite apărute la efort în absența aterosclerozei coronariene. Alte consecințe ale prezenței unui orificiu înalt sunt producerea de curenți turbionari şi posibilitatea lezării intraoperatorii a coronarei în timpul clampării aortei; în orice dificultate de cateterizare a coronarelor, la coronarografie, prezența unui orificiu înalt trebuie luată în considerare. Ostiile coronariene au uneori poziții aberante: ACD poate porni din sinusul stâng, ACS din sinusul drept, AIVA poate porni separat din sinusul drept, diviziunea posterioară a ACS poate porni separat din sinusul aortic drept (artera circumflexă anomalică). Aceste situații sunt grupate sub termenul de translocații ostiale extrasinusale. Tot în grupul translocațiilor poate fi inclusă şi artera coronară unică, definită ca translocația ambelor diviziuni ale ACS în sinusul anterior.

O particularitate a sinusului anterior este posibilitatea prezenței de orificii multiple, prin deschiderea din sinusul aortic a unor ramuri care aparțin de obicei ACD: artera conului pulmonar, artera adventicială, ramul septal superior drept, artera dreaptă a NSA, artera preventriculară.

1.1.2. Artera coronară stângă (ACS)

Ia naştere din ostiul coronarian stâng, la nivelul sinusului aortic stâng. Trunchiul arterei este scurt, variind între 6–15 mm, direcţia sa în plan variază între 21 posterior şi 33 anterior, faţă de o dreaptă transversală trecând prin centrul orificiului. În acest scurt traiect, ACS intră în raport cu trunchiul pulmonarei, situat anterior, şi auriculul stâng, situat posterior.

ACS se bifurcă sau, mai rar (15%), se trifurcă. În anatomia clasică, cele două ramuri uzuale poartă numele de artera interventriculară anterioară (AIVA, *ramus interventricularis anterior*) şi artera circumflexă (ACx, *ramus circumflexus*). În încercarea de a oferi o terminologie riguroasă, aplicabilă tuturor variaţiunilor anatomice întâlnite, McAlpine numeşte aceste ramuri ale ACS diviziunea anterioară şi diviziunea posterioară, a treia ramură posibil aflată în poziţie intermediară între celelalte două fiind etichetată drept diviziune laterală (uneori din trunchiul ACS se poate desprinde şi o arteră mai mică, artera stângă a conului).

A. Diviziunea anterioară a ACS, artera interventriculară anterioară (AIVA), descrie traiectul unui S inversat, a cărui buclă superioară trece la stânga conului pulmonarei, parcurgând apoi şanţul interventricular anterior până la apex; în cele mai multe cazuri, artera depăşeşte vârful inimii, pătrunzând în şanţul interventricular posterior (IVP) în care se întinde pe o distanţă de 2–5 cm. Traiectul AIVA explică şi denumirea care i se atribuie cel mai frecvent, mai ales în literatura anglo-saxonă, de descendentă stângă anterioară (LAD) – *left anterior descendent*. AIVA generează două tipuri de ramuri: ramuri laterale şi ramuri septale.

a. Ramurile laterale ale IVA (clasic „artere diagonale") se distribuie cu precădere peretelui lateral al VS (rareori există şi ramuri ale AIVA către peretele anterior al VD). În funcţie de traiect, McAlpine descrie trei tipuri posibile de ramuri ale diviziunii anterioare:

1. ramurile antero-laterale care, în funcţie de nivelul originii, pot fi: înalte (cu originea în segmentul retropulmonar), intermediare (cu originea în jumătatea superioară a şanţului IVA) şi joase (cu originea în jumătatea inferioară a şanţului IVA);
2. ramura laterală a diviziunii anterioare are origine înaltă şi se termină de obicei în zona marginii obtuze;
3. ramura postero-laterală a diviziunii anterioare (rară) este orientată posterior, înconjoară marginea obtuză a cordului spre a se termina pe faţa posterioară a VD.

Trebuie accentuat că aceste ramuri nu există simultan, în general sunt prezente doar două dintre ele. Acestea sunt numite în unele nomenclaturi „diagonala întâi" şi „diagonala a doua" (în ordinea originii lor din AIVA). Termenul de diagonală este însă atribuit uneori şi diviziunii laterale.

b. Ramurile septale:

1. ramul septal superior stâng (ramul septal principal) a cărui incidenţă este după McAlpine de 64%. Apare precoce din diviziunea anterioară a ACS (la 38% pătrunzând în sept posterior de valva pulmonară), coboară în grosimea septului, într-un ax apropiat de verticală. Vascularizează porţiunile a doua şi a treia ale ramurii drepte a fasciculului atrio-ventricular (His), uneori chiar prima parte a acestei ramuri a fasciculului atrio-ventricular;
2. 6–15 ramuri septale anterioare, originare la diverse nivele pe faţa posterioară a AIVA, cele superioare având o direcţie oblic descendentă, cele medii fiind orizontale, pentru ca cele inferioare să fie ascendente.

În acest fel, ramurile septale converg spre banda moderatoare. Ele vascularizează constant septul şi muşchiul papilar anterior, uneori şi muşchiul papilar inferior.

B. Diviziunea posterioară este clasic reprezentată de artera circumflexă (ACx) (*ramus circumflexus*), care parcurge în sens antero-posterior şanţul atrio-ventricular, înconjoară marginea obtuză a cordului şi se termină la nivelul crux cordis sau, într-un număr mai mic de cazuri, generează, ca ramură, artera interventriculară posterioară (AIVP) – tip de vascularizaţie dominant stâng. Studiile largi întreprinse odată cu introducerea coronarografiei în practica medicală au arătat că , deşi de cele mai multe ori există un ram circumflex cu traiectul descris, frecvent acesta nu este ramul principal al sistemului diviziunii posterioare a ACS. McAlpine [1] sistematizează în 5 clase variantele posibile de distribuţie a diviziunii posterioare:

1. Diviziunea posterioară diminuată (*diminutive*) (7%) vascularizează doar o mică parte din peretele lateral al VS, se termină proximal faţă de

marginea obtuză a inimii, nefiind deci o arteră circumflexă în adevăratul sens al cuvântului; coincide cu tipul de vascualrizație supradominant drept.

2. Terminația prin artera postero-laterală radială (6%) ia naștere din diviziunea posterioară, inferior de auriculul stâng, părăsește șanțul atrioventricular la puțin după origine, înconjoară marginea obtuză, traversează transversal fața posterioară a VS, îndreptându-se spre șanțul IVP. Ea are traiect intramural pe aproape toată lungimea sa. În șanțul AV există în aceste condiții o arteră circumflexă atrială de dimensiuni mai mici.
3. Terminația prin artera marginală stângă (52%) (artera marginală obtuză) apare când ramul terminal principal al diviziunii posterioare este o arteră marginală ce ia naștere la nivelul marginii obtuze, coborând pe aceasta spre apex. În funcție de rolul acestei artere la vascularizația peretelui posterior al VS, se pot descrie o marginală de tip I (9%), care participă considerabil la vascularizația peretelui posterior, și o marginală de tip II (43%), care nu participă la vascularizarea acestui teritoriu.
4. Terminația prin ram posterior (23%); în acest caz, diviziunea posterioară ajunge în fața posterioară a cordului, printr-un traiect circumflex în șanțul AV, pe care nu-l străbate însă până la crux cordis, pentru că generează înainte un ram terminal (ramul posterior), cu direcție perpendiculară pe direcția șanțului, coborând astfel pe fața posterioară a VS, în regiunea medie a acestuia. Această configurație destul de frecventă merită atenție, căci ea ar putea fi clasificată drept tip dominant drept (AIVP aparține ACD), în condițiile în care VS este integral dependent de ACS.
5. Terminație prin ram interventricular posterior (12%). Diviziunea posterioară are un traiect circumflex la nivelul șanțului AV pentru a genera la nivelul crux cordis un ram terminal interventricular posterior: AIVP. Se înregistrează, în aceste cazuri, o vascularizație de tip dominant stâng.

Diviziunea posterioară a ACS are o contribuție însemnată la vascularizarea atriilor. În afara ramurilor circumflexe atriale, trebuie menționată în această ordine de idei artera nodului sino-atrial care, în 52% dintre cazuri [1], provine din diviziunea posterioară a ACS; în 32% dintre cazuri este vorba de artera stângă a NSA cu originea în primii 10 mm ai diviziunii posterioare și traiect ascendent pe peretele anterior al AS; ea trece prin partea musculară a septului interatrial spre orificiul VCS, pe care îl înconjoară în sens orar spre a ajunge la NSA; în celelalte 20% din cazuri, supleația vasculară a NSA se realizează printr-o arteră posterioară a NSA, cu origine pe fața posterioară a AS și traiect între auriculul stâng și vena pulmonară superioară stângă.

C. Diviziunea laterală a ACS există în doar 15% dintre cazuri, pornind ca ramură intermediară în varianta trifurcată de terminație a trunchiului principal al ACS; este descrisă în unele nomenclaturi drept „prima diagonală” sau drept „artera marginală”.

1.1.3. Artera coronară dreaptă (ACD)

Își are originea în sinusul aortic anterior, pătrunde în șanțul AV, străbate inițial o zonă grăsoasă pentru a apărea la suprafață între trunchiul pulmonar și auriculul drept; artera își continuă drumul în șanțul AV ajungând pe fața posterioară a cordului la nivelul crux cordis, loc în care, în marea majoritate a cazurilor, generează AIVP (numită și artera descendentă posterioară, datorită prezenței unor variații fără raport strict cu șanțul IVP).

Ramurile posibile ale ACD în segmentul ei de pe fața anterioară a cordului sunt:

- artera dreaptă a NSA (prezentă în 48% dintre cazuri), care trece peste fața antero-mediană a AD, pătrunde în septul interatrial spre a ajunge la orificiul VCS pe care îl înconjoară în sens antiorar;
- artera dreaptă a conului arterial (artera conului pulmonar) (clasic, artera grăsoasă dreaptă, descrisă de Vieussens);
- artera septală superioară dreaptă apare rar (12–21%) și este de dimensiuni mici.
- ramul adventicial;
- ramuri ventriculare anterioare (artera preventriculară), ce vascularizează fața anterioară a VD; au fost numite și diagonale ale VD;
- artera marginală dreaptă (artera marginii ascuțite).

În modul de ramificare a ACD pe fața posterioară a cordului se constată o mare variabilitate; McAlpine distinge 4 posibilități:

1. Dispoziție ortotopică: ACD situată în șanțul AV pentru a pătrunde apoi în șanțul IVP dând artera interventriculară posterioară (AIVP). În funcție de lungimea și originea acestei artere se pot distinge 4 subgrupe:

a. Tipul clasic (foarte frecvent): AIVP ocupă cele două treimi superioare ale șanțului IVP.

b. AIVP scurtă (rar) este prezentă doar în treimea superioară a șanțului IVP.

c. AIVP lungă (rar) ocupă toată lungimea șanțului IVP.

d. AIVP cu origine precoce (frecvent) se desprinde din ACD la nivelul marginii ascuțite a cordului, de unde merge paralel cu trunchiul ACD până la crux cordis.

AIVP generează:

- ramuri ventriculare posterioare ce se distribuie feței posterioare a VD, mai rar (doar în tipul dominant drept) și feței posterioare a VS;
- ramuri septale posterioare ce vascularizează treimea posterioară a septului IV, anastomozându-se la nivelul septului cu ramuri septale din AIVA.

2. Terminație prin ram cu traiect retro-ventricular. În acest caz, CAD generează între marginea dreaptă a cordului și crux cordis artera descendentă posterioară, care coboară pe peretele posterior al VD, îndreptându-se în a doua sa jumătate spre șanțul IVP, în a cărui regiune mediană ajunge.

4. Terminație prin ram cu traiect circummarginal. În această situație, există o arteră descendentă posterioară cu originea pe fața anterioară a cordului, ce înconjoară marginea ascuțită inferior de șanțul AV, pentru a traversa apoi fața posterioară a VD, ajungând în regiunea medie a șanțului IVP, nivel la care poate genera ramuri terminale ascendente și descendente.

În ultimele două situații există, de obicei, un ram terminal al ACD ce parcurge șanțul AV până la crux cordis, acesta fiind de calibru mai mic decât descendenta posterioară.

3. Ram descendent posterior aberant (rar). În acest caz, ACD parcurge șanțul AV până la crux cordis, unde se termină fără a da un ram descendent notabil (generează totuși uneori un ram septal profund).

1.1.4. Tipul de circulație coronariană

În funcție de distribuția arterelor în peretele posterior, multitudinea de variante de vascularizare posibile se clasifică în trei grupuri **[2, 3]**:

- tipul dominant drept în care AIVP este generată de ACD și există ramuri aparținând sistemului drept, care participă la vascularizarea feței posterioare a VS (71% după McAlpine, 48% după Schlesinger, 56% după Fotiade) **[4]**;
- tipul dominant stâng în care AIVP este originară în sistemul ACS (12% după 4, 18% după 6, 34% după 7);
- tipul echilibrat în care AIVP este generată de ACD, dar fața posterioară a VS nu primește ramuri din sistemul drept (175 după 4, 34% după 6, 10% după 7).

Această terminologie clasică are o valoare discutabilă, întrucât chiar în tipul dominant drept, VS este vascularizat mai ales prin ACS (doar 4,5% din supleația sa vasculară fiind furnizată de ACD). Totuși, prezența unui tip dominant stâng reprezintă o însemnată piedică în dezvoltarea unei circulații colaterale intercoronariene, întrucât în acest caz, principalele zone în care anastomozele se pot dezvolta (apexul și septul interventricular) sunt vascularizate doar de sistemul ACS.

În acest sens, trebuie probabil explicată susceptibiliatatea mai mare pe care o au posesorii acestui tip de vascularizație la apariția unui infarct miocardic.acut.

1.1.5. Circulația colaterală

Prezența anastomozelor arteriale cardiace a fost dovedită la om prin perfuzia coronarelor cu eritrocite marcate, cu lichide de vîscozitate joasă și prin metode de coroziune.

McAlpine **[1]** descrie 5 tipuri de anastomoze: intercoronariene, interdiviozanare, intradivizionare, intracoronariene drepte și intraradiculare.

Alții clasifică aceste anastomoze doar în două tipuri: homocoronare (între ramurile aceleiași artere coronare) și heterocoronare (între cele două sisteme coronariene), diametrul celor homocoronare este de 40 µ, iar al celor heterocoronare între 100–400 µ **[5]**.

Zonele cu cea mai mare importanță în formarea de anastomoze heterocoronare (între ACD și ACS) sunt apexul, septul interventricular, suprafața anterioară a VD și pereții atriali.

Bourassa (1974) [6] a demonstrat caracterul dinamic al circulației colaterale coronariene pe bolnavii cu bypass aorto-coronarian: obstrucția grefonului venos a dus la dezvoltarea colateralelor în decurs de 15 zile, în timp ce persistența permeabilității sale peste 1 an a dus la sărăcirea colateralelor. Fluxul sanguin colateral la bolnavii cu obstrucții importante (anastomozele încep să se dezvolte la stenoze de 90%) este destul de mic: între 2–16 ml/min. În obstrucțiile totale, existența colateralelor permite vizualizarea coronarografică a segmentului distal al arterei obstruate, acesta fiind un criteriu de apreciere a fluxului colateral. Nitroglicerina crește fluxul colateral, scăzând rezistența vasculară a colateralelor. Există date contradictorii asupra eficienței funcționale a colateralelor, măsurată prin capacitatea de efort fizic a bolnavilor cu stenoze coronariene asemănătoare, dar cu amploare diferită a circulației colaterale. O explicație a acestei neconcordanțe ar putea fi oferită de influența altor factori: gradientul de presiune între capetele canalului anastomotic, gradul de obstrucție în arterele învecinate, dimensiunile masei musculare vascularizate.

1.1.6. Microanatomia circulației coronariene

Există particularități anatomice în distribuția intramiocardică a ramurilor distale coronariene. Studiile lui Estes (1966) au arătat că arterele superficiale pot genera două tipuri de vase: vase de tip A, care formează cu artera generatoare un unghi ascuțit și se distribuie jumătății externe a peretelui ventricular, și vase de tip B, care se desprind din artera generatoare sub un unghi drept, străbat miocardul pe aproape toată grosimea sa, ajungând subendocardic, unde se ramifică bogat, formând plexul subendocardic. Fibrele miocardice sunt dispuse aproximativ paralel cu suprafețele ce delimitează pereții cardiaci.

Forțele dezvoltate prin scurtarea acestor fibre se vor exercita deci perpendicular pe vasele de tip B și sub un unghi ascuțit pe vasele de tip A. În consecință, componenta normală la peretele arterial va fi mult mai mare în cazul vaselor de tip B și regiunea subendocardică va fi mai slab vascularizată în sistolă. Rețeaua arteriocapilară coronariană este cea mai bogată din întreg organismul. Dacă la naștere există un capilar coronarian pentru fiecare 4–6 fibre miocardice, odată cu atingerea stadiului adult, rețeaua coronariană se dezvoltă mult, existând câte un capilar pentru fiecare fibră miocardică. Originea fiecărui capilar este prevăzută cu un sfincter arteriolo-capilar ce sugerează prezența unei activități intermitente. În repaus, 92% dintre capilarele subendocardice sunt active, în comparație cu numai 55% din cele subepicardice.

Constatarea sugerează o rezervă funcțională subendocardică mai mică.

Numărul de capilare pe unitate de masă este mai mare în pereții ventriculari decât în cei atriali și, pe de altă parte, mai mare pentru fibrele de lucru ventriculare decât pentru fibrele Purkinje.

1.1.7. Venele cardiace

Sângele este drenat prin trei sisteme venoase:

a. Venele lui Thebesius drenează parțial pereții AD și VD, deschizându-se direct în aceste cavități prin *foramina venorum minimarum*, mici orificii vizibile mai ales la nivelul septului;

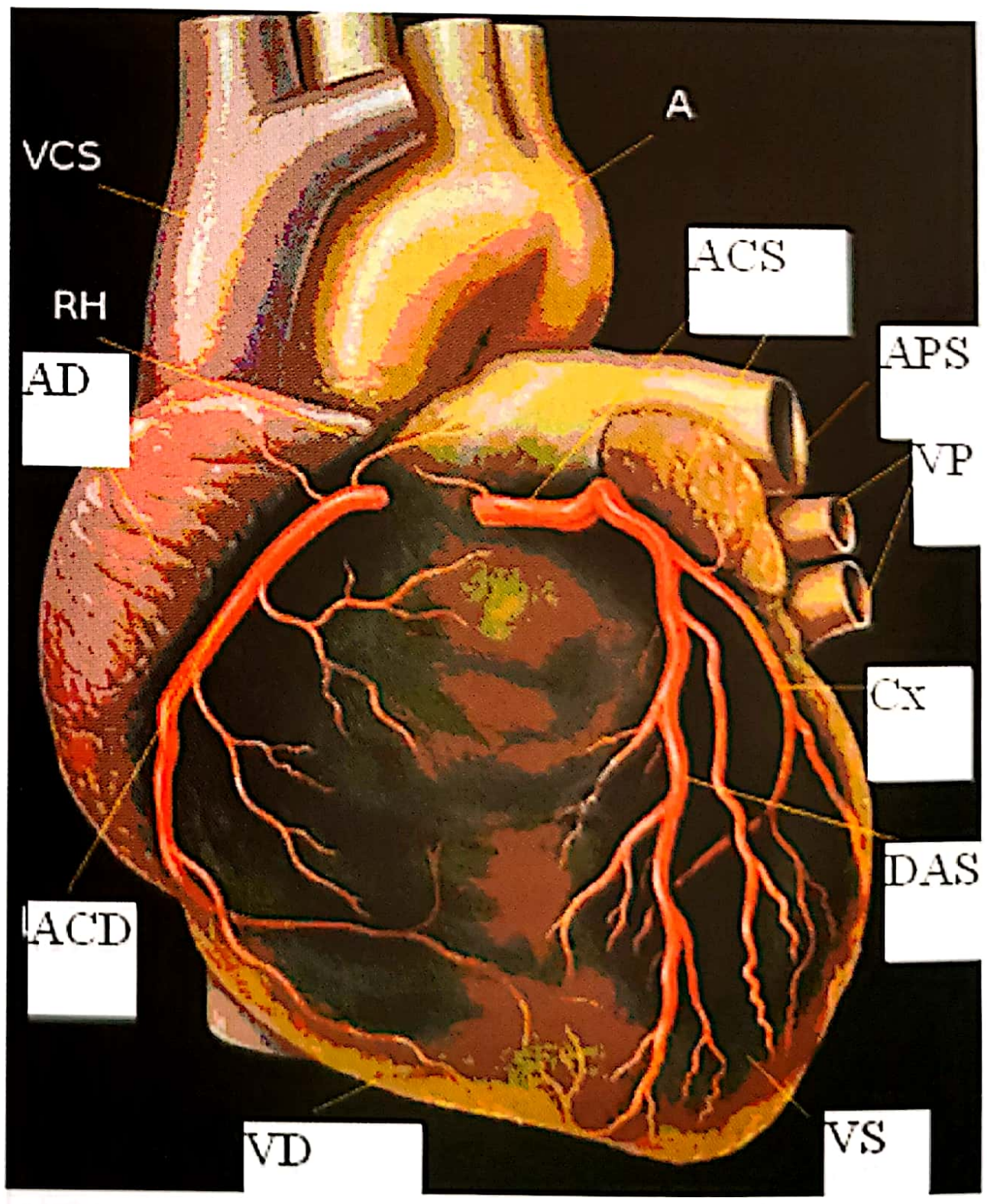

Fig. 60.2. Ramurile arterelor coronare

b. Venele cardiace anterioare (2–3) drenează în AD după ce drenează cele două treimi ale peretelui anterior al VD;

c. Sistemul sinusului coronar drenează sângele din restul pereților cardiaci (mai ales VS). El ia naștere prin vena interventriculară anterioară, ce are traiect ascendent în șanțul cu același nume, primind la acest nivel numeroși afluenți. La nivelul șanțului AV, vena IVA se continuă cu marea venă cardiacă. Aceasta primește vena oblică a AS (Marshall) și înconjoară marginea obtuză a cordului, vărsându-se în sinusul coronar la nivelul valvei Vieussens. Sinusul coronar mai primește: vena ventriculară stângă posterioară, vena cordis media (vena interventriculară posterioară) și vena cordis parva (din segmentul drept al șanțului AV), spre a se vărsa apoi în AD la nivelul valvei Thebesius.

1.2. Elemente de fiziologie și fiziopatologie a circulației coronariene

Funcția principală a circulației coronariene este satisfacerea necesităților de oxigen ale miocardului, deci ale unui mușchi ce are o activitate mecanică permanentă indispensabilă și un metabolism aproape exclusiv aerob, precum și de a permite îndepărtarea produșilor metaboli rezultați.

Aportul de oxigen la nivelul miocardului prezintă anumite particularități:

- caracter fazic – spre deosebire de restul organelor, necesitățile de irigație a majorității mușchiului cardiac sunt satisfăcute în diastolă;
- caracter limitat al adaptării cordului la hipoxie, exclusiv prin creșterea debitului coronarian, extracția oxigenului din sângele arterial fiind maximă (70%) la nivelul miocardului în condiții bazale și, pe de altă parte, cordul, spre deosebire de mușchiul striat scheletic, nu poate contracta datorie de oxigen (nu funcționează în condiții de anaerobiză);
- caracter „neeconomic" al unor modalități de creștere a aportului miocardic de oxigen. Teoretic, creșterea debitului coronarian se poate realiza prin scăderea rezistenței locale sau prin creșterea presiunii de perfuzie. Pentru cord, creșterea presiunii de perfuzie se face prin creșterea propriului travaliu, fiind însoțită de creșterea consumului propriu de oxigen;
- caracterul „balansat" al unor determinanți ai aportului de oxigen, care sunt concomitent consumatori ai unei părți din acest aport.

Consecința incapacității circulației de a asigura cele două verigi ale funcției sale principale de transport este ischemia definită ca o stare patologică de insuficiență de oxigen, acompaniată de o îndepărtare inadecvată a metaboliților, ca urmare a unei perfuzii tisulare reduse. S-a constatat că fluxul sanguin total miocardic este de 235 ml/min. Rezultă că funcția principală a circulației coronariene este dependentă de jocul permanent balansat dintre aportul și necesarul de oxigen miocardic.

1.2.1. Factori determinanți ai consumului miocardic de oxigen

În condiții de repaus, consumul miocardic de oxigen este în medie de 27 ml O_2/min, ceea ce reprezintă 11% din consumul de oxigen al organismului.

În condițiile unui efort intens, necesitățile energetice ale inimii pot crește de 3–4 ori.

MVO2 este condiționat de o serie de factori, clasificați de Brounwald în factori majori și factori minori [7]:

Determinanți majori:

- tensiunea sistolică parietală ventriculară;
- frecvența cardiacă;
- contractilitatea miocardică.

Determinanți minori:

- menținerea viabilității miocardice – 15–20% din MVO_2;
- menținerea stării active miocardice – 7–10% din MVO_2;
- activarea contracției;
- depolarizarea electrică a fibrelor miocardice – 0,5% din MVO_2;
- preluarea acizilor grași din sânge
- acțiunea metabolică a unor factori umorali (catecolamine, hormoni tiroidieni, glucagon), digitalice, Ca++;
- scurtarea fibrelor miocardice supuse unei sarcini.

Tensiunea sistolică parietală ventriculară (T)

2. ANOMALII CORONARIENE

Bolile coronariene congenitale sau dobândite sunt asociate cu o morbiditate și o mortalitate semnificativă. Cauzele se datorează originii anormale, diferitelor mecanisme obstructive, complicațiilor tromboembolice, fenomenelor de furt sanguin, precum și complicațiilor postoperatorii sau postcateterism cardiac. Spectrul anomaliilor coronariene include:

1. originea arterei coronare stângi din artera pulmonară;
2. variații ale originii din aortă a arterelor coronare dreaptă sau stângă;
3. arteră coronară unică;
4. atrezia congenitală a trunchiului principal stâng;
5. fistulă coronariană;
6. bridgingul arterei coronare;
7. anevrismul coronarian;
8. leziunile arterelor coronare asociate bolii Kawasaki.

Caseta 60.1

Morfologie

Există variații în anatomia coronarelor, ca și diferite tipuri de aberații arteriale coronariene:

- Origine aberantă izolată a arterei coronare:
  – din artera pulmonară (istoric numită sindromul Bland-White-Garland);
  – din sinusul Valsalva greșit;
  – din altă arteră coronară;
  – dintr-un ostium coronarian adițional.
- Traseu aberant al arterei coronare
- Atrezia orificiului arterei coronare:
  – atrezia originii trunchiului principal al arterei coronare stângi;
  – atrezia originii arterei coronare descendente anterioare stângi;
  – atrezia originii arterei circumflexe;
  – atrezia originii arterei coronare drepte.
- Fistula de arteră coronară: fistula de arteră coronară, fie din artera coronară dreaptă (60% din cazuri) sau stângă (35%), fie din amândouă arterele coronare (5%) este în 90–95 % din cazuri legată de partea dreaptă a cordului, dar poate fi legată de:
  – artera pulmonară;
  – ventriculul drept;
  – atriul drept;
  – sinusul coronarian;
  – vena cavă superioară;
  – vena pulmonară;
  – atriul stâng;
  – ventriculul stâng;
  – multiple.
- Artera coronară aberantă asociată cu defect cardiac congenital.

Aceste anomalii apar la cordurile cu conexiuni atrio-ventriculare și ventriculo-arteriale normale. Incidența anomaliilor coronariene în populația generală este de 0,2–1,2%. Diverse anomalii au fost descrise clinic și anatomo-patologic (post-mortem) încă din secolul al XVIII-lea. Primul articol demn de reținut îi este atribuit lui Ogden **[8]**, care, în 1969, a încercat o clasificare a variațiilor congenitale ale arterelor coronare. Această clasificare include anomalii majore, minore și secundare, determinate exclusiv pe baza considerațiilor anatomice.

Caseta 60.2

Incidență

- 0,2–1,2 % din populația generală; incidența este probabil subestimată, deoarece mulți oameni nu fac niciodată angiografie.
- Cel mai comun tip de arteră coronară aberantă este cel în care originea aberantă a arterei coronare stângi este din artera pulmonară, cu o incidență de 0,25–0,50 % din defectele congenitale cardiace, puțin mai frecevent decât fistula arterială.

Caseta 60.3

Boli asociate

- DSV
- Tetralogia Fallot
- Atrezie pulmonară
- Trunchi arterial
- Fereastră aorto-pulmonară
- Transpoziție de vase mari
- Transpoziție de vase mari congenital corectată
- Ventricul drept cu dublă cameră
- Boală valvulară aortică
- Stenoză aortică supravalvulară (cu sindromul Williams)
- Sindrom hipoplazic de inimă stângă
- Canal arterial permeabil (foarte rar)
- Coarctație de aortă

Caseta 60.4

Fiziopatologie

În timp ce miocardul are o capacitate foarte limitată pentru metabolism anaerob, capacitatea de extragere a oxigenului este mare; astfel, cordul are o capacitate neglijabilă de a tolera perioade de ischemie, dar gradele limitate de hipoxemie sunt în general bine tolerate. Totuși, deoarece extragerea oxigenului este mai mult sau mai puțin fixă, orice cerere pentru o creștere a oxigenului trebuie să fie compensată de o creștere a fluxului sanguin miocardic.

Reglatoarele importante ale fluxului sanguin coronarian sunt presiunea intramurală, presiunea de perfuzie diastolică, frecvența metabolică miocardică (dependentă de frecvența

Caseta 60.4 *(continuare)*

cardiacă, starea inotropică și presiunea arterială sistolică), controlul sistemului nervos autonom, funcția endotelială și vâscozitatea sanguină, ca răspuns la aprovizionarea scăzută cu oxigen a miocardului. Ischemia miocardică este rezultatul dezechilibrului cerere/ofertă de oxigen, în cazul bolii arteriale coronariene congenitale sau dezvoltate ulterior.

Modalitățile de diagnosticare a anomaliilor cardiace congenitale s-au dezvoltat rapid în ultima perioadă. Examinarea fizică, ECG și radiografia toracică rămân componente ale evaluării diagnostice, fiind suplimentate de ecocardiografia Doppler și de cateterismul cardiac sau de angiografia cu rezonanță magnetică. Secțiunile transversale ale angiografiei cu RM oferă imaginea exactă și traseul inițial în relație cu marile vase **[9]**. Indicațiile angiografiei RM includ:

- diagnostic neconcludent la catetrismul convențional;
- ocluzie proximală sau suspiciunea absenței congenitale a unei artere coronare;
- investigație de primă elecție în cazul apariției anginei, a aritmiilor sau a sincopei la efort la pacienți adolescenți sau la tineri;
- evaluare preoperatorie pentru evitarea traumei operatorii în cazul neidentificării traseului unei artere coronare;
- screening la atleții de performanță pentru a evita creșterea riscului morții subite.

Dintre limitările angiografiei cu RM: dependența de un ritm cardiac regulat (aritmiile distorsionează imaginea) și necesitatea apneei pe parcursul a 16 cicluri cardiace. Dintre contraindicațiile acestei metode de diagnostic: existența unui pacemaker, clip intracranian sau claustrofobia.

Caseta 60.5

Diagnostic

- ***Clinic***: depinde de tipul de anomalie congenitală de arteră coronară; ritm de galop (al treilea zgomot cardiac), suflu cardiac hololistic (în prezența fistulei arterei coronare); probleme respiratorii, intoleranță la hrănire, dispnee (în repaus și la efort), tahipnee, tahicardie, fatigabilitate, palpitații, angină atipică, ischemie miocardică sau infarct miocardic, edem pulmonar; la sugari angina este diagnosticată prin prezența iritabilității, diaforezei, hrănire dificilă, subdezvoltare, wheezing, transpirații, tahipnee, perfuzie periferică slabă (paloare, culoare gri cenușie), datorate debitului cardic scăzut; din nefericire, la un număr important de pacienți, simptomele nu sunt evidente înaintea sincopei sau a morții subite după efort, mai ales la adolescenți sau tineri adulți.
- ***Electrocardiogramă***: aritmii, fibrilație atrială, tahicardie ventriculară, semne de infarct miocardic (unde Q și supradenivelare ST în derivațiile anterolaterale) sau ischemie miocardică (supradenivelare ST, inversiunea undei T), dilatarea atrială stângă și ventriculară (în prezența fistulei arterei coronare).
- ***Radiografie toracică***: cardiomegalie, dilatarea atrială stângă și ventriculară, congestie venoasă pulmonară, edem interstițial.
- ***Ecocardiogramă***: vizualizarea arterei coronare aberante este posibilă prin ecocardiografie bidimensională, Dopplerul color evidențiază fluxul diastolic retrograd aberant în artera coronară stângă (constituind șunt stânga-dreapta) cu originea în artera pulmonară; cavitate ventriculară stângă dilatată cu funcție redusă, reducerea fracției de ejecție, reducerea fracției de scurtare, regurgitare mitrală; dilatare atrială stângă și ventriculară, datorată supraîncărcării de volum, în prezența fistulei arterei coronare.
- ***Cateterism cardiac***: indicat când anatomia arterelor coronare nu a fost definită clar prin ecocardiografie; injectarea rădăcinii aortice poate fi suficientă pentru a defini cu precizie anomalia arterei coronare, mai ales originea și distribuția arterelor coronare, dar studiile selective ale arterei coronare sunt uneori necesare; în prezența arterei coronare stângi aberante din artera pulmonară, trecerea întârziată a substanței de contrast și trecerea tipică din artera coronară stângă aberantă în trunchiul arterei pulmonare pot fi observate.
- ***Rezonanța magnetică***: din cauza incidenței de peste 50% a diagnosticului incorect prin angiografie coronariană, la copiii cu artere coronare aberante, rezonanța magnetică rapidă a devenit standardul de aur de diagnostic.

Caseta 60.5 *(continuare)*

2.1. Originea anormală a arterei coronare stângi din artera pulmonară

2.1.1. Definiție

În ALCAPA, întregul trunchi al ACS sau doar LAD/ACx sunt conectate anormal în porțiunea proximală a trunchiului arterei pulmonare sau, foarte rar, în prima porțiune a arterei pulmonare drepte. Patternul de ramificație al ACS conectată anormal rămâne același. ACD are origine anormală din aortă și are, de asemenea, un pattern de ramificație normal.

Colateralele dintre ACD şi ACS vascularizează ACS, fluxul sanguin fiind inversat în ACS, astfel că ACS drenează în artera pulmonară. Foarte rar ambele artere coronare sunt conectate printr-un trunchi comun la artera pulmonară **[29]**.

2.1.2. Scurt istoric

În 1886, Brooks (Dublin) a descris pentru prima dată conexiunea anormală a unei artere coronare la trunchiul arterei pulmonare **[10]** şi, în 1908, Abott a descris conexiunea anormală a ACS la trunchiul arterei pulmonare **[30]**.

Bland, White şi Garland, în 1933, au descris sindromul clinic asociat acestei anomalii, bazat pe cazul unui copil de 3 luni care a decedat **[11]**.

După cum a sugerat Brooks în lucrarea sa originală, patofiziologia asociată acestei afecţiuni **[10]** se datorează încetinirii fluxului sanguin al miocardului VS, în ciuda colateralelor dezvoltate între ACD şi ACS, datorită fluxului retrograd din ACS în artera pulmonară. Edwards a susţinut această ipoteză **[31]**, ca şi Case şi colegii în 1958 **[32]**. Acesta din urmă a observat la autopsie că injectarea de substanţă radioopacă prin aorta ascendentă a determinat umplerea retrogradă prin colaterale a ACS **[32]**.

Sabiston şi colegii au verificat fluxul retrograd, la prima operaţie de succes a acestei anomalii, în 1959, observând o creştere importantă a presiunii în ACS după ocluzia originii anormale a ACS din trunchiul AP **[20]**. Demonstraţia existenţei şuntului stânga-dreapta în trunchiul AP a fost realizată de Augustasson şi colegii **[33]** în 1962 şi de Rudolph şi colegii în 1963 **[34]**.

Primele încercări chirurgicale de paliaţie/ameliorare a acestei afecţiuni au fost indirecte. Prima încercare a fost a lui Potts, care a creat o fistulă aorto-pulmonară pentru a creşte saturaţia în trunchiul AP **[35]**. Kittle şi colegii au realizat banding-ul AP **[36]**, iar Paul şi Robins au folosit pudrajul pericardic**[18]**. Ligaturarea cu succes a originii anormale din trunchiul AP a ACS de către Sabiston şi colegii în 1959 **[20]** a fost urmată de o raportare similară a lui Rowe şi Young în 1960 **[37]**.

În 1953, Mustard a raportat încercarea de a anastomoza artera carotidă comună stângă la ACS anormală, pe care a detaşat-o de la nivelul AP împreună cu un buton din AP **[17]**. Apley şi colegii au încercat o procedură similară, utilizând artera subclavie stângă, în 1957 **[38]**. Meyer şi colegii au utilizat cu succes această procedură pentru a crea un sistem coronarian biarterial în 1968 **[22]**, iar alţii, inclusiv Pinsky şi colegii **[39]**, au raportat această metodă de reparaţie. În 1966, Cooley şi colegii au raportat utilizarea graftării de la nivelul aortei a LM/LAD cu un segment venos, ulterior ligaturării ostiumului coronarian din trunchiul AP **[21]**.

Următorul pas a fost transpoziţia ACS anormale din trunchiul AP la nivelul aortei ascendente, realizată cu succes în 1972, cu oprire hipotermică a circulaţiei **[40]**. Aceasta a fost realizată prima dată cu succes la un caz cu conectarea anormală a ACD la trunchiul AP (caz în care ACD este situată anterior şi este mai uşor de transpozat) de către Tingelstad şi colegii în 1971 **[42]**, iar pentru ACS de către Neches şi colegii în 1974 **[23]**. Neches şi colegii au descris şi interpoziţia unui segment de arteră subclavie stângă între ACS şi partea posterioară a aortei ascendente. În 1979, s-a realizat crearea unui tunel intrapulmonar pentru a conecta ostiumul anormal al ACS cu aorta, prin intermediul unei ferestre aorto-pulmonare. Acest tunel era fie din pericard (Hamilton şi colegii **[42]**), fie din AP (Takeuchi şi colegii **[24]**). Arciniegas şi colegii **[25]** au modificat acest concept prin introducerea unui graft din artera subclavie stângă în interiorul trunchiului AP. Recent, tehnicile reconstructive permit reimplantarea arterelor coronare în aortă **[43, 44, 45, 46]**. Utilizarea dispozitivelor de asistare ventriculară la copii a avut un rol important în managementul postoperator **[47, 48, 28]**.

Excizia anevrismului de VS a fost realizată, dar fără succes, în 1960 **[49]**. Această procedură, combinată cu ligaturarea ACS, a fost realizată, cu succes, de către Turina şi colegii în 1973 **[50]** şi de către Fleming şi colegii în 1975 **[51]**.

Aceasta reprezintă o anomalie congenitală rară, ea a fost descrisă iniţial de Brooks **[10]** în 1885. Incidenţa sa este de 1 la 300.000 de nou-născuţi (0,25–0,5%). Această anomalie poate cauza ischemie miocardică sau infarct miocardic, insuficienţă mitrală, insuficienţă cardiacă sau deces în copilărie, dacă pacientul nu este tratat. Spectrul clinic a fost descris de Bland, White şi Garland **[11]** în 1933, iar sindromul anginos şi ischemia miocardică determinată de anomaliile coronariene le poartă numele şi astăzi.

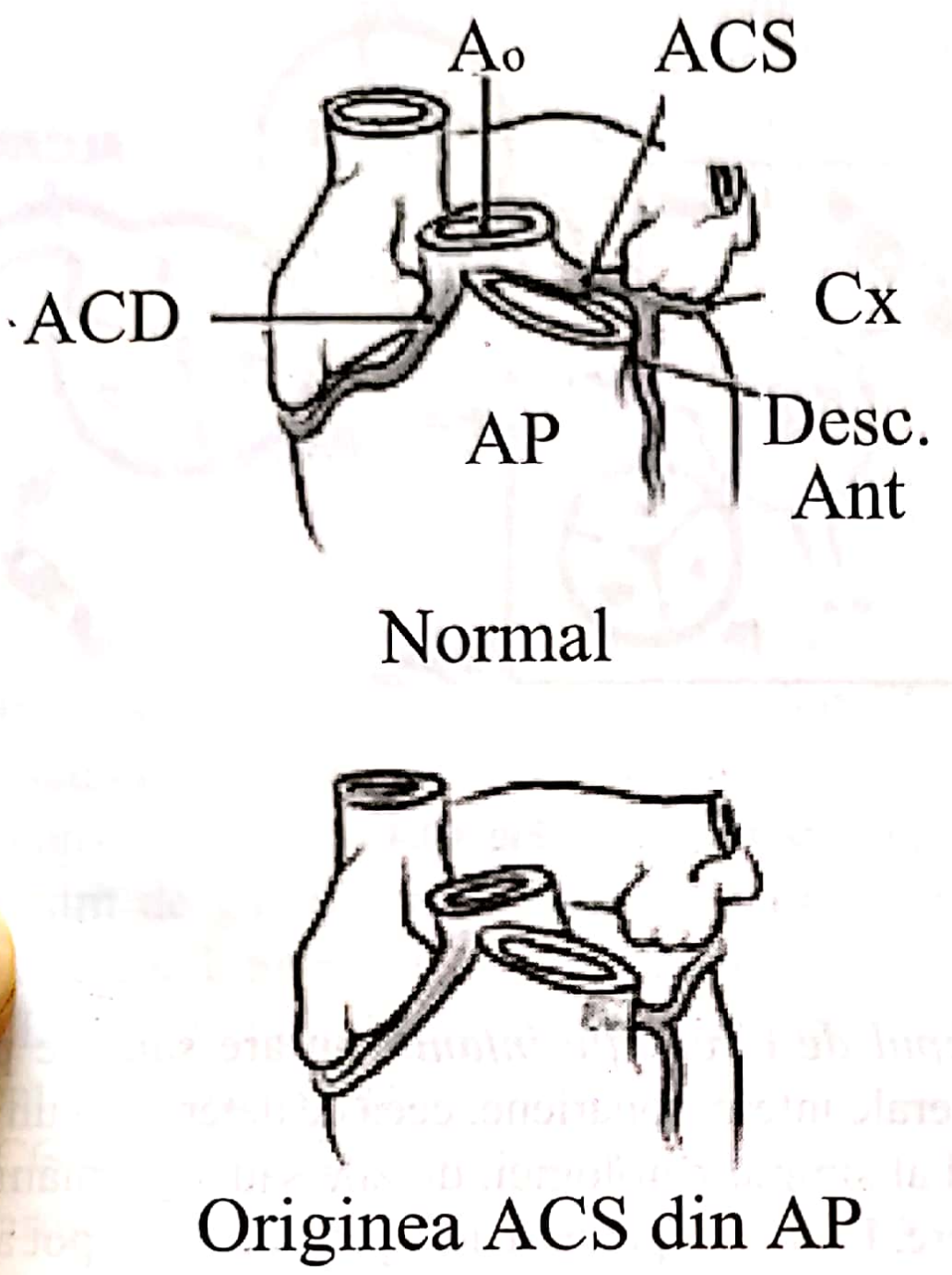

Normal

Originea ACS din AP

Fig. 60.3. Originea anormală a ACS din artera pulmonară **[12]**

2.1.3. Morfogeneză şi morfologie

Informațiile embriologice moderne indică faptul că porțiunea proximală a arterelor coronare ia naştere din zona peritruncală spre aortă, cu formarea unui singur orificiu pentru ambele artere coronare, dreaptă şi stângă **[52, 53]**.

LM are o lungime variabilă, dar, de obicei, se divide în LAD şi ACx după primii 5–6 mm de la origine. Comunicările prin intermediul colateralelor dintre ACD şi ACS sunt întotdeauna prezente, dar variază ca extindere şi sunt uşor vizibile în doar câteva cazuri, mai ales la adulți. Foarte rar, doar ACx este conectată anormal la trunchiul AP şi, rar, doar LAD se conectează anormal **[54, 55]**.

Foarte rar, LM sau doar ACx se conectează la artera pulmonară dreaptă, imediat după bifurcație, şi nu la trunchiul AP **[56, 57, 58]**. Chiar şi mai rar, ambele artere coronare sunt conectate la trunchiul AP.

VS este întotdeauna hipertrofiat şi foarte dilatat, dilatația implicând mai ales apexul VS **[59]**. Fibroza difuză a VS este prezentă, iar la copiii decedați se evidențiază semne de infarct recent şi mai vechi, antero-lateral. Fibroza este reprezentată cel mai bine în stratul subendocardic. Pot apărea zone de calcificări focale în zonele fibrotice. Fibroelastoza secundară subendocardică este, de asemenea, prezentă. O mare parte din disfuncția VS, cel puțin la copii, are – probabil – origine ischemică din moment ce, odată cu operația care creează un sistem coronarian biarterial, se îmbunătățeşte semnificativ funcția VS **[60]**.

Alte elemente patologice sunt reprezentate de insuficiența mitrală **[61]**. La nivelul muşchilor papilari, pot exista fibroză extensivă şi, câteodată, calcificări, ceea ce determină disfuncția muşchilor papilari. Fibroelastoza endocardică poate afecta aparatul mitral, cu fuzionarea şi scurtarea corzilor tendinoase **[62, 63]**.

Fibroza extensivă a VS poate determina dilatarea VS şi a inelului mitral, ceea ce va determina insuficiența mitrală **[64, 65]**. Ischemia reversibilă a VS, contribuie la dezvoltarea insuficienței mitrale la copii, deoarece s-au observat scăderea semnificativă a regurgitării mitrale postoperator şi crearea unui sistem coronarian biarterial **[60]**.

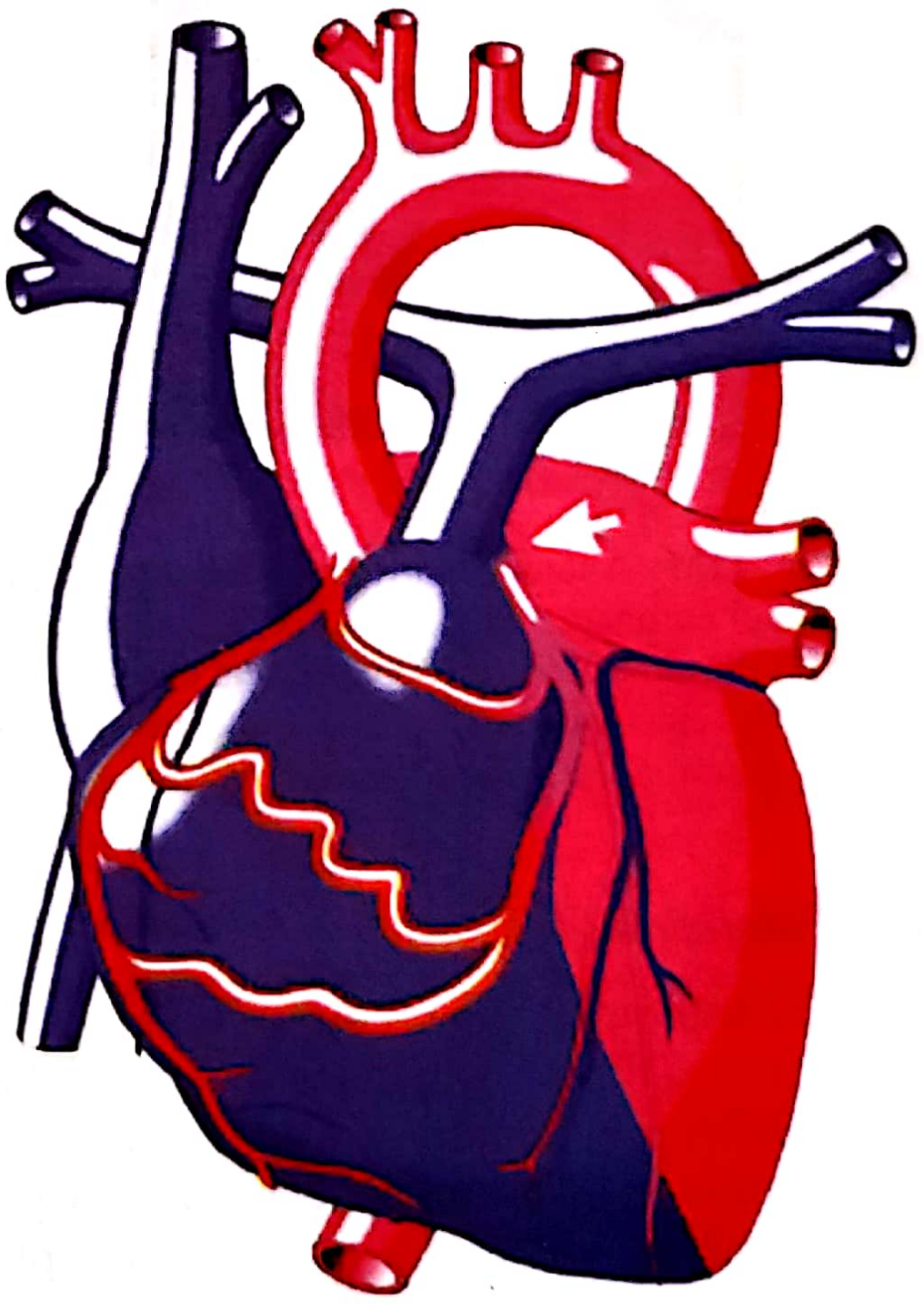

Fig. 60.1. Op TIM: Anomalia arterei coronare stângi (săgeata indică emergența arterei coronare stângi din artera pulmonară) **[122]**

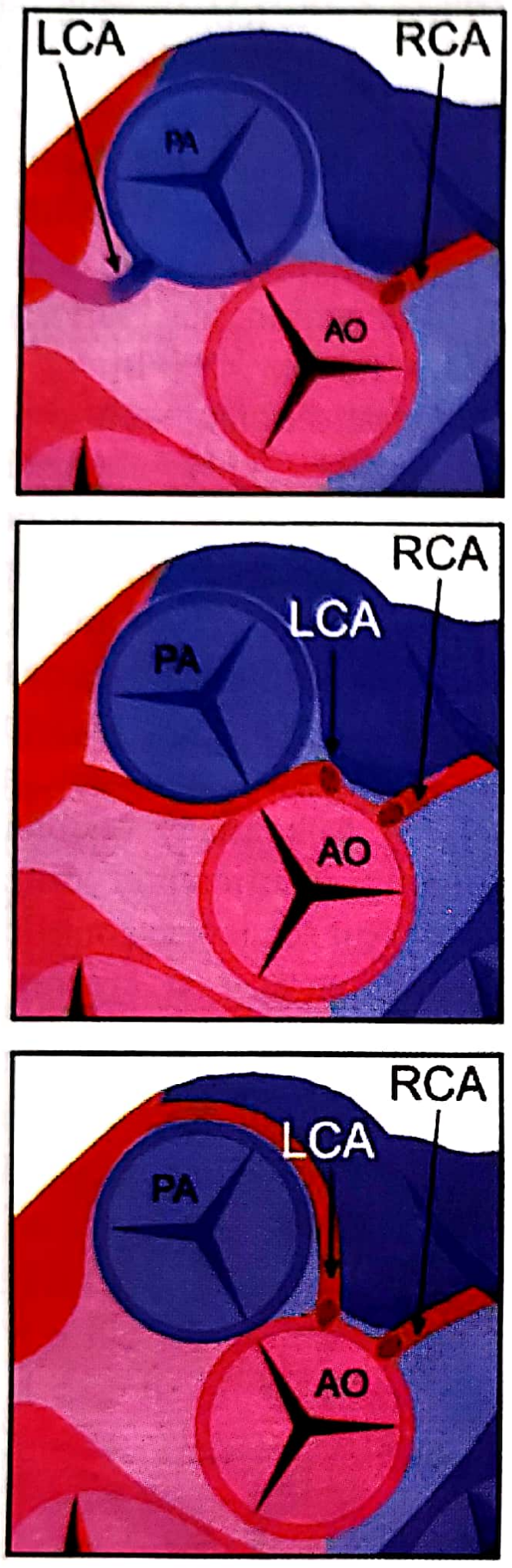

Fig. 60.2. Op TIM: Anomalia arterei coronare stângi (sus - emergenţa arterei coronare stângi din artera pulmonară; mijloc - emergenţa ACS din sinusul aortic drept, trecând printre artera aortă şi pulmonară; jos - emergenţa ACS din sinusul aortic drept, trecând anterior de artera pulmonară) **[122]**

2.1.4. Patofiziologie

Debutul simptomelor şi gradul ischemiei cardiace depind de balanţa dintre rapiditatea închiderii ductului arterial, menţinerea hipertensiunii pulmonare şi dezvoltarea colateralelor intercoronariene care să permită perfuzia retrogradă din artera coronară dreaptă spre artera coronară stângă anormală **[13]**. Acest concept patofiziologic a împărţit această patologie în două grupe: infantil şi adult, în funcţie de distribuţia circulaţiei coronariene **[13]**.

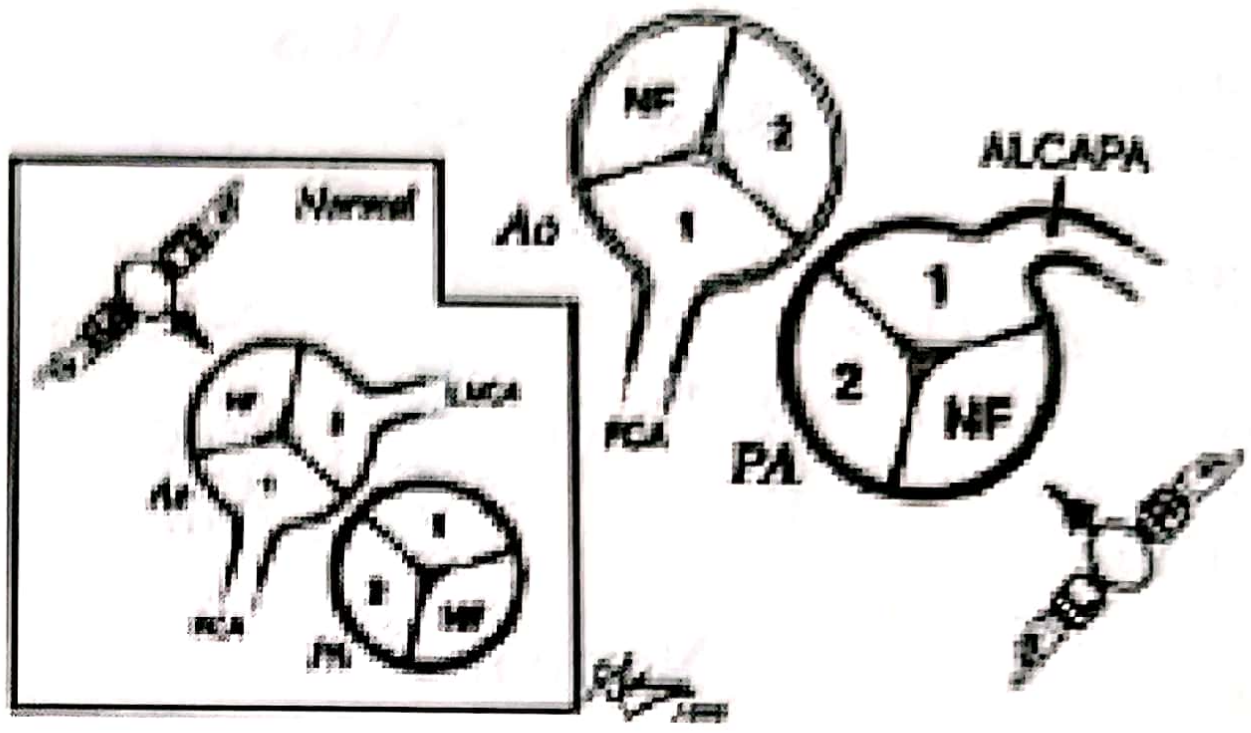

Fig. 60.4.

Tipul de circulaţie infantil nu are sau are puţine colaterale intercoronariene, ceea ce determină un debut rapid al simptomatologiei, de zile sau săptămâni de la naştere. Pacientul poate fi asimptomatic, dar pot apărea ischemie miocardică severă, disfuncţie severă de ventricul stâng, insuficienţă mitrală prin ischemia muşchilor papilari sau moarte subită.

Tipul de circulaţie adult reprezintă 10–15% dintre cazurile cu sindrom Bland-White-Garland şi depind de circulaţia colaterală intercoronariană din artera coronară dreaptă care să asigure un flux adecvat arterei coronare stângi anormale. Aceşti pacienţi pot să nu prezinte simptome timp de mai mulţi ani şi pot avea doar o afectare uşoară a miocardului. Supravieţuirea până la vârsta adultă ar fi posibilă în cazul existenţei unei artere coronare drepte care să fie dominantă, însoţită de o deschidere restrictivă între artera coronară stângă şi artera puolmonară. Aceşti pacienţi au un risc de moarte subită de 80–90% până la 35 de ani **[14]**. Acestă incidenţă indică severitatea acestei afecţiuni chiar şi în absenţa simptomatologiei şi justifică intervenţia chirurgicală imediat după diagnosticare.

2.1.5. Aspecte clinice

Tipul infantil

Simptomatologia poate fi recunoscută în prima lună de la naştere. Probabil, presiunea pulmonară crescută după naştere limitează runoff-ul în AP, astfel încât furtul coronarian este scăzut, iar infarctul are un debut mai degrabă gradual decât brusc.

Cianoza și paloarea periorală sunt frecvente. Simptomul cardinal este hrănirea deficitară, copilul nu mai ia în greutate. Sunt prezente dispneea și transpirațiile, copilul își arcuiește spatele și ridică genunchii, rareori plânge sau țipă. Cauza incriminată este angina. Ca urmare a hrănirii deficitare, este afectată creșterea în greutate. Doar câțiva dintre acești copii își îmbunătățesc starea spontan. De obicei, până la 2–3 luni, se instalează insuficiența cardiacă severă cu tahipnee persistentă și tahicardie.

Semnele clinice sunt dificil de diferențiat de cele ale cardiomiopatiei sau de fibroelastoza endocardică. Se pot ausculta un suflu sistolic nespecific la bază sau un suflu pansistolic apical datorat insuficienței mitrale, ca și un ritm de galop apical. Suflul continuu nu este audibil la copil. Se asociază cardiomegalia semnificativă. La nivel pulmonar, se ascultă raluri și este prezentă și hepatomegalia.

ECG este utilă în stabilirea diagnosticului: infarct miocardic antero-lateral cu undă Q și supradenivelare de segment ST în derivațiile laterale, asociat cu hipertrofie de VS. Enzimele miocardice pot fi crescute.

La radiografia toracică: cardiomegalie și edem pulmonar interstițial.

Ecocardiografia evidențiază VS dilatat, hipokinetic și evaluează morfologia valvei mitrale. Ecocardiografia Doppler poate detecta conexiunea anormală a CAS la trunchiul AP la copiii diagnosticați până atunci cu cardiomiopatie dilatativă **[104]**; se pot evidenția și eventualele conexiuni anormale ale ACD **[118]**.

Deși diagnosticul definitiv este pus la ecocardiografie, practica curentă solicită și efectuarea cateterismului cardiac. Aortograma evidențiază o singură ACD cu originea din aortă și încărcarea retrogradă a ACS, care determină opacifierea trunchiului AP. Ventriculografia stângă evidențiază funcția VS și gradul insuficienței mitrale. Cateterismul cordului drept arată creșterea conținutului în oxigen la nivelul AP.

Tipul adult

Dacă simptomatologia nu debutează din copilărie, prezentarea este întârziată după vârsta de 20 de ani **[62, 55, 66]**. Unii adulți rămân asimptomatici sau prezintă oboseală, dispnee sau palpitații. Aproximativ jumătate prezintă angină de efort.

Există un suflu sistolic nespecific și, uneori, un suflu pansistolic apical datorită insuficienței mitrale și, ocazional, un suflu în partea superioară a marginii sternale stângi. Ocazional insuficiența mitrală domină tabloul clinic și determină instalarea insuficienței cardiace congestive.

ECG este anormal, cu modificări ale segmentului ST-T, sau evidențiază semne de infarct miocardic antero-lateral vechi. ECG la efort arată un răspuns ischemic anormal **[62]**.

Radiografia toracică este normală sau arată lărgirea umbrei cardiace.

Cineangiografia evidențiază colaterale din ACD mai proeminente decât la copii și o fracție de ejecție a VS aproape normală, dar cu hipokinezie antero-laterală. Insuficiența mitrală este rar severă.

Clinic pacientul prezintă transpirații, dispnee, stagnarea creșterii sau angină atipică. Majoritatea pacienților au insuficiență cardiacă moderată spre severă, cu cardiomegalie la radiografia toracică, semne de ischemie pe ECG și suflu de insuficiență mitrală la auscultație. Pe ECG se poate evidenția devierea la stânga a axei cardiace, ceea ce înseamnă dominanță dreaptă **[15]**. Diagnosticul se poate pune doar pe baza ecocardiografiei, unde se evidențiază o arteră coronară dreaptă dilatată și un ventricul stâng dilatat și hipokinetic. La Doppler color se evidențiază flux retrograd din artera coronară stângă anormală în artera pulmonară, ceea ce reprezintă un șunt stânga-dreapta. La cateterismul cardiac, dacă se efectuează, se identifică anatomia exactă a arterelor coronare, inclusiv trecerea caracteristică a contrastului din artera coronară stângă în artera pulomonară, precum și insuficiența mitrală asociată.

2.1.6. Istoria naturală

ALCAPA este rară – 0,26% din bolile cardiace congenitale care au fost cateterizate. Aproximativ 65% dintre nou-născuți decedează în primul an prin insuficiență de VS **[61]**, mai rar în primele două luni. Explicația absenței simptomatologiei în acest interval nu este clară, deoarece cicatrizarea extensivă a VS, mai ales a subendocardului, și evidențele de infarct miocardic recent și mai vechi sunt deja instalate. Rezultă probabil din limitarea run-off-ului prin presiunea pulmonară mai crescută și scăderea graduală a miocitelor.

Dacă nu se instalează decesul în primul an, se intră în faza cronică. Supraviețuirea până în acest stadiu poate fi datorată multitudinii de colaterale interarteriale şi asocierii eventuale cu o decshidere restrictivă a ACS anormale în trunchiul AP. Majoritatea acestor pacienţi au o stare de sănătate bună şi ECG normal. Supravieţuirea dincolo de un an poate fi datorată şi dominanţei drepte, ACD vascularizând nu doar porţiunea diafragmatică a VS, dar şi mare parte a septului interventricular şi a peretelui lateral **[61]**. Aceşti pacienţi se pot prezenta doar cu ischemia muşchilor papilari şi cu fibroză, iar insuficienţa mitrală poate domina tabloul clinic.

Majoritatea pacienţilor care au supravieţuit continuă să prezinte un risc crescut de deces datorită insuficienţei cardiace congestive, secundară cardiomiopatiei ischemice a VS. Cei care suprevieţuiesc până la 40 de ani au un risc scăzut de deces prin insuficienţă cardiacă. La adulţi, ischemia miocardică şi fibroza sunt semnificative şi, ocazional, se poate dezvolta calcificare miocardică extensivă. Oricum, fracţia de ejecţie a VS este moderat scăzută sau normală la majoritatea acestor pacienţi **[62]**.

2.1.7. Managementul chirurgical

Managementul medicamentos cu digoxin şi diuretice nu a îmbunătăţit supravieţuirea pacienţilor cu această patologie, iar mortalitatea înregistrată a fost de 45–100%. Decesul survine, de obicei, în primul an de viaţă. Potts **[16]** a fost primul care a încercat corecţia chirurgicală, prin realizarea unei anostomoze aorto-pulmonare pentru creşterea fluxului sanguin prin artera pulmonară şi pentru creşterea saturaţiei în oxigen la nivelul arterei coronare stângi. În 1953 **[17]**, Mustard a realizat anastomoza T–T între artera carotidă comună stângă şi artera coronară stângă anormală. Paul şi Robbins **[18]** au descris o tehnică cu pudraj pericardic şi deepicardializare în 1955, iar Case ş.a., în 1958, au raportat banding-ul arterei pulmonare pentru a scădea şuntul stânga-dreapta **[19]**. Prima operaţie non-paliativă de succes a fost realizată în 1959 de Sabiston, care a ligaturat originea anormală a arterei coronare stângi **[20]**. Cooley şi asociaţii **[21]** au realizat prima graftare cu venă safenă a arterei coronare stângi anormale în 1960. Mezer ş.a. **[22]** au utilzat artera subclavie stângă pentru a bypassa originea anormală a arterei coronare stângi. În 1974, Neches ş.a. **[23]** au fost primii care descris reimplantarea direct în aortă a arterei coronare stângi, transferând-o cu un buton de arteră pulmonară. În 1979, Takeuchi ş.a **[24]** au descris o tehnică pentru cazul în care implantarea directă nu este posibilă, fie datorită anatomiei coronariene, fie datorită lipsei de lungime. În procedeul Takeuchi, un fragment de arteră pulmonară este utilizat pentru a redirija artera coronară stângă anormală în aortă pe cale intrapulmonară. Arciniegas ş.a. **[25]** au descris utilizarea arterei subclavii stângi pentru a realiza interpoziţia în cazul unei lungimi necorespunzătoare a arterei coronare stângi şi au raportat o patenţă de 80% la 11 luni de la intervenţie. Bypass-area arterei mamare stângi la copii a fost descrisă de Fortune şi asociaţii **[26]** în 1987. În 1988, Mavroudis şi colaboratorii **[27]** au propus şi realizat transplantul cardiac ca ultimă soluţie, deoarece, după reperfuzia coronariană, se aşteaptă o îmbunătăţire substanţială a funcţiei ventriculului stâng la majoritatea pacienţilor.

În afara variaţiei originii arterei coronare stângi, care trebuie bine stabilită preoperator, trebuie investigate eventualele anomalii ale arterei coronare drepte la cateterismul cardiac. Cele două origini coronariene au implicaţii chirurgicale strategice. O origine înaltă a arterei coronare drepte sau traseul acesteia între aortă şi artera pulmonară pot expune artera unei traume operatorii în cazul procedurii Takeuchi. În cazul unei artere coronare drepte hipoplazice sau cu stenoză ostială, aceasta nu poate fi luată în calcul ca sursă de flux colateral pentru ventriculul stâng. Aceste detalii au iportanţă esenţială şi în strategia de administrare a cardioplegiei.

Corecţia chirurgicală a ALCAPA nu se adresează doar originii ACS, dar şi anomaliilor structurale ale cordului stâng datorate ischemiei.

Insuficienţa mitrală severă dispare în totalitate în 62% dintre cazuri **[28]**.

2.1.8. Tehnici chirurgicale

2.1.8.1. Construirea unui sistem coronarian biarterial

Intervenţia chirurgicală are drept scop realizarea unui sistem coronarian biarterial la majoritatea pacienţilor.

Transpoziţia arterei coronare anormale la nivelul rădăcinii aortei pare a fi cea mai directă şi adecvată procedură, dar nu este posibilă întotdeauna. Smith şi colegii au măsurat distanţa dintre mijlocul sinusului aortic stâng liber şi porţiunea posterioară a arterei coronare anormal conectate. Ea variază între 2–18 mm **[115]**. Cu cât această distanță este mai mare, cu atât este mai dificilă implantarea directă și va fi necesară intervenția de tunelizare Takeuchi **[117]**. Celelalte metode posibile sunt mai puțin indicate.

La copiii cu afectare severă, instalarea fibrilației ventriculare este posibilă înaintea canulării aortei și a pornirii bypass-ului cardio-pulmonar. De aceea, este obligatorie menținerea unui status hemodinamic optim până la pornirea circulației extracorporeale.

Ideal, operația se face cu bypass cardio-pulmonar la 18–28°C, deși transpoziția ACS a fost realizată recent cu bypass cardio-pulmonar în normotermie **[54]**. După sternotomie, se practică deschiderea pericardului și se inserează bursele fără traumatizarea cordului, deoarece orice traumă poate induce fibrilația ventriculară. Se practică bursa de aortă, se administrează heparina și se încanulează aorta. Se poate utiliza încanularea venoasă unică sau dublă. Imediat după pornirea bypass-ului cardio-pulmonar, se plasează turniqueturi în jurul celor două artere pulmonare și, ulterior, se șnuruiesc pentru a preveni furtul coronarian în trunchiul AP decomprimat și pentru a permite difuzarea soluției cardioplegice la nivelul miocardului. Cardioplegia rece și reperfuzia controlată la nivelul rădăcinii aortice sunt de mare importanță. Alternativ, soluția cardioplegică poate fi administrată simultan în rădăcina aortei și în trunchiul AP, utilizând un sistem bifurcat de livrare a cardioplegiei pentru a maximiza protecția VS.

După administrarea cardioplegiei, se deschide atriul drept, se introduce o canulă prin foramen ovale (dacă se utilizează două canule venoase) și se practică o incizie transversală la nivelul trunchiului AP chiar dedesubtul comisurii valvei pulmonare. Dacă ostiumul ACS conectată anormal este pe partea stângă, mai degrabă decât posterior sau pe partea dreaptă a AP, se indică operația Takeuchi **[117]**.

2.1.8.2. Operația Takeuchi

Cu atenție să nu lezăm valva aortică, se excizează un buton din peretele aortic, de 5–6 mm, de la nivelul punctului de contact dintre aortă și partea dreaptă a trunchiului AP. De pe partea opusă, se excizează un buton de la nivelul peretelui drept al trunchiului AP. Aceste două orificii se sutureează buză la buză cu fir Prolene 7/0 pentru crearea unei ferestre aorto-pulmonare, utilizând un flap din peretele drept al trunchiului AP, orientat către dreapta, pentru a realiza un tunel intrapulmonar care va dirija fluxul sanguin dinspre fereastra aorto-pulmonară înspre ACS anormal conectată. Defectul de la nivelul peretelui anterior al trunchiului AP este reconstruit cu un petic de pericard, alograft de AP sau PTFE.

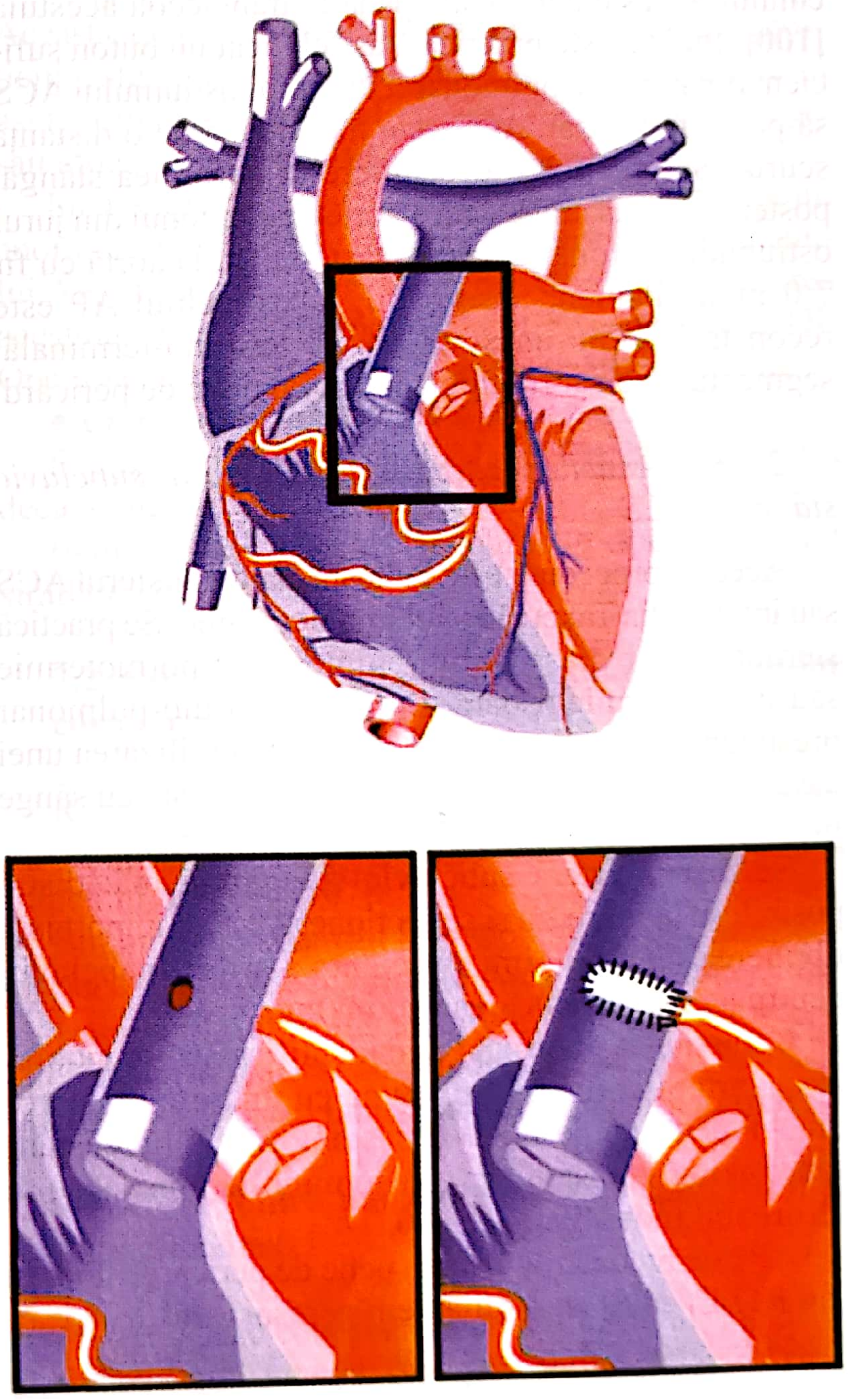

Fig. 60.4 Op. TIM: Tehnica Takeuchi (sus – originea arterei coronare stângi în artera pulmonară; stânga jos – este realizat un orificiu în peretele arterei pulmonare; dreapta jos – sutura unui conduit la nivelul peretelui postero-intern al arterei pulmonare cu rol în transportul sângelui din aortă în artera coronară stângă. Săgeata indică direcția fluxului sanguin din aortă prin conduit) **[122]**

Desprinderea de circulaţia extracorporeală necesită răbdare, administrarea de nitroglicerină şi monitorizarea presiunii din AS şi din AD.

2.1.8.3. *Transpoziţia ACS*

În cazul conectării ACS la peretele posterior sau drept al trunchiului AP, transpoziţia ACS este intervenţia preferată **[28]**. Incizia transversală de la nivelul trunchiului AP este continuată până la transsecţia acestuia **[100]**. Incizia este practicată astfel încât un buton suficient din peretele pulmonarei din jurul ostiumului ACS să poată fi excizat. ACS este mobilizată pe o distanţă scurtă. Se practică o deschidere în porţiunea stângă, postero-laterală, adiacentă a aortei, iar butonul din jurul ostiumului coronarian este anastomozat la aortă cu fir 7/0 monofilament absorbabil, iar trunchiul AP este reconstruit prin anastomozarea termino-terminală, segmentul excizat fiind refăcut cu un petic de pericard.

2.1.8.4. *Anastomozarea dintre artera subclavie stângă şi ACS*

Această procedură este indicată când transferul ACS sau intervenţia Takeuchi sunt impracticabile. Se practică sternotomie, bypass cardio-pulmonar în normotermie sau în hipotermie uşoară. Bypass-ul cardio-pulmonar presupune canularea aortică standard şi utilizarea unei cave unice, în urechiuşa AD. Priming-ul este cu sânge îmbogăţit cu calciu, iar aorta nu se clampează.

Se disecă artera subclavie stângă cât mai distal posibil, se ligaturează şi se secţionează. Este importantă obţinerea unei lungimi suficiente a arterei subclavii, pentru a evita producerea de kinking.

Conexiunea anormală este identificată şi se mobilizează artera coronară împreună cu un buton generos din AP pentru a permite o anastomozare fără tensiune sau kinking. Anastomoza este termino-terminală, cu fir resorbabil monofilament, 7/0.

AP este reconstruită cu un petic de pericard, alograft sau PTFE, cu fir monofilament neresorbabil.

2.1.8.5. *Alte tehnici de reimplantare*

Artera coronară poate fi excizată cu un buton din AP, mobilizată pentru a ajunge la aortă şi anastomozată în lumenul aortei – Yacoub **[108]**.

Bypass-ul aorto-coronarian – tehnicile sunt aceleaşi cu cele utilizate în graftarea AMIS la pacienţii cu boală coronariană aterosclerotică. Chiar şi la copii, poate fi utilizată artera mamară internă.

2.1.8.6. *Ligaturarea ACS*

Se practică incizia în spaţiul patru intercostal stâng. Se deschide pericardul înaintea nervului frenic, cu mobilizarea superioară a timusului. Se plasează o ligatură la nivelul urechiuşii stângi pentru a o mobiliza superior. Conexiunea anormală este rapid identificată, disecată şi ligaturată în apropierea trunchiului AP cu o sutură transfixiantă cu fir de mătase 3/0. Colateralele venoase adiacente se cauterizează. Se închide pericardul, se drenează şi se practică toracorafia **[43]**.

Bypass-ul cardio-pulmonar se foloseşte în cazul în care conexiunea este situată posterior. Se utilizează o singură canulă venoasă, perfuzia la 37° C, fără clamparea aortei. Se practică o incizie transversală la nivelul trunchiului AP, iar ostiumul este suturat cu fire pe petice.

2.1.9. Îngirjirea postoperatorie

Este similară îngrijirii postoperatorii a chirurgiei cardio-vasculare.

La copiii nou-născuţi, aflaţi într-o stare foarte gravă, sindromul de debit cardiac scăzut poate fi anticipat în primele zile postoperator şi se pot lua măsuri adecvate, inclusiv asistarea ventriculară temporară.

Rezultate – decesul intraspitalicesc – mortalitatea este în jur de 0,75% **[93, 114]**. Rapoartele recente bazate pe rezultatele operaţiilor care creează un sistem coronarian biarterial au o supravieţuire excelentă – mortalitatea de 0–14% **[112, 113, 115]**. Utilizarea dispozitivelor de asistare ventriculară joacă un rol important.

Supravieţuirea pe termen lung – într-un studiu recent **[113]**, nu s-au înregistrat decese într-un grup de 21 de pacienţi, pe o perioadă cuprinsă între 2 luni şi 18 ani, demonstrând că majoritatea pacienţilor sunt supravieţuitori pe termen lung după procedurile descrise anterior. Majoritatea deceselor intraspitaliceşti sunt datorate insuficienţei cardiace acute **[114, 116, 66]**.

Factorii de risc crescut pentru decesul prematur

Starea miocardului VS – statusul preoperator al VS este un factor de risc important pentru deces în perioada imediat postoperatorie, cu scăderea fracţiei de scurtare **[108]**. Acest status influenţează starea generală a pacientului, care este un alt factor de risc.

Regurgitarea mitrală severă este un alt factor de risc **[115]** pentru decesul prematur şi pe termen lung, dar este corelat cu statusul VS.

Statusul funcțional

De obicei, statusul funcțional este bun pe termen lung, postoperator. Dimensiunile VS (inclusiv ICT) sunt reduse semnificativ postoperator **[60]**, precum și semnele de ischemie miocardică **[116]**.

Statusul funcțional la pacienții operați în copilărie sau la vârsta adultă este, în principal, legat de starea VS preoperator **[116]** (ca și în cardiopatia ischemică).

Funcția VS

Funcția VS este semnificativ îmbunătățită postoperator, fiind demonstrată de scăderea ICT, a VEDVS, a VESVS, de creșterea fracției de ejecție și de scurtarea VS în timpul sistolei **[113, 112]**.

Acest lucru indică faptul că disfuncția severă de VS preoperatorie este datorată miocardului hibernant, iar când apare imediat postoperator este datorată stuningului miocardic.

Insuficiența mitrală

Unii chirurgi susțin că baza regurgitării mitrale ar fi ischemia și, ca urmare, și ea este reversibilă, astfel încât nu consideră necesară chirurgia valvei mitrale concomitent **[113]**, pe când alții practică simultan anuloplastia mitrală când regurgitarea este severă [112].

Obstrucția tractului de ejecție al VD după operația Takeuchi

Este posibilă **[115]**, dar utilizarea unui petic generos de pericard pentru refacerea trunchiului AP pare să reducă riscul unei obstrucții severe **[113]**.

2.1.10. Indicații operatorii în ALCAPA

Diagnosticarea acestei afecțiuni reprezintă o indicație chirurgicală.

Procedura chirurgicală optimă este controversată, dar crearea unui sistem coronarian biarterial este indicată în toate situațiile **[114]**. Managementul miocardic adecvat este obligatoriu. Procedurile optime sunt reprezentate de reimplantarea ACS în aortă când anatomia o permite sau de intervenția Takeuchi.

Unii chirurgi recomandă abținerea de la chirurgia valvei mitrale la copii, chiar dacă regurgitarea este severă, deoarece ea regresează dacă intervenția chirurgicală este reușită **[113]**; iar alții practică anuloplastia mitrală de rutină, în cadrul operației inițiale **[112]**.

3. SITUAȚII SPECIALE

3.1. Conexiunea anormală la trunchiul arterei pulmonare a ACD, ACx sau a LAD

- ***Conexiunea anormală a ACD***

Reprezintă o anomalie și mai rar întâlnită decât ALCAPA.

Până în 1998, au fost descrise doar 18 cazuri **[111]**. Această anomalie este mai puțin severă/letală. Diagnosticul este pus la autopsie sau accidental la adulții asimptomatici. Ocazional, se asociază simptomatologie sau moartea subită **[110]**.

Intervenția chirurgicală constă în excizia conexiunii anormale a ACD de pe porțiunea anterioară a trunchiului AP, împreună cu un buton de AP, și reimplantarea acestuia pe partea anterioară a aortei ascendente **[109]**. Operația se indică în cazul diagnosticării afecțiunii.

- ***Conexiunea anormală a ACx sau a LAD***

Este mai puțin severă decât ALCAPA și mai rară decât conectarea anormală a ACD.

Indicația chirurgicală și tehnicile operatorii sunt similare **[108]**.

3.2. Conexiunea anormală totală a arterelor coronare la trunchiul AP

Rar, ambele artere coronare își au originea fie printrun singur ostiu, fie prin ostium-uri separate din trunchiul AP **[106, 107]**.

Simptomele apar din primele zile de după naștere, iar decesul survine în primele două săptămâni.

Intervenția chirurgicală trebuie rezolvată urgent după diagnosticare și sunt indicate operația Takeuchi sau transferul conexiunilor la rădăcina aortei **[105]**.

3.3. Conexiunea anormală a ACS sau a ACD la rădăcina aortei

Fie ACS este conectată la aortă într-un alt loc decât SCS sau la aortă imediat deasupra acestuia, fie ACD este conectată într-un alt loc decât SCD sau joncțiunea sinotubulară. Manifestările clinice apar când artera conectată anormal trece printre aortă și trunchiul AP **[101]**.

Cheitlin și colegii, în 1974, au raportat un caz de moarte subită datorată conexiunii anormale dintre ACS și SCD Valsalva, artera având un traiect posterior, între aortă și trunchiul AP, iar posterior de trunchiul AP se ramifica în LAD și ACx **[104]**.

În 1984, Roberts şi colegii au descris conexiunea anormală a ACD la SCS Valsalva, ACD urmând un traseu anterior, între aortă şi trunchiul AP, înainte de a se îndrepta anterior deasupra tractului de ejecţie al VD **[103]**.

Morfologia este similară conectării anormale a arterelor coronare, descrisă la transpoziţia completă a marilor vase.

3.4. Conexiunea anormală a LM

Apare când există două sinusuri coronariene unul lângă celălat, în centrul sinusului coronarian drept al lui Valsalva. LM/LAD trece posterior, între aortă şi trunchiul AP, ulterior, posterior de AP, se ramifică la locul obişnuit **[102]**.

Tehnica chirurgicală în cazul în care LM îşi are originea din SCD constă în revascularizarea miocardică cu AMIS pe LAD şi VSI sau AMID pe ACx sau MO.

3.5. Conexiunea anormală a ACD

Este mai frecventă decât cea a LM. Se poate conecta la un ostiu separat din sinusul stâng sau chiar deasupra comisurii dintre sinusurile drept şi stâng **[101]**, iar ACD anormală are traseu anterior, între aortă şi trunchiul AP.

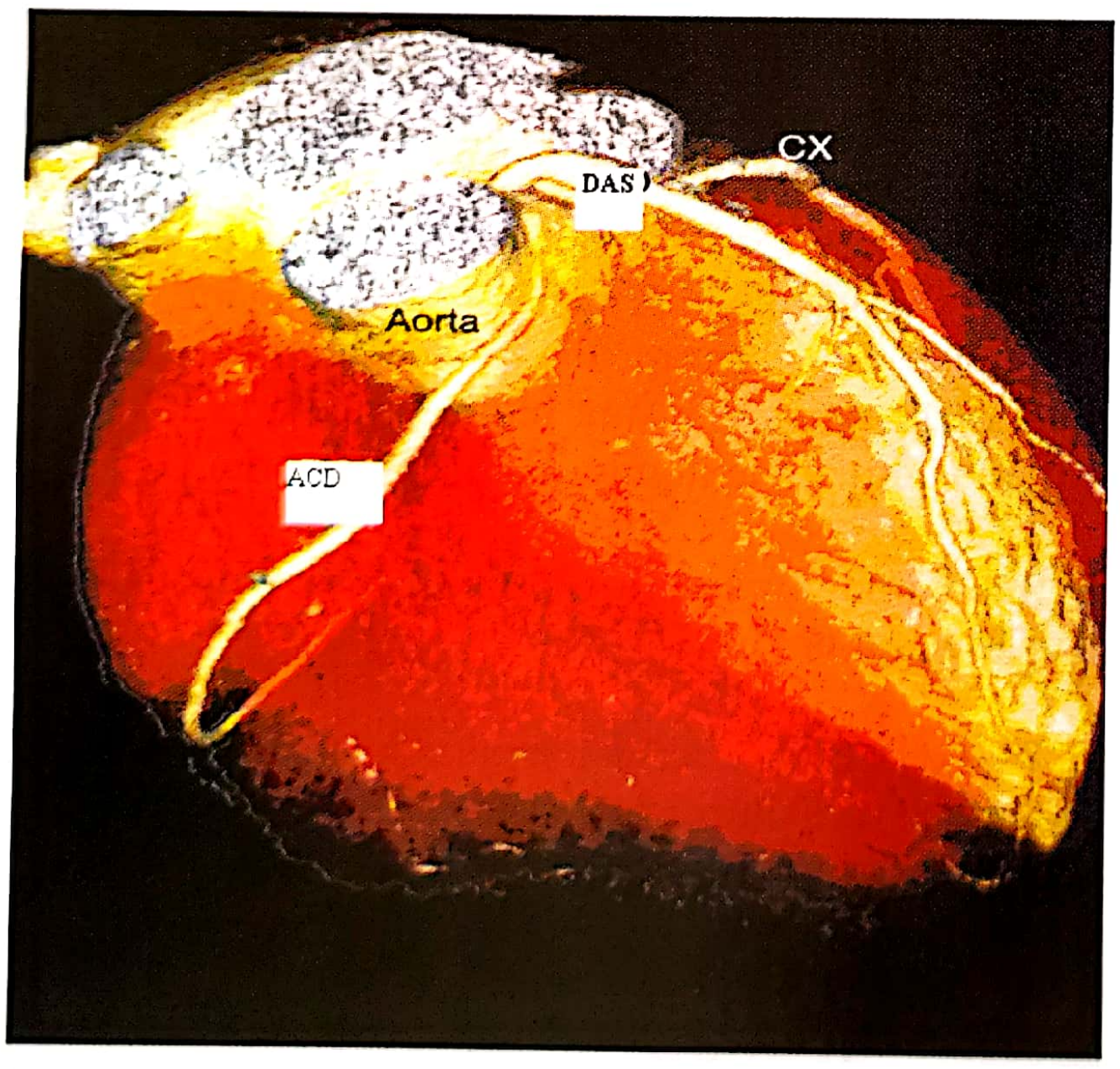

Fig. 60.5. Imagine CT cardiacă care evidenţiază originea anormală a ACD din sinusul coronarian stâng. Vogt et al. „Journal of Medical Case Reports" 2008 2:120 doi:10.1186/1752-1947-2-120

Diagnosticul se pune pe baza coronarografiei. Semnele clinice şi ECG sunt necaracteristice. Adesea se asociază cu episoade de angină. Compresia ACD dintre aortă şi trunchiul AP a fost demonstrată angiografic la un pacient cu angină de efort, la care ACD avea originea din LM **[100]**. Diagnosticul se poate stabili şi la ecocardiografie sau RMN.

Tehnica chirurgicală constă în divizarea şi reimplantarea ACD în SCD (Kirklin JK: personal communication; 1992).

4. FISTULA ARTERIO-VENOASĂ CORONARIANĂ

4.1. Definiţie

Fistula coronariană congenitală reprezintă o comunicare directă între o arteră coronară şi una dintre cele patru camere cardiace, sinusul coronar, vena cavă superioară, artera pulmonară sau venele pulmonare.

Fistula congenitală a fost descirsă iniţial de Krause în 1865 **[99]**. Prima raportare în literatura engleză îi aparţine lui Trevor în 1912, care a autopsiat un caz cu fistulă între CAD şi VD, decedat datorită endocarditei asociate **[98]**. Au urmat rezultatele lui Blakeway **[97]** şi Halpert **[96]**. Prima corecţie chirurgicală a fost ra-portată în 1947 de către Biorck şi Crafoord **[90]** la un caz cu fistulă coronariană în trunchiul arterei pulmonare, descoperită după toracotomie la un pacient diagnosticat anterior cu canal arterial permeabil, care a fost închis prin sutură. Primul caz diagnosticat corect preoperator a fost descris de Fell şi colegii în 1958 **[95]**, iar primul caz corectat sub circulaţie extracorporeală a fost raportat de Swan şi colegii în 1959 **[94]**. Currarino şi colegii au descris primul caz diagnosticat angiografic în 1959 **[93]**.

4.2. Morfologie

Localizarea fistulelelor:

- ACD sau ramurile sale 50–55% dintre cazuri **[72, 79]**.
- ACS 35% din cazuri şi ambele artere coronare în 5% dintre cazuri.

Artera fistuloasă este, în majoritatea cazurilor, o arteră coronară normală. Fistula apare latero-lateral sau latero-terminal **[86]** în porţiunea distală a arterei. Foarte rar artera implicată este anormală **[73]**. De obicei, este dilatată şi elongată, poate fi serpiginoasă, gradul acestor modificări fiind direct proporțional cu mărimea șuntului prin fistulă. Frecvent, dilatarea este uniformă pe tot parcursul, dar poate deveni anevrismală posterior de fistulă. Dacă artera ce continuă fistula își micșorează considerabil diametrul, înseamnă că intervine un sindrom de furt coronarian **[92]**.

Locul conexiunii fistuloase

Conexiunea fistuloasă dintre artera coronară și cord poate fi situată în oricare dintre cele patru camere cardiace, sinusul coronar, venele tributare, marile artere sau venele adiacente cordului (porțiunea proximală a venelor pulmonare, vena cavă superioară, vena cavă superioară stângă sau trunchiul AP). Există câteva predilecții: peste 90% drenează în cordul drept sau în vasele conectate la acesta. Fistulele care drenează în vena cavă sau în sinusul coronar sunt neobișnuite. Astfel, peste 40% drenează în VD, 25% în AD, 15–20% în AP, 7% în sinusul coronar și 1% în vena cavă superioară **[87, 72]**. Fistulele cu intrare în cordul drept creează un șunt stânga-dreapta. Aproximativ 8% drenează în VS, 3% în AS și rar în venele pulmonare proximale. Fistulele care drenează în cordul stâng nu sunt fistule arterio-venoase, ci arterio-arteriale **[91]** și de aceea nu produc șunt stânga-dreapta. Fistulele care drenează în cordul stâng se închid în sistolă deoarece nu există gradient presional. Încărcarea de volum a VS este similară celei produse de insuficiența aortică.

Dimensiunile și numărul fistulelor

La cazurile tratate chirurgical, deschiderea fistuloasă, dacă este unică, rar este mai mare de 2–5 mm și, de obicei, are marginile fibroase **[90]**. Ocazional pot exista mai multe orificii fistuloase **[73]**. Cavitatea cardiacă în care drenează fistula este afectată diferit:

- AD devine dilatat;
- VD sau trunchiul AP nu se modifică, cu excepția creșterii fluxului sanguin pulmonar, ceea ce va determina instalarea insuficienței cardiace și cardiomegalia;
- VS, la fel, deoarece run-off-ul are loc doar în diastolă;
- sinusul coronar poate deveni anevrismal și se poate rupe **[77]** sau se pot produce arterializarea sinusului coronar și instalarea insuficienței cardiace **[88]**.

Endocardita infecțioasă apare doar în 5% dintre cazuri, datorită turbulenței **[78]**.

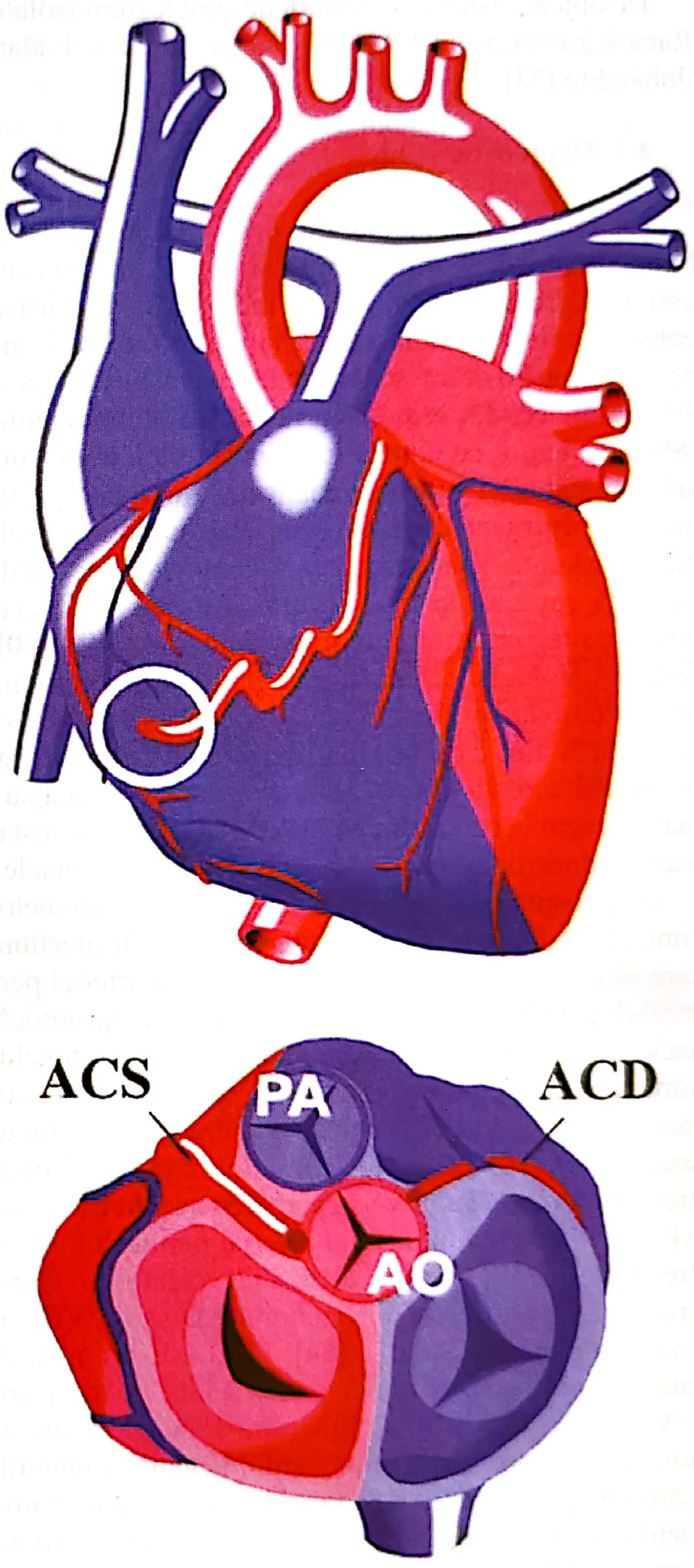

Fig. 60.4. Op TIM: Fistulă coronariană (cercul alb semnifică punctul de intrare în ventriculul drept) **[122]**

Leziuni asociate

De obicei, fistulele coronariene sunt leziuni izolate. Rara se asociază cu DSA, DSV sau cu afectări valvulare dobândite **[73]**.

4.3. Diagnostic clinic

Pacienții se prezintă târziu, ocazional în copilărie. Majoritatea sunt asimptomatici și se prezintă datorită unui suflu continuu **[90, 70]**. La radiografia toracică se constată cardiomegalie ușoară și pletoră. 80% dintre pacienții sub 20 de ani sunt asimptomatici, pe când doar 40% dintre cei de peste 20 de ani rămân asimptomatici **[89]**. Pacienții cu fistule de dimensiuni mici sunt asimptomatici și sunt diagnosticați la coronarografia indicată pentru un alt diagnostic·**[89]**. Simptomele cele mai frecvente sunt dispneea de efort și oboseala datorată șuntului stânga-dreapta. Angina (7%) este neobișnuită, iar infarctul miocardic rar (3%) **[70]**. Simptomatologia ischemică este datorată sindromului de furt coronarian. Insuficiența cardiacă se instalează în 12–15% dintre cazuri, mai frecvent la cei cu drenaj în sinusul coronar **[78, 87, 88]**. Fibrilația atrială apare mai frecvent la cei cu drenaj în AD **[86]**. Dacă se instalează endocardita infecțioasă, apar febra și frisoanele.

Diagnosticul este suspectat adesea pe baza semnelor clinice **[85]**, dar este dificil de diferențiat de alte afecțiuni care se însoțesc de suflu continuu: canalul arterial permeabil, defect septal ventricular cu insuficiență aortică, anevrism rupt al sinusului Valsalva și, în copilărie, tunelul aortă-VS. În fistulele coronariene, suflul continuu are maximumul de intensitate pe partea dreaptă a sternului dacă drenează în AD și în partea inferioară stângă dacă drenează în VD sau în VS. Când drenează în trunchiul AP, suflul este ca în canalul arterial permeabil. Dacă drenează în VS, suflul este doar diastolic. Când drenează în porțiunea anterioară a AD sau a VD, se poate palpa un tril sistolic **[84]**. ECG este normală în jumătate dintre cazuri și pot apărea semne de încărcare a VS sau a VD **[83]**. Radiografia toracică poate fi normală sau poate evidenția cardiomegalie și pletoră. Cardiomegalia este marcată când se instalează insuficiența cardiacă. Ecocardiografia 2D evidențiază artere coronare dilatate și cavitatea cardiacă corespunzătoare de dimensiuni mărite **[82]**. Diagnosticul se poate pune ecocardiografic doar dacă fistula este destul de mare **[80]**.

Cateterismul cardiac, aortografia și coronarografia măsoară șuntul stânga-dreapta și presiunile cordului drept, ele fiind necesare pentru stabilirea diagnosticului diferențial și a procedurii chirurgicale **[79, 80]**.

4.4. Istoria naturală

Dacă fistula coronariană nu este apărută de la naștere, ea se dezvoltă imediat după. Fistulele de mici dimensiuni rămân mici, iar cele de dimensiuni moderate, cresc ușor **[75]**. La pacienții tineri, cu fistule coronariene largi, se instalează dispneea, insuficiența cardiacă și angina. Deoarece șuntul este, de obicei, moderat, simptomele apar târziu, ca rezultat al creșterii încărcării de volum a VS **[78]**. Prevalența maximă a instalării insuficienței cardiace este în a 5-a sau a 6-a decadă de viață **[78]**.

Singurul eveniment care poate precipita instalarea simptomatologiei și cauza moartea subită este reprezentat de endocardita infecțioasă – 5% dintre pacienți – și poate apărea la orice vârstă **[78]**.

Ruptura spontană este rară **[77]**, ca și închiderea spontană, dar au fost raportate **[74, 75, 76]**.

4.5. Tehnica operatorie

Se practică sternotomie mediană, pericardiotomie, localizarea traiectului fistulos și bypass cardiopulmonar. Acesta din urmă este indicat când:

1. artera este dilatată și tortuoasă, pentru a preveni hemoragia catastrofală din timpul închiderii fistulei și când fistula este relativ inaccesibilă, cum ar fi șanțul atrio-ventricular stâng, la nivel distal pe artera circumflexă sau pe coronara dreaptă;
2. când fistula nu este situată în porțiunea distală a arterei coronare, ci pe traiectul acesteia și, astfel, nu poate fi doar ligaturată;
3. când este necesară excizia anevrismului.

Se localizează exact locul fistulei și se însemnează înaintea pornirii bypass-ului cardio-pulmonar. Se clampează aorta, se comprimă digital fistula și se administrează cardioplegie. Dacă fistula drenează în atriu sau în trunchiulAP, acestea se deschid, iar fistula este închisă din interior cu fire pe petice. Ulterior se testează prin administrarea de cardioplegie rece. Dacă fistula drenează în ventricul sau dacă artera coronară este dilatată și distal de fistulă, se practică arteriotomia coronariană și fistula se închide prin sutură continuă și arteriorafie cu fir Prolene 6/0 **[73]**.

Existența unui anevrism larg determină necesitatea exciziei acestuia. Dacă este localizat la locul fistulei, atunci se excizează și se reconstruiește o arteră de dimensiuni normale. Dacă anevrismul este situat în porțiunea distală a arterei (artera terminală), anevrismul se excizează complet și artera rămasă se ligaturează. Dacă cuprinde o porțiune mai mare a arterei coronare, artera se ligaturează proximal și distal și se grafteză cu venă safenă internă sau arteră mamară internă **[72]**. Restul operației se desfășoară conform protocolului uzual.

Fistula coronariană poate fi închisă și fără bypass-ul cardio-pulmonar, când reprezintă terminarea unui ram coronarian major, accesibil și nu există alte indicații pentru bypass-ul cardio-pulmonar. Procedura constă în ligaturarea arterei coronare în vecinătatea fistulei și se închide fistula – verificată prin absența trilului. Se monitorizează ECG timp de câteva minute, iar dacă nu apar modificări, ligatura este strânsă și se securizează printr-o a doua.

Rezultate

Mortalitatea în absența unui anevrism gigant este de 0% **[71, 72, 73]**.

Complicațiile sunt rare: ischemie cardiacă – 3%, recurența fistulei – 4% **[70]**.

Rezultatele pe termen lung sunt excelente **[69]**.

Indicații operatorii: diagnosticul și prezența unui șunt nu foarte mic reprezintă indicație chirurgicală. Alți factori care indică operația ar fi:

- unele fistule vor crește în dimensiuni și vor determina accentuarea simptomatologiei și instalarea insuficienței cardiace;
- există posibilitatea dezvoltării endocarditei infecțioase;
- probabilitate scăzută de închidere spontană;
- intervenție sigură și eficientă.

Situații speciale: închiderea fistulelor coronariene pe cale intervențională a fost urmată de rezultate bune **[67, 68]**, ele fiind preferate în anumite cazuri selecționate.

Recunoașterea anomaliior arterelor coronare, prin utilizarea procedurilor non-invazive, este obligatorie pentru a preveni riscul de moarte subită și a planifica corecția chirurgicală, dacă aceasta este indicată.

Tabelul 60.6. Originea ectopică a arterei coronare din aortă, cu traseu aberant proximal

Originea ectopică a arterei coronare din aortă, cu traseu aberant proximal	
Obiective diagnostice	
• delimitarea anatomiei coronariene specifice	
• determinarea mărimii arterei coronare	
• identificarea obstrucției proximale (anatomic sau funcțional)	
Teste diagnostice	
ECG 12 derivații	• rar arată ischemie sau aritmie.
Ecocardiografia	• poate oferi diagnosticul definitiv demonstrând prezența arterei coronare ectopice, calibrul ei, ostiumul, traseul proximal, relația cu tractul de ieșire al ventriculului drept; poate evidenția anormalități regionale ale peretelui miocardic.
Ultrasonografie intravasculară	• poate diferenția arterele coronare cu sau fără obstrucție.
Ecocardiografia de stres	• dacă evidențiază anormalități regionale ale peretelui miocardic, atunci este indicat tratamentul chirurgical.
Testul de stres de efort	• poate evidenția ischemie sau tahicardie – ceea ce impune intervenție chirurgicală; dacă este normal, leziunile severe nu sunt excluse.
Imagistica miocardică	• ca și mai sus.
RMN	• standard de aur; poate evidenția originea, ostiumul, poziția relativă în tractul de ieșire, calibrul și evaluează obstrucția funcțională.
Arteriografia coronariană selectivă	• esențială pentru diagnostic și semnificație; arată calibrul și prezența obstrucției; pacingul atrial poate înlătura modificările ischemice.

Caseta 60.7

Indicații pentru tratament chirurgical

- Un sugar cu simptome de ischemie miocardică datorate arterelor coronare aberante necesită tratament de reducere a cererii de oxigen miocardic, urmat de luarea unei decizii rapide în ceea ce priveşte tratamentul ulterior.
- Artera coronară aberantă pune în pericol viaţa pacientului, din cauza anatomiei, dezvoltării circulaţiei colaterale şi a tipurilor de boli asociate.
- Ischemia miocardică şi infarctul, cardiomiopatia globală, regurgitarea mitrală cronică, insuficienţa cardiacă congestivă şi moartea subită sunt factori majori de risc în istoria naturală a arterelor coronare aberante.
- Închiderea spontană apare rar la fistulele foarte mici ale arterei coronare; de aceea, există indicaţia generală de închidere, cu excepţia şuntului foarte mic (QP/QS< 1,3).
- Atrezia orificiului arterei coronare şi prezenţa traseului intramural necesită tratament individualizat.

Caseta 60.8

Tratament chirurgical

- Originea aberantă a arterei coronare stângi din artera pulmonară:
  - ligatură;
  - anastomoza latero-laterală a arterei subclavii stângi sau a arterei mamare interne la artera coronară aberantă;
  - procedura Takeuchi;
  - reimplantarea;
  - transplantul cardiac.
- Anomalie de origine a arterei coronare din sinusul aortic greşit.
- Fistula arterei coronare.
- Atrezia orificiului arterei coronare.

Caseta 60.9

Posibile complicaţii

- Originea aberantă a arterei coronare stângi din artera pulmonară:
  - procedura Takeuchi: stenoză reziduală sau recurentă a noului canal al arterei coronare, cu ischemie miocardică, stenoză pulmonară supravalvulară reziduală sau recurentă, lezarea valvei aortice;
  - reimplantarea: debit cardiac scăzut cu instabilitate postoperatorie, obstrucţia arterei coronare reimplantate, kinking sau twisting al arterei coronare, urmate de posibilă ischemie miocardică sau infarct, aritmii ventriculare.
- Anomalia de origine a arterei coronare din sinusul aortic: perfuzia neadecvată a arterei coronare, funcţionarea defectuoasă a valvei aortice.
- Fistulele arterei coronare: ischemie miocardică sau infarct, fistulă recurentă a arterei coronare.
- Atrezia orificiului arterei coronare: ischemie miocardică sau infarct.

Caseta 60.10

Prezentare, complicații preoperatorii, management și complicații postoperatorii la 174 pacienți cu fistule arterio-venoase coronariene raportate în literatură

Vârsta diagnosticării (ani)	*Simptome preoperatorii*	*Complicații preoperatorii datorate fistulei*	*Simptome preoperatorii și/sau complicații*	*Media Qp/Qs*	*Închidere spontană*	*Ligatură chirurgicală*	*Complicații chirurgicale*
Toate vârstele (174 pac) Limite 1-85 Medie 24	52 pac (30%) DE 18% Fatigab. 6% Angină 12%	37 pac (21%) ICC 12% IM 4% Ruptură 1% EBS 3% Deces 76%	67 pac (39%)	73 pac 1,60/1	1 (1%)	119 (68%)	15 pac (9%) IM 3% Ischemie 3% Recurență 4% Deces 4%
<20 ani (95 pac) Limite 1-19 Medie 8,3	9 pac (9%) DE 4% Fatigab. 4% Angină 3%	10 pac (11%) ICC 6% IM 0% Ruptură 0% EBS 3% Deces 1%	18 pac (19%)	43 pac 1,60/1	2 (2%)	76 (80%)	5 pac (5%) IM 0% Ischemie 0% Recurență 4% Deces 1%
>20 ani (79 pac)	43 pac (54%) DE 35% Fatigab. 8% Angină 22%	28 pac (35%) ICC 19% IM % Ruptură 1% EBS 4% Deces 14%	49 pac (62%)	30 pac 1,61/1	0 (0%)	43 (54%)	10 pac (23%) IM 7% Ischemie 7% Recurență 5% Deces 7%

pac=pacienți; DE=dispnee de efort; ICC=insuficiență cardiacă congestivă; IM=infarct miocardic; EBS=endocardită bacteriană subacută; Fatigab.=fatigabilitate

OP TIM MALFORMAȚIILE ARTERELOR CORONARE

ION SOCOTEANU, LUCIAN FALNIȚĂ

I. Aspecte generale*

Incidența malformațiilor coronarelor este de 0,2 – 1,2 %. Diverse malformații au fost descrise din secolul XVIII, în studii clinice și patologice, dar prima lucrare importantă a aparținut lui Ogden, în 1969, lucrare la care se referă majoritatea autorilor și din care provin modificările ulterioare de nomenclatură.

II. Nomenclatură

Nivelul 1

Anomalii coronare (AC)

Nivelul 2

Anomalii coronare (AC), FAP (fără altă precizare)

Anomalii coronare (AC), **originea anormală a coronarelor din artera pulmonară (OAP)**
Anomalii coronare (AC), **originea anormală a coronarelor din aortă (OACA)**
Anomalii coronare (AC), **atrezia congenitală a trunchiului arterei coronare stângi**
Anomalii coronare (AC), **fistule arterio-venoase coronare (FAVC)**
Anomalii coronare (AC), **punți coronare**
Anomalii coronare (AC), **anevrisme coronare (AnC)**
Anomalii coronare (AC), **stenoze coronare**

A. Originea anormală a coronarelor din artera pulmonară (OAP)

Originea anormală a trunchiului arterei coronare stângi din artera pulmonară (OATCSP) este o malformație rară, descrisă prima

---

*adaptat după Ali Dodge-Khatami, Constantine Mavroudis, Carl L. Backer. Congenital Heart Surgery Nomenclature and Database Project: Anomalies of the Coronary Arteries. „Ann Thorac Surg” 2000; 69:S270-97)

oară de Brooks în 1885 şi cu o incidenţă de 1 la 300 000 de naşteri vii. Poate provoca ischemie miocardică sau infarct, insuficienţă mitrală, insuficienţă cardiacă congestivă şi deces la vârste mici, dacă nu e tratată. Aspectele clinice complete au fost descrise de Balnd, White şi Garland în 1993, de aceea sindromul de angină şi leziune miocardică ischemică datorat malformaţiilor coronare le poartă numele. OATCSP este forma cea mai obişnuită a OACP, care include şi originea anormală a arterei coronare drepte din artera pulmonară, originea anormală a arterei circumflexe din artera pulmonară şi originea anormală a ambelor artere (trunchi şi coronară dreaptă) din artera pulmonară.
În 1989 Smith şi colaboratorii au descris diverse pattern-uri ale OATCSP şi implicaţiile lor chirurgicale.

Sinusurile pulmonare se împart în sinusul 1, sinusul 2 şi sinusul opus aortei. Sinusul 1 este cel din dreapta, privind spre aortă dinspre sinusul opus, iar sinusul 2 cel din stânga. Sinusul 1 pulmonar este faţă în faţă cu sinusul 2 aortic şi invers.

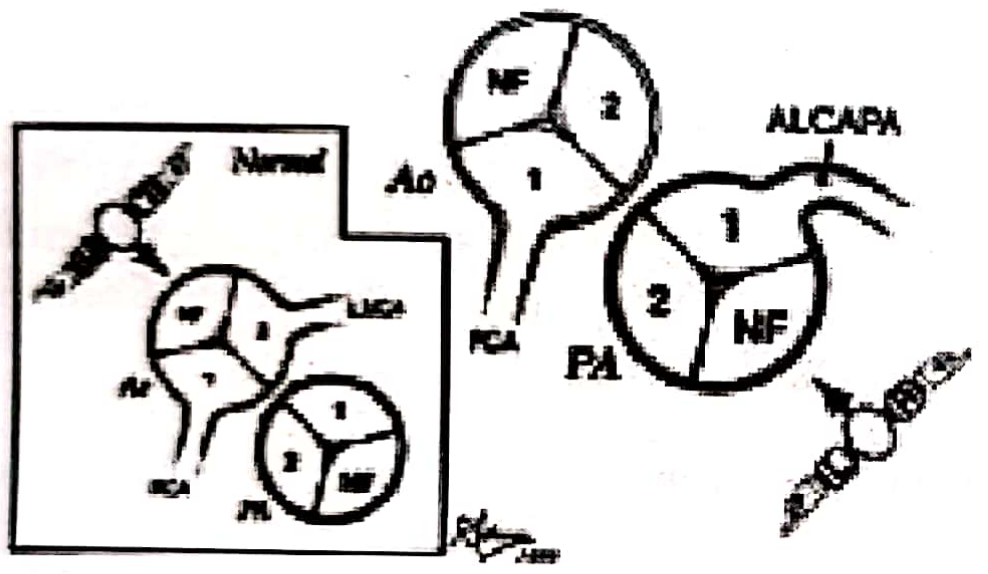

Fig. 60.5. OpTIM Schema originii aortice şi pulmonare a trunchiului arterei coronare stângi în situaţia normală şi în malformaţie

1. OATCSP
  a. din sinusul 1
  b. din sinusul opus aortei
  c. din sinusul 2
  d. din comisura dintre sinusul 1 şi sinusul opus aortei
  e. din comisura dintre sinusul 2 şi sinusul opus aortei
  f. din comisura dintre sinusul 1 şi sinusul 2
  g. origine înaltă din ramurile pulmonare dreaptă sau stângă
2. Originea anormală a arterei coronare drepte din artera pulmonară
3. Originea anormală a arterei circumflexe din artera pulmonară
4. Originea anormală a ambelor artere (trunchi şi coronară dreaptă) din artera pulmonară

O origine din comisuri complică operaţiile de transfer sau tunelizare prin posibila interferenţă cu mişcarea cuspelor pulmonare, provocând insuficienţă pulmonară. O origine înaltă ar putea fi fatală dacă se practică banding de arteră pulmonară.

OACP, nivelul 3

AC, OAP, FAP

AC, OAP, **originea anormală a trunchiului arterei coronare stângi din artera pulmonară (OATCSP)**
AC, OAP, **originea anormală a arterei coronare drepte din artera pulmonară (OACDP)**
AC, OAP, **originea anormală a arterei circumflexe din artera pulmonară (OACxP)**
AC, OAP, **originea anormală a ambelor artere (trunchi şi coronară dreaptă) din artera pulmonară (OATCSP şi OACDP)**

OACP, nivelul 4

AC, OAP, FAP
AC, OAP, OATCSP, FAP

AC, OAP, OATCSP, **din sinusul 1**
AC, OAP, OATCSP, **din sinusul 2**
AC, OAP, OATCSP, **din sinusul opus aortei**
AC, OAP, OATCSP, **din comisura dintre sinusul 1 şi sinusul opus aortei**
AC, OAP, OATCSP, **din comisura dintre sinusul 2 şi sinusul opus aortei**
AC, OAP, OATCSP, **din comisura dintre sinusul 1 şi sinusul 2**
AC, OAP, OATCSP, **din artera pulmonară dreaptă**
AC, OAP, OATCSP, **din artera pulmonară stângă**

AC, OAP, OACDP, FAP

AC, OAP, OACDP, **din sinusul 1**
AC, OAP, OACDP, **din sinusul 2**
AC, OAP, OACDP, **din sinusul opus aortei**
AC, OAP, OACDP, **din comisura dintre sinusul 1 şi sinusul opus aortei**
AC, OAP, OACDP, **din comisura dintre sinusul 2 şi sinusul opus aortei**
AC, OAP, OACDP, **din comisura dintre sinusul 1 şi sinusul 2**
AC, OAP, OACDP, **din artera pulmonară dreaptă**
AC, OAP, OACDP, **din artera pulmonară stângă**

AC, OAP, OACxP, FAP

AC, OAP, OACXP, **din sinusul 1**
AC, OAP, OACXP, **din sinusul 2**
AC, OAP, OACXP, **din sinusul opus aortei**
AC, OAP, OACXP, **din comisura dintre sinusul 1 şi sinusul opus aortei**
AC, OAP, OACXP, **din comisura dintre sinusul 2 şi sinusul opus aortei**

AC, OAP, OACXP, **din comisura dintre sinusul 1 și sinusul 2**
AC, OAP, OACXP, **din artera pulmonară dreaptă**
AC, OAP, OACXP, **din artera pulmonară stângă**

AC, OAP, OATCSP și OACDP, FAP

B. Anomalii coronare (AC), originea anormală a coronarelor din aortă (OACA)

Originea anormală a coronarelor din aortă reprezintă o treime din toate malformațiile coronare. Toate trei coronarele pot fi implicate. Majoritatea originilor anormale sunt considerate benigne, cu excepția originii TACS din sinusul drept și originii ACD (artera coronară dreaptă) din sinusul stâng, care sunt asociate cu simptome cardiace și moarte subită.

OACA, nivelul 3

AC, OACA, FAP

AC, OACA, **TACS din sinusul drept**
AC, OACA, **ACD din sinusul stâng**
AC, OACA, **ADA (artera descendentă anterioară) din sinusul drept**
AC, OACA, **ADA din ACD**
AC, OACA, **ACx (artera circumflexă) din sinusul drept**
AC, OACA, **ACx din ACD**
AC, OACA, **coronară unică**
AC, OACA, **coronare inversate**
AC, OACA, **altele**

TACS din sinusul drept

Reprezintă cea mai severă anormalitate de origine a coronarelor, cu cea mai mare incidență a simptomelor și a morții subite. Riscul est și mai mare (82%) dacă traseul TACS este printre aortă și pulmonară. Patru trasee ale TACS sunt posibile în raport cu vasele mari: 1) anterior de pulmonară, 2) posterior de aortă, 3) între aortă și pulmonară, 4) traseu septal prin septul conal (sub infundibulul pulmonar).

În majoritate cazurilor cu TACS din sinusul drept, ACD este dominantă. Dacă TACS trece între aortă și pulmonară dă naștere la 1–2 ramuri pentru septul proximal; dacă trece posterior de aortă, ramurile septale provin din ACD.

Coronară unică

Această malformație este asociată frecvent cu alte malformații cardiace complexe și are o incidență de 0,04%. Prima clasificare a fost propusă de Smith în 1950: tipul 1, o arteră irigând tot cordul (dreaptă sau stângă), cealaltă absentă cu adevărat, tipul 2, o arteră unică care se subdivide în 2 artere cu distribuție corespunzătoare modelului normal, tipul 3, altele. O subdivizare a fost propusă de Sharbaugh: tipul 2a, ramura care nu își are originea normal în aortă trece anterior de aortă și pulmonară, tipul 2b, ramura care nu își are originea normal în aortă trece între aortă și pulmonară, și tipul 2c, ramura care nu își are originea normal în aortă trece posterior de aortă și pulmonară.

Malformațiile cardiace asociate cu coronara unică (41% dintre cazurile de coronară unică) includ transpoziția de vase mari, tetralogia Fallot, trunchiul arterial comun, fistule coronare arterio-venoase, fibroelastoza, bicuspidia aortică. Tipul 2 este cel mai frecvent, iar tipul 2a este asociat cu transpoziția de vase mari și tetralogia Fallot.

Coronarele inversate

Semnifică o anatomie inversă decât cea normală: TACS provine din sinusul drept și se bifurcă în ADA și ACx iar ACD provine din sinusul stâng.

OACA, nivelul 4

AC, OACA, TACS din sinusul drept, **originea anterior de pulmonară**
AC, OACA, TACS din sinusul drept, **originea posterior de aortă**
AC, OACA, TACS din sinusul drept, **originea între aortă și pulmonară**
AC, OACA, TACS din sinusul drept, **traseu septal prin septul conal**

AC, OACA, FAP

AC, OACA, ACD din sinusul stâng, **originea posterior de aortă**
AC, OACA, ACD din sinusul stâng, **originea între aortă și pulmonară**

AC, OACA, TACS din sinusul drept, FAP
AC, OACA, ACD din sinusul stâng, FAP
AC, OACA, ADA (artera descendentă anterioară) din sinusul drept

AC, OACA, ACx din sinusul drept, **originea anterior de vasele mari**
AC, OACA, ACx din sinusul drept, **originea posterior de vasele mari**

AC, OACA, ADA din ACD
AC, OACA, ACx din sinusul drept, FAP

AC, OACA, coronară unică, **stângă**
AC, OACA, coronară unică, **dreaptă**

AC, OACA, ACx din ACD
AC, OACA, coronară unică, FAP
AC, OACA, coronare inversate
AC, OACA, altele

OACA, nivelul 5

AC, OACA, coronară unică, stângă, **tip 1: o arteră irigă tot cordul**
AC, OACA, coronară unică, stângă, **tip 2: se divide în două artere: dreaptă şi stângă**
AC, OACA, coronară unică, stângă, **tip 3: altele**

AC, OACA, coronară unică, stângă, FAP
AC, OACA, coronară unică, dreaptă, FAP

AC, OACA, coronară unică, dreaptă, **tip 1: o arteră irigă tot cordul**
AC, OACA, coronară unică, dreaptă, **tip 2: se divide în două artere: dreaptă şi stângă**
AC, OACA, coronară unică, dreaptă, **tip 3: altele**

OACA, nivelul 6

AC, OACA, coronară unică, stângă, tip 2: se divide în două artere: dreaptă şi stângă, FAP

AC, OACA, coronară unică, stângă, tip 2: se divide în două artere, **ramura dreaptă anterior de vasele mari**
AC, OACA, coronară unică, stângă, tip 2: se divide în două artere, **ramura dreaptă între vasele mari**
AC, OACA, coronară unică, stângă, tip 2: se divide în două artere, **ramura dreaptă posterior de vasele mari**

AC, OACA, coronară unică, dreaptă, tip 2: se divide în două artere: dreaptă şi stângă, FAP

AC, OACA, coronară unică, dreaptă, tip 2: se divide în două artere, **ramura stângă anterior de vasele mari**
AC, OACA, coronară unică, dreaptă, tip 2: se divide în două artere, **ramura stângă între vasele mari**
AC, OACA, coronară unică, dreaptă, tip 2: se divide în două artere, **ramura stângă posterior de vasele mari**

C. Atrezia congenitală a trunchiului arterei coronare stângi (ACTACS)

Atrezia congenitală a trunchiului arterei coronare stângi este o malformaţie extrem de rară, aproximativ 40 de cazuri fiind descrise până acum. Se deosebeşte de coronara unică prin faptul că ADA şi ACx sunt irigate retrograd, din ACD, prin colaterale, pe când în coronara unică toate vasele sunt irigate antegrad, provenind din acea coronară. Irigaţia colaterală se realizează prin cercul lui Vieussens care include artera conului, arterele intraseptale şi anastomoze ventriculare apico-anterioare şi posterioare. Mai există şi o anastomoză între ramurile interventriculare anterioare ale ADA cu ACD şi anastomoze ale ramurilor finale ale descendentei posterioare cu ADA. Nu există ostiu al trunchiului coronar stâng, iar acesta se termină în deget de mănuşă; ADA şi ACx se află în poziţie normală şi se conectează normal. A fost găsită o asociaţie cu stenoza supravalvulară, mai ales în sindromul Williams.

D. Fistule arterio-venoase coronare (FAVC)

Au fost descrise pentru prima oară de Krause în 1865 şi au o incidenţă de 1 la 50 000 de naşteri vii (0,002% din populaţia generală); sunt observate la 1 din 500 de pacienţi care efectuează coronarografie (0,2–0,25%). Sunt cele mai frecvente dintre malformaţiile coronare semnificative hemodinamic şi reprezintă aproape jumătate din toate malformaţiile coronare. Pot fi congenitale sau dobândite (traumatic, iatrogen, infecţios). FAVC pot fi izolate, în 55–80% din cazuri, sau asociate cu alte malformaţii cardiace (Fallot, DSA, CAP, DSV, atrezie de pulmonară cu sept interventricular intact şi boală coronariană supraadăugată – 35%). Fistulele unice sunt cele mai frecvente (74–90%). Fistulele din ambele coronare se întâlnesc într-un procent de 4–18%. Nomenclatura se bazează pe descrierea vasului de origine şi a zonei de vărsare.

O clasificare angiografică a fost elaborată de Sakakibara: tipul A (proximal): porţiunea proximală a coronarei dilatată până la originea fistulei, porţiunea distală normală; tipul B (distal): coronară dilatată pe toată lungimea, terminându-se ca fistulă în cordul drept. Această clasificare are implicaţii în tactica chirurgicală: tipul 1 e tratat prin ligatura epicardică a fistulei, păstrând distal de originea fistulei fluxul normal, iar circulaţia extracorporeală nu este necesară. Tipul B necesită legătura capătului precapilar al fistulei prin plasarea de suturi tip bursă intracardiac, în circulaţie extracorporeală.

Origine	%	Zonă de vărsare	%
ACD	50–60	VD	14–40
ADA	25–42	AD	19–26
Ambele	5	VS	feb.-19
ACx	18.3	AP	15–20,2
Diagonală	1.9	Sinus coronar	7
Marginală	0.7	VCS	1
Coronară unică	3	AS	5-iun.

FAVC nivelul 3

AC, FAVC, FAP

AC, FAVC, **congenital**
AC, FAVC, **dobândit**

FAVC nivelul 4

AC, FAVC, FAP
AC, FAVC, congenital, FAP

AC, FAVC, congenital, **unică**
AC, FAVC, congenital, **multiplă**

AC, FAVC, dobândit, FAP

AC, FAVC, dobândit, **unică**
AC, FAVC, dobândit, **multiplă**

Fiecare fistulă trebuie descrisă utilizând nomenclatura următoare:

Descriere FAVC, nivelul 3

AC, FAVC, **Tip A - proximal**
AC, FAVC, **Tip B - distal**

Descriere FAVC, nivelul 4
AC, FAVC, Tip A – proximal, FAP

AC, FAVC, Tip A, **origine - ACx**
AC, FAVC, Tip A, **origine - diagonală**
AC, FAVC, Tip A, **origine - ADA**
AC, FAVC, Tip A, **origine - marginală**
AC, FAVC, Tip A, **origine - ACD**
AC, FAVC, Tip A, **origine – coronară unică**

AC, FAVC, Tip B – distal, FAP

AC, FAVC, Tip B, **origine - ACx**
AC, FAVC, Tip B, **origine - diagonală**
AC, FAVC, Tip B, **origine - ADA**
AC, FAVC, Tip B, **origine - marginală**
AC, FAVC, Tip B, **origine - ACD**
AC, FAVC, Tip B, **origine – coronară unică**

Descriere FAVC, nivelul 5
AC, FAVC, Tip A – proximal, FAP
AC, FAVC, Tip A, origine - ACx, FAP

AC, FAVC, Tip A, origine - ACx, **vărsare - AS**
AC, FAVC, Tip A, origine - ACx, **vărsare - VS**
AC, FAVC, Tip A, origine - ACx, **vărsare - AD**
AC, FAVC, Tip A, origine - ACx, **vărsare - VD**
AC, FAVC, Tip A, origine - ACx, **vărsare – artera pulmonară**
AC, FAVC, Tip A, origine - ACx, **vărsare – vena cavă superioară**
AC, FAVC, Tip A, origine - ACx, **vărsare – sinusul coronar**

AC, FAVC, Tip A, origine - diagonală, FAP

AC, FAVC, Tip A, origine - diagonală, **vărsare - AS**
AC, FAVC, Tip A, origine - diagonală, **vărsare - VS**
AC, FAVC, Tip A, origine - diagonală, **vărsare - AD**
AC, FAVC, Tip A, origine - diagonală, **vărsare - VD**
AC, FAVC, Tip A, origine - diagonală, **vărsare – artera pulmonară**
AC, FAVC, Tip A, origine - diagonală, **vărsare – vena cavă superioară**
AC, FAVC, Tip A, origine - diagonală, **vărsare – sinusul coronar**

AC, FAVC, Tip A, origine - ADA, FAP

AC, FAVC, Tip A, origine - ADA, **vărsare - AS**
AC, FAVC, Tip A, origine - ADA, **vărsare - VS**
AC, FAVC, Tip A, origine - ADA, **vărsare - AD**
AC, FAVC, Tip A, origine - ADA, **vărsare - VD**
AC, FAVC, Tip A, origine - ADA, **vărsare – artera pulmonară**
AC, FAVC, Tip A, origine - ADA, **vărsare – vena cavă superioară**
AC, FAVC, Tip A, origine - ADA, **vărsare – sinusul coronar**

AC, FAVC, Tip A, origine - marginală, FAP

AC, FAVC, Tip A, origine - Marginală, **vărsare - AS**
AC, FAVC, Tip A, origine - Marginală, **vărsare - VS**
AC, FAVC, Tip A, origine - Marginală, **vărsare - AD**
AC, FAVC, Tip A, origine - Marginală, **vărsare - VD**
AC, FAVC, Tip A, origine - Marginală, **vărsare – artera pulmonară**
AC, FAVC, Tip A, origine - Marginală, **vărsare – vena cavă superioară**
AC, FAVC, Tip A, origine - Marginală, **vărsare – sinusul coronar**

AC, FAVC, Tip A, origine - ACD, FAP

AC, FAVC, Tip A, origine - ACD, **vărsare - AS**
AC, FAVC, Tip A, origine - ACD, **vărsare - VS**
AC, FAVC, Tip A, origine - ACD, **vărsare - AD**
AC, FAVC, Tip A, origine - ACD, **vărsare - VD**
AC, FAVC, Tip A, origine - ACD, **vărsare – artera pulmonară**
AC, FAVC, Tip A, origine - ACD, **vărsare – vena cavă superioară**
AC, FAVC, Tip A, origine - ACD, **vărsare – sinusul coronar**

AC, FAVC, Tip A, origine – coronară unică, FAP

CA, FAVC, Tip A, origine - Coronară unică, **vărsare - AS**
AC, FAVC, Tip A, origine - Coronară unică, **vărsare - VS**
AC, FAVC, Tip A, origine - Coronară unică, **vărsare - AD**
AC, FAVC, Tip A, origine - Coronară unică, **vărsare - VD**
AC, FAVC, Tip A, origine - Coronară unică, **vărsare – artera pulmonară**
AC, FAVC, Tip A, origine - Coronară unică, **vărsare – vena cavă superioară**
AC, FAVC, Tip A, origine - Coronară unică, **vărsare – sinusul coronar**

AC, FAVC, Tip B – distal, FAP
AC, FAVC, Tip B, origine - ACx, FAP

AC, FAVC, Tip B, origine - ACx, **vărsare - AS**
AC, FAVC, Tip B, origine - ACx, **vărsare - VS**
AC, FAVC, Tip B, origine - ACx, **vărsare - AD**
AC, FAVC, Tip B, origine - ACx, **vărsare - VD**
AC, FAVC, Tip B, origine - ACx, **vărsare – artera pulmonară**

AC, FAVC, Tip B, origine - ACx, **vărsare – vena cavă superioară**

AC, FAVC, Tip B, origine - ACx, **vărsare – sinusul coronar**

AC, FAVC, Tip B, origine - diagonală, FAP

AC, FAVC, Tip B, origine - Diagonală, **vărsare - AS**

AC, FAVC, Tip B, origine - Diagonală, **vărsare - VS**

AC, FAVC, Tip B, origine - Diagonală, **vărsare - AD**

AC, FAVC, Tip B, origine - Diagonală, **vărsare - VD**

AC, FAVC, Tip B, origine - Diagonală, **vărsare – artera pulmonară**

AC, FAVC, Tip B, origine - Diagonală, **vărsare – vena cavă superioară**

AC, FAVC, Tip B, origine - Diagonală, **vărsare – sinusul coronar**

AC, FAVC, Tip B, origine - ADA, FAP

AC, FAVC, Tip B, origine - ADA, **vărsare - AS**

AC, FAVC, Tip B, origine - ADA, **vărsare - VS**

AC, FAVC, Tip B, origine - ADA, **vărsare - AD**

AC, FAVC, Tip B, origine - ADA, **vărsare - VD**

AC, FAVC, Tip B, origine - ADA, **vărsare – artera pulmonară**

AC, FAVC, Tip B, origine - ADA, **vărsare – vena cavă superioară**

AC, FAVC, Tip B, origine - ADA, **vărsare – sinusul coronar**

AC, FAVC, Tip B, origine - marginală, FAP

AC, FAVC, Tip B, origine - Marginală, **vărsare - AS**

AC, FAVC, Tip B, origine - Marginală, **vărsare - VS**

AC, FAVC, Tip B, origine - Marginală, **vărsare - AD**

AC, FAVC, Tip B, origine - Marginală, **vărsare - VD**

AC, FAVC, Tip B, origine - Marginală, **vărsare – artera pulmonară**

AC, FAVC, Tip B, origine - Marginală, **vărsare – vena cavă superioară**

AC, FAVC, Tip B, origine - Marginală, **vărsare – sinusul coronar**

AC, FAVC, Tip B, origine - ACD, FAP

AC, FAVC, Tip B, origine - ACD, **vărsare - AS**

AC, FAVC, Tip B, origine - ACD, **vărsare - VS**

AC, FAVC, Tip B, origine - ACD, **vărsare - AD**

AC, FAVC, Tip B, origine - ACD, **vărsare - VD**

AC, FAVC, Tip B, origine - ACD, **vărsare – artera pulmonară**

AC, FAVC, Tip B, origine - ACD, **vărsare – vena cavă superioară**

AC, FAVC, Tip B, origine - ACD, **vărsare – sinusul coronar**

AC, FAVC, Tip B, origine – coronară unică, FAP

AC, FAVC, Tip B, origine - Coronară unică, **vărsare - AS**

AC, FAVC, Tip B, origine - Coronară unică, **vărsare - VS**

AC, FAVC, Tip B, origine - Coronară unică, **vărsare - AD**

AC, FAVC, Tip B, origine - Coronară unică, **vărsare - VD**

AC, FAVC, Tip B, origine - Coronară unică, **vărsare – artera pulmonară**

AC, FAVC, Tip B, origine - Coronară unică, **vărsare – vena cavă superioară**

AC, FAVC, Tip B, origine - Coronară unică, **vărsare – sinusul coronar**

Parametri adiționali pentru FAVC, nivelul 3

AC, FAVC, dobândit, FAP

AC, FAVC, dobândit, iatrogen

AC, FAVC, dobândit, infecțios

AC, FAVC, dobândit, traumatic

Parametri adiționali pentru FAVC, nivelul 4

AC, FAVC, dobândit, iatrogen, FAP

AC, FAVC, dobândit, iatrogen, postangioplastie

AC, FAVC, dobândit, iatrogen, postcateteterism

AC, FAVC, dobândit, iatrogen, postbiopsie endomiocardică

AC, FAVC, dobândit, iatrogen, postchirurgie

AC, FAVC, dobândit, infecțios

AC, FAVC, dobândit, traumatic

E. Traseu intramiocardic al coronarelor – punți coronare

Puntea coronară, un segment intramural (intramiocardic) al unei artere coronare epicardice, a fost descrisă prima oară de Crăinicianu în 1922. Incidența la cateterism este de 0,5–16%, iar cea la populația generală de 5,4–85,7%. Geiringer a propus prima clasificare: tipul 1, ADA situată adânc în șanțul interventricular, înconjurată circumferențial de mușchi, și tipul 2, cel mai frecvent, cu bandă musculară care trece din trigonul fibros peste ADA.

Prima clasificare angiografică a fost realizată în 1960 de Porstsmann și Iwig, apoi Noble a propus o alta, care a fost modificată de Kramer (în trei grupe). A fost făcută o corelație cu ECG-ul și testele de viabilitate (test de efort cu scintigrafie cu Thaliu): grupul I, fără ischemie pe ECG sau scintigrafia de efort, grupul II, 25% au modificări ECG, dar nu și scintigrafice, grupul III, 30 % au modificări ECG, 33% test de efort scintigrafic pozitiv.

Nivelul 3

AC, punte coronară, FAP

AC, punte coronară, **simptomatică**

AC, punte coronară, **asimptomatică**

Nivelul 4

AC, punte coronară, FAP
AC, punte coronară, simptomatică, FAP

AC, punte coronară, simptomatică, **ACx**
AC, punte coronară, simptomatică, **ADA**
AC, punte coronară, simptomatică, **ACD**
AC, punte coronară, simptomatică, **mai multe vase**

AC, punte coronară, asimptomatică, FAP

AC, punte coronară, asimptomatică, **ACx**
AC, punte coronară, asimptomatică, **ADA**
AC, punte coronară, asimptomatică, **ACD**
AC, punte coronară, asimptomatică, **mai multe vase**

Nivelul 5

AC, punte coronară, FAP
AC, punte coronară, simptomatică, FAP
AC, punte coronară, simptomatică, ACx, FAP

AC, punte coronară, simptomatică, ACx, **Grup I: stenoză < 50% în sistolă la testul de efort**
AC, punte coronară, simptomatică, ACx, **Grup II: stenoză 50–75% în sistolă la testul de efort**
AC, punte coronară, simptomatică, ACx, **Grup III: stenoză > 75% în sistolă la testul de efort**

AC, punte coronară, simptomatică, ADA, FAP

AC, punte coronară, simptomatică, ADA, **Grup I: stenoză < 50% în sistolă la testul de efort**
AC, punte coronară, simptomatică, ADA, **Grup II: stenoză 50–75% în sistolă la testul de efort**
AC, punte coronară, simptomatică, ADA, **Grup III: stenoză > 75% în sistolă la testul de efort**

AC, punte coronară, simptomatică, ACD, FAP

AC, punte coronară, simptomatică, ACD, **Grup I: stenoză < 50% în sistolă la testul de efort**
AC, punte coronară, simptomatică, ACD, **Grup II: stenoză 50–75% în sistolă la testul de efort**
AC, punte coronară, simptomatică, ACD, **Grup III: stenoză > 75% în sistolă la testul de efort**

AC, punte coronară, simptomatică, mai multe vase
AC, punte coronară, asimptomatică, FAP
AC, punte coronară, asimptomatică, ACx, FAP

AC, punte coronară, asimptomatică, ACx, **Grup I: stenoză < 50% în sistolă la testul de efort**
AC, punte coronară, asimptomatică, ACx, **Grup II: stenoză 50–75% în sistolă la testul de efort**
AC, punte coronară, asimptomatică, ACx, **Grup III: stenoză > 75% în sistolă la testul de efort**

AC, punte coronară, asimptomatică, ADA, FAP

AC, punte coronară, asimptomatică, ADA, **Grup I: stenoză < 50% în sistolă la testul de efort**
AC, punte coronară, asimptomatică, ADA, **Grup II: stenoză 50–75% în sistolă la testul de efort**
AC, punte coronară, asimptomatică, ADA, **Grup III: stenoză > 75% în sistolă la testul de efort**

AC, punte coronară, asimptomatică, ACD, FAP

AC, punte coronară, asimptomatică, ACD, **Grup I: stenoză < 50% în sistolă la testul de efort**
AC, punte coronară, asimptomatică, ACD, **Grup II: stenoză 50–75% în sistolă la testul de efort**
AC, punte coronară, asimptomatică, ACD, **Grup III: stenoză > 75% în sistolă la testul de efort**

AC, punte coronară, asimptomatică, mai multe vase

F. Anevrisme ale arterelor coronare (AnC)

Descrise prima oară de Morgagni în 1761 la un pacient cu sifilis, anevrismele coronare sunt sinonime cu ectazia coronară sau ateroscleroza dilatativă. Prima descriere angiografică a fost dată de Munkner în 1958. Incidența la populația generală este de 0,3–4,9%, iar frecvența este mai mare la bărbați (88,2%).

Anevrismele se definesc ca dilatații ale coronarelor cu mai mult de 1,5 ori diametrul normal adiacent. Există două forme: sacciform și fusiform, cele fusiforme fiind mai frecvente. Anevrismele fusiforme sunt de obicei poststenotice și determinate de ateroscleroză. Cele sacciforme sunt mai predispuse la ruptură, tromboză sau fistulizare. Ambele tipuri pot fi unice sau multiple. Clasificarea se bazează pe cea a lui Markis din 1976.

Nivelul 3

AC, anevrism coronar (AnC), **congenital**
AC, anevrism coronar (AnC), **dobândit**

AC, anevrism coronar (AnC), FAP

Nivelul 4

AC, anevrism coronar (AnC), FAP
AC, anevrism coronar (AnC), congenital, FAP

AC, anevrism coronar (AnC), congenital, **Tip I – ectazie difuză a două sau trei vase**
AC, anevrism coronar (AnC), congenital, **Tip II – ectazie difuză a unui vas și anevrism localizat a altui vas**
AC, anevrism coronar (AnC), congenital, **Tip III – ectazie difuză a unui vas**
AC, anevrism coronar (AnC), congenital, **Tip IV – anevrism localizat a unui vas**

AC, anevrism coronar (AnC), dobândit, FAP

AC, AnC, dobândit, **Tip I – ectazie difuză a două sau trei vase**
AC, AnC, dobândit, **Tip II – ectazie difuză a unui vas şi anevrism localizat a altui vas**
AC, AnC, dobândit, **Tip III – ectazie difuză a unui vas**
AC, AnC, dobândit, **Tip IV – anevrism localizat a unui vas**

Nivelul 5
AC, AnC, FAP
CA, AnC, congenital, FAP
AC, AnC, congenital, Tip I – ectazie difuză a două sau trei vase, FAP

CA, AnC, congenital, Tip I – ectazie difuză a două sau trei vase, **ACx şi ADA**
AC, AnC, congenital, Tip I – ectazie difuză a două sau trei vase, **ACx şi ACD**
AC, AnC, congenital, Tip I – ectazie difuză a două sau trei vase, **ADA şi ACD**
AC, AnC, congenital, Tip I – ectazie difuză a două sau trei vase, **ACx, ADA şi ACD**

AC, AnC,
congenital, Tip II – ectazie difuză a unui vas şi anevrism localizat a altui vas, FAP

AC, AnC, congenital, Tip II – ectazie difuză a unui vas şi anevrism localizat a altui vas, **ACx şi ADA**
AC, AnC, congenital, Tip II – ectazie difuză a unui vas şi anevrism localizat a altui vas, **ACx şi ACD**
AC, AnC, congenital, Tip II – ectazie difuză a unui vas şi anevrism localizat a altui vas, **ADA şi ACD**
AC, AnC, congenital, Tip II – ectazie difuză a unui vas şi anevrism localizat a altui vas, **ACx, ADA şi ACD**

AC, AnC, congenital, Tip III – ectazie difuză a unui vas, FAP

CA, AnC, congenital, Tip III – ectazie difuză a unui vas, **ACx şi ADA**
AC, AnC, congenital, Tip III – ectazie difuză a unui vas, **ACx şi ACD**
CA, AnC, congenital, Tip III – ectazie difuză a unui vas, **ADA şi ACD**
AC, AnC, congenital, Tip III – ectazie difuză a unui vas, **ACx, ADA şi ACD**

AC, AnC, congenital, Tip IV – anevrism localizat a unui vas, FAP

AC, AnC, congenital, Tip IV – anevrism localizat a unui vas, **ACx şi ADA**
AC, AnC, congenital, Tip IV – anevrism localizat a unui vas, **ACx şi ACD**
AC, AnC, congenital, Tip IV – anevrism localizat a unui vas, **ADA şi ACD**
AC, AnC, congenital, Tip IV – anevrism localizat a unui vas, **ACx, ADA şi ACD**

AC, AnC, dobândit, FAP
AC, AnC, dobândit, Tip I – ectazie difuză a două sau trei vase, FAP

AC, AnC, dobândit, Tip I – ectazie difuză a două sau trei vase, **ACx şi ADA**
AC, AnC, dobândit, Tip I – ectazie difuză a două sau trei vase, **ACx şi ACD**
AC, AnC, dobândit, Tip I – ectazie difuză a două sau trei vase, **ADA şi ACD**
AC, AnC, dobândit, Tip I – ectazie difuză a două sau trei vase, **ACx, ADA şi ACD**

AC, AnC, dobândit, Tip II – ectazie difuză a unui vas şi anevrism localizat a altui vas, FAP

AC, AnC, dobândit, Tip II – ectazie difuză a unui vas şi anevrism localizat a altui vas, **ACx şi ADA**
AC, AnC, dobândit, Tip II – ectazie difuză a unui vas şi anevrism localizat a altui vas, **ACx şi ACD**
AC, AnC, dobândit, Tip II – ectazie difuză a unui vas şi anevrism localizat a altui vas, **ADA şi ACD**
AC, AnC, dobândit, Tip II – ectazie difuză a unui vas şi anevrism localizat a altui vas, **ACx, ADA şi ACD**

AC, AnC, dobândit, Tip III – ectazie difuză a unui vas, FAP

AC, AnC, dobândit, Tip III – ectazie difuză a unui vas, **ACx şi ADA**
AC, AnC, dobândit, Tip III – ectazie difuză a unui vas, **ACx şi ACD**
AC, AnC, dobândit, Tip III – ectazie difuză a unui vas, **ADA şi ACD**
AC, AnC, dobândit, Tip III – ectazie difuză a unui vas, **ACx, ADA şi ACD**

AC, AnC, dobândit, Tip IV – anevrism localizat a unui vas, FAP

AC, AnC, dobândit, Tip IV – anevrism localizat a unui vas, **ACx şi ADA**
AC, AnC, dobândit, Tip IV – anevrism localizat a unui vas, **ACx şi ACD**
AC, AnC, dobândit, Tip IV – anevrism localizat a unui vas, **ADA şi ACD**
AC, AnC, dobândit, T Tip IV – anevrism localizat a unui vas, **ACx, ADA şi ACD**

Parametri adiţionali pentru AnC

Anevrismele coronare mai pot fi subdivizate şi după etiologia lor. Una dintre cele mai specifice etiologii este boala Kawasaki, anevrismele apărând în 12,8–25% dintre cazurile netratate. Kato a propus o clasificare a evoluţiei angiografice (la 4 ani după faza acută) a leziunilor din boala Kawasaki: I (50%), regresia anevrismului, fără simptome sau modificări la investigaţii, II (24%) anevrism fără obstrucţie, III (17%) anevrism şi obstrucţie, IV (9%) regresia anevrismului, lumen arterial neregulat fără stenoză. Definiţiile legate de anevrismele din boala Kawasaki sunt următoarele: stenoză segmentară – o leziune cu multiple tortuozităţi care este rezultatul recanalizării unei ocluzii; stenoză localizată – îngustare discretă la capetele unui anevrism; ectazie – mai mare de 1,5 ori diametrul normal adiacent; dilatare/anevrism mic - ≥ 3 mm (± lumen neregulat); anevrism – 4-8 mm; anevrism gigant - > 8 mm.

Parametri adiţionali pentru AnC, nivelul 3
AC, AnC, dobândit, FAP

AC, AnC, dobândit, **aterosclerotic**
AC, AnC, dobândit, **boala Kawasaki**
AC, AnC, dobândit, **boală de sistem (în afară de Kawasaki)**
AC, AnC, dobândit, **iatrogen**
AC, AnC, dobândit, **infecţios**
AC, AnC, dobândit, **traumatic**

Parametri adiţionali pentru AnC, nivelul 4
AC, AnC, dobândit, FAP
AC, AnC, dobândit, aterosclerotic
AC, AnC, dobândit, boala Kawasaki, FAP

AC, AnC, dobândit, boala Kawasaki, **doar anevrism**
AC, AnC, dobândit, boala Kawasaki, **anevrism şi stenoză**
AC, AnC, dobândit, boala Kawasaki, **doar stenoză**

AC, AnC, dobândit, boală de sistem (în afară de Kawasaki), FAP

AC, AnC, dobândit, boală de sistem (în afară de Kawasaki), **boala Takayasu**
AC, AnC, dobândit, boală de sistem (în afară de Kawasaki), **poliarterita nodoasă**
AC, AnC, dobândit, boală de sistem (în afară de Kawasaki), **sifilis**
AC, AnC, dobândit, boală de sistem (în afară de Kawasaki), **Ehlers - Danlos**
AC, AnC, dobândit, boală de sistem (în afară de Kawasaki), **Marfan**
AC, AnC, dobândit, boală de sistem (în afară de Kawasaki), **sclerodermie**
AC, AnC, dobândit, boală de sistem (în afară de Kawasaki), **altele**

AC, AnC, dobândit, iatrogen, FAP

AC, AnC, dobândit, iatrogen, **postangioplastie**
AC, AnC, dobândit, iatrogen, **postcateterism**
AC, AnC, dobândit, iatrogen, **postbiopsie endomiocardică**
AC, AnC, dobândit, iatrogen, **postchirurgie**

AC, AnC, dobândit, infecţios
AC, AnC, dobândit, traumatic

G. Stenoze coronare

Nivelul 3

AC, Stenoză coronară, FAP

AC, Stenoză coronară, **congenitală**
AC, Stenoză coronară, **dobândită**

Nivelul 4
AC, Stenoză coronară, FAP
AC, Stenoză coronară, congenitală, FAP

AC, Stenoză coronară, congenitală, **ostială**
AC, Stenoză coronară, congenitală, **periferică**

AC, Stenoză coronară, dobândită, FAP

AC, Stenoză coronară, dobândită, **ostială**
AC, Stenoză coronară, dobândită, **periferică**

Nivelul 5
AC, Stenoză coronară, FAP
AC, Stenoză coronară, congenitală, FAP
AC, Stenoză coronară, congenitală, ostială, FAP

AC, Stenoză coronară, congenitală, ostială, **stângă**
AC, Stenoză coronară, congenitală, ostială, **dreaptă**

AC, Stenoză coronară, congenitală, periferică, FAP

AC, Stenoză coronară, congenitală, periferică, **TACS**
AC, Stenoză coronară, congenitală, periferică, **ADA**
AC, Stenoză coronară, congenitală, periferică, **Diagonala 1**
AC, Stenoză coronară, congenitală, periferică, **Diagonala 2**
AC, Stenoză coronară, congenitală, periferică, **Ram intermediar**
AC, Stenoză coronară, congenitală, periferică, **Obtuza marginală 1**
AC, Stenoză coronară, congenitală, periferică, **Obtuza marginală 2**
AC, Stenoză coronară, congenitală, periferică, **Obtuza marginală 3**
AC, Stenoză coronară, congenitală, periferică, **Ramura ventriculară stângă**
AC, Stenoză coronară, congenitală, periferică, **ACD**
AC, Stenoză coronară, congenitală, periferică, **Acuta marginală**
AC, Stenoză coronară, congenitală, periferică, **Descendenta posterioară**

AC, Stenoză coronară, dobândită, FAP
AC, Stenoză coronară, dobândită, ostială, FAP

AC, Stenoză coronară, dobândită, ostială, **stângă**
AC, Stenoză coronară, dobândită, ostială, **dreaptă**

AC, Stenoză coronară, dobândită, periferică, FAP

AC, Stenoză coronară, dobândită, periferică, **TACS**
AC, Stenoză coronară, dobândită, periferică, **ADA**
AC, Stenoză coronară, dobândită, periferică, **Diagonala 1**
AC, Stenoză coronară, dobândită, periferică, **Diagonala 2**
AC, Stenoză coronară, dobândită, periferică, **Ram intermediar**
AC, Stenoză coronară, dobândită, periferică, **Obtuza marginală 1**
AC, Stenoză coronară, dobândită, periferică, **Obtuza marginală 2**
AC, Stenoză coronară, dobândită, periferică, **Obtuza marginală 3**
AC, Stenoză coronară, dobândită, periferică, **Ramura ventriculară stângă**
AC, Stenoză coronară, dobândită, periferică, **ACD**
AC, Stenoză coronară, dobândită, periferică, **Acuta marginală**
AC, Stenoză coronară, dobândită, periferică, **Descendenta posterioară**

Nivelul 6

AC, Stenoză coronară, dobândită, FAP
AC, Stenoză coronară, dobândită, ostială, FAP
AC, Stenoză coronară, dobândită, ostială, stângă, FAP

AC, Stenoză coronară, dobândită, ostială, stângă, **switch arterial**
AC, Stenoză coronară, dobândită, ostială, stângă, **operația Ross**
AC, Stenoză coronară, dobândită, ostială, stângă, **altele**

AC, Stenoză coronară, dobândită, ostială, dreaptă, FAP

III. Nomenclatura unificată a anomaliilor coronare

AC, Stenoză coronară, dobândită, ostială, dreaptă, **switch arterial**
AC, Stenoză coronară, dobândită, ostială, dreaptă, **operația Ross**
AC, Stenoză coronară, dobândită, ostială, dreaptă, **altele**

Nivelul 1

Anomalii coronare (AC)

Nivelul 2

Anomalii coronare (AC), FAP

Anomalii coronare (AC), **originea anormală a coronarelor din artera pulmonară (OAP)**
Anomalii coronare (AC), **originea anormală a coronarelor din aortă (OACA)**
Anomalii coronare (AC), **atrezia congenitală a trunchiului arterei coronare stângi**
Anomalii coronare (AC), **fistule arterio-venoase coronare (FAVC)**
Anomalii coronare (AC), **punți coronare**
Anomalii coronare (AC), **anevrisme coronare (AnC)**
Anomalii coronare (AC), **stenoze coronare**

Nivelul 3

AC, OAP, FAP

AC, OAP, **originea anormală a trunchiului arterei coronare stângi din artera pulmonară (OATCSP)**
AC, OAP, **originea anormală a arterei coronare drepte din artera pulmonară (OACDP)**
AC, OAP, **originea anormală a arterei circumflexe din artera pulmonară (OACxP)**
AC, OAP, **originea anormală a ambelor artere (trunchi și coronară dreaptă) din artera pulmonară (OATCSP și OACDP)**

AC, OACA, FAP

AC, OACA, **TACS din sinusul drept**
AC, OACA, **ACD din sinusul stâng**
AC, OACA, **ADA (artera descendentă anterioară) din sinusul drept**
AC, OACA, **ADA din ACD**
AC, OACA, **ACx (artera circumflexă) din sinusul drept**
AC, OACA, **ACx din ACD**
AC, OACA, **coronară unică**
AC, OACA, **coronare inversate**
AC, OACA, **altele**

AC, atrezia congenitală a trunchiului arterei coronare stângi

AC, FAVC, FAP

AC, FAVC, **congenital**
AC, FAVC, **dobândit**

AC, punte coronară, FAP

AC, punte coronară, **simptomatică**
AC, punte coronară, **asimptomatică**

AC, anevrism coronar (AnC), FAP

AC, anevrism coronar (AnC), **congenital**
AC, anevrism coronar (AnC), **dobândit**

AC, Stenoză coronară, FAP

AC, Stenoză coronară, **congenitală**
AC, Stenoză coronară, **dobândită**

Nivelul 4

AC, OAP, FAP
AC, OAP, OATCSP, FAP

AC, OAP, OATCSP, **din sinusul 1**
AC, OAP, OATCSP, **din sinusul 2**

AC, OAP, OATCSP, **din sinusul opus aortei**
AC, OAP, OATCSP, **din comisura dintre sinusul 1 şi sinusul opus aortei**
AC, OAP, OATCSP, **din comisura dintre sinusul 2 şi sinusul opus aortei**
AC, OAP, OATCSP, **din comisura dintre sinusul 1 şi sinusul 2**
AC, OAP, OATCSP, **din artera pulmonară dreaptă**
AC, OAP, OATCSP, **din artera pulmonară stângă**

AC, OAP, OACDP, FAP

AC, OAP, OACDP, **din sinusul 1**
AC, OAP, OACDP, **din sinusul 2**
AC, OAP, OACDP, **din sinusul opus aortei**
AC, OAP, OACDP, **din comisura dintre sinusul 1 şi sinusul opus aortei**
AC, OAP, OACDP, **din comisura dintre sinusul 2 şi sinusul opus aortei**
AC, OAP, OACDP, **din comisura dintre sinusul 1 şi sinusul 2**
AC, OAP, OACDP, **din artera pulmonară dreaptă**
AC, OAP, OACDP, **din artera pulmonară stângă**

AC, OAP, OACxP, FAP

AC, OAP, OACXP, **din sinusul 1**
AC, OAP, OACXP, **din sinusul 2**
AC, OAP, OACXP, **din sinusul opus aortei**
AC, OAP, OACXP, **din comisura dintre sinusul 1 şi sinusul opus aortei**
AC, OAP, OACXP, **din comisura dintre sinusul 2 şi sinusul opus aortei**
AC, OAP, OACXP, **din comisura dintre sinusul 1 şi sinusul 2**
AC, OAP, OACXP, **din artera pulmonară dreaptă**
AC, OAP, OACXP, **din artera pulmonară stângă**

AC, OAP, OATCSP şi OACDP, FAP
AC, OACA, FAP
AC, OACA, TACS din sinusul drept, FAP

AC, OACA, TACS din sinusul drept, **originea anterior de pulmonară**
AC, OACA, TACS din sinusul drept, **originea posterior de aortă**
AC, OACA, TACS din sinusul drept, **originea între aortă şi pulmonară**
AC, OACA, TACS din sinusul drept, **traseu septal prin septul conal**

AC, OACA, ACD din sinusul stâng, FAP

AC, OACA, ACD din sinusul stâng, **originea posterior de aortă**
AC, OACA, ACD din sinusul stâng, **originea între aortă şi pulmonară**

AC, OACA, ADA (artera descendentă anterioară) din sinusul drept
AC, OACA, ADA din ACD
AC, OACA, ACx din sinusul drept, FAP

AC, OACA, ACx din sinusul drept, **originea anterior de vasele mari**
AC, OACA, ACx din sinusul drept, **originea posterior de vasele mari**

AC, OACA, ACx din ACD
AC, OACA, coronară unică, FAP

AC, OACA, coronară unică, **stângă**
AC, OACA, coronară unică, **dreaptă**

AC, OACA, coronare inversate
AC, OACA, altele
AC, FAVC, FAP
AC, FAVC, congenital, FAP

AC, FAVC, congenital, **unică**
AC, FAVC, congenital, **multiplă**

AC, FAVC, dobândit, FAP

AC, FAVC, dobândit, **unică**
AC, FAVC, dobândit, **multiplă**

AC, punte coronară, FAP
AC, punte coronară, simptomatică, FAP

AC, punte coronară, simptomatică, **ACx**
AC, punte coronară, simptomatică, **ADA**
AC, punte coronară, simptomatică, **ACD**
AC, punte coronară, simptomatică, **mai multe vase**

AC, punte coronară, asimptomatică, FAP

AC, punte coronară, asimptomatică, **ACx**
AC, punte coronară, asimptomatică, **ADA**
AC, punte coronară, asimptomatică, **ACD**
AC, punte coronară, asimptomatică, **mai multe vase**

AC, anevrism coronar (AnC), FAP
AC, anevrism coronar (AnC), congenital, FAP

AC, anevrism coronar (AnC), congenital, **Tip I – ectazie difuză a două sau trei vase**
AC, anevrism coronar (AnC), congenital, **Tip II – ectazie difuză a unui vas şi anevrism localizat a altui vas**
AC, anevrism coronar (AnC), congenital, **Tip III – ectazie difuză a unui vas**
AC, anevrism coronar (AnC), congenital, **Tip IV – anevrism localizat a unui vas**

AC, anevrism coronar (AnC), dobândit, FAP

AC, AnC, dobândit, **Tip I – ectazie difuză a două sau trei vase**
AC, AnC, dobândit, **Tip II – ectazie difuză a unui vas și anevrism localizat a altui vas**
AC, AnC, dobândit, **Tip III – ectazie difuză a unui vas**
AC, AnC, dobândit, **Tip IV – anevrism localizat a unui vas**

AC, Stenoză coronară, FAP
AC, Stenoză coronară, congenitală, FAP

AC, Stenoză coronară, congenitală, **ostială**
AC, Stenoză coronară, congenitală, **periferică**

AC, Stenoză coronară, dobândită, FAP

AC, Stenoză coronară, dobândită, **ostială**
AC, Stenoză coronară, dobândită, **periferică**

Nivelul 5
AC, OAP, FAP
AC, OAP, OATCSP, FAP
AC, OAP, OATCSP, din sinusul 1
AC, OAP, OATCSP, din sinusul 2
AC, OAP, OATCSP, din sinusul opus aortei
AC, OAP, OATCSP, din comisura dintre sinusul 1 și sinusul opus aortei
AC, OAP, OATCSP, din comisura dintre sinusul 2 și sinusul opus aortei
AC, OAP, OATCSP, din comisura dintre sinusul 1 și sinusul 2
AC, OAP, OATCSP, din artera pulmonară dreaptă
AC, OAP, OATCSP, din artera pulmonară stângă
AC, OAP, OACDP, FAP
AC, OAP, OACDP, din sinusul 1
AC, OAP, OACDP, din sinusul 2
AC, OAP, OACDP, din sinusul opus aortei
AC, OAP, OACDP, din comisura dintre sinusul 1 și sinusul opus aortei
AC, OAP, OACDP, din comisura dintre sinusul 2 și sinusul opus aortei
AC, OAP, OACDP, din comisura dintre sinusul 1 și sinusul 2
AC, OAP, OACDP, din artera pulmonară dreaptă
AC, OAP, OACDP, din artera pulmonară stângă
AC, OAP, OACxP, FAP
AC, OAP, OACXP, din sinusul 1
AC, OAP, OACXP, din sinusul 2
AC, OAP, OACXP, din sinusul opus aortei
AC, OAP, OACXP, din comisura dintre sinusul 1 și sinusul opus aortei
AC, OAP, OACXP, din comisura dintre sinusul 2 și sinusul opus aortei
AC, OAP, OACXP, din comisura dintre sinusul 1 și sinusul 2
AC, OAP, OACXP, din artera pulmonară dreaptă
AC, OAP, OACXP, din artera pulmonară stângă
AC, OAP, OATCSP și OACDP, FAP
AC, OACA, FAP
AC, OACA, TACS din sinusul drept, FAP
AC, OACA, TACS din sinusul drept, originea anterior de pulmonară
AC, OACA, TACS din sinusul drept, originea posterior de aortă
AC, OACA, TACS din sinusul drept, originea între aortă și pulmonară
AC, OACA, TACS din sinusul drept, traseu septal prin septul conal
AC, OACA, ACD din sinusul stâng, FAP
AC, OACA, ACD din sinusul stâng, originea posterior de aortă
AC, OACA, ACD din sinusul stâng, originea între aortă și pulmonară
AC, OACA, ADA (artera descendentă anterioară) din sinusul drept
AC, OACA, ADA din ACD
AC, OACA, ACx din sinusul drept, FAP
AC, OACA, ACx din sinusul drept, originea anterior de vasele mari
AC, OACA, ACx din sinusul drept, originea posterior de vasele mari
AC, OACA, ACx din ACD
AC, OACA, coronară unică, FAP AC, OACA, coronară unică, stângă, FAP

CA, OACA, coronară unică, stângă, **tip 1: o arteră irigă tot cordul**
AC, OACA, coronară unică, stângă, **tip 2: se divide în două artere: dreaptă și stângă**
AC, OACA, coronară unică, stângă, **tip 3: altele**

AC, OACA, coronară unică, dreaptă, FAP

AC, OACA, coronară unică, dreaptă, **tip 1: o arteră irigă tot cordul**
AC, OACA, coronară unică, dreaptă, **tip 2: se divide în două artere: dreaptă și stângă**
AC, OACA, coronară unică, dreaptă, **tip 3: altele**

AC, OACA, coronare inversate
AC, OACA, altele
AC, FAVC, FAP
AC, FAVC, congenital, FAP
AC, FAVC, congenital, unică
AC, FAVC, congenital, multiplă
AC, FAVC, dobândit, FAP
AC, FAVC, dobândit, unică
AC, FAVC, dobândit, multiplă
AC, punte coronară, FAP
AC, punte coronară, simptomatică, FAP
AC, punte coronară, simptomatică, ACx, FAP

AC, punte coronară, simptomatică, ACx, **Grup I: stenoză < 50% în sistolă la testul de efort**
AC, punte coronară, simptomatică, ACx, **Grup II: stenoză 50-75% în sistolă la testul de efort**
AC, punte coronară, simptomatică, ACx, **Grup III: stenoză > 75% în sistolă la testul de efort**

AC, punte coronară, simptomatică, ADA, FAP

AC, punte coronară, simptomatică, ADA, **Grup I: stenoză < 50% în sistolă la testul de efort**
AC, punte coronară, simptomatică, ADA, **Grup II: stenoză 50-75% în sistolă la testul de efort**
AC, punte coronară, simptomatică, ADA, **Grup III: stenoză > 75% în sistolă la testul de efort**

AC, punte coronară, simptomatică, ACD, FAP

AC, punte coronară, simptomatică, ACD, **Grup I: stenoză < 50% în sistolă la testul de efort**
AC, punte coronară, simptomatică, ACD, **Grup II: stenoză 50-75% în sistolă la testul de efort**
AC, punte coronară, simptomatică, ACD, **Grup III: stenoză > 75% în sistolă la testul de efort**

AC, punte coronară, simptomatică, mai multe vase
AC, punte coronară, asimptomatică, FAP
AC, punte coronară, asimptomatică, ACx, FAP

AC, punte coronară, asimptomatică, ADA, **Grup I: stenoză < 50% în sistolă la testul de efort**
AC, punte coronară, asimptomatică, ADA, **Grup II: stenoză 50–75% în sistolă la testul de efort**
AC, punte coronară, asimptomatică, ADA, **Grup III: stenoză > 75% în sistolă la testul de efort**

AC, punte coronară, asimptomatică, ADA, FAP

AC, punte coronară, asimptomatică, ADA, **Grup I: stenoză < 50% în sistolă la testul de efort**
AC, punte coronară, asimptomatică, ADA, **Grup II: stenoză 50–75% în sistolă la testul de efort**
AC, punte coronară, asimptomatică, ADA, **Grup III: stenoză > 75% în sistolă la testul de efort**

AC, punte coronară, asimptomatică, ACD, FAP

AC, punte coronară, asimptomatică, ACx, **Grup I: stenoză < 50% în sistolă la testul de efort**
AC, punte coronară, asimptomatică, ACx, **Grup II: stenoză 50-75% în sistolă la testul de efort**
AC, punte coronară, asimptomatică, ACx, **Grup III: stenoză > 75% în sistolă la testul de efort**

AC, punte coronară, asimptomatică, mai multe vase
AC, anevrism coronar (AnC), FAP
AC, anevrism coronar (AnC), congenital, FAP
AC, AnC, congenital, Tip I – ectazie difuză a două sau trei vase, FAP

AC, AnC, congenital, Tip I – ectazie difuză a două sau trei vase, **ACx şi ADA**

AC, AnC, congenital, Tip I – ectazie difuză a două sau trei vase, **ACx şi ACD**
AC, AnC, congenital, Tip I – ectazie difuză a două sau trei vase, **ADA şi ACD**
AC, AnC, congenital, Tip I – ectazie difuză a două sau trei vase, **ACx, ADA şi ACD**

AC, AnC,
congenital, Tip II – ectazie difuză a unui vas şi anevrism localizat a altui vas, FAP

AC, AnC, congenital, Tip II – ectazie difuză a unui vas şi anevrism localizat a altui vas, **ACx şi ADA**
AC, AnC, congenital, Tip II – ectazie difuză a unui vas şi anevrism localizat a altui vas, **ACx şi ACD**
AC, AnC, congenital, Tip II – ectazie difuză a unui vas şi anevrism localizat a altui vas, **ADA şi ACD**
AC, AnC, congenital, Tip II – ectazie difuză a unui vas şi anevrism localizat a altui vas, **ACx, ADA şi ACD**

AC, AnC, congenital, Tip III – ectazie difuză a unui vas, FAP

AC, AnC, congenital, Tip III – ectazie difuză a unui vas, **ACx şi ADA**
AC, AnC, congenital, Tip III – ectazie difuză a unui vas, **ACx şi ACD**
AC, AnC, congenital, Tip III – ectazie difuză a unui vas, **ADA şi ACD**
AC, AnC, congenital, Tip III – ectazie difuză a unui vas, **ACx, ADA şi ACD**

AC, AnC, congenital, Tip IV – anevrism localizat a unui vas, FAP

AC, AnC, congenital, Tip IV – anevrism localizat a unui vas, **ACx şi ADA**
AC, AnC, congenital, Tip IV – anevrism localizat a unui vas, **ACx şi ACD**
AC, AnC, congenital, Tip IV – anevrism localizat a unui vas, **ADA şi ACD**
AC, AnC, congenital, Tip IV – anevrism localizat a unui vas, **ACx, ADA şi ACD**

AC, AnC, dobândit, FAP
AC, AnC, dobândit, Tip I – ectazie difuză a două sau trei vase, FAP

AC, AnC, dobândit, Tip I – ectazie difuză a două sau trei vase, **ACx şi ADA**
AC, AnC, dobândit, Tip I – ectazie difuză a două sau trei vase, **ACx şi ACD**
AC, AnC, dobândit, Tip I – ectazie difuză a două sau trei vase, **ADA şi ACD**
AC, AnC, dobândit, Tip I – ectazie difuză a două sau trei vase, **ACx, ADA şi ACD**

AC, AnC, dobândit, Tip II – ectazie difuză a unui vas şi anevrism localizat a altui vas, FAP

AC, AnC, dobândit, Tip II – ectazie difuză a unui vas şi anevrism localizat a altui vas, **ACx şi ADA**
AC, AnC, dobândit, Tip II – ectazie difuză a unui vas şi anevrism localizat a altui vas, **ACx şi ACD**
AC, AnC, dobândit, Tip II – ectazie difuză a unui vas şi anevrism localizat a altui vas, **ADA şi ACD**
AC, AnC, dobândit, Tip II – ectazie difuză a unui vas şi anevrism localizat a altui vas, **ACx, ADA şi ACD**

AC, AnC, dobândit, Tip III – ectazie difuză a unui vas, FAP

AC, AnC, dobândit, Tip III – ectazie difuză a unui vas, **ACx şi ADA**
AC, AnC, dobândit, Tip III – ectazie difuză a unui vas, **ACx şi ACD**
AC, AnC, dobândit, Tip III – ectazie difuză a unui vas, **ADA şi ACD**
AC, AnC, dobândit, Tip III – ectazie difuză a unui vas, **ACx, ADA şi ACD**

AC, AnC, dobândit, Tip IV – anevrism localizat a unui vas, FAP

AC, AnC, dobândit, Tip IV – anevrism localizat a unui vas, **ACx şi ADA**
AC, AnC, dobândit, Tip IV – anevrism localizat a unui vas, **ACx şi ACD**
AC, AnC, dobândit, Tip IV – anevrism localizat a unui vas, **ADA şi ACD**
AC, AnC, dobândit, T Tip IV – anevrism localizat a unui vas, **ACx, ADA şi ACD**

AC, Stenoză coronară, FAP
AC, Stenoză coronară, congenitală, FAP
AC, Stenoză coronară, congenitală, ostială, FAP

AC, Stenoză coronară, congenitală, ostială, **stângă**
AC, Stenoză coronară, congenitală, ostială, **dreaptă**

AC, Stenoză coronară, congenitală, periferică, FAP

AC, Stenoză coronară, congenitală, periferică, **TACS**
AC, Stenoză coronară, congenitală, periferică, **ADA**
AC, Stenoză coronară, congenitală, periferică, **Diagonala 1**
AC, Stenoză coronară, congenitală, periferică, **Diagonala 2**
AC, Stenoză coronară, congenitală, periferică, **Ram intermediar**
AC, Stenoză coronară, congenitală, periferică, **Obtuza marginală 1**
AC, Stenoză coronară, congenitală, periferică, **Obtuza marginală 2**
AC, Stenoză coronară, congenitală, periferică, **Obtuza marginală 3**
AC, Stenoză coronară, congenitală, periferică, **Ramura ventriculară stângă**
AC, Stenoză coronară, congenitală, periferică, **ACD**
AC, Stenoză coronară, congenitală, periferică, **Acuta marginală**
AC, Stenoză coronară, congenitală, periferică, **Descendenta posterioară**

AC, Stenoză coronară, dobândită, FAP
AC, Stenoză coronară, dobândită, ostială, FAP

AC, Stenoză coronară, dobândită, ostială, **stângă**
AC, Stenoză coronară, dobândită, ostială, **dreaptă**

AC, Stenoză coronară, dobândită, periferică, FAP

AC, Stenoză coronară, dobândită, periferică, **TACS**
AC, Stenoză coronară, dobândită, periferică, **ADA**
AC, Stenoză coronară, dobândită, periferică, **Diagonala 1**
AC, Stenoză coronară, dobândită, periferică, **Diagonala 2**
AC, Stenoză coronară, dobândită, periferică, **Ram intermediar**
AC, Stenoză coronară, dobândită, periferică, **Obtuza marginală 1**
AC, Stenoză coronară, dobândită, periferică, **Obtuza marginală 2**
AC, Stenoză coronară, dobândită, periferică, **Obtuza marginală 3**
AC, Stenoză coronară, dobândită, periferică, **Ramura ventriculară stângă**
AC, Stenoză coronară, dobândită, periferică, **ACD**
AC, Stenoză coronară, dobândită, periferică, **Acuta marginală**
AC, Stenoză coronară, dobândită, periferică, **Descendenta posterioară**

Nivelul 6
AC, OAP, FAP
AC, OAP, OATCSP, FAP
AC, OAP, OATCSP, din sinusul 1
AC, OAP, OATCSP, din sinusul 2
AC, OAP, OATCSP, din sinusul opus aortei
AC, OAP, OATCSP, din comisura dintre sinusul 1 şi sinusul opus aortei
AC, OAP, OATCSP, din comisura dintre sinusul 2 şi sinusul opus aortei
AC, OAP, OATCSP, din comisura dintre sinusul 1 şi sinusul 2
AC, OAP, OATCSP, din artera pulmonară dreaptă
AC, OAP, OATCSP, din artera pulmonară stângă
AC, OAP, OACDP, FAP
AC, OAP, OACDP, din sinusul 1
AC, OAP, OACDP, din sinusul 2
AC, OAP, OACDP, din sinusul opus aortei
AC, OAP, OACDP, din comisura dintre sinusul 1 şi sinusul opus aortei
AC, OAP, OACDP, din comisura dintre sinusul 2 şi sinusul opus aortei

AC, OAP, OACDP, din comisura dintre sinusul 1 și sinusul 2
AC, OAP, OACDP, din artera pulmonară dreaptă
AC, OAP, OACDP, din artera pulmonară stângă
AC, OAP, OACxP, FAP
AC, OAP, OACXP, din sinusul 1
AC, OAP, OACXP, din sinusul 2
AC, OAP, OACXP, din sinusul opus aortei
AC, OAP, OACXP, din comisura dintre sinusul 1 și sinusul opus aortei
AC, OAP, OACXP, din comisura dintre sinusul 2 și sinusul opus aortei
AC, OAP, OACXP, din comisura dintre sinusul 1 și sinusul 2
AC, OAP, OACXP, din artera pulmonară dreaptă
AC, OAP, OACXP, din artera pulmonară stângă
AC, OAP, OATCSP și OACDP, FAP
AC, OACA, FAP
AC, OACA, TACS din sinusul drept, FAP
AC, OACA, TACS din sinusul drept, originea anterior de pulmonară
AC, OACA, TACS din sinusul drept, originea posterior de aortă
AC, OACA, TACS din sinusul drept, originea între aortă și pulmonară
AC, OACA, TACS din sinusul drept, traseu septal prin septul conal
AC, OACA, ACD din sinusul stâng, FAP
AC, OACA, ACD din sinusul stâng, originea posterior de aortă
AC, OACA, ACD din sinusul stâng, originea între aortă și pulmonară
AC, OACA, ADA (artera descendentă anterioară) din sinusul drept
AC, OACA, ADA din ACD
AC, OACA, ACx din sinusul drept, FAP
AC, OACA, ACx din sinusul drept, originea anterior de vasele mari
AC, OACA, ACx din sinusul drept, originea posterior de vasele mari
AC, OACA, ACx din ACD
AC, OACA, coronară unică, FAP AC, OACA, coronară unică, stângă, FAP
AC, OACA, coronară unică, stângă, tip 1: o arteră irigă tot cordul
AC, OACA, coronară unică, stângă, tip 2: se divide în două artere: dreaptă și stângă, FAP

AC, OACA, coronară unică, stângă, tip 2: se divide în două artere, **ramura dreaptă anterior de vasele mari**
AC, OACA, coronară unică, stângă, tip 2: se divide în două artere, **ramura dreaptă între vasele mari**
AC, OACA, coronară unică, stângă, tip 2: se divide în două artere, **ramura dreaptă posterior de vasele mari**

AC, OACA, coronară unică, stângă, tip 3: altele
AC, OACA, coronară unică, dreaptă, FAP
AC, OACA, coronară unică, dreaptă, tip 1: o arteră irigă tot cordul
AC, OACA, coronară unică, dreaptă, tip 2: se divide în două artere: dreaptă și stângă, FAP

AC, OACA, coronară unică, dreaptă, tip 2: se divide în două artere, **ramura stângă anterior de vasele mari**
AC, OACA, coronară unică, dreaptă, tip 2: se divide în două artere, **ramura stângă între vasele mari**
AC, OACA, coronară unică, dreaptă, tip 2: se divide în două artere, **ramura stângă posterior de vasele mari**

AC, OACA, coronară unică, dreaptă, tip 3: altele

AC, OACA, coronare inversate
AC, OACA, altele
AC, FAVC, FAP
AC, FAVC, congenital, FAP
AC, FAVC, congenital, unică
AC, FAVC, congenital, multiplă
AC, FAVC, dobândit, FAP
AC, FAVC, dobândit, unică
AC, FAVC, dobândit, multiplă
AC, punte coronară, FAP
AC, punte coronară, simptomatică, FAP
AC, punte coronară, simptomatică, ACx, FAP
AC, punte coronară, simptomatică, ACx, Grup I: stenoză < 50% în sistolă la testul de efort
AC, punte coronară, simptomatică, ACx, Grup II: stenoză 50–75% în sistolă la testul de efort
AC, punte coronară, simptomatică, ACx, Grup III: stenoză > 75% în sistolă la testul de efort
AC, punte coronară, simptomatică, ADA, FAP
AC, punte coronară, simptomatică, ADA, Grup I: stenoză < 50% în sistolă la testul de efort
AC, punte coronară, simptomatică, ADA, Grup II: stenoză 50–75% în sistolă la testul de efort
AC, punte coronară, simptomatică, ADA, Grup III: stenoză > 75% în sistolă la testul de efort
AC, punte coronară, simptomatică, ACD, FAP
AC, punte coronară, simptomatică, ACD, Grup I: stenoză < 50% în sistolă la testul de efort
AC, punte coronară, simptomatică, ACD, Grup II: stenoză 50–75% în sistolă la testul de efort
AC, punte coronară, simptomatică, ACD, Grup III: stenoză > 75% în sistolă la testul de efort
AC, punte coronară, simptomatică, mai multe vase
AC, punte coronară, asimptomatică, FAP
AC, punte coronară, asimptomatică, ACx, FAP
AC, punte coronară, asimptomatică, ACx, Grup I: stenoză < 50% în sistolă la testul de efort
AC, punte coronară, asimptomatică, ACx, Grup II: stenoză 50–75% în sistolă la testul de efort
AC, punte coronară, asimptomatică, ACx, Grup III: stenoză > 75% în sistolă la testul de efort
AC, punte coronară, asimptomatică, ADA, FAP
AC, punte coronară, asimptomatică, ADA, Grup I: stenoză < 50% în sistolă la testul de efort
AC, punte coronară, asimptomatică, ADA, Grup II: stenoză 50–75% în sistolă la testul de efort

AC, punte coronară, asimptomatică, ADA, Grup III: stenoză > 75% în sistolă la testul de efort
AC, punte coronară, asimptomatică, ACD, FAP
AC, punte coronară, asimptomatică, ACD, Grup I: stenoză < 50% în sistolă la testul de efort
AC, punte coronară, asimptomatică, ACD, Grup II: stenoză 50–75% în sistolă la testul de efort
AC, punte coronară, asimptomatică, ACD, Grup III: stenoză > 75% în sistolă la testul de efort
AC, punte coronară, asimptomatică, mai multe vase
AC, anevrism coronar (AnC), FAP
AC, anevrism coronar (AnC), congenital, FAP
AC, AnC, congenital, Tip I – ectazie difuză a două sau trei vase, FAP
AC, AnC, congenital, Tip I – ectazie difuză a două sau trei vase, ACx şi ADA
AC, AnC, congenital, Tip I – ectazie difuză a două sau trei vase, ACx şi ACD
AC, AnC, congenital, Tip I – ectazie difuză a două sau trei vase, ADA şi ACD
AC, AnC, congenital, Tip I – ectazie difuză a două sau trei vase, ACx, ADA şi ACD
AC, AnC, congenital, Tip II – ectazie difuză a unui vas şi anevrism localizat a altui vas, FAP
AC, AnC, congenital, Tip II – ectazie difuză a unui vas şi anevrism localizat a altui vas, ACx şi ADA
AC, AnC, congenital, Tip II – ectazie difuză a unui vas şi anevrism localizat a altui vas, ACx şi ACD
AC, AnC, congenital, Tip II – ectazie difuză a unui vas şi anevrism localizat a altui vas, ADA şi ACD
AC, AnC, congenital, Tip II – ectazie difuză a unui vas şi anevrism localizat a altui vas, ACx, ADA şi ACD
AC, AnC, congenital, Tip III – ectazie difuză a unui vas, FAP
AC, AnC, congenital, Tip III – ectazie difuză a unui vas, ACx şi ADA
AC, AnC, congenital, Tip III – ectazie difuză a unui vas, ACx şi ACD
AC, AnC, congenital, Tip III – ectazie difuză a unui vas, ADA şi ACD
AC, AnC, congenital, Tip III – ectazie difuză a unui vas, ACx, ADA şi ACD
AC, AnC, congenital, Tip IV – anevrism localizat a unui vas, FAP
AC, AnC, congenital, Tip IV – anevrism localizat a unui vas, ACx şi ADA
AC, AnC, congenital, Tip IV – anevrism localizat a unui vas, ACx şi ACD
AC, AnC, congenital, Tip IV – anevrism localizat a unui vas, ADA şi ACD
AC, AnC, congenital, Tip IV – anevrism localizat a unui vas, ACx, ADA şi ACD
AC, AnC, dobândit, FAP
CA, AnC, dobândit, Tip I – ectazie difuză a două sau trei vase, FAP
AC, AnC, dobândit, Tip I – ectazie difuză a două sau trei vase, ACx şi ADA
AC, AnC, dobândit, Tip I – ectazie difuză a două sau trei vase, ACx şi ACD
AC, AnC, dobândit, Tip I – ectazie difuză a două sau trei vase, ADA şi ACD
AC, AnC, dobândit, Tip I – ectazie difuză a două sau trei vase, ACx, ADA şi ACD
AC, AnC, dobândit, Tip II – ectazie difuză a unui vas şi anevrism localizat a altui vas, FAP
AC, AnC, dobândit, Tip II – ectazie difuză a unui vas şi anevrism localizat a altui vas, ACx şi ADA
AC, AnC, dobândit, Tip II – ectazie difuză a unui vas şi anevrism localizat a altui vas, ACx şi ACD
AC, AnC, dobândit, Tip II – ectazie difuză a unui vas şi anevrism localizat a altui vas, ADA şi ACD
AC, AnC, dobândit, Tip II – ectazie difuză a unui vas şi anevrism localizat a altui vas, ACx, ADA şi ACD
AC, AnC, dobândit, Tip III – ectazie difuză a unui vas, FAP
AC, AnC, dobândit, Tip III – ectazie difuză a unui vas, ACx şi ADA
AC, AnC, dobândit, Tip III – ectazie difuză a unui vas, ACx şi ACD
AC, AnC, dobândit, Tip III – ectazie difuză a unui vas, ADA şi ACD
AC, AnC, dobândit, Tip III – ectazie difuză a unui vas, ACx, ADA şi ACD
AC, AnC, dobândit, Tip IV – anevrism localizat a unui vas, FAP
AC, AnC, dobândit, Tip IV – anevrism localizat a unui vas, ACx şi ADA
AC, AnC, dobândit, Tip IV – anevrism localizat a unui vas, ACx şi ACD
AC, AnC, dobândit, Tip IV – anevrism localizat a unui vas, ADA şi ACD
AC, AnC, dobândit, T Tip IV – anevrism localizat a unui vas, ACx, ADA şi ACD
AC, Stenoză coronară, FAP
CA, Stenoză coronară, congenitală, FAP
AC, Stenoză coronară, congenitală, ostială, FAP
AC, Stenoză coronară, congenitală, ostială, stângă
AC, Stenoză coronară, congenitală, ostială, dreaptă
AC, Stenoză coronară, congenitală, periferică, FAP
AC, Stenoză coronară, congenitală, periferică, TACS
AC, Stenoză coronară, congenitală, periferică, ADA
AC, Stenoză coronară, congenitală, periferică, Diagonala 1
AC, Stenoză coronară, congenitală, periferică, Diagonala 2
AC, Stenoză coronară, congenitală, periferică, Ram intermediar
AC, Stenoză coronară, congenitală, periferică, Obtuza marginală 1
AC, Stenoză coronară, congenitală, periferică, Obtuza marginală 2
AC, Stenoză coronară, congenitală, periferică, Obtuza marginală 3
AC, Stenoză coronară, congenitală, periferică, Ramura ventriculară stângă
AC, Stenoză coronară, congenitală, periferică, ACD
AC, Stenoză coronară, congenitală, periferică, Acuta marginală

AC, Stenoză coronară, congenitală, periferică, Descendenta posterioară
AC, Stenoză coronară, dobândită, FAP
AC, Stenoză coronară, dobândită, ostială, FAP
AC, Stenoză coronară, dobândită, ostială, stângă, FAP

AC, Stenoză coronară, dobândită, ostială, stângă, **switch arterial**
AC, Stenoză coronară, dobândită, ostială, stângă, **operația Ross**
AC, Stenoză coronară, dobândită, ostială, stângă, **altele**

AC, Stenoză coronară, dobândită, ostială, dreaptă, FAP

AC, Stenoză coronară, dobândită, ostială, dreaptă, **switch arterial**
AC, Stenoză coronară, dobândită, ostială, dreaptă, **operația Ross**
AC, Stenoză coronară, dobândită, ostială, dreaptă, **altele**

AC, Stenoză coronară, dobândită, periferică, FAP
AC, Stenoză coronară, dobândită, periferică, TACS
AC, Stenoză coronară, dobândită, periferică, ADA
AC, Stenoză coronară, dobândită, periferică, Diagonala 1
AC, Stenoză coronară, dobândită, periferică, Diagonala 2
AC, Stenoză coronară, dobândită, periferică, Ram intermediar
AC, Stenoză coronară, dobândită, periferică, Obtuza marginală 1
AC, Stenoză coronară, dobândită, periferică, Obtuza marginală 2
AC, Stenoză coronară, dobândită, periferică, Obtuza marginală 3
AC, Stenoză coronară, dobândită, periferică, Ramura ventriculară stângă
AC, Stenoză coronară, dobândită, periferică, ACD
AC, Stenoză coronară, dobândită, periferică, Acuta marginală
AC, Stenoză coronară, dobândită, periferică, Descendenta posterioară

Descriere adițională
Descriere FAVC, nivelul 3

AC, FAVC, **Tip A - proximal**
AC, FAVC, **Tip B - distal**

Descriere FAVC, nivelul 4
AC, FAVC, Tip A – proximal, FAP

AC, FAVC, Tip A, **origine - ACx**
AC, FAVC, Tip A, **origine - diagonală**
AC, FAVC, Tip A, **origine - ADA**
AC, FAVC, Tip A, **origine - marginală**
AC, FAVC, Tip A, **origine - ACD**
AC, FAVC, Tip A, **origine – coronară unică**

AC, FAVC, Tip B – distal, FAP

AC, FAVC, Tip B, **origine - ACx**
AC, FAVC, Tip B, **origine - diagonală**
AC, FAVC, Tip B, **origine - ADA**
AC, FAVC, Tip B, **origine - marginală**
AC, FAVC, Tip B, **origine - ACD**
AC, FAVC, Tip B, **origine – coronară unică**

Descriere FAVC, nivelul 5
AC, FAVC, Tip A – proximal, FAP
AC, FAVC, Tip A, origine - ACx, FAP

AC, FAVC, Tip A, origine - ACx, **vărsare - AS**
AC, FAVC, Tip A, origine - ACx, **vărsare - VS**
AC, FAVC, Tip A, origine - ACx, **vărsare - AD**
AC, FAVC, Tip A, origine - ACx, **vărsare - VD**
AC, FAVC, Tip A, origine - ACx, **vărsare – artera pulmonară**
AC, FAVC, Tip A, origine - ACx, **vărsare – vena cavă superioară**
AC, FAVC, Tip A, origine - ACx, **vărsare – sinusul coronar**

AC, FAVC, Tip A, origine - diagonală, FAP

AC, FAVC, Tip A, origine - diagonală, **vărsare - AS**
AC, FAVC, Tip A, origine - diagonală, **vărsare - VS**
AC, FAVC, Tip A, origine - diagonală, **vărsare - AD**
AC, FAVC, Tip A, origine - diagonală, **vărsare - VD**
AC, FAVC, Tip A, origine - diagonală, **vărsare – artera pulmonară**
AC, FAVC, Tip A, origine - diagonală, **vărsare – vena cavă superioară**
AC, FAVC, Tip A, origine - diagonală, **vărsare – sinusul coronar**

AC, FAVC, Tip A, origine - ADA, FAP

AC, FAVC, Tip A, origine - ADA, **vărsare - AS**
AC, FAVC, Tip A, origine - ADA, **vărsare - VS**
AC, FAVC, Tip A, origine - ADA, **vărsare - AD**
AC, FAVC, Tip A, origine - ADA, **vărsare - VD**
AC, FAVC, Tip A, origine - ADA, **vărsare – artera pulmonară**
AC, FAVC, Tip A, origine - ADA, **vărsare – vena cavă superioară**
AC, FAVC, Tip A, origine - ADA, **vărsare – sinusul coronar**

AC, FAVC, Tip A, origine - marginală, FAP

AC, FAVC, Tip A, origine - Marginală, **vărsare - AS**
AC, FAVC, Tip A, origine - Marginală, **vărsare - VS**
AC, FAVC, Tip A, origine - Marginală, **vărsare - AD**
AC, FAVC, Tip A, origine - Marginală, **vărsare - VD**
AC, FAVC, Tip A, origine - Marginală, **vărsare – artera pulmonară**
AC, FAVC, Tip A, origine - Marginală, **vărsare – vena cavă superioară**
AC, FAVC, Tip A, origine - Marginală, **vărsare – sinusul coronar**

AC, FAVC, Tip A, origine - ACD, FAP

AC, FAVC, Tip A, origine - ACD, **vărsare - AS**
AC, FAVC, Tip A, origine - ACD, **vărsare - VS**
AC, FAVC, Tip A, origine - ACD, **vărsare - AD**
AC, FAVC, Tip A, origine - ACD, **vărsare - VD**
AC, FAVC, Tip A, origine - ACD, **vărsare – artera pulmonară**
AC, FAVC, Tip A, origine - ACD, **vărsare – vena cavă superioară**
AC, FAVC, Tip A, origine - ACD, **vărsare – sinusul coronar**

AC, FAVC, Tip A, origine – coronară unică, FAP

AC, FAVC, Tip A, origine - Coronară unică, **vărsare - AS**
AC, FAVC, Tip A, origine - Coronară unică, **vărsare - VS**
AC, FAVC, Tip A, origine - Coronară unică, **vărsare - AD**
AC, FAVC, Tip A, origine - Coronară unică, **vărsare - VD**
AC, FAVC, Tip A, origine - Coronară unică, **vărsare – artera pulmonară**
AC, FAVC, Tip A, origine - Coronară unică, **vărsare – vena cavă superioară**
AC, FAVC, Tip A, origine - Coronară unică, **vărsare – sinusul coronar**

AC, FAVC, Tip B – distal, FAP
AC, FAVC, Tip B, origine - ACx, FAP

AC, FAVC, Tip B, origine - ACx, **vărsare - AS**
AC, FAVC, Tip B, origine - ACx, **vărsare - VS**
AC, FAVC, Tip B, origine - ACx, **vărsare - AD**
AC, FAVC, Tip B, origine - ACx, **vărsare - VD**
AC, FAVC, Tip B, origine - ACx, **vărsare – artera pulmonară**
AC, FAVC, Tip B, origine - ACx, **vărsare – vena cavă superioară**
AC, FAVC, Tip B, origine - ACx, **vărsare – sinusul coronar**

AC, FAVC, Tip B, origine - diagonală, FAP

AC, FAVC, Tip B, origine - Diagonală, **vărsare - AS**
AC, FAVC, Tip B, origine - Diagonală, **vărsare - VS**
AC, FAVC, Tip B, origine - Diagonală, **vărsare - AD**
AC, FAVC, Tip B, origine - Diagonală, **vărsare - VD**
AC, FAVC, Tip B, origine - Diagonală, **vărsare – artera pulmonară**
AC, FAVC, Tip B, origine - Diagonală, **vărsare – vena cavă superioară**
AC, FAVC, Tip B, origine - Diagonală, **vărsare – sinusul coronar**

AC, FAVC, Tip B, origine - ADA, FAP

AC, FAVC, Tip B, origine - ADA, **vărsare - AS**
AC, FAVC, Tip B, origine - ADA, **vărsare - VS**
AC, FAVC, Tip B, origine - ADA, **vărsare - AD**
AC, FAVC, Tip B, origine - ADA, **vărsare - VD**
AC, FAVC, Tip B, origine - ADA, **vărsare – artera pulmonară**
AC, FAVC, Tip B, origine - ADA, **vărsare – vena cavă superioară**
AC, FAVC, Tip B, origine - ADA, **vărsare – sinusul coronar**

AC, FAVC, Tip B, origine - marginală, FAP

AC, FAVC, Tip B, origine - Marginală, **vărsare - AS**
AC, FAVC, Tip B, origine - Marginală, **vărsare - VS**
AC, FAVC, Tip B, origine - Marginală, **vărsare - AD**
AC, FAVC, Tip B, origine - Marginală, **vărsare - VD**
AC, FAVC, Tip B, origine - Marginală, **vărsare – artera pulmonară**
AC, FAVC, Tip B, origine - Marginală, **vărsare – vena cavă superioară**
AC, FAVC, Tip B, origine - Marginală, **vărsare – sinusul coronar**

AC, FAVC, Tip B, origine - ACD, FAP

AC, FAVC, Tip B, origine - ACD, **vărsare - AS**
AC, FAVC, Tip B, origine - ACD, **vărsare - VS**
AC, FAVC, Tip B, origine - ACD, **vărsare - AD**
AC, FAVC, Tip B, origine - ACD, **vărsare - VD**
AC, FAVC, Tip B, origine - ACD, **vărsare – artera pulmonară**
AC, FAVC, Tip B, origine - ACD, **vărsare – vena cavă superioară**
AC, FAVC, Tip B, origine - ACD, **vărsare – sinusul coronar**

AC, FAVC, Tip B, origine – coronară unică, FAP

AC, FAVC, Tip B, origine - Coronară unică, **vărsare - AS**
AC, FAVC, Tip B, origine - Coronară unică, **vărsare - VS**
AC, FAVC, Tip B, origine - Coronară unică, **vărsare - AD**
AC, FAVC, Tip B, origine - Coronară unică, **vărsare - VD**
AC, FAVC, Tip B, origine - Coronară unică, **vărsare – artera pulmonară**
AC, FAVC, Tip B, origine - Coronară unică, **vărsare – vena cavă superioară**
AC, FAVC, Tip B, origine - Coronară unică, **vărsare – sinusul coronar**

Parametri adiționali

Nivelul 3
AC, FAVC, dobândit, FAP

AC, FAVC, dobândit, iatrogen
AC, FAVC, dobândit, infecțios
AC, FAVC, dobândit, traumatic

AC, AnC, dobândit, FAP

AC, AnC, dobândit, **aterosclerotic**
AC, AnC, dobândit, **boala Kawasaki**

AC, AnC, dobândit, **boală de sistem (în afară de Kawasaki)**
AC, AnC, dobândit, **iatrogen**
AC, AnC, dobândit, **infecţios**
AC, AnC, dobândit, **traumatic**

AC, FAVC, dobândit, iatrogen, FAP

AC, FAVC, dobândit, iatrogen, postangioplastie
AC, FAVC, dobândit, iatrogen, postcateterism
AC, FAVC, dobândit, iatrogen, postbiopsie endomiocardică
AC, FAVC, dobândit, iatrogen, postchirurgie

AC, FAVC, dobândit, infecţios
AC, FAVC, dobândit, traumatic
AC, AnC, dobândit, FAP
AC, AnC, dobândit, aterosclerotic
AC, AnC, dobândit, boala Kawasaki, FAP

AC, AnC, dobândit, boala Kawasaki, **doar anevrism**
AC, AnC, dobândit, boala Kawasaki, **anevrism şi stenoză**
AC, AnC, dobândit, boala Kawasaki, **doar stenoză**

AC, AnC, dobândit, boală de sistem (în afară de Kawasaki), FAP

AC, AnC, dobândit, boală de sistem (în afară de Kawasaki), **boala Takayasu**
AC, AnC, dobândit, boală de sistem (în afară de Kawasaki), **poliarterita nodoasă**
AC, AnC, dobândit, boală de sistem (în afară de Kawasaki), **sifilis**
AC, AnC, dobândit, boală de sistem (în afară de Kawasaki), **Ehlers - Danlos**
AC, AnC, dobândit, boală de sistem (în afară de Kawasaki), **Marfan**
AC, AnC, dobândit, boală de sistem (în afară de Kawasaki), **sclerodermie**
AC, AnC, dobândit, boală de sistem (în afară de Kawasaki), **altele**

AC, AnC, dobândit, iatrogen, FAP

AC, AnC, dobândit, iatrogen, **postangioplastie**
AC, AnC, dobândit, iatrogen, **postcateterism**
AC, AnC, dobândit, iatrogen, **postbiopsie endomiocardică**
AC, AnC, dobândit, iatrogen, **postchirurgie**

CA, AnC, dobândit, infecţios
AC, AnC, dobândit, traumatic

IV. Nomenclatura tratamentului

Nivelul 1

Corecţia anomaliei coronariene

Nivelul 2
Corecţia anomaliei coronariene, FAP

Corecţia OATCSP
Corecţia OACDP
Corecţia OACxP
Corecţia originii anormale a coronarelor
Corecţia atreziei trunchiului arterei coronare stângi
Corecţia fistulei arterio-venoase
Corecţia punţii coronare
Corecţia anevrismului
Corecţia stenozei

Nivelul 3
Corecţia anomaliei coronariene, FAP
Corecţia OATCSP, FAP

Corecţia OATCSP, **ligatură**
Corecţia OATCSP, **reimplantare (translocare din pulmonară în aortă)**
Corecţia OATCSP, **operaţia Takeuchi (tunel intrapulmonar)**
Corecţia OATCSP, **bypass aorto-coronarian**

Corecţia OACDP, FAP

Corecţia OACDP, **ligatură**
Corecţia OACDP, **reimplantare (translocare din pulmonară în aortă)**
Corecţia OACDP, **operaţia Takeuchi (tunel intrapulmonar)**
Corecţia OACDP, **bypass aorto-coronarian**

Corecţia OACxP, FAP

Corecţia OACxP, **ligatură**
Corecţia OACxP, **reimplantare (translocare din pulmonară în aortă)**
Corecţia OACxP, **operaţia Takeuchi (tunel intrapulmonar)**
Corecţia OACxP, **bypass aorto-coronarian**

Corecţia originii anormale a coronarelor, FAP

Corecţia originii anormale a coronarelor, **bypass aorto-coronarian**
Corecţia originii anormale a coronarelor, **reimplantare**
Corecţia atreziei trunchiului arterei coronare stângi, FAP
Corecţia atreziei trunchiului arterei coronare stângi, **arterioplastie proximală**
Corecţia atreziei trunchiului arterei coronare stângi, **bypass aorto-coronarian**

Corecţia fistulei arteriovenoase, FAP

Corecţia fistulei arteriovenoase, **ligatură**
Corecţia fistulei arteriovenoase, **ligatură şi bypass aorto-coronarian**

Corecţia punţii coronare, FAP

Corecţia punţii coronare, **îndepărtare (miotomie)**
Corecţia punţii coronare, **bypass aorto-coronarian**
Corecţia punţii coronare, **miotomie şi bypass aorto-coronarian**

Corecţia anevrismului, FAP

Corecţia anevrismului, **bypass aorto-coronarian**
Corecţia anevrismului, **anevrismorafie**
Corecţia anevrismului, **anevrismorafie şi bypass aorto-coronarian**
Corecţia anevrismului, **trombendarterectomie**
Corecţia anevrismului, **altele**

Corecţia stenozei, FAP

Corecţia stenozei, **bypass aorto-coronarian**
Corecţia stenozei, **endarterectomie**
Corecţia stenozei, **bypass aorto-coronarian şi endarterectomie**

Nivelul 4
Corecţia anomaliei coronariene, FAP
Corecţia OATCSP, FAP
Corecţia OATCSP, ligatură
Corecţia OATCSP, reimplantare (translocare din pulmonară în aortă)
Corecţia OATCSP, operaţia Takeuchi (tunel intrapulmonar)
Corecţia OATCSP, bypass aorto-coronarian, FAP

Corecţia OATCSP, bypass aorto-coronarian, **on pump**
Corecţia OATCSP, bypass aorto-coronarian, **off pump**

Corecţia OACDP, FAP
Corecţia OACDP, ligatură
Corecţia OACDP, reimplantare (translocare din pulmonară în aortă)
Corecţia OACDP, operaţia Takeuchi (tunel intrapulmonar)
Corecţia OACDP, bypass aorto-coronarian, FAP

Corecţia OACDP, bypass aorto-coronarian, **on pump**
Corecţia OACDP, bypass aorto-coronarian, **off pump**

Corecţia OACxP, FAP
Corecţia OACxP, ligatură
Corecţia OACxP, reimplantare (translocare din pulmonară în aortă)
Corecţia OACxP, operaţia Takeuchi (tunel intrapulmonar)
Corecţia OACxP, bypass aorto-coronarian, FAP

Corecţia OACxP, bypass aorto-coronarian, **on pump**
Corecţia OACxP, bypass aorto-coronarian, **off pump**

Corecţia originii anormale a coronarelor, FAP
Corecţia originii anormale a coronarelor, bypass aorto-coronarian
Corecţia originii anormale a coronarelor, reimplantare
Corecţia atreziei trunchiului arterei coronare stângi, FAP
Corecţia atreziei trunchiului arterei coronare stângi, arterioplastie proximală, FAP

Corecţia atreziei trunchiului arterei coronare stângi, arterioplastie proximală, **ţesut autolog**
Corecţia atreziei trunchiului arterei coronare stângi, arterioplastie proximală, **ţesut de homogrefă**
Corecţia atreziei trunchiului arterei coronare stângi, arterioplastie proximală, **alt material bioprotetic**
Corecţia atreziei trunchiului arterei coronare stângi, arterioplastie proximală, **material protetic non bioprotetic**

Corecţia atreziei trunchiului arterei coronare stângi, bypass aorto-coronarian
Corecţia fistulei arterio-venoase, FAP
Corecţia fistulei arterio-venoase, ligatură, FAP

Corecţia fistulei arterio-venoase, ligatură, **on pump**
Corecţia fistulei arterio-venoase, ligatură, **off pump**

Corecţia fistulei arterio-venoase, ligatură şi bypass aorto-coronarian, FAP

Corecţia fistulei arterio-venoase, ligatură şi bypass aorto-coronarian, **on pump**
Corecţia fistulei arterio-venoase, ligatură şi bypass aorto-coronarian, **off pump**

Corecţia punţii coronare, FAP
Corecţia punţii coronare, îndepărtare (miotomie)
Corecţia punţii coronare, bypass aorto-coronarian
Corecţia punţii coronare, miotomie şi bypass aorto-coronarian
Corecţia anevrismului, FAP
Corecţia anevrismului, bypass aorto-coronarian
Corecţia anevrismului, anevrismorafie
Corecţia anevrismului, anevrismorafie şi bypass aorto-coronarian
Corecţia anevrismului, trombendarterectomie
Corecţia anevrismului, altele
Corecţia stenozei, FAP
Corecţia stenozei, bypass aorto-coronarian
Corecţia stenozei, endarterectomie
Corecţia stenozei, bypass aorto-coronarian şi endarterectomie

Parametri adiţionali

Corecţia anomaliei coronariene, bypass aorto-coronarian, FAP
Corecţia anomaliei coronariene, bypass aorto-coronarian, **artera mamară internă stângă**
Corecţia anomaliei coronariene, bypass aorto-coronarian, **artera mamară internă dreaptă**
Corecţia anomaliei coronariene, bypass aorto-coronarian, **artera subclavie, FAP**
Corecţia anomaliei coronariene, bypass aorto-coronarian,

artera subclavic, stângă
Corecția anomaliei coronariene, bypass aorto-coronarian, **artera subclavic, dreaptă**
Corecția anomaliei coronariene, bypass aorto-coronarian, **artera radială, FAP**
Corecția anomaliei coronariene, bypass aorto-coronarian, artera radială, **stângă**
Corecția anomaliei coronariene, bypass aorto-coronarian, artera radială, **dreaptă**
Corecția anomaliei coronariene, bypass aorto-coronarian, **venă safenă**
Corecția anomaliei coronariene, bypass aorto-coronarian, **proteză**

V. Listă scurtă de diagnostic și tratament

Listă scurtă de diagnostic
Originea anormală a coronarei din artera pulmonară
Fistulă coronariană
Anomalie de arteră coronară

Listă scurtă de tratament
Corecția originii anormale a coronarei din artera pulmonară
Bypass coronarian
Ligatura fistulei coronare
Procedură la nivelul coronarei, altele

BIBLIOGRAFIE

1. **McAlpine W.A.**: *Heart and Coronary Arteries*. Springer-Verlag Berlin, Heidelberg, New York, 1975, 224 p
2. **Adacki Buntaro**: *Das Arterien Sistem der Japaner*, vol. 1 și III, Kyoto, 1928.
3. **Schlesinger M.J., Zoll P.M.**: *Incidence and localisation of coronary artery occlusions* „Arch. Path.", 1941, V 32, p. 178–188.
4. **Fotiade B.**: *Angina Pectoris* sub red. C. Negoiță, Iași, Ed. Junimea, 1982.
5. **Marcu C.**: *Circulația coronariană în condiții normale și patologice* în *Angina pectoris* sub red. C. Negoiță, Iași, Ed. Junimea, 1982
6. **Bourassa G., Pasternac A.**: *Douleurs angineuses avec coronaires normales ou peu lesées*, „Schr. Med. Wschs", 104, 1065, 1974
7. **Braunwald E.**: *Heart Disease: a textbook of cardio-vascular medicine*, W.B. Saunders Company, 1992
8. **Ogden JA**. *Congenital anomalies of the coronary arteries*. „Am J Cardiol." 1970; 25: 474
9. **Post JC, van Rossum AC, Bronzwaer JG, de Cock CC, Hofman MB, Valk J, Visser CA**. *Magnetic resonance angiography of anomalous coronary arteries: a new gold standard for delineating the proximal course* „Circulation" 92: 3163, 1995.
10. **Brooks SJ**. *Two cases of abnormal coronary artery of the heart arising from the pulmonary artery*. „J Anat Physiol" 1886;20:26
11. **Bland EF, White PD, Garland J** (1933) *Congenital anomalies of. the coronary arteries: report of an unusual case associated with cardiac hypertrophy*, „Am Heart J" 8:787;1933.
12. www.ctsnet.org/graphic/58_10_1.jpg
13. **Edwards JE**. *The direction of blood flow in coronary. arteries arising from the pulmonary trunk*. „Circulation" 29: 163–166, 1964.
14. **Bunton R, Jonas RA, Lang P, Rein JJT, Castañeda AR.** *Anomalous origin of left coroanary artery from pulmonary artery: ligation versus establishment of a two coronary artery system* „J Thorac. Cardiovasc Surg" 1987; 93: 103, 1987.
15. **Sauer U, Stern H, Meisner H, Buhlmeyer K, Sebening F.** *Risk factors for perioperative mortality in children with anomalous origin of the left coronary artery from the pulmonary artery*. „J Thorac Cardiovasc Surg" 1992;104:696–705.
16. **Potts WJ**: Cited by Kittle, CF, Diehl AM, Heilbrunn A: *Anomalous left coronary artery arising from the pulmonary artery*. „J Pediatr" 47: 196–206. 1955.
17. **Mustard W.T.** *Anomalies of the coronary artery*. In: Welch K.J., ed. *Pediatric surgery*. Chicago, Year Book, 1962:433.
18. **RN Paul and SG Robbins** *A surgical treatment proposed for either endocardial fibroelastosis or anomalous left coronary artery*. „Pediatrics" 16:147, 1955.
19. **Case RB, Morrow AG, Stainsby. W. Nestor JO**: *Anomalous origin of the left coronary artery; the physiologic defect and suggested surgical treatment*. „Circulation" 17:1062, 1958.
20. **Sabiston DC Jr, Neill CA, Taussig HB**. *The direction of blood flow in anomalous left coronary artery arising from the pulmonary artery*. „Circulation" 22:591, 1960.
21. **Cooley DA, Hallman GL, Bloodwell RD**. *Definitive surgical treatment of anomalous origin of left coronary artery from pulmonary artery: indications and results*, „J Thorac Cardiovasc Surg" 1966;52:798.
22. **Meyer BW, Stefanik G, Stiles QR, Lindesmith GG, Jones JC**. *A method of definitive surgical treatment of anomalous origin of left coronary artery*, „J Thorac Cardiovasc Surg" 56:104, 1968.
23. **Neches WH, Mathews RA, Park SC, Lenox CC, Zuberbuhler JR, Siewers RD, Bahnson HT**. *Anomalous origin of the left coronary artery from the pulmonary artery*. „Circulation" 1974; 50: 582.
24. **Takeuchi S, Imamura H, Katsumoto K, Hayashi I, Katohgi T, Yozu R, Ohkura M, Inoue T**. *A new surgical method for repair of anomalous origin of the left coronary from pulmonary artery*, „J Thorac Cardiovasc Surg" 78:7, 1979.
25. **Arciniegas E, Farooki ZQ, Hakimi M, Green EW**. *Management of anomalous left coronary artery from the pulmonary artery*. „Circulation". 1980;62:I–180, 1980.

---

*Redactare medicală casete: Ion Socoteanu, Iulia Cristina Frînculescu, Marius Frînculescu

DRENAJUL VENOS SISTEMIC ABERANT

SECȚIUNEA III **CAPITOLUL 61**

CARMEN PATRICIA SOCOTEANU, GABRIELA CAMELIA SOCOTEANU,
ION SOCOTEANU

1. ISTORIC
2. NOSOLOGIE
  2.1. Definiție morfo-fiziopatologică
  2.2. Cadrul patologic
    2.2.1. Anomaliile de sistem venos
    2.2.2. Noțiuni de fiziologie
  2.3. Clasificare
    2.3.1. Clasificarea DVSA (Anderson)
    2.3.2. Clasificarea DVSA Mavroudis
    2.3.3. Clasificarea Stark: Anomalii combinate de conexiuni venoase sistemice și pulmonare
    2.3.4. Clasificarea Perloff: Anomalii congenitale de conexiune ale VC (la inimi situs solitus)
    2.3.5. Clasificare în funcție de anatomia chirurgicală și problemele funcționale pe care le creează
3. ETIOPATOGENIE
  3.1. Incidență
  3.2. Prevalență
  3.3. Embrio-patogeneză
    3.2.1. Dezvoltarea VCS, SC și a valvelor venoase
    3.3.2. Dezvoltarea VCI
    3.3.3. Dezvoltarea izomerismului auriculilor atriali
4. DIAGNOSTIC
  4.1. Clinic
    4.1.1. Simptome
    5.1.2. Semne
  4.2. Paraclinic
  4.3. Forme clinice
5. TRATAMENT
  5.1. Tehnica chirurgicală pentru drenajul venos sistemic aberant
    5.1.1. Canularea pentru bypass cardio-pulmonar
    5.1.2. Managementul chirurgical al ASV de traiect
    5.1.3. Managementul chirurgical al ASV de vărsare
  5.2. Rezultate
  5.3. Situații speciale
    5.3.1. Transplantul cardiac la pacienții cu anomalii de conexie venoasă sistemică
    5.3.2. Conexiile cavo-pulmonare la pacienții cu ventricul unic funcțional complex
    5.3.3. Switch-ul atrial (Mustard sau Senning)
    5.3.4. Defectele septale atrio-ventriculare
    5.3.5. Operația Fontan
Op TIM. PROPUNERI DE NOMENCLATURĂ, DIAGNOSTIC ȘI TERAPEUTICĂ ÎN DRENAJUL VENOS SISTEMIC ABERANT. PROPUNERI DE NOMENCLATURĂ A PROCEDURILOR TERAPEUTICE – STS-EACTS
BIBLIOGRAFIE

Redactare medicală: Ion Socoteanu, Iulia Cristina Frînculescu, Marius Frînculescu

1. ISTORIC

– În 1850, Marshall a dat o explicație embriologică pentru VCSS și pentru scorul subestimat al asocierii ei frecvente cu alte leziuni cardiace congenitale.

– În 1954, Winter, Campbell și Deuchar au publicat studii meticuloase despre VCSS și anatomia, embriologia și relația ei cu alte structuri venoase sistemice și pulmonare majore.

– În 1974 Helseth și Peterson au descris prima dată termenul de SC descoperit. În 1965 Raghib și colaboratorii au descris pentru prima dată morfologia acestui sindrom.

– În 1955 Hurwitt și colaboratorii au raportat pentru prima dată ligatura cu succes a VCSS la AS la un pacient cianotic (VCSS fiind conectată la VCSD printr-o venă comunicantă).

– În 1965 Rastelli şi colaboratorii au realizat la Clinica Mayo prima operaţie de corecţie anatomică de succes a atriului comun şi a VCSS la AS. Ei au realizat corecţia intracardiacă prin petic după ce ocluzia temporară prin clampare a VCSS a determinat creşterea presiunii în vena jugulară internă stângă de la 8 mm Hg la 25 mm Hg. Aceşti autori au descris corecţia intracardiacă completă a unei forme foarte rare de conexie venoasă sistemică anormală totală, constând în drenajul VCSS şi VCI direct la AS în absenţa VCSD **[2]**.

2. NOSOLOGIE

2.1. Definiţie morfo-fiziopatologică:

– **Atriul morfologic drept situat la dreapta** primeşte sângele venos sistemic prin VCS, VCI şi SC; situaţia normală este când VCS, VCI şi SC se conectează la un atriu morfologic drept, acesta fiind situat pe dreapta *(situs solitus)* sau pe stânga *(situs inversus)*.

– Anomaliile de sistem venos sunt anomalii congenitale de **traiect** sau de **vărsare** a drenajului venos la inimă; ele pot fi **parţiale sau totale.**

– **Anomaliile de traiect:** traiectul este anormal şi drenează în atriul morfologic drept situat la dreapta; nu produc probleme fiziologice; anomaliile izolate de traiect sunt asimptomatice; cele ce sunt asociate cu alte malformaţii congenitale au consecinţe fiziologice.

– **Anomaliile de vărsare:** sistemul venos nu se conectează la un atriu morfologic drept situat la dreapta; ele pot produce un şunt dreapta-stânga cu grade variate de cianoză; DSA este frecvent asociat, producând un şunt stânga-dreapta; vor rezulta o cianoză moderată şi dilatare de VD cu creşterea circulaţiei pulmonare **[2]**.

2.2. Cadrul patologic

2.2.1. Anomaliile de sistem venos:

– pot fi găsite incidental având semnificaţie hemodinamică mică **[6]**;

– pot să apară izolate sau asociate cu alte defecte cardiace congenitale;

– multe dintre ele, când sunt izolate, au semnificaţie clinică mică;

– ele devin importante clinic în caz de ventricul unic, complicând operaţia Fontan şi tehnica operatorie de creare a conexiei cavo-pulmonare superioare;

– prezenţa lor necesită tehnici chirurgicale modificate în transplantul cardiac şi transplantul cord-plămân; ele pot complica canularea în operaţia de bypass cardio-pulmonar **[1]**;

– pot complica cateterismul cardiac şi procedurile chirurgicale **[6]**;

– pot fi asociate frecvent cu **isomerismul atrial:** atriul drept şi cel stâng sunt similare morfologic, având configuraţie de atriu drept sau stâng. Configuraţia este determinată de structura apendiculilor atriali şi de conexiunea lor cu atriile. **Apendiculul morfologic drept** are formă triunghiulară, conexiune largă cu atriul şi crista terminală pronunţată. **Apendiculul morfologic stâng** este lung ca un tub, cu conexiune mică cu atriul şi fără cristă terminală. **Sindromul asplenic** este asociat cu **izomerism atrial drept. Sindromul polisplenic** este asociat cu **izomerism atrial stâng.** Concordanţa statusului splenic cu izomerismul atrial este slabă;

– există concordanţă puternică între topografia plămânilor şi a bronhiilor şi morfologia apendiculilor atriali. Bronhiile lungi bilaterale, hiparterial, indică **izomerism atrial stâng,** bronhiile scurte eparterial indică **izomerism atrial drept;**

– termenul de **„heterotaxie"** se referă la orice defect în lateralizare şi apoi descrie topografia organelor fiecărui individ **[4]**.

2.2.2. ***Noţiuni de fiziologie***: consecinţele fiziologice ale anomaliilor de venă depind de:

1) direcţia şi volumul fluxului sanguin prin conexiunea anormală;

2) efectul conexiunii pe cantitatea de flux sanguin ce intră în partea dreapta şi stângă a inimii.

a) VCSS persistentă ce comunică cu AS:

1. – VCSS poate exista izolată, fie pentru că venele cave superioare bilaterale nu comunică între ele datorită stenozei, fie datorită atreziei arcului nenumit. În această situaţie, tot sângele din VCSS este dirijat către AS, cianoza fiind regulă.

– Venele cave superioare bilaterale comunică între ele prin arcul nenumit non-restrictiv: fluxul sangvin trece din AS în VCSS, apoi de-a lungul arcului nenumit în VCSD. Rezultă un şunt stânga-dreapta, cianoza fiind absentă. Conexiunea venelor cave la AS realizează şunt dreapta-stânga, cianoza fiind regulă.

2. În prezenţa conexiunii venelor cave la AS, inima dreaptă este bypass-ată, debitul bătaie al VD şi fluxul

sanguin pulmonar scad reciproc; debitul bătaie VS teoretic rămâne neschimbat (întoarcerea venoasă pulmonară la AS scade cu acelaşi volum). Aceste conexiuni anormale sunt asociate cu flux pulmonar redus şi flux sistemic normal (indiferent dacă VCS sau VCI se conectează anormal).

b) VCS şi VCI conectate la AS (Anomalie totală de conexiune venoasă sistemică). Pattern-ul de flux este modificat de mixingul obligatoriu la nivel atrial. AS primeşte sânge de la amândouă venele cave şi de la venele pulmonare. O parte din sânge trece prin valva mitrală, iar restul trece printr-un DSA în inima dreaptă. Fluxul sangvin pulmonar nu este crescut, chiar în prezenţa unui DSA non-restrictiv şi a unei rezistenţe pulmonare normale. Mărimea debitului bătaie nu depinde de care venă cavă aduce sângele la AS când întoarcerea venoasă pulmonară scade printr-o cantitate echivalentă (VCI aducând mai mult sânge la AS decât VCS) **[5].**

2.3. Clasificare

2.3.1. Clasificarea DVSA (Anderson) (Tabelul 61.1) [6]

2.3.2. Clasificarea DVSA Mavroudis (organizarea anatomică) (Tabelul 61.2) [2]

2.3.3. Clasificarea Stark: Anomalii combinate de conexiuni venoase sistemice şi pulmonare:

– Conexiuni venoase sistemice şi pulmonare anormale în AD.

– VCSS în SC; vena pulmonară a lobului superior drept în AD.

– Continuare azygos a VCI; vena pulmonară dreaptă în AD.

– VCSS în SC; vena pulmonară a lobului superior stâng în VCSS.

– VCSS în SC; anomalii totale de conexiune venoasă pulmonară în SC.

– VCI de partea stângă, VCSS şi vene pulmoare stângi în SC.

– Conexiune venoasă sistemică anormală în AS şi conexiune venoasă pulmonară anormală în AD.

– VCSS în AS; vene pulmonare drepte în AD.

– VCI de partea stângă în AS; conexiune venoasă pulmonară anormală totală la vena verticală stângă.

– VCI de partea stângă şi VCSD în SC; vene hepatice în AS; vene pulmonare stângi în AD.

– VCI de partea stângă şi VCSS în AS; conexiune venoasă pulmonară anormală totală în AD **[4].**

Tabelul 61.1. Clasificarea DVSA (Anderson)

Anomaliile venelor cave superioare	• VCSS în AD: – vene cave superioare bilaterale – VCSD absentă – VCSS cu defect localizat al SC • VCSS în AS • Vena cardinală stângă • VCSD în AS • VCS ce primeşte venele pulmonare
Anomaliile venelor cave inferioare	• absenţa segmentului intrahepatic al VCI cu continuare prin azygos
	• VCI în AS
	• VCI primeşte venele pulmonare
	• alte anomalii ale VCI
Anomalii ale SC	
Anomalii ale venelor sistemice: conexiuni venoase anormale totale	
Anomalii valvulare ale sinusului venos embrionic	
Vene hepatice	

Tabelul 61.2. Clasificarea DSA Mavroudis

	1. SC • fără atrezie de ostiu sinusal: – SC intact, – sindrom de SC descoperit (complet/parțial descoperit, porțiunea medie sau distală) **2. AS** • cu atrezie de ostiu sinusal
SC conectat la	AS (sindrom de SC descoperit fără VCSS) • Descoperire completă • Descoperire parțială, porțiunea medie sau distală
VCSD	• VCSD absentă cu persistență VCSS • VCSD în AS
VCI	• Continuare azygos la VCSD • Continuare hemiazygos la VCSS • VCI în AS • VCI în SC

2.3.4. Calsificarea Perloff: Anomalii congenitale de conexiune ale VC (la inimi situs solitus):

- VCSS: – conectată la SC;
  – conectată la AS.
- VCSD: – absentă;
  – conectată la AS.
- VCS: – bilaterale;
- VCI: – conectată la AS;
  – întreruptă cu continuare azygos.

Venele cave superioară și inferioară conectate la AS (anomalie totală de conexiune venoasă sistemică) [5].

2.3.5. Clasificare în funcție de anatomia chirurgicală și problemele funcționale pe care le creează:

1. Anomalii de drenaj venos sistemic în atriul venos sistemic (nu produc probleme funcționale, importanța chirurgicală este pentru tehnica de canulare venoasă, pentru circulația extracorporeală, pentru calea de administrare a cardioplegiei și corecția intracardiacă a anomaliilor asociate):

a) VCSS la SC;

b) VCI întreruptă;

c) venele hepatice la SC;

d) atrezia orificiului SC cu persistența de VCSS;

e) absența VC bilaterale cu drenaj venos din partea superioară a corpului în VCI.

2. Anomalii de drenaj venos sistemic la atriul venos pulmonar:

– cea mai comună malformație din acest grup este **VCSS la AS.** Orificiul VCSS este situat în colțul superior stâng al AS, între baza apendicului AS anterior și venele pulmonare stângi, posterior. De cele mai multe ori, există o VCSD care drenează în AD, iar vena nenumită este absentă. În cazuri excepționale, nu există o VCSD și tot sângele venos sistemic din partea superioară a corpului se întoarce la AS. SC estetipic absent, acolo putând fi un DSA la nivelul postero-inferior al septului atrial secundum în aria care, normal, este ocupată de orificiul SC (DSA de tip SC). Venele coronare drenează individual în atrii. Poate fi prezent un foramen ovale patent sau DSA de tip secundum;

– **tipuri de SC descoperit cu VCSS;**

– **tipuri de SC descoperit fără VCSS** care includ: porțiunea de sus descoperită a SC, o fenestrație în porțiunea de mijloc și o absență completă a acoperișului. **În prezența unei VCSS,** aceste anomalii dau șunt dreapta-stânga la nivel atrial și antecedente de abcese cerebrale sau embolie cerebrală. **Dacă nu există o VCSS,** poate să existe la nivelul atrial un șunt stânga-dreapta, dreapta-stânga, SC descoperit poate exista ca un defect izolat sau în asociație cu alte anomalii cardiace. Dacă este complexă, această anomalie include: situs ambigus, atriu comun și defect septal AV complet;

– alte anomalii de întoarcere venoasă sistemică la AS mai puțin comune includ: VCI în AS, vene hepatice în AS, continuare hemiazygos a VCI de partea stângă la VCSS care drenează în AS.

3. Anomalii de întoarcere venoasă sistemică la ambele atrii (exemplu: continuare azygos a VCI la VCSD și a VCSS în AS).

4. Combinații de anomalii de întoarcere venoasă sistemică și pulmonară (acestea sunt asociate cu malformații complexe cardiace) **[4]**.

3. ETIOPATOGENIE

3.1. Incidență: între 1955 și 1974 au fost raportate 100 de cazuri de anomalii de conexiune venoasă sistemică din 5 127 de pacienți care au avut operații pe cord deschis. Procentul de 2% poate fi unul subestimat [2].

3.2. Prevalență:

– cea mai frecventă anomalie venoasă sistemică este VCSS la SC;

– aceasta reprezintă persistența venei cardinale superioare stângi și a fost notată postmortem în 0,3% din populația generală și în 2–4,4% la pacienții cu boală cardiacă congenitală **[6]**.

3.3. Embrio-patogeneză:

a) În dezvoltarea embriologică precoce, venele cardinale comune sunt simetrice bilateral, formând venele cave superioare bilaterale.

b) Vena cardinală comună stângă inițial drenează în porțiunea stângă a sinusului venos care devine SC. Anomalia de obliterare a venei cardinale comune stângi duce la persistența conexiunii VCSS la SC (0,3%–0,5% în populația generală și 1,5–10% la pacienții cu boală cardiacă congenitală).

c) VCSD absentă duce la absența pacemaker-ului nodal sinusal, pentru că acesta este localizat normal la joncțiunea VCSD cu AD morfologic.

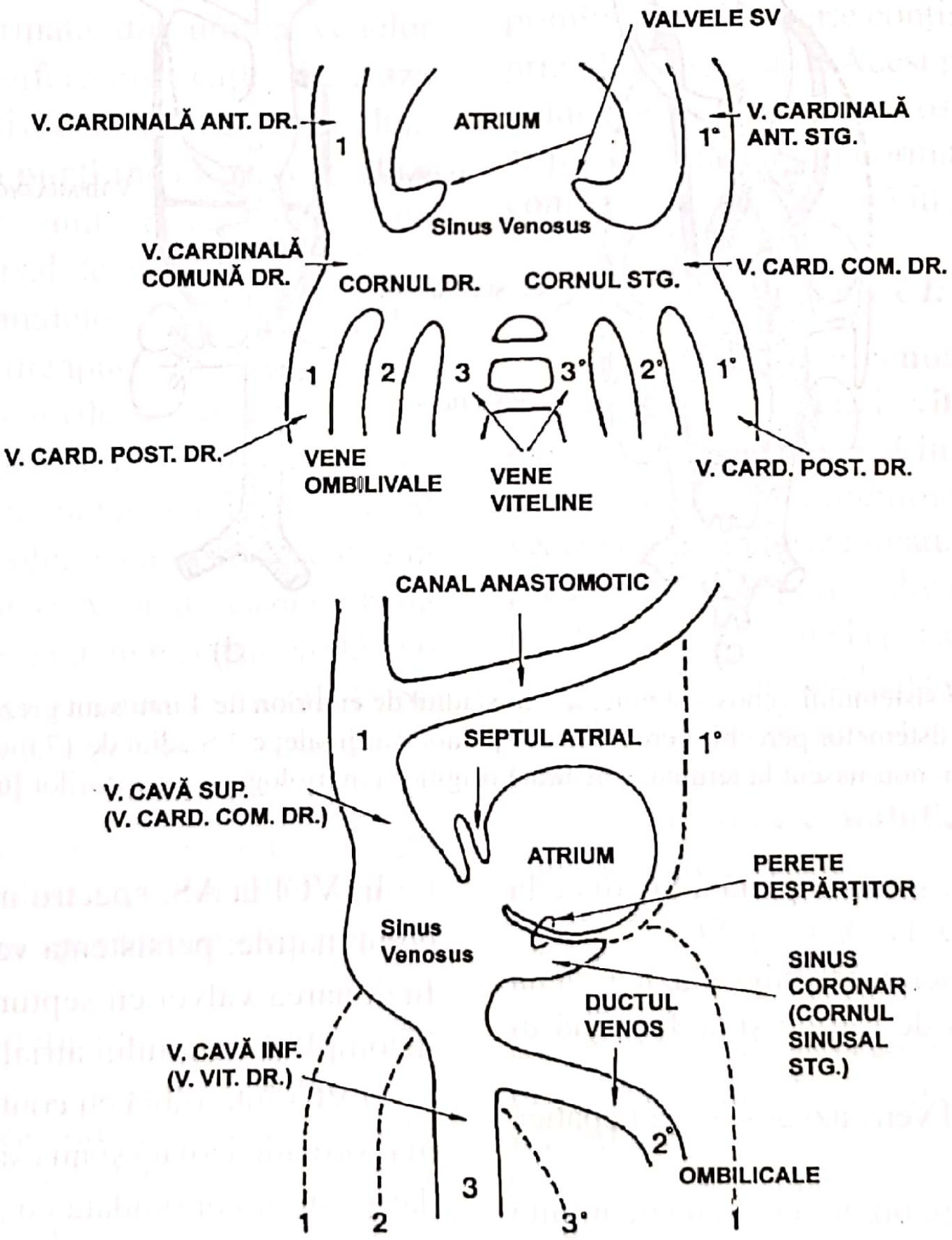
VALVELE SV
V. CARDINALĂ ANT. DR.
ATRIUM
V. CARDINALĂ ANT. STG.
1
1°
Sinus Venosus
V. CARDINALĂ COMUNĂ DR.
CORNUL DR.
CORNUL STG.
V. CARD. COM. DR.
1
2
3
3°
2°
1°
V. CARD. POST. DR.
VENE OMBILIVALE
VENE VITELINE
V. CARD. POST. DR.
CANAL ANASTOMOTIC
1
SEPTUL ATRIAL
1°
V. CAVĂ SUP. (V. CARD. COM. DR.)
ATRIUM
PERETE DESPĂRȚITOR
Sinus Venosus
SINUS CORONAR (CORNUL SINUSAL STG.)
DUCTUL VENOS
V. CAVĂ INF. (V. VIT. DR.)
2°
OMBILICALE
3
1
2
3°
1

Fig. 61.1. Dezvoltarea părții cefalice a sistemului venos sistemic din stadiul primitiv cu vene perechi cardinale, ombilicale și viteline (sus) la cel mai comun aranjament de la adult (vene neperechi) [6].

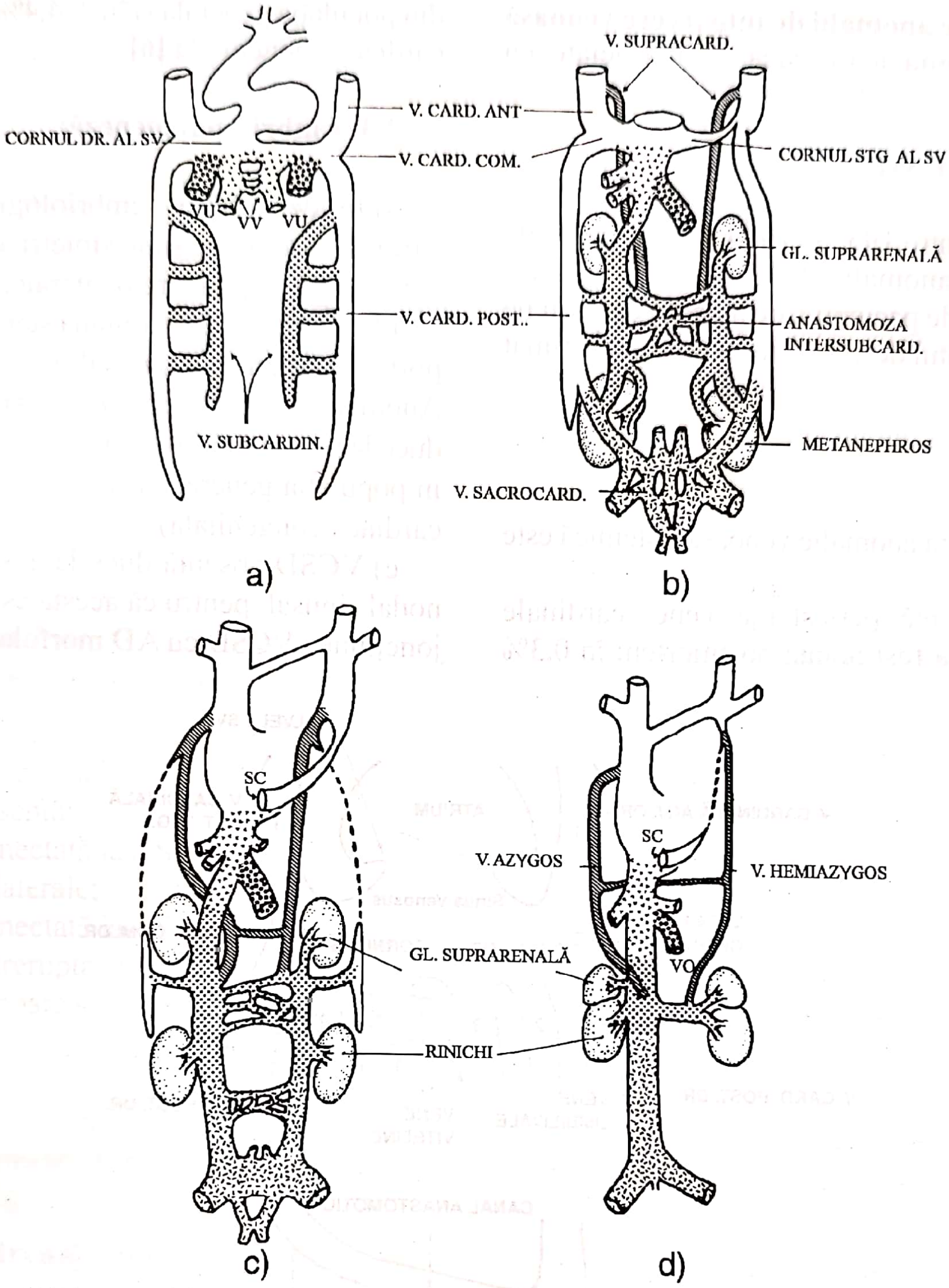
CORNUL DR. AL SV
V. CARD. ANT
V. CARD. COM.
VU
VV
VU
V. CARD. POST.
V. SUBCARDIN.
a)
V. SUPRACARD.
CORNUL STG AL SV
GL. SUPRARENALĂ
ANASTOMOZA INTERSUBCARD.
METANEPHROS
V. SACROCARD.
b)
SC
GL. SUPRARENALĂ
RINICHI
c)
SC
V. AZYGOS
V. HEMIAZYGOS
VO
d)

Fig. 61.2. Progresia dezvoltării sistemului venos sistemic: **a** – În stadiul de embrion de 4 mm sunt prezente vene subcardinale perechi; **b** – Stadiul de 4 mm cu apariția sistemelor perechi sacrocardinale și supracardinale; **c** – Stadiul de 17 mm; **d** – Pattern-ul venos normal la un nou-născut la termen, care arată originea embriologică a structurilor **[6]**.

d) Descoperirea parțială sau completă a SC duce la o conexiune între AS și AD: DSA de tip SC.

e) Când VCSD este absentă sau hipoplazică, vena nenumită traversează linia de mijloc și se termină în VCSS.

f) AS primește ocazional vena azygos, vena hepatică sau SC.

g) genele cave superioare bilaterale: vena nenumită care conectează cele două vene poate fi patentă sau hipoplazică, iar VCSS poate fi largă sau rudimentară.

h) VCI la AS: spectru morfogenetic reprezentat de combinațiile: persistența valvei sinusului venos drept, fuzionarea valvei cu septum secundum și dezvoltarea incompletă a septului atrial.

i) VCI întreruptă cu continuare azygos este rară ca o malformație izolată și nu este de importanță fiziologică, dar poate fi confundată cu aorta toracică descendentă. Întreruperea este proximal de venele renale și se continuă cu o venă azygos care se conecteaza la o

VCSD. Este asociată cu absența congenitală a venei porte [5].

3.3.1. Dezvoltarea VCS, SC și a valvelor venoase (Fig. 61.1, 61.2):

a) Dezvoltarea venoasă normală este un proces de apariție progresivă a structurilor venoase perechi, dezvoltarea canalelor anastomotice între ele și eventual regresiunea selectivă a anumitor segmente.

b) **Sinusul venos sistemic** (sinusul venos), partea inimii care se dezvoltă cel mai proximal, are inițial cornurile sinusale drept și stâng și se varsă în segmentul atrial primar al conductului inimii. În această etapă, în fiecare corn drenează trei canale venoase majore: venele omfalo-mezenterice (viteline), venele omibilicale și venele cardinale comune. Ultimele vene intră în cornurile sinusului ca ducte Cuvier. Fiecare venă cardinală comună este formată din unirea venelor cardinale superioare și inferioare care drenează regiunea cefalică și, respectiv, caudală a embrionului.

c) **Cornurile sinusale și porțiunea transversală a sinusului venos sistemic** sunt inițial poziționate orizontal și sunt așezate dorsal de atriul în dezvoltare. În timp ce se formează canalele anastomotice între canalele venoase situate la dreapta și la stânga, există flux preferențial către structurile situate la dreapta. Cornul stâng se rotește apoi sub joncțiunea atrio-ventriculară, deplasându-se în jurul unui punct fix, provenind din vena pulmonară în dezvoltare, ca să se deschidă în partea dreaptă a atriului primar. Apoi urmează regresia graduală a venelor cardinale și viteline de partea stângă, cu proeminența crescândă a cornului sinusal drept. Cornurile sinusale și porțiunea transversală a sinusului venos se mută la dreapta, orientându-se într-o poziție mai verticală, cornul sinusal stâng mergând prin șanțul atrio-ventricular stâng și deschizându-se în cornul sinusal drept. Cornurile sunt apoi încorporate ca parte de perete fin al AD.

d) O conexiune anastomotică majoră între venele cardinale anterioare stângi și drepte se mărește și devine **vena brahio-cefalică stângă** (vena nenumită). Vena cardinală superioară stângă, sub acest loc, dispare progresiv. Porțiunea proximală a cornului sinusal stâng persistă ca SC, drenând sistemul venos coronarian, în timp ce ductul stâng Cuvier persistă ca ligament sau vena oblică Marshall. **Vena cardinală superioară dreaptă și ductul drept Cuvier** persistă ca **vena cavă superioară dreaptă.**

e) În timpul încorporării sinusului venos sistemic în atriul drept, există o invaginare de țesut la nivelul joncțiunii sino-atriale de ambele părți, dreapta și stânga. Invaginarea din dreapta este proeminentă în timpul vieții embrionare, devenind **valva dreaptă a sinusului venos sistemic. Valva stângă** este mai puțin proeminentă și eventual fuzionează cu septul atrial. Valva dreaptă regresează treptat, în cea mai mare parte, exceptând porțiunile inferioare care persistă ca țesut valvular în conexiune cu orificiile VCI (valva lui Eustachio) și SC (valva Thebesius).

f) Dezvoltarea **sistemului venos pulmonar** este importantă, luându-se în considerare coexistența ocazională a anomaliilor de drenaj venos sistemic și pulmonar. Plămânul embriologic provine din intestinul primitiv. El își împarte conținutul de sânge cu intestinul prin plexul splahnic. Acest plex anastomozează venele pulmonare la sistemul venos cardinal. Aceste conexiuni se pierd la embrionul normal odată ce vena pulmonară comună este încorporată în AS [6].

3.3.2. Dezvoltarea VCI:

a) Primele **canale venoase** care apar la embrionul în dezvoltare sunt **venele viteline, ombilicale și venele cardinale superioare și inferioare. Sistemul vitelin** devine un plex proeminent care include o rețea vasculară ce drenează ficatul. Aceste canale se situează predominant pe partea dreaptă a embrionului, menținându-și conexiunile la partea dreaptă a sinusului venos sistemic prin canalele hepato-cardiace. Vena vitelină de partea dreaptă devine apoi porțiunea terminală sau posthepatică a VCI.

– Inițial, **venele ombilicale** sunt structuri paralele care își pierd conexia lor cu sinusul venos și se anastomozează cu sinusoidele hepatice. Vena ombilicală de partea dreaptă regresează, în timp ce vena ombilicală stângă se lărgește ca să devină singurul canal ce aduce sânge de la placentă la embrion. Anastomoza între vena ombilicală stângă și canalul hepato-cardiac devine **ductul venos.**

b) În a 5-a săptămână de gestație, venele subcardinale pereche se ridică medial de venele cardinale inferioare, drenând sinusurile uro-genitale. **Venele subcardinale** se golesc superior în vena cardinală inferioară. Apoi se dezvoltă canale anstomotice între cele două vene subcardinale şi între canalele subcardinale drepte şi cele hepato-cardiace. **Vena subcardinală dreaptă** devine predominantă şi se dezvoltă în segmentul infrahepatic al VCI. Odată cu creşterea trunchiului embrionului, un alt sistem de vene, **venele sacro-cardinale**, se ridică dorsal şi caudal de sistemul cardinal inferior. Canalele anastomotice dintre sistemul subcardinal şi sacro-cardinal de partea dreaptă vor forma **segmentul renal al VCI,** în timp ce porţiunea distală a venei sacro-cardinale drepte se lărgeşte şi devine porţiunea ei inferioară.

c) Concomitent cu aceste dezvoltări ale sistemelor paracardinale, venele cardinale inferioare involuează treptat, cu excepţia porţiunilor celor mai proximale. În acest timp se dezvoltă un **sistem venos supracardinal.** Aceste canale drenează în porţiunile terminale ale venelor cardinale inferioare şi persistă ca **vene azygos** şi **hemiazygos** pe partea dreaptă, respectiv stângă.

d) **VCI** complet dezvoltată se formează din **patru structuri embriologice de partea dreaptă. Porţiunea terminală suprahepatică provine din vena vitelină dreaptă. Segmentul infrahepatic** provine din vena subcardinală dreaptă, **segmentul renal** din canalele anastomotice dintre venele subcardinale şi venele sacro-cardinale. **Segmentul cel mai inferior** – din vena sacro-cardinală dreaptă. **Venele azygos** provin din sistemul supracardinal **[6]**.

3.3.3. Dezvoltarea izomerismului auriculilor atriali:

a) Dezvoltarea venoasă discutată până acum a presupus dezvoltarea canalelor anastomotice şi conexiunea sinusului venos sistemic la atriul situat la dreapta. Este procesul care produce **atriul morfologic drept** conţinând întregul sinus venos sistemic embrionic.

b) Partea stângă a atriului primar, împreună cu venele pulmonare care se dezvoltă, devine **atriul morfologic stâng.** Concomitent cu aceste schimbări, corpul atriului primar înmugureşte auriculii lui. Auriculul ce creşte către dreapta are forma lui tipică triunghiulară şi încorporează partea cefalică a valvei sinusului venos sistemic pentru a forma **crista terminalis.** Auriculul ce creşte din partea pulmonară este mult mai strâmt şi nu are vreo relaţie cu valvele sinusului venos sistemic. De aceea, îi lipseşte crista terminalis.

c) Toate acestea apar concomitent cu dezvoltarea unei anastomoze de la stânga la dreapta. Dacă anastomoza s-ar dezvolta de la dreapta către stânga, atriul situat la stânga ar încorpora sinusul venos sistemic şi ar deveni atriul morfologic drept, în timp ce atriul situat la dreapta devine atriul morfologic stâng. Aceasta produce un aranjament atrial de imagine în oglindă, cunoscut ca *situs inversus.*

d) În aceste circumstanţe, procesul de lateralizare nu apare şi tributarele sistemului venos reţin simetria lor bilaterală. **Lipsa lateralizării** apare în două forme. În prima, valvele sinusului venos sistemic sunt încorporate bilateral, de-a lungul auriculilor AD bilaterali. Acest proces stoarce locul venei pulmonare primare, aşa că nu există un sit atrial sau un sit restrictiv pentru drenaj venos pulmonar. De aceea, **izomerismul atrial** are **auriculi bilaterali de morfologie dreaptă, cornuri sinusale bilaterale împreună cu drenaj venos sistemic bilateral şi drenaj venos pulmonar anormal.** Un alt pattern este creşterea bilaterală a structurilor morfologice de stânga. Consecutiv, componenta venoasă pulmonară predomină în legătură cu tributarele venoase sistemice. Canalele venoase sistemice majore fac apoi conexii anormale la camerele atriale, care au auriculi morfologici stângi bilateral. Venele cardinale comune tind să intre în plafonul atrial de fiecare parte în absenţa cristei terminale. Venele hepatice intră direct în atriu, de obicei bilateral.

e) Întoarcerea venoasă din partea de jos a corpului se continuă de obicei prin sistemul azygos supracardinal, drenând spre venele cardinale superioare, pentru a produce **continuarea azygos a VCI.** În cazurile cu **izomerism stâng,** VCI realizează o conexiune atrială directă, separată de venele hepatice **[6]**.

4. DIAGNOSTIC

4.1. Clinic: examenul fizic nu este nici senzitiv, nici specific pentru diagnostic **[2]**.

4.1.1. Simptome

Conexiunea anormală izolată a VC la AS:

– Are o distribuţie egală pe sexe.

– Cianoza apare de la naştere sau în stadiu de sugar, afară de cazul când venele cave superioare bilaterale sunt conectate printr-o punte nenumită non-restrictivă.

– Există **simptome** sărace în ciuda cianozei: sindromul cianozei şi clubbing cu un cord normal. Uşoară intoleranţă la efort, dispnee, ameţeli se dezvoltă târziu. Un pacient a tolerat pregătirea în armată. Au fost raportate abcese cerebrale şi embolii paradoxale.

– Supravieţuirea la adult se aşteaptă până la 60, 70, 80 ani. Cauza morţii nu este de obicei legată de anomalii congenitale izolate de conexie de VC. Totuşi, a fost raportată moartea subită neexplicată în conexia VCSS izolată la SC, în special dacă VCSD este absentă.

4.1.2. Semne: cianoza şi clubbing-ul sunt singurele anormalităţi.

a) **Cianoza:** creşte la efort, când întoarcerea venoasă a cavei creşte, şi este mai mare dacă VCI se conectează la AS (aproximativ de două ori mai mult sânge ajunge la inimă prin VCI). Pentru că un sistem venos azygos mare permite flux substanţial al VCI la AD şi proporţional mai puţin sânge în AS, cianoza este relativ uşoară. O VCS care se conectează la AS dă cianoză. Cianoza este absentă când o punte nenumită nonrestrictivă se alătură VCS bilaterale, pentru că direcţia fluxului este de la AS în VCSS anormală.

b) **Pulsul arterial şi pulsul venos jugular:** pulsul arterial este normal, pentru că volumul de ejecţie al VS creşte puţin. Datorită persistenţei VCSS, se vede proeminenţa relativă a pulsului venos jugular intern stâng. Când avem de-a face cu absenţa congenitală a VCSD, pulsul venos jugular se vede de partea stângă a gâtului.

c) **Şocul apexian şi palparea:** şocul apexian este normal sau numai moderat crescut. Şocul apexian al VD este absent. Aceste semne fizice indică cianoza ce apare cu un VS dominant: o observaţie importantă în recunoaşterea clinică a bolii cardiace congenitale cianotice.

d) **Ausculaţia:** zgomotul 2 este unic pentru că volumul de ejecţie al VD este scăzut, capacitatea pulmonară scăzută, rezultând închiderea precoce a valvei pulmonare şi sincronism ori aproape sincronism al celor două componente. Intensitatea componentei pulmonare este normală sau scăzută pentru că presiunea arterială pulmonară este normală sau scăzută **[5]**.

4.2. Paraclinic

– **Radiografia, ECG:** pot fi normale: mărirea cordului stâng sau drept; sau orice caracteristică a malformaţiei congenitale.

– **Ecocardiografia:** în secţiuni şi de contrast (TT sau TE) este extrem de specifică şi foarte senzitivă pentru diagnostic. Ecografia prenatală este mai puţin precisă decât studiile postnatale.

– **Angiocardiografia:** cu injectare de technetiu 99 m în braţul stâng şi determinarea şuntului dreapta-stânga după injectare de microsfere de albumină în braţul drept sau stâng, pune diagnosticul precis al VCSS cu vărsare în AS.

– **CT cu contrast intravenos:** poate ajuta în diagnosticul anomaliilor venoase mediastinale.

– **RMN:** este mult mai precisă şi nu necesită substanţă de contrast.

Diagnosticul de anomalii de conexie venoasă sistemică este stabilit prin: eco, cateterism cardiac, cineangiografie şi observaţii intraoperatorii importante **[2]**.

4.3. Forme clinice

- ***VCSS la SC*** **(Fig. 61.3)**

– Reprezintă persistenţa venelor cardinale comune şi a venei stângi anterioare.

– Coexistă cu continuitatea azygos a VCI la VCSD (9%), continuitatea hemiazygos a VCI la VCSS (7%) şi intrarea separată a VCI şi a venelor hepatice în AD (2%) **[2]**.

– O VCSD este de obicei prezentă, dar nu întotdeauna, iar în aproximativ 75% dintre cazuri există hipoplazia sau agenezia venei nenumite **[4]**.

– Cel mai des **este asociată** cu defecte septale, tetralogie Fallot, defecte septale atrio-ventriculare, transpoziţie de vase mari.

– Poate apărea în 3–10% dintre pacienţii cu boală cardiacă congenitală şi în 0,1–0,5% din populaţia generală **[2]**.

– Este **cea mai comună anomalie de drenaj venos sistemic,** reprezentând 2–4% dintre toate defectele cardiace congenitale.

– Are originea la confluenţa venei jugulare interne stângi şi venei subclavii şi coboară anterior de arcul aortic şi hilul plămânului stâng, apoi pătrunde pericardul şi merge între apendiculul atrial stâng şi venele pulmonare stângi, continuându-se cu SC **[4]**.

a) Clinic: pulsaţii venoase jugulare pe partea stângă **[6]**.

b) ECG: când VCSS se conectează în SC, ritmul atrial este ectopic şi pot coexista anomalii de conducere atrio-ventriculară **[5]**.

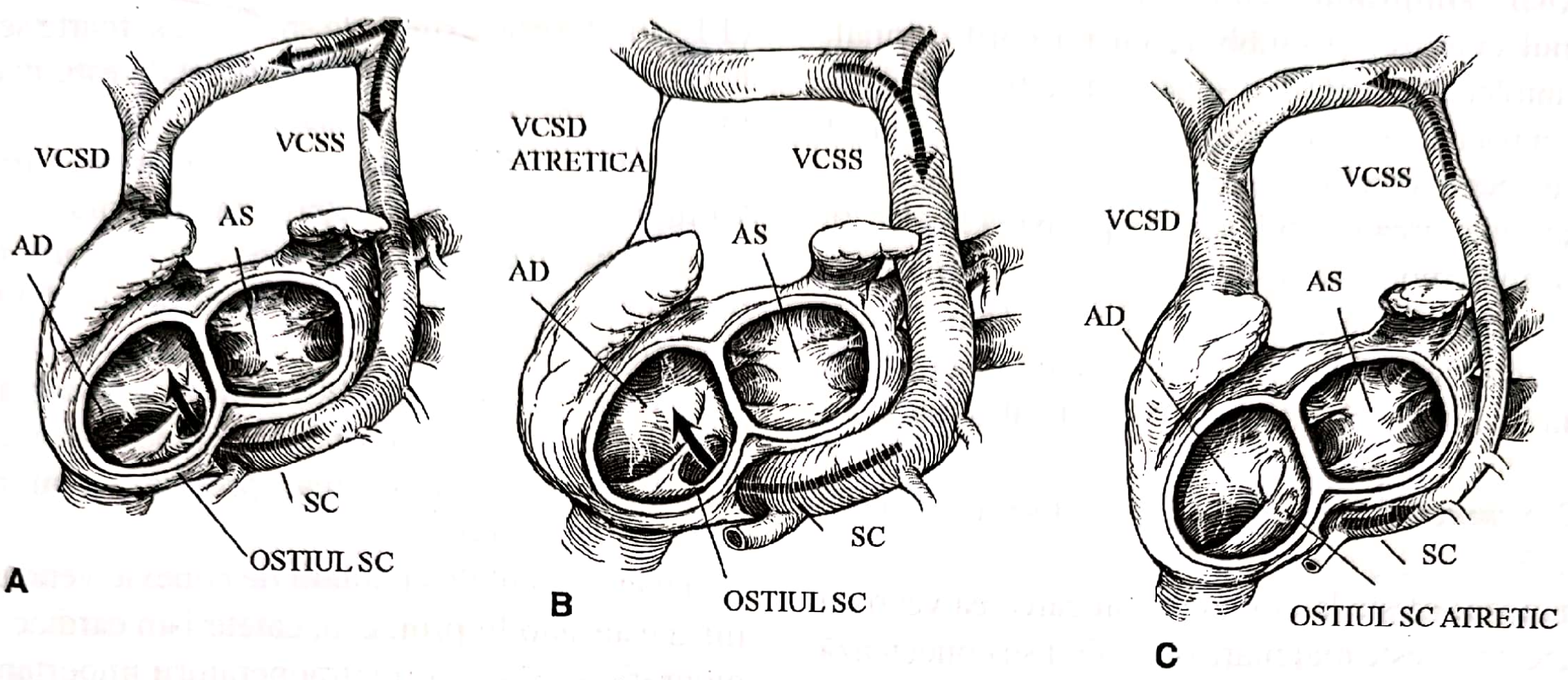

Fig. 61.3. **A** – VCSS la SC; **B** – VCSS la SC cu atrezie de VCSD;
C – Atrezie de ostiu al SC cu VCSS persistentă. Săgețile arată fluxul retrograd al sângelui din SC în AD **[2]**.

- axa undei P la stânga la 35%–70% dintre pacienți. Acesta se numește **„ritm de sinus coronar"** și este rezultatul persistenței țesutului pacemaker embrionar de partea stângă. Alături de ritmul sinusului coronarian, s-a notat și existența aritmiilor fatale sau de preexcitație la anumiți pacienți cu persistența VCSS. Davis și colaboratorii notează că prevalența preexcitației a fost de 10 ori mai mare la pacienții cu persistența VCSS decât în populația generală **[6]**.

c) Radiografia: supradenivelare paramediastinală superioară de densitatate lichidiană **[6]**.

d) Ecografia (Fig. 61.4, 61.5). Un SC dilatat în imaginea parasternal ax-lung ridică suspiciunea unei conexiuni nesuspectate de VCSS la SC. SC este absent când o VCSS se conectează direct la AS. Doppler-ul color confirmă cursul unei VCSS persistente, care poate fi uneori vizualizată împreună cu puntea nenumită asociată cu venele cave bilaterale **[5]**. SC lărgit este cel mai bine văzut în secțiunea parasternal ax-lung. Este reprezentată de o structură *echo-free* circulară distinctă ce se găsește posterior de AS în șanțul atrio-ventricular. Aceasta poate exista și în anomalia totală de conexie venoasă pulmonară în SC. Vizualizarea SC se face și din secțiunea apical patru camere angulând sonda către posterior. De asemenea este posibil să se demonstreze VC de partea stângă prin imagini din incidența suprasternală și trasând direct conexia ei la SC. În cazul în care nu se reușește ușor să se demonstreze o venă brahio-cefalică din incidența aceasta, ar trebui să se caute atent o VC de partea stângă.

e) Cateterism: trebuie căutată de rutină o venă brahio-cefalică. Absența ei este sugestivă pentru prezența VCSS. Dacă este prezentă, cateterul trece ușor în SC lărgit și apoi în VC stângă. Dacă AS se vede în cursul angiografiei, un SC dilatat poate determina o amprentare neobișnuită la marginea inferioară. Prezența unei VCSS poate face dificile sau imposibile cateterismul cardiac sau inserția transvenoasă a sondei de pacemaker dacă abordul este prin brațul stâng. În cazul unei operații pe cord deschis, VCSS poate fi ocluzionată temporar sau ligaturată, dacă presiunea venoasă proximal de clampă nu crește peste 30 mm Hg. Alternativ, vasul poate necesita canulare directă, de obicei prin AD și SC **[6]**.

- ***Atrezia/Stenoza ostiului SC*:**

– Nu este comună. Au fost raportate numai 40 de cazuri în literatură până în 2002.

– Întoarcerea venoasă coronariană se face prin canalele venoase tebesiene și de aceea nu ar trebui să existe simptome **[3]**.

– Se diagnostichează de obicei postmortem **[6]**.

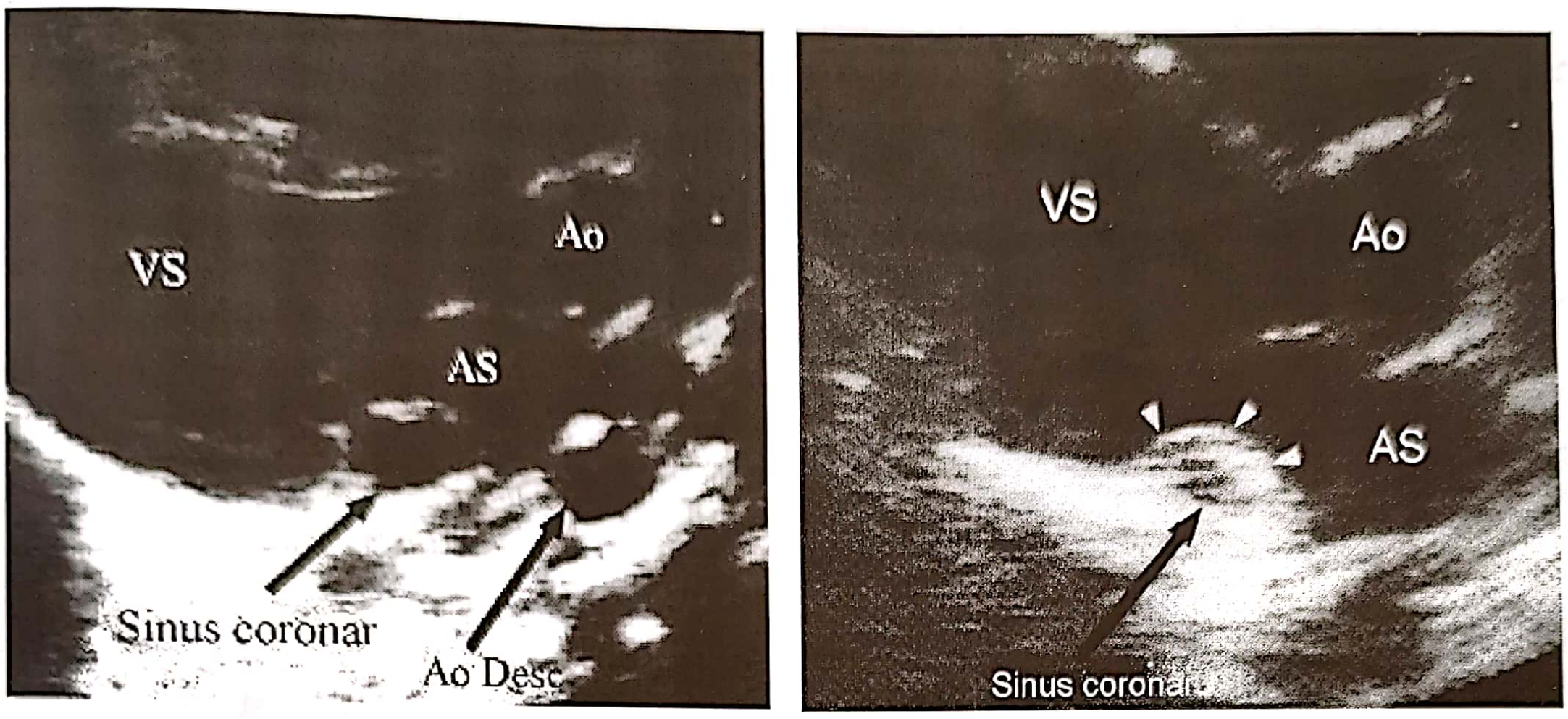

Fig. 61.4. A – Ecocardiografia: (secțiune ax lung parasternal) un băiat normal de 9 luni al cărui SC era dilatat datorită conexiei cu o VCSS persistentă. Mărimea mare a SC este evidentă când este comparată cu aria aortei descendente; **B** – Ecocardiografia unei fetițe de 12 luni normale care arată un SC de mărime normală **[5]**.

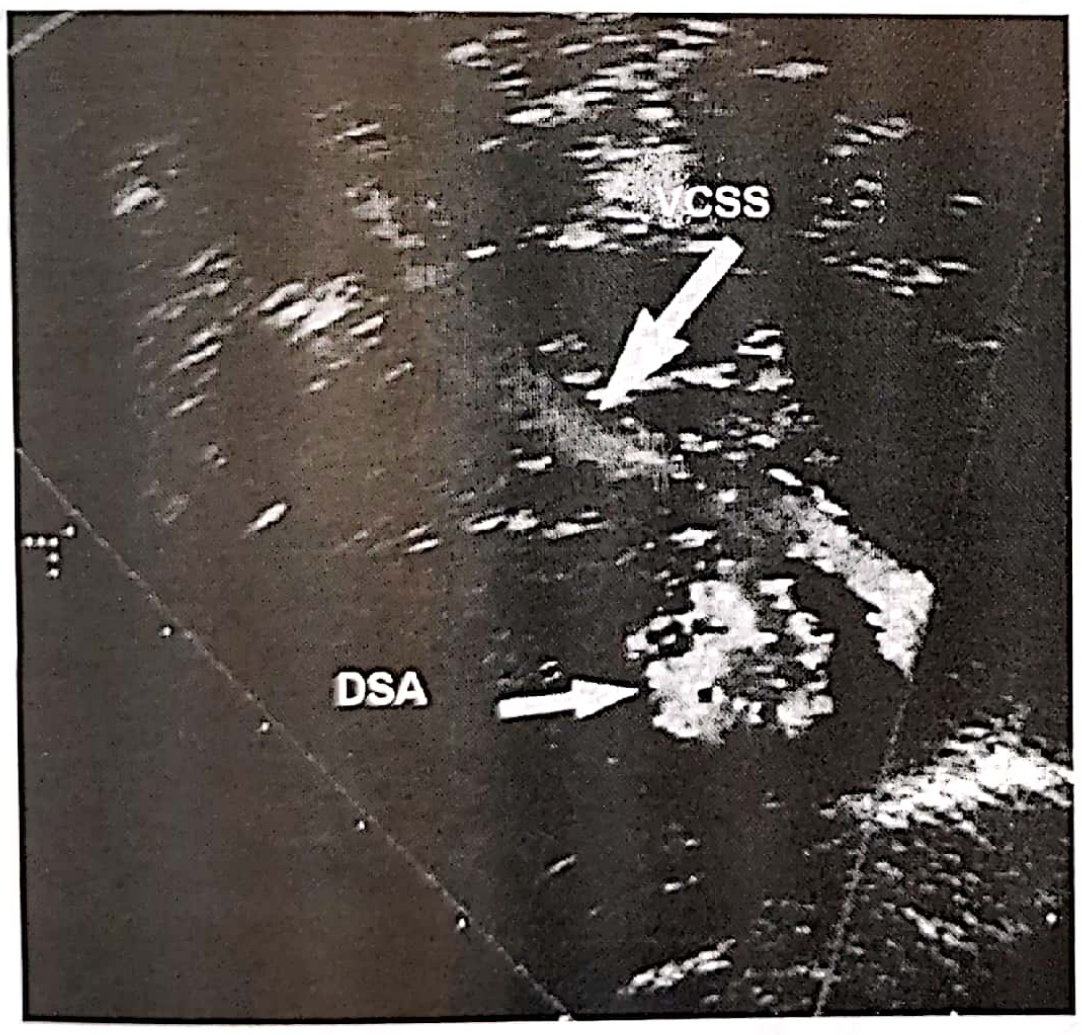

Fig. 61.5. Înregistrare alb-negru a unei imagini de flux color care arată calea unei VCSS persistente comunicând cu un SC dilatat la un băiat de 3 zile cu DSA de tip ostium secundum **[5]**.

– La unii pacienți întoarcerea venoasă coronariană se face printr-o VCSS persistentă. Legarea acestei vene, în cazul corecției malformațiilor cardiace congenitale la pacienții cu atrezie sau stenoză severă de ostiu al SC, poate fi fatală **[3]**, pentru că duce la ischemie. Este esențial să se demonstreze patența orificiului SC dacă o VCSS este demonstrată ecografic **[6]**.

– Diagnosticul se pune prin angiografie sau eco Doppler: flux retrograd în VCSS (sugestiv pentru această condiție) **[3]**.

• ***Sindromul de SC descoperit*** **(Fig. 61.6):**

– Constă în absența parțială sau totală a peretelui dintre SC și AS. Toți pacienții au o comunicare interatrială. VCSS este de obicei prezentă, dar nu este obligatorie. S-a descris în literatură: VCSS ce se varsă în AS, DSA și absența SC.

– Embriologic: persistența venelor cardinale comune și anterioare stângi drenează în cornul sinusal stâng cu insuficiența invaginației normale care separă cornul sinusal stâng (viitorul SC) de AS. În descoperirea completă de SC, întregul perete dintre SC și AS este absent (șunt stânga-dreapta). Această descoperire poate să apară în porțiunea de mijloc sau distală a SC **[3]**.

• ***Descoperire totală a SC cu VCSS*** **(Fig. 61.7):**

– VCSS se formează din confluența venei jugulare interne cu vena subclaviculară stângă. Se termină în partea superioară stângă a AS. Vena hemiazygos se alătură VCSS după ce se arcuiește superior și anterior peste bronhia principală stângă. Vena nenumită este absentă în 80–90% din cazuri. Ocazional venele hepatice intră în AS posterior de septul interatrial. Acestea, în combinație cu VCSS și în continuarea hemiazygos a VCI, produce anomalie de conexie venoasă sistemică total.

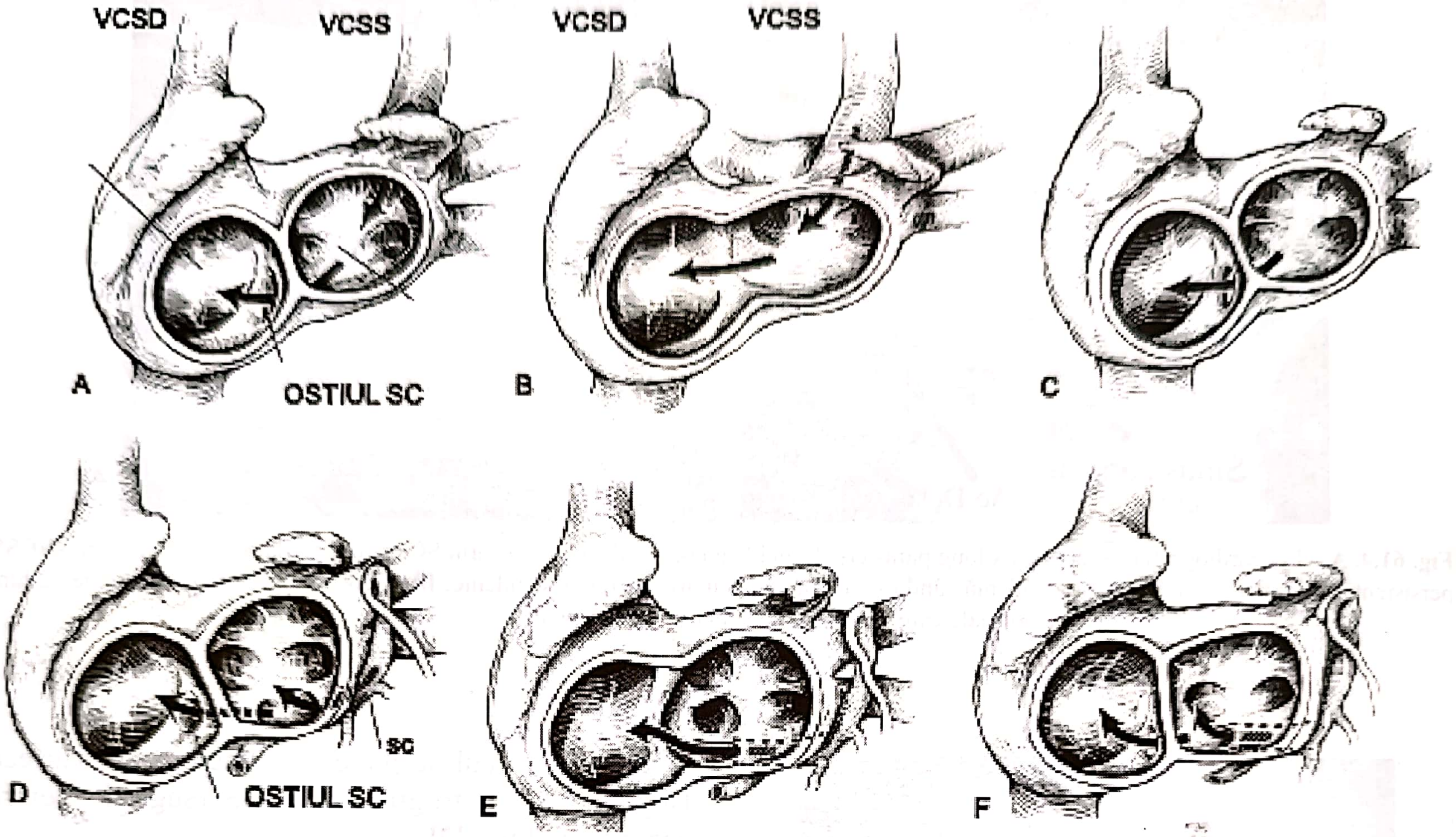
VCSD
VCSS
A
OSTIUL SC
VCSD
VCSS
B
C
D
OSTIUL SC
SC
E
F

Fig. 61.6. Sindromul de sinus coronar descoperit: **A** – VCSS la AS cu descoperire completă a SC şi defect septal atrial de tip sinus coronar; **B** – VCSS la AS cu descoperire completă a SC şi absenţa septului interatrial (atriu comun); **C** – Descoperire completă a SC fără VCSS; **D** – Descoperire parţială a porţiunii de mijloc a SC cu DSA de tip SC, absenţa VCSS; **E** – Descoperire parţială a porţiunii distale a SC cu defect septal atrio-ventricular parţial ce coexistă la confluenţa cu DSA de tip SC, absenţa VCSS; **F** – Descoperire parţială a porţiunii distale a SC cu orificiul intact al SC din AD cu DSA de tip SC, absenţa VCSS **[2]**.

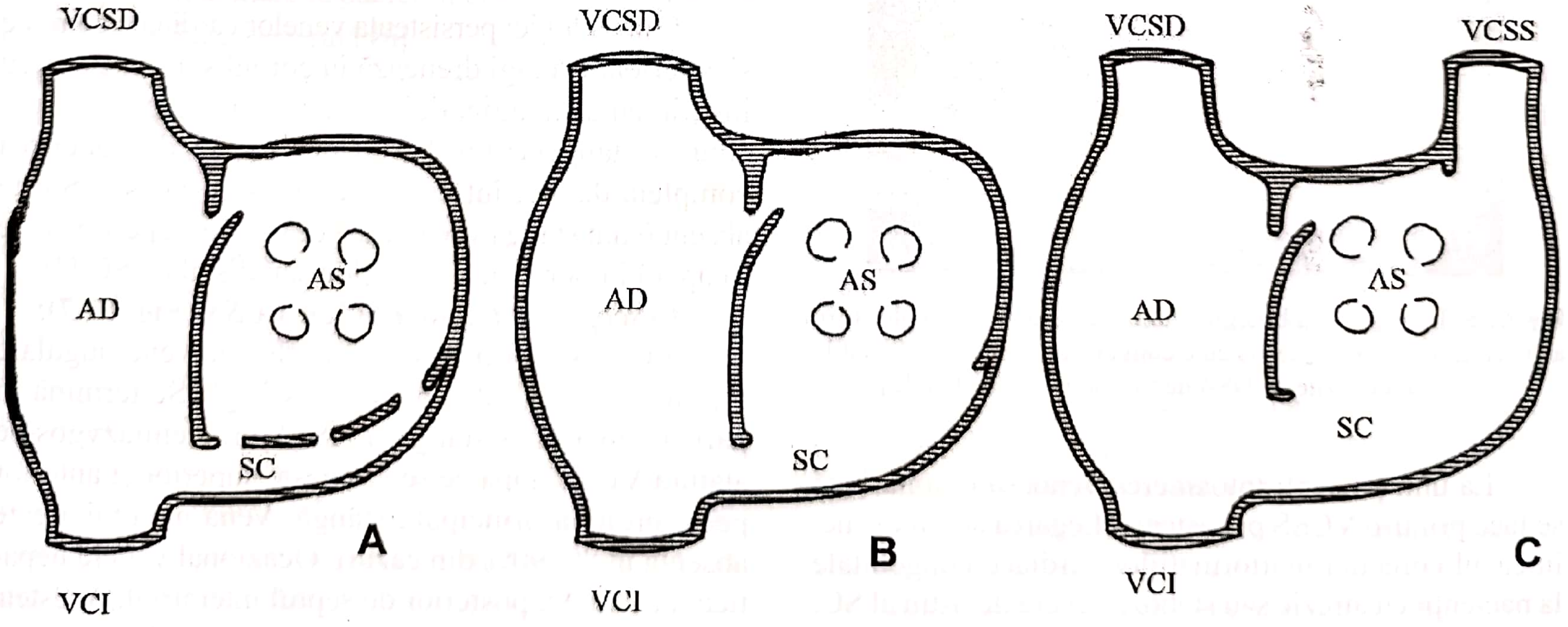
VCSD
AD
AS
SC
A
VCI
VCSD
AD
AS
SC
B
VCI
VCSD
VCSS
AD
AS
SC
C
VCI

Fig. 61.7. Variante de SC descoperit: **A** – Descoperire parţială; **B** – Descoperire totala; **C** – Descoperire completă cu VCSS persistentă (Defectul Raghib) **[3]**.

– Un DSA de tip SC este localizat posterior şi inferior în septul interatrial, în poziţia de obicei ocupată de orificiul atrial drept al SC. De asemenea DSA de tip SC poate fi confluent cu un DSA primum sau secundum [2].

– **Diagnosticul definitiv preoperator** de fenestrare localizată a SC poate fi dificil, dar este sugerat când cateterul trece din AD în SC şi apoi în AS. Injectarea de contrast în VCSS poate arăta umplere simul-tană a celor două atrii.

– Acest diagnostic se poate pune şi prin ecografie, dacă se urmăresc cu atenţie cursul VCSS şi integritatea pereţilor SC. Doppler-ul color poate fi de ajutor.

– **Recunoaşterea intraoperatorie** a acestui defect este dificilă şi are ca rezultat insuficienţa corecţiei şuntului intraatrial. Defectul este dificil de vizualizat în timpul operaţiei datorită locaţiei lui în şanţul atrio-ventricular stâng. Suspiciunea acestei fenestraţii ar trebui ridicată în contextul unei VCSS persistente. SC trebuie inspectat foarte atent. În timpul operaţiei de bypass cardio-pulmonar, prezenţa sângelui oxigenat ce drenează din SC sugerează posibilitatea acestei anomalii.

– Opţiunile pentru **corecţia operatorie** includ: ligatura venei stângi, cu petic fie pe SC descoperit, fie pe orificiul SC. Ultimul abord creează un şunt mic dreapta-stânga, odată ce venele coronare drenează în AS postoperator. Dacă vena stângă nu poate fi legată, defectul în acoperişul SC trebuie închis direct sau fluxul trebuie direcţionat în AD [6].

- ***Descoperire totală a SC fără VCSS*** **(Fig. 61.8):**

– Există în prezenţa unui DSA de tip SC, dar fără VCSS [2].

- ***Descoperire parţială a SC cu sau fără VCSS*:**

– Apare la mijlocul sau la partea distală a SC. Cea distală apare mai des în prezenţa canalului atrio-ventricular.

– Anomaliile ce coexistă cu sindromul de SC descoperit sunt: dextrocardia, situs inversus, izomerism de apendicul atrial cu asplenie sau polisplenie, defect atrio-ventricular comun, atriu comun, tetralogie Fallot, double-outlet VD, stenoză de arteră pulmonară, anomalie totală de conexiune venoasă pulmonară, VS hipoplastic [2].

- ***Anomalii rare ale SC*:**

– Conexia venelor hepatice la SC, comunicarea fistuloasă cu arterele coronare şi conexia SC la VCI. Este neobişnuit ca anomaliile de SC să apară ca defecte izolate. Orice lărgire a acestei structuri trebuie să ridice suspiciunea unui canal venos pulmonar sau sistemic anormal ce drenează prin el [6].

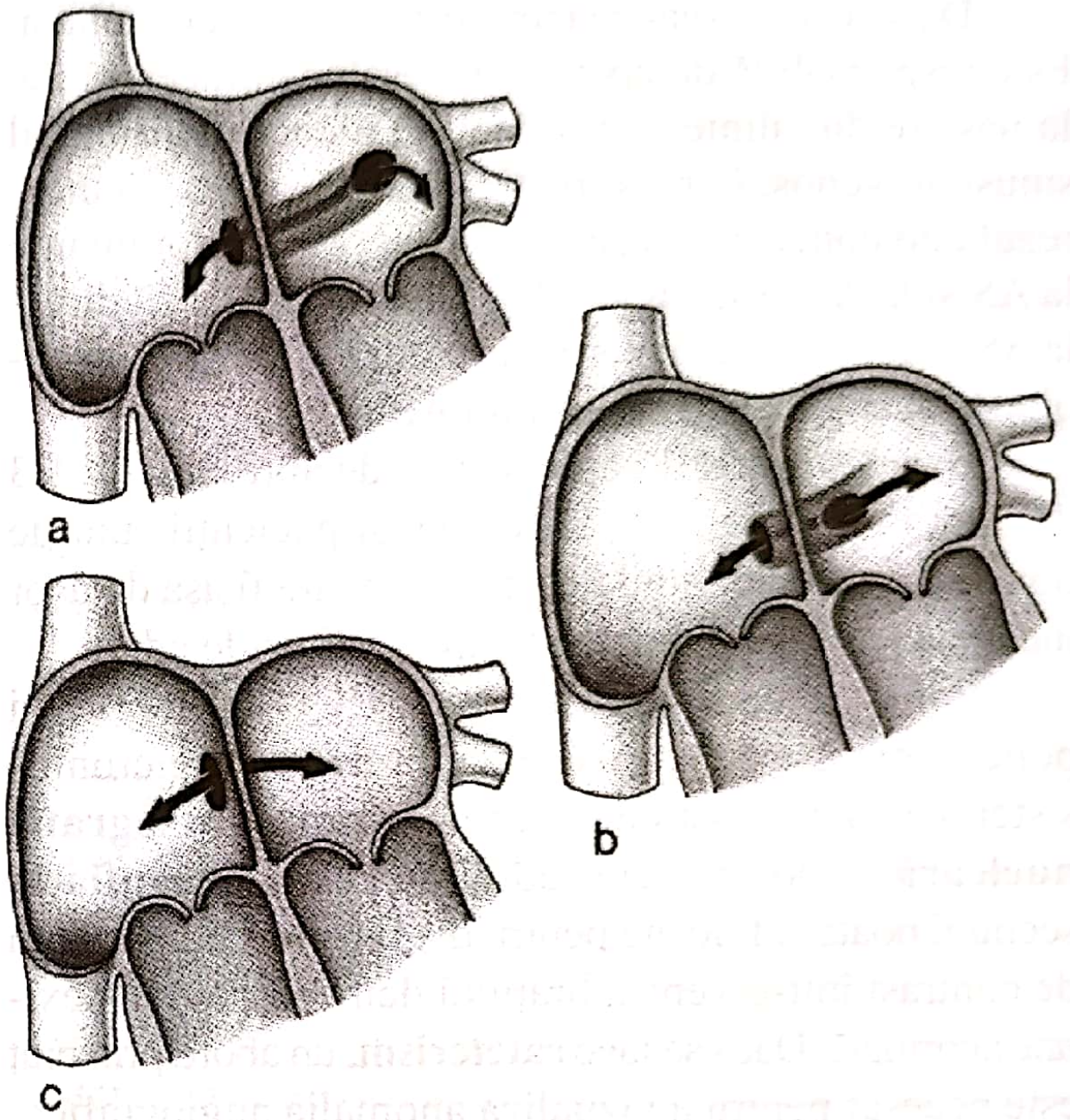

Fig. 61.8. Alte tipuri de SC descoperit fără VCSS: **a** – SC descoperit în porţiunea superioară; **b** – SC fenestrat în porţiunea mijlocie; **c** – Absenţa completă a acoperişului SC [4].

- ***VCSD la AS*** **(Fig. 61.9):**

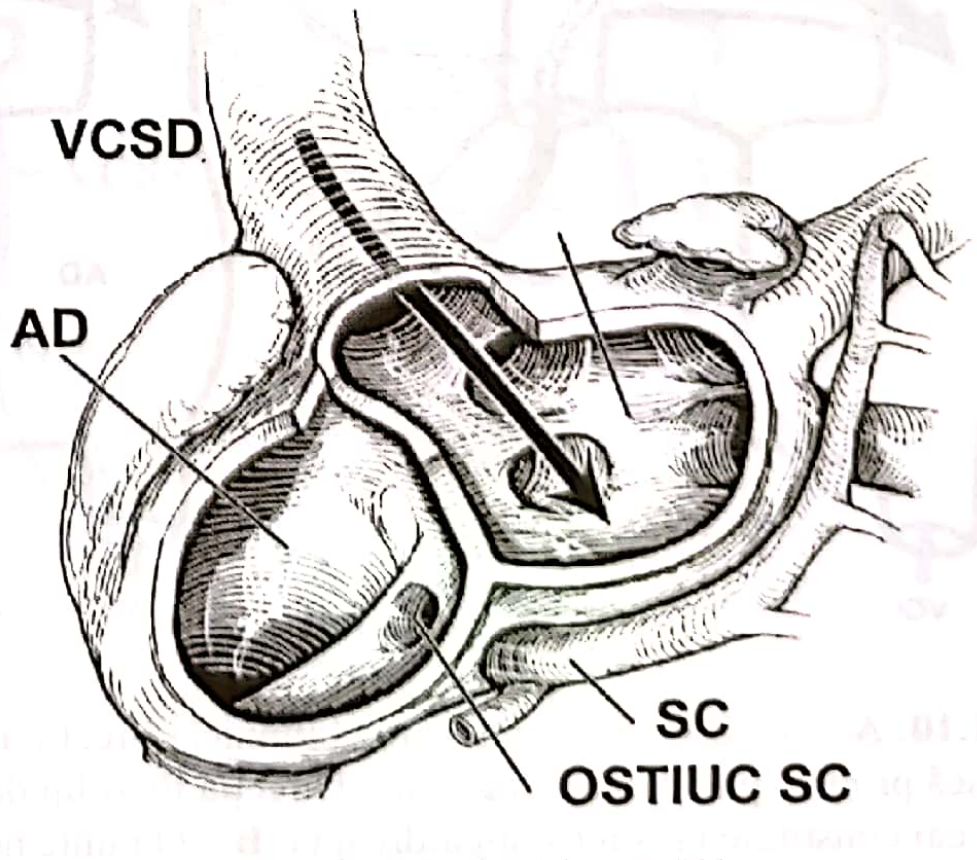

Fig. 61.9. VCSD la AS [2].

– Este recunoscută atât la adulți, cât și copii. Primele date din literatură au fost oferite de Wood (1957), iar Alday (1995) a descris cel puțin 15 cazuri **[3]**. Este foarte rară și trebuie diferențiată de DSA de tip sinus venos cu o venă cavă superioară încălecând septul interatrial **[2]**.

– Dacă apare izolat, cianoza este insidios dezvoltată. Este responsabilă de apariția abceselor intracerebrale. Ia naștere din alinierea neadecvată a cornului drept al sinusului venos, într-o direcție cefalică și către stânga, rezultând conectarea venei cave superioare dominante la AS și la AD **[6]**. Când o VCSD se conectează direct la AS, injectarea de material de contrast în vena antecubitală dreaptă opacifică prompt AS **[5]**.

– Există un șunt dreapta-stânga de aproximativ 1/3 din întoarcerea venoasă sistemică și pacienții sunt de obicei cianotici. Gradul desaturării poate fi așa de ușor încât pacienții sunt diagnosticați la vârsta de adult.

– Pot avea auscultație normală, **ECG** arată HVS și policitemie ușoară, consistentă cu desaturare cronică sistemică. Diagnosticul s-a pus și prin **angiografie nucleară** la doi pacienți adulți. **Ecocardiografia** în secțiuni poate fi folosită pentru diagnostic, cu injectarea de contrast într-o venă a brațului demonstrând conexiune anormală. Dacă se face **cateterism**, un abord prin braț este necesar pentru a vizualiza anomalia angiografic.

– **Corecția chirurgicală completă** a fost realizată fie prin anastomoza venei anormale la AD, fie prin direcționarea fluxului sangvin venos din cavă la AD folosind un petic pericardic.

– Embolia paradoxală cu hemipareză tranzitorie a fost descrisă de Shapiro și colaboratorii (1981). Aceasta este o **complicație la orice pacient cu VCSD conectată la AS [6]**.

- ***VCSS la AS* (Fig. 61.10, 61.11):**

– Incidența este mai puțin de 1/10 din cazuri. Pacienții cu acestă anomalie au defecte cardiace congenitale complexe **[6]**.

– De obicei există șunt dreapta-stânga. Pacienții sunt ușor cianotici și policitemici. Ei pot fi minimum simptomatici și să nu se prezinte pentru evaluare până la forma de adult. Examenul cardiac, radiografia cord-plămân, ECG sunt de obicei normale. La unii pacienți s-a pus diagnosticul de policitemie vera. Ocazional, HVS și cardiomegalia sunt prezente datorită sarcinii de volum crescute a VS. Diagnosticul s-a pus și pe angiocardiografia radionucleară.

– Când există vene cave superioare bilaterale, există izomerism al apendiculilor atriali. S-au găsit și pacienți ce aveau drenaj izolat al VCSS la AS fără asocierea altor defecte, cu șunt dreapta-stânga sau stânga-dreapta simulând un DSA **[6]**.

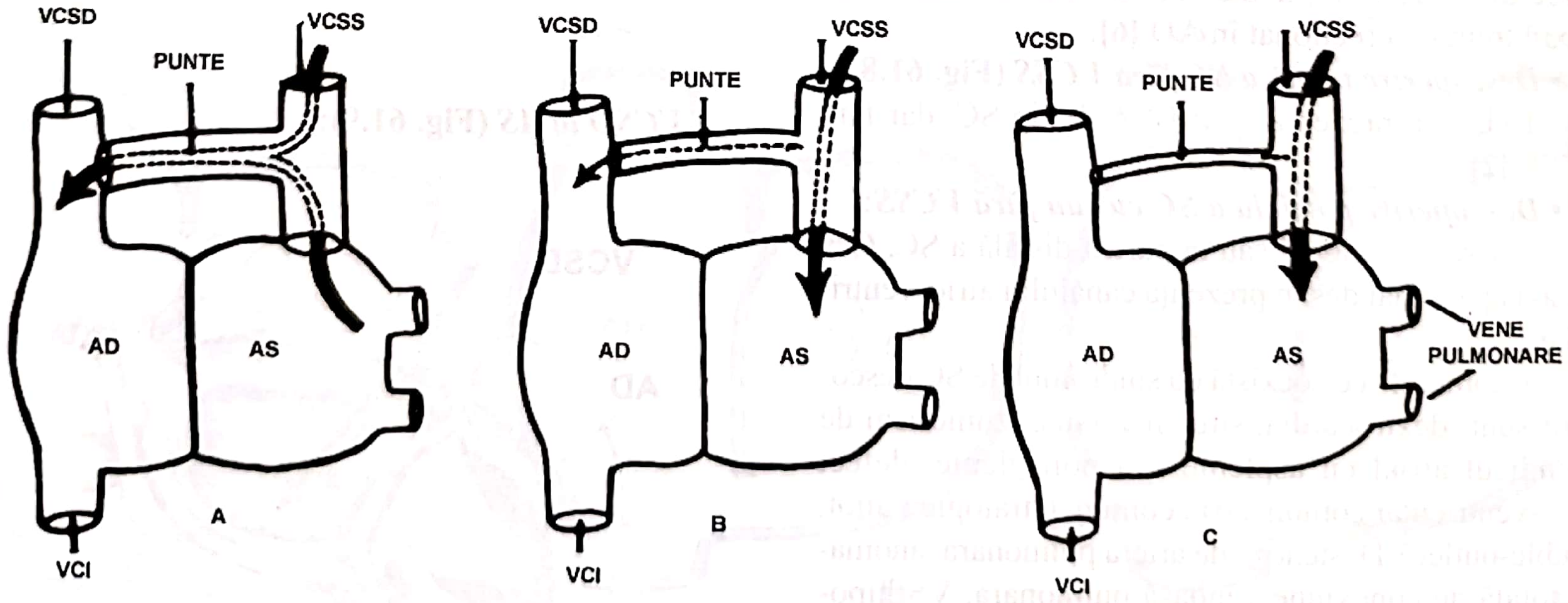

Fig. 61.10. **A** – VCSS persistentă care comunică direct cu AS. VCSD și VCI drenează normal în AD. Venele cave superioare bilaterale comunică printr-o punte nenumită mare. Direcția fluxului de sânge este de la AS la VCSS anormală și apoi prin puntea nenumită în VCSD. Aceste căi constituie un șunt stânga-dreapta; **B** – O punte nenumită restrictivă oferă rezistență, astfel că sângele din VCSS este direcționat în AS și numai o mică parte curge prin punte; **C** – O punte nenumită atretică deviază tot sângele din VCSS în AS **[5]**.

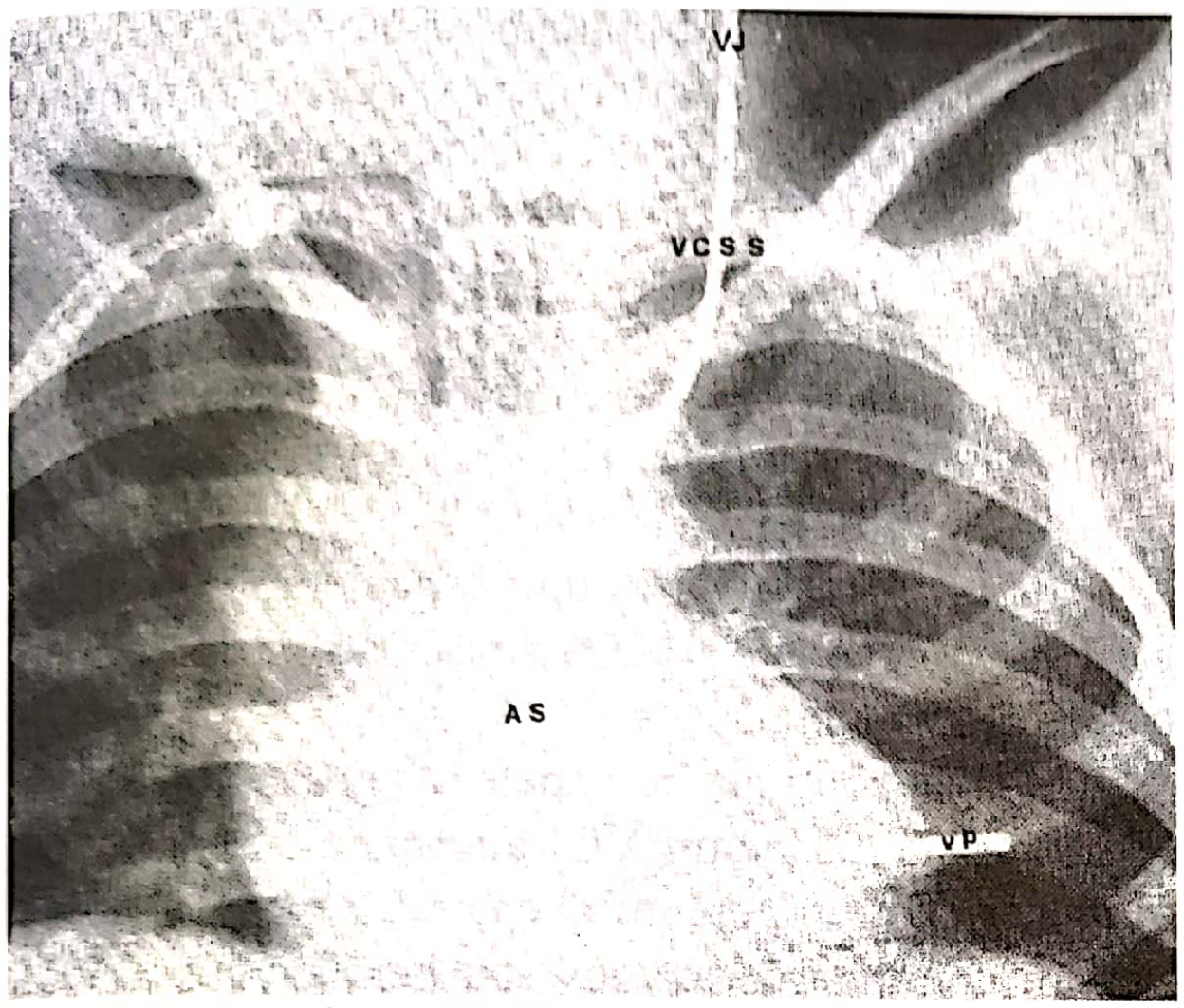

Fig. 61.11. Cateterismul VCSS persistente în AS: din vena jugulară stângă sonda pătrunde în VCSS, apoi în AS şi apoi într-o venă pulmonară **[7]**.

– Defectele asociate includ forme complexe de atrezie de pulmonară, stenoză de pulmonară, conexii anormale ventriculo-atriale, valve atrio-ventriculare comune şi drenaj venos pulmonar anormal. De asemenea există amplasarea anormală de organe cu bronhii şi plămâni simetrici bilaterali, asplenie şi polisplenie. Aceşti pacienţi sunt recunoscuţi în perioada de nou-născut ca având boală cardiacă cianotică complexă, VCSS care drenează în AS fiind o descoperire incidentală **[6]**.

– **ECG:** pattern-ul QRS este normal în conexiile VC la AS. Supravieţuirea la adult anticipează anomalii ECG legate de vârstă. HVD este absentă, pentru că fluxul în partea dreaptă a inimii este normal sau redus. Forţele electrice ale VS reţin dominanta lor normală de adult. Volumul VS este modest crescut şi este suficient pentru a cauza hipertrofie **[5]**.

– **Radiografia:** mărimea şi configuraţia inimii sunt normale chiar când amândouă venele cave superioară şi inferioară, se conectează la AS. VCSS poate forma o umbră concavă când emerge de sub treimea medie a claviculei stângi **[5]**.

– **Ecografia:** cu flux color şi de contrast stabileşte diagnosticul la aproape toate variantele de conexiune de VC descrise, incluzând diagnosticul intrauterin. Când o VCSS se conectează direct la AS, injectarea de contrast-eco în vena antecubitală stângă este urmată de opacificarea imediată a AS **[5]**.

– VCSS în AS: **predispune** pacientul la embolizare paradoxală şi formarea de abcese cerebrale **[6]**.

• ***VCSD absentă* (Fig. 61.12):**

– Incidenţa descoperită în 1980 de către Lenox şi colaboratorii a fost de 0,1% la pacienţii ce urmau cateterism cardiac (incluzând toate cazurile din literatură până în 1980 şi cazurile din spitalul de copii din Pittsburgh la acel moment) **[6]**.

– Raportul bărbaţi/femei este 2,3 la 1.

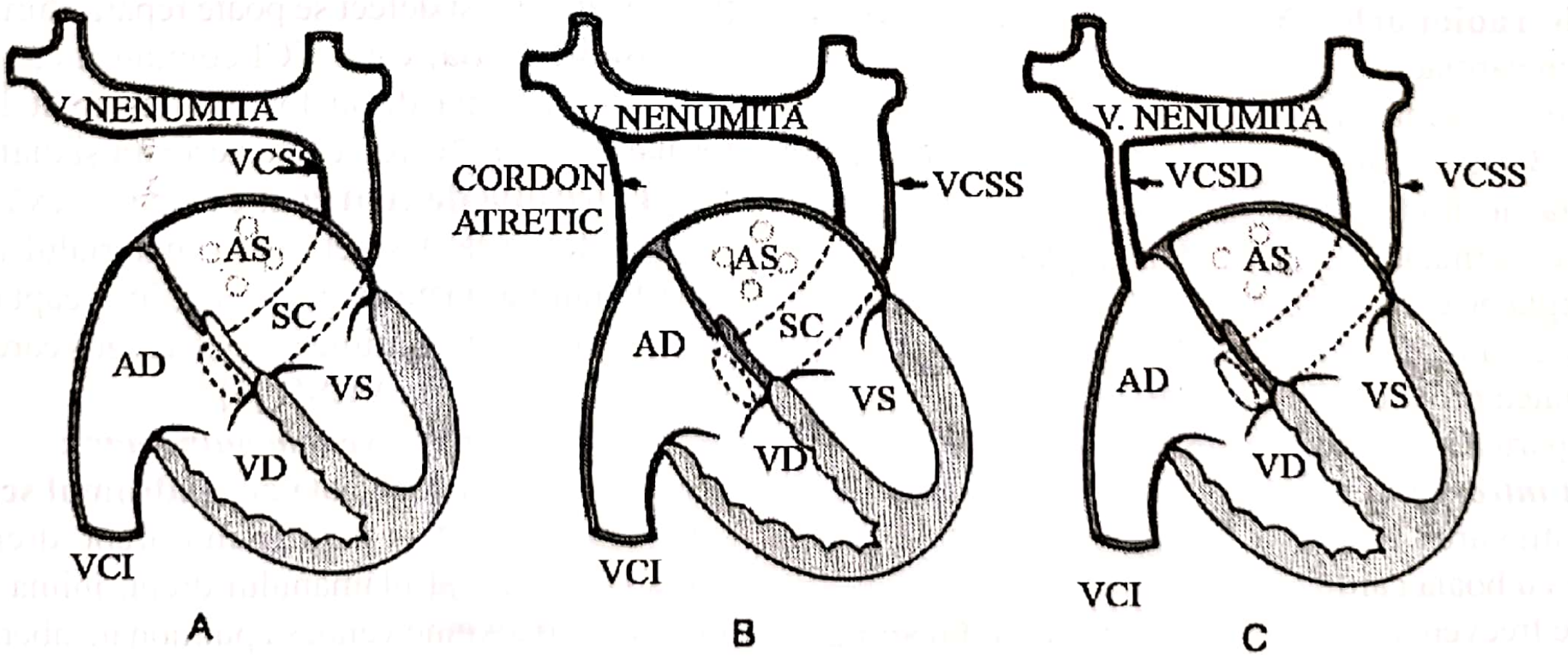

Fig. 61.12. Absenţa sau hipoplazia VCSD: **A** – Absenţă completă; **B** – Cordon fibros atretic; **C** – Hipoplazie **[3]**.

– Nu este comună la un pacient cu atrii lateralizate normal. Poate lipsi total sau să existe numai un cordon fibros vestigial [3]. Anomalia rezultă din involuţia completă a venei cardinale superioare drepte [6]. Drenajul sângelui venos sistemic de la cap şi gât se va face prin vena brahio-cefalică la VCSS, SC şi AD sau la AS dacă SC este descoperit.

– Pacienţii pot dezvolta sindromul sinusului bolnav, necesitând pacemaker.

– Absenţa VCSD este important de diagnosticat în următoarele situaţii: implantarea unui pacemaker transvenos, plasarea unui cateter în artera pulmonară pentru monitorizare intraopeartorie sau postoperatorie fără a folosi fluroscopia, canularea sistemului venos pentru oxigenarea extracorporeală membranară, canularea sistemului venos pentru bypass cardio-pulmonar, anastomoze cavo-pulmonare parţiale sau totale, biopsii endo-miocardice sau transplant cardiac ortotopic [3].

– Când o VCSD este absentă sau se conectează la AS, nodul sinusal este absent, astfel că focarul atrial este ectopic şi axa undei **P** este anormală. Absenţa sau atrezia segmentului de VCS adiacentă la AD sunt acompaniate de anomalii de dezvoltare a nodului sinusal şi de un focar atrial ectopic [5].

– **Ecografia:** când VCSD este absentă, o VCSS persistentă se vede de-a lungul marginii stângi a aortei [5]. Ecocardiografia în secţiuni ar trebui să demonstreze această anomalie dacă se obţine o imagine foarte bună suprasternală a venelor sistemice [6].

– Diagnosticul este sugerat dacă **radiografia cord-plămân** arată absenţa umbrei parasternale drepte a VCSD.

– Diagnosticul a fost pus ocazional prin **angiocardiografie radionucleară,** dar este pus de obicei la cateterism cardiac.

– Aritmiile sunt comune în această anomalie. Acestea sunt: BAV, ectopia ventriculară, fibrilaţia atrială şi disfuncţia de nod sinusal. Dacă este nevoie de un pacemaker permanent, se preferă un implant epicardiac. La chirurgia pe cord deschis, VCSS trebuie canulată cu atenţie pentru a se evita leziunile în aria de lângă SC, care ar putea provoca aritmii post-operatorii. Ligatura VCS de partea stângă trebuie evitată [6].

- ***VCI întreruptă*:**

– Continuarea azygos se găseşte în 0,6% dintre pacienţii cu boală cardiacă congenitală.

– Este frecvent asociată cu **izomerism atrial stâng.** Venele hepatice drenează în AD ca trunchi comun sau ca vase separate [4].

– Radiografia cord-plămân: o umbră a VCI este absentă când există întreruperea VCI cu continuare azygos. Vena azygos urcă de-a lungul marginii drepte a coloanei vertebrale, formând un buton când merge anterior pentru a se uni cu VCSD [5].

- ***Conexiuni directe ale VCI*:**

– Pot să apară fie ca leziuni singure, fie în asociaţie cu alte anomalii cardiace [2].

- ***Conexiuni indirecte ale VCI* (Fig. 61.13-61.19):**

– Incidenţa este 0,6% dintre pacienţii cu defecte cardiace congenitale şi 0,3% dintre pacienţii fără boală cardiacă congenitală.

– VCI se continuă cu venele azygos sau hemiazygos. Aceasta s-a numit VCI anormală cu continuare azygos sau întrerupere infrahepatică a VCI.

– În continuarea azygos sau hemiazygos a VCI, venele hepatice se conectează direct la atriu.

– **Cele mai multe cazuri apar asociate cu:** izomerism de apendicul atrial, canal atrio-ventricular, conexiune venoasă pulmonară anormală, VD double-outlet, atriu comun, atrezie de pulmonară, anomalii de VCS şi altele [2].

- ***VCI conectată la AS* (Fig. 61.20, 61.21):**

– Aceasta duce la un şunt dreapta-stânga obligatoriu. Pacienţii sunt cianotici, cu clubbing şi policitemie.

– **ECG:** poate fi normal sau arată HVS şi AS mărit.

– **Radiografia cord-plămân:** nu pune diagnosticul. Un diagnostic definitiv poate fi făcut cu cateterism cardiac cu angiografie sau ecografia de contrast şi MRI.

– Pacienţii pot supravieţui până la vârsta de adult cu simptome minime, dar sunt predispuşi la embolii paradoxale. Acest defect se poate repara chirurgical [6].

– **Radiografia:** când VCI comunică cu AS, umbra VCI este absentă de la locul ei aşteptat la unghiul format de silueta cardiacă posterioară şi diafragm [5].

– **Ecografia de contrast:** este complexă când VCI se conectează la AS pentru că materialul injectat în vena femurală poate să apară atât în dreapta, cât şi în AS, depinzând de mărimea venei azygos care lasă VCI şi se alătură AD prin VCSD [5].

- ***VCI ce primeşte venele pulmonare*:**

– Este frecvent asociată cu **sindromul scimitar** ce constă în: hipoplazia plămânului drept, drenaj venos sistemic aberant al plămânului drept, inima pe partea dreaptă şi conexiune venoasă pulmonară aberantă de la plămânul drept printr-o venă scimitar la regiunea joncţiunii AD şi VCI.

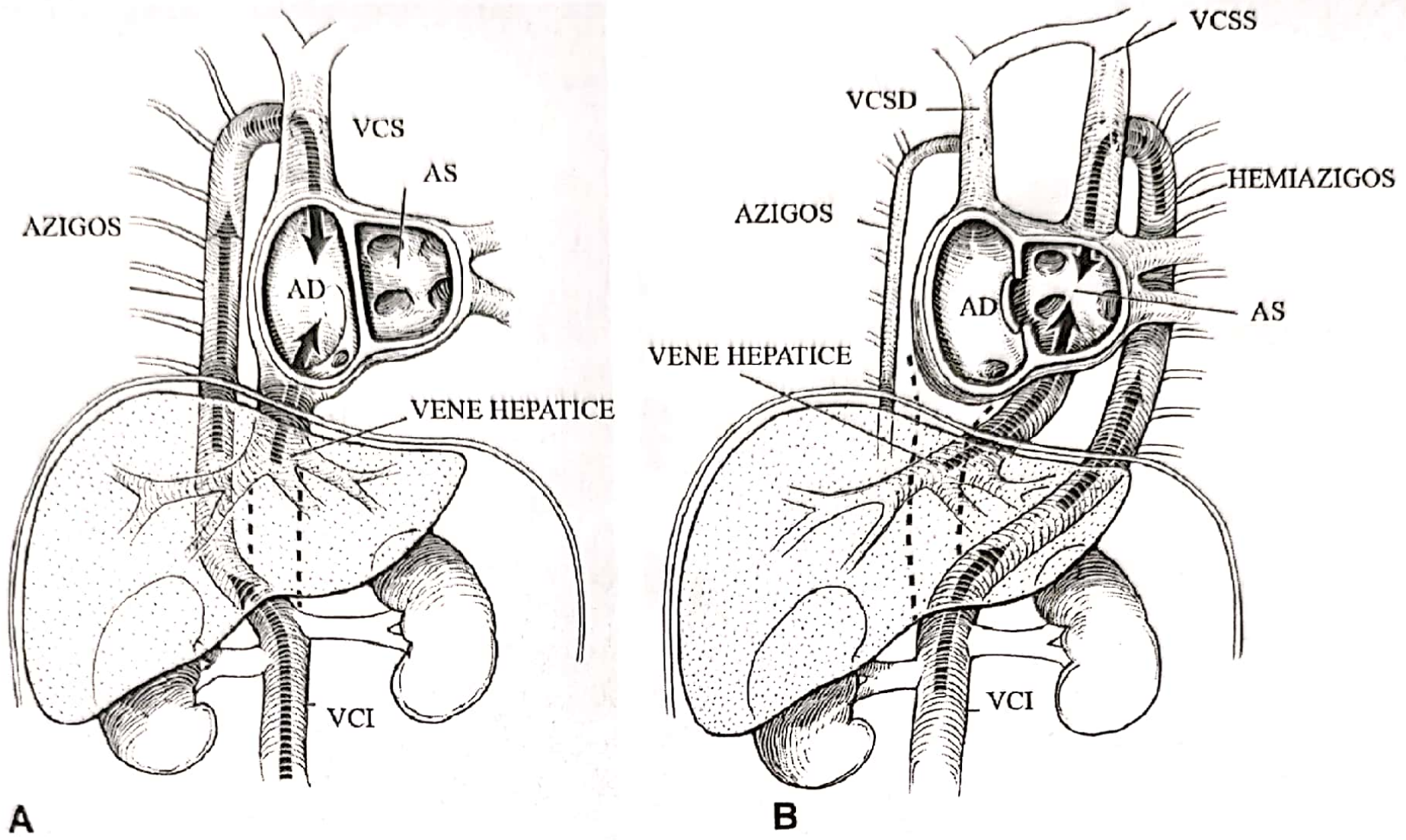
VCS
AS
AZIGOS
AD
VENE HEPATICE
VCI
A
VCSS
VCSD
HEMIAZIGOS
AZIGOS
AD
AS
VENE HEPATICE
VCI
B

Fig. **61.13.** **A** – Continuitate azygos a VCI la VCSD; **B** – Continuitate hemiazygos a VCI la VCSS. Trunchiul venos hepatic solitar se conecteaza la AS. DSA de tip secundum este prezent **[2]**.

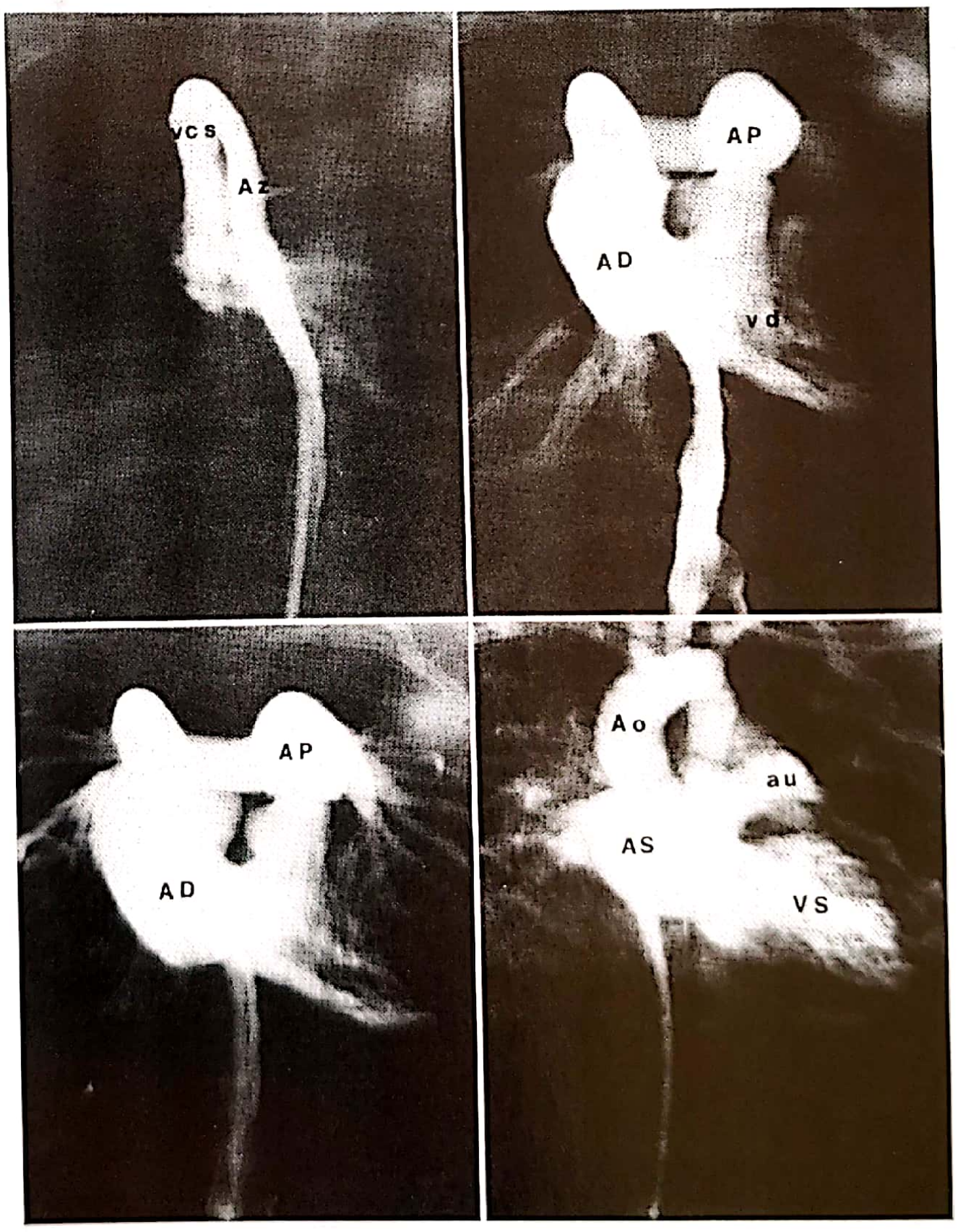
VCS
Az
AP
AD
vd
AP
AD
Ao
au
AS
VS

Fig. 61.14. Agenezia VCI: injecția cu substanță iodată arată opacificarea directă a venei azygos (vena cardinală anterioară și supracardinală dreaptă) care drenează de regulă în VCSD **[7]**.

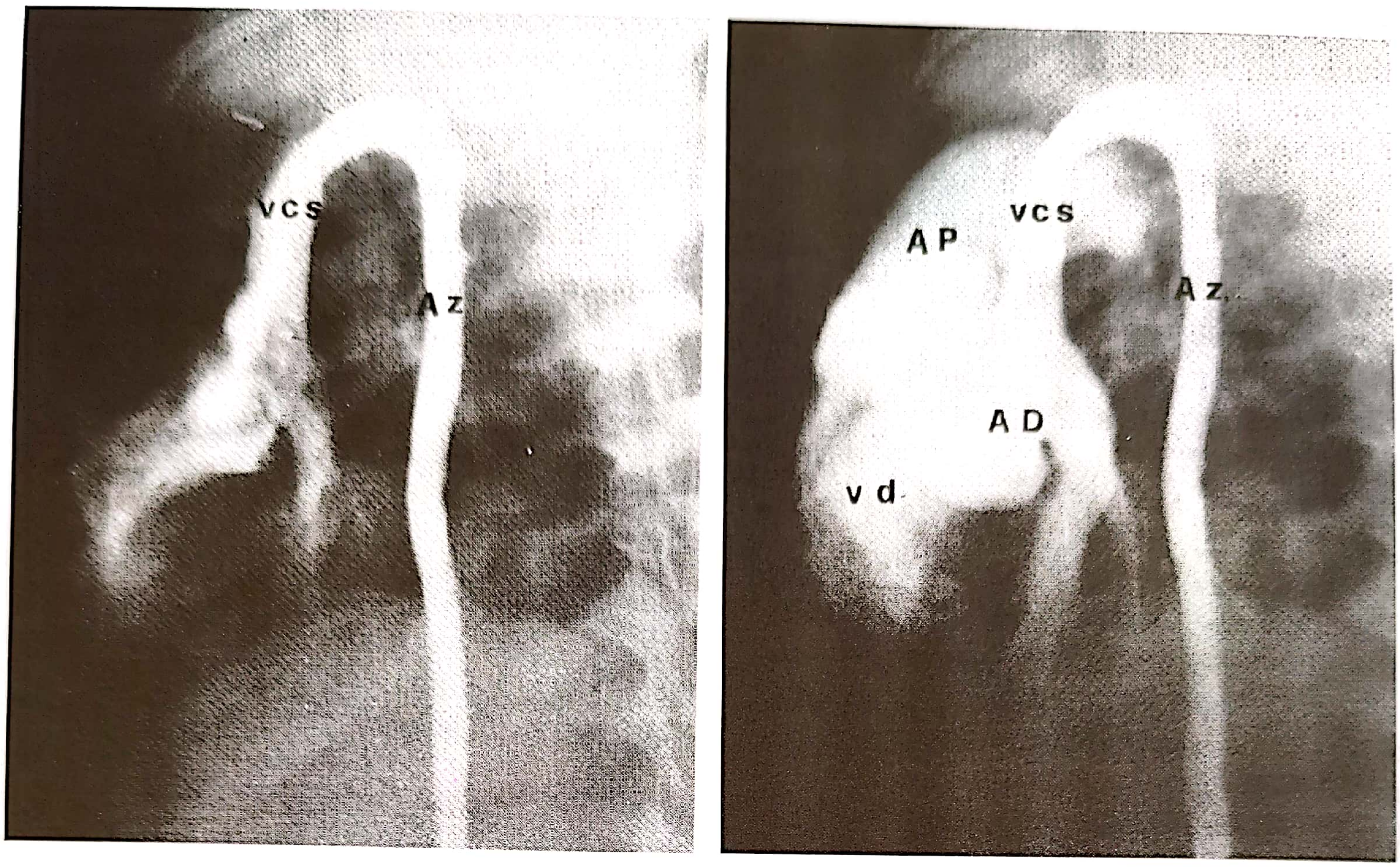

Fig. 61.15. Agenezia VCI (incidență laterală) [7].

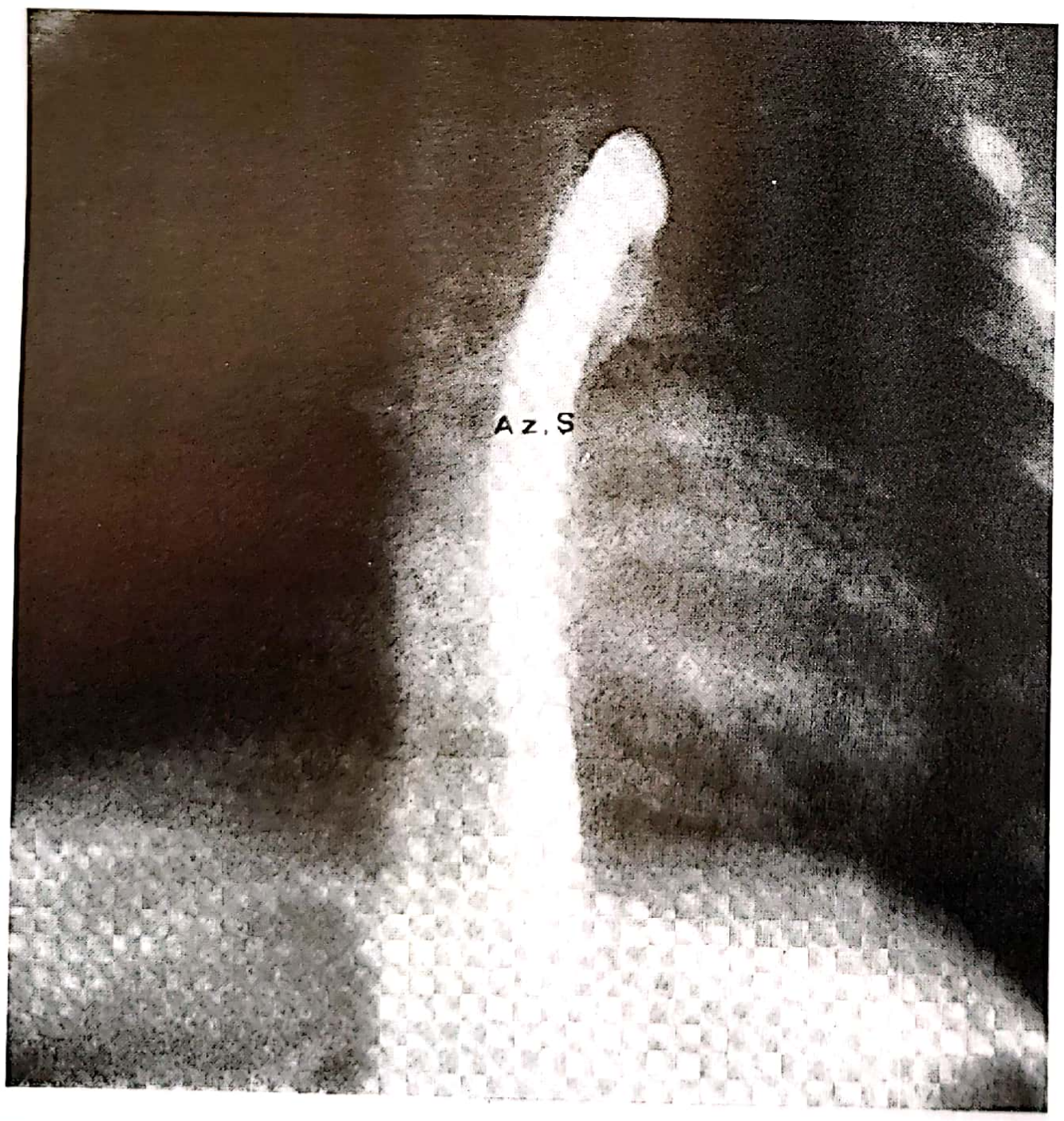

Fig. 61.16. Agenezie de VCI cu persistența venei supracardinale posterioare stângi (vena hemiazygos stângă) şi a VCSS care drenează într-un atriu comun [7].

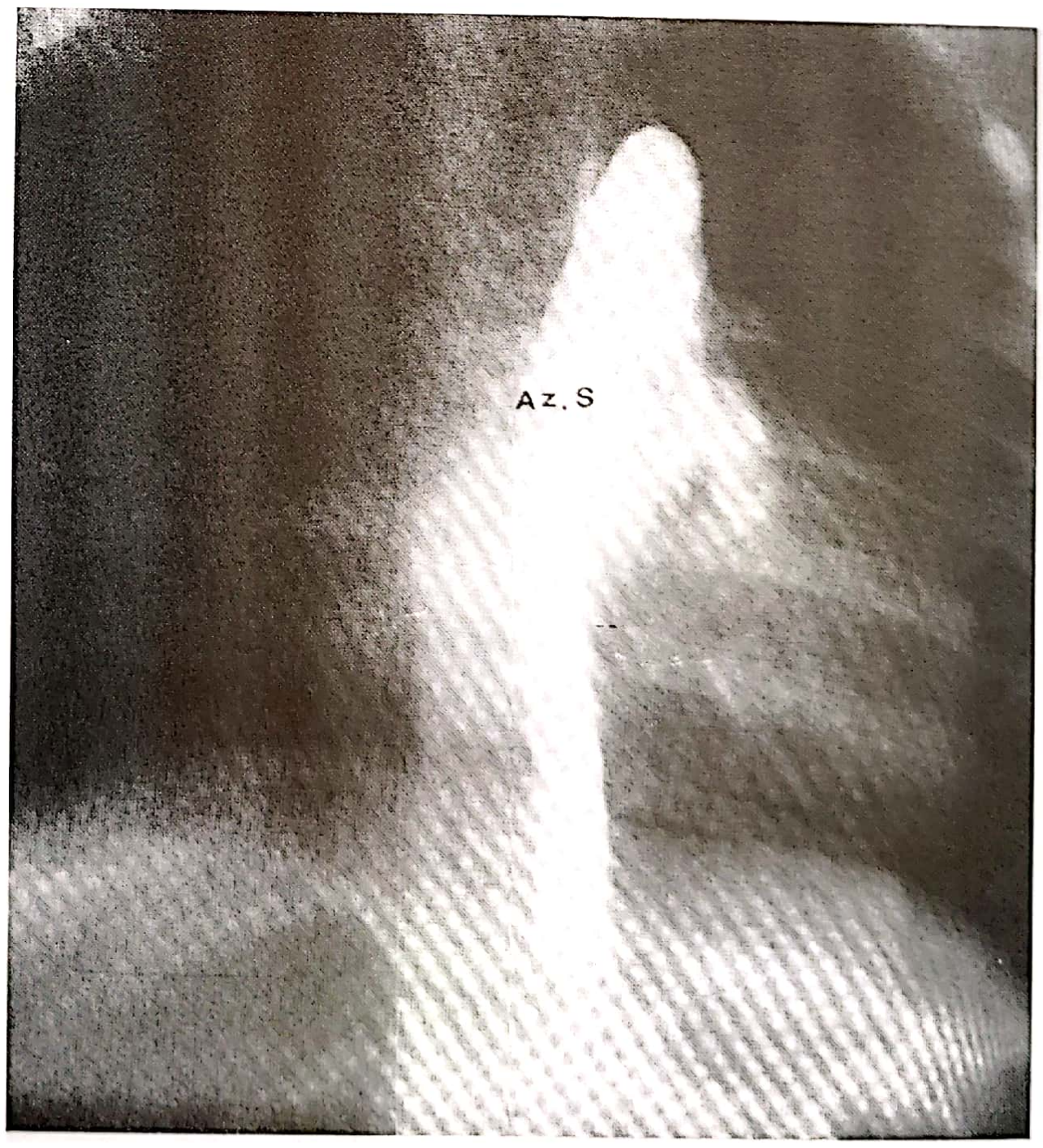

Fig. 61.17. Agenezie de VCI cu persistența venei supracardinale posterioare stângi (vena hemiazygos stângă) şi a VCSS care drenează într-un atriu comun [7].

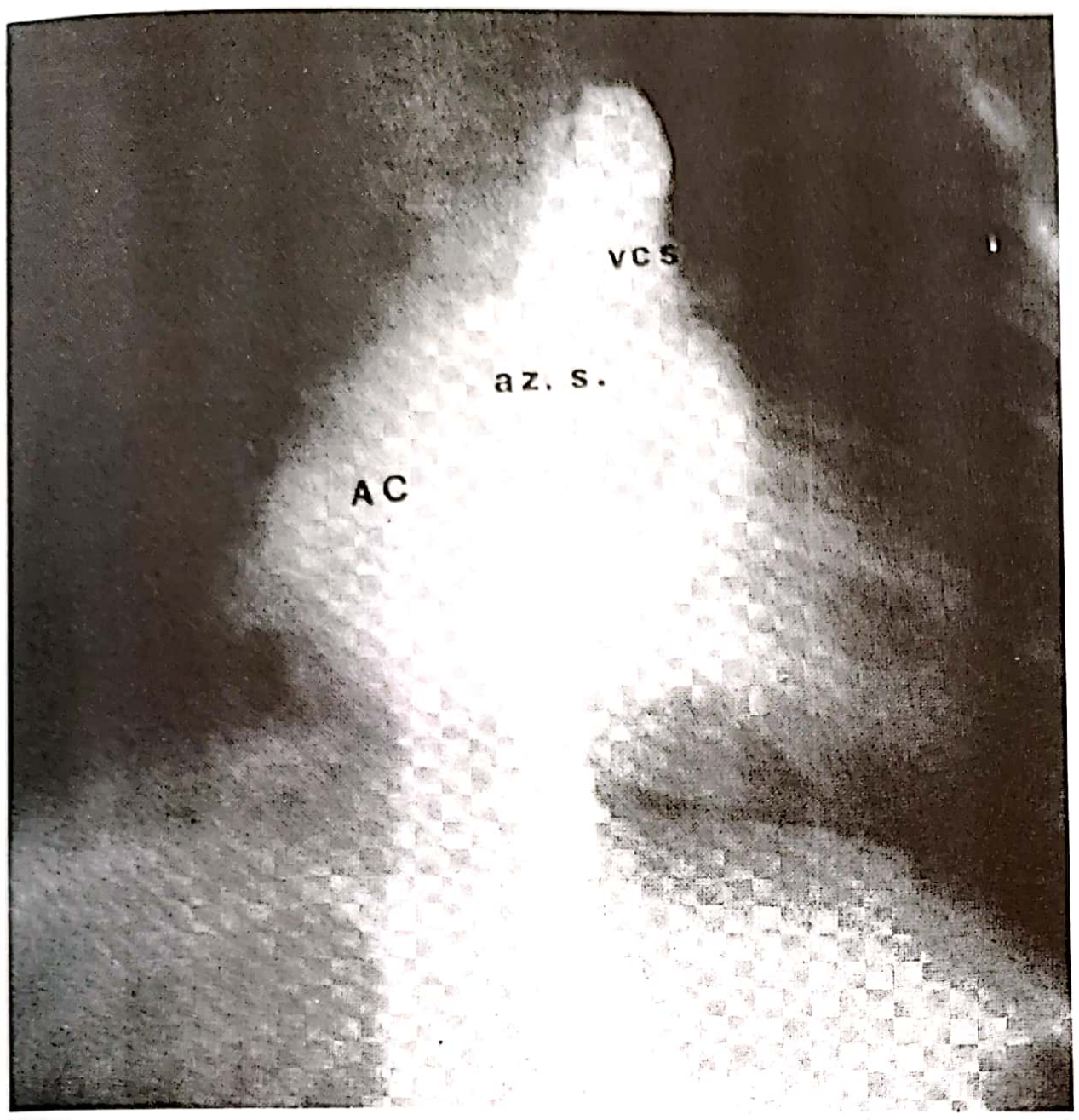

Fig. 61.18. Agenezie de VCI cu persistența venei supracardinale posterioare stângi (vena hemiazygos stângă) și a VCSS care drenează într-un atriu comun [7].

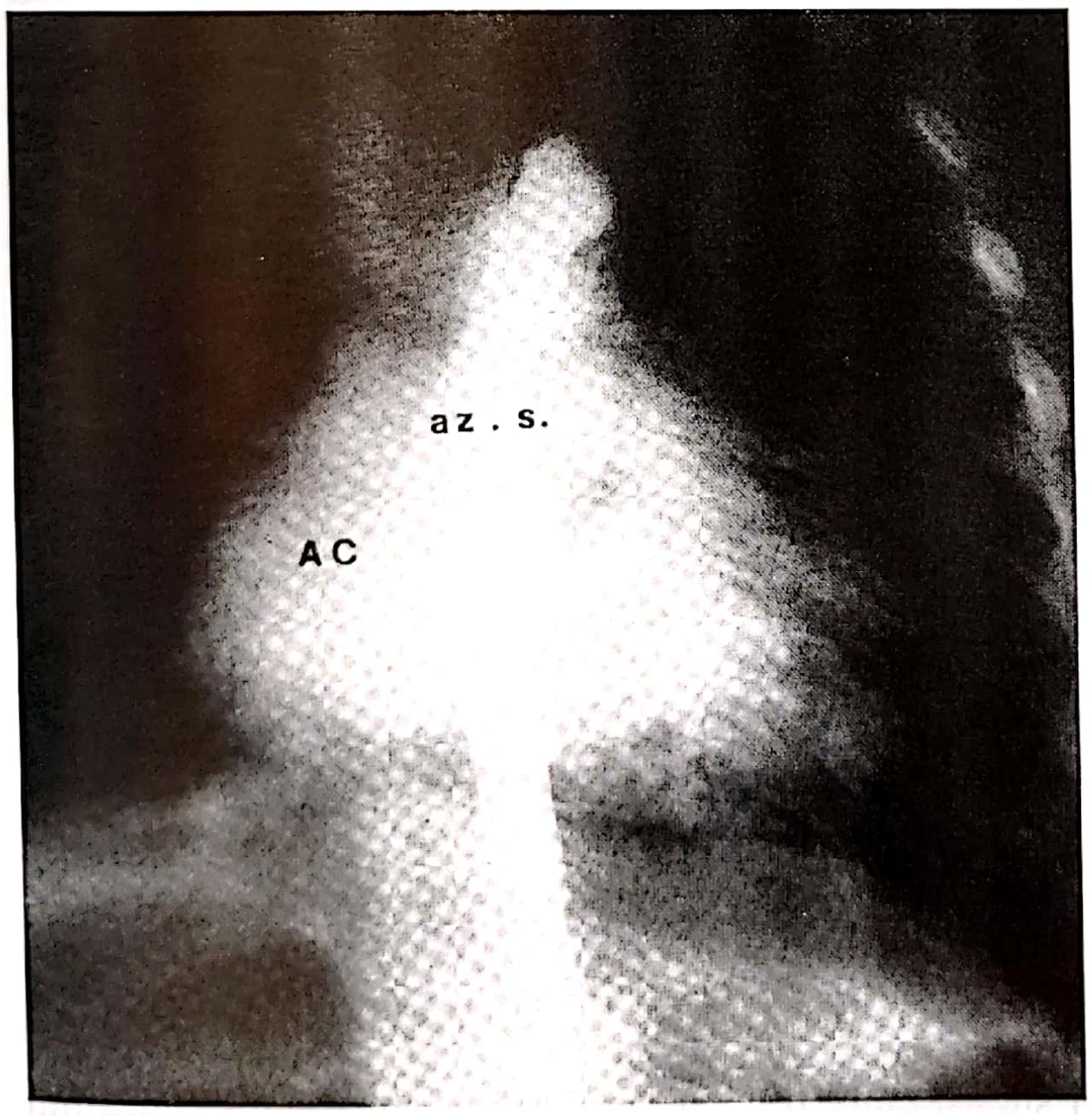

Fig. 61.19. Agenezie de VCI cu persistența venei supracardinale posterioare stângi (vena hemiazygos stângă) și a VCSS care drenează într-un atriu comun [7].

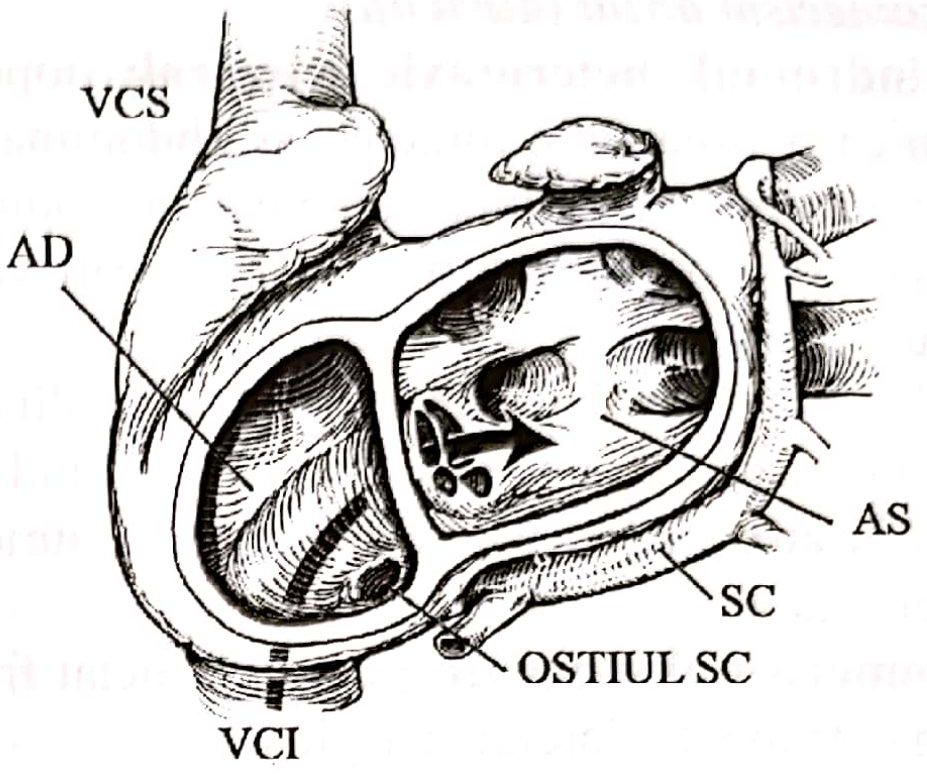

Fig. 61.20. VCI cu deschidere fenestrată la AS [2].

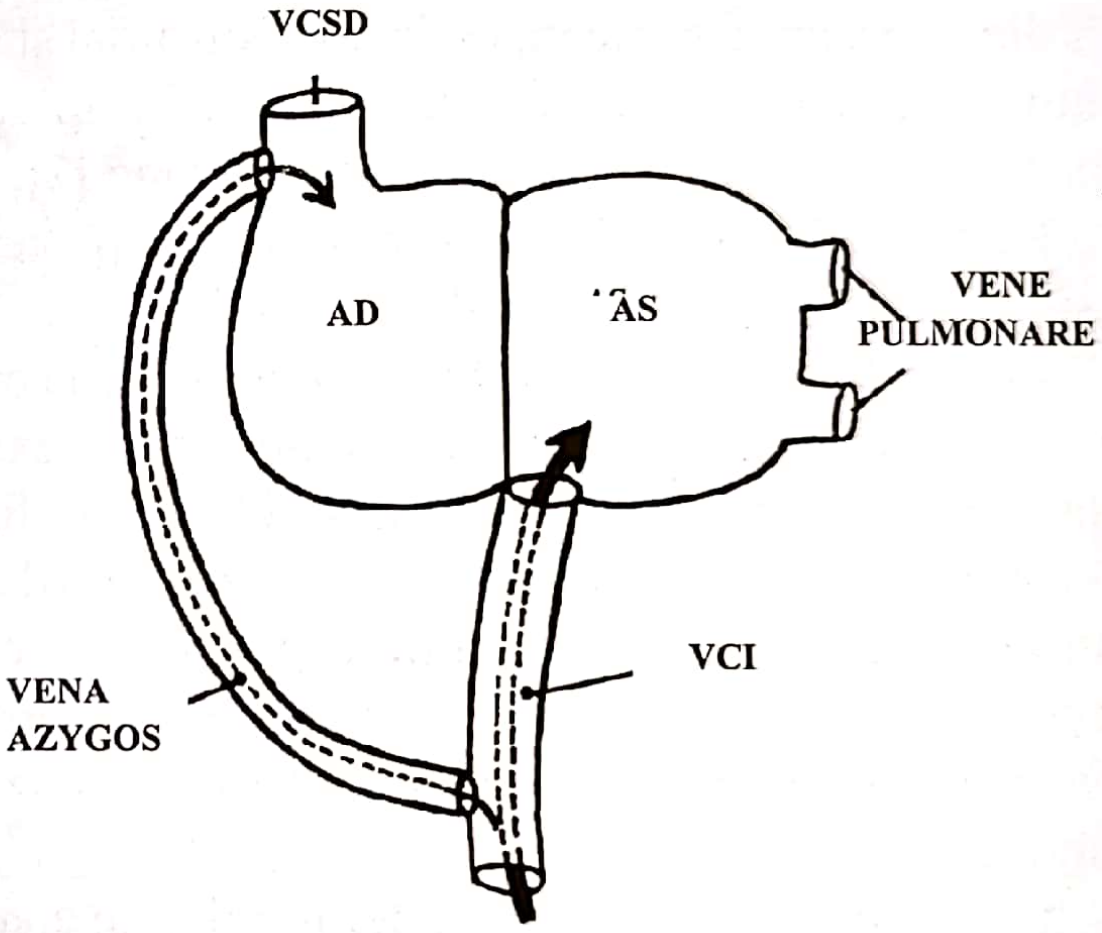

Fig. 61.21. VCI se conectează direct la AS. VCI anormală dă naștere la o venă azygos mărită care se alătură unei VCSD normale. O mică parte din sângele din VCI este direcționat prin vena azygos în VCSD și AD [5].

– Vena scimitar se vede pe radiografia frontală ca o densitate în câmpul pulmonar inferior drept.

– Morbiditatea survine de la infecții cronice în plămânul anormal, obstrucția venoasă pulmonară și insuficiență respiratorie.

– Pneumectomia poate fi necesară la unii pacienți [6].

• ***Alte anomalii de VCI ce nu au relație definită cu alte leziuni cardiace congenitale***:

– VCI dublă sub nivelul venelor renale.

– VCI pe partea stângă.

– Colarul renal circumaortic.

Acestea nu au semnificație hemodinamică, dar au importanță în procedurile chirurgicale din aria retroperitoneală [6].

• ***Izomerism atrial (auriculi)*:**

– **Sindromul heterotaxic visceral:** topografia anatomică a organelor toracice și abdominale fără aranjament normal, dar nici situs inversus complet.

– Acest sindrom include pacienți cu o mare varietate de leziuni cardiace.

– Clasificarea se face în funcție de auriculii atriali.

– Izomerismul drept sau stâng există când amândouă atriile au caracteristici morfologice ale auriculului drept sau stâng.

– **Izomerismul atrial drept:** este asociat frecvent cu plămân trilobat bilateral și asplenie.

– **Izomerismul atrial stâng:** este asociat cu plămân bilobat și polisplenie. VCI bilaterală este prezentă în 33% dintre cazuri la pacienții cu izomerism atrial stâng. Continuarea azygos sau hemiazygos a VCI apare la 85% dintre pacienții cu izomerism atrial stâng **[2]**.

– **Radiografia:** este de folos în evaluarea pacienților suspecți de izomerism atrial.

– **Ecografia:** demonstrează relația dintre vena cavă și aorta descendentă: în izomerismul de dreapta există juxtapoziție între aorta abdominală și VCI, vena fiind în poziție anterioară. În cel puțin 2/3 dintre cazurile de izomerism atrial stâng există întreruperea VCI, care este continuată prin vena azygos („continuarea azygos"). Vena azygos este juxtapusă cu aorta, dar într-o poziție posterioară.

– **MRI:** este folosită pentru a defini relațiile anatomice și șunturile cardio-vasculare la pacienții cu boală cardiacă congenitală complexă (Rebergen și colab. 1996).

– În **izomerismul atrial drept** există un nod sinusal pe fiecare parte, așezat în *sulcus terminalis*. Există adeseori dedublarea VCS, care pe ambele părți se conectează la acoperișul atrial în relație cu crista terminalis. Apoi SC este absent și întoarcerea venoasă cardiacă drenează direct în camera atrială prin venele tebesiane. VCI este conectată la atrii, dar conexiunea poate fi de dreapta sau de stânga. Anomalii de întoarcere venoasă pulmonară există în aproape toate cazurile de izomerism drept. În majoritatea cazurilor, conexiunea venoasă pulmonară este extracardiacă. Dacă venele se întorc la atriu, există de obicei un colector comun în acoperișul atriului comun.

– În **izomerismul atrial stâng** nu există sulcus terminalis și niciun loc pentru nodul sinusal. Cea mai caracteristică pentru izomerismul atrial stâng este calea VCI, întreruptă în abdomen deasupra venelor renale. Vena abdominală se continuă fie prin sistemul azygos, fie prin hemiazygos ca să dreneze în VCS dreaptă sau stângă. De obicei, venele hepatice sunt conectate bilateral cu camerele atriale. VCS bilaterale sunt prezente în majoritatea cazurilor de izomerism atrial stâng **[4]**.

• ***Anomalii de VCI: Absența segmentului hepatic al VCI cu continuitate azygos* (Fig. 61.22):**

– **Cea mai comună anomalie a VCI** este absența segmentului ei intrahepatic cu continuitate azygos la VCS. Numai venele hepatice continuă să dreneze la AD.

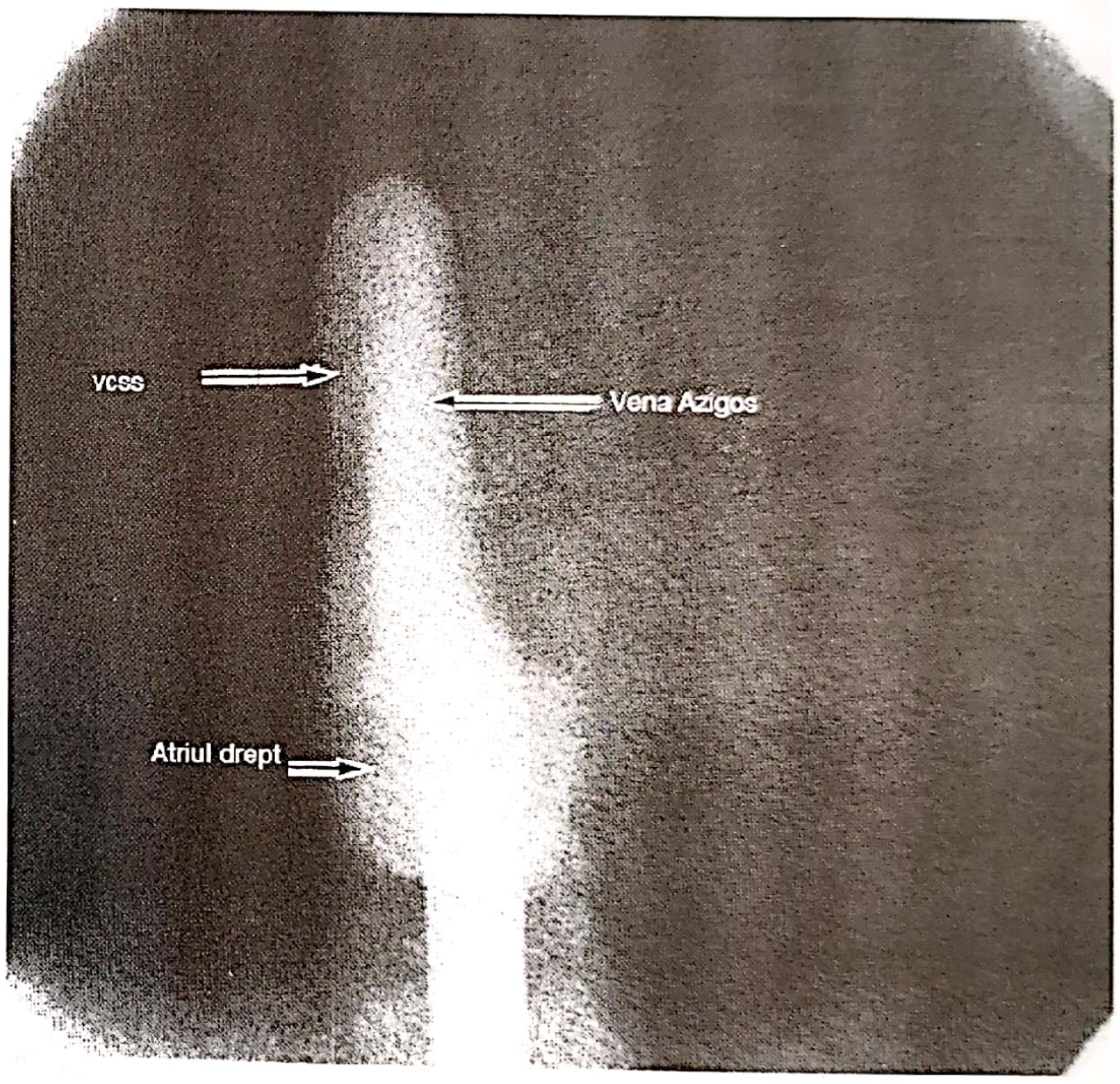

Fig. 61.22. Injectarea de contrast în VCI lângă nivelul rinichilor demonstrează absența segmentului ei infrahepatic cu continuitate azygos la VCS (vena cavă) **[6]**.

– Acest defect rezultă din insuficiența de dezvoltare a venei subcardinale drepte și insuficiența de anastomoză cu vena vitelină dreapta, ducând la lărgirea venei supracardinale drepte care realizează continuarea întoarcerii venoase sistemice la VCS în dezvoltare.

– Continuitate azygos se întâlnește la 0,6% dintre pacienții cu defecte cardiace congenitale.

– Se asociază frecvent cu leziuni cianotice complexe. Este asociată frecvent cu izomerism stâng (sindromul polisplenic). Vena anormală la pacienții cu izomerism stâng este o venă hemiazygos, dar se numește convenabil vena azygos.

– La radiografia frontală, vena lărgită se vede ca o structură cu densitatea lichidiană în regiunea perihilară superioară dreaptă. Absența umbrei VCI în incidența laterală ajută în stabilirea diagnosticului, esofagul nu este umplut cu bariu și nu există desen vascular pulmonar crescut marcat.

– **ECG:** arată ritm de sinus coronar sau axa undei P către stânga.

– Ecocardiografia în secțiuni pune diagnosticul de „continuare azygos".

– Cateterismul cardiac prin extremitățile inferioare este mai dificil.

– Semnificația majoră a acestei anomalii constă în asocierea cu defecte cardiace congenitale și dificultatea tehnică ce acompaniază cateterismul cardiac **[6]**.

- ***Vena hepatică conectată la SC sau AS*** **(Fig. 61.23):**

– Conexiunea venei hepatice la SC nu ar trebui să producă simptome sau cianoză la inimile normale.

– Dacă o conexiune venoasă hepatică nu este cunoscută pre- sau intraoperator, aceasta devine aparentă postoperator printr-un șunt dreapta-stânga, promovând un șunt hepatic veno-venos (complicații similare sunt anticipate și la pacienții cu conexiunea venei hepatice la AS).

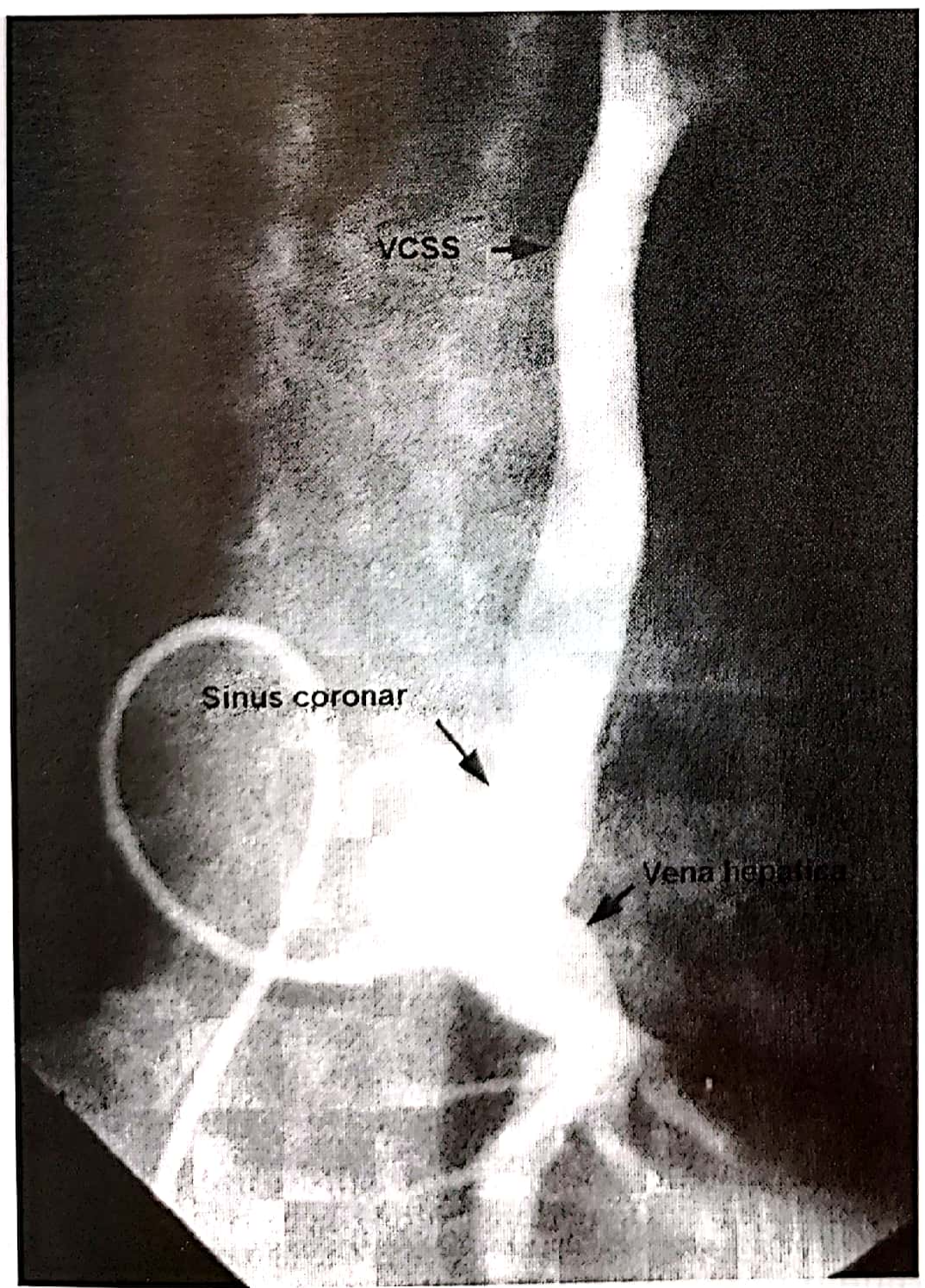

Fig. 61.23. Conexie anormală a venei hepatice la SC care drenează VCSS **[3]**.

– După operația Fontan apare cianoză crescândă, astfel că trebuie întreruptă conexiunea fie chirurgical, fie intervențional **[3]**.

- ***Persistența plexului venos hepatic ca parte terminală a VCI*** **(Fig. 61.24):**

– Are frecvență crescută.

– A fost observată când segmentul hepatic al VCI este patent sau hipoplazic, de asemenea, și în boala cardiacă congenitală complexă complicând heterotaxia viscero-atrială.

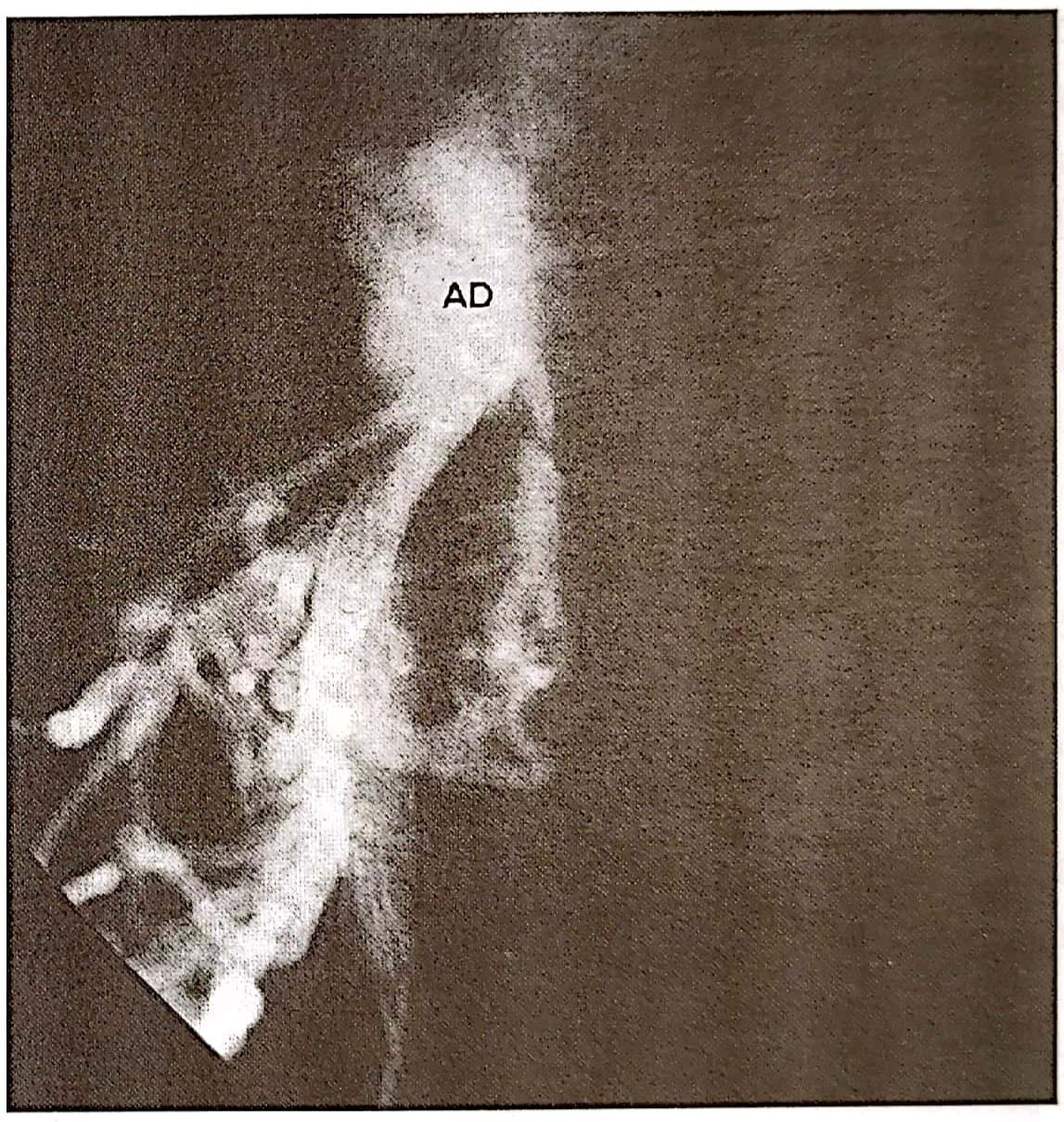

Fig. 61.24. Persistența plexului venos hepatic la un pacient cu sindrom scimitar **[3]**.

– Aceste conexii duc la hipoxemie arterială importantă după operația Kawashima (este importantă investigarea preoperatoire a pacienților cu izomerism stâng/polispelnie: prin angiografia VCI sau prin studiu cateter înainte de bypass-ul cavo-pulmonar total) **[3]**.

- ***VCS ce primește venele pulmonare*:**

– Conexiunea venelor pulmonare la VCSD și VCSS apare prin persistența canalelor anastomotice între sistemul venos pulmonar și cardinal **[6]**.

- ***Anevrismul VCS*:**

– Poate apărea ca anomalie izolată la pacienții asimptomatici. Cele mai multe s-au descris la adulți.

– Formarea de trombi și embolii pulmonare este o complicație teoretică.

– Diagnosticul se pune după o radiografie de rutină care arată un proces mediastinal antero-superior situat pe partea dreaptă. Nu există de obicei compresie traheală și formațiunea poate fi mai mare când pacientul stă culcat.

– Pacienții nu sunt simptomatici, nici nu sunt semne de rutină la examenul fizic care ar sugera diagnosticul.

– Diagnostic diferențial: formațiune mediastinală anterioară.

– Diagnostic definitiv: CT sau venografie.

– Radiografii seriate au arătat că aceste anomalii nu se lărgesc semnificativ cu timpul. Necesitatea intervenției chirurgicale este controversată.

– Puțini pacienți au fost raportați ca având embolie în timpul manevrării anevrismului. Ruptura anevrismului nu a fost raportată **[6]**.

- ***Alte anomalii congenitale de vene sistemice*:**

– hipoplazia VCI;

– fistula arteriovenoasă congenitală **[3]**.

- ***Vena cardinală stângă* (Fig. 61.25, 61.26):**

– Este identificată la pacienții cu atrezie de mitrală și alte forme de hipoplazie cardiacă stângă **[3]**. A fost descoperită prima dată în 1950 **[6]**.

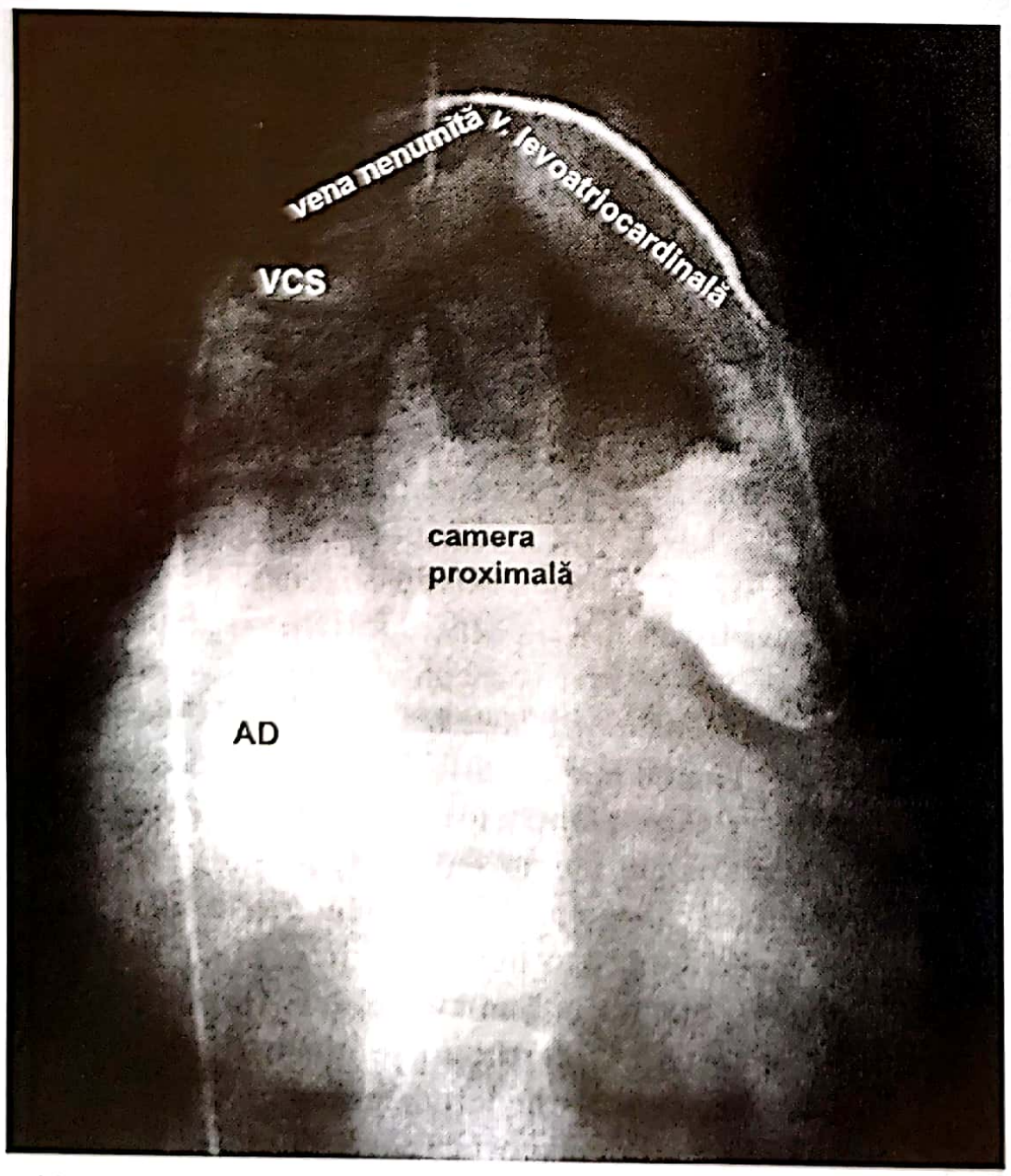

Fig. 61.25. Vena levo-atrio-cardinală la un pacient cu cor triatriatum. Vena levo-atrio-cardinală drenează camera proximală a AS la vena nenumită [3].

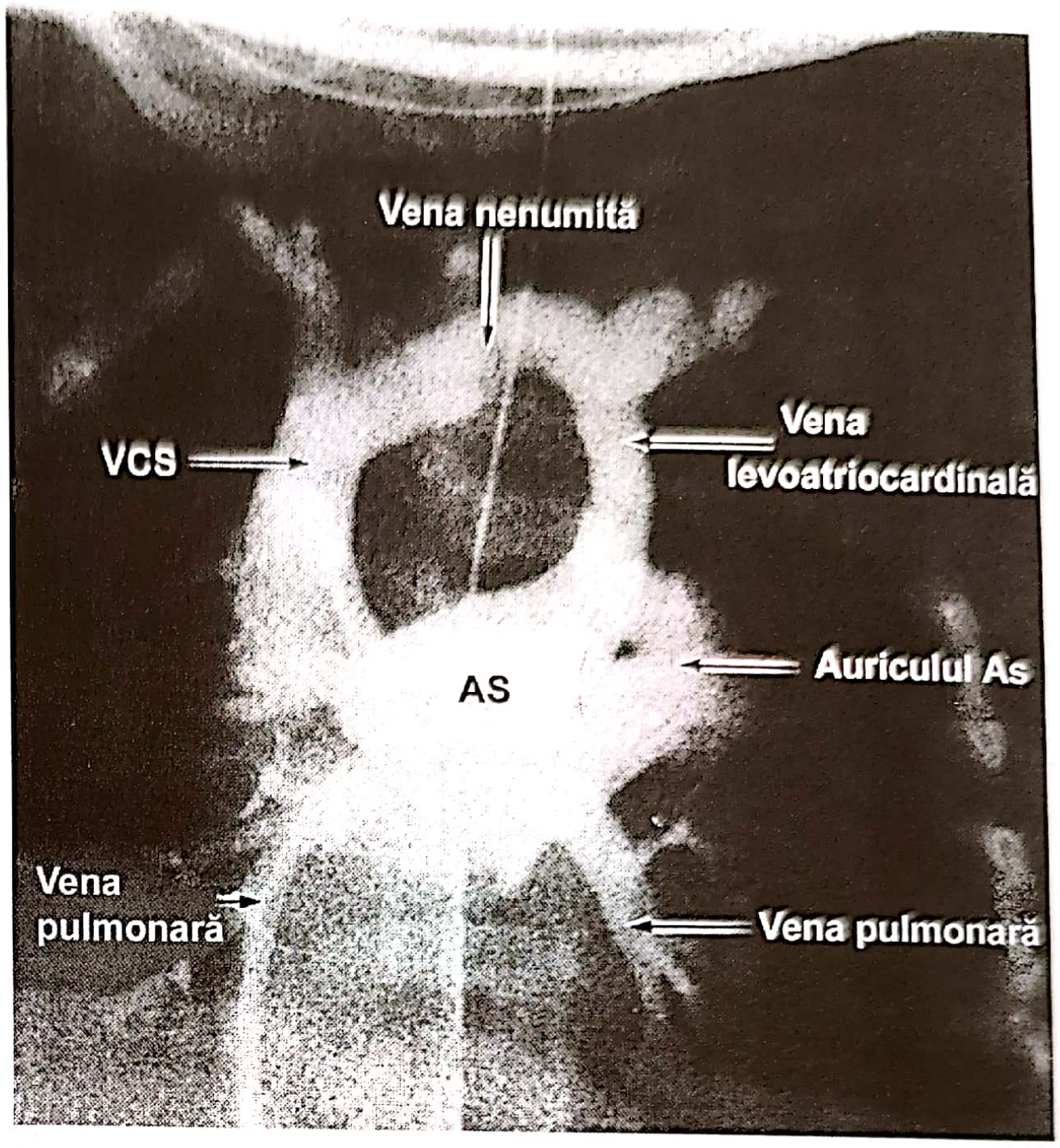

Fig. 61.26. Cineangiograma cu injectare în AS la un pacient cu atrezie de mitrală. Singura cale de scurgere a contrastului este prin vena cardinală levo-atrială, care se conectează la vena brahio-cefalică **[6]**.

– Conectează AS sau vena pulmonară stângă cu vena brahio-cefalică stângă.

– Complică operația de tip Fontan, iar, dacă nu este întreruptă, rezultă un șunt dreapta-stânga după terminarea conexiunii cavo-pulmonare totale **[3]**.

– Reprezintă persistența conexiilor dintre sistemele venoase cardinale și venoase pulmonare în cadrul obstrucției venoase pulmonare.

– Are traseu ascendent, dorsal de artera pulmonară stângă **[6]**.

- ***Conexiunea venoasă sistemică anormală totală* (Fig. 61.27, 61.28):**

– În 1980 a fost raportat un caz: absența VCSD și a segmentului infrahepatic al VCI, cu continuare azygos la o VCSS și apoi la AS. Există și conexiunea venelor hepatice la AS și absența completă a septului interatrial. Pacientul avea suflu sistolic de ejecție de-a lungul marginii drepte sternale.

– Caractersticile anormale tipice includ: prezența AD hipoplazic, comunicare interatrială largă și presiuni arteriale pulmonare normale.

– Cateterismul cardiac este necesar pentru diagnostic.

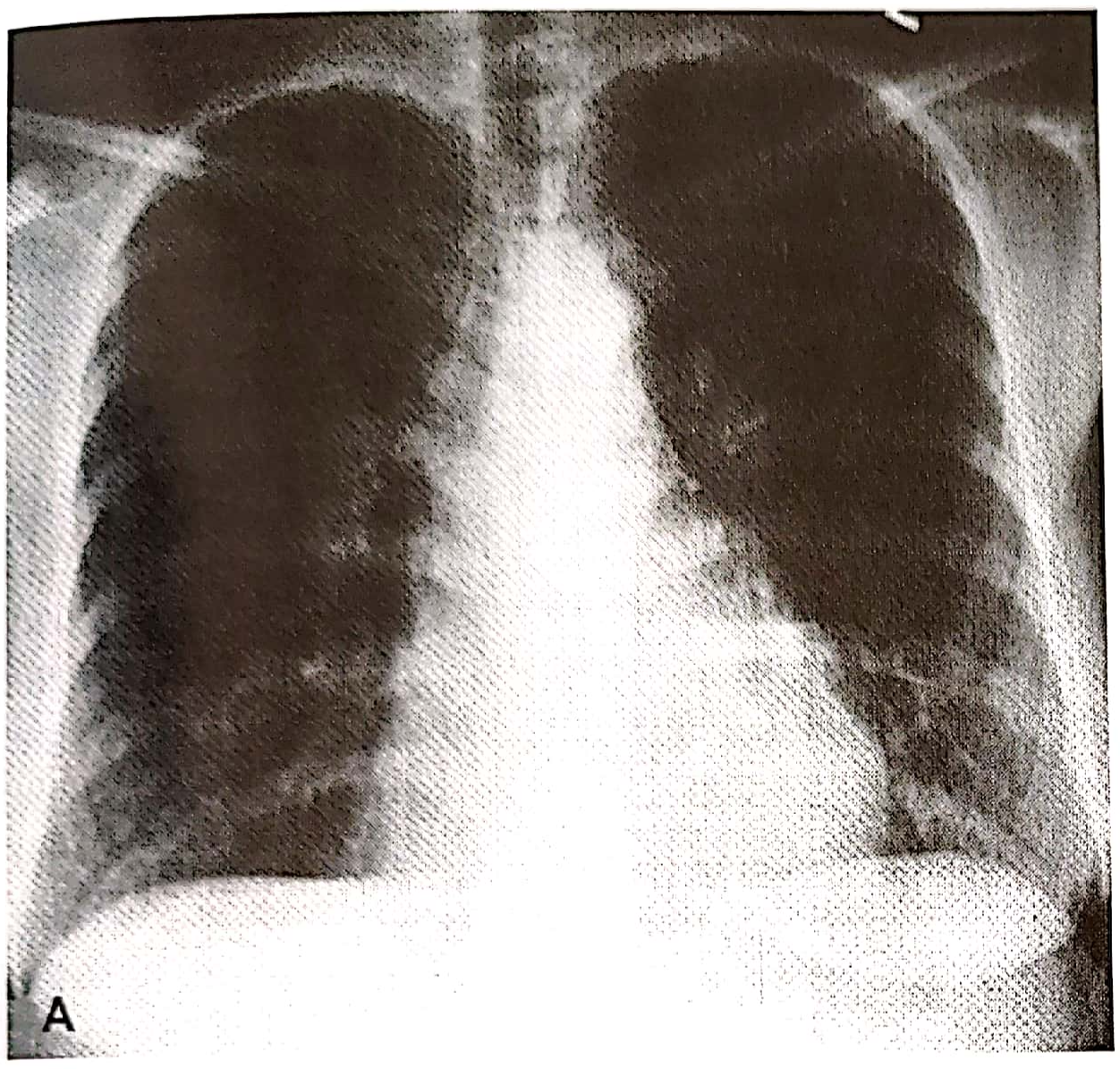

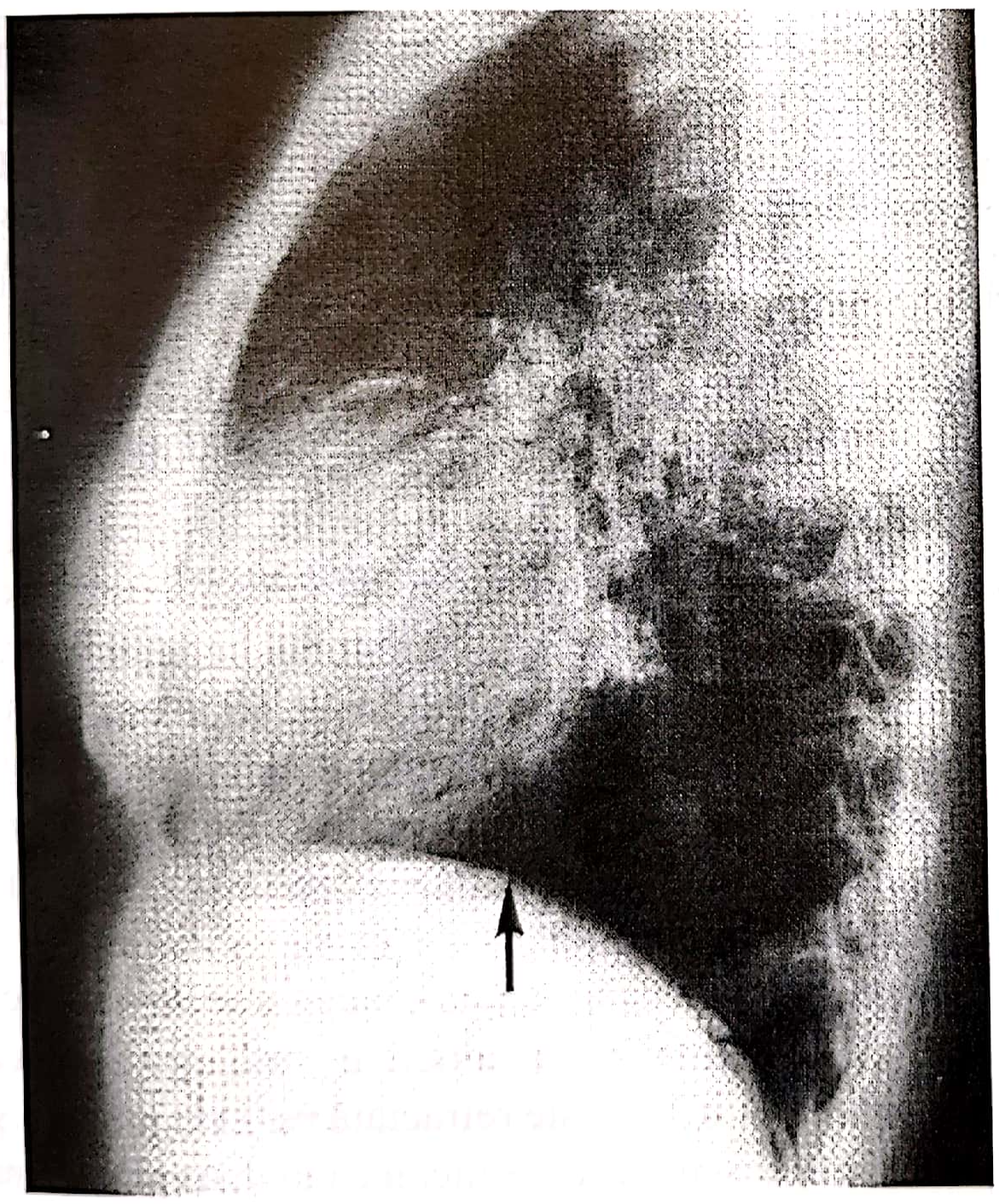

Fig. 61.27. Radiografia unei paciente de 28 de ani cu conexie venoasă sistemică anormală totală: **A** – Mărimea și configurația inimii sunt normale. Vascularitatea pulmonară nu este redusă. Desenul în câmpul pulmonar inferior stâng reprezintă țesut mamar; **B** – În incidența laterală umbra VCI este absentă [5].

– S-au notat ritmuri nodale la câțiva pacienți postoperator.

– Mulți dintre acești pacienți au izomerism stâng [6].

• ***Anomalii de valve embrionale ale sistemului venos sistemic***:

– Valvele sinusului venos sistemic sunt structuri proeminente în timpul dezvoltării embriologice precoce, când valva dreaptă aproape că împarte AD în două porțiuni. Mai târziu, ele involuează. Porțiunea cefalică a valvei drepte se încorporează în crista teminalis, în timp ce porțiunea ei caudală se transformă în valvele Eustachio și Tebesiana. Valva venoasă stângă este încorporată în septul atrial.

– Persistența patologică a valvelor venoase poate produce divizarea parțială sau completă a AD într-un sinus venos, accceptând câteva sau toate venele sistemice, și un AD adevărat, incluzând apendicele AD și vestibulul valvei tricuspide. Sinusul venos este în comunicare cu foramen ovale, care permite potențialul pentru șunt dreapta-stânga al sângelui venos sistemic la AS.

– Este o asociație foarte izbitoare între persistența patologică a valvelor venoase de partea dreaptă cu hipoplazia VD și a arterelor pulmonare, probabil pentru că fluxul redus prin valva tricuspidă duce la insuficiența dezvoltării structurilor cardiace de partea dreaptă.

– Consecințe hemodinamice majore sunt șuntul dreapta-stânga la nivel atrial și fluxul sangvin pulmonar scăzut.

– Obstrucția venoasă sistemică poate fi o consecință hemodinamică a acestor anomalii.

– Ecografia demonstrează persistența anormală a valvei venoase sistemice în AD. O structură ecodensă în AD poate sugera diagnosticul de mixom atrial drept. Descoperirea acesteia la un nou-născut pune diagnosticul de valvă venoasă dreaptă persistentă anormală.

– Cateterismul cardiac poate duce la un diagnostic, dar definiția exactă de valvă venoasă anormală nu poate fi posibilă fără vizualizarea directă, fie prin chirurgie, fie postmortem.

– Valvele pot persista în pattern pânză de corabie, fără a produce probleme demonstrabile [6].

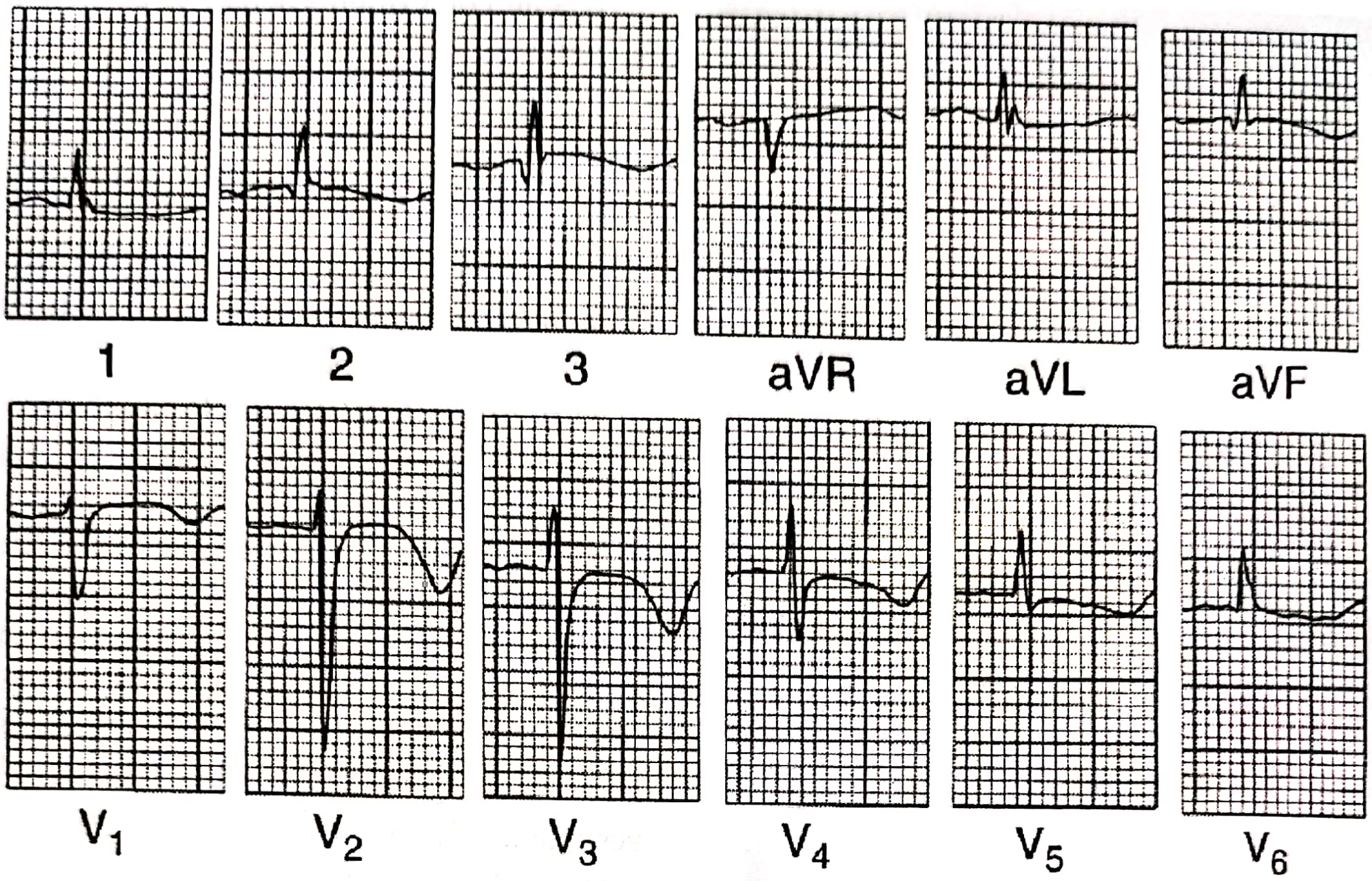

Fig. 61.28. Electrocardiograma unei femei de 28 de ani la care VCS şi VCI se alăturau AS – anomalie totală de conexie venoasă sistemică. Un DSA de tip ostium secundum a permis amestecul interatrial de care a depins supravieţuirea. Nodul sinusal era absent pentru că nu exista nicio legătura între VCS şi AD, astfel că axa undei P este direcţionată în sus şi la stânga, indicând un focar atrial ectopic. Undele P largi cu incizura în derivaţiile D1, D3 şi VL reflectă drenajul total al cavei în AS. Anomaliile de undă T sunt nespecifice **[5]**.

5. TRATAMENT

5.1. Tehnica chirurgicală pentru drenajul venos sistemic aberant

5.1.1. Canularea pentru bypass cardio-pulmonar:

– Dacă există o VCSS mică la SC sau o venă punte, VCSS poate fi temporar prinsă în timpul corecţiei intracardiace.

– În alte situaţii trebuie asigurat **drenajul adecvat al VCSS.** Acesta poate fi făcut prin canularea venei fie direct, fie din interiorul AD prin SC:

a) **Canularea directă a VCSS** este cel mai bine realizată la bypass-ul cardio-pulmonar, după ce au fost canulate cele mai accesibile vene sau AD. În cazul de continuare azygos sau hemiazygos a VCI, canula VCS trebuie să fie destul de largă pentru a permite drenajul venos din partea de jos a corpului, iar vârful ei trebuie să fie proximal de intrarea azygos sau hemiazygos în VCS;

b) **Canularea SC** poate fi făcută sub observaţie directă când AD este deschis. Alternativ, un cateter de sucţiune poate fi plasat în SC în timpul corecţiei intracardiace pentru a aspira sângele din VCSS. Aceasta este **tehnica preferată** în acest moment, mai ales la copiii mici, sub hipotermie profundă şi flux scăzut. Stopul circulator total poate clarifica necesitatea canulării individuale a cavei.

– Toate venele sistemice sunt încercuite de rutină cu fire lângă conexiile lor la camerele cardiace. Pentru a încercui VCSS, inima este retractată puţin la dreapta şi auriculul atrial stâng este retractat caudal, ca să expună vena anormală. O incizie scurtă este făcută în pericardul posterior de fiecare parte a vasului şi firul este trecut în jurul lui cu un disector angulat la dreapta. Trebuie mare atenţie ca să nu se atingă nervul frenic, care de obicei se găseşte de-a lungul VCS de partea stângă.

– Când **venele hepatice** drenează ca un **vas unic la AD,** trunchiul comun este canulat prin peretele atrial adiacent cu o canulă foarte scurtă, vârful ei rămânând deasupra bifurcației venelor hepatice. Dacă venele hepatice drenează **ca două vase,** poate fi necesar să se folosească două canule. Dacă una din vene este mică, întoarcerea sângelui poate fi controlată cu un capăt de sucțiune intracardiac, clarificând astfel necesitatea canulării directe.

– Dacă anatomia întoarcerii venoase sistemice nu este aparentă sau când aderențele limitează accesul la inimă, AD este canulat cu o canulă mică, temperatura pacientului este scăzută pe bypass cardio-pulmonar, se institute stop circulator temporar sau flux scăzut şi anatomia drenajului venos sistemic se apreciază sub vedere directă. Apoi, în funcție de defectul cardiac, venele sistemice pot fi canulate separat pentru a stabili bypass convențional sau, mai ales pentru copiii mici, corecția intracardiacă trebuie făcută în timpul stopului circulator total.

– Dacă se doreşte folosirea soluției de cardioplegie prin SC, este obligatoriu ca VCSS persistentă să fie ocluzionată aproape de inimă, pentru a se preveni fluxul retrograd al cardioplegiei în venele sistemice. Este de asemenea important să se asigure că SC este intact, deoarece, dacă sunt prezente fenestrații (SC descoperit), cardioplegia va curge în AS, în loc să perfuzeze miocardul, rezultând astfel protecție miocardică inadecvată **[4]**.

5.1.2. Managementul chirurgical al ASV de traiect

– Cele care nu sunt asociate cu alte leziuni cardiace nu necesită tratament chirurgical, pentru că sunt benigne fiziologic. La cele asociate cu alte leziuni cardiace, corecția chirurgicală cardiacă trebuie să se adapteze anatomiei venoase anormale.

a) VCSS cu atrezie de ostiu al SC

– Această anomalie este benignă fiziologic. Dar dacă nu este recunoscută în timpul intervenției chirurgicale pentru alte leziuni cardiace asociate, are o evoluție gravă. Ocluzia intraoperatorie permanentă sau chiar temporară sau manevrarea riguroasă a VCSS pot duce la obstrucția acută a sistemului venos coronarian, provocând congestie miocardică şi ischemie. Dacă există **atrezie de ostiu al SC** şi dacă singura cale de decompresie a VCSS este retrogradă la VCSD prin vena nenumită stângă sau prin altă conexie venoasă, VCSS nu trebuie ocluzionată, nici măcar temporar. Această precauție evită posibilitatea congestiei venoase coronariene intraoperatorie sau postoperatorie şi ischemia miocardiacă.

b) VCSS la SC fără atrezie de ostiu al SC

– Dacă există o **venă nenumită largă între VCSS şi VCSD,** poate fi folosit un tourniquet care să închidă temporar VCSS sub vena nenumită stângă în timpul corecției chirurgicale a porțiunii intracardiace. În timpul cateterismului cardiac, **dacă o venă nenumită este mică sau absentă,** poate fi trecut un cateter *end-hole* retrograd prin SC în VCSS. Presiunea din VCSS este monitorizată pentru 20 minute. **Presiuni mai mici de 18 mm Hg** sugerează prezența venei nenumite stângi de mărime normală sau colaterale venoase adecvate. În aceste circumstanțe, VCSS poate fi **temporar ocluzionată** cu un risc mic de complicații ale sistemului nervos central. VCSS nu ar trebui ocluzionată dacă rezultatele sunt echivoce sau dacă **presiunea este constant mai mare de 18 mm Hg.** Dacă ocluzia temporară a VCSS nu se face, VCSS este canulată direct. După instituirea bypass-ului cardio-pulmonar cu canularea standard a VCSD şi VCI, a treia canulă venoasă este plasată direct în VCSS. Această tehnică permite control optim, vizualizarea şi uşurința inserării în timpul canulării VCSS inaccesibile. La nou-născuți şi copiii mici, poate fi folosită o singură canulă venoasă atrială dreaptă cu hipotermia profundă şi stop circulator total, datorită problemelor logistice asociate cu folosirea canulelor multiple la aceşti pacienți.

c) Continuitate azygos şi hemiazygos a VCI

– Dacă se găseşte **continuitate azygos a VCI la VCSD,** VCSD este dilatată direct şi trebuie canulată direct cu o canulă venoasă largă chiar sub inserția VCI. Canula VCS trebuie poziționată pentru a evita obstrucția orificiului VCI. În **continuitatea hemiazygos a VCI la VCSS,** VCSS este dilatată direct cu o canulă venoasă largă sub intrarea VCI.

d) Conexia separată a venelor hepatice în AD

– Venele hepatice care se conectează la AD dinspre dedesubt pot fi canulate direct cu o canulă venoasă angulată mică. Dacă venele hepatice intră în AD prin ramuri mici şi separate, sunt necesare hipotermia profundă cu flux mic şi recuperarea întoarcerii venoase hepatice cu un aspirator sau folosirea hipotermiei profunde cu stop circulator total **[2]**.

5.1.3. Managementul chirurgical al ASV de vărsare

a) VCSS la AS fără SC:

– Metodele de determinare preoperatorie şi intraoperatorie a presiunii în VCSS sunt aceleaşi cu cele descrise pentru VCSS la SC.

– Dacă există o **venă nenumită semnificativă între VCSS şi VCSD** şi dacă presiunea de ocluzie încercată este acceptabilă, VCSS poate fi legată sub vena nenumită. Apoi pot fi reparate orice defecte cardiace asociate.

– **Dacă legarea nu este o opţiune,** VCSS la AS poate fi condusă la destinaţia corectă (AD). Acest pas trebuie făcut cu corecţia oricărei anomalii cardiace. Strategia de canulare este identică cu cea pentru VCSS la SC.

↔ ***Repoziţionarea septului atrial*** **(Fig. 61.29):** folosită când atriul comun face parte din patologia cardiacă asociată. O bucată din pericardul autolog sau un petic sintetic este folosit pentru a repoziţiona septul interatrial. Repoziţionarea septului interatrial poate fi făcută la nou-născuţi cu forme complexe de anomalii venoase sistemice asociate cu VCSS, dar riscul operator şi complicaţiile obstructive postoperatorii sunt mai mari la această grupă de vârstă.

↔ ***Abordul atrial superior*** **(Fig. 61.30): dacă există ţesut interatrial** în cantitate semnificativă, acesta este incizat superior de la SC până la orificiul VCSD. Se foloseşte material sintetic sau pericard pentru a face un tunel de la orificiul VCSS de-a lungul AS superior către AD. Comunicarea interatrială restantă este închisă cu un petic interatrial. **Dacă nu există destul ţesut** pentru a se face un petic interatrial autolog, comunicarea interatrială este închisă cu pericard autolog sau cu un petic sintetic.

↔ ***Translocaţia VCSS cu repoziţionarea septului interatrial*:** VCSS poate fi desprinsă de la AS şi reimplantată în acoperişul AS mai aproape de planul septului interatrial nativ. Acesta este apoi excizat şi repoziţionat, cu pericard sau cu un petic sintetic, pentru a direcţiona tot fluxul venos sistemic la valva pulmonară atrio-ventriculară.

↔ ***Conexie cavo-pulmonară bidirecţională*:** când anatomia intracardiacă cere plasarea unui petic interatrial, poate fi folosită o tehnică de corecţie extracardiacă. VCSS este desprinsă de la inimă şi apoi este cusut capătul cardiac. VCSS este suturată la o incizie în segmentul superior al arterei pulmonare stângi. Beneficiul acestei tehnici este de a evita peticele interatriale complexe cu riscurile de scurgere la nivelul peticului, stenoză de petic şi aritmie atrială.

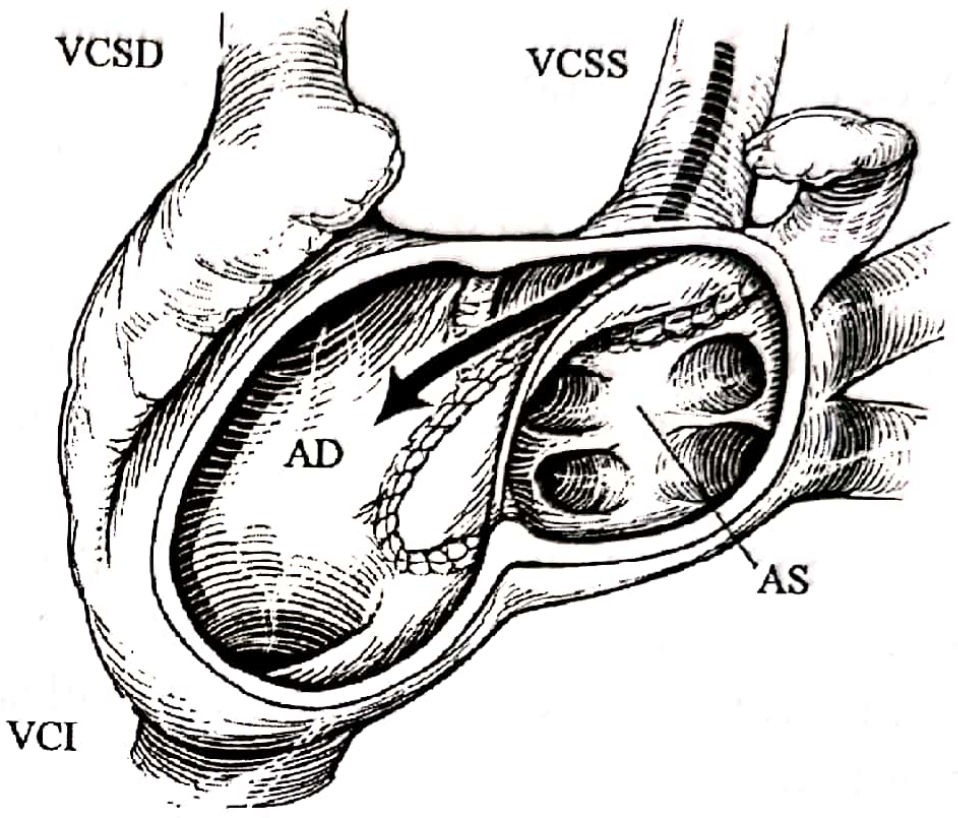

Fig. 61.29. Corecţia VCSS la AS prin repoziţionarea septului atrial. Excizia totală a septului interatrial nativ înainte de repoziţionarea septală permite amplasarea optimă a peticului pentru a evita obstrucţia venoasă sistemică sau pulmonară [2].

↔ ***Acoperirea SC*** **(Fig. 61.31):** se face cu pericard autolog sau cu plicatura peretului atrial peste un stent. Această procedură începe la orificiul intern al VCSS în AS şi se continuă până la nivelul capătului inferior al septului interatrial la regiunea de obicei ocupată de ostiul SC din AD. Închiderea cu petic a septului interatrial se face în jurul noului orificiu al SC. Această tehnică se foloseşte rar, datorită posibilităţii obstrucţiei venei pulmoare stângi şi a valvei atrio-ventriculare, lezării sistemului de conducere şi stenozei de tunel tardivă sau precoce **[2]**.

b) VCSS la AS:

– Cu toate că această anomalie este compatibilă cu supravieţuirea până în decada a şasea de vârstă, pacienţii au cel puţin disfuncţie uşoară şi intervenţia chirurgicală este indicată odată ce s-a pus diagnosticul. Corecţia chirurgicală poate consta în **simplă ligatură** dacă este prezentă o venă brahio-cefalică. Dacă nu, fluxul venos al VCSS poate fi direcţionat la AD, cu corecţia defectelor asociate **[6]**.

– Au fost folosite trei proceduri: ***ligatura VCSS, reimplantarea de VC în AD sau artera pulmonară, redirecţionarea intraatrială a fluxului de la VC.***

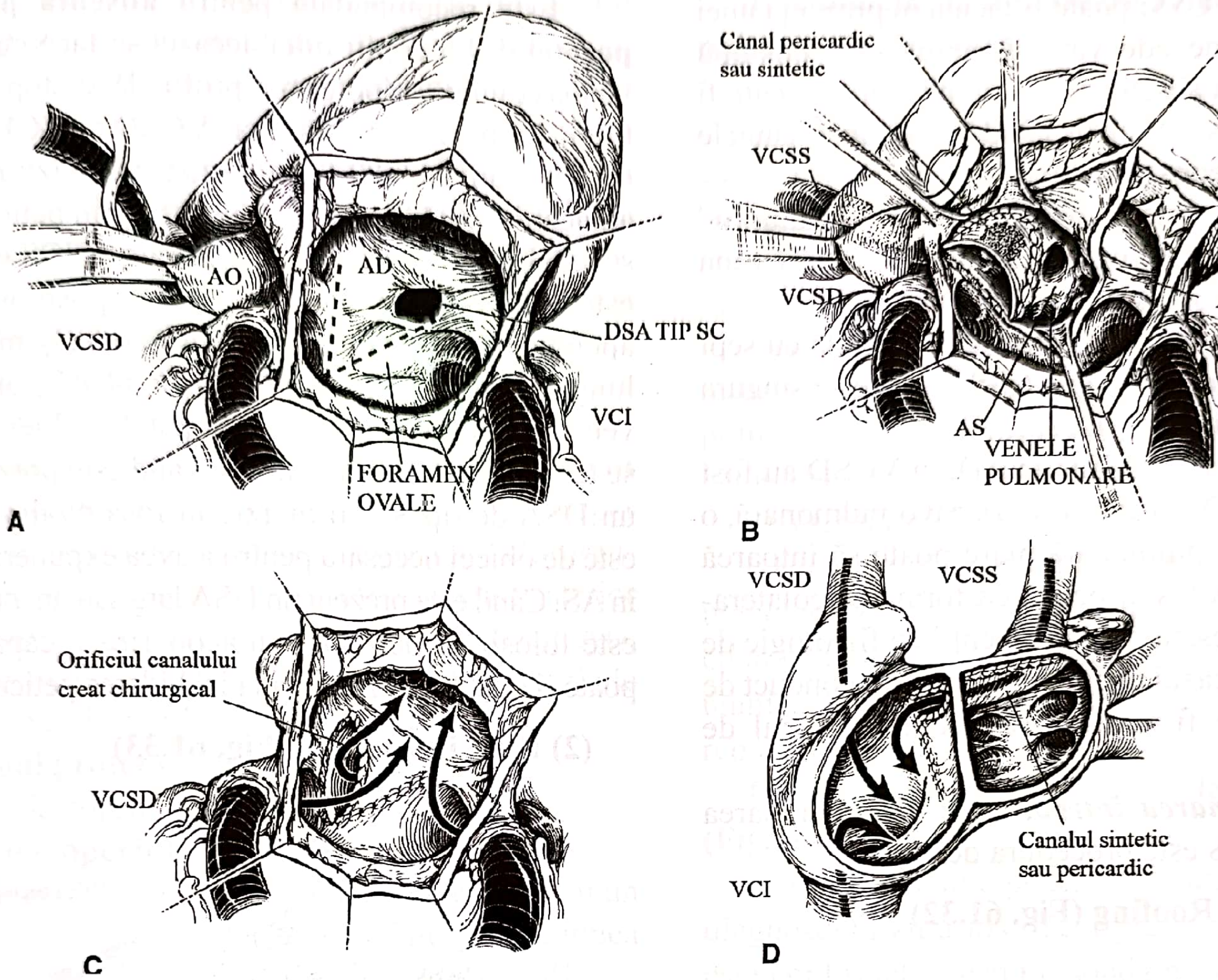
Canal pericardic
sau sintetic
VCSS
AO
AD
VCSD
DSA TIP SC
VCSD
AD
VCI
FORAMEN
OVALE
AS
VENELE
PULMONARE
A
B
VCSD
VCSS
Orificiul canalului
creat chirurgical
VCSD
Canalul sintetic
sau pericardic
VCI
C
D

Fig. 61.30. Abordul atrial superior pentru corecția VCSS la AS cu DSA de tip SC: **A** – Linia de incizie pentru construirea flapului interatrial fixat medial; **B** – Construirea flapului interatrial fixat medial; **C** – Canalul pericardic sau sintetic este construit de-a lungul părții superioare a AS pentru a conecta orificiul VCSS la nivelul septului interatrial. Defectul interatrial rămas este închis prin flap de țesut interatrial autolog (materialul sintetic sau pericardul pot fi folosite dacă există țesut autogen inadecvat); **D** – Reprezentarea schematică a corecției complete a atriului superior **[2]**.

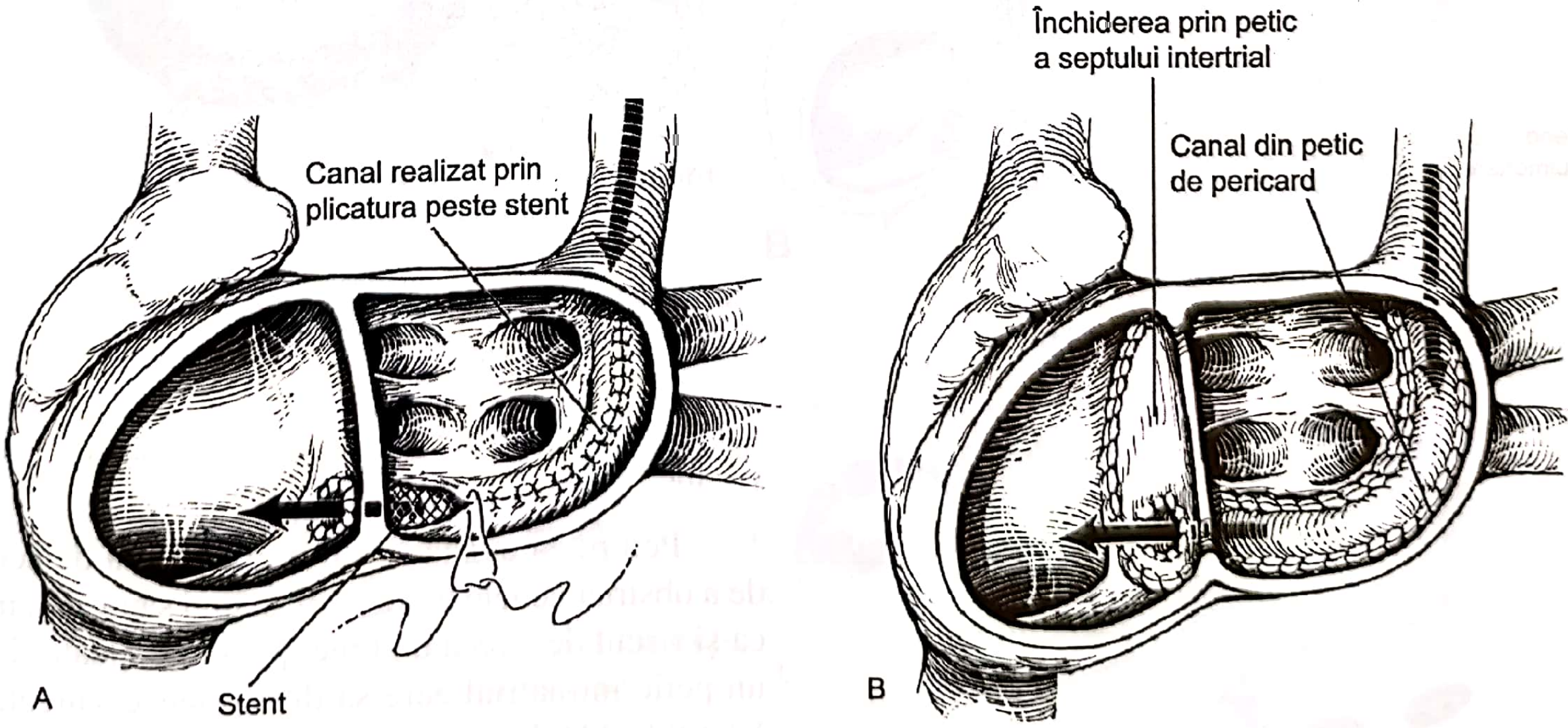
Închiderea prin petic
a septului intertrial
Canal din petic
de pericard
Canal realizat prin
plicatura peste stent
A
Stent
B

Fig. 61.31. Acoperirea SC pentru corecția VCSS la AS cu descoperire completă a SC: **A** – Canal realizat prin plicatură peste stent pe peretele posterior al AS; **B** – Canal realizat prin petic de pericard. Închiderea prin petic a septului interatrial **[2]**.

↔ ***Ligatura VCSS***: poate fi făcută în prezenţa unei VCSD de mărime adecvată. Legarea este posibilă câteodată chiar în absenţa venei punte, dar nu poate fi făcută în cazuri excepţionale când VCSS duce sângele SC sau sângele venos pulmonar:

– **primul caz** poate rezulta din atrezia ostiului SC din AD şi drenajul retrograd al sângelui SC în vena nenumită prin VCSS (Mantini şi colab.);

– **al doilea caz** constă în atrezie de mitrală cu sept atrial intact şi drenajul de la VCSS la AS este singura cale de ieşire al sângelui din AS.

↔ ***Reimplantarea VCSS***: în AD, în VCSD au fost făcute cu succes. După anastomoza cavo-pulmonară, o presiune în artera pulmonară mare poate să întoarcă fluxul în VCSS. A fost asociată cu formarea colateralelor venoase şi desaturare la pacienţii cu fiziologie de ventricul unic. În cazul unei VCS scurte, un conduct de interpoziţie poate fi necesar să ajungă la locul de reimplantare.

↔ ***Redirecţionarea intraatrială***: redirecţionarea sângelui din VCSS este procedura de alegere.

(1) Procedura Roofing (Fig. 61.32)

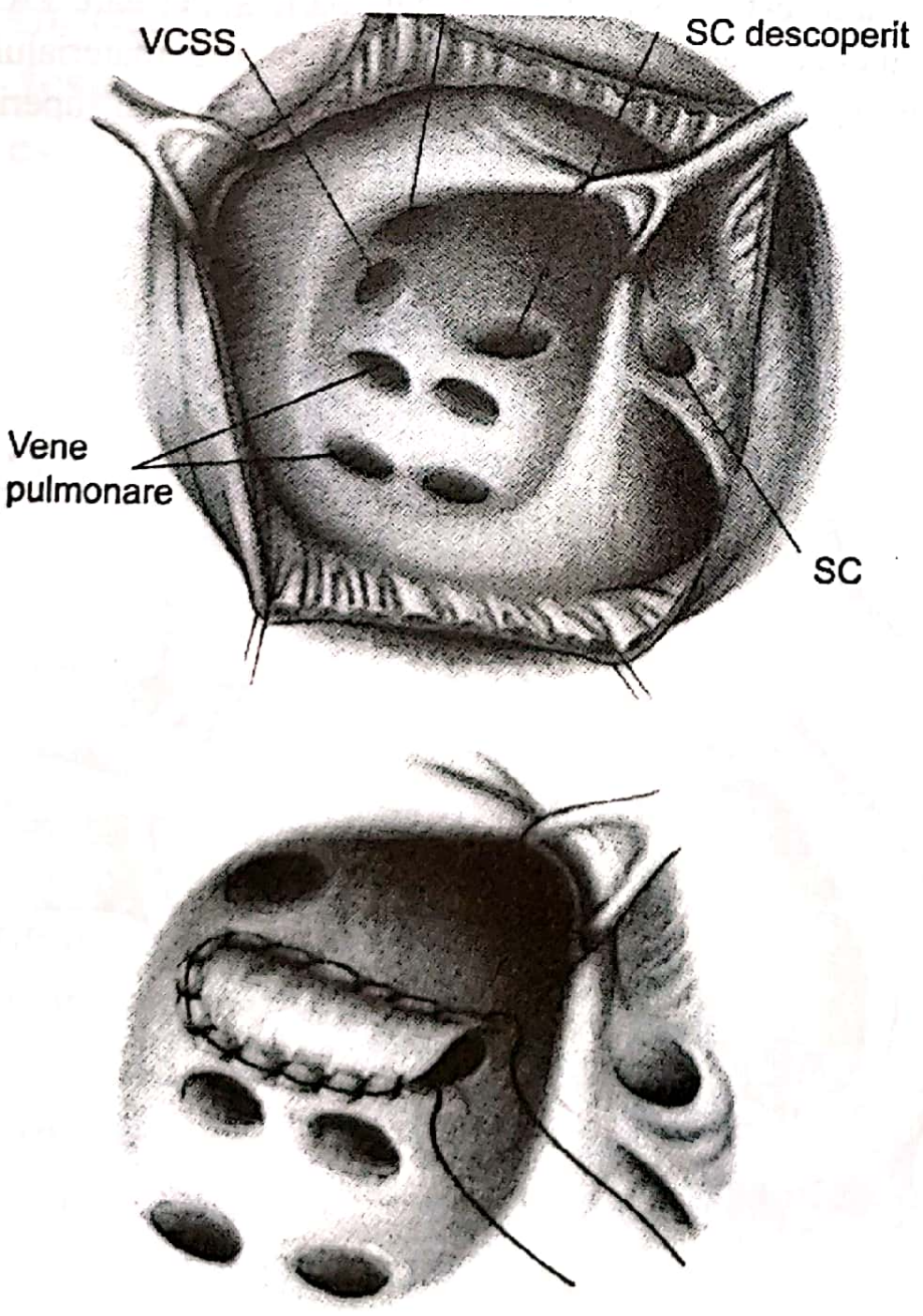

Fig. 61.32. Procedura Roofing [4].

– Este recomandată pentru **absenţa parţială a peretelui**. La copiii mici aceasta se face cu o canulă venoasă unică, hipotermie profundă şi stop circulator total. La pacienţii vârstnici, VCSD şi VCI de partea dreaptă sunt canulate direct sau prin incizii în peretele adiacent al AD. Acoperirea se face prin petic. Corecţia se află începută la punctul de intrare a VCS în AS, care este între venele pulmonare stângi, posterior, şi baza apendicelui AS anterior. Noul acoperiş merge de-a lungul peretelui postero-inferior al AS, anterior de venele pulmonare stângi şi în spatele valvei mitrale, şi se termină în AD la ostiul SC. Când este prezent numai un DSA de tip SC, o incizie în fosa ovalis adiacentă este de obicei necesară pentru a avea expunere adecvată în AS. Când este prezent un DSA larg sau un atriu comun, este folosit un petic pentru acoperire şi capătul septal poate fi croit pentru a servi la închiderea peticului septal.

(2) Petic intraatrial (Fig. 61.33)

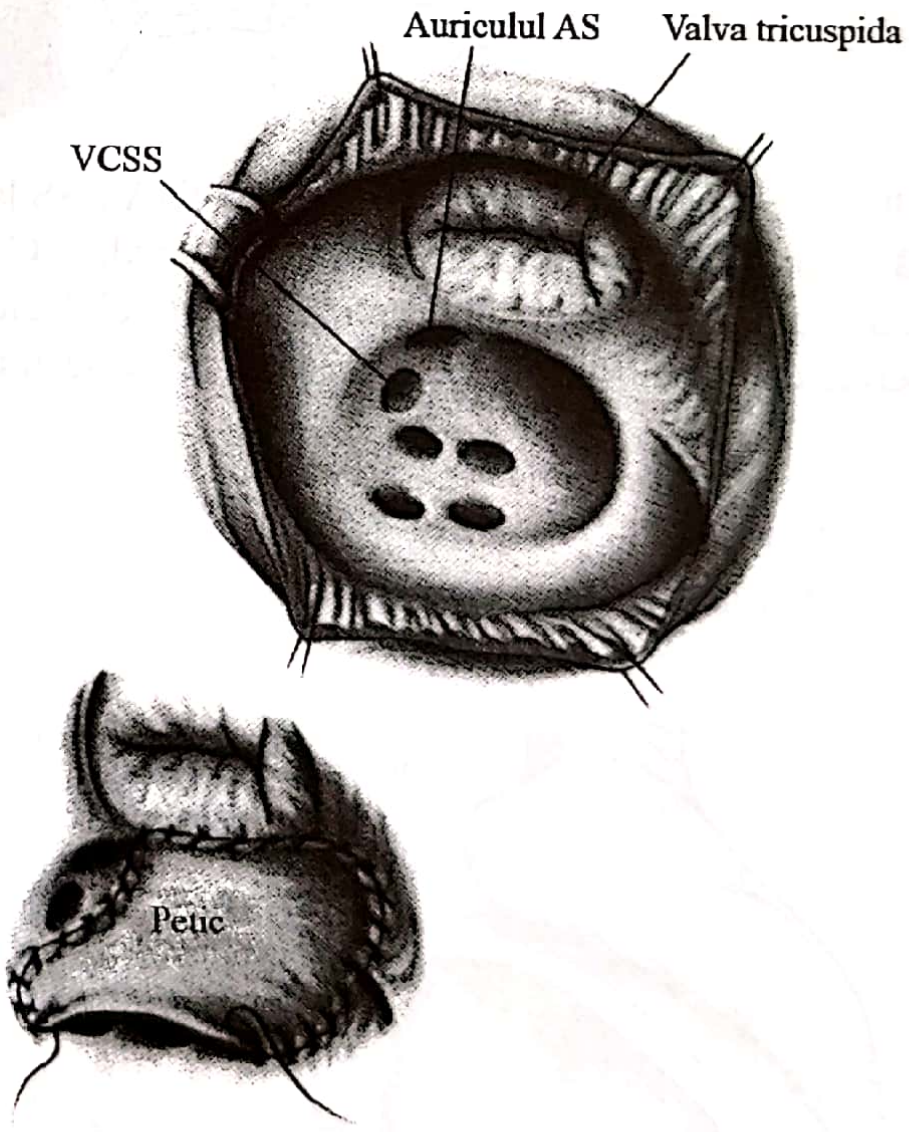

Fig. 61.33. Procedura petic intraatrial [4].

– Pentru că există riscul în procedura de acoperire de a obstrua venele pulmonare stângi sau valva mitrală, ca şi riscul de a crea un tunel prea mic, poate fi folosit un petic intraatrial care să direcţioneze sângele de la VCSS la AD. La copiii mici recuperarea se face cu o singură canulă şi stop circulator total. La pacienţii mai mari, VCSS este canulată direct. **Dacă DSA este mic,** este întâi lărgit anterior excizând o parte din septul atrial. Un petic din pericardul autolog sau heterolog sau din material sintetic este inserat apoi între cele două valve atrio-ventriculare la marginea septului atrial (dacă există DSA de tip OS) sau de-a lungul inelului unei valve AV, dacă există **DSA de tip OP.** Linia de sutură se duce în jos către colţul postero-inferior al AS, astfel încât să meargă în jurul VCS de partea stângă şi baza apendicelui atrial stâng. Linia de sutură merge apoi pe acoperişul AS pentru a se uni cu marginea septului atrial lateral, separând astfel complet întoarcerea venoasă pulmonară şi sistemică. Dacă **este prezent un atriu comun,** SC este absent, iar punctul de reper al sistemului de conducere nu este disponibil chirurgului. Suturile sunt plasate pe valva tricuspidă posterior între cele două valve AV şi sunt duse pe peretele AD, dincolo de inelul valvei tricuspide, pentru a include întreaga arie a sistemului de conducţie în AS.

(3) Tubul protetic intraatrial

Opţiune la copilul mare sau adolescent [4].

c) SC descoperit fără VCSS:

Închiderea DSA de tip SC se face **direct** sau cu un **petic,** realizându-se suturi superficiale pe marginea defectului petru a evita sistemul de conducere [4].

d) Anomalii de întoarcere venoasă sistemică şi pulmonară combinate:

– Tratamentul constă în împarţirea oricărei comunicări extracardiace semnificative între venele pulmonare şi cele sistemice şi separarea intracardiacă a întoarcerii venoase, astfel încât sângele venos pulmonar să dreneze în ventriculul sistemic şi sângele venos sistemic să dreneze în ventriculul pulmonar;

– peticele intraatriale sunt cele mai satisfăcătoare mijloace de a repara circulaţiile. Drenajul unei vene pulmonare într-o venă sistemică produce perturbare hemodinamică minoră şi poate fi lăsată necorectată [4].

e) VCSS în AD (Fig. 61.34):

– Cu toate că procedura nu este folosită de obicei, unii chirurgi au pledat pentru detaşarea VCSS de la AS cu implantarea ei în AD. Limitarea principală a acestei tehnici este posibilitatea stenozei sau ocluziei VCSS repoziţionate [2].

f) Porţiunea de mijloc a SC descoperită parţial (Fig. 61.35):

– Această leziune poate fi trecută cu vederea dacă diagnosticul nu a fost făcut preoperator. Diagnosticul este confirmat trecând o sonda prin orificiul SC, prin

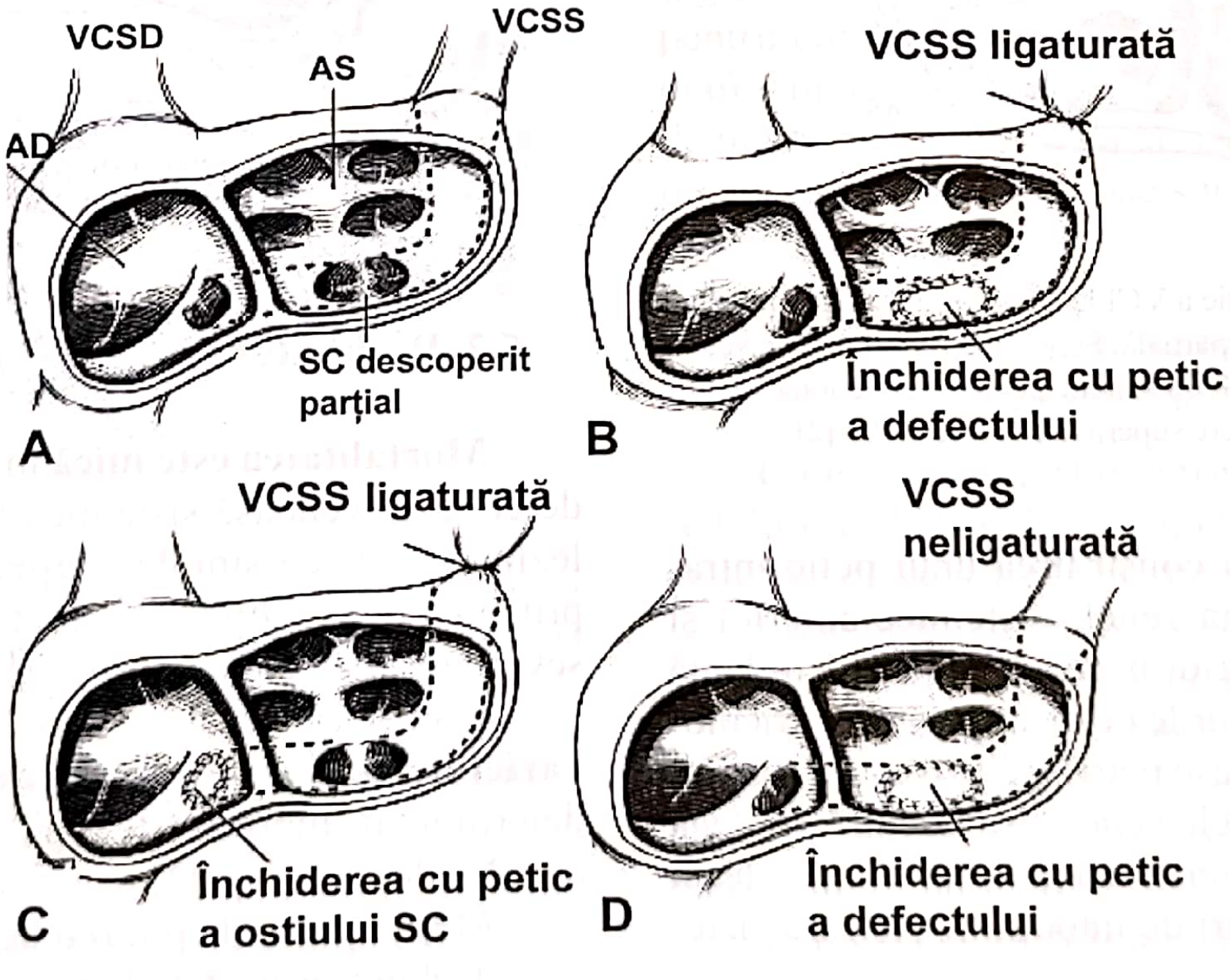
VCSD
VCSS
AS
AD
SC descoperit parţial
A
VCSS ligaturată
Închiderea cu petic a defectului
B
VCSS ligaturată
Închiderea cu petic a ostiului SC
C
VCSS neligaturată
Închiderea cu petic a defectului
D

Fig. 61.35. **A** – Corecţia SC descoperit parţial în porţiunea de mijloc cu VCSS; **B** – Ligatura VCSS şi închiderea primară sau cu petic a porţiunii descoperite a SC dilatat; **C** – Ligatura VCSS şi închiderea primară sau cu petic a orificiului în AD a SC dilatat; **D** – Închiderea primară sau cu petic a porţiunii descoperite a SC dilatat în situaţia în care VCSS nu poate fi ligaturată [2].

porțiunea descoperită a SC și în AS. Când VCSS este prezentă, una din reparații poate fi făcută. Dacă VCSS poate fi legată, porțiunea descoperită a SC poate fi închisă primar sau cu un petic fie prin orificiul SC dilatat, fie printr-o incizie în septul interatrial.

– O altă corecție constă în legarea VCSS cu închiderea simplă cu petic a orificiului SC. Această procedură lasă un șunt dreapta-stânga neglijabil, secundar întoarcerii SC la AS. Dacă VCSS nu poate fi legată, defectul în acoperișul SC trebuie reparat primar sau cu un petic. Dacă VCSS nu este prezentă, porțiunea descoperită a SC poate fi corectată sau orificiul SC închis cu un petic [2].

g) VCI la AS (Fig. 61.36):

– Corecția drenajului VCI la AS impune excizia septului interatrial cu acoperirea orificiului VCI la partea dreaptă cu pericard autolog sau cu petic sintetic [2].

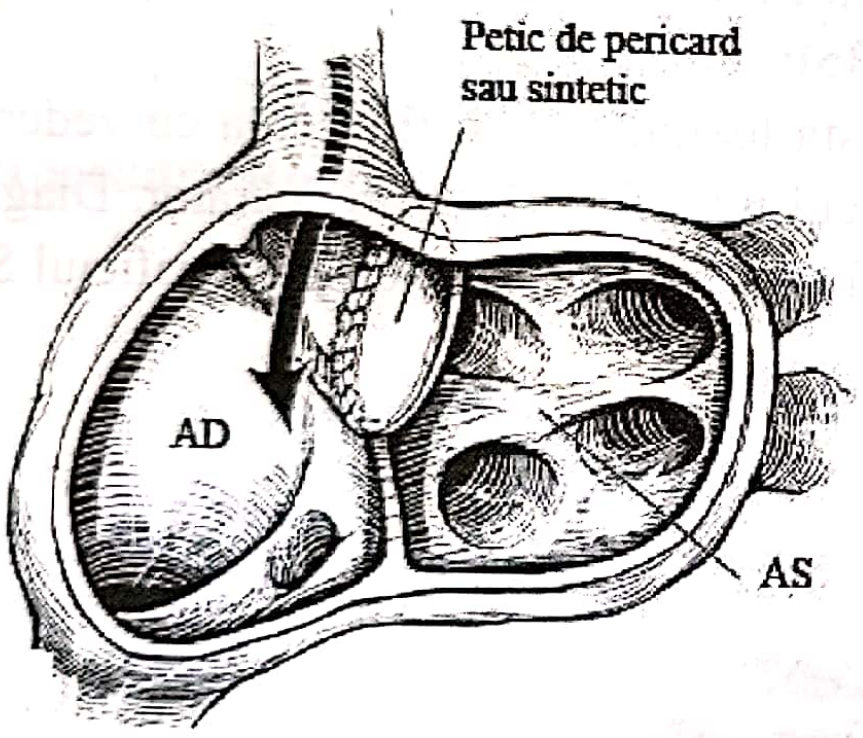

Fig. 61.36. Corecția prin petic a VCI la AS în asociere cu conexia venoasă pulmonară anormală parțială. Septul interatrial a fost excizat și este folosit petic de pericard sau sintetic pentru a direcționa VCI în AD și venele pulmonare superioare drepte în AS [2].

– Corecția constă în construirea unui petic intraatrial pentru a direcționa venele sistemice anterior și venele pulmonare posterior în cazurile de concordanță ventriculo-atrială. În cazurile de discordanță ventriculo-atrială (transpoziție de vase mari), peticul este construit pentru a direcționa sângele venos sistemic în VD, dacă o operație de switch arterial nu este făcută. Aceleași tehnici se aplică în cazuri de întoarcere venoasă sistemică anormală totală.

– Pentru pacienții cu fiziologie de ventricul unic care trec prin terminarea conexiei cavo-pulmonare totale, VCI sau venele hepatice sunt conectate la artera pulmonară, cu ajutorul unui petic intraatrial sau al unui conduct extracardiac [4].

h) Anomalia totală de conexie a sistemului venos:

– Corecția se face prin excizia septului interatrial, exceptând limbul anterior. Atriul este apoi împărțit cu pericard sau cu petic sintetic, astfel că orificiile venoase sistemice sunt apoi unite la valva pulmonară atrio-ventriculară și orificiile venoase pulmonare la valva atrio-ventriculară [2].

i) VCSD în AS (Fig. 61.37):

– O tehnică de corecție ar fi translocarea VCSD la AD. O altă alternativă ar fi excizia septului interatrial superior, cu repoziționarea septului la partea stângă a orificiului VCSD cu pericard sau petic sintetic [2].

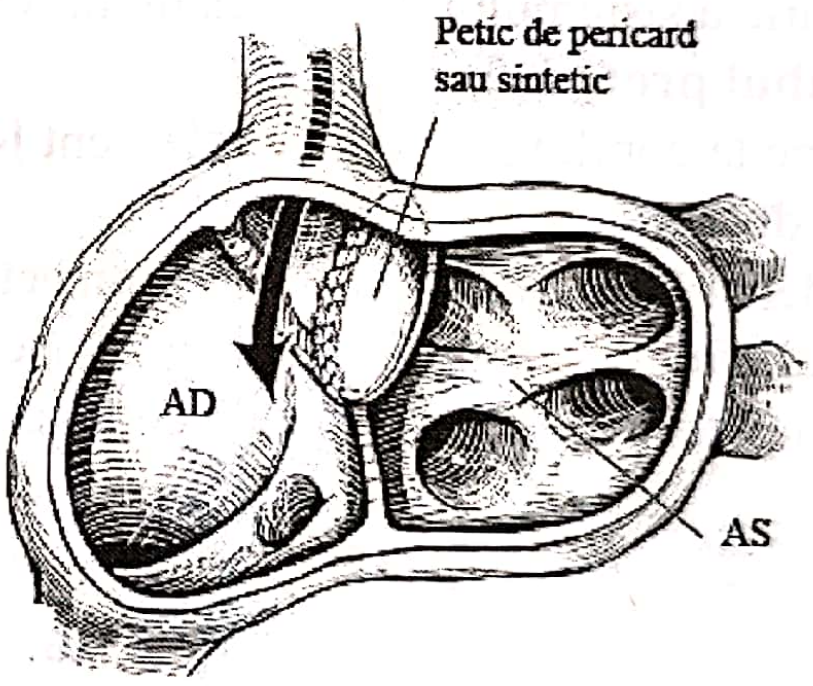

Fig. 61.37. Corecția prin petic a VCSD la AS [2].

5.2. Rezultate

– **Mortalitatea este mică** în corectarea anomaliilor de conexie venoasă sistemică izolate sau asociate cu leziuni cardiace simple. **Supraviețuirea** depinde în principal de condiția preoperatorie a pacientului și de severitatea defectelor cardiace asociate.

– Pentru că aceste anomalii sunt asociate cu o **varietate de malformații cardiace,** este dificil să determinăm morbiditatea și mortalitatea atribuită anomaliilor venoase [2].

– Multe dintre ele pot fi diagnosticate preoperator.

– Trebuie suspectate la orice pacient cu situs anormal sau o anomalie de poziție a inimii. Eșecul de detectare a anomaliilor de întoarcere venoasă sistemică preoperator poate duce la întoarcere sangvină excesivă la inimă, întoarcere venoasă inadecvată la oxigenatorul de pompă şi şunturi intracardiace reziduale [4].

5.3. Situaţii speciale

5.3.1. Transplantul cardiac la pacienţii cu anomalii de conexie venoasă sistemică (Fig. 61.38, 61.39):

– Singura **contraindicaţie absolută la transplantul cardiac** este absenţa sau hipoplazia marcată a arterelor pulmonare centrale sau absenţa sau diminuarea marcată a venelor pulmonare. Drenajul venos sistemic aberant creşte complexitatea transplantului cardiac ortotopic şi poate creşte riscul operator **[2]**.

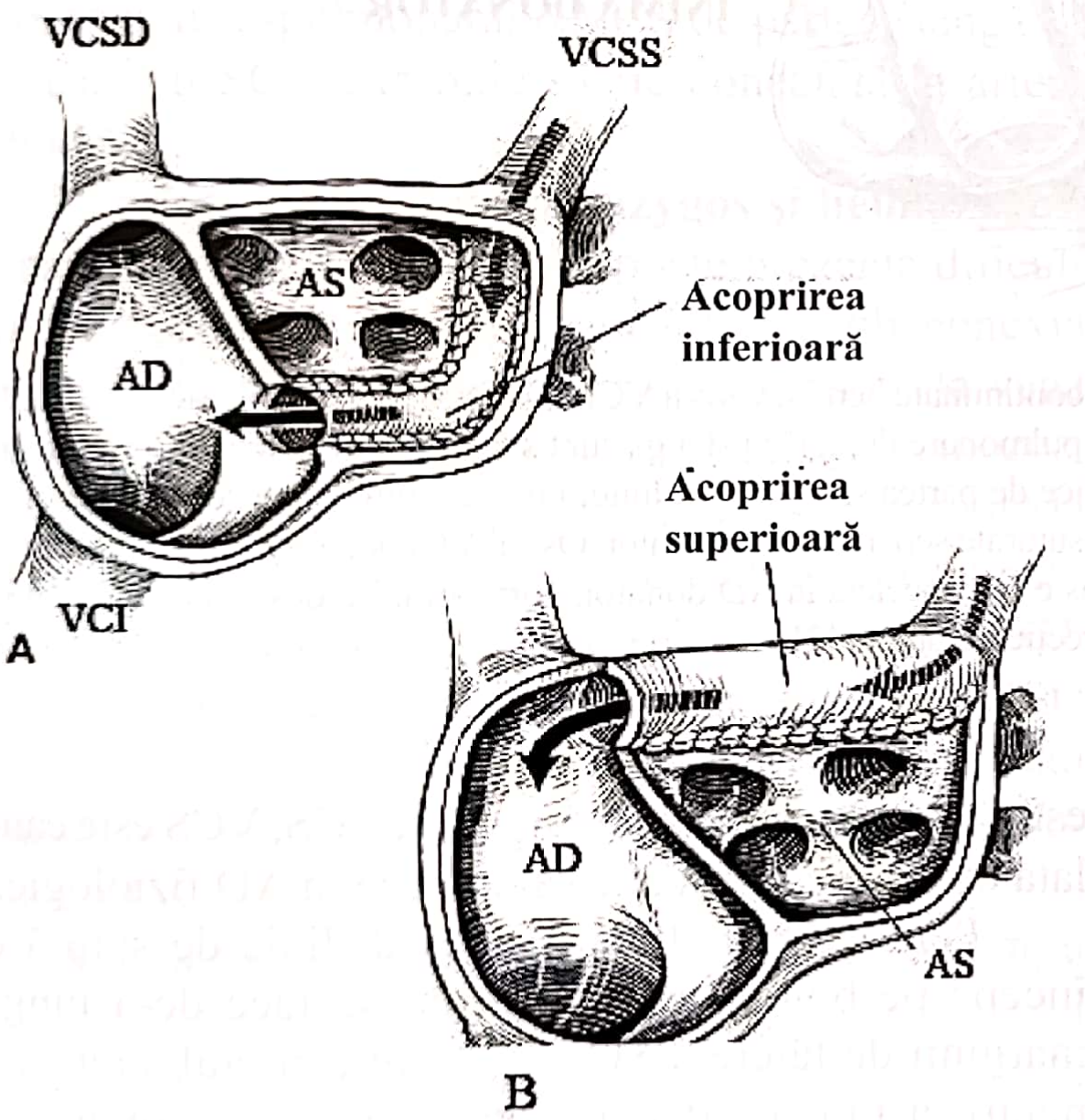

Fig. 61.38. Transplantul cardiac ortotopic la un receptor cu VCSS la AS cu SC descoperit complet: **A** – Este folosit pericard sau material sintetic pentru acoperirea inferioară; **B** – Este folosit pericard sau material sintetic pentru acoperirea superioară **[2]**.

– În timpul **transplantului cardiac ortotopic,** o VCSS la AS poate fi reconstruită cu tehnici externe sau interne. Vena nenumită de la donor poate fi recoltată în bloc cu VCS. VCSS receptoare este împărţită lângă intrarea sa în AS în timpul cardiectomiei receptoare. Capătul distal al VCSS receptoare este apoi suturat cap la cap la vena nenumită stângă donatoare. Capătul distal al VCSS receptoare este suturat cap la cap pe o lungime de aortă descendentă donatoare recoltată. Capătul opus al acestui homograft este suturat la o incizie în acoperişul AD donator. În final, poate fi folosită tehnica internă de acoperire inferioară sau superioară cu pericard proaspăt. După ce s-a făcut cardiectomia receptoare, se face un defect în segmentul inferior al septului interatrial receptor. Acoperirea inferioară este făcută prin construirea unui tunel în AS, anterior şi pe stânga venelor pulmonare stângi receptoare de la orificiul VCSS în jos la defectul interatrial produs chirurgical. În acoperirea superioară, se face un defect în segmentul superior al septului interatrial receptor. Peretele superior al AS este folosit ca o clapă pentru a face un tunel în AS de la orificiul VCSS la defectul interatrial.

– Alte anomalii, cum sunt **inserţia venelor hepatice în AS**, pot fi corectate după cardiectomia receptoare, prin rezecţia septului interatrial receptor şi construirea unui sept interatrial nou, care va devia orificiile venei hepatice anormale pe partea AD. Aceeaşi tehnică de deviere poate fi folosită în combinaţie cu tehnicile superioare sau inferioare de acoperire pentru a rezolva situaţii de transplant în care coexistă o VCSS şi vene hepatice de partea stângă. În situs inversus, AD morfologic situat pe partea stângă poate fi folosit ca o clapă pentru construcţia unui tunel pe partea pericardică a diafragmului, de la orificiile venei hepatice, peste linia de mijloc, la partea dreaptă. Deschiderea de pe partea dreaptă a acestui tunel este suturată la orificiul VCI al inimii donate **[2]**.

5.3.2. Conexiile cavo-pulmonare la pacienţii cu ventricul unic funcţional complex

– **Conexii cavo-pulmonare bidirecţionale şi totale** se folosesc obişnuit în operaţii la pacienţii cu o varietate de forme de ventricul unic funcţional complex.

– Când drenajul venos sistemic este normal, abordul se face prin conexii cavo-pulmonare totale.

– Mulţi pacienţi au anomalii de drenaj venos sistemic şi pulmonar. La aceşti pacienţi, se întâlneşte obişnuit sindromul de heterotaxie visceral cu izomerism atrial de auriculi.

– În prezenţa **VCS bilaterală** cu sau fără continuitate azygos sau hemiazygos a VCI, se face o conexie cavo-pulmonară bidirecţională bilaterală când pacientul are 6 luni.

inv. 17717

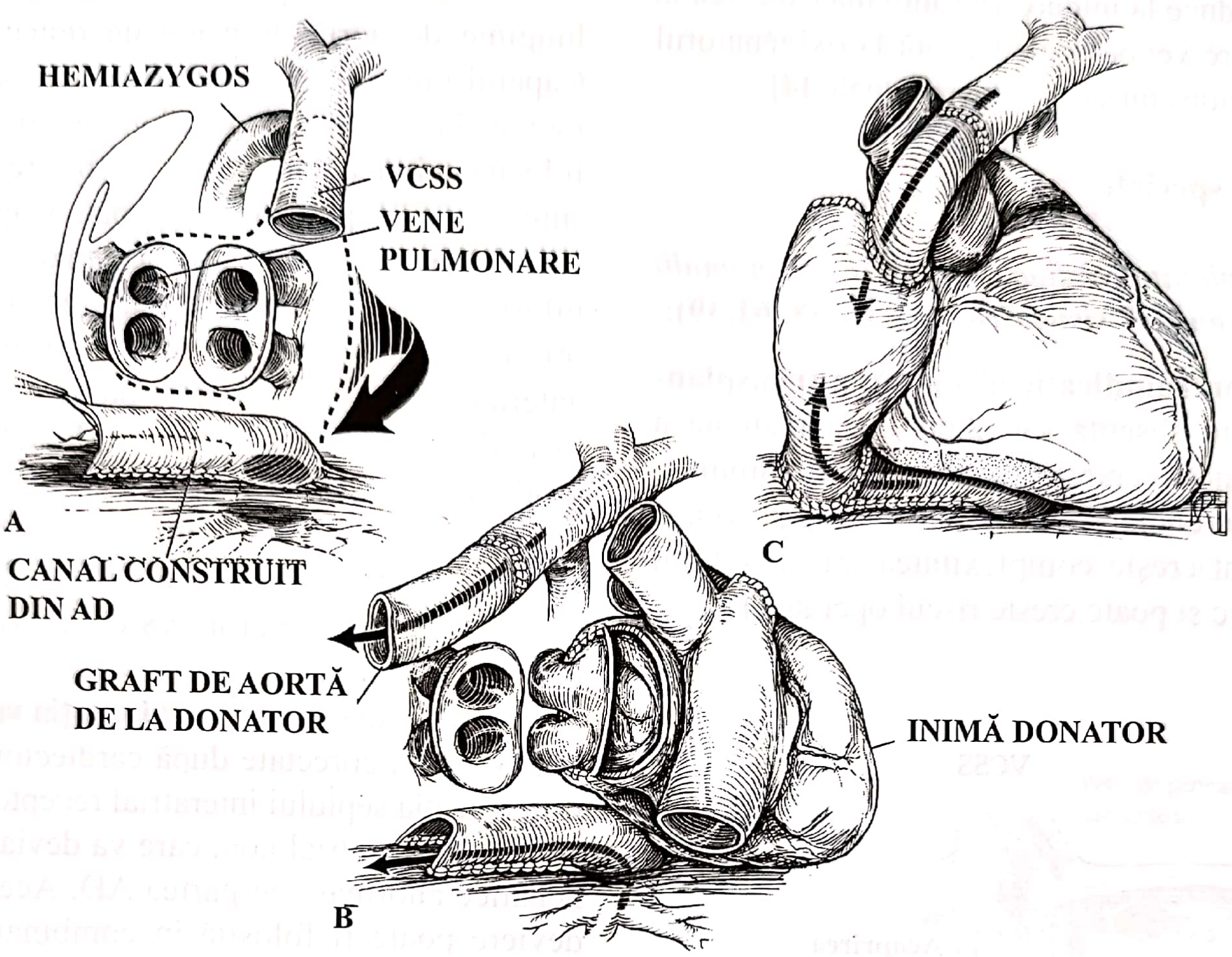

Fig. 61.39. Transplantul cardiac ortotopic la un receptor cu situs inversus cu continuitate hemiazygos a VCI la VCSS: **A** – VCSS este detaşată. AD şi AS sunt despărţite la nivelul septului de-a lungul liniei punctuate. Venele pulmonare dreaptă şi stângă sunt separate şi mobilizate cu ţesut atrial important. AD este dedicat construirii unui canal de la ostiile venelor hepatice de partea stângă, de-a lungul diafragmului şi peste linia de mijloc către partea dreaptă; **B** – Venele pulmonare dreaptă şi stângă receptoare sunt suturate separat la AS donator. Ostiul VCI donatoare este anastomozat la orificiul canalului construit. VCSS receptoare cu continuitate hemiazygos este conectată la AD donator, aorta toracică descendentă donatoare fiind graft interpoziţionat; **C** – Corecţie completă **[2]**.

– Tehnicile intracardiace sau extracardiace pentru a termina conexia cavo-pulmonară totală sunt făcute obişnuit 1–2 ani mai târziu.

– În prezenţa unei anatomii intracardiace complexe sau a unor anomalii cardiace de poziţie, un tunel extracardiac sau un tub graft poate duce la conexie cavo-pulmonară totală satisfăcătoare, fără a interfera cu întoarcerea venoasă pulmonară **[2]**.

5.3.3. Switch-ul atrial (Mustard sau Senning)

– Pentru repararea intraatrială a transpoziţiei de vase mari, sunt disponibile **două opţiuni.**

– Dacă **VCSS este mică,** ea poate fi legată şi repararea intraatrială (Mustard sau Senning) poate fi făcută astfel ca SC să dreneze în atriul pulmonar venos nou creat (stânga). Dacă **VCSS este mare** şi dacă presiunea este > 15–20 mm Hg după ocluzia VCS, VCS este canulată direct şi SC rămâne să dreneze în AD fiziologic.

– Pentru **procedura Mustard,** linia de sutură ce începe pe bontul septului atrial se face de-a lungul marginii de tăiere a SC şi apoi în orificiul sinusului, pentru a rămâne departe de sistemul de conducere. Aceasta direcţionează sângele din VCSS şi SC în atriul venos sistemic.

– Pentru **operaţia Senning,** clapa posterioară, creată prin incizia SC, poate fi cusută la partea caudală a clapei septului atrial pentru a crea planşeul căii venoase sistemice.

5.3.4. Defectele septale atrio-ventriculare

– Se preferă plasarea peticului ostium primum, superior şi în jurul SC, direcţionând fluxul sangvin la AS. Aceasta este posibil dacă VCSS poate fi legată.

Dacă nu, orificiul SC trebuie să rămână în AD pentru a evita crearea unui şunt dreapta-stânga mare, rezultând cianoza. În acestă situaţie, linia de sutură pentru peticul atrial trebuie plasată la baza foiţei *bridging* inferioare stângi şi continuată în jos pe marginea din afară a acestei foiţe până când se ajunge la marginea liberă a septului atrial, lăsând SC la dreapta.

5.3.5. Operaţia Fontan

– Anomaliile de drenaj venos sistemic au importanţă practică în operaţiile de bypass ale inimii drepte.

– În prezenţa **VCS bilaterale,** trebuie create anastomoze cavo-pulmonare bidirecţionale. Similar, dacă o conexie cavo-pulmonară totală este creată în prezenţa unei VCS bilaterale, amândouă venele trebuie conectate la arterele pulmonare. Totuşi, dacă se construieşte o conexie atrio-pulmonară, o VCS de partea stângă ce drenează în SC nu trebuie să fie conectată la artera pulmonară.

– În prezenţa **continuităţii azygos şi hemiazygos,** o anastomoză cavo-pulmonară poate prezenta dificultăţi tehnice, pentru că lungimea VCS sub conexia azygos poate fi aşa de scurtă, încât fluxul de la vena azygos poate fi jenat în timpul realizării anastomozei.

– De aceea se preferă ocluzia VCS sub conexia azygos cu un clamp vascular decât cu un tourniquet. VCS poate fi divizată 2–3 mm sub conexia ei la AD, pentru a amputa vârful joncţiunii cavo-atriale. Această divizie trebuie făcută deasupra ariei expectate a nodului sinusal, pentru a realiza câţiva mm de lungime adiţională a VCS.

– Venele hepatice bilaterale sau de partea stângă drenând la atriul sistemic venos pot prezenta dificultăţi în terminarea conexiei cavo-pulmonare totale. Conexia venelor hepatice la artera pulmonară poate fi făcută folosind tehnica de *baffling* a venelor intra- sau extracardiac, fie individual, fie împreună, cu un conduct sau o tehnică de tunel lateral sau o combinaţie a lor. Dacă orice deschidere intracardiacă a venelor hepatice rămâne în atriu după terminarea conexiei cavo-pulmonare totale, atunci va fi un şunt dreapta-stânga şi cianoză. Cianoza are tendinţa de a creşte cu timpul datorită formării vaselor colaterale intrahepatice care permit şuntarea sângelui venos hepatic desaturat în atriul pulmonar venos cu presiune joasă. În prezenţa colateralelor, este bine să se ocluzioneze orificiul atrial al venei hepatice, direcţionând toată întoarcerea venoasă hepatică la plămâni **[4]**.

OP TIM. PROPUNERI DE NOMENCLATURĂ, DIAGNOSTIC ŞI TERAPEUTICĂ ÎN DRENAJUL VENOS SISTEMIC ABERANT. PROPUNERI DE NOMENCLATURĂ IERARHIZATĂ A PROCEDURILOR TERAPEUTICE – STS-EACTS

ION SOCOTEANU, CAIUS GLAD STREIAN,
ANA LASCU

I. Aspecte generale

Anomaliile venelor sistemice care drenează sângele la inimă se întâlnesc izolate sau asociate cu alte defecte congenitale ale inimii. Multe dintre defectele obişnuite au o mai mică semnificaţie clinică dacă se găsesc izolate. Există multe anomalii rare care pot fi clinic semnificative. Oricum, anomaliile venelor sistemice sunt foarte importante la pacienţii cu forme diferite de malformaţii tip ventricul unic şi pot complica crearea unei conexiuni cavo-pulmonare superioare, precum şi ulterior operaţia Fontan. Prezenţa unei anomalii a venelor sistemice poate necesita modificarea tehnicilor de transplant cardiac şi transplantul combinat inimă/plămân. Diversele anomalii pot, de asemenea, complica intubarea pentru bypass-ul cardio-pulmonar, chiar dacă nu se cere corecţia anomaliei venoase în sine. Oricum, această categorie de diagnostic va fi utilizată în primul rând ca modificator sau diagnostic secundar, mai ales la pacienţii cu ventricul unic.

Clasificarea acestor anomalii este, în primul rând, descriptivă. Autorii anteriori au clasificat anomaliile venelor sistemice în câteva moduri diferite. Unii autori au grupat anomaliile după originea embriologică. Alţii au grupat anomaliile după segmentul venos (vena cavă superioară [VCS] opusă venei cave inferioare [VCI]) sau după conexiunea inimii (atriul sistemic venos opus atriului pulmonar venos). Pentru scopurile acestui capitol, anomaliile vor fi clasificate în două grupe principale, după segmentul venos: 1) anomaliile venelor sistemice, VCS; 2) anomaliile venelor sistemice, VCI.

Principala dificultate în clasificarea acestor anomalii apare din descrierea atriilor. În cordul normal (*situs solitus*), VCS şi VCI se

---

*Adaptat după: Gaynor J.W., Weinberg PM., Spray TL. *Congenital Heart Surgery Nomenclature and Database Project: Systemic Venous Anomalies*. „Ann Thorac Surg” 2000;69:S70–6 conectează la un atriu de parte dreaptă, care, din punct de vedere morfologic, este un atriu drept fiind definit de prezenţa unei urechiuşe mari, piramidale, *septum secundum* (limbul superior) acoperind inserţii ale *septum primum* (acoperă ca o valvă foramen ovale), şi, de obicei, orificiul venei cave inferioare.

Venele pulmonare drenează spre un atriu de parte stângă, care, din punct de vedere morfologic, este un atriu stâng fiind definit de o urechiuşă ca un deget subţire şi absenţa unei crista terminalis.

Dificultăţi apar fie la pacienţii cu *situs inversus*, unde atriul de partea stângă este un atriu drept din punct de vedere morfologic, fie la pacienţii cu izomerism atrial (sindromul heterotaxic, fie asplenia sau polisplenia), unde pot exista urechiuşe atriale fie bilateral drepte, fie bilateral stângi. Anumite tipuri de anomalii venoase sunt mult mai obişnuite la pacienţii cu izomerism atrial. VCS stângă şi VCS bilaterale persistente se pot observa atât în cazul izomerismului atrial drept, cât şi în cazul izomerismului atrial stâng. Întreruperea VCI se observă, în mod obişnuit, la pacienţii cu izomerism atrial stâng. În ceea ce priveşte această discuţie, termenul „atriu de parte dreaptă" se referă la locaţie, nu la morfologie, şi nu implică un atriu drept din punct de vedere morfologic; la fel, termenul „atriu de parte stângă" nu implică morfologie atrială stângă. Aşadar, structura ierarhică va prevedea clasificarea anatomiei sistemice venoase, dar nu include analiza anatomiei segmentare sau prezenţa izomerismului atrial. Va fi necesar să se specifice anatomia segmentară şi situsul altundeva în baza de date.

II. Sistemul de nomenclatură pentru anomaliile venelor sistemice

Definiţii

Vena cavă superioară (VCS): Trunchiul venos care drenează sângele de la cap, gât şi membrele superioare.

Vena cavă inferioară (VCI): Trunchiul venos care drenează extremităţile inferioare, pelvis şi abdomen. Este formată din venele iliace comune, merge în sus şi se varsă în partea inferioară a atriului drept.

Trunchi venos brahio-cefalic (Vena nenumită): Vena care drenează sângele de la cap, gât şi extremităţile superioare. Fiecare este formată prin unirea venei jugulare interne cu vena subclaviculară. În mod normal, cele două vene brahio-cefalice se unesc să formeze VCS. Vena brahio-cefalică stângă este frecvent denumită vena nenumită.

Vena azygos: O venă care drenează venele intercostale drepte, ce rezultă din venele lombare şi se varsă în VCS. Ea poate fi şi ramură de legătură între teritoriile venoase drenate de VCS şi VCI.

Sinusul coronar: Porţiunea terminală a venei cardiace mari situată în şanţul atrio-ventricular şi drenează în mod normal în atriul drept.

Vena cardinală din AS (levo-atrială): O conexiune venoasă anormală sistemică care permite curgerea sângelui venos pulmonar într-o venă sistemică în situaţia unei conexiuni venoase pulmonare normale spre atriul stâng. De obicei, se asociază cu leziunile obstructive atriale stângi, dar poate fi observată şi la cor triatriatum. Se formează din AS sau, mai frecvent, dintr-o venă pulmonară şi drenează în VCS sau vena nenumită.

Cor triatriatum drept (dexter): Prezenţa unei valve venoase proeminente care duce la obstrucţionarea VCI şi a valvei tricuspide (deficienţa dezvoltării valvei lui Eustachio).

Clasificarea ierarhică

Anomaliile VCS sunt arătate în **Fig. 61.1 Op TIM.** Schema ierarhică care urmează permite clasificarea tuturor anomaliilor venoase comune şi a multor anomalii rare, dar nu include toate posibilităţile teoretice. Unele anomalii rare trebuie să fie clasificate separat.

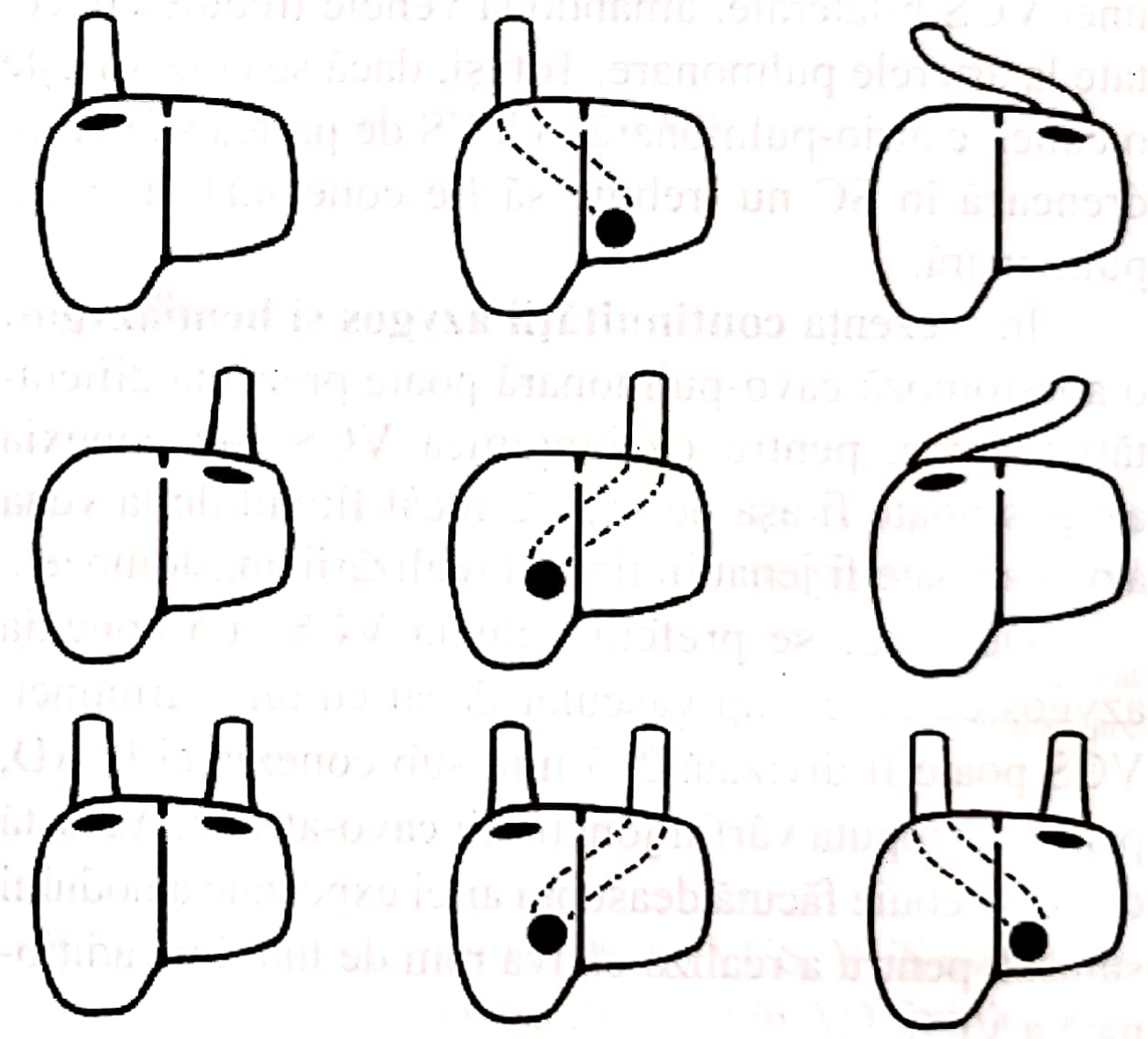

Fig. 61.1 Op TIM. Anomaliile venei cave superioare (de la stânga la dreapta şi de sus în jos): VCSD la AD, VCSD la SC şi AS, VCSD la AS (sus); VCSS la AS, VCSS la AD prin SC, VCSS la AD (mijloc); VCS Bilaterală: VCSD la AD, VCSS la AS (SC complet descoperit), VCSD la AD, VCSS la SC la AD, VCSD la SC la AS, VCSS la AS (jos).

Cea mai comună anomalie a VCS este persistenţa unei VCSS, care drenează în atriul drept prin SC, neproducând anomalii fiziologice; nu necesită corecţie. Vena nenumită (trunchi venos brahiocefalic) poate fi prezentă sau absentă. Trunchiul venos brahiocefalic se poate situa, ocazional, în spatele aortei ascendente (vena nenumită retro-aortică). Ocazional, poate exista un defect al septului sinusului, la nivelul peretelui dintre SC şi atriul stâng, rezultând în descoperirea totală sau parţială a sinusului coronar. Acest defect produce un şunt stânga-dreapta prin ostiumul SC, denumit defect septal atrial tip sinus coronar, care poate sau nu fi asociat cu persistenţa unei VCSS. Alte anomalii includ absenţa VCSD, stenoza sau ocluzia VCS, trunchi venos brahio-cefalic retro-aortic şi atrezia sau stenoza ostiumului SC. Prezenţa venei cardinale levo-atriale este de asemenea inclusă în această secţiune.

În **Fig. 61.2 Op TIM** sunt detaliile anomaliei VCI. Anomalia cea mai comună a VCI este întreruperea VCI cu continuarea venei azygos la VCS. Ca şi în cazul persistenţei VCSS, izolată, această anomalie nu produce anomalii fiziologice şi nu necesită corecţie. În mod normal, venele hepatice se alătură VCI înainte de intrarea acesteia în atriu; totuşi, ele pot intra în inimă separat. Rareori, VCI poate drena la atriul stâng. În **Fig. 61.3 Op TIM** sunt detaliate posibilele anomalii ale venelor hepatice.

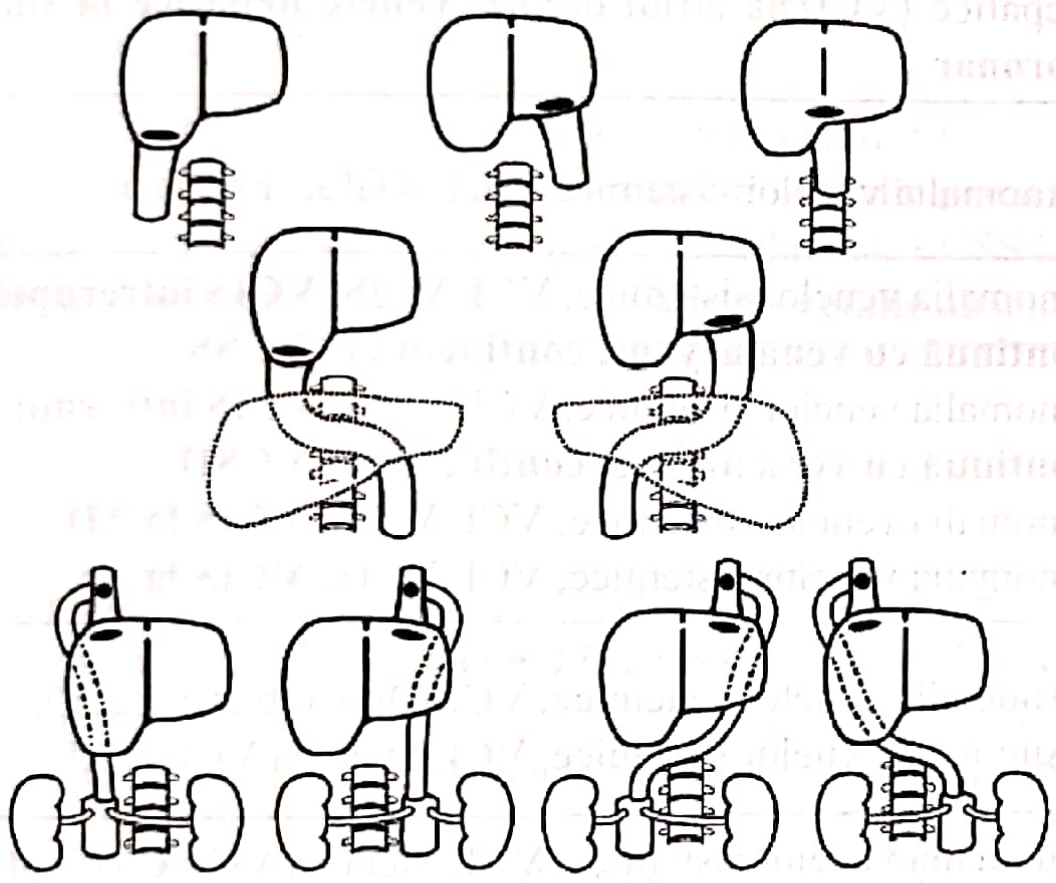

Fig. 61.2 Op TIM. Anomaliile venei cave inferioare (de la stânga la dreapta şi de sus în jos): VCID la AD, VCIS la AS, VCI la AD şi AS (drenaj biatrial); VCIS la AD, VCID la AS; VCID întreruptă cu continuarea venei azygos la VCSD, VCIS întreruptă cu continuarea venei azygos la VCSS, VCID întreruptă cu continuarea venei azygos la VCSS, VCIS întreruptă cu continuarea venei azygos la VCSD.

Clasificarea ierarhică a anomaliilor VCI şi a venelor hepatice nu include anumite anomalii ale VCI abdominale, cum ar fi dublarea VCI, VCI stânga, îngustare renală circumaortică. Aceste defecte prezintă interes pentru chirurgii cardiaci doar în măsura în care ele pot complica canularea femurală. Clasificarea include stenoze sau ocluzii ale VCI, incluzând sindromul Budd-Chiari.

1. Anomaliile venelor sistemice *Nivel 1 de ierarhie*

Anomalia venelor sistemice

2. Anomaliile venelor sistemice *Nivel 2 de ierarhie*

Anomalia venelor sistemice, Fără altă precizare (FAP)

Anomalia venelor sistemice, **VCS**
Anomalia venelor sistemice, **VCI**

3. Anomaliile venelor sistemice *Nivel 3 de ierarhie*

Anomalia venelor sistemice, (FAP)
Anomalia venelor sistemice, VCS, (FAP)

Anomalia venelor sistemice, VCS, **VCSD anormală**
Anomalia venelor sistemice, VSC, **Absenţa VCSD**
Anomalia venelor sistemice, VCS, **VCS bilaterală**
Anomalia venelor sistemice, VCS, **Stenoza VCS**
Anomalia venelor sistemice, VCS, **Ocluzia VCS**
Anomalia venelor sistemice, VCS, **Trunchi venos brahio-cefalic retro-aortic**
Anomalia venelor sistemice, VCS, **Vena cardinală levo-atrială**
Anomalia venelor sistemice, VCS, **Stenoza sau atrezia ostiumului sinusului coronar**
Anomalia venelor sistemice, VCS, **Altele (se specifică)**

Anomalia venelor sistemice, VCI, (FAP)

Anomalia venelor sistemice, VCI, **VCID anormală**
Anomalia venelor sistemice, VCI, **Intrare separată a venelor hepatice (VCID la atriul drept)**
Anomalia venelor sistemice, VCI, **VCIS**
Anomalia venelor sistemice, VCI, **Drenaj biatrial al VCI**
Anomalia venelor sistemice, VCI, **Stenoza VCI**
Anomalia venelor sistemice, VCI, **Ocluzia VCI**
Anomalia venelor sistemice, VCI, **Cor triatriatum dexter**
Anomalia venelor sistemice, VCI, **Altele (se specifică)**

4. Anomaliile venelor sistemice *Nivel 4 de ierarhie*

Anomalia venelor sistemice, (FAP)
Anomalia venelor sistemice, VCS, (FAP)
Anomalia venelor sistemice, VCS, VCSD anormală, (FAP)

Anomalia venelor sistemice, VCS, VCSD anormală, **VCSD la sinusul coronar la atriul stâng**
Anomalia venelor sistemice, VCS, VCSD anormală, **VCSD la atriul stâng**

Anomalia venelor sistemice, VSC, absentă VCSD, (FAP)

Anomalia venelor sistemice, VCS, absenţa VCSD, **VCSS la sinusul coronar (intact) la atriul drept**
Anomalia venelor sistemice, VCS, absenta VCSD, **VCSS la sinusul coronar (parţial neacoperit)**
Anomalia venelor sistemice, VCS, absenţa VCSD, **VCSS la atriul stâng (sinusul coronar neacoperit complet)**
Anomalia venelor sistemice, VSC, absenţa VCSD, **VCSS la atriul drept**

Anomalia venelor sistemice, VCS, VCS bilaterală, (FAP)

Anomalia venelor sistemice, VCS, VCS bilaterală, **VCSS la sinusul coronar (intact) la atriul drept**
Anomalia venelor sistemice, VCS, VCS bilaterală, **VCSS la sinusul coronar (parţial neacoperit)**
Anomalia venelor sistemice, VCS, VCS bilaterală, **VCSS la atriul stîng (sinusul coronar neacoperit complet)**
Anomalia venelor sistemice, VCS, VCS bilaterală, **VCSS la sinusul coronar la atriul drept**

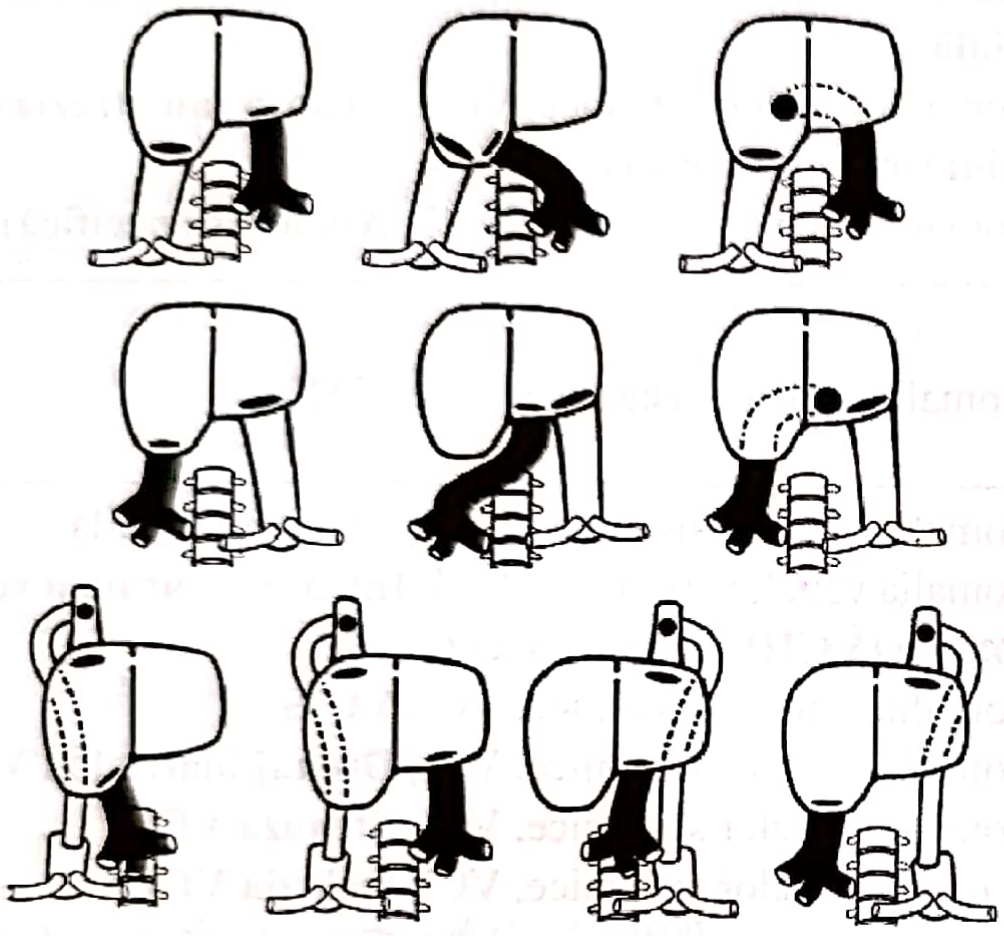

Fig. 61.3 Op TIM. Anomaliile venelor hepatice (de la stânga la dreapta şi de sus în jos): VCID cu intrarea separată a VH în AS, AD şi SC (sus); VCIS cu intrarea separată a VH în AD, AS şi SC (mijloc); VCID întreruptă, continuată cu V azygos la VCSD şi intrarea separată a VH în AD şi AS; VCIS întreruptă, continuată cu V azygos la VCSS şi intrarea separată a VH în AS şi AD (rândul de jos).

Anomalia venelor sistemice, VCS, stenoza VCS, (FAP)

Anomalia venelor sistemice, VCS, stenoza VCS, **Câştigată**
Anomalia venelor sistemice, VCS, stenoza VCS, **Congenitală**

Anomalia venelor sistemice, VCS, ocluzia VCS, (FAP)

Anomalia venelor sistemice, VCS, ocluzia VCS, **Câştigată**
Anomalia venelor sistemice, VCS, ocluzia VCS, **Congenitală**

Anomalia venelor sistemice, VCS, Trunchi venos brahio-cefalic retro-aortic
Anomalia venelor sistemice, VCS, vena cardinală levo-atrială
Anomalia venelor sistemice, VCS, stenoză sau atrezia ostiumului sinusului coronar
Anomalia venelor sistemice, VCS, altele (specific)
Anomalia venelor sistemice, VCI, (FAP)
Anomalia venelor sistemice, VCI, VCID anormală, (FAP)

Anomalia venelor sistemice, VCI, VCID anormală, **VCID întreruptă, Se continuă cu vena azygos, confluentă la VCSD**
Anomalia venelor sistemice, VCI, VCID anormală, **VCID întreruptă, Se continuă cu vena Azygos, confluentă la VCSS**
Anomalia venelor sistemice, VCI, VCID anormală, **VCID la AD**

Anomalia venelor sistemice, VCI, Intrare separată a venelor hepatice (VCID la atriul drept), (FAP)

Anomalia venelor sistemice, VCI Intrare separată a venelor hepatice (VCID la atriul drept), **Venele hepatice la AD**
Anomalia venelor sistemice, VCI, Intrare separată a venelor hepatice (VCID la atriul drept), **Venele hepatice la AS**
Anomalia venelor sistemice, VCI, Intrare separată a venelor hepatice (VCIDla atriul drept), **Venele hepatice la sinusul coronar**

Anomalia venelor sistemice, VCI, VCIS, (FAP)

Anomalia venelor sistemice, VCI, VCIS, **VCIS întreruptă, Se continuă cu vena azygos, confluentă la VCSS**
Anomalia venelor sistemice, VCI, VCIS, **VCIS întreruptă, Se continuă cu vena azygos, confluentă la VCSD**
Anomalia venelor sistemice, VCI, VCIS, **VCIS la AD**
Anomalia venelor sistemice, VCI, VCIS, **VCIS la AS**

Anomalia venelor sistemice, VCI, Drenaj biatrial al VCI
Anomalia venelor sistemice, VCI, Stenoza VCI, (FAP)

Anomalia venelor sistemice, VCI, Stenoza VCI, **Câştigată**
Anomalia venelor sistemice, VCI, Stenoza VCI, **Congenitală**

Anomalia venelor sistemice, VCI, Ocluzia VCI, (FAP)

Anomalia venelor sistemice, VCI, Ocluzia VCI, **Câştigată**
Anomalia venelor sistemice,VCI, Ocluzia VCI, **Congenitală**

Anomalia venelor sistemice, VCI, Cor triatriatum dexter
Anomalia venelor sistemice, VCI, Altele (specific)

5. Anomaliile venelor sistemice *Nivel 5 de ierarhie*

Anomalia venelor sistemice, (FAP)
Anomalia venelor sistemice, VCS, (FAP)
Anomalia venelor sistemice, VCS, VCSD anormală, (FAP)
Anomalia venelor sistemice, VCS, VCSD anormală, VCSD la sinusul coronar la AS
Anomalia venelor sistemice, VCS, VCSD anormală, VCSD la AS
Anomalia venelor sistemice, VCS,VCSD absentă, (FAP)
Anomalia venelor sistemice, VCS, VCSD absentă, VCSS la sinusul coronar (intact) la atriu drept

Anomalia venelor sistemice, VCS, VCSD absentă, VCSS la SC (parţial neacoperit)

Anomalia venelor sistemice, VCS, VCSD absentă, VCSS la AS (SC complet neacoperit)

Anomalia venelor sistemice, VCS, VCSD absentă, VCSS la AD

Anomalia venelor sistemice, VCS, VCS bilateral, (FAP)

Anomalia venelor sistemice, VCS, VCS bilateral VCSS la SC (intact) la AD, (FAP)

Anomalia venelor sistemice, VCS, VCS bilateral VCSS la SC (intact) la AD, **Trunchi venos brahio-cefalic prezent**

Anomalia venelor sistemice, VCS, VCS bilateral VCSS la SC (intact) la AD, **Trunchi venos brahio-cefalic absent**

Anomalia venelor sistemice, VCS, VCS bilateral, VCSS la SC (parţial neacoperit) (FAP)

Anomalia venelor sistemice, VCS, VCS bilateral, VCSS la SC (parţial neacoperit), **Trunchi venos brahio-cefalic prezent**

Anomalia venelor sistemice, VCS, VCS bilateral, VCSS la SC (parţial neacoperit), **Trunchi venos brahio-cefalic absent**

Anomalia venelor sistemice, VCS, VCS bilateral, VCSS la AS (SC complet neacoperit), (FAP)

Anomalia venelor sistemice, VCS, VCS bilateral, VCSS la AS (SC complet neacoperit), **Trunchi venos brahio-cefalic prezent**

Anomalia venelor sistemice, VCS, VCS bilateral, VCSS la AS (SC complet neacoperit), **Trunchi venos brahio-cefalic absent**

Anomalia venelor sistemice, VCS, VCS bilateral VCSD la SC la AS, (FAP)

Anomalia venelor sistemice, VCS, VCS bilateral VCSD la SC şi la AS, **Trunchi venos brahio-cefalic prezent**

Anomalia venelor sistemice, VCS, VCS bilateral VCSD la SC şi la AS, **Trunchi venos brahio-cefalic absent**

Anomalia venelor sistemice, VCS, stenoza VCS, (FAP)

Anomalia venelor sistemice, VCS, stenoza VCS, Câştigată

Anomalia venelor sistemice, VCS, stenoza VCS, Congenitală

Anomalia venelor sistemice, VCS, ocluzia VCS, (FAP)

Anomalia venelor sistemice, VCS, ocluzia VCS, Câştigată

Anomalia venelor sistemice, VCS, ocluzia VCS, Congenitală

Anomalia venelor sistemice, VCS, Trunchi venos brahio-cefalic retro-aortic

Anomalia venelor sistemice, VCS, vena cardinală levo-atrială

Anomalia venelor sistemice, VCS, stenoză sau atrezia ostiumului sinusului coronar

Anomalia venelor sistemice, VCS, altele(specific)

Anomalia venelor sistemice, VCI, (FAP)

Anomalia venelor sistemice, VCI, VCID anormală, (FAP)

Anomalia venelor sistemice, VCI, VCID anormală, VCID întreruptă, Se continuă cu vena azygos confluentă la VCSD, (FAP)

Anomalia venelor sistemice, VCI, VCID anormală, VCID întreruptă, Se continuă cu vena azygos, confluentă la VCSD, **Venele hepatice la AD**

Anomalia venelor sistemice, VCI, VCID anormală, VCID întreruptă, Se continuă cu vena azygos, confluentă la VCSD, **Venele hepatice la AS**

Anomalia venelor sistemice, VCI, VCID anormală, VCID întreruptă, Se continuă cu vena azygos, confluentă la VCSD, **Venele hepatice la sinusul coronar**

Anomalia venelor sistemice,VCI, VCID anormală, VCID întreruptă, vena azygos continuare la VCSS, (FAP)

Anomalia venelor sistemice, VCI, VCID anormală, VCID întreruptă, Se continuă cu vena azygos, confluentă la VCSS, **Venele hepatice la AD**

Anomalia venelor sistemice, VCI, VCID anormală, VCID întreruptă, Se continuă cu vena azygos, confluentă la VCSS, **Venele hepatice la AS**

Anomalia venelor sistemice, VCI, VCID anormală, VCID întreruptă, Se continuă cu vena azygos, confluentă la VCSS, **Venele hepatice la sinusul coronar**

Anomalia venelor sistemice, VCI, VCID anormală VCID la AS, (FAP)

Anomalia venelor sistemice, VCI, VCID anormală VCID la AS, **Venele hepatice la AD**

Anomalia venelor sistemice, VCI, VCID anormală VCID la AS, **Venele hepatice la AS**

Anomalia venelor sistemice, VCI, VCID anormală VCID la AS, **Venele hepatice la sinusul coronar**

Anomalia venelor sistemice, VCI, Intrare separată a venelor hepatice (VCID la atriul drept), (FAP)

Anomalia venelor sistemice, VCI, Intrare separată a venelor hepatice (VCID la atriul drept), Venele hepatice la AD

Anomalia venelor sistemice, VCI, Intrare separată a venelor hepatice (VCIDla atriul drept), Venele hepatice la AS

Anomalia venelor sistemice, VCI, Intrare separată a venelor hepatice (VCIDla atriul drept), Venele hepatice la sinusul coronar

Anomalia venelor sistemice, VCI, VCIS, (FAP)

Anomalia venelor sistemice, VCI, VCIS, VCIS întreruptă, Se continuă cu vena azygos, confluentă la VCSS, (FAP)

Anomalia venelor sistemice, VCI, VCIS, VCIS întreruptă, Se continuă cu vena azygos, confluentă la VCSS, **Venele hepatice la AD**

Anomalia venelor sistemice, VCI, VCIS, VCIS întreruptă, Se continuă cu vena azygos, confluentă la VCSS, **Venele hepatice la AS**

Anomalia venelor sistemice, CI, VCIS, VCIS întreruptă, Se continuă cu vena azygos, confluentă la VCSS, **Venele hepatice la sinusul coronar**

Anomalia venelor sistemice, VCI, VCIS, VCIS întreruptă, Se continuă cu vena azygos, confluentă la VCSD, FAP)

Anomalia venelor sistemice, VCI, VCIS, VCIS întreruptă, Se continuă cu vena azygos, confluentă la VCSD, **Venele hepatice la AD**
Anomalia venelor sistemice, VCI, VCIS, VCIS întreruptă, Se continuă cu vena azygos, confluentă la VCSD, **Venele hepatice la AS**
Anomalia venelor sistemice, VCI, VCIS, VCIS întreruptă, Se continuă cu vena azygos, confluentă la VCSD, **Venele hepatice la sinusul coronar**

Anomalia venelor sistemice, VCI, VCIS, VCIS la AD, (FAP)

Anomalia venelor sistemice, VCI, VCIS, VCIS la AD, **Venele hepatice la AD**
Anomalia venelor sistemice, VCI, VCIS, VCIS la AD, **Venele hepatice la AS**
Anomalia venelor sistemice, VCI, VCIS, VCIS la AD, **Venele hepatice la sinusul coronar**

Anomalia venelor sistemice, VCI, VCIS,VCIS la AS, (FAP)

Anomalia venelor sistemice, VCI, VCIS, VCIS la AS, **Venele hepatice la AD**
Anomalia venelor sistemice, VCI, VCIS, VCIS la AS, **Venele hepatice la AS**
Anomalia venelor sistemice, VCI, VCIS, VCIS la AS, **Venele hepatice la sinusul coronar**

Anomalia venelor sistemice, VCI, Drenaj biatrial al VCI
Anomalia venelor sistemice, VCI, Stenoza VCI, (FAP)
Anomalia venelor sistemice, VCI, Ocluzia VCI, Câştigată
Anomalia venelor sistemice, VCI, Ocluzia VCI, Congenitală
Anomalia venelor sistemice, VCI, Ocluzia VCI, (FAP)
Anomalia venelor sistemice, VCI, Ocluzia VCI, Câştigată
Anomalia venelor sistemice, VCI, Ocluzia VCI, Congenitală
Anomalia venelor sistemice, VCI Cor triatriatum dexter
Anomalia venelor sistemice, VCI, Altele (specific)

III. Nomenclatura opţiunilor terapeutice pentru anomaliile venelor sistemice

Cele mai multe dintre anomaliile sistemice izolate venoase nu necesită corecţie chirurgicală. Cel mai comun defect ce necesită corecţie chirurgicală este VCSS la AS sau un sinus coronar parţial neacoperit. Clasificarea ierarhică pentru procedurile chirurgicale în anomaliile venoase izolate se găseşte mai jos. Cu toate acestea, prezenţa unei anomalii venoase poate să modifice în mod semnifictiv tehnica pentru conectarea cavo-pulmonară sau procedura Fontan. Aceste proceduri trebuie codificate separat.

1. Tratamentul anomaliilor venelor sistemice *Nivel 1 de ierarhie:*

Proceduri chirurgicale în anomaliile venoase sistemice

2. Terapiile anomaliei venelor sistemice *Nivel 2 de ierarhie*

Proceduri chirurgicale în anomaliile venoase sistemice, (FAP)

Proceduri chirurgicale în anomaliile venoase sistemice, **Ligatura VCSS**
Proceduri chirurgicale în anomaliile venoase sistemice, **Montaj de derivaţie atrial (VCSS la AD)**
Proceduri chirurgicale în anomaliile venoase sistemice, **Acoperirea SC**
Proceduri chirurgicale în anomaliile venoase sistemice, **Reimplantarea VCSS la AD**
Proceduri chirurgicale în anomaliile venoase sistemice, **Reimplantarea VCSS la VCSD**
Proceduri chirurgicale în anomaliile venoase sistemice, **Şunt Glenn bidirecţional (VCSS la APS)**
Proceduri chirurgicale în anomaliile venoase sistemice, **Şunt Glenn bidirecţional (VCSD la APD**
Proceduri chirurgicale în anomaliile venoase sistemice, **Repararea stenozei VCS**
Proceduri chirurgicale în anomaliile venoase sistemice, **Repararea stenozei VCI**
Proceduri chirurgicale în anomaliile venoase sistemice, **Altele (se specifică)**

3. Terapiile anomaliei venelor sistemice *Nivel 3 de ierarhie*

Proceduri chirurgicale în anomaliile venoase sistemice, (FAP)
Proceduri chirurgicale în anomaliile venoase sistemice, ligatura VCSS
Proceduri chirurgicale în anomaliile venoase sistemice, montaj de derivaţie atrial (VCSS la AD)
Proceduri chirurgicale în anomaliile venoase sistemice, acoperirea SC
Proceduri chirurgicale în anomaliile venoase sistemice, reimplantarea VCSS la AD, (FAP)

Proceduri chirurgicale în anomaliile venoase sistemice, Proceduri chirurgicale în anomaliile venoase sistemice, reimplantarea VCSS la AD, **Direct**
Proceduri chirurgicale în anomaliile venoase sistemice, tehnica anomaliei venoase sistemice, reimplantarea VCSS la AD, **Conduct**

Proceduri chirurgicale în anomaliile venoase sistemice, reimplantarea VCSS la VCSD, (FAP)

Proceduri chirurgicale în anomaliile venoase sistemice, reimplantarea VCSS la VCSD, **Direct**
Proceduri chirurgicale în anomaliile venoase sistemice, reimplantarea VCSS la VCSD, **Conduct**

Proceduri chirurgicale în anomaliile venoase sistemice, Şunt Glenn bidirecţional (VCSS la APS)

Proceduri chirurgicale în anomaliile venoase sistemice, Şunt Glenn bidirecţional (VCSD la APD)

Proceduri chirurgicale în anomaliile venoase sistemice, repararea stenozei VCS, (FAP)

Proceduri chirurgicale în anomaliile venoase sistemice, repararea stenozei VCS, **Petic**

Proceduri chirurgicale în anomaliile venoase sistemice, repararea stenozei VCS, **Conduct**

Proceduri chirurgicale în anomaliile venoase sistemice, repararea stenozei VCS, **Reimplantare**

Proceduri chirurgicale în anomaliile venoase sistemice, repararea stenozei VCI, (FAP)

Proceduri chirurgicale în anomaliile venoase sistemice, repararea stenozei VCI, **Petic**

Proceduri chirurgicale în anomaliile venoase sistemice, repararea stenozei VCI, **Excizia membranei stenozante**

Proceduri chirurgicale în anomaliile venoase sistemice, repararea stenozei VCI, **Conduct**

Proceduri chirurgicale în anomaliile venoase sistemice, repararea stenozei VCI, **Reimplantare**

Proceduri chirurgicale în anomaliile venoase sistemice, altele (specific)

IV. Liste prescurtate de diagnostice şi proceduri:

Listă prescurtată de diagnostic
Anomaliile venelor sistemice
Obstrucţia venelor sistemice

Listă prescurtată de proceduri
Metoda de montaj de derivaţie atrial (non-Mustard, non-Senning)
Repararea conexiunii venelor sistemice anormale
Repararea stenozei venelor sistemice

BIBLIOGRAFIE:

1. **Gaynor William J., Weinberg Paul M., Spray Thomas L.,** *Congenital Heart Surgery Nomenclature and Database Project: Systemic Venous Anomalies*,

2. **Mavroudis C.,** *Pediatric cardiac surgery*, ed. 3, Mosby, St. Louis, 2003.

3. **Freedom R.M., Joo Shi-Joon,** *The natural and modified history of congenital heart disease*, Blackwell Publishing, Boston, 2004.

4. **Stark J.F., DeLeval M.R., Tsang V.T.,** *Surgery for congenital heart defects*, ed. 3, Wiley, New York, 2006.

5. **Perloff J.K.,** *Clinical recognition of congenital heart disease*, ed. 5, Saunders, Philadelphia, 2003.

6. **Anderson R.N.,** *Pediatric cardiology*, ed. 2, Churchill Livingstone, New York, 2002.

7. **Porta E.,** *Radiodiagnostica angiografica anatomo-funzionale delle cardiopatie congenite*, Montecatini, 1972.

8. **Socoteanu I.,** *Tratat de patologie chirurgicală cardiovasculară*, Ed. Medicală, Bucureşti, 2007.

CARDIOMIOPATII

SECȚIUNEA III

CAPITOLUL 62

DORU DUMBRAVĂ, CĂTĂLIN CÂRSTOVEANU

1. NOSOLOGIE
2. INDICENȚĂ
3. PATOLOGIE
    - 3.1. Factorul genetic
    - 3.2. Citokinele
    - 3.3. Apoptoza
4. DIAGNOSTICUL ȘI EVALUAREA UNEI CARDIOMIOPATII LA COPII
    - 4.1. Etape de evaluare
    - 4.2. Diagnostic
        - 4.2.1. Clinic
        - 4.2.2. Investigații
        - 4.2.3. Concluzii privind diagnosticul și evaluarea unei cardiomiopatii la copil
5. CARDIOMIOPATIA DILATATIVĂ
    - 5.1. Definiție, incidență
    - 5.2. Etiopatogenie
    - 5.3. Fiziopatologie
    - 5.4. Morfopatologie
    - 5.5. Diagnostic
        - 5.5.1. Clinic
        - 5.5.2. Investigații
    - 5.6. Tratament
    - 5.7. Istoria naturală
6. CARDIOMIOPATIA HIPERTROFICĂ
    - 6.1. Definiție, incidență
    - 6.2. Clasificare
    - 6.3. Etiologie, genetica cardiomiopatiei hipertrofice
    - 6.4. Morfopatologie
    - 6.5. Fiziopatologie
    - 6.6. Diagnostic
        - 6.6.1. Clinic
        - 6.6.2. Investigații
        - 6.6.3. Diagnostic diferențial
    - 6.7. Tratament
    - 6.8. Istoria naturală
7. CARDIOMIOPATIA RESTRICTIVĂ
    - 7.1. Definiție, incidență
    - 7.2. Etiopatogenie
    - 7.3. Fiziopatologie
    - 7.4. Diagnostic
        - 7.4.1. Clinic
        - 7.4.2. Investigații
        - 7.4.3. Diagnostic diferențial
    - 7.5. Tratament
    - 7.6. Istoria naturală
8. CARDIOMIOPATIA ARITMOGENICĂ DE VENTRICUL DREPT
9. CARDIOMIOPATIA PRIN NON-COMPACTARE MIOCARDICĂ
    - 9.1. Definiție
    - 9.2. Etiopatogenie
    - 9.3. Diagnostic
        - 9.3.1. Clinic
        - 9.3.2. Investigații
    - 9.4. Tratament

BIBLIOGRAFIE

Redactare medicală: Ion Socoteanu, Iulia Cristina Frînculescu, Marius Frînculescu

1. NOSOLOGIE

> *Cordul este ca un centru spre care converg toate afecțiunile. Toate bolile din restul corpului uman se reflectă în acest organ. Imediat ce o zonă a corpului este iritată sau inflamată, cordul devine părtaş la această suferință.*
> J.B. de Senac: **Traité de la structure du coeur, de son action et de ses maladies**, Paris, 1749.

> *The heart of creatures is the foundation of life, the Prince of all, the sun of their microcosm, from where all vigor and strength does flow.*
> William Harvey: **De Motu Cordis, On the Motion of the Heart**, 1628.

Una dintre primele descrieri de afectare primară, izolată, a muşchiului cardiac apare în 1891 (Krehl L.). Următoarele 6 decenii aduc foarte puține elemente noi, acest tip de afecțiuni reintrând în atenția specialiştilor începând cu anii '50, grație contribuțiilor lui Mattingly T.W., care introduce termenul de „boală miocardică primară", ale lui Harvey W.P. şi colaboratorii, Brigden W., Goodwin J.F.

Brigden W., 1951, introduce termenul de „cardiomiopatie non-coronariană" în scopul de a izola şi identifica acele boli ale muşchiului cardiac ce nu aveau ca substrat primar patologia coronariană. Tabloul lor clinic era rezultatul exclusiv al unei disfuncții ventriculare, fiind excluse acele etiologii ce implicau o suferință inițial organică, structurală, a muşchiului cardiac.

Din punct de vedere etimologic, termenul de cardiomiopatie se referă la o afecțiune ce îşi are originea/substratul în chiar muşchiul cardiac.

În timp, definirea şi clasificarea lor au suferit multe modificări. Clasificarea inițială încerca să țină cont atât de modificările morfologice ale miocardului şi cordului în ansamblul său, cât şi de etiologia acestora. Clasificarea originală propusă de Goodwin J.F. şi colaboratorii (1961), adoptată ulterior şi de către OMS (1980), reflecta modul inițial empiric de abordare; cardiomiopatiile erau definite drept boli ale muşchiului cardiac de cauză necunoscută şi împărțite în trei categorii pe baza modificărilor morfologice ale cordului: dilatație, hipertrofie, restricție (modificări mai uşor accesibile la acea dată examinării ecocardiografice). Era exclusă disfuncţia miocardică secundară HTA sistemice sau pulmonare, afecţiunilor coronariene, valvulopatiilor, bolilor cardiace congenitale.

Complet separate de grupa cardiomiopatiilor erau afecţiunile specifice, secundare, ale miocardului, având o etiologie bine precizată, sau cele asociate unei boli de sistem (multiorganice): infecţioase, metabolică, afecţiuni heredo-familiale, hipersensibilizare, reacții toxice.

Deşi utilă din punct de vedere conceptual, clasificarea în cele două mari grupe etiologice, cu folosirea termenului de „cardiomiopatie" doar pentru formele primare, a devenit rigidă pentru clinician, întrucât criteriile de definire clinică, morfologică şi funcțională a unui anume tip de cardiomiopatie sunt adesea identice cu ceea ce se întâlneşte şi într-o boală miocardică specifică/secundară. În timp, distincția dintre cardiomiopatii şi bolile specifice muşchiului cardiac s-a estompat.

Ca urmare, în mod arbitrar, în practica clinică curentă termenul de cardiomiopatie s-a extins progresiv, incluzând toate acele entități în care patologia miocardică era trăsătura dominantă, iar la baza ei nu se depista nicio anomalie structurală.

După prima lor clasificare din 1980, apariția de noi entități, precum: cardiomiopatia/displazia aritmogenă de ventricul drept, miocardul non-compactat/cardiomiopatia spongiformă, cardiomiopatia restrictivă primară, precum şi celelalte probleme deja enunțate au condus la următoarea revizuire a clasificării lor. Din 1995 OMS defineşte cardiomiopatiile mai simplu, drept *boli miocardice asociate unei disfuncții cardiace*. Se renunță astfel la posibilele ambiguități pe care le poate genera criteriul etiologic, elementul funcțional, hemodinamic, mai uşor accesibil evaluării, trecând pe primul plan. La baza clasificării stă criteriul funcțional, la care se va adăuga ori de câte ori este posibil şi criteriul etiologic.

Principalele subgrupe de cardiomiopatii sunt (**Tabelul 62.1**) **[1]**:

- formele „clasice": dilatativă, hipertrofică, restrictivă;
- la care se adaugă: cardiomiopatia aritmogenă de ventricul drept şi un grup de cardiomiopatii neclasificabile (pe criterii strict morfologice);
- cardiomiopatiile specifice (termen ce înlocuieşte pe cel de boală specifică a muşchiului cardiac).

Tabelul 62.1. Clasificarea cardiomiopatiilor (Criterii OMS – 1995)

Tipul morfo-funcţional de cardiomiopatie	Forme etiologice
1. Cardiomiopatia dilatativă	Idiopatică Genetică/familială Etiologie precizată: virale, imunologice, toxice, alcoolice, asociate unor boli cardiace cunoscute
2. Cardiomiopatia hipertrofică	Idiopatică Genetică/familială Etiologie precizată
3. Cardiomiopatia restrictivă	Idiopatică Asociată altor boli: amiloidoză, boli endomiocardice cu sau fără eozinofilie
4. Cardiomiopatii aritmogene	Cardiomiopatia aritmogenă de ventricul drept Cardiomiopatia oncocitică
5. Cardiomiopatii neclasificate	Fibroelastoza endocardică Miocardul non-compactat Disfuncţia sistolică cu dilataţie minimă ventriculară Bolile mitocondriale Asocierea trăsăturilor a două tipuri de cardiomiopatie
6. Cardiomiopatii specifice	Etiologie cunoscută, funcţional au cel mai adesea funcţia sistolică scăzută, deci cardiomiopatii dilatative Cardiomiopatia ischemică Cardiomiopatia valvulară Cardiomiopatia hipertensivă Cardiomiopatia inflamatorie/miocarditele Cardiomiopatiile metabolice:cauze endocrine, boli metabolice congenitale ş.a.

Prin aceste recomandări ale OMS se încearca unificarea între clasificarea etiologică a bolilor miocardului şi elementul funcţional utilizat iniţial de către Goodwin în clasificarea exclusivă a cardiomiopatiilor „primitive”.

Separarea cardiomiopatiilor în forme primare şi secundare propune:

– pentru formele primare, factorul cauzal este în esenţă de ordin morfologic, dar neidentificabil/idiopatic: dilataţia, hipertrofia, restricţia, fără a se putea preciza elementul iniţial, factorul prim ce declanşează aceste modificări morfologice urmate, apoi, de disfuncţia ventriculară;

– pentru formele secundare etiologia este cunoscută, identificabilă.

Formele primare sunt clasificate morfologic, iar celelalte sunt definite pe baza etiologiei lor specifice. Progresul mijloacelor de investigaţie etiologică conduce la recunoaşterea unor noi forme etiologice de boală miocardică şi implicit de cardiomiopatie. Cu cât vârsta este mai mică, etiologia, în special cea metabolică, este mai variată, generând numeroase procese patologice miopatice în care atingerea cardiacă este pe primul plan şi care nu pot fi practic diferenţiate de ceea ce considerăm drept cardiomiopatie „primitivă”.

Pentru unele forme de cardiomiopatie, etiologia a devenit din ce în ce mai clară, definirea lor trecând de la etapa „afecţiunilor muşchiului cardiac de etiologie necunoscută” la cea de „afecţiune miocardică asociată unei disfuncţii”, anomalie ce putea fi de natură mecanică şi/sau electrică.

În această clasificare displazia aritmogenă de ventricul drept şi cardiomiopatia restrictivă primară au fost incluse în grupul formelor primare de cardiomiopatie, iar miocardul non-compactat în grupul cardiomiopatiilor neclasificabile, alături de fibroelastoza endocardică.

Formele secundare, denumite inițial boli specifice ale mușchiului cardiac, au primit denumirea de „cardiomiopatii specifice", grup ce include și miocarditele (cardiomiopatii inflamatorii). Din păcate, conceptul s-a extins și asupra afectării miocardului de către ischemia cronică, HTA și patologia valvulară.

Astfel, deși a însemnat un progres în domeniu (recunoașterea unor noi entități, unificarea terminologiei, includerea miocarditelor), noua clasificare a adus cu sine și unele ambiguități, prin introducerea în grupul cardiomiopatiilor a afecțiunilor miocardice produse de ischemie sau de suprasolicitarea de presiune și/sau de volum.

În afara progresului înregistrat în ceea ce privește taxonomia și clasificarea, în bună măsură mai mult de ordin etimologic și semantic, achizițiile cele mai importante în domeniul cardiomiopatiilor s-au datorat geneticii și biologiei moleculare.

La ora actuală, principalele elemente ce impun o revizuire a acestei clasificări sunt următoarele:

1. *Aportul biologiei moleculare în înțelegerea cardiomiopatiilor.*

Aproximativ 1/3 din totalul cardiomiopatiilor dilatative (CMD) sunt familiale, deseori asociate cu afecțiuni neuromusculare sau cu miopatii scheletice. Mutațiile genetice (transmise autozomal sau X-linkat) afectează proteine precum: distrofina sau alte tipuri de proteine aflate în structura citoscheletului celulelor musculare (inclusiv cardiomiocitul), având rol în transmiterea contractilității (glicoproteine, sarcoglicani, destroglicani). Din acest motiv, formele familiale de CMD sunt considerate afecțiuni ale citoscheletului celulelor miocardice.

Cazurile de CMD, demonstrate ca fiind secundare unei miocardite produse de enterovirusuri, își găsesc și ele explicația la nivel molecular, fiind o consecință a efectului litic al proteazei virale 2A asupra complexului distrofinei.

Cardiomiopatia hipertrofică (CMH) familială, având o transmitere autozomal dominantă, este în primul rând o afecțiune a sarcomerului, cu tulburarea forței sale contractile. În urma mutațiilor genetice sunt modificate proteine contractile, precum: lanțurile grele de betamiozină, proteina C care leagă miozina, alfa-tropomiozina, troponinele T și I.

Cardiomiopatia restrictivă (CMR) primară este și ea o afecțiune transmisă după modul autozomal dominant, cu afectarea sarcomerului, fiind identificate mutații ale genelor ce codifică troponina I. Aceste proteine contractile anormale reduc relaxarea miofilamentelor în cursul diastolei și imprimă cardiomiopatiei caracterul funcțional restrictiv.

Cardiomiopatia/displazia aritmogenă de ventricul drept poate fi transmisă după modul autozomal dominant sau recesiv. În cazul ei sunt afectate joncțiunile intercelulare, desmozomii, ce asigură cuplarea mecanică a cardiomiocitelor. Au fost identificate deleții sau mutații ale genelor ce codifică proteine aflate în aceste structuri, precum: desmoplakina, plakoglobina, plakofilina, desmogleina și desmocollina. Stresul mecanic și întinderea peretelui ventricular care este subțire contribuie la ruperea joncțiunilor, lezarea cardiomiocitelor și înlocuirea lor cu țesut fibroadipos.

2. *Definirea cardiomiopatiilor drept afecțiuni ale miocardului asociate disfuncției* acestuia era adecvată conceptului clasic de cardiomiopatie, în care disfuncția cardiomiocitului putea fi:

– de tip contractil cu insuficiența funcției de pompă a ventriculului, așa cum este cazul CMD;

– cu exacerbarea funcției sistolice, dar și cu reducerea complianței ventriculare în CMH;

– afectarea predominantă a relaxării diastolice ventriculare în CMR.

Alteori, disfuncția miocardică poate fi de natură pur electrică, atât în unele boli miocardice structurale (miocardite, displazia aritmogenă de ventricul drept), cât și în cele nestructurale (de exemplu: afecțiunile canalelor ionice membranare/canalopatii), cu absența afectării elementului contractil.

Sindroamele de QT-lung sunt asociate cu mutații ale genelor ce codifică canalele ionice de K, sindromul Brugada și boala Lenègre cu mutații ale genei canalelor de Na, iar în tahicardia ventriculară polimorfă catecolaminergică mutațiile afectează un receptor implicat în eliberarea ionilor de Ca din reticulul sarcoplasmatic.

Cu excepția bolii Lenègre (o cardiomiopatie ce afectează și structural integritatea sistemului de conducere printr-un proces de degenerescență), în toate celelalte cordul nu este afectat din punct de vedere structural, diagnosticul fiind unul pur electric.

Din aceste motive s-a simţit nevoia unei reactualizări a definiţiei şi clasificării cardiomiopatiilor. O propunere în acest sens vine din partea American Heart Association Scientific Statement în 2006 [2]. Conform noii definiţii propuse, cardiomiopatiile reprezintă un grup heterogen de afecţiuni ale miocardului, asociate unei disfuncţii mecanice şi/sau electrice ce poate produce, uneori (dar nu în mod obligatoriu), hipertrofia sau dilataţia ventriculară. Etiologia lor este variată şi frecvent de natură genetică. Cardiomiopatiile pot fi izolate sau pot face parte din tabloul unei afecţiuni sistemice. Se propune spre dezbatere şi o nouă clasificare (**Tabelele 62.2, 62.3**) [2].

Se reintroduc noţiunile de cardiomiopatie primară (cu afectarea izolată sau predominantă a muşchiului cardiac) şi de cardiomiopatii secundare, în care afectarea miocardului face parte dintr-o afecţiune sistemică (multiorganică). Dispare noţiunea de cardiomiopatii „neclasificate". Subclasificarea cardiomiopatiilor în forme genetice şi nongenetice este utilă în stabilirea la fiecare caz a mutaţiei implicate, în screening şi sfatul genetic.

„Odată cu apariţia unor noi date, clasificarea propusă va fi fără îndoială revizuită în viitor", spunea Maron B. în 2006, în momentul publicării Consensului prezentat anterior (*Definiţiile contemporane şi clasificarea cardiomiopatiilor*).

În cadrul Congresului European de Cardiologie – Viena 2007, Grupul de lucru de boli miocardice şi pericardice al European Society of Cardiology anunţa deja iminenta apariţie a unei noi clasificări europene a acestor boli. Coroborarea datelor clinice, imagistice, anatomo-patologice şi de biologie moleculară relevă câteva neclarităţi în clasificarea elaborată de American Heart Association.

Cardiomiopatiile explică de multe ori conceptul genetic „o boală – mai multe gene" şi „ o genă – mai multe boli", aflându-ne frecvent în faţa unor etiologii multifactoriale şi a unei întrepătrunderi a mai multor forme clasice de tip morfofuncţional.

Clasificarea actuală a cardiomiopatiilor în forme primare şi secundare poate fi uşor criticată, având în vedere includerea în grupul formelor primare a unor boli cu afectare preponderentă la nivelul altor organe şi doar secundară a cordului, precum miopatiile mitocondriale sau glicogenozele.

Tabelul 62.2. Clasificarea cardiomiopatiilor (Criterii OMS – 1995)

Cardiomiopatii primare, în care afectarea este exclusivă sau predominantă la nivelul cordului: *Genetice* – cardiomiopatia hipertrofică – cardiomiopatia/displazia aritmogenă de ventricul drept – ventriculul stâng non-compactat (cardiomiopatia spongiformă) – boala Lenègre – glicogenozele „cardiace" – miopatii mitocondriale – miopatii mitocondriale – canalopatiile ionice:– sindromul de QT-lung – sindromul de QT-scurt – sindromul Brugada – tahicardia ventriculară polimorfă catecolaminergică – fibrilaţia ventriculară idiopatică
Cardiomiopatii mixte (genetice sau nongenetice) – cardiomiopatia dilatativă (20–35% forme familiale genetice) – cardiomiopatia restrictivă şi nehipertrofică
Dobândite – cardiomiopatia inflamatorie (miocarditele) – cardiomiopatia de stres („Tako-Tsubo") – altele: cardiomiopatia peripartum, induse de tahicardii prelungite, copilul din mamă diabetică insulino-dependentă

Tabelul 62.3. Cardiomiopatii secundare – propunere clasificare [2]

Principalele forme de cardiomiopatii secundare
Infiltrative* Amiloidoza (primară, familială autozomal dominantă[1], senilă, forme secundare Boala Gaucher[1] Boala Hurler[1] Boala Hunter[1]
Boli de stocaj[2] Hemocromatoza Boala Fabry[1] Glicogenoze[1] (tip II Pompe) Boala Niemann-Pick[1]
Toxice Medicamente, metale grele, substanţe chimice
Endomiocardice Fibroza endomiocardică Sindromul hipereozinofilic (endocardita Löeffler)
Inflamatorii (granulomatoase) Sarcoidoza
Endocrine Diabetul zaharat[1] Hipertiroidism Hipotiroidism Feocromocitom Hiperparatiroidism Acromegalie
Sindroame cardiofaciale Sindromul Noonan[1] Lentiginoza[1]
Afecţiuni neurologice/neuromusculare Ataxia Friedreich[1] Distrofia musculară Duchenne-Becker[1] Distrofia musculară Emery-Dreifuss[1] Distrofia miotonică[1] Neurofibromatoza[1] Scleroza tuberoasă[1]
Deficite nutriţionale Beriberi (tiamina), pelagra, scobutul, seleniu, carnitină, kwashiorkor
Boli autoimmune/collagen Lupusul eritematos systemic Dermatomiozita Artrita reumatoidă Sclerodermia Poliarterita nodoasă
Tulburări electrolitice
Chimioterapia anticanceroasă Antracicline (doxorubicina (adriamicina), daunorubicina Ciclofosfamida Iradierea

(* = depunerea de substanţe anormale între miocite/extracelular; [1] = origine genetică/familială; [2] = acumularea de substanţe în miocite/intracelular)

Grupul de lucru al ECS nu sprijină includerea canalopatiilor şi a tulburărilor sistemului de conducere în grupul cardiomiopatiilor.

2. INCIDENŢĂ

Cea mai frecventă formă de cardiomiopatie este CMD (55% din totalul cazurilor), urmată de CMH cu 35% şi CMR cu mai puţin de 5%. Lor li se adaugă şi formele mai rare, cardiomiopatia aritmogenă de ventricul drept şi ventriculul stâng non-compactat.

În privinţa cardiomiopatiilor primitive, există la ora actuală puţine date de încredere privind incidenţa lor reală în populaţia generală şi mai ales în cea infantilă. Datele sunt influenţate de criteriile şi mai ales de mijloacele de diagnostic utilizate, de tipul studiului (screening populaţional sau analiza unui lot provenit, cel mai adesea, dintr-un nivel terţiar de evaluare).

Un studiu populaţional de tip screening bazat pe datele ECG şi ecocardiografice efectuat în SUA indică o prevalenţă redusă a CMH, estimată la 0,02–0,2% locuitori (sau 1 : 500 – 1 : 5 000 de pacienţi neselectaţi). În privinţa cardiomiopatiei dilatative, prevalenţa ei este de 1 la 50 până la 1 la 25 din totalul cazurilor de insuficienţă cardiacă apărute în populaţie.

Incidenţa anuală în populaţie atinge valorile de 1,4–3,6/100.000/an pentru CMH, respectiv 1,8–6,95/100.000/an pentru CMD.

Pentru populaţia infantilă, studii efectuate tot în SUA indică o prevalenţă de:

– 36,5/100.000 copii pentru CMD (aproximativ 50% dintre cazuri fiind diagnosticate la sugari; din punct de vedere etiologic, 25–30% sunt forme familiale/genetice, iar în majoritatea situaţiilor, respectiv 2/3 din cazuri, nu se poate demonstra o etiologie specifică);

– 2,5/100 000 copii pentru CMH. Pe baza evaluării ecocardiografice a unor loturi mari de populaţie tânără, incidenţa ei a fost estimată la 1/500 persoane (Maron B.J. et al. 1995).

Ultimele studii abordează problema cardiomiopatiilor la copii mai ales din punctul de vedere al epidemiologiei actuale şi al posibilităţilor viitoare de tratament. Studii recente (2000–2003 efectuate în America de Nord şi Australia pe aproximativ 800 de copii cu cardiomiopatie) indică o incidenţă a acestora în populaţia pediatrică de **[4–6]**:

– 1,13–1,24 cazuri/100 000 copii/an; incidenţa este destul de variabilă; Centrul Naţional pentru Statistici de Sănătate în SUA comunica la nivelul lui 1990 o incidenţă a CMD idiopatice de 2–8 cazuri/100 000/an, respectiv de 17,2/100 000/an pentru toate tipurile de cardiomiopatie şi la toate grupele de vârstă;

– frecvenţa este maximă în primul an de viaţă (aproximativ 1/2 din totalul cazurilor), datorată în principal formelor dilatative; ca urmare, se impun un diagnostic precoce şi evaluarea sugarilor cu semne şi simptome de ICC, precum şi a celor cu istoric familial de cardiomiopatie; pentru primul an de viaţă incidenţa este estimată la 1 caz la 10 000 naşteri vii, cu raportarea anuală a aproximativ 500 de cazuri noi în populaţia pediatrică (SUA);

– al doilea vârf de incidenţă, mai redus, este notat în adolescenţă şi este legat de CMH familială şi de cardiomiopatiile asociate bolilor neuromusculare (predominant forme dilatative);

– incidenţa este modificată de factori genetici şi de mediu, precum expunerea la infecţii virale şi la substanţe cardiotoxice;

– diferenţele legate de sex sunt produse de mutaţiile suferite de gena distrofinei (gena ce codifică distrofina, în cazul distrofiilor musculare de tip Duchenne şi Becker) şi a tafazinei sau gena G-4,5 (în cazul sindromului Barth), ambele localizate pe cromozomul X şi destul de frecvent întâlnite la băieţii cu cardiomiopatie;

– toate studiile recente raportează o importantă componentă familială, cuprinsă între 9–20% (şi chiar 30%) din totalul cazurilor; sunt estimări minimale, deoarece nu s-a făcut încă o evaluare familială consistentă; prevalenţa reală este subestimată din cauza absenţei *markeri-lor* afectării precoce şi a penetranţei (proporţia purtătorilor asimptomatici) scăzute şi dependente de vârstă.

Împreună cu alte studii, şi acestea subliniază rolul major al cauzelor genetice în patogenia cardiomiopatiilor atât la copii, cât şi la adulţi, fapt ce impune ca rudele de gradul I ale copiilor cu cardiomiopatie să fie evaluate clinic, ecocardiografic şi de laborator.

Din punct de vedere etiologic, 57–68% din cazuri rămân „idiopatice", iar „neclasificabile":

– diagnostic specific se pune în aproximativ 17,5% din cazuri;

– miocardită documentată în 2% şi probabilă în 3% (alte studii dau o proporţie mai mare, de aproximativ

24%); diferențele dintre studii lasă de dorit, diagnosticul morfologic de miocardită fiind foarte subiectiv, deși sunt utilizate aceleași criterii Dallas; diagnosticul de miocardită virală trebuie să se bazeze pe coroborarea mai multor criterii: serologice, reacția polimerazei în lanț, culturi, morfologice (puncția biopsie miocardică). Se recomandă chiar efectuarea acestor explorări la toți copiii cu CMD!

Pentru stabilirea etiologiei sunt necesare de cele mai multe ori studii extensive.

Aceste cercetări începute în anii 2000–2003 pe aproximativ 800 de copii cu cardiomiopatie necesită o urmărire mai îndelungată pentru a putea trage și unele concluzii privind evoluția și rata de supraviețuire. Unele dintre întrebările puse de aceste studii recente sunt:

– de ce cardiomiopatiile copilului sunt atât de rezistente la tratament, în ciuda progreselor făcute în înțelegerea lor din punct de vedere biomedical și terapeutic?; o explicație ar fi originea genetică a multora dintre cardiomiopatiile copilului;

– doar într-un număr relativ mic de cazuri intervin: factorii de mediu (substanțe cardiotoxice medicamente, substanțe de abuz, ș.a.), deficitele nutriționale (macro- și micronutrienți), diabetul zaharat matern, infecțiile.

Cu foarte mici excepții, aceste forme de cardiomiopatie sunt tratabile, iar disfuncția cardiacă – complet reversibilă.

3. PATOGENIE

Din punctul de vedere al modificării funcționale predominante în CMH și CMR, este afectată în principal funcția diastolică, iar în CMD și cardiomiopatia aritmogenă de ventricul drept – funcția sistolică. În cazul ventriculului stâng non-compactat se produce o combinație, fiind afectate în grade variate ambele funcții.

3.1. Factorul genetic

În urmă cu 50 de ani medicina genomică în general (termenul a fost introdus în urmă cu aproximativ 15 ani) și implicit genetica cardio-vasculară nu existau ca discipline medicale. La ora actuală ele restrâng în permanență spectrul afecțiunilor „idiopatice", furnizând totodată cunoștințe fundamentale asupra procesului patologic și cunoașterii în profunzime a patogeniei acestuia până la nivel molecular.

Impactul actual al medicinii genomice este major în definirea și diagnosticul afecțiunilor cardio-vasculare, în evaluarea și explicarea prognosticului acestora și stabilirea celor mai adecvate strategii terapeutice. Începând cu anii '90, progresul înregistrat de genetica și biologia moleculară și-a pus din plin amprenta și în domeniul cardiomiopatiilor, formele familiale având ca substrat modificări ale genelor ce codifică o bună parte dintre componentele mușchiului cardiac.

Astfel, în CMH sunt implicate un număr de cel puțin 11 gene ce codifică proteine din structura sarcomerului cardiomiocitelor (unitățile contractile), având funcție contractilă, structurală sau de reglare; din acest motiv, acest tip de cardiomiopatie este considerat în prezent o afecțiune, în principal, a sarcomerului. Cele mai frecvente mutații interesează genele ce codifică proteine din structura lanțurilor grele de beta-miozină (primele identificate) și proteina C care leagă miozina. Recent, au fost identificate și mutații ale unor gene și implicit proteine non-sarcomerice:

– subunitatea reglatorie 2 gama a proteinkinazei A (PRKAG-2), asociată unei forme familiale mai ușoare de CMH, dar asociată cu un sindrom WPW;

– proteina 2 din membrana lizozomală (LAMP-2), galactozidaza sau alfa 1-4 glucozidaza.

Ambele au rol important în metabolismul energetic celular și sugerează faptul că nu numai anomaliile sarcomerului pot fi implicate în producerea unei CMH.

În formele familiale, genetice, de CMD, genele implicate codifică două categorii de proteine:

– în primul rând cele ale citoscheletului (distrofina, desmina, lamina A și C, ș.a.), fiind din acest motiv considerată o afecțiune predominantă a citoscheletului miocitelor;

– dar, în unele cazuri, pot fi afectate într-o măsură mai redusă și proteine ale sarcomerului, ca urmarea a mutațiilor suferite de unele gene similare celor identificate în CMH.

Recent au mai fost identificate noi gene asociate unor cazuri de CMD **[8]**:

– cyfer/ZASP ce codifică o proteină YASP aflată în structura benzilor Z;

– și unele cu mecanism incert, PLN (fosfolamban) și G-4,5 (tafazzina).

Mutații genetice au fost identificate și în cardiomiopatia aritmogenă de ventricul drept, CMR primară familială și ventriculul stâng non-compactat (cardiomiopatia spongiformă).

Unele cazuri de CMD urmează unei miocardite virale, tabloul lor clinic foarte asemănător și putând include insuficiența cardiacă congestivă, disritmiile, tulburările de conducere. Cele mai multe cazuri de miocardite virale sunt produse de enterovirusuri (virusurile coxsackie și ecovirusuri), adenovirusuri, parvovirusul B-19, dar și de alte virusuri cardiotrope. Modificarea unor proteine similare celor din formele genetice de CMD sugerează similitudini între mecanismele patogenice ale acestor două tipuri de afecțiuni miocardice. Este foarte probabil ca multe dintre cazurile de CMD dobândite/secundare să aibă la bază un episod subclinic de miocardită.

3.2. Citokinele

Date recente aduc argumente în sprijinul rolului acestor substanțe biologic active în patogenia miocarditelor și a CMD **[3]**. Modularea de către citokine a reacției imune inițiale de răspuns la infecția virală a miocardului se poate transforma ulterior într-una autoimună de întreținere a unui proces inflamator cronic. Printre multiplele lor acțiuni, citokinele au și o acțiune imunomodulatoare, de reglare a răspunsului specific prin producția de anticorpi, oprirea infecției virale inițiale și rezoluția reacției inflamatorii.

În unele cazuri, după faza inițială acută inflamatorie a miocarditei, procesul inflamator continuă, fiind întreținut printr-un mecanism autoimun. Interstițiul miocardic este infiltrat ce celulele mononucleare (limfocite, monocite), ce vor continua să producă cantități mari de citokine, în special interleukina 1 (IL-1) și factorul de necroză tumorală TNF-alfa. Se întreține în acest mod o reacție inflamatorie cronică, urmată de dezvoltarea unui proces de fibroză miocardică, ale cărui rezultate finale sunt scăderea forței contractile și dilatația, deci constituirea unei CMD.

TNF-alfa potențează și răspunsul imun, dar intervine și în inducerea procesului de apoptoză celulară. Unele studii sugerează și o posibilă acțiune inhibitorie a IL-1 și TNF-alfa asupra receptorilor beta adrenergici cardiaci sau chiar o acțiune directă, inotrop negativă a citokinelor.

3.3. Apoptoza

Apoptoza (moartea celulară programată) are roluri fiziologice importante în embriogeneză, homeostazie, reglarea răspunsului imun, dar și în creșterea și regresia proceselor tumorale. Numeroase virusuri pot fi implicate în inducerea apoptozei, printre ele numărându-se virusul imunodeficienței umane (HIV), adenovirusuri, virusul Ebstein Barr. Drept urmare, o miocardită produsă de adenovirusuri poate fi însoțită și de declanșarea procesului de apoptoză, urmată de inflamație, cronicizarea acesteia și producerea unei CMD **[3]**.

4. DIAGNOSTICUL ȘI EVALUAREA UNEI CARDIOMIOPATII LA COPIL

4.1. Etape de evaluare

Diagnosticul de cardiomiopatie la un copil și evaluarea sa completă presupun o serie de etape precum:

- recunoașterea clinică și/sau doar prin mijloace de investigație de primă etapă (ECG, radiografie toracică, ecocardiografie) a prezenței suferinței miocardice;
- stabilirea tipului funcțional de disfuncție cardiacă generată de afectarea miocardică și a modificărilor morfologice ce o însoțesc;
- evaluarea etiologică, având drept scop recunoașterea unei forme primare/idiopatice de cardiomiopatie sau a unei forme specifice ce ar putea beneficia de un tratament etiologic;
- eliminarea unor posibile boli structurale cardiace, uneori puțin exprimate, ce s-ar putea afla la originea suferinței miocardice;
- alegerea conduitei terapeutice în funcție de profilul funcțional al cardiomiopatiei și, când este posibil, și în funcție de etiologia acesteia;
- evaluarea elementelor de prognostic și a evoluției naturale sau sub tratament;
- furnizarea unor elemente de bază necesare sfatului genetic și screeningului familial.

Realizarea acestor deziderate impune studii amănunțite asupra morfologiei, funcției și biochimiei miocardului, dar și asupra altor organe, precum ficatul, mușchiul scheletic, sistemul nervos, sistemul osteoarticular ș.a., pentru a se putea stabili dacă cardiomiopatia este izolată sau dacă este asociată unei boli de sistem (fapt destul de frecvent în patologia copilului).

Cu cât vârsta este mai mică, cu atât etiologia unei cardiomiopatii poate fi mai variată şi cel mai adesea nu se poate ajunge la un diagnostic etiologic; în plus, pentru multe forme de cardiomiopatie se sugerează etiologia multifactorială. În aceste condiţii, pentru clinician va prezenta interes în primul rând recunoaşterea tipului morfologic şi funcţional de cardiomiopatie şi aceasta într-un stadiu cât mai precoce.

4.2. Diagnostic

4.2.1. Clinic

Anamneza/istoricul va urmări identificarea semnelor şi simptomelor ce traduc suferinţa cardiacă, precum şi a unor elemente utile diagnosticului etiologic, cum ar fi: istoricul familial de cardiomiopatie sau de moarte subită mai ales la vârste mici sau ca adult tânăr, boli genetice de metabolism, diabet zaharat matern, expunerea la toxice, droguri/medicamente cardiotoxice, boli infecţioase recente, nutriţie parenterală totală de durată ş.a.

La copil, o cardiomiopatie se poate evidenţia clinic în mai multe moduri:

- printr-un debut acut cu tablou de insuficienţă cardiacă congestivă (ICC) sau de detresă respiratorie acută (mai ales la nou-născuţi, sugari şi copii mici), embolii pulmonare şi/sau periferice, stări sincopale (determinate de accidente vasculare, tulburări de ritm, şoc cardiogen);
- printr-un debut subacut sau lent, progresiv, cu semne şi simptome ce traduc ICC, prin depistarea unor sufluri, a unei disritmii, a prezenţei zgomotelor 3 şi/sau 4, prin deficitul/falimentul creşterii copilului;
- episoade respiratorii recurente, deseori însoţite de wheezing şi etichetate drept infecţii respiratorii, dar având ca substrat real ICC şi edemul interstiţial, peribronşic;
- depistare întâmplătoare cu ocazia unui examen de bilanţ sau a efectuării unor investigaţii (ECG, radiografie toracică, ecocardiografie).

La nou-născut cardiomiopatiile dilatative şi hipertrofice au multe trăsături clinice comune. Cel mai adesea este vorba de un tablou de ICC, alteori de tahipnee şi/sau detresă respiratorie asociate cu tahicardie. Sunt posibile şi simptome nespecifice, precum: dificultăţile în alimentaţie (la supt) sau vărsăturile, febra, paloarea. Icterul, erupţiile, anomaliile oculare sau microcefalia pot sugera infecţia intrauterină ca posibil agent etiologic. Anomaliile statusului neurologic pot indica o boală mitocondrială sau una de stocaj lizozomal.

Există şi numeroase sindroame ce pot asocia o cardiomiopatie, dar recunoaşterea lor neonatală poate fi, uneori, mai dificilă.

CMD, cea mai frecventă formă de cardiomiopatie la copil, debutează din perioada de sugar în aproximativ 50% dintre cazuri, iar în 25% dintre ele apariţia simptomelor datează de mai puţin de 24 ore. Deseori o boală acută respiratorie nespecifică precipită apariţia simptomatologiei şi internarea copilului. Simptomele iniţiale în CMD traduc, în general, ICC şi detresa respiratorie secundară.

Mai rar (10–20% dintre cazuri), simptomatologia iniţială poate consta din: disritmii (mai ales ventriculare), sincope, cardiomegalie depistată întâmplător pe o radio-grafie toracică, probleme neurologice, precum convulsiile sau retardul psihomotor, simptome gastro-intestinale ca vărsăturile, durerile abdominale, uneori febră fără o cauză evidentă **[10, 11]**.

În unele cazuri de CMD se semnalează prezenţa unei boli acute febrile în ultimele trei luni ce au precedat apariţia simptomatologiei. Întrucât manifestările unei miocardite pot fi deseori nespecifice, trebuie să existe din partea clinicianului un index înalt de suspiciune în prezenţa unei tahipnei sau tahicardii neexplicate, a unei disritmii cu debut recent. Febra, simptom clasic de însoţire a unei miocardite, poate lipsi. Istoricul de infecţie de căi respiratorii, deşi adesea prezent, nu este specific, iar durerea toracică anterioară poate semnala interesarea pericardului. Uneori, boala miocardică se poate asocia cu simptome ce traduc o encefalită acută virală sau o hepatită.

Modul iniţial de prezentare al unei CMH este diferit, aceasta fiind recunoscută la copil mai ales după depistarea unui suflu cardiac şi, mai rar, a manifestărilor de ICC. Alte simptome posibile sunt cianoza şi bradicardia.

Istoricul familial de cardiomiopatie este pozitiv la cel mult 25% dintre copiii la care debutul s-a produs sub vârsta de 2 ani **[9]**. Acest lucru se explică prin frecvenţa mai mare a formelor dilatative de cardiomiopatie (la care ereditatea poate fi implicată în cel mult 20–30% dintre cazuri) şi prin numărul mic de forme hipertrofice familiale ce sunt depistate precoce (aici ereditatea fiind implicată în mod normal în peste 50% dintre cazuri).

În funcţie de tipul morfologic, funcţional şi etiologic, o cardiomiopatie poate fi depistată începând cu viaţa intrauterină, perioada de nou-născut şi sugar şi terminând cu cea de copil mare şi adolescent.

Date clinice. Examenul clinic trebuie să fie complet, acordându-se o atenţie deosebită atât aparatului cardiovascular, cât şi celorlalte aparate şi sisteme. Pot fi depistate semnele clasice ale ICC şi, în cazuri mai rare, cele de şoc cardiogen. Dacă evoluţia insuficienţei cardiace este de durată, se va putea evalua clinic şi deficitul creşterii.

În formele dilatative, la examinarea cordului apar asurzirea zgomotelor cardiace, posibila prezenţă a zgomotelor 3 şi 4, a ritmului de galop. Suflul sistolic apical de regurgitare mitrală este mai rar decelabil. În formele de CMH obstructivă apare suflul sistolic ejecţional parasternal stâng şi în focarul aortei. În unele boli de stocaj lizozomal, se poate decela şi un suflu de regurgitare aortică.

La copil boala miocardică poate face parte din tabloul clinic a numeroase sindroame, astfel încât trebuie căutate cu atenţie şi o serie de trăsături ale acestora, prezenţa lor putând fi o „cheie" în recunoaşterea bolii miocardice specifice. O serie de miopatii mitocondriale şi boli de stocaj lizozomal au în prim-plan clinic o simptomatologie neurologică, precum: hipotonia, convulsiile, retardul psihomotor. Bolile mitocondriale se însoţesc frecvent şi de leziuni oftalmologice (cataractă, leziuni retiniene). Copiii cu boli lizozomale pot avea un facies particular, cu trăsături mai grosolane, groteşti, dismorfice (faciesul „hurlerian").

Numeroase forme de tahiaritmie sau tulburări de conducere pot fi asociate ICC sau pot domina tabloul clinic în momentul evaluării copilului. Mulţi dintre ei, începând cu sugarii şi terminând cu adolescenţii, sunt examinaţi pentru flutter atrial, tahicardie ventriculară refractară, blocuri complete de ramură sau fasciculare.

La examenul tegumentelor poate fi utilă pentru orientarea diagnosticului etiologic prezenţa unor elemente ca: petele pigmentare (facomatoze), ichtioza (boala Refsum), angiokeratoame (boala Fabry), erupţii diverse (boli de colagen, boala Kawasaki, ş.a.).

4.2.2. Investigaţii

Pot fi împărţite în două mari categorii:

a. Mijloacele de investigaţie necesare stabilirii diagnosticului pozitiv de cardiomiopatie şi precizării tipului său morfologic şi funcţional cuprind două niveluri de complexitate:

(1) investigaţii de primă linie necesare în toate cazurile: examenul radiologic cardio-pulmonar (discutabil în unele situaţii dacă este pus în balanţă cu datele pe care le poate oferi ecocardiografia), electrocardiografia, ecocardiografia şi, eventual, dozările enzimelor musculare;

(2) investigaţii necesare în anumite cazuri: cateterism cardiac (pentru determinări hemodinamice, efectuarea angio-cardiografiei şi a biopsiei endomiocardice), studii radio-izotopice şi alte investigaţii imagistice moderne.

b. Mijloace de investigaţie necesare diagnosticului etiologic.

(1). *Radiografia cardio-pulmonară.* Apreciază în primul rând forma şi mărimea siluetei cardiace, precum şi eventualele semne ce traduc congestia venoasă. Cardiomegalia este prezentă în special în formele dilatative de cardiomiopatie. În unele situaţii clinice sunt prezente şi infiltratele pulmonare bilaterale produse de edemul pulmonar.

Multe boli lizozomale se însoţesc de anomalii ale scheletului, cunoscute sub denumirea de disostoze multiple: clavicule late, închiderea precoce a suturilor (poate produce scafocefalie), orbite mai puţin adâncite, anomalii ale corpurilor vertebrale.

Electrocardiograma furnizează şi ea elemente nespecifice. Modificările cele mai frecvente interesează faza de repolarizare, deci segmentul S-T şi unda T, modificări mai evidente în conducerile laterale şi precordiale stângi. Unda T este aplatizată sau inversată, iar segmentul S-T subdenivelat. Uneori, apare şi un microvoltaj generalizat.

Peste 50% dintre copiii cu cardiomiopatie au semne electrice de hipertrofie ventriculară stângă şi, în aproximativ 85% dintre cazuri, axa QRS este dirijată în jos şi spre stânga.

Prezenţa disritmiilor în momentul diagnosticării unei cardiomiopatii se notează la aproximativ 15% dintre sugarii cu cardiomiopatie **[10, 11]**. În ordinea frecvenţei de depistare poate fi vorba de: ritmuri ectopice ventriculare (de la simple extrasistole la tahicardie ventriculară), tahicardie supraventriculară, blocuri atrio-ventriculare (mai ales de gradul 2 şi disociaţie atrio-ventriculară), blocuri de ramură şi blocuri fasciculare.

Există afecţiuni ce pot avea modificări ECG mai specifice. Este cazul deficienţei de carnitină, asociată cu unde T foarte mari şi supradenivelarea S-T. În boala Pompe (glicogenoza tip 2) pot să apară scurtarea intervalului P-R, voltaje foarte mari în precordialele stângi şi semne de preexcitaţie.

Ecocardiografia. Aportul acestei investigaţii va fi prezentat la fiecare tip de cardiomiopatie.

Cateterismul cardiac. În cazul bolilor miocardice poate fi necesar pentru determinarea unor elemente funcţionale (parametri hemodinamici), efectuarea angiocardiografiei şi a biopsiei endomiocardice. Confirmă şi completează în unele situaţii datele furnizate de ecocardiografie, scopul principal al efectuării sale fiind biopsia endomiocardică.

- Biopsia endomiocardică. Valoarea şi rolul informaţiilor obţinute în cadrul evaluării unei boli miocardice nu sunt încă foarte clare. Dacă poate fi efectuată, acest lucru trebuie realizat precoce pentru a creşte şansele unui diagnostic etiologic, în evoluţie leziunile devenind mai puţin specifice. Pentru copii este utilă în diagnosticul unor cardiomiopatii metabolice şi ca element de prognostic în CMD.
- Angiocardiografia devine necesară în situaţiile în care ecocardiografia nu poate elimina cu certitudine o boală cardiacă structurală. Este indispensabilă în excluderea unor anomalii de origine a coronarelor (ce produc la sugar un tablou de CMD), dacă acest lucru nu a fost posibil ecocardiografic sau prin alte tehnici imagistice. Pot fi evaluaţi şi o serie de parametri funcţionali, cum ar fi volumele ventriculare şi fracţia de ejecţie sau regurgitările valvulare.

Cateterismul permite şi măsurarea unor parametri hemodinamici, precum: presiunile de umplere ventriculară, saturaţia în oxigen, debitul cardiac, rezistenţele pulmonare, gradientul din CMH obstructivă ş.a. Aceste date nu sunt însă indispensabile şi nici superioare celor furnizate de ecocardiografie.

Studiile radio-izotopice. În domeniul cardiomiopatiilor, aceste studii au două indicaţii majore:

– evaluarea performanţei ventriculare sistolice şi diastolice folosind ventriculografia cu radionuclizi;

– evaluarea perfuziei miocardice, a inflamaţiei şi a ischemiei prin utilizarea unor radiotrasori specifici; studii la adulţi au demonstrat că explorarea cu radionuclizi poate fi mai sensibilă decât biopsia în documentarea inflamaţiei şi, deci, în diagnosticarea miocarditei.

Experienţa mai limitată la copii nu permite încă formularea unor concluzii asupra valorii acestora în evaluarea cardiomiopatiilor în general şi a celei inflamatorii în special.

Noile tehnici de explorare, precum cine-CT (sau tomografia computerizată ultrarapidă, multislice CT) şi rezonanţa magnetică nucleară, au capacitatea de a furniza concomitent date asupra anatomiei şi funcţiei cardiace. Datorită contrastului foarte bun şi rezoluţiei spaţiale, precum şi posibilităţii de a vizualiza întregul cord într-o singură secţiune tomografică, cuantificarea dimensiunilor cavităţilor şi a funcţiei cardiace se face într-un mod superior angiocardiografiei.

Metabolismul miocardic poate fi şi el evaluat prin tehnici noi, cum ar fi: tomografia prin emisie de pozitroni (PET) şi spectroscopia prin rezonanţă magnetică (MRS). Toate aceste tehnici se află încă în faza de dezvoltare şi evaluare la copii, nefiind uşor accesibile.

(2). ***Etapa diagnosticului etiologic***. Pentru marea majoritate a cazurilor de cardiomiopatie la copii, este partea cea mai dificilă şi nu întotdeauna încununată de succes. Ea trebuie să urmeze etapei de stabilire a tipului morfo-funcţional de cardiomiopatie, elementul etiologic permiţând apoi aprecierea prognosticului şi începerea unui tratament specific atunci când este posibil.

Pe baza datelor furnizate de anamneză, examenul clinic şi tipul cardiomiopatiei, investigaţiile etiologice vor urma o progresiune logică, evitându-le pe cele extensive, nesistematizate, dificile, costisitoare şi, uneori, inutile.

4.2.3. Concluzii privind diagnosticul şi evaluarea unei cardiomiopatii la copil

Evaluarea unui copil cu CMP este dificilă, mai ales la vârstă mică, şi greu de încadrat în nişte şabloane. Înţelegerea acestor afecţiuni este încă incompletă. Pe măsură ce se avansează în cunoaşterea fiecărei forme în parte, se descoperă implicit şi noi factori etiopatogenici care vor lărgi aria ce trebuie acoperită de către mijloacele de investigaţie.

Numeroasele forme etiologice conduc atât la importante suprapuneri pe planul manifestărilor clinice, cât şi la creşterea numărului de investigaţii necesare. Un mod de ierarhizare a investigaţiilor este prezentat în **Tabelul 62.4 [10]**.

Etapa iniţială va urmări evidenţierea prezenţei şi apoi evaluarea severităţii cardiomiopatiei. În etapa a doua se face un screening al celor mai frecvente boli metabolice şi infecţioase. Etapa a treia este rezervată identificării specifice a unor etiologii. La majoritatea pacienţilor nu sunt necesare toate testele din etapele 2 şi 3, deoarece tabloul clinic şi investigaţiile de primă etapă furnizează suficiente elemente de diagnostic.

Agresivitatea unei evaluări trebuie să ţină cont şi de măsura în care o anume etiologie specifică pe care o vom diagnostica este şi tratabilă. Ordinea şi momentul în care se face o anume investigaţie trebuie individualizate şi adaptate tabloului clinic şi urgenţei condiţiei clinice în care se află copilul.

Dezvoltarea mijloacelor de investigaţie va permite fără îndoială îmbunătăţirea cunoştinţelor privind mecanismele patogenice ale cardiomiopatiilor, dar şi identificarea unor noi forme etiologice. Noile tehnici neinvazive sunt astăzi mai uşor accesibile, permiţând o evaluare facilă a disfuncţiei sistolice şi/sau diastolice a ventriculului miopatic. Mijloacele noi de investigaţie apărute în cardiologie permit studierea *in vivo* a metabolismului energetic miocardic, iar progresele recente din domeniul geneticii şi biologiei moleculare încep să-şi dovedească valoarea în tratamentul unor erori înnăscute de metabolism, ce pot fi implicate în unele tipuri de cardiomiopatie.

Tabelul 62.4. Evaluarea unui copil la care se suspectează o cardiomiopatie **[10]**

Etapa 1	***Evaluarea iniţială*** Electrocardiograma Ecocardiografia Radiografia toracică
Etapa 2	***Evaluarea screening*** Hemograma completă Biochimie (uree, creatinină, electroliţi, glicemie, Ca, P, Fe, CTLF) Enzime (LDH, TGO, TGP, CPK, aldolaza) Gazele sanguine arteriale Carnitina serică (totală şi fracţiuni) Examenul de urină Aminoacizii (plasmatici şi urinari) Acizii organici (urinari) Muco- şi oligozaharide (urinare) Examenul oftalmologic Investigarea „miocarditei infecţioase" (poate cuprinde culturi pentru virusuri din scaun, nazofaringe, urină, sânge, cord; serologie pentru mycoplasme, virus Ebstein-Barr, enterovirusuri, adenovirusuri; studii radio-izotopice pentru evidenţierea inflamaţiei miocardului) Nivelul maltazei acide (în fibroblaşti) Teste funcţionale tiroidiene Catecolamine Radiografii osoase
Etapa 3	Teste specifice Cateterism cardiac (hemodinamică, angiocardiografie şi coronarografie, biopsie) Biopsia endomiocardică (histologie şi histoenzimologie, analiză ultrastructurală la microscopul electronic, conservarea unor mostre pentru studii metabolice ulterioare) Monitorizare Holter Carnitina (din muşchiul striat, miocard şi urină; liberă, esterificată, totală) Determinări serice pentru corpi cetonici, amoniemie, piruvat, lactat

Caseta 62.1

Managementul timpuriu al miocarditelor și al cardiomiopatiei dilatative

- Ecocardiografia poate identifica leziunile intracardiace responsabile de insuficiența cardiacă cu dilatare ventriculară; la adulții tineri trebuie excluse: tahicardia intermitentă, anomaliile coronariene congenitale, șunturile extracardiace stânga-dreapta, precum malformațiile arterio-venoase.
- Rar este posibil de a distinge miocardita de cardiomiopatia dilatativă la prezentarea inițială.
- Majoritatea pacienților cu status compromis au boală reversibilă; pacienții aparent muribunzi pot fi salvați.
- Introducerea timpurie a vasodilatatoarelor în tratamentul bolnavilor; aceasta necesită multă atenție și poate impune monitorizarea invazivă a presiunii de umplere și a debitului cardiac.
- Transferul pacienților într-un centru terțiar cu mult înainte de a necesita ventilație mecanică.

5. CARDIOMIOPATIA DILATATIVĂ

5.1. Definiție, incidență

Cardiomiopatia dilatativă (CMD) este o boală primară a miocardului, caracterizată din punct de vedere morfologic prin dilatarea cel mai adesea a ventriculului stâng sau a ambelor ventricule, însoțită de o hipocontractilitate de grade variate. Disfuncția sistolică este trăsătura clinică principală. Evoluția se face cel mai adesea spre instalarea insuficienței cardiace congestive, de unde și mai vechea denumire de *cardiomiopatie congestivă*. Deoarece congestia nu este o caracteristică permanentă și definitorie, s-a renunțat la această terminologie.

Boala continuă să ascundă o serie de enigme, inclusiv în privința etiologiei, în majoritatea situațiilor aceasta rămânând necunoscută (aproximativ 70% dintre cazuri), în ciuda eforturilor și a mijloacelor de diagnostic din ce în ce mai complexe și mai sofisticate puse în joc.

Este forma anatomo-funcțională de cardiomiopatie cea mai frecvent întâlnită în patologia copilului, reprezentând peste jumătate din totalul cazurilor de cardiomiopatie (55%). În populația generală este cea mai frecventă cauză de insuficiență cardiacă congestivă, prevalența ei fiind de cel puțin 36,5–40 de cazuri la 100 000 de locuitori și la toate grupele de vârstă, și pare a fi în creștere, incidența reală fiind foarte probabil subestimată și multe cazuri evoluând asimptomatic.

În populația pediatrică se întâlnește cu frecvența cea mai mare la copiii sub 2 ani (jumătate dintre cazuri la sugari), incidența anuală fiind la această grupă de vârstă de 4,58 la 100 000 de copii SUA **[10, 13]**, și de 2,6 la 100 000 de copii într-un studiu finlandez. Incidența pe sexe egală.

5.2. Etiopatogenie

Etiologia formelor dilatative de cardiomiopatie este foarte variată, fiind implicați factori genetici, infecțioși, metabolici, ischemici, toxici (**Tabelul 62.5**). Formele familial/genetice sunt estimate la ora actuală la 20–25% și chiar 35% din totalul cazurilor de CMD. În privința cardiomiopatiilor dilatative cu etiologie cunoscută, deci a formelor specifice de cardiomiopatie având anatomic și funcțional elemente ce definesc forma dilatativă, se cunosc la ora actuală peste 75 de boli specifice ale mușchiului cardiac ce pot genera un astfel de aspect.

Progresul mijloacelor de investigație etiologică conduce la descoperirea unor noi cauze și restrânge în continuare numărul formelor considerate idiopatice. În majoritatea situațiilor clinice (70%), etiologia nu poate fi totuși precizată, aceste cardiomiopatii fiind etichetate în continuare drept „idiopatice".

Etiologiile foarte variate sugerează mecanisme patogenice diferite, dar cu o cale finală comună ce produce disfuncția sistolică și dilatația ventriculară. Modificarea funcțională inițială la nivelul miofibrilelor constă în scăderea funcției contractile. Încă nu se știe precis dacă dilatația reprezintă modalitatea primară prin care cordul răspunde la disfuncția produsă la nivel celular/molecular sau este rezultatul direct al unui proces de remodelare ventriculară.

Indiferent de mecanismul său primar, dilatația cavității ventriculare va contribui la creșterea tensiunii parietale (legea Laplace) și la tulburarea la nivel miocardic a raportului dintre cererea/consumul de oxigen și aportul acestuia.

Deși masa miocardică crește de câteva ori într-o CMD procesul pe seama țesutului fibros și de colagen din interstițiu, de aceea grosimea peretelui liber ventricular rămâne aceeași sau este chiar mai redusă. Se produce inițial o hipertrofie a miocitelor rămase viabile, dar, în timp, numărul lor scade ca rezultat al apoptozei și al necrozei celulare subclinice.

Tabelul 62.5. Etiologia cardiomiopatiei dilatative [10]

Formele familiale/genetice
Autozomal dominant, autozomal recesiv, X-linkat, mitocondrial
Sindromul Barth
Fibroelastoza endomiocardică (forma familială)
Miocarditele infecțioase (în special cele virale, produse de adenovirusuri, virusurile coxsackie, HIV ş.a.)
Bolile de colagen/vasculitele
Substanțe toxice, medicamente (alcool, antracicline, simpatomimetice)
Stadiul final evolutiv al unei cardiomiopatii hipertrofice
Boli endocrine (deficitul hormonului de creştere, hipo- şi hipertiroidismul, diabetul zaharat, feocromocitom)
Boli mitocondriale
Boli/erori congenitale de metabolism (de exemplu:deficitul de carnitină, glicogenoze, mucopolizaharidoze, sfingolipidoze, ş.a.)
Ischemia (boala Kawasaki, originea anormală a coronarei stângi, ateroscleroza)
Boli neuromusculare (distrofiile musculare, distrofia miotonică, miopatia tubulară, nemalin miopatia)
Carențe nutriționale (seleniu, carnitină, tiamină)
Cardiomiopatia peripartum
Boli cardiace structurale
Hipertensiunea arterială sistemică
Substanțe toxice (plumb, cobalt)

Cardiomiocitele reprezintă doar 1/3 din totalul celulelor miocardului, alături de ele aflându-se fibroblaşti, celule vasculare endoteliale şi musculare netede. Toate sunt înglobate într-o matrice extracelulară de țesut conjunctiv ce conține colagen, fibronectină, laminină. Cu excepția cardiomiocitelor, celelalte celule îşi păstrează capacitatea proliferativă, contribuind la procesul de remodelare, ventriculară. Acesta va produce creşterea masei ventriculare, fibroză interstițială, dilatație şi scăderea grosimii peretelui liber (în încercarea de a încetini sau de face reversibil acest proces de remodelare se folosesc inhibitorii enzimei de conversie şi beta-blocantele).

Conceptul actual unificator vede disfuncția întregului miocard ca un rezultat al disfuncției individuale a cardiomiocitelor. Complexitatea lor structurală face ca situsurile inițiale de producere a unei alterări funcționale să fie foarte numeroase. Modificările de tip cardiomiopatic se pot astfel asocia cu unele afecțiuni transmise genetic, altele sunt secundare alterării perfuziei miocardice, infecțiilor, malnutriției, expunerii la toxice, administrării unor medicamente, prezenței unor disritmii de lungă durată.

În pofida diversității etiologice, se avansează ideea existenței a doar patru mecanisme patogenice de bază:

– factorii familiali/genetici;

– miocardita virală şi alte agresiuni citotoxice;

– anomalii imunologice;

– anomalii metabolice şi energetice ale aparatului contractil.

1. *Factorii familiali/genetici*

Formele familiale de CMD par a fi în realitate mai frecvente decât se estimează la ora actuală (20-35%); aproximativ 20% dintre bolnavi au cel puțin o rudă de gradul întâi cu cardiomegalie şi scăderea fracției de ejecție. Cu excepția istoricului familial, aceste forme nu au nicio altă trăsătură specifică.

Modalitățile de transmitere sunt: cel mai adesea autozomal dominant, în rest autozomal recesiv, recesiv X-linkat şi transmisie mitocondrială cu implicarea ADN-ului mitocondrial. Tehnicile de genetică moleculară au confirmat heterogenitatea genetică, genele implicate fiind prezentate în **Tabelul 62.6.** La ora actuală se cunosc cel puțin 21 de gene ale căror mutații produc sau conferă susceptibilitate pentru o CMD. Un screening pentru toate aceste gene este practic imposibil. Ar fi justificată testarea în unele cazuri selecționate, de exemplu, pentru genele LMNA (codifică lamina, o proteină din membrana nucleară) și SCN-5A (codifică proteine din structura canalelor de Na), în ambele CMD fiind asociată cu disritmii și tulburări de conducere (testul genetic este în aceste cazuri și un element de prognostic).

Proteinele codificate de genele asociate unei CMD au funcții variate la nivel celular, ceea ce presupune posibilitatea existenței unor căi patogenice diferite. Există și destule suprapuneri clinice și genetice între unele forme familiale de CMD și alte afecțiuni cardiace sau extracardiace. De exemplu, aceleași mutații produc o distrofie a musculaturii scheletului, însoțită de o afectare cardiacă variabilă, sau o CMD veritabilă, însoțită de afectarea musculaturii scheletului, la nivel subclinic evidențiată doar prin creșterea nivelului seric al creatin kinazei.

Alte defecte de origine genetică ale proteinelor contractile pot produce atât o CMD, cât și una hipertrofică. Diferențele apărute în remodelarea ventriculară pot fi explicate parțial prin relația mutație–efect specific. Astfel, prin maping-ul mutațiilor ce afectează actina, s-a constatat că într-o CMH ele sunt asociate la nivelul complexului actină-miozină cu domenii în care este generată forța contractilă. În schimb, într-o CMD aceleași mutații erau asociate cu domeniile de transmitere a forței contractile de la nivelul filamantelor fine către celelalte proteine miocelulare.

Alături de ele se numără defectele genetice implicate în numeroasele boli de metabolism ce pot genera o cardiomiopatie dilatativă, cele mai multe având o transmisie autozomal recesivă. Par a fi implicate și genele complexului major de histocompatibilitate localizate pe cromozomul-6, la pacienții cu CMD „idiopatică" identificându-se cu o frecvență mai mare antigenele DR-4 și DQB-1 (peste 50% comparativ cu populația generală **[3]**).

Caseta 62.2

Cauzele cardiomiopatiei dilatative	
Cauze	***Comentariu***
Medicamente și toxine	• etanol, cocaină, doxorubicina, ciclofosfamida, clozapina, fenotiazina, zidovudina, didanosina, cobalt, mercur
Infecțioase	• viruși (coxackie, HIV, adenovirus, citomegalvirus) • paraziți (Trypanosoma cruzi, toxoplasmoză, trichinoza) • bacterii (difteria)
Genetice	• distrofie musculară (Duchenne, Becker, fascio-scapulo-humeral, myotonic) • ataxia Friedreich • mutații în actina, desmina, lamin A și C, tafazzin, lanțul greu al β-miozinei cardiace, troponina T cardiacă, desmoplakina, α-dystrobrevina • miopatiile mitocondriale
Imunologice	• lupus eritematos sistemic, sclerodermie, dermatomiozită, boala Kawasaki • sarcoidoza • miocarditele prin hipersenzitivitate
Aritmiile	• tahicardiile, blocurile cardiace congenitale complete
Metabolice	• excesul de fier (hemocromatoza, transfuziile sanguine multiple)
	• endocrine(hipotiroidism, hipertiroidism, acromegalie, feocromocitom, sindrom Cushing) • tulburări electrolitice (hipocalcemie, hipofosfatemie) • deficiențe nutriționale (tiamina, seleniu, carnitina)
Peripartum	
** potențial parțial reversibil*	

Tabelul 62.6. Genele asociate cardiomiopatiei dilatative [8]

Locus	**Simbolul genei şi proteina codificată**	**Structura căreia îi aparţine proteina**	**Asocieri fenotipice posibile**	**Alte afecţiuni allele în care sunt implicate**
1q32	TNNT-2 Troponina cardiacă-2	Filamentele fine ale sarcomerului	Niciuna	CMH
1q21,2-q21,3	LMNA Lamina A/C	Membrana nucleară internă	Tulburări de conducere, disritmii atriale, miopatii, creşterea creatin kinazei	Un număr de cinci afecţiuni distincte
1q42-q43	ACTN-2 Actinin, alfa-2 TTN, titina	Discurile Z, discurile intercalare Citoscheletul sarcomerului	Niciuna Niciuna	Niciuna CMH, miopatii striate primare
2q35	DES Desmina	Citoscheletul extrasarcomeric	Niciuna	Miopatii striate primare
3q21	SCN-5A Canalele de Na, tip V, alfa	Canalele ionice de tip voltage gated	Tulburări de conducere, aritmii atriale	Sindroame aritmice primare
3q21,3-q14,3	TNNC-1 Troponina C	Filamentele fine ale sarcomerului	Niciuna	CMH
5q33-q34	SGCD delta sarcoglican	Citoscheletul asociat membranei	Niciuna	Miopatii striate primare
6q22,1	PLN Fosfolamban	Reticulul sarcoplasmic	Niciuna	CMH
6q22	EYA-4 Omolog 4 absentă ocular	Coactivator al transcripţiei	Deficit de auz senzoneuronal	Deficit de auz senzoneuronal
10q22,1-q23	VCL Vinculina	Discurile intercalate A	Niciuna	Niciuna
10q22,3-q23,2	LDB-3 Domeniul de fixare al proteinei LIM (ZASP)	Discurile Z	Ventriculul stâng non-compactat	Ventriculul stâng non-compactat
11q15,1	CSRP-3 Proteina LIM cardiacă	Discurile Z	Niciuna	CMH
11q11,2	MYBPC-3 Proteina C care leagă miozina	Citoscheletul sarcomerului	Niciuna	CMH
12q12,1	ABCC-9 Receptorul 2A pentru sulfoniluree	Canalele ionice ATP-sensibile	Aritmii ventriculare	Niciuna
14q12	MYH-7 Lanţurile grele ale beta-miozinei cardiace	Filamentele groase ale sarcomerului	Niciuna	CMH

Tabelul 62.6. (continuare)

14q12	MYH-6 Lanțurile grele ale alfa-miozinei cardiace	Filamentele groase ale sarcomerului	Niciuna	CMH
15q11-q14	ACTC Actina cardiacă	Filamentele fine ale sarcomerului	Niciuna	CMH
15q22,1	TPM-1 Alfa-tropomiozina 1	Filamentele fine ale sarcomerului	Niciuna	CMH
19q13,4	TNNI-3 Troponina cardiacă I	Filamentele fine ale sarcomerului	Niciuna	CMH, CMR
Xp-21,2	DMD Distrofina	Citoscheletul asociat membranei celulare	Miopatie subclinică, creșterea creatin kinazei	Miopatii striate primare

Anomaliile mitocondriale se transmit recesiv X-linkat, autozomal recesiv sau prin implicarea ADN-ului mitocondrial. Sunt asociate în special cu forma hipertrofică de cardiomiopatie, dar pot fi implicate și în unele CMD familiale, precum și în cele specifice din ataxia Friedreich, sindromul Kearns-Sayre.

2. *Anomaliile metabolice*

Metabolismul acizilor grași implică mai ales carnitina, o proteină lizozomală ce participă atât la betaoxidare, cât și la protecția antitoxică a mitocondriilor. Când este deficitară, suplimentarea ei duce la rezultate terapeutice spectaculoase. Deficitul primar de carnitină poate genera atât o formă hipertrofică neobstructivă de cardiomiopatie, cât și o formă dilatativă însoțită de fibroelastoză endocardică. Alte deficiențe metabolice ale oxidării mitocondriale a acizilor grași ce pot fi asociate cu modificări cardiomiopatice implică acetil-CoA dehidrogenaza cu lanț lung și aciduria glutarică de tip III.

Unele anomalii ale metabolismului glicoproteinelor și sfingolipidelor duc la fragmentarea miofibrilelor. Pe lângă această fragmentare directă, în boala Fabry și gangliozidoza GM-1 poate apărea și afectarea microcirculației coronariene.

Metabolismul glicogenului, glicogenoza tip II (boala Pompe), este cea mai cunoscută boală de stocaj lizozomal al glicogenului, însoțită de participare cardiacă. Se produce fie o hipertrofie ventriculară, uneori cu aspect asimetric și obstrucție subaortică, fie un aspect de CMD. În forma infantilă a bolii, decesul se produce până la vârsta de 2 ani. Mult mai rar se pot asocia cu cardiomiopatie glicogenozele de tip III și IX.

3. *Eliberarea anormală de oxigen la nivelul cardiomiocitului*

Hipoxia și/sau scăderea capacității hemoglobinei de a transporta și elibera oxigenul se asociază cu hipokinezia globală a miocardului. Hipoxia severă la naștere poate genera o formă specifică de cardiomiopatie, cel mai adesea tranzitorie, cardiomiopatia postasfixică.

În această grupă de cauze mai intră: originea anormală a coronarei stângi din artera pulmonară, boala Kawasaki, microangiopatia diabetică, abuzul de cocaină (determină spasm arterial), radioterapia mediastinală, ateroscleroza precoce, progeria.

4. *Toxice miocardice*

Cele mai cunoscute sunt antraciclinele, manifestările evidente clinic însoțind aproximativ 20% dintre cazurile supuse acestui tip de chimioterapie. Susceptibilitatea este crescută de administrarea concomitentă a ciclofosfamidei. Alți agenți antineoplazici cu posibil efect și cardiotoxic mai sunt: cisplatinul, ciclofosfamida (are efect sinergic cu antraciclinele, dar poate produce și singură necroză miocardică hemoragică), 5-fluoro-uracilul.

Mai sunt citate efectele cardiotoxice ale amfetaminelor, cocainei, emetinei, siropului de Ipeca și ale alcoolului.

5. *Cauze nutriţionale de disfuncţie a cardiomiocitului*

Deficitul sau excesul unor electroliţi se pot asocia cu cardiomiopatie. La copil diselectrolitemiile pot fi secundare unor erori dietetice, malabsorbţiei de diverse cauze, nutriţiei parenterale prelungite. Malnutriţia, dar şi obezitatea se pot şi ele asocia cu suferinţa cardiacă.

Calciul. Hipocalcemia de diverse cauze poate conduce la scăderea contractilităţii miocardice şi instalarea unui tablou de CMD. Hipercalcemia se asociază în special cu CMH, disritmii ventriculare. Dacă este vorba de o tahiaritmie de durată, se poate ajunge şi la dilataţie ventriculară.

Cuprul. Este implicat în transportul de electroni la nivel mitocondrial. Nivelurile supra- sau subnormale se pot asocia cu cardiomiopatie, aşa cum este cazul bolilor Wilson, Menkes, Chagas.

Fierul. Scăderea nivelului seric şi a depozitelor de fier duce la anemie secundară. Dacă aceasta este severă, ea nu mai poate fi compensată prin creşterea debitului cardiac şi se ajunge la hipoxie miocardică şi apoi la dilataţie. Fierul seric în exces provenit din hemolize acute/cronice (anemii hemolitice cronice, transfuzii repetate) se depune la nivelul cardiomiocitului în mitocondrii şi miofibrile. Acelaşi lucru se petrece şi în cazul hemocromatozei idiopatice sau primare. Iniţial apare îngroşarea pereţilor cordului, iar ulterior se instalează şi dilataţia ventriculară.

Seleniul. Joacă rol de coenzimă a glutation peroxidazei, un puternic agent antioxidant. Deficitul său se poate asocia cu cardiomiopatie.

Tiamina. Deficitul dietetic, nutriţia parenterală de durată, alcoolismul cronic pot duce la un deficit de tiamină. Mecanismul patogenic exact al suferinţei cardiomiocitului nu este foarte clar. Se produce o insuficienţă ventriculară predominant dreaptă, cu congestie venoasă importantă. Se descria o formă la sugar şi alta la adolescent, ambele răspunzând favorabil la administrarea de tiamină.

6. *Tahiaritmiile*

Tahiaritmiile cronice supraventriculare sau ventriculare pot genera la copii un tablou de cardiomiopatie severă. Dilatarea ventriculelor se poate datora atât scăderii debitului cardiac (însoţită de retenţie de lichide şi de creşterea presarcinei), cât şi perfuzării mai proaste a miocardului ca urmare a scurtării diastolei. Controlul terapeutic al tahiaritmiei duce la o spectaculoasă ameliorare clinică şi ecocardiografică.

În ultima clasificare propusă de OMS, tahiaritmiile cronice nu mai sunt admise drept cauză distinctă de cardiomiopatie. Ele sunt considerate ca fiind foarte probabil instalate secundar pe fondul unei cardiomiopatii, a cărei cauză nu a putut fi însă precizată cu mijloacele de investigaţie avute la dispoziţie la ora actuală.

7. *Inflamaţia şi infecţia miocardică*

Reprezintă un grup important de afecţiuni ce pot leza cardiomiocitul, ducând la instalarea unei cardiomiopatii dilatative. Există şi multe speculaţii privind relaţia directă dintre miocarditele virale şi CMD. După entuziasmul iniţial, s-a demonstrat că infecţia virală intervine în mod cert numai într-un număr relativ scăzut de cazuri. Scenariul propus ar fi cel al unei miocardite virale cu expresie clinică sau doar subclinică, ce declanşează o reacţie inflamatorie, imunologică şi, apoi, de întreţinere a inflamaţiei prin mecanism autoimun (cu implicarea şi a citokinelor).

Primele date se bazau pe elementele morfologice oferite de biopsie şi pe tehnicile de hibridizare moleculară. Tehnica mult mai sensibilă şi specifică a reacţiei polimerazei în lanţ detectează secvenţa genomului viral doar într-un număr redus de cazuri. Unul dintre factorii ce contribuie la menţinerea unor neclarităţi în înţelegerea mecanismelor implicate îl reprezintă capacitatea destul de limitată de a formula un diagnostic corect într-o miocardită virală.

Se propune şi o teorie unificatoare, conform căreia leziunea iniţială de la nivelul cardiomiocitului poate fi produsă de o mare varietate de factori, inclusiv de infecţia virală. Aceşti factori declanşează un proces autoimun ce continuă progresiunea lezională şi în absenţa cauzei iniţiale. Deoarece evoluţia clinică a miocarditelor şi a CMD „idiopatice" la sugari şi copii mici (mai ales cei sub 2 ani) este deseori similară, pot exista cazuri în care se demonstrează legătura lor directă, dar şi altele, mai numeroase, la care, în absenţa biopsiei endomiocardice, cele două afecţiuni nu pot fi diferenţiate, de aceea unii cardiologi pediatri preferă cuprinderea lor într-o singură entitate, *sindromul miocardită-cardiomiopatie.*

5.3. Fiziopatologie

Din punct de vedere fiziopatologic, mecanismele implicate într-o CMD sunt similare oricărei ICC cu debit cardiac scăzut. Indiferent de etiologie, scăderea contractilității miocardice/disfuncția sistolică este trăsătura comună, centrală a unei CMD.

Într-o CMD, pentru a-şi menţine performanţa sau pentru a şi-o putea creşte în condiţii de suprasolicitare hemodinamică „pompa" cardiacă dispune la nivel celular de patru mecanisme:

– mecanismul Frank-Starling, prin care cordul îşi foloseşte rezerva de pre-sarcină pentru a creşte volumul/bătaie, utilizând mai bine relaţia forţă-lungime; prin întinderea fibrei musculare creşte progresiv şi forţa de contracţie, relaţie valabilă până la o supraîntindere a sarcomerului < 2,2 m (la valori mai mari apare dilatația ventriculară);

– creşterea contractilităţii prin modificarea energiei dezvoltate de proteinele din structura aparatului contractil (utilizarea rezervei pe care o furnizează relaţia frecvenţă-forţă);

– hipertrofia miocardică, ce conduce la creşterea forţei de contracţie prin sporirea numărului de sarcomere;

– stimularea contractilităţii prin intermediul unor factori neurohormonali circulanţi sau eliberaţi la nivel local.

Performanța „pompei" cardiace este determinată de patru elemente fundamentale: presarcina, postsarcina, procesul de contractilitate-relaxare miocardică şi frecvenţa cardiacă. Reglarea ei funcţională şi integrarea acestor determinanţi se fac printr-un mecanism neurohormonal complex, în care sistemele simpatoadrenergic şi cel renină-angiotensină-aldosteron joacă un rol fundamental, atât în condiţii fiziologice, cât şi patologice.

Dacă disfuncția circulatorie persistă, va intra în acţiune şi un mecanism compensator cu efecte de durată – creşterea numărului de elemente contractile în sarcomer şi hipertrofia fibrei miocardice. În acest proces intervin, ca principali factori, angiotensina, noradrenalina, endotelinele şi citokinele.

Activarea neuro-hormonală produce două categorii de efecte:

– imediate: tahicardie, creşterea contractilităţii, reabsorbţie de sodiu şi apă ce va determina creşterea presarcinii, care, la rândul său, prin mecanismul Frank-Starling, va contribui la creşterea volumului/ bătaie;

– tardive (efecte ce apar în timp, necesitând săptămâni sau luni de zile): procesul de hipertrofie şi remodelare ventriculară. Se modifică geometria, din eliptic ventriculul stâng (în special) devenind sferic, lucru dezavantajos energetic şi hemodinamic (sfera se goleşte mai greu şi, eventual, incomplet, comparativ cu elipsa); cresc volumul ventricular şi stresul parietal.

Remodelarea antrenează şi un proces de ischemie miocardică. Toate acestea vor contribui, în final, la scăderea în fapt a performanţei ventriculare, ceea ce va avea drept consecinţă hiperactivarea neuro-hormonală şi reluarea cercului vicios.

Alături de disfuncția hormonală şi procesul de remodelare ventriculară, un rol important de mediatori în progresiunea insuficienței cardiace îl au şi unele citokine (factorul de necroză tumorală alfa/TNF-α, interleukina-1 şi interleukina-6), precum şi activarea procesului de apoptoză.

Dacă factorul declanşator al acestor mecanisme nu este îndepărtat, capacitatea „pompei" cardiace de a răspunde la aceste suprasolicitări va fi depăşită, ceea ce conduce la apariţia semnelor şi simptomelor specifice ICC. Retenţia de sare şi apă contribuie la producerea edemelor periferice şi a edemului pulmonar, a hepato-megaliei de stază, iar stimularea adrenergică determină tahicardie, diaforeză şi favorizează producerea disritmiilor.

Creşterea volemiei şi, implicit, a volumului sanguin circulant va contribui şi la creşterea volumului ventriculului şi atriului stâng. Proporţional cu creşterea de volum şi a rezistenţelor vasculare sistemice, va creşte şi presiunea telediastolică ventriculară. În timpul diastolei, când ventriculul şi atriul comunică direct, presiunea din atriul stâng va creşte, iar retrograd va contribui la creşterea presiunilor din venele pulmonare şi producerea edemului interstiţiului pulmonar. La rândul lui, edemul va stânjeni schimburile gazoase (mai ales la sugari) şi va scădea complianţa pulmonară. Rezultatul lor sunt tahipneea, dispneea, creşterea travaliului respirator.

Procesul de dilatare ventriculară se poate însoţi şi de dilatarea inelului valvular atrio-ventricular, având drept consecinţă producerea regurgitărilor valvulare. La nivel mitral, ea va suplimenta creşterea presiunilor din atriul stâng, vene pulmonare şi, consecutiv, accentuarea edemului pulmonar.

5.4. Morfopatologie

Macroscopic cordul este moale, flasc, ventriculul stâng sau ambele ventricule fiind dilataţi. Deseori masa ventriculară stângă este crescută, dar nu în mod disproporţionat, aşa cum se întâmplă în CMH, şi nu suficient de mult pentru ca raportul masă/volum să fie adus la normal. Grosimea pereţilor poate fi normală, crescută sau, cel mai frecvent, scăzută.

Cu cât dilataţia este mai accentuată, cu atât scade posibilitatea dezvoltării unei îngroşări a pereţilor ventriculari. Asocierea unui proces de hipertrofie pare a avea un efect benefic prin reducerea tensiunii parietale sistolice şi încetinirea dilatării în continuare a cavităţii.

Remodelarea ventriculară şi dezvoltarea hipertrofiei miocardului rămas intact sunt considerate elemente morfologice de prognostic favorabil **[9]**. Uneori, mai ales la copiii sub 2 ani, se mai notează prezenţa îngroşării endocardului parietal asemănător aspectului descris în fibroelastoză. Cu foarte mici excepţii, nici leziunile histopatologice nu sunt foarte specifice (**Tabelul 62.7**), CMD putând fi considerată un sindrom plurietiologic ce exprimă răspunsul miocardic la unul sau mai mulţi agenţi etiologici.

Pentru a complica lucrurile, există şi forme de graniţă cu un discret infiltrat interstiţial limfocitar ce poate indica o posibilă succesiune miocardită virală à cardiomiopatie dilatativă. Prezenţa posibilă şi a unor elemente de fibroelastoză alături de leziunile miocardice poate realiza toate tranziţiile posibile între o miocardită veritabilă şi fibroelastoza endomiocardică. Aceasta din urmă poate fi văzută ca o reacţie a endocardului la inflamaţie, ischemie, creşterea tensiunii parietale, deci la stimuli recunoscuţi ca fiind implicaţi în declanşarea procesului de îngroşare endocardică.

CMP dilatativă se diferenţiază astfel de celelalte două boli primare majore ale miocardului la sugar şi copilul mic, miocardita şi fibroelastoza endomiocardică, prin elemente mai mult de ordin cantitativ:

– absenţa îngroşării difuze a endocardului, aşa cum apare în fibroelastoză;

– absenţa infiltratului inflamator interstiţial extensiv şi a necrozei celulare din miocardita acută.

În concluzie, biopsia endomiocardică poate evidenţia o mare varietate de anomalii, iar lipsa unui marker histologic sau ultrastructural, histochimic, imunologic sau microbiologic devine descurajantă. Deşi a devenit mai sigură, din punct de vedere tehnic, ea are încă unele riscuri, mai ridicate la copilul sub 2 ani. Cu foarte puţine excepţii, biopsia este puţin utilă în evaluarea iniţială a unei CMD întrucât se apreciază că poate furniza un diagnostic etiologic specific în mai puţin de 10% dintre cazuri, iar dintre acestea doar aproximativ 2% pot beneficia de un tratament specific.

Tabelul 62.7. Caracteristici histopatologice ale CMD **[7, 20]**

Microscopie optică Creșterea dimensiunilor miofibrilelor (diametru și lungime) Estomparea cardiomiocitelor Nuclei hipercromatici cu formă neregulată Fibroză interstițială, focală și perivasculară
Microscopie electronică *Modificări de tip hipertrofic* – Creșterea numărului de sarcomere și mitocondrii – Nuclei mari, lobulați – Anomalii ale benzilor Z – Invaginații neregulate ale sarcolemei – Discuri intercalare largi și întrepătrunse *Modificări degenerative* – Pierderea miofilamentelor – Agregarea glicogenului și a mitocondriilor – Mitocondrii pleomorfe – Vacuole lipidice, incluzii de mielină

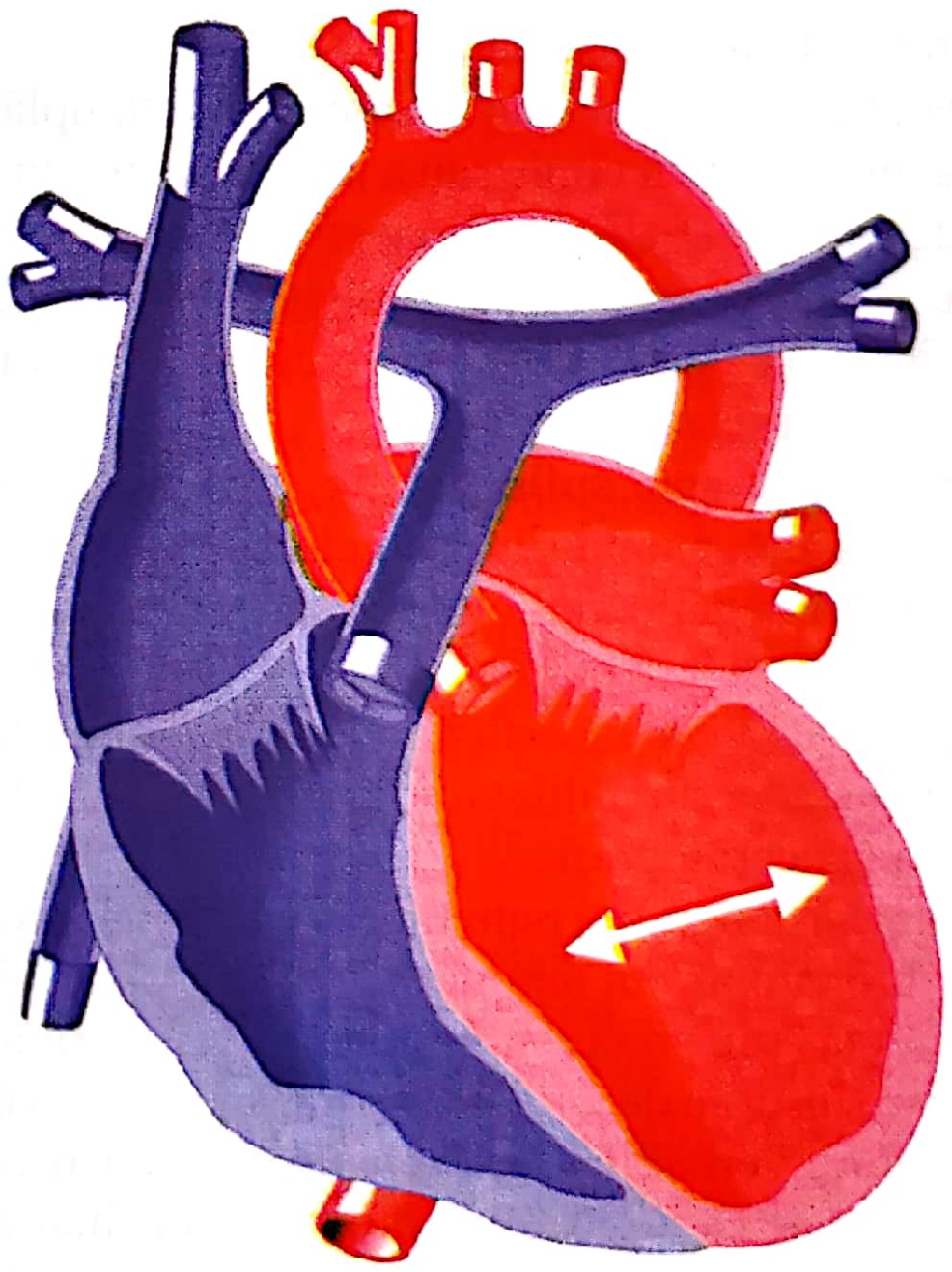

Fig. 62.1 Op TIM. Cardiomiopatia dilatativă **[26]**

5.5. Diagnostic

5.5.1. Clinic

Indiferent de etiologie, tabloul clinic ce însoţeşte o CMD este consecinţa scăderii performanţei sistolice ventriculare şi a mecanismelor adaptative mobilizate de organism, cuprinzând astfel, în esenţă, semnele şi simptomele insuficienţei cardiace congestive. Acestea vor depinde în primul rând de gradul insuficienţei ventriculare şi de presiunile intraventriculare.

Anamneza la astfel de copii va urmări depistarea unei cauze potenţial generatoare de cardiomiopatie (de exemplu: asfixia/hipoxia severă, o boală virală recentă, expunerea la toxice, inclusiv chimioterapie recentă sau mai veche ş.a.), istoricul familial etc.

Simptomele şi semnele clinice de ICC variază cu vârsta copilului şi stadiul evolutiv al cardiomiopatiei. Deseori primele simptome se confundă cu o infecţie pulmonară, iar semnele fizice cardiace pot fi discrete. Formele specifice de CMD asociate unor boli familial/genetice se pot însoţi de semne neurologice, precum: hipotonie, convulsii, retard psiho-motor, modificări oftalmologice. Deoarece CMD poate face parte şi din unele sindroame complexe, examenul clinic trebuie să fie foarte atent, complet, urmărind recunoaşterea elementelor clinice ce pot sugera o anume etiologie şi încadrare a bolii miocardice.

Uneori, afecţiunea este descoperită întâmplător, cu ocazia unui examen clinic sau a unor investigaţii solicitate de rutină (ECG, radiografia toracică), adesea pentru alte afecţiuni. Pot fi depistate astfel o serie de modificări ce pot ridica suspiciunea de afectare miocardică, precum:

– decelarea unui suflu sistolic, a prezenţei zgomotului 3 şi/sau 4, a unui ritm de galop;

– cardiomegalie radiologică, asociată sau nu cu congestia vasculară pulmonară;

– prezenţa unor modificări electrocardiografice;

– depistarea unei dilataţii hipokinetice a VS la un examen ecocardiografic.

Datorită congestiei pulmonare, edemului interstiţial şi peribronşiolar, un simptom frecvent poate fi tusea persistentă sau recurentă, uneori cu perioade de acutizare însoţite de wheezing, tiraj sau chiar o detresă respiratorie veritabilă. Aceste episoade pot fi confundate şi tratate ca bronşiolită, bronşită sau chiar astm.

La copilul mare vor apărea ca simptome: scăderea capacităţii de efort, dispnee de efort, tahicardie, palpitaţii, durere toracică, meteorism abdominal, lipotimii sau sincope veritabile. Edemele şi dispneea paroxistică nocturnă sunt rare.

Moartea subită poate surveni la orice grupă de vârstă.

Odată constituită, ICC este de cele mai multe ori foarte severă, greu reductibilă sub tratament şi, de multe ori, terminală, mai ales în cazurile de CMD „idiopatică". Examenul fizic este variabil, semnele clinice depinzând de severitatea formei etiologice de CMD, gradul disfuncţiei sistolice şi rata ei de progresiune, momentul evolutiv în care se află ICC.

Deseori, prezentarea clinică iniţială a unui astfel de copil este precedată de o boală acută respiratorie sau gastro-intestinală. Diagnosticul de CMD se recomandă a fi luat în considerare la toţi copiii cu tablou de ICC ce nu au un defect cardiac structural evident. Principalele semne şi simptome ale unei CMD sunt prezentate în **Tabelul 62.8 [12]**.

Tabelul 62.8. Trăsăturile clinice principale ale unei CMD **[12]**

Semne şi simptome
– Detresa respiratorie secundară ICC
– Dificultăţile în alimentaţie (la supt în special)
– Curba ponderală deficitară
– Iritabilitate
– Diaforeză
– Fatigabilitate
– Tahipnee permanentă/accentuată la efort (supt, plâns, ţipăt)
– Deficitul/„falimentul" creşterii
– Ortopnee
– Dispnee de efort
– Dispnee paroxistică nocturnă (rară)
– Scăderea capacităţii de efort
– Palpitaţii
– Lipotimii, sincopă
Date clinice
– Tahicardie
– Tahipnee
– Hipotensiune
– Paloare
– Deplasarea şocului apexian în jos şi lateral, perceperea lui pe o arie mai largă
– Asurzirea zgomotelor cardiace
– Prezenţa zgomotului 3 şi a ritmului de galop
– Suflu sistolic apexian produs de regurgitarea mitrală
– Distensia venelor jugulare
– Wheezing şi/sau raluri
– Hepatomegalie
– Edeme periferice
– Şoc cardiogenic

5.5.2. Investigații

Acestea vor urmări două direcții principale:

– identificarea tipului anatomo-funcțional de cardiomiopatie;

– încadrarea etiologică a acesteia.

Electrocardiograma. Modificările ECG ce pot însoți o CMD sunt variate, dar nespecifice. Cel mai adesea este prezentă o tahicardie sinusală însoțită de modificări ale segmentului S-T și ale undei T, uneori cu mimarea unei veritabile ischemii. Se mai pot întâlni:

– semne electrice de HVS însoțite de tulburări ale fazei de repolarizare, la aproximativ 50% dintre pacienți **[13]**, hipertrofia atriului stâng și, uneori, hipertrofie biventriculară;

– disritmii variate, precum: tahicardie supraventriculară, flutter și fibrilație atrială, extrasistole ventriculare și tahicardie ventriculară nesusținută; în general sunt prost tolerate, iar dacă sunt de durată pot fi ele însele cauză de CMD (în aceste cazuri, controlul disritmiei duce la vindecarea completă a cardiomiopatiei);

– monitorizarea continuă ECG de tip Holter semnalează prezența disritmiilor la aproximativ 50% dintre copiii cu CMD;

– blocuri de ramură sau atrio-ventriculare, microvoltajul complexelor QRS.

Prezența de unde Q patologice în derivația I și aVL poate indica originea anormală a coronarei stângi, element important de diagnostic diferențial cu CMD.

Radiografia toracică. Cardiomegalia este constantă în prezența ICC, ca urmare a dilatației, în special a cavităților stângi. Ea este însoțită de semnele congestiei venoase pulmonare (edem interstițial, accentuarea interstițiului peribronșic, linii Kerley-B) sau chiar de edem pulmonar. Este posibilă prezența unui revărsat pleural, cele reduse cantitativ fiind vizibile numai în decubit lateral sau dorsal.

Datorită cardiomegaliei și compresiunii exercitate pe bronșii, este posibilă producerea unor atelectazii segmentare. Este necesară examinarea cu atenție a scheletului osos, unele CMD făcând parte din sindroame ce asociază și astfel de anomalii (mucopolizaharidozele).

Ecocardiografia. Examinarea ecocardiografică reprezintă o etapă esențială în definirea CMD din punct de vedere anatomic și funcțional. Mărirea severă de volum a ventriculului stâng și slaba lui contractilitate realizează o imagine frapantă, foarte ușor de recunoscut (**Fig. 62.1**). Dimensiunile/diametrele și implicit volumele ventriculare telediastolic și telesistolic sunt crescute peste valorile normale raportate la suprafața corporală. Grosimea pereților ventriculari este normală sau ușor crescută. Prin comparație cu cavitatea ventriculară mult dilatată, pereții devin în mod aparent mai subțiri. Tehnicile de calcul ale masei ventriculare arată o creștere a acesteia.

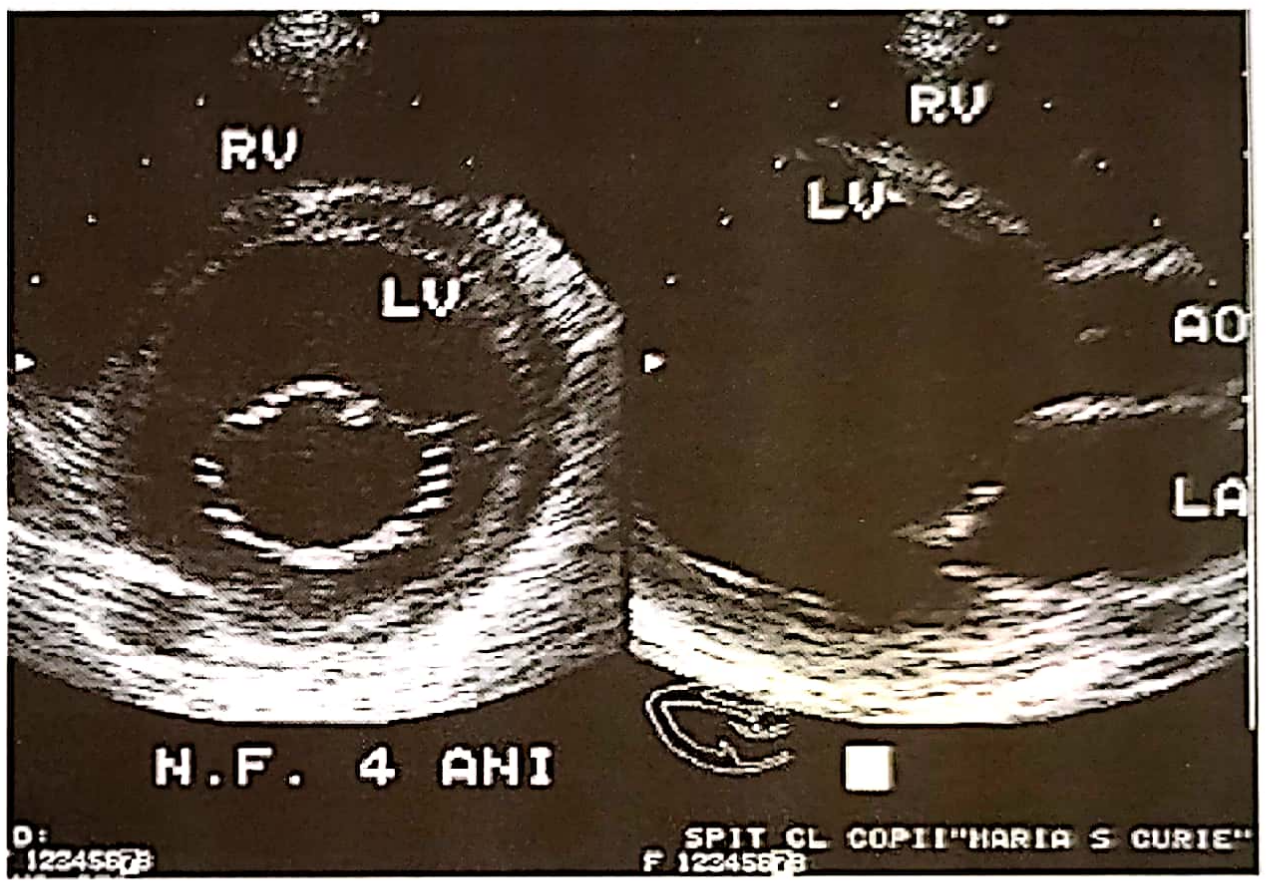

Fig. 62.1. Aspecte morfologice ale unei CMD în 2D-Eco. Dilatarea importantă a cavităților stângi, VS are un aspect sferic, valva mitrală este bine vizualizată, fiind situată în centrul unei cavități dilatate (LV = ventricul stâng, RV = ventricul drept, LA = atriu stâng) **[26]**

Interesarea mușchiului cardiac ar trebui să fie globală, ceea ce înseamnă că tot ce reprezintă perete ventricular stâng (sept și perete liber) să aibă în mod uniform contracții scăzute. În majoritatea cazurilor, hipomotilitatea este într-adevăr globală, dar s-a dovedit și posibilitatea existenței unor forme cu anomalii segmentare ale contractilității.

Hipomotilitatea/diskinezia segmentară interesează mai ales septul și peretele liber anterior, motilitatea celui posterior fiind aproape normală. Acești pacienți au o funcție contractilă globală mai bună și, deci, un prognostic mai bun. Mecanismul producerii acestor diskinezii segmentare rămâne neclar, putând fi invocate: ischemia miocardică, necesitățile energetice mai mari în unele arii miocardice, fibroza parcelară endocardică și miocardică, trombii murali, blocurile fasciculare intraventriculare, distorsionarea cavității ventriculare.

Valva mitrală este anatomic normală, dar modificarea geometriei ventriculare (VS globulos) face ca ea să fie poziționată mai aproape de peretele posterior decât de sept. Ca urmare, în timpul diastolei, distanța ce măsoară apoziția dintre cuspa mitrală anterioară și sept (distanța E-sept) crește.

Scăderea contractilității va afecta indicii globali de apreciere a funcției sistolice ventriculare. Atriul stâng este de obicei dilatat ca urmare a prezenței unei regurgitări mitrale și a creșterii presiunii diastolice intraventriculare. Este posibilă și dilatarea ventriculului drept, în special la nivelul camerei sale de ejecție.

Ca urmare a scăderii velocităților fluxului sanguin, se creează condițiile hemodinamice favorabile formării de trombuși la nivelul cavităților stângi. Dacă trombusul este proaspăt, vizualizarea lui poate fi extrem de dificilă. Atriul și ventriculul stâng vor fi examinate cu mare atenție în fiecare secțiune, utilizând angulări multiple ale transductorului, precum și diverse modi-ficări de calitate a imaginii (intensitate, contrast etc.). Două zone ce pot fi mai frecvent sediul unor trombuși sunt auriculul stâng și apexul ventricular. Deși mai dificil de vizualizat, ele trebuie atent examinate la copiii cu cardiomiopatie dilatativă.

Este posibilă dezvoltarea unor trabecule musculare subendocardice ce pot fi confundate cu trombușii parietali. De aceea, trombusul format în ventriculul stâng va fi diagnosticat numai dacă este vizualizat în planuri ortogonale. Mărimea și mobilitatea lui permit o apreciere a riscului de embolizare.

Uneori, poate fi vizibilă creșterea ecogenității endocardului datorată unui proces de fibroelastoză. Pe imaginile bidimensionale, ea apare sub forma unor arii de ecogenitate mai crescută la nivelul suprafeței endocardului. Leziunile parcelare sunt mai ușor de detectat, apărând ca niște zone de hiperecogenitate înconjurate de zone de endocard cu ecogenitatea normală. Dacă endocardul este interesat în întregime, este mai dificil de apreciat în ce măsură ecogenitatea lui depășește normalul.

Examinarea bidimensională 2D la copiii cu modificări ce sugerează prezența unei CMD mai trebuie să elimine o eventuală origine anormală a coronarei stângi din artera pulmonară, dilatațiile sau anevrismele coronariene congenitale sau dobândite (de exemplu, boala Kawasaki), condiții ce pot și ele genera o scădere a contractilității și dilatarea ventriculului stâng.

Vena cavă inferioară și venele suprahepatice pot fi dilatate ca urmare a congestiei venoase. Pe același fond de insuficiență cardiacă congestivă, pot fi vizualizate eventualele revărsate pericardice și pleurale.

Utilizarea celor trei tehnici Doppler de bază (pulsatil-PW, continuu-CW și color) permite o evaluare funcțională și hemodinamică a CMD. Sunt posibile următoarele determinări:

– studiul funcției sistolice ventriculare stângi și/sau drepte;

– aprecierea trăsăturilor fluxului de umplere ventriculară;

– evaluarea disfuncției diastolice.

Ecografia Doppler este utilă în evidențierea și evaluarea calitativă și cantitativă a regurgitărilor valvulare, cea mai frecvent produsă fiind cea mitrală (**Fig. 62.2**). Dilatarea cavităților stângi poate determina și o lărgire a inelelor fibroase aortic și mitral, având drept consecință insuficiența acestor valve. La insuficiența mitrală mai contribuie și malpoziția mușchilor papilari. Examinările seriate ale insuficienței mitrale permit o evaluare a răspunsului la tratament. Mulți dintre copii au și diverse grade de insuficiență pulmonară și tricuspidiană. Dacă este prezentă regurgitarea tricuspidiană, pot fi estimate prin diverse metode presiunile din ventriculul drept și artera pulmonară.

Studiile radio-izotopice sunt rar uzilizate la copiii cu CMD. La copilul mare, în lipsa unor ferestre acustice transtoracice bune, poate fi evaluată cu ajutorul lor funcția ventriculară. În special la adulți, cu

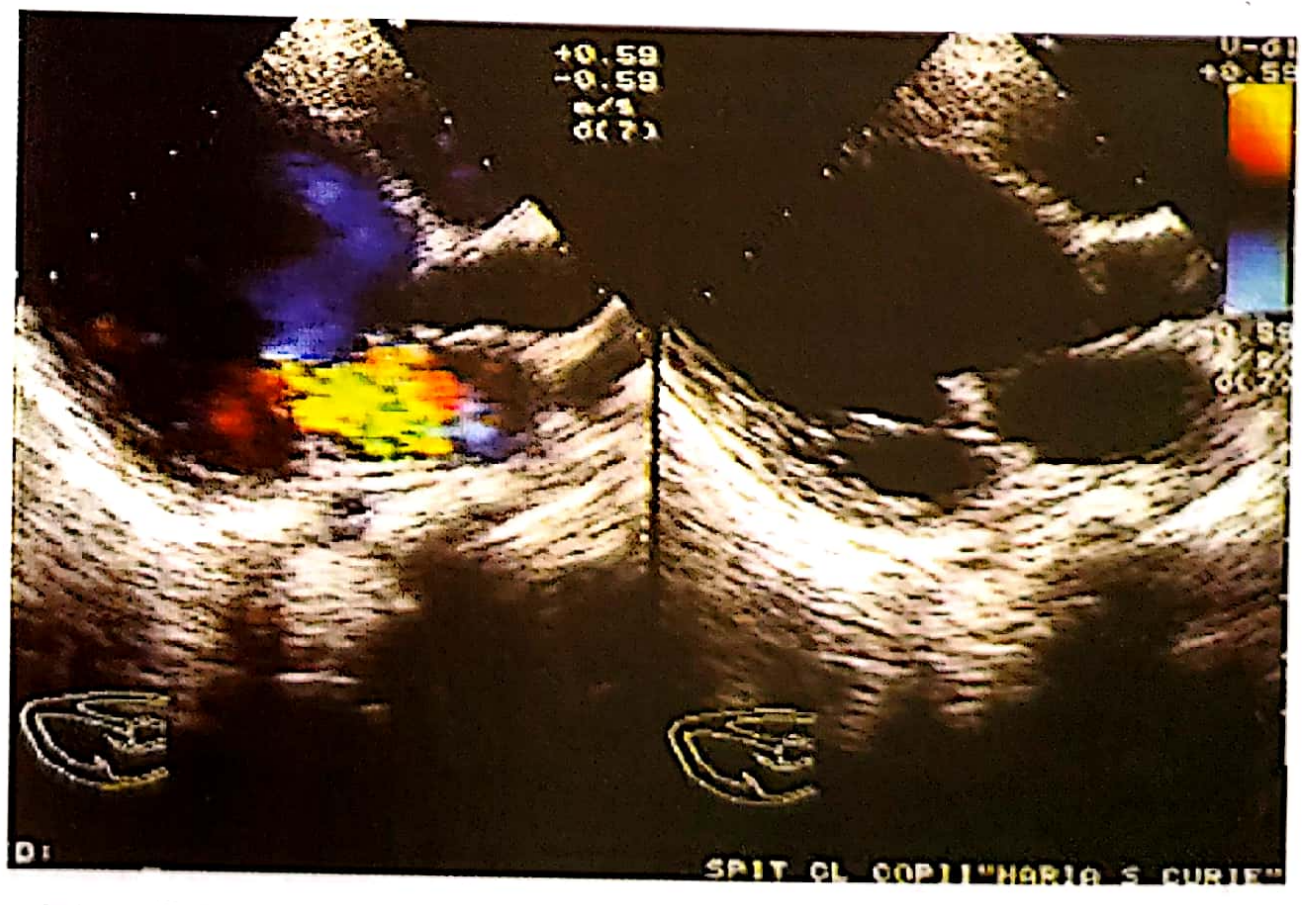

Fig. 62.2. Ecocardiografie bidimensională cuplată cu Doppler color. Vizualizarea jetului de regurgitare mitrală.

ajutorul radio-izotopilor, se mai pot aprecia perfuzia miocardică (Thaliu) şi prezenţa inflamaţiei la nivelul său (Galium citrat Ga-67 sau cu Indium In-111).

Rezonanţa magnetică nucleară are un rol din ce în ce mai mare în evaluarea imagistică a bolilor cardiace structurale la copil. În cazul CMD, tehnica permite măsurarea cu acurateţe a volumelor ventriculare, a fracţiei de ejecţie şi a masei ventriculare, identificarea trombilor intracavitari. Poate fi folosită la copiii la care nu s-au putut obţine imagini ecocardiografice de bună calitate. Necesită, însă, anestezie la cei de vârstă mică şi nu se poate practica la purtătorii unui pacemaker.

Cateterismul cardiac. Principalele indicaţii pentru efectuarea lui sunt biopsia endomiocardică şi situaţiile în care ecocardiografic nu se poate evalua cu certitudine anatomia arterelor coronare. Măsurarea unor parametri hemodinamici (presiuni din aortă, pulmonară, ventricule, presiunea capilară pulmonară/presiunea de ocluzie pulmonară), este rareori necesară, cu excepţia cazurilor la care există o discrepanţă între aspectul clinic şi estimările ecocardiografice. Aceste măsurători sunt însă absolut necesare dacă se are în vedere transplantul cardiac.

Aşa cum s-a menţionat, datele furnizate de biopsia endomiocardică într-o formă idiopatică de CMD sunt nespecifice. Biopsia poate fi utilă în identificarea unor forme specifice de CMD şi diferenţierea de o miocardită.

Datorită etiologiei foarte variate, investigaţiile necesare stabilirii etiologiei într-o CMD sunt multiple (**Tabelul 62.4**), incluzând şi testele genetice, dar, din păcate, sunt încununate de succes în puţine cazuri, cele mai multe CMD rămânând „idiopatice" (aproximativ 70%).

5.6. Tratament

Întrucât majoritatea cazurilor de CMD sunt idiopatice, tratamentul este în primul rând suportiv, adresat ICC, de prevenire a complicaţiilor tromboembolice şi a disritmiilor severe. El va fi adaptat severităţii clinice a fiecărui caz. Drept urmare, tratamentul este adresat ICC, principalele măsuri terapeutice vizând modificarea într-un sens favorabil a determinanţilor debitului cardiac prin utilizarea unor combinaţii terapeutice.

Farmacopeea ICC, mult timp limitată la clasica asociere „digitalo-diuretică", s-a îmbogăţit cu noi substanţe şi noi concepte fiziopatologice, cuprinzând următoarele grupe de preparate:

- diuretice (scad presarcina);
- agenţi inotropi pozitivi (cresc contractilitatea):
  - glicozizii digitalici
  - aminele simpatomimetice (agoniştii adrenergici)
  - inhibitorii fosfodiesterazei
- vasodilatatoarele (cu acţiune directă pe vase – scad presarcina, precum hidralazina, nitriţii);
- inhibitorii enzimei de conversie (ACE-inhibitori);
- beta-blocantele.

Digoxinul, cel mai cunoscut glicozid digitalic în pediatrie, continuă să fie larg utilizat în tratamentul pe termen lung, deşi eficienţa sa reală a devenit destul de controversată. În fazele de decompensare/acutizare a insuficienţei cardiace însoţite de scăderea funcţiei renale şi implicit de scăderea eliminării digoxinului prin urină, trebuie administrat cu atenţie, riscul de apariţie al efectelor sale toxice fiind mai ridicat.

Toleranţa faţă de dozele uzuale este mai redusă şi în cazul inflamaţiei miocardice, când digoxinul are mai uşor efecte proaritmogene. Necesită o monitorizare atentă a electroliţilor serici, în special potasiul, ce are rol în diminuarea potenţialului toxic al digoxinului.

Extrapolând datele unor trialuri terapeutice efectuate la adulţi, nu este recomandat pacienţilor asimptomatici, administrarea lui în doze mici fiind rezervată cazurilor simptomatice de CMD.

Catecolaminele. Preparatele simpatomimetice, precum dopamina, dobutamina, isoproterenolul şi adrenalina, stimulează receptorii adrenergici în mod direct şi/sau indirect. Sunt utile în decompensările insuficienţei cardiace şi stadiile finale de evoluţie, dacă transplantul cardiac nu este posibil. Au un ridicat potenţial proaritmogen.

Timpul lor de înjumătăţire este scurt (între 2–7 minute), iar concentraţia terapeutică eficientă este menţinută pe durate scurte, de 10–15 minute. Ca urmare, administrarea lor este rezervată situaţiilor de urgenţă, preparatele fiind administrate în perfuzie titrată sub monitorizare atentă clinică şi hemodinamică. Trebuie acordată mare atenţie dozelor, în funcţie de acestea efectele hemodinamice fiind variabile.

În doze mici, dopamina creşte fluxul sanguin renal, rata filtrării glomerulare şi excreţia de sodiu. Dozele mari cresc debitul cardiac, dar şi rezistenţa vasculară periferică, favorizând şi producerea disritmiilor.

Dobutamina creşte contractilitatea şi, ca atare, debitul/bătaie. În dozele uzuale produce şi vasodilataţie periferică, scăzând astfel presiunile de umplere ventriculară. La doze mari, produce însă tahicardie şi vasoconstricţie.

Deoarece tot mai mulţi pacienţi primesc în tratamentul cronic adresat ICC şi beta-blocante (carvedilol în special) şi administrarea a catecolaminelor trebuie făcută cu mare atenţie, întrucât vor predomina efectele lor alfa-adrenergice. Dacă beta-blocarea este aproape totală, se poate declanşa chiar o criză alfa-adrenergică, cu hipertensiune şi bradicardie reflexă.

În cazul acestor pacienţi, preparatele de elecţie pentru situaţiile de urgenţă sunt inhibitorii fosfodiesterazei, milrinona menţinându-şi în totalitate efectele hemodinamice şi în prezenţa tratamentului cu beta-blocante.

Inhibitorii fosfodiesterazei (milrinona şi amrinona) au efecte atât inotrop pozitive, cât şi de scădere a rezistenţei vasculare sistemice şi pulmonare (reduc post-sarcina). Sunt utile în disfuncţia miocardică severă, fiind folosite, ca şi catecolaminele, în serviciile de terapie intensivă. Datorită efectelor adverse, s-a renunţat la utilizarea amrinonei.

Milrinona inhibă activitatea fosfodiesterazei III, ceea ce are ca efect creşterea concentraţiei intracelulare de calciu, promovând astfel inotropismul pozitiv. Experienţa la copii este legată în special de utilizarea ei postoperatorie după intervenţiile pe cord deschis. În CMD este folosită în cazul decompensărilor insuficienţei cardiace, singură sau în asociere cu catecolaminele.

Diureticele sunt administrate în scopul reducerii pre-sarcinii şi a eliminării excesului de fluide din organism. Furosemidul rămâne preparatul de elecţie. Este un diuretic puternic de ansă (blochează reabsorbţia de NaCl), cu efect rapid şi intens chiar şi în condiţii de scădere marcată a debitului sanguin, inclusiv a celui renal. Alte diuretice active de ansă sunt acidul etacrinic şi bumetanidul. Diureza intensă, uneori excesivă, pe care o produc scade mult presarcina şi, în consecinţă, şi debitul cardiac.

Necesită monitorizarea electroliţilor serici, posibilitatea producerii unei hipokaliemii putând fi prevenită prin administrarea unui supliment de KCl sau prin asocierea unui diuretic de tip antialdosteronic.

Spironolactona are o acţiune diuretică slabă şi cu instalare lentă. Pe termen lung, datorită inhibării hiperaldosteronismului secundar din ICC, poate avea efecte benefice asupra procesului de fibroză miocardică şi remodelare ventriculară.

Vasodilatatoarele sunt utilizate în scopul scăderii post-sarcinii. Unele au acţiune directă (nitroprussidul şi hidralazina), producând relaxarea fibrelor musculare netede din media arteriolelor. Din cauza efectelor secundare şi a faptului că nu permit o utilizare cronică, locul lor a fost luat de inhibitorii enzimei de conversie a angiotensinei (ACE-inhibitori).

Acţiunea inhibitorilor ACE vizează modularea răspunsului neurohormonal, cu scăderea presarcinii şi a postsarcinii (scad sinteza angiotensinei II, un puternic vasoconstrictor, şi reduc degradarea bradikininei, o substanţă endogenă cu acţiune vasodilatatoare), prevenirea dilataţiei şi a hipertrofiei ventriculare. Prin inhibarea secreţiei de aldosteron, contribuie la reducerea/încetinirea procesului de remodelare ventriculară. Cele mai utilizate preparate la copii sunt captoprilul şi enalaprilul, precum şi lisinoprilul, monoprilul şi quinaprilul **[13]**. Alegerea este influenţată de costuri şi de complianţa pacientului la tratament.

La ora actuală, tratamentul cronic, de fond face apel în primul rând la diuretice, digoxin şi inhibitorii ACE.

Beta-blocantele, conform vechilor concepţii patogenice, nu aveau indicaţie în tratamentul ICC. La ora actuală, necesitatea modulării răspunsului neurohormonal a condus la reevaluarea acestor preparate şi introducerea lor în arsenalul terapeutic din ICC. Studiile efectuate la adulţi au demonstrat efectul lor terapeutic benefic în tratamentul cronic, deşi mecanismul exact de acţiune este încă incomplet înţeles. Efectele se instalează lent, după cel puţin o lună de tratament, şi se preferă preparatele de generaţia a treia, precum carvedilolul. Acesta este un preparat cu efecte alfa şi beta-blocante şi acţiune vasodilatatoare. Trialuri terapeutice la adulţi au evidenţiat efectul său benefic asupra performanţei ventriculare.

Studii aflate în derulare la copii, privind efectele carvedilolului şi metoprololului, indică aceleaşi rezultate favorabile.

Nesiritidul (Natrecor) este un peptid natriuretic de tip B, sintetic (obţinut prin recombinarea ADN-ului), ce produce dilataţie arteriolară şi venoasă, creşte rata filtrării glomerulare şi diureza, însoţită de natriureză. Produce, de asemenea, şi supresia neuro-hormonală a sistemului renină-angiotensină-aldosteron şi a catecolaminelor. Studii recente la copii indică o bună toleranţă, preparatul fiind rezervat decompensărilor insuficienţei cardiace **[8]**.

Alte opţiuni terapeutice. Teoretic, datorită riscului de producere a trombilor intracardiaci şi a accidentelor tromboembolice, tratamentul anticoagulant este recomandat de rutină. Este însă controversată utilizarea aspirinei în scop preventiv, ca preparat de prima linie. Dacă riscurile de formare a unui tromb sunt mari (dilataţie importantă a cavităţilor stîngi, disfuncţie sistolică severă, fibrilaţie atrială ş.a.), se va folosi în scop preventiv warfarina, iar dacă trombusul s-a format, tratamentul cu heparină. După lizarea trombusului, se va continua administrarea de warfarină.

Deficitul de carnitină sau tulburarea metabolismului pot fi asociate unor cazuri de CMD. Din acest motiv unii clinicieni administrează în mod empiric, chiar în lipsa confirmării biochimice, un supliment de carnitină, atitudine ce trebuie însă evitată.

Pentru tratarea disritmiilor se face apel la preparatele specifice antiaritmice (larg utilizată şi cu bune rezultate fiind amiodarona) sau, în unele cazuri, la ablaţia cu radiofrecvenţă. Atenţie, unele preparate antiaritmice au şi efect inotrop negativ (procainamida) sau efecte secundare proaritmogene.

Terapia de resincronizare cardiacă, utilizată la adulţii cu bloc de ramură stângă şi scăderea importantă a funcţiei ventriculare, a fost folosită până în prezent la copii numai în cazul unor MCC.

Transplantul cardiac reprezintă o ultimă opţiune terapeutică rezervată cazurilor la care supravieţuirea pe termen scurt pare puţin probabilă, în prezenţa unei simptomatologii severe ce nu răspunde la terapia convenţională. Întrucât evoluţia şi prognosticul copiilor cu CMD sunt foarte variate, criteriile şi indicaţiile pentru efectuarea transplatului cardiac nu sunt foarte bine stabilite. În aşteptarea lui, se mai poate recurge la asistarea mecanică a cordului sau la oxigenarea extracorporeală prin membrană (ECMO).

5.7. Istoria naturală

Istoria/evoluţia naturală a unei cardiomiopatii nu este pe deplin înţeleasă, datele avute la dispoziţie sunt variate şi merg de la „vindecarea completă” la deces, ambiguităţile fiind alimentate în bună măsură de datele epidemiologice şi de heterogenitatea etiologică.

Cu excepţia puţinelor forme secundare de CMD care pot beneficia de un tratament specific, evoluţia clinică a unei CMD este imprevizibilă. Dacă etiologia este identificabilă şi tratabilă (de exemplu, deficitul de carnitină şi chiar unele boli metabolice ereditare), evoluţia este favorabilă, iar rata supravieţuirii ridicată. În cele mai multe cazuri, tratamentul unei CMD este doar paliativ şi adresat insuficienţei ventriculare.

Caseta 62.3

Complicaţiile miocarditelor şi ale cardiomiopatiei dilatative

- insuficienţă cardiacă refractară cu disfuncţie de organe ţintă
- aritmii şi moarte subită
- tromboembolism
- caşexie
- depresie

Evoluţia naturală este dificil de evaluat, deoarece o cardiomegalie asimptomatică poate fi prezentă cu mult timp înaintea apariţiei simptomelor clinice. Ameliorarea spontană este şi ea posibilă, fiind mai frecventă în primele 6 luni de la apariţia primelor simptome. Majoritatea datelor statistice se referă la formele „idiopatice” de CMD.

Există patru posibilităţi evolutive în CMD la copii: rezoluţie completă, ameliorare, deces şi nevoia de transplant sau alte opţiuni chirurgicale. Pe un studiu mai vechi (Greenwood et al., 1976) se aprecia că 1/3 dintre pacienţi decedează, 1/3 se ameliorează şi rămân cu un grad de disfuncţie reziduală, iar la 1/3 dintre cazuri recuperarea este completă.

Mulţi copii pot avea lungi perioade de stabilizare clinică, dar sunt posibile şi evoluţii mai rapide spre ICC severă, cu apariţia complicaţiilor ameninţătoare de viaţă. Se recomandă monitorizarea atentă la intervale scurte de timp în primele 6 luni după punerea diagnosticului, iar lipsa de răspuns la tratamentul medical adresat ICC va reprezenta o indicaţie pentru transplantul cardiac.

Primele 6 luni de la debutul aparent al manifestărilor şi punerea diagnosticului sunt cruciale în evaluarea prognosticului. Dacă evoluţia se face într-un sens favorabil (ameliorare sau vindecare), semnele apar în general în aceste prime 6 luni de evoluţie, deşi o ameliorare mai lentă va continua în general şi pe parcursul următorilor 2 ani. În aceste prime 6 luni, se produc şi cele mai multe decese. Dacă în aceste prime 6 luni nu apar semne de ameliorare, şansele ca aceasta să se mai producă devin foarte mici.

În mod rezonabil, la copii evoluţia trebuie considerată imprevizibilă. Majoritatea deceselor au în primii 1–2 ani de la apariţia simptomatologiei şi punerea diagnosticului, la ele adăugându-se apoi o rată anuală de 4–10% ca efect al progresiunii afecţiunii.

La copii datele avute la dispoziţie se bazează de cele mai multe ori pe loturi relativ mici, sub 100 de pacienţi, iar criteriile de diagnostic şi apreciere a evoluţiei nu au fost unitare. Nu există până în prezent niciun lot de pacienţi cu CMD idiopatică, la care acest diagnostic să fie confirmat, în toate cazurile, şi histopatologic.

Coroborând aceste serii de cazuri pediatrice, rata de supravieţuire variază între 41–85% la 1 an de la apariţia simptomatologiei şi punerea diagnosticului, şi 34–80% la 5 ani. În general, în timp, rata de supravieţuire scade. Printre supravieţuitori, la aproximativ jumătate dintre pacienţi se constată ameliorarea funcţiei cardiace. Recuperarea completă a disfuncţiei ventriculare în populaţia pediatrică este posibilă în 25% din cazuri. Prezenţa, în istoricul apropiat ce precede diagnosticul cu mai puţin de 3 luni, a unei infecţii virale se asociază cu o rată mai mare de supravieţuire.

Decesul este datorat disritmiilor ventriculare şi insuficienţei ventriculare progresive ce devine ireductibilă, refractară la tratament, accidentelor tromboembolice şi, mai rar, complicaţiilor transplantului cardiac. S-a constatat o ameliorare în ultimii ani a ratei supravieţuirii legată şi de noile clase terapeutice introduse în tratamentul ICC şi al disritmiilor. Astfel, pe o serie de cazuri, în perioada 1980–1989, rata de supravieţuire la 1 an a fost de 69%, comparativ cu cea de 85% la cazurile din perioada 1990–1997 **[14]**.

În prezent, doar 30% dintre decese se mai produc în primii 2 ani de evoluţie, pentru forma idiopatică de CMD mortalitatea fiind maximă în primii 1–2 ani de la punerea diagnosticului **[15]**.

Pe unele serii de cazuri există diferenţe semnificative prin raportare la vârsta pacientului în momentul punerii diagnosticului. Dacă acesta a fost pus sub vârsta de 2 ani, rata de supravieţuire la 5 ani atinge 60%, comparativ cu cea de numai 20% în cazul pacienţilor diagnosticaţi după vârsta de 2 ani.

Stabilirea unor elemente de prognostic universal valabile şi aplicabile la fiecare caz este dificilă din cauza etiologiei ce rămâne de cele mai multe ori neprecizată. De exemplu, formele de CMD asociate unei miocardite virale au un prognostic mai bun, comparativ cu cele din infecţia HIV, cu cele secundare tratamentului cu antracicline sau asociate fibroelastozei endomiocardice. Dintre formele familiale, cele cu transmisie X-link-ată duc frecvent la deces în primul an de evoluţie.

Din toate aceste date statistice privind CMD, se pot desprinde o serie de fapte:

– cele mai multe decese se produc la copiii sub 2 ani, dar şi cele mai multe cazuri de vindecare apar tot la această grupă de vârstă, rata acesteia scăzând apoi semnificativ;

– copilul mare şi adolescenţii, mai ales de sex masculin, par a avea cel mai prost prognostic;

– evoluţia este marcată de o mortalitate precoce ridicată, dar este posibilă şi vindecarea clinică în aproximativ 1/3 din cazuri.

Variabilitatea marcată a evoluţiei între grupele de vârstă sugerează posibilele etiologii şi căi patogenice diferite. Vindecările, chiar spontane, se pot produce în unele cazuri ce urmează unei miocardite virale, iar acestea sunt mai frecvente la copilul sub 2 ani. Frecvenţa mai mare a vindecărilor la această grupă de vârstă se poate datora şi unui metabolism miocardic încă imatur, cu modificări adaptative la agresiuni mai limitate, elemente ce fac ca şi răspunsul lui la infecţii să fie mai puţin dramatic. Mai pot interveni adaptarea mai bună a sistemului cardio-vascular la sugarii şi copiii mici, tendinţa la regenerare a cardiomiocitelor, o capacitate mai mare de a răspunde prin hipertrofie la creşterea tensiunii parietale, creşterea mai redusă a postsarcinii (arterele periferice fiind mai compliante).

Printre parametrii funcţionali uşor accesibili evaluării sunt cei ecocardiografici, ce vizează în primul rând funcţia sistolică ventriculară. La modul intuitiv, ameliorarea lor poate fi un element favorabil al prognosticului.

Persistența pe timp mai îndelungat (peste 3 luni) a unei fracții de scurtare a VS scăzute < 15% este un element prost de prognostic; în schimb, ameliorarea ei rapidă este un element de prognostic favorabil. În primul caz, supraviețuirea la 1 an și respectiv 5 ani este de 46% și respectiv 29%, comparativ cu rata de 97% și respectiv 90% în cazul copiilor la care ameliorarea funcției ventriculare se produce mai repede **[14]**.

Deși prezența trombilor intracavitari nu este considerată un factor predictiv de prognostic, ea nu scade cu nimic importanța ce trebuie acordată depistării lor și terapiei anticoagulante. Spre deosebire de adulți, la copii nu există diferențe semnificative statistic între cei la care în tabloul CMD s-a asociat sau nu și o sincopă. Prezența tulburărilor de ritm și de conducere reprezintă însă un element prost de prognostic.

Deoarece evoluția și prognosticul unui copil cu CMD sunt foarte variate, mergând de la vindecarea completă la deces, diversele studii au încercat și identificarea unor factori de cuantificare a prognosticului. Pentru un prognostic bun, pledează: debutul sub vârsta de 2 ani, istoricul de infecție virală (sugerează un proces inflamator în generarea cardiomiopatiei), dezvoltarea hipertrofiei miocardului VS.

Caseta 62.4

Obsevații asupra pacienților cu miocardită sau cardiomiopatie dilatativă

- Funcția cardiacă și progresia bolii pot fi urmărite prin ecografie cardiacă și simpla măsurare a toleranței la efort (ex. 6 min. de mers); simptomele sunt un ghid imprecis, în mod particular după prima stabilizare.
- Trebuie evaluată cu atenție posibilitatea sarcinii la femeile cu această patologie.
- Există o mare heterogenitate în formele familiale de cardiomiopatie dilatativă; trebuie căutat tiparul familial prin metode de screening pentru detectarea timpurie a bolii.

Încercând o enumerare a elementelor nefavorabilie de prognostic dintr-o CMD, evaluate de diverse studii pe loturi de copii, acestea sunt:

– vârsta la debut > 2 ani;

– formele familiale genetice, în special cele X-linkate;

– valoarea indicelui cardio-toracic la radiografia toracică;

– importanța modificărilor ECG și asocierea disritmiilor;

– raportul dintre grosimea peretelui liber al VS și diametrul său telediastolic ≤ 0,16;

– scăderea masei ventriculare prin raportare la volumul ventricular;

– indexul cardiac < 2,5 L/min/m^2, menținerea fracției de ejecție < 30%;

– presiunea telediastolică din VS > 20–25 mm Hg;

– forma sferică a VS (comparativ cu cea elipsoidală mai favorabilă funcțional) și eventuala asociere a unui proces de fibroelastoză;

– prezența hipertensiunii pulmonare;

– hiponatremia, creșterea nivelului seric al factorului natriuretic, al reninei și noradrenalinei.

Dar, încă o dată, trebuie subliniată marea variabilitate a evoluției clinice și a prognosticului la fiecare caz în parte.

6. CARDIOMIOPATIA HIPERTROFICĂ

6.1. Definiție, incidență

Cardiomiopatia hipertrofică (CMH) este o afecțiune primară a mușchiului cardiac, deseori familială, având modificări morfologice și manifestări clinice variate, caracterizată în esență prin prezența unui ventricul stâng hipertrofiat și nedilatat, în absența unei alte boli cardiace sau sistemice ce ar fi putut genera această hipertrofie. Diagnosticul poate fi luat în considerare numai după excluderea HTA sistemice, a bolii coronariene, a bolilor valvulare aortice, a coarctației de aortă, precum și a celorlalte boli cardiace congenitale ce predispun la hipertrofie. Hipertrofia poate fi uneori însoțită și de obstrucție ventriculară sistolică dinamică.

În forma ei primară, este o afecțiune genetică cu expresivitate fenotipică variată, cu o fiziopatologie unică, caracteristică și cu o evoluție variată, ca expresie a formelor clinice distincte produse de mutațiile specifice ale genelor ce codifică proteinele sarcomerului. Simptomatologia este variată, de la o ușoară disfuncționalitate la deces, poate apărea la orice grupă de vârstă pediatrică, începând cu sugarul, și este cea mai frecventă cauză de moarte subită la tineri, în general, și la tinerii atleți, în special.

Cunoscută de anatomopatologii secolului trecut, și descrisă de francezul Halloteau în 1869, prima prezentare completă a unui caz de CMH este atribuită lui

Schminke (1907), fiind redescoperită începând cu anii '50. Brock (1957) o descrie ca pe o obstrucţie funcţională a evacuării ventriculului stâng, iar Teare (1958) publică primul raport sistematic, precum şi descrierea patologică clasică a afecţiunii, pe care o denumeşte „hipertrofie asimetrică a cordului". El descrie nouă cazuri, toate fatale, la adulţii tineri; două dintre ele la un băiat şi la sora acestuia, element ce ridică deja supoziţia unei origini genetice.

Morrow A.G. şi Braunwald E. (1964) îi precizează caracteristicile clinice, hemodinamice, angiografice, numind-o stenoză subaortică hipertrofică idiopatică. Studiile ulterioare, din anii '70, multe bazate pe datele furnizate de ecocardiografie, au permis o mai bună diagnosticare, caracterizare şi înţelegere a morfologiei, hemodinamicii şi mecanismului dinamic al obstrucţiei. Pe parcurs au existat destule incertitudini şi controverse, ce au condus şi la existenţa a aproximativ 75 de denumiri, asociate cu mare probabilitate aceleiaşi entităţi clinice **[7]**.

Hipertrofia ventriculară afectează în special ventriculul stâng, este deseori asimetrică interesând porţiunea mijlocie şi superioară a septului interventricular, dar poate fi localizată predominant şi în alte zone, apexul, peretele liber al ventriculului drept sau să intereseze într-o manieră difuză tot miocardul ventricular. Toate denumirile atrăgeau atenţia asupra existenţei unei hipertrofii a miocardului ce interesează mai ales VS şi, în special, septul interventricular, cu realizarea unei obstrucţii dinamice la nivelul camerei de ejecţie. De aceea, cele mai utilizate denumiri au fost: hipertrofie asimetrică a cordului, stenoză subaortică hipertrofică idiopatică, stenoză subaortică musculară, stenoză subaortică hipertrofică funcţională, hipertrofie septală asimetrică, cardiomiopatie hipertrofică obstructivă, considerându-se obstrucţia fluxului sanguin la nivelul camerei de ejecţie a VS drept caracteristica esenţială a bolii.

În timp, conceptul s-a mai schimbat, fiind evident faptul că majoritatea pacienţilor cu CMH nu au obstrucţie sau, în condiţii bazale, au doar o obstrucţie moderată a fluxului ejecţional. Forma obstructivă a afecţiunii interesează doar o mică parte din totalul pacienţilor, aproximativ 20–25% dintre cei evaluaţi la nivel terţiar.

Este o afecţiune heterogenă, deoarece poate avea o mare varietate de trăsături morfologice, clinice şi fiziopatologice.

Prevalenţa în populaţia generală este scăzută: 0,2% (1 la 500) sau de 0,5% în rândul pacienţilor neselectaţi şi examinaţi ecocardiografic. Incidenţa anuală în populaţie atinge valorile de 1,4–3,6/100 000/an. Ecocardiografia evidenţiază modificările morfologice ale afecţiunii la 25% dintre rudele unui pacient cu CMH.

La copii, reprezintă aproximativ 42% din totalul cardiomiopatiilor, incidenţa fiind de 0,47 la 100 000 de copii **[5]**. Un studiu finlandez efectuat pe durata a 12 ani (1980–1991) la grupa de vârstă 0–18 ani indică pentru CMH o incidenţă anuală de 0,24/100 000 şi o prevalenţă de 2,9/100 000.

6.2. Clasificare

CMH trebuie privită ca un grup heterogen de afecţiuni a căror diversitate este mai pregnantă la copii. O clasificare a variatelor forme de CMH este prezentată în **Tabelul 62.9**, dar, trebuie să ne aşteptăm ca, pe măsura noilor achiziţii privind acest tip de cardiomiopatie, ca orice clasificare, şi aceasta să trebuiască a fi revizuită **[13]**.

6.3. Etiologie, genetica cardiomiopatiei hipertrofice

Acest tip de cardiomiopatie pare a fi cea mai frecventă afecţiune cardiacă cu substrat genetic. Formele familiale sunt transmise mendelian, după modul autozomal dominant, cu penetranţă şi expresivitate variabilă, în peste 50% din cazuri.

În restul de cazuri aparent „sporadice" pot fi implicate noi mutaţii, o transmisie autozomal recesivă cu penetranţă redusă sau factori nongenetici. Penetranţa este incompletă în cursul copilăriei şi al adolescenţei, crescând apoi cu vârsta, pentru a deveni aproape completă la adult.

În anul 1989 Seidman şi colaboratorii identifică primul locus situat pe perechea a 14-a de cromozomi (mai precis 14q1, pe braţul lung în apropierea centromerului), pe care îl denumesc FHC-1 (*familial hypertrophic cardiomyopathy*). Gena respectivă s-a dovedit a fi implicată în codificarea sintezei lanţurilor grele de beta-miozină. Ulterior s-au identificat mai multe gene şi tipuri de defecte moleculare asociate cazurilor de CMH, cu localizare pe cromozomii 1,14 şi 15.

Tabelul 62.9. Clasificarea formelor clinice de cardiomiopatie hipertrofică [13]

Forme primare
• Cardiomiopatia hipertrofică familială • Cardiomiopatia hipertrofică sarcomerică • Cardiomiopatia hipertrofică moştenită pe linie maternă
Sindroame ce asociază cardiomiopatia hipertrofică
• Sindromul Beckwith-Wiedemann • Sindromul cardio-facial-cutanat • Sindromul Costello • Ataxia Friedreich • Lentiginosis (sindromul LEOPARD) • Sindromul Noonan
Forme secundare
• Terapia/abuzul de steroizi anabolizanţi • Sugarul din mamă diabetică • Corticoterapia prenatală şi postnatală • Boli mitocondriale • Boli metabolice – deficitul de carnitină (deficitul de carnitin palmitoyl transferază II sau de carnitin-acylcarnitine translocază) – fucosidoza tip I – glicogenoze (tipurile 2, 3 şi 9; boala Pompe, boala Forbes şi deficitul de fosforilaz-kinază) – lipidoze (boala Fabry) – boli ale glicozilării – boala celulelor I – lipodistrofia totală – boli lizozomale (boala Danon) – manosidoze – mucopolizaharidoze (tipurile 1, 2 şi 5; sindroamele Hurler, Hunter şi Scheie) – deficitul de seleniu

Cel puţin 10 gene sunt asociate CMH (**Tabelul 62.10**). Ele codifică în principal variate proteine ale sarcomerului, cu funcţie contractilă, structurală sau de reglare. Până în prezent au fost identificate peste 150 de mutaţii la nivelul acestor gene, dar, cu certitudine, numărul lor este şi mai mare (recent se apreciază la aproape 400 **[16]**). Mutaţiile au şi o mare heterogenitate allelică, ceea ce înseamnă că mutaţii multiple, distincte, ale fiecărei gene pot produce aceeaşi boală (au aceeaşi expresie fenotipică).

Din acest motiv, unii autori **[3, 13]** consideră CMH drept o afecţiune în primul rând a sarcomerului (CMH-sarcomerică). Alte tipuri familiale de CMH sunt datorate mutaţiilor unor gene non-sarcomerice, precum cele legate de defectele/afecţiunile mitocondriale, ale canalelor de potasiu şi de subunitatea gama a protein-kinazei A.

Mecanismul sau mecanismele prin care se ajunge de la mutaţie la modificarea structurală şi/sau numai funcţională a unei proteine a sarcomerului şi, apoi, la modificările morfologice şi funcţionale ale unui anume fenotip de CMH, nu sunt pe deplin elucidate. Toate mutaţiile produc o modificare a mecanismului prin care este generată forţa contractilă, ce are ca răspuns adaptativ hipertrofia cardiomiocitului. Rezultanta finală morfologică a fiecărui tip de CMH este consecinţa interacţiunii mai multor factori **[7]**.

Astfel, mutaţiile proteinelor sarcomerului (precum troponina T, tropomiozina, lanţurile grele de beta-miozină) pot fi asociate atât cu CMH, cât şi cu CMD, în unele cazuri aceasta din urmă reprezentând faza finală evolutivă, degenerativă, a unei forme hipertrofice.

Tabelul 62.10. Genele asociate cardiomiopatiei hipertrofice [8, 18]

Simbolul genei şi proteina codificată	Locus	Frecvenţă
MYH-7 Lanţul greu al beta-miozinei	14q12	30%
TNNT-2 Troponina T cardiacă	1q32	20%
MYBPC-3 Proteina C care leagă miozina	11q11,2	20%
TMP-1 Alfa-tropomiozina	15q22,1	5%
TNNI-3 Troponina I cardiacă	19q13,4	5%
MYL-3 Lanţul uşor al miozinei – partea esenţială	3q21,2-21,3	< 5%
MYL-2 Lanţul uşor la miozinei – partea reglatorie	12q23-q24,3	<5%
ACTN-2 Alfa-actina cardiacă	11q	<5%
ACTC Conectina/titina	15q11-q14	<5%
Subunitatea gama a proteinkinazei A	7q22-q31,1	Rară
MYH-6 Lanţul greu al alfa-miozinei	14q12	Rară
ADN mitocondrial	Mitocondriile	Rară
Canalele de K voltaj-dependente	1q34	rară

Cele mai multe cazuri familiale sunt produse de mutaţiile apărute la nivelul a trei gene **[18]**:

– 35–50% gena ce codifică lanţurile grele de beta-miozină;

– 15–25% gena proteinei C care leagă miozina;

– 15–20% gena troponinei T.

Sub 5% sunt mutaţiile genei tropomiozinei, restul cazurilor revenind mutaţiilor celorlalte gene.

Există o mare variabilitate a expresiei fenotipice pentru fiecare tip de mutaţie şi, de aici, marea varietate a simptomatologiei clinice, a momentului în care apar hipertrofia, gradul şi localizarea acesteia, precum şi a evoluţiei şi prognosticului.

De exemplu, în cazul mutaţiilor troponinei T, hipertrofia este uşoară sau chiar lipseşte, dar prognosticul este prost, prin numărul mare de morţi subite care îi sunt asociate. Alte mutaţii „maligne" sunt cele ce interezează lanţurile grele de beta-miozină şi tropomiozina. Cu toate acestea, pentru clinicieni, încercarea de a stabili un prognostic evolutiv doar pe baza unei anume mutaţii dovedite este o mare provocare.

Unii pacienţi, la care s-a putut identifica o mutaţie, dar fără modificări morfologice şi funcţionale de tipul unei CMH la examinarea ecocardiografică, aveau însă anomalii semnificative ale ECG. Pornind de la această constatare, prezenţa unei ECG anormale la rudele de gradul I ale unui pacient cu CMH poate indica o stare de purtător sau un stadiu preclinic de CMH.

Cu toate aceste observaţii, complexitatea genetică generează numeroase obstacole în practica clinică. Date recente ridică multe semne de întrebare asupra utilităţii diagnosticului genetic, atât în stratificarea riscului prognostic, cât şi în corelarea genotipului cu expresia fenotipică a bolii. Încercarea de a identifica proteina specifică modificată este şi ea foarte dificilă în practică. Ca urmare, posibilitatea şi utilitatea screening-ului genetic la pacienţi, precum şi cel familial sunt reduse. În consecinţă, se preferă pentru screening-ul familial examinarea ecocardigrafică şi ECG (**Tabelul 62.11**). Evaluarea se face la fiecare 12–18 luni şi începe, de obicei, după vârsta de 12 ani. Dacă până la vârsta de 18–21 de ani nu se produce HVS, cu mare probabilitate gena mutantă lipseşte, iar evaluările ulterioare nu mai sunt necesare.

Diagnosticul de CMH se bazează în esenţă pe demonstrarea ecocardiografică a unei îngroşări neexplicabile a unei părţi sau a întregului perete ventricular stâng, cu o cavitate normală sau mai mică. Dacă expresia morfologică este uşor detectabilă la adulţi, acest lucru este mai dificil la copii, ca urmare a debutului de multe ori tardiv al acestor modificări. Examinarea ecocardiografică în familiile cu risc poate depista copiii asimptomatici la care trebuie aşteptată apoi vârsta de adult, pentru a putea elimina, sau nu, cu certitudine, o formă frustă de CMH.

Tabelul 62.11. Efectuarea screening-ului familial în CMH bazat pe ecocardiografie şi ECG (în absenţa testelor genetice **[16]**)

< 12 ani	Opţional, cu excepţia: • istoric familial de CMH severă cu deces precoce sau alte complicaţii; • practicarea unui sport de performaţă ce presupune antrenament fizic intens; • apariţia simptomatologiei; • dacă există alte motive de a suspecta producerea precoce a HVS.
12–18–21 de ani (în funcţie de momentul atingerii maturităţii fizice)	La fiecare 12–18 luni
> 18-21 de ani	Probabil la fiecare 5 ani sau mai frecvent dacă există istoric familial de debut tardiv al hipertrofiei şi/sau de evoluţie clinică severă.

O singură examinare normală la un copil sub 15 ani, provenit dintr-o familie cu CMH, nu elimină diagnosticul, întrucât expresia morfologică poate deveni completă mai tardiv; aceşti copii trebuie revăzuţi periodic până la maturitate.

Recent a devenit disponibil un test genetic rapid care analizează secvenţa ADN-ului pentru opt dintre genele ale căror mutaţii sunt asociate cu CMH **[16]**. Testul este capabil să identifice secvenţa fiecărei gene şi să stabilească şi tipul noilor mutaţii, rezultatul fiind obţinut în aproximativ 1 lună. Rămâne posibilitatea unor rezultate fals negative, datorate unor gene mutante încă neidentificate sau care nu au fost cuprinse în kitul testului.

Diversitatea expresiei fenotipice din CMH se exprimă prin: marea varietate în distribuţia hipertrofiei chiar în cadrul aceleiaşi familii, prezenţa ei doar pe o mică porţiune a peretelui ventricular, observaţia că multe dintre anomaliile structurale primare nu au corespondent şi în modificările proteinelor sarcomerului, extinderea modificărilor structurale şi la ţesutul conjunctiv (de exemplu, modificările valvei mitrale), anomaliile coronarelor intramurale şi expansiunea matricei de colagen. Această diversitate fenotipică presupune existenţa şi a altor factori genetici şi de mediu, ce pot accentua sau inhiba expresia clinică a bolii. Prognosticul pe termen lung al purtătorilor al unei mutaţii dovedite şi aparent sănătoşi nu este încă bine evaluat.

Pe lângă formele familiale/genetice tipice de CMH, cazuri de cardiomiopatie caracterizată prin îngroşarea pereţilor ventriculari, uneori chiar cu aspect de hipertrofie septală asimetrică, se mai descriu ocazional la sugari şi copii într-o serie de boli necardiace precum: feocromocitomul, scleroza tuberoasă, neurofibromatoza, ataxia Friedreich, sindroamele Turner, Noonan şi LEOPARD, hipotiroidism, fibroza chistică de pancreas ş.a. Deci multe boli genetice sunt deseori însoţite şi de participarea muşchiului cardiac sub forma unui proces de hipertrofie, dar în mod clar aceasta reprezintă altceva decât ceea ce înţelegem în mod uzual prin CMH. Se pune problema dacă aceste asocieri relativ puţin frecvente sunt sporadice sau au cumva o relaţie etiologică comună, reprezentând o asociere întâmplătoare a două maladii sau aceşti copii având o formă „veritabilă” de CMH.

6.4. Morfopatologie

În absenţa unui marker specific, definiţia de lucru a CMH este pur descriptivă, ea referindu-se la o hipertrofie anormală ventriculară, fără o cauză primară identificabilă. Creşterea masei ventriculare ca rezultat al hipertrofiei este principala trăsătură anatomică macroscopică şi, probabil, principalul determinant al celor mai importante trăsături clinice ale bolii.

Întrucât cavitatea VS rămâne normală sau devine mai mică, creşterea masei se datorează în totalitate creşterii grosimii pereţilor. Distribuţia hipertrofiei poate fi foarte variată şi nu există nicio formă „tipică” sau „clasică”.

Hipertrofia simetrică, concentrică a VS este rară, în mod caracteristic fiind de cele mai multe ori asimetrică şi limitată la porţiuni însemnate din septul interventricular anterior şi peretele liber antero-lateral sau posterobazal şi, mai rar, la segmentele posterioare ale septului sau la apexul ventricular stâng.

Evaluări ecocardiografice seriate au demonstrat natura dinamică, progresivă a hipertrofiei. Ea are o lungă perioadă de latenţă pe parcursul copilăriei, expresia ei fenotipică fiind completă doar la vârsta de adult. În multe cazuri, o creştere bruscă, spontană a grosimii pereţilor apare în cursul adolescenţei când procesul de creştere corporală şi maturare este cel mai accelerat. Ulterior, progresiunea hipertrofiei este mai lentă sau chiar încetează. Aceste modificări dinamice ale hipertrofiei par a fi legate de predeterminismul genetic al evoluţiei morfologice a afecţiunii.

Hipertrofia septală poate obstrua atât camera de ejecţie a ventriculului stâng, cât şi pe cea a ventriculului drept, cu o frecvenţă mai mare pentru ultima la sugar, comparativ cu copilul mare. Atunci când hipertrofia interesează pregnant porţiunea anterioară a septului interventricular, procesul patologic mai este denumit hipertrofie septală asimetrică.

Hipertrofia concentrică este mai frecventă decât cea asimetrică cu cât vârsta este mai mică, fiind o trăsătură a formelor secundare de CMH (boli metabolice, mitocondriale).

Gradul şi distribuţia hipertrofiei sunt un determinant important al tabloului clinic şi al evoluţiei. Cu cât hipertrofia este mai severă şi mai difuză, cu atât creşte posibilitatea producerii şi, în condiţii bazale, a obstrucţiei în camera de ejecţie, a apariţiei simptomelor insuficienţei cardiace congestive, producerii morţii subite, a instalării unor aritmii cu potenţial fatal. Nu există elemente morfologice predictive valabile în identificarea pacienţilor cu risc de moarte subită.

Îngroşarea disproporţionată a septului este o caracteristică a cordului embrionar şi fetal normal, ea sugerând posibilitatea ca unele cazuri de CMH la sugari să reprezinte de fapt persistenţa postnatală a unei trăsături anatomice normale din cursul dezvoltării cordului **[16]**.

Procesului de hipertrofie îi pot fi asociate şi alte modificări morfologice, precum cele ce privesc forma, mărimea şi morfologia valvei mitrale. Se descriu în unele cazuri creşterea suprafeţei foiţelor mitrale mai ales pe seama lungimii lor, cu interesarea simetrică sau asimetrică a celor două valve, inserţia directă a muşchilor papilari pe valve, îngroşarea cuspei anterioare în porţiunea unde are contact cu septul în timpul diastolei (în aceeaşi zonă, este îngroşat şi endocardul septal). Existenţa lor sugerează faptul că, din punct de vedere morfologic, CMH nu se limitează la interesarea izolată a muşchiului cardiac. Modificările valvei mitrale apar mai frecvent în formele obstructive de CMH, dar sunt posibile şi în cele neobstructive.

Atriile sunt dilatate şi, uneori, hipertrofiate, ca urmare a disfuncţiei diastolice, a rezistenţei mari la umplerea ventriculelor şi a regurgitărilor valvelor atrioventriculare.

Microscopic, cardiomiocitele au diametrul transvers mărit, forme mai bizare şi realizează conexiuni intercelulare cu mai multe celule adiacente; nu mai sunt poziţionate în paralel, ci de o manieră haotică, oblic sau chiar perpendicular unele pe altele. Arhitectonica sarcomerelor este modificată, miofibrilele fiind dezorganizate. Ariile de dezorganizare structurală interesează porţiuni importante din peretele VS şi nu se limitează doar la zonele evident hipertrofiate macroscopic. Între ariile de miocite dezorganizate, se găsesc şi insule de miocite hipertrofiate, dar normal structurate.

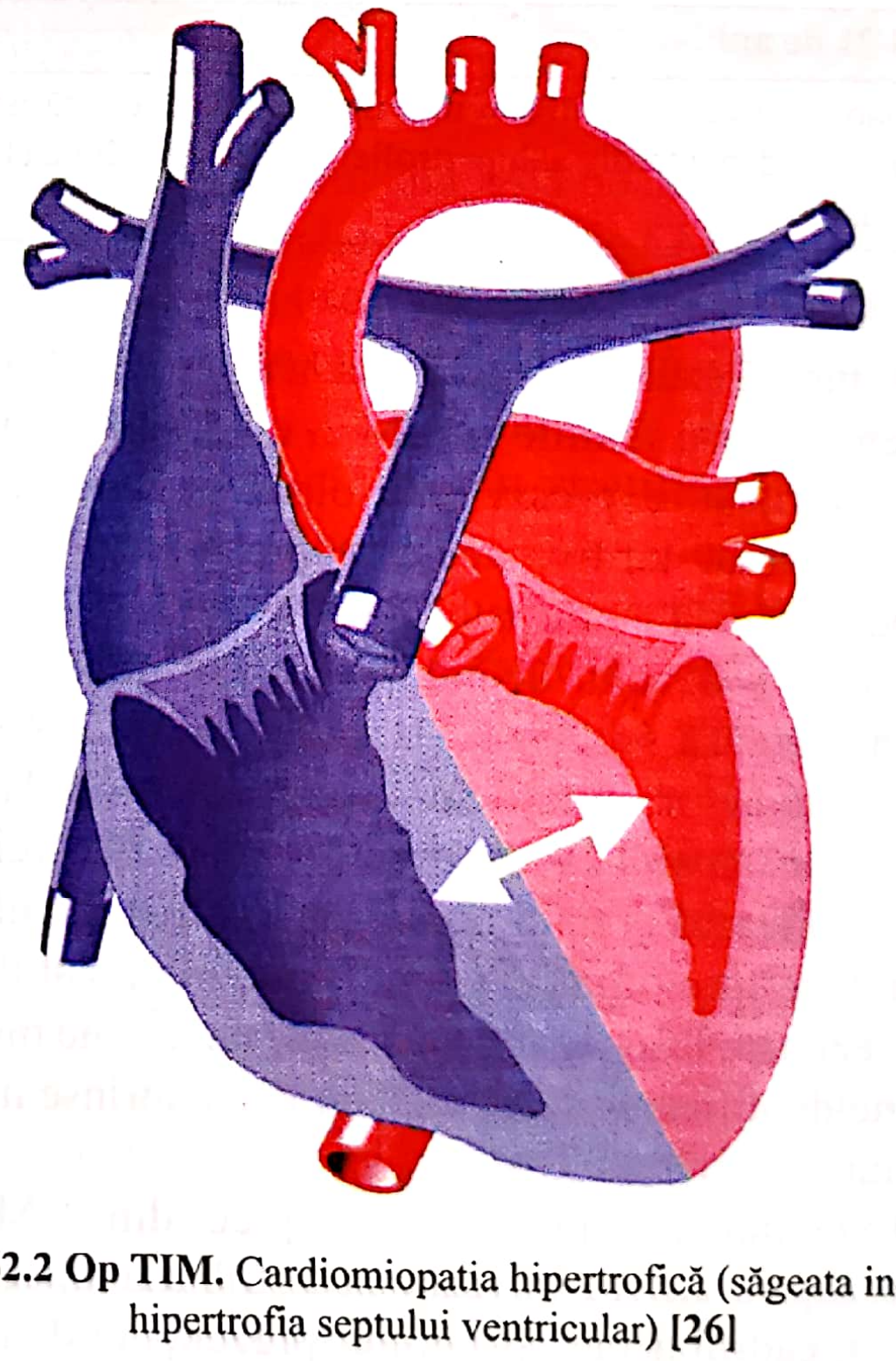

Fig. 62.2 Op TIM. Cardiomiopatia hipertrofică (săgeata indică hipertrofia septului ventricular) **[26]**

Este prezent şi un proces de proliferare fibroblastică şi a ţesutului fibros. La nivel coronarian se constată diminuarea lumenului vaselor şi îngroşarea peretelui (pe seama intimei şi mediei), în special în imediata vecinătate a ariilor de fibroză. Distribuţia ţesutului fibros ce înlocuieşte miocitele moarte este variată, sub forma unor mici arii sau cicatrici fibroase extensive, transmurale.

Matricea de colagen din interstiţiu este şi ea crescută cantitativ şi dezorganizată, contribuind alături de procesul de fibroză la disfuncţia diastolică (alături de dezorganizarea arhitectonicii celulare şi a dispunerii miocitelor).

Dezorganizarea dispunerii celulelor tulbură transmisia impulsului electrofiziologic, favorizând dispersia acestuia, crearea de focare ectopice şi instabilitatea electrică a procesului de depolarizare şi repolarizare. Este realizat astfel substratul proaritmogen al disritmiilor ventriculare, cu potenţial letal şi de moarte subită.

6.5. Fiziopatologie

Sistola. Privită global şi evaluată prin parametrii săi uzuali, funcţia sistolică contractilă este conservată sau chiar amplificată, până în stadiile finale de evoluţie, când poate apărea o diminuare a ei sau chiar dilatarea cavităţii ventriculare. Însă elementul ce continuă să fie subiectul unor numeroase controverse şi studii dedicate, îl reprezintă prezenţa în unele cazuri a unui gradient de presiune (> 30 mm Hg) la nivelul tractului de ejecţie al VS, de importanţă variabilă şi dinamic. Prezenţa lui şi în condiţii bazale stă la baza instalării progresive a ICC şi a deceselor cauzate de CMH. Obstrucţia mecanică a fluxului ejecţional creşte presiunea intraventriculară, tensiunea parietală şi consumul de oxigen.

În funcţie de existenţa lui, se poate vorbi de forme obstructive şi neobstructive de CMH. Însă, există şi pacienţi ce au un gradient de presiune intraventricular în absenţa obstrucţiei anatomice, element ce a condus la recomandarea făcută de către unii autori de a vorbi de CMH cu sau fără gradient de presiune intraventricular, şi nu de forme obstructive sau neobstructive. Deşi clinicienii îi acordă multă importanţă, gradientul este prezent la mai puţin de 50% dintre pacienţi şi nu este considerat un factor predictiv de prognostic **[13]**. În producerea lui pot fi implicate cel puţin patru mecanisme.

1. *Accentuarea parametrilor procesului ejecţional normal, ca urmare a creşterii masei contractile.* Se referă la creşterea acceleraţiei fluxului sanguin la nivelul camerei de ejecţie la începutul sistolei. Acest fenomen există şi în mod normal, dar gradientul de presiune generat este mic, de numai 5-10 mm Hg. În stările hipercontractile şi în cele însoţite de creşterea masei ventriculare, impulsul aplicat coloanei de sânge este mai mare, iar gradientul creşte şi el.

2. *Mişcarea către sept şi contactul cu el în timpul sistolei al valvei mitrale anterioare.* Este mecanismul cel mai uşor de observat şi analizat ecocardiografic, denumit şi SAM = *systolic anterior motion*. Se produce o obstrucţie reală la nivel subvalvular aortic, cu prezenţa unor valori presionale mari în zona camerei de umplere şi, apical, şi a unei presiuni normale în zona de ejecţie. Valoarea gradientului este direct proporţională cu durata contactului dintre cuspă şi sept. În producerea acestei deplasări a valvei, sunt implicate mai multe fenomene:

– aspirarea valvei de către jetul sanguin ce are o acceleraţie mare prin fenomenul de parajet (Venturi) şi apoziţia valvei la sept;

– tracţionarea valvei de către muşchiul papilar anterior, hipertrofiat şi dispus anormal în cavitate, ca urmare a modificării geometriei şi arhitectonicii ventriculare;

– poziţionarea din aceleaşi motive a valvei mitrale mai anterior în cavitatea ventriculară.

3. *Obliterarea precoce în sistolă a cavităţii ventriculare la nivel apical.*

4. *Poziţia foarte anterioară spre mijlocul cavităţii a valvei mitrale anterioare*, cu producerea obstrucţiei la nivelul muşchilor papilari, medio-ventricular.

Rezultatul îl reprezintă gradientul de presiune generat cel mai adesea între cavitatea ventriculară (zonă cu presiuni mari) şi zona subvalvulară aortică (zonă cu presiuni normale), demonstrabil prin cateterism, dar şi prin ecocardiografia Doppler.

La sugarii şi copiii mici cu CMH, se produce frecvent şi obstrucţia camerei de ejecţie a ventriculului drept, asociată celei de la nivel subaortic. Într-un studiu din anul 1982, Maron B.J. şi Tajik A.J. comunică acest tip de obstrucţie la 60% dintre copiii seriei analizate, importanţa ei la nivel subvalvular pulmonar fiind cel puţin egală, dacă nu chiar mai mare decât cea subaortică. Această obstrucţie nu este însă dinamică, fiind generată în principal de hipertrofia musculaturii ventriculului drept, a crestei supraventriculare, a benzii moderatoare sau a trabeculelor.

În obstrucția subaortică, o trăsătură unică a CMH o constituie natura dinamică a gradientului, el putându-se modifica pe parcursul unui studiu hemodinamic sau de la o examinare la alta, element ce-l deosebește de obstrucțiile fixe ale evacuării ventriculului stâng. Gradientul poate fi diminuat sau chiar abolit prin manevre ce cresc presiunea arterială sau volumul ventricular (de exemplu: poziția pe vine/„squatting”, ridicarea picioarelor, agățatul în mâini, administrarea de noradrenalină) sau care scad contractilitatea (administrarea de beta-blocante).

Gradientul poate fi crescut prin scăderea presiunii arteriale sau a volumului ventricular (manevra Valsalva, administrarea de nitroglicerină sau nitrit de amil) sau prin creşterea contractilității (efort fizic, administrarea de isoproterenol). Creşterea gradientului la efortul fizic apare în special după terminarea acestuia şi mai rar în timpul său.

Diastola. Denumite inițial de Goodwin J.F. „obstrucție a camerei de umplere a ventriculului stâng”, modificările diastolice ocupă un loc esențial în fiziopatologia CMH, fiind o caracteristică constantă şi definitorie, prezentă şi la pacienții fără gradient sistolic intraventricular şi demonstrabilă la aproximativ 80% dintre pacienți.

Sunt tulburate atât relaxarea, cât şi umplerea pasivă ventriculară **[13]**. În modificarea procesului de relaxare sunt implicate mai multe mecanisme:

– asincronismul dintre procesul de depolarizare şi repolarizare ventriculară;

– ischemia miocardică;

– tulburarea mişcărilor ionilor de calciu la nivel celular.

În alterarea umplerii pasive ventriculare intervin:

– hipertrofia pereților ventriculari cu scăderea complianței cavității (rigiditate cavitară);

– fibroza miocardică.

Consecințele funcționale asupra diastolei sunt: creşterea presiunii telediastolice ventriculare, alungirea perioadei de umplere ventriculară rapidă, alungirea perioadei de relaxare izovolumetrică şi diminuarea volumului telediastolic ventricular. Ele se corelează cu gradul hipertrofiei şi stau la baza apariției simptomelor ce traduc congestia vasculară şi scăderea capacității de efort.

Ischemia miocardică. Durerea toracică este deseori prezentă, poate avea caracterele tipice ale unei angine, dar deseori este atipică, poate apărea în repaus sau la un prag variabil de efort, durata crizei poate fi mai lungă. Etiologia ei este multifactorială **[7, 16]**:

– hipertrofia miocardică (densitatea rețelei capilare nu se mai corelează cu creşterea masei musculare);

– disfuncția diastolică (creşte presiunea telediastolică ventriculară, iar fluxul coronarian diastolic va fi mai redus);

– dispunerea anormală a rețelei de miocite şi apariția punților de fibroză;

– obstrucția ejecției ventriculare (creşte rezisteța vasculară la nivelul coronarelor);

– creşterea necesarului de oxigen în special la pacienții cu gradient intraventricular;

– creşterea presiunilor de umplere, consecința fiind ischemia subendocardică;

– disritmiile.

Comprimarea la copii a segmentelor intra-miocardice ale coronarei descendente anterioare stângi, prin aşa numitele punți miocardice (*myocardial bridge*), a fost considerată un element important în producerea ischemiei şi a morților subite, dar, în prezent, este contestată **[7]**.

Disritmiile. Fibrilația atrială este foarte rară la copii, spre deosebire de adulți. În schimb, sunt frecvente disritmiile ventriculare severe, precum tahicardia şi fibrilația ventriculară, ele fiind foarte probabil strâns legate şi de cele mai multe cazuri de morți subite. Există şi multe date contradictorii. Astfel, dacă producerea unei sincope este acceptată ca fiind un factor de risc pentru moartea subită, prezența la monitorizarea Holter a unor disritmii ventriculare asimptomatice nu este considerată de către toți autorii un factor semnificativ de risc. Disritmiile ventriculare diagnosticate la monitorizarea Holter sunt mai rare la copii comparativ cu adulții, dar numărul anual de morți subite la copii este mai mare. Deşi la adolescenți se raportează cel mai mare număr de decese, prezența disritmiilor este rar semnalată.

În producerea morților subite, un rol potențial revine mai multor mecanisme. Sunt raportate **[13]**: asistolia, blocul complet, infarctul miocardic, tahicardia supraventriculară cu răspuns ventricular rapid. Printre factorii declaşatori se mai pot număra hipotensiunea şi scăderea fluxului coronarian, urmate de un răspuns vegetativ prost tolerat de pacient pe fondul celorlalte modificări hemodinamice din CMH.

6.6. Diagnostic

6.6.1. *Clinic*

Dacă la pacienţii adulţi, în aproximativ 50% dintre cazuri, istoricul poate semnala prezenţa în familie a unui caz de CMH sau de moarte subită la vârstă tânără, la copii procentajul este mult mai scăzut, cel mult 20%.

Semnele şi simptomele sunt variate şi dependente de vârstă. Mulţi copii sunt asimptomatici, la alţii manifestările sunt foarte variate în funcţie de situaţia hemodinamică concretă. Circumstanţele de descoperire, mai ales cu ajutorul ecocardiografiei, sunt şi ele variate, afecţiunea putând fi depistată în unele situaţii chiar din perioada fetală, cu ocazia examinărilor imagistice de rutină, şi până la adolescenţă în cadrul bilanţului ce se face pentru evaluarea unui suflu cardiac.

Abordarea diagnosticului clinic se face în mod diferit la sugari şi la copiii de peste un an. În general, sugarii sunt mai frecvent simptomatici, prezentându-se cu un tablou de ICC sau pentru deficitul creşterii; mai mult de 60% dintre ei au gradient de presiune intraventricular stâng şi/sau drept şi pot deceda în primul an de viaţă. Copiii mai mari sunt deseori asimptomatici şi nu au obstrucţie la nivelul camerei de ejecţie ventriculare. Ei sunt însă mai predispuşi decât sugarii la moarte subită.

Aproximativ 35% dintre sugarii cu CMH sunt asimptomatici, fiind trimişi pentru evaluarea unui suflu sistolic, iar 25% prezintă semne şi simptome de ICC sau cianoză. Alte simptome aparent izolate sunt: tahipneea, tahicardia, dificultăţile în alimentaţie, asociate cu un suflu sau cu o aritmie. În general, cu cât vârsta este mai mică, cu atât simptomele sunt mai severe **[15]**.

În cazul copiilor mai mari, peste 50% dintre ei sunt trimişi pentru investigarea unui suflu sistolic ejecţional sau pentru screening după diagnosticarea bolii la un alt membru al familiei. În restul cazurilor, în momentul prezentării iniţiale, aproximativ 40% prezintă simptome moderate şi doar 6% severe. Proporţia exactă a cazurilor ce debutează prin moarte subită, deseori după efortul fizic, este necunoscută.

Aceste simptome ce conduc copilul mai mare spre evaluarea cardiologică sunt, în ordinea descrescătoare a frecvenţei: dispneea şi fatigabilitatea la efort, durerea toracică anterioară, presincopa (lipotimia/„leşinul"), sincopa şi palpitaţiile. ICC francă este rară, ea fiind semnalată la mai puţin de 4% dintre copiii cu vârsta mai mare de un an, iar durerea toracică de tip anginos este cel mai adesea atipică; apare în repaus, durează câteva ore şi nu se însoţeşte de creşterea enzimelor musculare.

Semnele clinice ce însoţesc CMH sunt legate de obstrucţia dinamică a fluxului ejecţional (dacă este prezentă!) şi de disfuncţia diastolică. Lipsa semnelor clinice nu exclude prezenţa bolii. Fără a insista asupra datelor furnizate de examenul fizic, trebuie subliniate două elemente ce ilustrează dificultatea diagnosticului clinic: suflul sistolic ejecţional este prezent doar la aproximativ 40% dintre copiii cu CMH, iar în prezenţa unui gradient ventricular mediu (35 mm Hg), 25% dintre ei nu au nicio anomalie auscultatorie **[15]**.

Cele mai frecvente elemente furnizate de examenul clinic sunt:

– şoc apexian puternic, rareori deplasat lateral; dacă este prezentă obstrucţia, impulsul poate fi dublu, datorită contracţiei atriale presistolice;

– suflul sistolic parasternal stâng, a cărui intensitate variază cu gradul obstrucţiei subaortice; dacă are cel puţin gradul 3/6, cu mare probabilitate gradientul sistolic de vârf depăşeşte 50 mm Hg;

– suflul holosistolic apexian cu iradiere spre axilă, dacă regurgitarea mitrală este importantă;

– freamăt sistolic parasternal stâng şi carotidian;

– intensitatea suflului poate fi modificată prin manevrele fiziologice ce urmăresc scăderea presarcinii sau a postsarcinii sau creşterea contractilităţii;

– hepatomegalia şi celelalte semne ale congestiei venoase din ICC sunt întâlnite în special la sugari.

6.6.2. *Investigaţii*

Electrocardiograma. Marea majoritate a pacienţilor au o ECG anormală. Un traseu normal este posibil la aproximativ 25% dintre cazuri, în absenţa obstrucţiei ventriculare şi dacă hipertrofia este localizată **[7,13]**. Cele mai frecvente modificări reflectă HVS. Din păcate, ele nu sunt diferite de cele apărute şi în mod normal la adolescenţi perfect sănătoşi, mai ales la cei ce practică un antrenament fizic intens. Semnele de HVS se asociază cu modificări ale segmentului ST şi ale undei T (inversată în precordialele inferioare şi laterale), dilatarea atriului stâng, unde Q largi şi adânci.

Modificările nu sunt specifice şi nici nu au valoare predictivă. Există o slabă corelaţie între voltajele undelor R şi S şi gradul hipertrofiei VS la examinarea ecocardiografică. La sugari pot fi prezente semnele de HVD, ce reflectă obstrucţia ejecţiei ventriculului drept, posibilă în unele cazuri de CMH la sugari.

Ecocardiografia. A făcut posibile caracterizarea morfologică a CMH, cunoaşterea marii sale diversităţi, surprinderea variabilităţii în evoluţie, înţelegerea fiziopatologiei, însă a generat şi numeroase controverse privind modificările hemodinamice. A facilitat studiile populaţionale, urmărirea evoluţiei naturale şi sub tratament. La ora actuală reprezintă pentru diagnosticul CMH metoda de elecţie. Prin coroborarea tehnicilor ecocardiografice de bază, pricipalele date furnizate se referă la dimensiunile VS, grosimea pereţilor, funcţia sistolică şi diastolică, obstrucţia fluxului ejecţional şi regurgitările valvulare.

Criteriile iniţiale de diagnostic anatomic, precum şi primele caracterizări funcţionale ale afecţiunii au fost furnizate de examinarea în mod M. Ele constau în vizualizarea a trei elemente fundamentale:

– hipertrofia septală asimetrică;

– dezorganizarea structurii septale normale; pot fi evidenţiate unele modificări ale proprietăţilor acustice ale miocardului hipertrofiat şi ale dezorganizării miofibrilare, precum: existenţa unor mici zone mai ecogene care generează aspectul de miocard fărâmiţat, pătat, sau a unor ecouri lineare multiple;

– mişcarea sistolică anterioară (SAM) a valvei mitrale anterioare.

Niciunul dintre ele nu este patognomonic, însă prezenţa lor în alt context este foarte rară în patologia copilului şi, ca urmare, ele îşi cresc foarte mult specificitatea pentru diagnosticul de CMH.

Alături de aceste trei elemente examinarea M-Eco mai permite:

– evaluarea dimensiunilor cavităţii ventriculare stângi (normală sau chiar mai mică prin raportare la vârstă şi suprafaţă corporală), a grosimii septului şi a peretelui posterior al VS cu un raport sept/perete posterior > 1,3;

– evaluarea închiderii precoce (mezosistolică) a sigmoidelor aortice;

– calcularea masei ventriculului stâng.

Ecocardiografia bidimensională 2D permite o analiză morfologică completă, evaluarea exactă a gradului, distribuţiei şi consecinţelor hipertrofiei miocardice. În general, este hipertrofiat întregul ventricul stâng, dar, de cele mai multe ori, îngroşarea la nivelul septului (SIV) este disproporţionată în raport cu peretele liber (PP).

Această hipertrofie disproporţionată generează un raport între SIV/PP de peste 1,3 (respectiv 1,5 la copilul sub 2 ani; normal < 1,2), considerat însă reprezentativ doar pentru aproximativ 20% din cazurile de CMH, datorită distribuţiei variate a hipertrofiei. La copii ea poate fi astfel localizată **[13]**:

– porţiunea anterioară a SIV 10-15% dintre cazuri;

– porţiunea anterioară şi posterioară a SIV 20–35%;

– în cel puţin 50% dintre cazuri, pe lângă sept, este interesată şi porţiunea antero-laterală a peretelui liber ventricular;

– hipertrofia izolată a unor porţiuni din SIV (posterioară sau apicală) sau a celei antero-laterale a peretelui liber, în absenţa hipertrofiei porţiunii anterioare a SIV, este rară, sub 20% din cazuri;

– hipertrofia concentrică a VS în aproximativ 20% dintre cazuri.

Examinarea 2D permite şi analizarea ventriculului drept, destul de frecvent implicat în CMH la sugari. Se produce în aceste cazuri o îngroşare concentrică severă a ventriculului, cu hipertrofia benzii moderatoare şi a crestei ventriculare.

Mişcarea anterioară sistolică a valvei mitrale anterioare (SAM) poate fi şi ea bine observată. Ca o consecinţă a ei, porţiunea de endocard septal ce vine în contact cu valva poate fi mai îngroşată. Uneori, aprecierea acestei deplasări anterioare poate fi dificilă, întrucât cavitatea este foarte mică, ca urmare a hipertrofiei septului şi muşchilor papilari ce tracţionează aparatul mitral spre o cameră de evacuare îngustată şi distorsionată.

Dacă decelăm o hipertrofie şi avem destule argumente să suspicionăm o CMH, dar în condiţii bazale nu observăm şi această mişcare sistolică anterioară (ce indică prezenţa obstrucţiei), se va încerca provocarea/creşterea unui gradient presional prin manevrele fiziologice şi farmacologice care cresc contractilitatea, scad volumul VS sau scad rezistenţa la evacuarea VS (manevra Valsalva, trecerea la ortostatism, tahicardia, efortul, respectiv nitritul de amil, nitroglicerina, digitala, izoproterenolul).

Examinarea 2D permite analiza diferențelor de structură dintre septul hipertrofiat și peretele liber posterior, diferențe mai vizibile în sistolă (**Fig. 62.3**). Septul apare mai strălucitor, cu aspect granular, pătat, în comparație cu peretele liber, mai puțin ecogen și cu o structură omogenă. Creșterea ecogenității și scăderea omogenității structurale ecografice se pot datora creșterii numărului de interfețe acustice la nivelul miocardului septal, ca rezultat al modificărilor structurale și al dispoziției anormale a miofibrilelor.

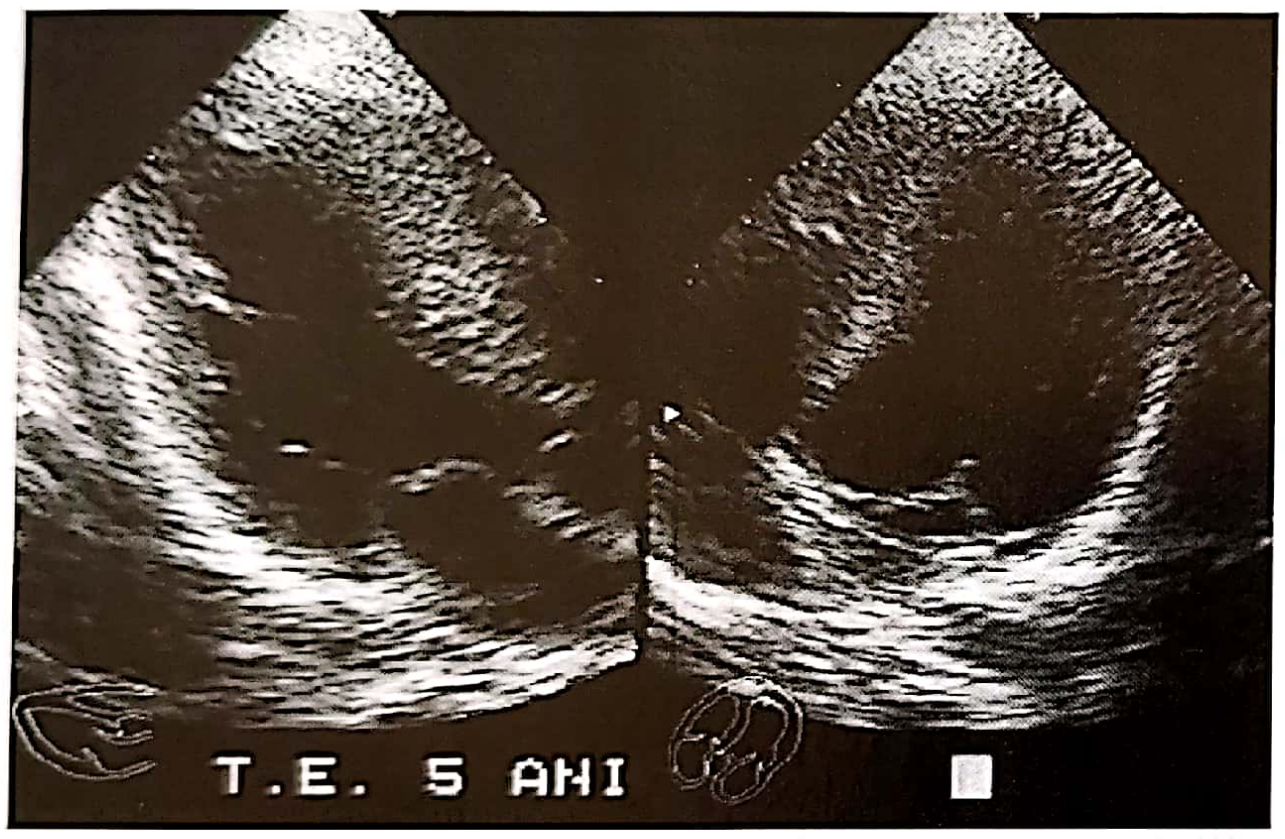

Fig. 62.3. Ecografie 2D la un copil de 5 ani cu CMH, secțiune parasternală ax lung și apicală; se observă hipertrofia disproporționată a SIV

Caseta 62.5

Rezultatele ecografice la pacienții cu cardiomiopatie hipertrofică

- Hipertrofia poate implica oricare segment miocardic, dar mai frecvent apare în septul ventricular.
- Mișcarea anterioară sistolică a valvei mitrale și obstrucția tractului de ieșire al ventriculului stâng sunt prezente la peste 50% din pacienți.
- Măsurarea vârfului velocității de-a lungul tractului de ieșire al ventriculului stâng este o metodă de nădejde pentru aprecierea gradului obstrucției tractului de ieșire al ventriculului stâng.
- Regurgitarea mitrală este frecventă la pacienții cu obstrucție a tractului de ieșire al ventriculului stâng.
- Cordajele elongate, anomaliile mușchilor papilari și leziunile de contact septale pot fi prezente.

Tehnicile Doppler de bază (pulsat = PW, continuu= CW și color = CFM) reprezintă la ora actuală o metodă neinvazivă de elecție în evaluarea cardiomiopatiilor, prin analizarea directă a fluxurilor sanguine intracardiace și măsurarea unor parametri, unii dintre ei cu valoare hemodinamică.

Examinarea Doppler oferă dovada directă a obstrucției și cuantifică gradul ei. Dopplerul color vizualizează turbulența în tractul de ejecție al VS, iar cu ajutorul CW se măsoară gradientul maximum atins în telesistolă (**Fig. 62.4**).

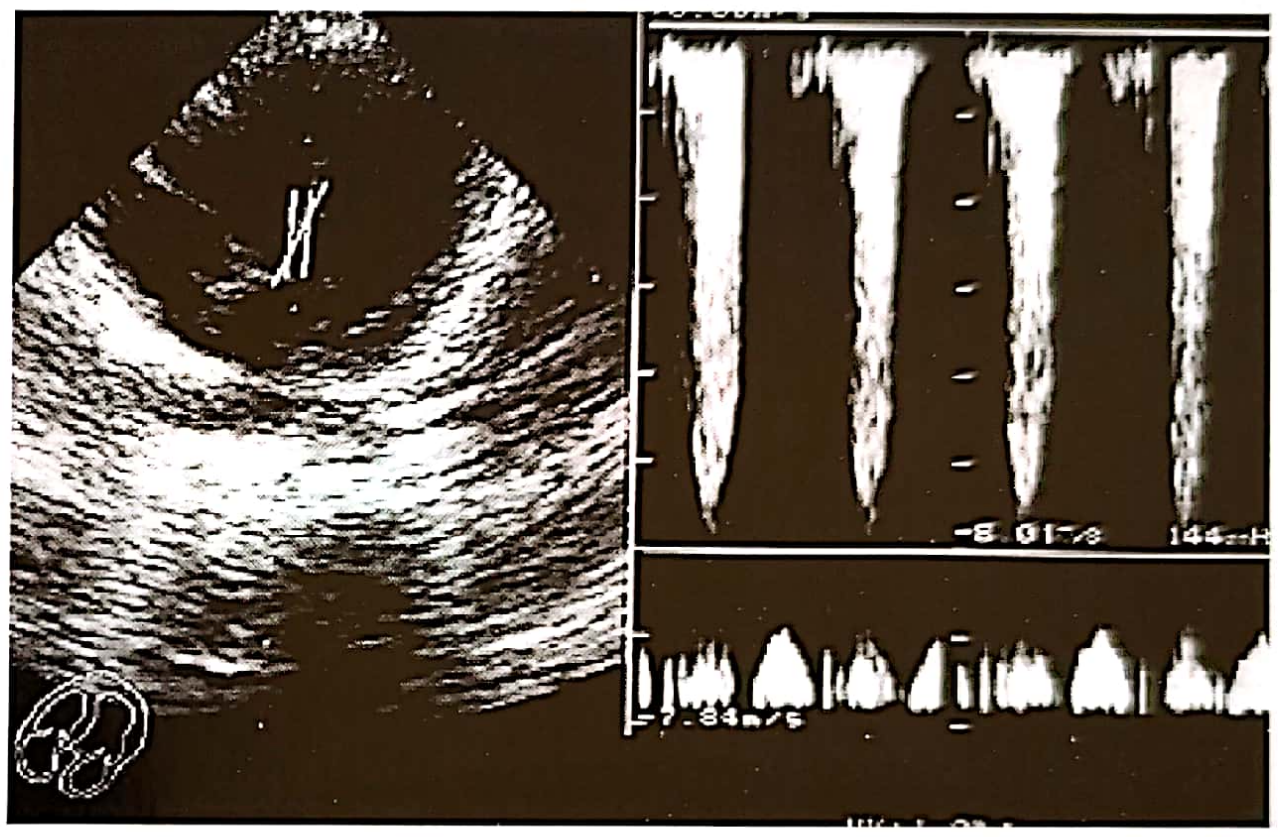

Fig. 62.4. Ecografie 2D cuplată cu Doppler continuu la un pacient cu CMH obstructivă; prezența și măsurarea gradientului subaortic maximum (în acest caz aproximativ 140 mm Hg).

Regurgitarea mitrală însoțește formele de CMH cu gradient de presiune într-o proporție de 50-90% dintre cazuri, gradul regurgitării fiind direct proporțional cu severitatea obstrucției. Este rezultatul unui deficit de coaptare a valvelor provocat de către SAM. De cele mai multe ori, jetul este excentric și orientat posterolateral, fiind ușor de vizualizat în Doppler color.

Evaluarea funcției sistolice: parametrii ei globali de apreciere (FE – fracția de ejecție, FS – fracția de scurtare) sunt crescuți = status hipercontractil; disfuncția sistolică apare în stadiile finale de evoluție, când se produce dilatația ventriculară.

Evaluarea funcției diastolice se face în primul rând pe baza fluxului diastolic transmitral (tip relaxare întârziată și presiuni telediastolice crescute în VS) și, mai recent, a Doppler-ului tisular (velocitățile miocardice sistolice și diastolice net scăzute, indiferent de aspectul fluxului transmitral).

Caseta 62.6

Criterii propuse pentru diagnosticul cardiomiopatiei hipertrofice la membrii adulți ai familiilor afectate

	Criterii majore	*Criterii minore*
Ecocardiografie	• grosimea peretelui VS ≥13 mm la nivelul peretelui posterior sau ≥ 15 mm la nivelul septului posterior sau al peretelui liber	• grosimea peretelui VS ≥12 mm la nivelul peretelui posterior sau ≥ 14 mm la nivelul septului posterior sau al peretelui liber
	• SAM sever	• SAM moderat
		• Cuspele valvei mitrale redundante
Electrocardiografie	• hipertrofie ventriculară stângă cu modificări de repolarizare	• bloc complet de ramură sau (minor) sau tulburări de conducere interventriculară în derivațiile VS
	• inversarea undei T în derivațiile I și aVL (≥ 3 mm) (cu diferența axei QRS-T 30), V3-V6 (≥ 3 mm), sau II, III și aVF (≥ 5mm)	• tulburări minore de repolarizare în derivațiile VS
	• Q anormal (> 40 ms sau > 25% din R) în cel puțin două derivații dintre II, III, aVF (în absența hemiblocului anterior), V1-V4 sau I, aVL1, V5-V6	• S adânc în V2 (≥ 25 mm)
		• dureri toracice inexplicabile, dispnee sau sincopă

Diagnosticul pozitiv impune îndeplinirea unui criteriu major sau a două criterii ecocardiografice minore sau a unui criteriu minor ecocardiografic plus două criterii minore electrocardiografice

VS = ventricul stâng; SAM = mișcare anterioară a valvei mitrale

Ameliorarea disfuncției diastolice este un marker de evoluție bună sub tratament.

Studiile radioizotopice au puține indicații în evaluarea CMH la copii. Scintigrafia cu Thallium-201 permite aprecierea grosimii septului și a peretelui liber, identificarea zonelor de ischemie și fibroză cicatriceală miocardică. Ventriculografia cu izotopi permite evaluarea dimensiunilor și a motilității septului și ventriculului stâng, ejecția și anomaliile de umplere diastolică.

Rezonanța magnetică nucleară este utilă pentru măsurarea masei ventriculare și a grosimii pereților la pacienții la care nu s-a putut realiza acest lucru ecocardiografic. Reconstrucția tridimensională permite mai buna localizare a zonelor de hipertrofie, iar, după administrarea de gadolinium ca substanță de contrast, pot fi identificate ariile de fibroză și de dezorganizare ale rețelei celulare miocardice.

Cateterismul și angiografia permit confirmarea sau infirmarea obstrucției și măsurarea gradientului acesteia. Cavitatea VS poate avea dimensiuni normale sau reduse, dar relația diastolică presiune-volum ventricular este anormală datorită scăderii complianței. Participarea și a ventriculului drept la procesul de hipertrofie, în special la sugari și copiii mici, se poate însoți de prezența unui gradient ejecțional și de creșterea presiunilor diastolice.

La ventriculografia stângă apar hipertrofia VS, obliterarea cavității acestuia în timpul sistolei, precum și mișcarea anterioară a mitralei către tractul de ejecție. În special la sugari, un sept mult hipertrofiat poate oblitera în sistolă și cavitatea ventriculară dreaptă.

6.6.3. *Diagnostic diferențial*

Diagnosticul formelor familiale se bazează în bună măsură pe testele genetice. În lipsa lor, este utilă coroborarea datelor furnizate de istoricul familial cu criteriile ECG și ecocardiografice de diagnostic. Pe baza lor se reușește un diagnostic adecvat la aproximativ 83% dintre adulți; la copii proporția este mai redusă, de numai 50% **[13]**.

Doppler-ul tisular pare a fi o metodă sensibilă de diagnostic chiar şi la pacienţii fără o hipertrofie evidentă, dar sensibilitatea metodei este mai redusă la copii.

RMN aduce informaţii morfologice similare celor ecocardiografice, fiind însă mai sensibilă în cazurile limită.

Biopsia endomiocardică este utilă în diagnosticul formelor secundare de CMH, fiind din acest motiv recomandată în special la sugari şi copiii mici, sub 2 ani. Afecţiunile care asociază mai frecvent în tabloul lor şi o CMH au fost listate în **Tabelul 62.9**.

În ataxia Friedreich, incidenţa CMH este cuprinsă între 25–50%, iar în sindromul Noonan – între 20–30%. Aceste cazuri se complică mai frecvent cu ICC, comparativ cu formele familiale de CMH.

Nou-născuţii mamelor cu diabet zaharat sau cei supuşi corticoterapiei prezintă deseori o hipertrofie biventriculară tranzitorie, însoţită uneori de obstrucţia fluxului ejecţional, devenind astfel simptomatică.

Caseta 62.7

Condiţii care au aspecte morfologice similare cu cardiomiopatia hipertrofică

Genetic
- sindrom Noonan
- ataxia Friedreich
- lentiginoza
- tulburări mitocondriale
- cardiomiopatia restrictivă familială

Simulări clinice
- boala depozitului de glicogen
- copiii din mame diabetice
- amiloidoza

Răspuns fiziologic exagerat
- inima atleţilor
- hipertrofia vârstei înaintate
- hipertensiunea Afro – Marea Caraibilor

În special la sugari, CMH pune probleme deosebite de diagnostic, deoarece sub vârsta de 2 ani formele secundare domină etiologia într-o proporţie ce poate atinge 70% din totalul cazurilor. Un element util diagnosticului diferenţial este asocierea hipertrofiei concentrice a VS cu scăderea contractilităţii, extrem de rară în formele familiale de CMH, dar frecvent întâlnită în formele secundare din bolile metabolice şi mitocondriale. Din acest motiv, biopsia endomiocardică, studiile suplimentare de histochimie şi investigaţiile metabolice sunt deseori necesare pentru precizarea diagnosticului etiologic la copiii sub 2 ani.

În unele situaţii, hipertrofia ventriculară din CMH trebuie diferenţiată de cea secundară unei HTA de diverse etiologii la copil (măsurarea acesteia nu trebuie să lipsească din evaluarea copilului!) sau din unele MCC cu obstrucţie la evacuare.

La adolescenţii ce practică un sport de performanţă, apar probleme de diferenţiere între hipertrofia fiziologică secundară antrenamentului fizic şi o CMH veritabilă. Adaptarea cronică a cordului la antrenamentul fizic constă într-un proces de hipertrofie şi dilataţie, cu păstrarea contractilităţii miocardice în parametri normali. Răspunsul prin hipertrofie este mai intens în sporturile ce presupun creşterea importantă a valorilor presiunii sanguine. Deşi în unele situaţii concrete diferenţierea este dificilă, sunt utile următoarele criterii în favoarea diagnosticului de CMH:

– istoricul familial de CMH sau de moarte subită la vârstă tânără;

– diferenţe semnificative în distribuţia regională a hipertrofiei;

– disfuncţia diastolică;

– examenul Doppler tisular: velocităţile diastolice sunt scăzute;

– reflectivitatea/ecogenitatea anormală a miocardului;

– absenţa regresării disfuncţiei diastolice şi a hipertrofiei după decondiţionare/încetarea antrenamentului fizic;

– rezerva funcţională anormală a fluxului coronarian.

ECG nu este utilă, iar în unele situaţii diferenţierea este practic imposibilă.

6.7. Tratament

Tratamentul într-o CMH urmăreşte ameliorarea simptomatologiei şi prelungirea speranţei de viaţă. Este în principal farmacologic şi vizează reducerea gradientului subaortic prin scăderea inotropismului ventricular, ameliorarea complianţei şi a disfuncţiei diastolice. Se bazează pe două clase terapeutice: beta-blocantele şi blocanţii canalelor de calciu.

Beta-blocantele şi, în special, propranololul la copii au reprezentat pentru mult timp elementul central terapeutic. Efectul lor este dependent de doză. Ca urmare, doza se creşte progresiv, ea având ca efecte principale bradicardia şi inotropismul negativ, deci scăderea gradientului şi îmbunătăţirea umplerii diastolice. Sunt ameliorate simptome, precum durerea toracică, dispneea, şi creşte capacitatea de efort, dar există şi riscul apariţiei efectelor secundare, în special a tulburărilor psihice.

La sugari şi copiii mici, se preferă în continuare propranololul, în doze cuprinse între 2–5 mg/kg/zi, în 3 administrări, cu monitorizarea frecvenţei cardiace, ce trebuie menţinută la 80–100 bătăi/min. La copiii mari şi la adolescenţi, se preferă beta-blocantele cardioselective de tipul atenololului şi metoprololului.

Blocanţii canalelor de calciu. Dintre acestea, cel mai utilizat la copii rămâne verapamilul; ameliorează relaxarea diastolică şi reduce presiunea diastolică, atât pe cea ventriculară, cât şi pe cea din atriul stâng. Pe plan clinic, scade dispneea şi ameliorează capacitatea de efort. Efectele pe termen lung sau dovedit favorabile, constatându-se încetinirea evoluţiei şi reducerea riscului de moarte subită.

Studii experimentale sugerează posibilitatea întârzierii sau chiar a prevenirii apariţiei expresiei fenotipice în unele forme familiale de CMH (cele cu implicarea lanţurilor de alfa-miozină), prin administrarea precoce de diltiazem.

În formele severe de hipertrofie, se poate lua în considerare asocierea celor două clase terapeutice, deşi riscurile unor potenţiale efecte negative sunt mai mari.

Tratamentul de resincronizare ventriculară, prin implantarea unui pacemaker dublu-cameral în formele obstructive şi simptomatice, s-a dovedit util şi în unele cazuri pediatrice. Mecanismul de acţiune este incert, dar pare a se datora alterării secvenţei de contracţie a septului, cu reducerea forţei contractile şi a forţelor Venturi în tractul de ejecţie, având ca efect scăderea gradientului subaortic. După primele rezultate ce păreau foarte încurajatoare, entuziasmul s-a mai temperat. Metoda trebuie luată în considerare ca alternativă terapeutică la tratamentul chirurgical, doar la copilul mare, în formele obstructive şi simptomatice, în ciuda terapiei farmacologice maximale.

Tratamentul antiaritmic. Moartea subită este cea mai frecventă modalitate de deces a pacienţilor cu CMH, în special în formele obstructive, dar posibilă şi la persoanele asimptomatice sau cu CMH neobstructivă. Prezenţa sincopelor, a disritmiilor ventriculare sau a altor factori de risc impune instituirea unui tratament antiaritmic sau luarea în considerare a implantării unui defibrilator.

Cu toate acestea, tratamentul antiaritmic nu s-a dovedit a fi foarte eficient în diminuarea riscului de moarte subită. Printre preparatele cel mai frecvent utilizate se numără amiodarona, dar ea are şi multe efecte secundare toxice, iar pe termen lung nu a scăzut riscul de moarte subită **[13]**.

În ultimii ani rezultate mai promiţătoare sunt obţinute prin implantarea unui defibrilator, în cazurile atent selecţionate (sincopă, tahicardie ventriculară simptomatică sau depistată la monitorizarea Holter, stop cardiac resuscitat). La copii mai sunt necesare studii suplimentare pentru stabilirea exactă a indicaţiilor şi a unui raport adecvat risc/beneficiu.

Tratamentul intervenţional. Dacă tratamentul farmacologic nu este eficient, opţiunile în ceea ce priveşte tratamentul intervenţional sunt limitate, un rol important având vârsta copilului. La copilul mic miomectomia reprezintă singura opţiune valabilă, rezultatele pe termen lung fiind similare cu cele raportate la adulţi. În anumite cazuri, intervenţia chirurgicală permite efectuarea unor corecţii morfologice şi la nivelul valvei mitrale sau chiar protezarea acesteia. Nu se recomandă efectuarea intervenţiei chirurgicale luând în calcul numai gradientul subaortic.

Ablaţia septală cu alcool constă în injectarea selectivă la nivelul primei artere septale de alcool 100%. Ea are ca rezultat producerea unui infarct localizat, cu remodelarea septului, scăderea grosimii acestuia şi diminuarea gradientului. Este citată posibilitatea producerii unui bloc tranzitoriu (50% dintre cazuri), a unui bloc complet (15–20%) sau a unor disritmii ventriculare ce necesită cardioversie. S-a practicat pe cazuri izolate la adolescenţi, existând destule incertitudini cu privire la evoluţia în timp a acestora după provocarea unui infarct la vârstă tânără.

Formele obstructive de CMH necesită efectuarea profilaxiei cu antibiotice adresate endocarditei bacteriene.

În cazul formelor secundare asociate bolilor metabolice şi mitocondriale, în marea majoritate a cazurilor nu dispunem de tratament etiologic specific.

Se contraindică efortul fizic intens, fiind permise doar exerciţiile aerobice uşoare.

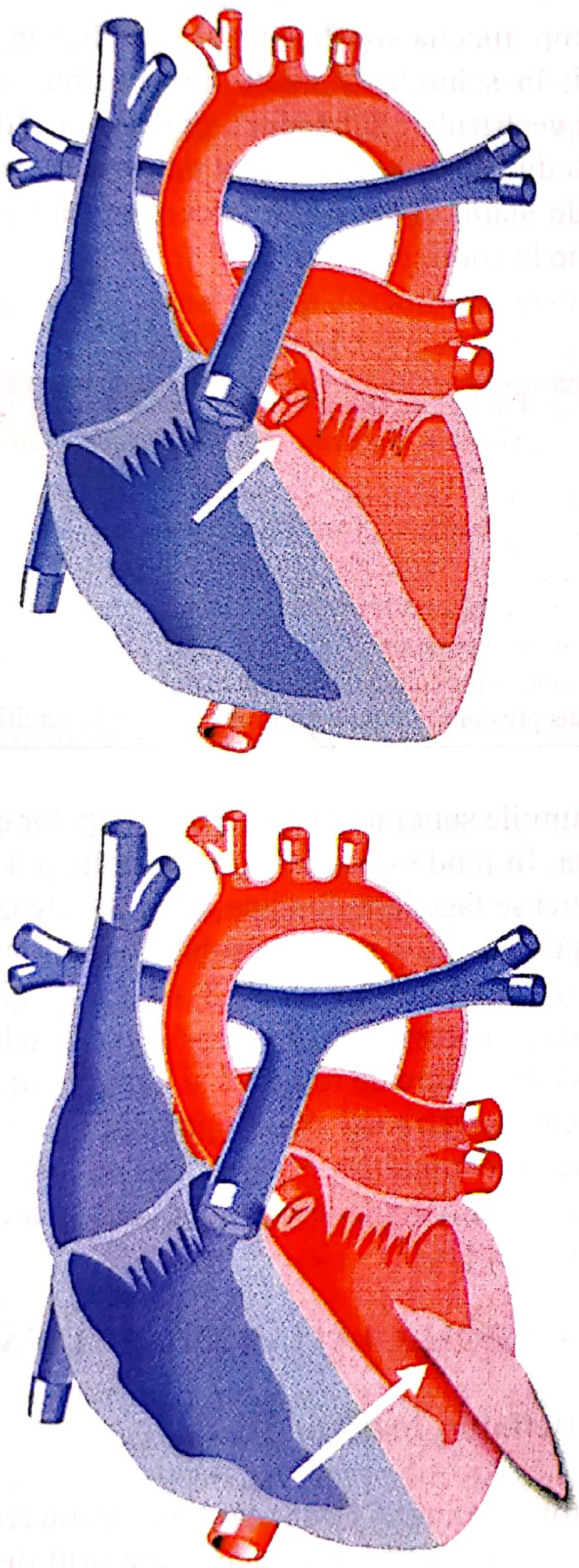

Fig. 62.3 Op TIM. Miomectomia septală (sus – Cardiomiopatie hipertrofică. Săgeata indică îngustarea tractului de ejecţie dinspre VS în aortă; jos – Tractul de ejecţie este lărgit prin excizia ţesutului septal ventricular în exces) **[26]**.

6.8. Istoria naturală

CMH trebuie înţeleasă ca o afecţiune complexă, având expresie fenotipică variată, cu posibilităţi evolutive multiple, de la o simptomatolgie severă şi deces prematur, la o evoluţie naturală asimptomatică, fără a necesita intervenţii terapeutice şi cu o speranţă de viaţă similară cu restul populaţiei.

Posibilitatea stabilirii genotipului la un număr cât mai mare de cazuri va ameliora stratificarea riscului. Până atunci, se acceptă următorii factori de risc majori:

– istoricul familial de CMH sau de moarte subită la vârstă tânără;

– apariţia sincopelor;

– hipertensiunea indusă de efort;

– episoade repetate de tahicardie ventriculară nesusţinută simptomatică sau cea documentată la monitorizarea Holter.

În lipsa acestora, pacientul este încadrat în grupa celor cu risc scăzut şi nu necesită tratament farmacologic clasic. Prezenţa a doi sau mai mulţi factori sau doar a sincopei impune o abordare terapeutică mai agresivă, inclusiv luarea în considerare a implantării unui defibrilator. Nu există încă un consens în privinţa cazurilor cu risc intermediar.

Caseta 62.8

Scopul managementului timpuriu şi tardiv al pacienţilor cu cardiomiopatie hipertrofică

- identificarea pacienţilor care au risc crescut de moarte subită
- cuparea simptomelor cu medicaţie inotrop negativă
- prezenţa obstrucţiei tractului de ieşire al ventriculului stâng ghidează terapia pentru simptomele refractare la tratament medicamentos
- oferă screening pentru toate rudele de gradul I ale pacienţilor cu cardiomiopatie hipertrofică

S-a luat în discuţie includerea între factorii de risc a gradului/severităţii hipertrofiei ventriculare, a prezenţei ischemiei subendocardice la scintigrafia cu Thallium, a gradului de dispersie a intervalului QT.

Moartea subită poate surveni la orice vârstă, dar este mai frecventă la adolescenţi şi adulţii tineri (12–35 ani) şi rară sub vârsta de 10 ani. În multe situaţii, moartea subită este şi prima manifestare clinică a bolii. Poate fi precedată în unele cazuri de sincope. Este produsă în special de tahicardia/fibrilaţia ventriculară şi survine mai ales în primele ore ale dimineţii. Deşi cele mai multe decese se produc în repaus sau în cursul unei activităţi fizice obişnuite, există şi o proporţie semnificativă de morţi subite apărute în timpul sau imediat după un efort fizic intens. CMH reprezintă cea mai frecventă cauză de moarte subită la tinerii ce practică un sport de performanţă.

Evoluţia este foarte mult influenţată de vârstă.

Copiii sub 2 ani. Aprecierea evoluţiei naturale şi a prognosticului cazurilor diagnosticate este influenţată de numărul relativ redus şi de faptul că multe hipertrofii ale VS nu sunt în realitate forme familiale de CMH; domină formele secundare, evoluţia naturală fiind particulară fiecărui caz în parte.

Prognosticul este în general imprevizibil. Totuşi, se poate afirma că el este mai prost la sugari, comparativ cu celelalte grupe de vârstă pediatrice, sugarul simptomatic (cu tablou clinic iniţial de ICC, detresă respiratorie, cianoză) având şi prognosticul cel mai rezervat şi decesul survenind în general până la vârsta de 1 an. Morţile subite sunt neobişnuite la această vârstă, în schimb instalarea ICC este un factor nefavorabil de prognostic ce indică progresiunea rapidă a CMH, cu o mortalitate ridicată în lunile sau anii următori, în ciuda tratamentului farmacologic şi/sau chirurgical.

Dacă sugarul a prezentat iniţial doar un suflu asimptomatic, şansa lui de supravieţuire la vârsta de 1 an depăşeşte 50%. Dintre sugarii ce ating această vârstă, în 40–50% dintre cazuri situaţia lor ulterioară se ameliorează, 30–40% vor deceda, iar 10–20% rămân cu boală rezidu-ală minimă **[3, 15]**. Regresia spontană a hipertrofiei şi dispariţia ICC în primele luni de viaţă se produc numai în CMH tranzitorie a sugarului din mamă diabetică.

Copiii mari şi adolescenţii. În marea lor majoritate sunt asimptomatici sau simptomatologia este uşoară/moderată. Încadrarea chiar din această perioadă a unor pacienţi în stadiile clinice funcţionale III şi IV NYHA este foarte rară. În schimb, mortalitatea este ridicată, cele mai multe decese producându-se subit, neaşteptat.

Hipertrofiei VS ce începe să se dezvolte la copilul mare şi adolescent nu i se pot prevedea momentul şi modul de manifestare la vârsta adultă. Hipertrofia se poate accentua în perioada de accelerare a creşterii somatice ce însoţeşte adolescenţa, dar modul în care ea progresează nu pare a constitui un parametru elocvent de apreciere a prognosticului la adult. Nu este sigur dacă există şi posibilitatea unei regresii reale în evoluţie, dar, dacă ea totuşi se produce, este extrem de rară.

În timp, funcţia sistolică nu se modifică în general la copii; în schimb, la adult sunt posibile dilataţia cavităţii ventriculare şi tranziţia spre un tablou de CMD (sub 5% din cazuri). Gradientul de presiune este şi el destul de stabil şi în majoritatea cazurilor nu pune probleme la copil.

Caseta 62.9

Factori de risc pentru moartea subită
la pacienţii cu cardiomiopatie hipertrofică

- oprire cardiacă anterioară sau aritmie ventriculară susţinută
- istoric familial de moarte subită datorită cardiomiopatiei hipertrofice
- sincopă neexplicată
- tineri în momentul prezentării
- tahicardie ventriculară nesusţinută (frecvent)
- răspuns presional sanguin anormal în timpul exerciţiului

Disritmiile sunt rare la copii, frecvenţa lor crescând cu vârsta. În mod obişnuit, evoluţia bolii şi a simptomatologiei se face lent, fond pe care se grefează însă o incidenţă crescută a morţilor subite. Studii mai vechi indicau o mortalitate anuală de 3–6% la adulţi şi chiar mai ridicată la copii, unde atingea 6–8%. Datele proveneau însă din centre de referinţă şi încorporau în general pacienţi selecţionaţi. Studii populaţionale recente, efectuate în comunităţi neselecţionate, indică o rată anuală a mortalităţii de aproximativ 1% la adulţi şi de 1–2% la copii **[16]**.

7. CARDIOMIOPATIA RESTRICTIVĂ

7.1. Definiţie, incidenţă

Conform definiţiei OMS, cardiomiopatia restrictivă (CMR) este o afecţiune caracterizată prin disfuncţia miocardului, însoţită de restricţia umplerii şi diminuarea volumului diastolic al unuia sau ambelor ventricule, în condiţiile unei funcţii sistolice şi grosimi a pereţilor normale sau aproape normale.

Are ca substrat un proces morfologic foarte particular de fibroză endomiocardică, cu potențial constrictiv, ce determină creșterea rigidității pereților ventriculari, element ce antrenează o restricție în umplerea diastolică, asociată și cu creșterea presiunii diastolice. Funcțional, predomină disfuncția diastolică, funcția sistolică globală fiind relativ normală. Creșterea rigidității pereților duce la o creștere excesivă a presiunii diastolice ventriculare pentru fiecare creștere de volum.

Similar celorlalte tipuri de cardiomiopatii, se descriu forme primare și secundare, acestea din urmă fiind asociate în special unor afecțiuni sistemice de tip infiltrativ sau unor boli de stocaj. Dintre formele „clasice", este cel mai rar tip de cardiomiopatie, atât la adulți, cât și la copii. În pediatrie reprezintă aproximativ 2,5% din totalul cazurilor diagnosticate sub vârsta de 10 ani și între 3–5% dacă le raportăm la toată populația pediatrică (0–18 ani). Numărul cazurilor de copii cu CMR primitivă/idiopatică raportate în literatură (până în 2007) însumează doar 141 de pacienți **[21]**. Spre deosebire de celelalte tipuri de cardiomiopatii, cazurile familiale sunt extrem de rare.

7.2. Etiopatogenie

Forma idiopatică este extrem de rară la copii, cazurile descrise părând a urma de fapt unei miocardite virale ce realizează în evoluție un aspect de fibroelastoză de tip contractat. Cu tot numărul redus de cazuri, s-au raportat și forme genetice, familiale sau sporadice. Principalele forme etiologice de CMR sunt prezentate în **Tabelul 62.12**.

Au fost identificate mutații la nivelul a 5 gene asociate fenotipului de CMR **[21]**. La copii sunt implicate genele ce codifică desmina, troponina I și gena RSK-2, iar la adulți cele ce codifică lamina A/C și transthyretina (în formele asociate și cu amiloidoză).

Desmina este o proteină miofibrilară aflată în structura atât celulei miocardice, cât și a musculaturii scheletice. În aceste cazuri CMR poate fi însoțită sau nu de miopatie scheletică sau de o afecțiune a sistemului de conducere cardiac.

Mutațiile troponinei I se întâlnesc atât în CMR, cât și în cea hipertrofică.

Sindromul Coffin-Lowry are o transmisie X-link-ată, mutațiile interesând gena RSK-2, situată pe cromozomul Xp-22,2; se caracterizează prin întârzierea creșterii, statură mică, dismorfism facial și deformări progresive ale scheletului. S-a raportat asocierea lui cu unele MCC și cu un caz de CMR.

Etiologia formelor secundare este variată, cuprinzând afecțiuni ale miocardului infiltrative și noninfiltrative, afecțiuni endomiocardice, boli de stocaj. Patogenia și modificările histopatologice variază cu etiologia.

Cele mai frecvente forme descrise la copil sunt cele idiopatice, urmate de cele datorate cardiotoxicității antraciclinelor și fibroelastozei endomiocardice. Fibroza endomiocardică este întâlnită în zonele tropicale. În anul 1936, Löffler observă și descrie în regiunile temperate o afecțiune pe care o denumește endocardită parietală fibroplastică, asociată cu eozinofilie sanguină (boala Löffler). În anul 1946, Davies descrie la rândul său în regiunile tropicale o afecțiune foarte asemănătoare, pe care el o numește fibroză endomiocardică (rămasă endemică în aceste zone). La ora actuală ele sunt reunite într-o aceeași entitate, în care eozinofilele par a avea un rol central, sindromul hipereozinofilic, asociat sau nu cu boală endomiocardică. Eozinofilia și hipereozinofilia par a fi, dacă nu la originea bolii, cel puțin un element fundamental în progresiunea ei.

Substratul morfologic al CMR poate fi reprezentat de fibroza miocardică sau endomiocardică, de un proces infiltrativ sau unul de stocaj la nivel miocardic, având ca rezultat creșterea rigidității pereților ventriculari. Mai frecvent este interesat VS; ventriculele și cavitățile ventriculare au dimensiuni normale, procesul de hipertrofie fiind nesemnificativ. Masa ventriculară este normală sau ușor crescută, dar atriile sunt mult dilatate.

Modificările histologice în forma idiopatică sunt nespecifice, cuprinzând grade variate de fibroză și hipertrofie a cardiomiocitelor. În formele secundare modificările histologice sunt în funcție de etiologia specifică.

7.3. Fiziopatologie

Creșterea rigidității ventriculare determină scăderea complianței și tulbură procesul de relaxare ventriculară, având ca rezultat disfuncția diastolică. Fiziologia de tip restrictiv determină creșterea marcată a presiunilor intraventriculare, dar cu modificări minime de volum.

Tabelul 62.12. Clasificarea cardiomiopatiilor restrictive în funcție de etiologiee [7, 21]

Cauze miocardice	**Cauze endomiocardice**
Noninfiltrative • Cardiomiopatia restrictivă idiopatică • Cardiomiopatia familială • Cardiomiopatia hipertrofică • Sclerodermia • Pseudoxanthoma elasticum • Cardiomiopatia diabetică cu comportament de tip restrictiv	Fibroza endomiocardică Sindromul hipereozinofilic (boala Löffler) Carcinoidul cardiac Metastazele din malignități Iradierea mediastinală Cardiotoxicitatea antraciclinelor
Infiltrative • Amiloidoza • Sarcoidoza • Boala Gaucher • Boala Hurler • Infiltrația cu grăsimi	Medicamente sau toxice ce produc endocardită fibroasă (serotonina, ergotamina, busulfan, preparate mercuriale, methysergid)
Boli de stocaj	Fibroelastoza endomiocardică
• Hemocromatoza • Boala Fabry • Glicogenoze	
Transplantul cardiac	
Sindromul Coffin-Lowry	
Boala Emery-Dreifuss	

Scăderea umplerii ventriculare se însoțește de creșterea presiunilor de umplere diastolică și dilatarea marcată a atriilor. Creșterea presiunii din atriul stâng se va transmite spre patul capilar pulmonar, producând hipertensiune pulmonară ale cărei manifestări apar precoce în tabloul clinic. Creșterea presiunilor din cordul drept duce la congestie venoasă sistemică.

7.4. Diagnostic

7.4.1. Clinic

Pe plan clinic, apar în primul rând simptomele și semnele insuficienței cardiace diastolice. În formele predominant drepte, creșterea presiunii venoase centrale se traduce prin hepatomegalie pulsatilă, edeme, dilatația jugularelor, ascită. Dacă este interesat predominant cordul stâng, domină semnele de stază venoasă pulmonară și hipertensiune pulmonară: dispnee de efort, posibil wheezing, tuse persistentă. Alte simptome posibile sunt: palpitațiile, oboseala, sincopa, accidentele tromboembolice și chiar moartea subită.

Starea generală se alterează în general rapid. La auscultație pot fi prezente ritmul de galop, întărirea zgomotului 2 pulmonar, iar un zgomot 3 la debutul diastolei este cvasi-constant, la fel ca și prezența unui suflu de regurgitare tricuspidiană sau mitrală.

7.4.2. Investigații

Electrocardiograma este patologică la aproximativ 98% dintre pacienți, dar modificările nu sunt specifice **[21]**. Cele mai frecvente modificări sunt: dilatarea atriului drept și/sau stâng, anomaliile segmentului ST și ale undei T, hipertrofia ventriculului drept și/sau a celui stâng, tulburările de conducere.

Monitorizarea Holter identifică prezența unor disritmii și/sau a tulburărilor de conducere la aproximativ 15% dintre pacienți. Cele mai frecvente sunt: flutterul atrial, blocul atrio-ventricular de gradul 2 sau 3, urmate de fibrilația atrială, tahicardiile atriale, sindromul WPW și tahicardiile supraventriculare, bradicardia sinusală. S-au raportat și disritmii ventriculare severe, precum tahicardia ventriculară și torsada vârfurilor.

Radiografia toracică este şi ea anormală în 90% dintre cazuri, cele mai frecvente modificări fiind cardiomegalia şi congestia venoasă.

Ecocardiografia. Existenţa unei CMR este sugerată pe imaginile bidimensionale de vizualizarea unor atrii foarte dilatate în prezenţa unor ventricule de dimensiuni normale şi cu contractilitate cvasinormală. Principalele modificări în ecocardiografia 2D şi mod M sunt:

– dilatarea biatrială severă; foarte puţine şi cu mare probabilitate, chiar niciuna dintre afecţiunile pediatrice nu mai realizează o astfel de dilatare atrială în prezenţa unor cavităţi ventriculare de dimensiuni normale;

– cavităţile ventriculare sunt de dimensiuni normale sau uşor reduse, însoţite de grade variabile de hipertrofie a pereţilor în funcţie de etiologie (excepţie, forma idiopatică în care pereţii au grosime normală);

– vena cavă inferioară dilatată (datorită presiunilor crescute din atriul drept);

– mişcarea anormală a peretelui posterior (amplitudine redusă şi oprire bruscă, realizează un aspect spasmodic al mişcării pereţilor ventriculari);

– modul M color: viteza de propagare a fluxului sanguin în VS este lentă din cauza afectării miocardice.

Ecografia Doppler este esenţială pentru stabilirea diagnosticului, evaluarea funcţiei sistolice, diastolice şi a hipertensiunii pulmonare. Funcţia sistolică este păstrată până în stadiile tardive. Fluxul diastolic transmitral are iniţial un „pattern" de tip relaxare întârziată. În evoluţie, prin creşterea presiunilor de umplere ale VS, acest aspect se pseudonormalizează, pentru ca ulterior să apară patternul de tip restrictiv. Modificările sunt similare la nivelul fluxului diastolic tricuspidian. Scurtarea timpului de deceleraţie se datorează egalizării mai rapide a presiunilor diastolice din atrii şi ventricule. Variaţia velocităţilor fluxului tricuspidian şi mitral cu respiraţiile este minimă.

Umplerea cordului drept poate fi evaluată şi prin analiza fluxului în venele hepatice, iar presiunile din ventriculul drept şi artera pulmonară prin analiza fluxului transtricuspidian.

Este posibilă prezenţa destul de frecventă a unei regurgitări mezodiastolice, mitrală sau tricuspidiană, datorată presiunilor ventriculare deja ridicate în momentul atingerii vârfului de umplere rapidă.

Doppler-ul tisular arată velocităţi scăzute, indiferent de aspectul fluxului mitral, fiind un element util de diagnostic diferenţial cu pericardita constrictivă.

Cateterismul cardiac şi biopsia endomiocardică. Cateterismul confirmă datele hemodinamice furnizate de ecocardiografie şi permite o măsurare mai precisă a presiunilor intracardiace şi a celor din artera pulmonară. Biopsia miocardică şi examenul histopatologic pot fi utile în diagnosticul unor forme secundare de CMR.

7.4.3. Diagnostic diferenţial

Se face în primul rând cu pericardita constrictivă, tabloul clinic şi modificările hemodinamice ale celor două entităţi fiind foarte asemănătoare. S-a încercat punerea la punct a unor criterii clinice şi paraclinice, a căror utilitate a fost evaluată în special la adulţi, valoarea lor la copii fiind mai greu de apreciat din cauza numărului redus de cazuri, inclusiv al celor de pericardită constrictivă. Studii recente arată valoarea Doppler-ului tisular ce reuşeşte stabilirea unui diagnostic corect la aproximativ 95% dintre pacienţii cu CMR **[13]**.

7.5. Tratament

Tratamentul este în primul rând farmacologic şi are caracter suportiv. Se poate face apel la mai multe clase terapeutice:

– cardiotonicele/diagoxinul;

– inhibitorii enzimei de conversie (modulează activitatea neuroumorală din ICC, reduc activitatea fibroblaştilor, fibroza interstiţială şi rigidizarea miocardului; în unele studii pediatrice, se semnalează însă scăderea accentuată a rezistenţei vasculare, neînsoţită şi de creşterea debitului cardiac, ceea ce a condus la agravarea situaţiei clinice);

– beta-blocantele şi blocanţii canalelor de calciu (reduc în primul rând tahicardia, prost tolerată în cazul disfuncţiei diastolice);

– diureticele (scad congestia venoasă pulmonară şi sistemică);

– tratamentul anticoagulant (întrucât accidentele tromboembolice au o incidenţă de 21–25%).

Beneficiile terapeutice sunt limitate, ICC progresează, iar hipertensiunea pulmonară se instalează rapid, după 1–4 ani de evoluţie, ceea ce recomandă transplantul cardiac ca tratament de elecţie în majoritatea cazurilor. Trebuie efectuat precoce pentru a evita necesitatea unui transplant dublu, cord-pulmon. În aşteptarea lui, copiii trebuie atent monitorizaţi clinic şi Holter, în cazul apariţiei ischemiei sau a aritmiilor ventriculare fiind nevoie de implantarea unui defibrilator.

La ora actuală singurul tratament curativ într-o CMR la copii este transplantul cardiac.

7.6. Istoria naturală

Elemente caracteristice ale CMR la copii sunt evoluţia şi prognosticul rezervat în toate cazurile, indiferent de etiologie. Mortalitatea la 2 ani după punerea diagnosticului este de aproximativ 50% (în CMH fiind de 12,7%, iar în CMD de 13,6%), la 3 ani de 63%, iar la 6 ani de 75% **[21]**.

Majoritatea deceselor sunt datorate insuficienţei cardiace. Se raportează şi o proporţie semnificativă de morţi subite, 25-30%, riscul cel mai mare avându-l pacienţii cu semne şi simptome de ischemie, precum sincopa şi durerea toracică.

Elemente de prognostic rezervat şi risc crescut de deces prin insuficienţă cardiacă sunt: cardiomegalia, congestia venoasă pulmonară, vârsta sub 5 ani, accidentele tromboembolice. Studii recente (Rivenes S.M. et al. citat de **[21]**), furnizează următoarele date asupra evoluţiei copiilor cu CMR: 48% decese, 33% ameliorări sub tratament farmacologic, 19% au beneficiat de transplant cardiac, dintre aceştia 80% fiind în viaţă.

8. CARDIOMIOPATIA ARITMOGENICĂ DE VENTRICUL DREPT

Cardiomiopatia aritmogenică de ventricul drept (CAVD) este o formă rară de boală miocardică primară. A fost descrisă şi la copii, începând cu anul 1978. Se caracterizează din punct de vedere morfologic prin înlocuirea progresivă cu ţesut fibroadipos a miocardului ventricular drept, cu afectare iniţial regională şi apoi globală, cu posibila interesare parţială şi a ventriculului stâng, dar fără a implica de regulă şi septul interventricular. Din punct de vedere morfologic, debutul este localizat, procesul patologic extinzându-se apoi la tot miocardul ventricular drept.

Înlocuirea miocardului poate fi parţială sau chiar totală, situaţie în care peretele ventriculului drept devine extrem de subţire, ajungându-se la apoziţia endocardului cu epicardul (anomalie ce a fost descrisă anterior ca boala Uhl sau ca ventricul drept papiraceu). Sunt însă şi cazuri în care peretele ventricular rămâne normal sau aproape normal ca grosime.

Datorită asocierii frecvent în tabloul clinic al disritmiilor, mai este denumită şi displazie aritmogenică de ventricul drept.

În peste 50% dintre cazuri se prezintă ca o afecţiune familială transmisă autozomal dominant, cu penetranţă variabilă; există şi cazuri transmise autozomal recesiv. Substratul genetic intervine şi în distribuţia regională a afecţiunii, foarte rară în SUA, dar mai frecvent raportată, de exemplu, în Italia, drept cauză de moarte subită în populaţia tânără şi, mai ales, la cei ce practică un sport de performanţă.

Până în prezent au fost identificate 6 gene ale căror mutaţii sunt asociate cu CAVD **[18]** (vezi şi capitolul 58).

Este o afecţiune ce predomină la adolescenţi şi la adulţii tineri, dar există şi cazuri raportate începând cu vârsta de 10 ani.

În punerea diagnosticului se poate porni de la un tablou de ICC, depistarea unei cardiomegalii radiologice, a unei tahicardii ventriculare având o morfologie de bloc de ramură stângă (deci cu focar ventricular drept), aritmii supraventriculare greu de controlat terapeutic. Debutul poate fi şi brutal, cu sincopă, palpitaţii.

În funcţie de întinderea leziunilor morfologice, funcţia VD poate fi alterată în diferite grade. Aritmiile îşi au originea în ariile de displazie ventriculară dreaptă. Evoluţia este variată, cel mai adesea spre ICC progresivă şi intratabilă, cu tahiaritmii ventriculare recurente. Este posibilă şi moartea subită, uneori chiar ca formă iniţială de manifestare la persoane aparent sănătoase, tineri sportivi de performanţă, deseori în condiţii de efort.

Disfuncţia ventriculară poate fi dovedită cu ajutorul ecocardiografiei 2D şi/sau a angiocardiografiei radioizotopice. Examinarea ecocardigrafică va evidenţia în primul rând modificările morfo-funcţionale ale VD. Acesta este mai dilatat, peretele său liber este subţiat, iar cavitatea distorsionată. Hipokinezia este globală, dar se pot asocia destul de frecvent şi anomalii segmentare ale motilităţii peretelui liber ventricular. Atunci când disfuncţia sistolică a VD devine globală, ea poate fi demonstrată în 2D-Eco şi Eco-Doppler. Dacă disfuncţia devine biventriculară, diferenţierea de miocardite sau unele CMD este dificilă.

Demonstrarea la RMN a prezenţei semnalelor hiperintense tipice, produse de ţesutul fibroadipos, poate fi un mijloc util de diagnostic [13]. Biopsia endomiocardică poate fi şi ea utilă, dar posibilitatea existenţei modificărilor histopatologice doar în unele arii îi limitează eficienţa. În unele situaţii se recurge la biopsia pe cale chirurgicală.

Tabloul clinic fiind dominat de aritmii şi de moartea subită (secundară acestora), tratamentul va fi în esenţă cel antiaritmic. Eficienţa relativ redusă a terapiei medicamentoase impune în majoritatea cazurilor implantarea unui defibrilator. Similar CMH, identificarea pacienţilor cu risc maximum, la care implantarea defibrilatorului este benefică, rămâne problematică.

O altă formă rară de cardiomiopatie este şi cardiomiopatia histiocitoidă (sau oncocitică) a sugarului. Apare la sugari, între 6 luni şi 2 ani, fiind de 8 ori mai frecventă la sexul feminin. Se manifestă prin tahiaritmii supra-ventriculare sau ventriculare recurente, ce devin progresiv refractare la tratament, cu posibilitatea degenerării în fibrilaţie ventriculară şi asistolie. Are ca substrat o transformare histiocitoidă, de cauză necunoscută, a miocardului. Asocierea cu tulburările de ritm a condus la încadrarea ei de către unii autori în grupul cardiomiopatiilor/displaziilor ventriculare drepte.

9. CARDIOMIOPATIA PRIN NON-COMPACTARE MIOCARDICĂ

9.1. Definiţie

Se defineşte din punct de vedere morfologic printr-o trabeculare excesivă a miocardului ventricular stâng, cu recese adânci intertrabeculare. În clasificarea cardiomiopatiilor propusă de către AHA în anul 2006 [2], ventriculul stâng non-compactat este inclus în grupul cardiomiopatiilor familiale.

Sinonime: miocardul spongiform, miocardul fetal, miocardiopatia sinusoidă, cardiomiopatia sinusoidă, cardiomiopatia spongiformă, disgenezia miocardică cu sinusoide intramurale.

Trabeculaţiile sunt localizate în special spre apexul VS, având o extindere variabilă spre peretele liber, unde sunt însoţite şi de recesuri adânci intertrabeculare. Aceste trabecule sunt aşezate pe un strat compact de miocard şi reprezintă în zonele afectate peste jumătate din grosimea peretelui liber ventricular.

Deşi a fost descrisă din anul 1932, afecţiunea este mai frecvent recunoscută odată cu răspândirea examinării ecocardiografice. Acest tip de cardiomiopatie este dificil de recunoscut, fiind necesar din partea clinicianului un index ridicat de suspiciune în urma datelor furnizate de ecocardiografie. Prin reevaluarea datelor clince şi a celor ecocardiografice, afecţiunea nu pare a fi chiar atât de rară.

9.2. Etiopatogenie

Pe baza aspectului morfologic similar celui al miocardului embrionar, afecţiunea a fost considerată a fi rezultatul opririi morfogenezei miocardice normale, cu persistenţa postnatală a ţesutului miocardic embrionar.

Deşi aparent hipertrofiat, miocardul imatur are o funcţie contractilă sistolică redusă, element ce conferă aspectul anatomic şi funcţional de CMD. Debutul poate fi precoce, cu semne şi simptome de insuficienţă cardiacă congestivă. În unele cazuri, se poate constata în timp un proces de hipertrofiere a miocardului afectat, cu ameliorarea disfuncţiei sistolice; alteori, hipertrofierea imprimă o fiziologie de tip restrictiv.

Descrisă iniţial ca o afecţiune fatală a copilului mic, în prezent este diagnosticată şi la adulţi, ceea ce modifică modul de evaluare a patogeniei şi a prognosticului.

Modificări morfologice similare au mai fost semnalate în mod sporadic chiar din perioada neonatală, în asociere cu unele MCC (DSV, stenoză pulmonară, defecte ale septului atrial, sindromul de hipoplazie de cord stâng ş.a.). În aceste cazuri, se propune utilizarea denumirii de ventricul stâng non-compactat asociat cu MCC.

Pe lângă asocierea cu unele MCC, acelaşi aspect morfologic al VS a mai fost descris şi în asociere cu: boli neuromusculare, afecţiuni mitocondriale, sindromul Barth, trisomia 13, boala Fabry şi alte afecţiuni sistemice.

Din aceste motive, se pot descrie două forme ale acestui tip de cardiomiopatie: izolată şi asociată cu unele MCC. Anomaliile morfologice ale miocardului pot fi sau nu însoțite de disfuncție ventriculară.

Genetica. Formele familiale au o transmitere variată: X-link-ată, mitocondrială, autozomal recesivă, autozomal dominantă. Cazurile familiale reprezintă 20–30% din total [3]. Forma X-link-ată a ventriculului stâng non-compactat izolat este asociată mutațiilor de la nivelul genei G-4,5 localizată pe cromozomul Xq-28.

Mutațiile de la nivelul genei G-4,5 (ce codifică o familie de proteine nou descoperită, tafazzinele) sunt asociate cu un spectru larg de fenotipuri de cardiomiopatii infantile severe, printre care se numără:

– cardiomiopatia dilatativă infantilă X-link-ată;
– ventriculul stâng non-compactat;
– fibroelastoza endomiocardică X-link-ată;
– sindromul Barth.

Aceste mutații au fost inițial asociate doar sindromului Barth (Bione S. et al., 1996), a cărui primă descriere a fost făcută de către Neustein H.B. et al. (1976 – cardiomiopatie X-link-ată, cu anomalii mitocondriale) și, apoi, de către Barth P.G. et al. (1983 – afecțiune mitocondrială X-link-ată, cu afectarea mușchiului cardiac, a musculaturii scheletice și a leucocitelor neutrofile).

Sindromul Barth reprezintă o asociere clinică transmisă după modul recesiv X-link-at, ce poate include:

– afectarea de tip miopatic a musculaturii striate a scheletului;
– afectare cardiacă de tipul unei CMD sau al unei fibroelastoze endomiocardice;
– anomalii mitocondriale;
– neutropenie ciclică;
– retardul/deficitul creșterii;
– tulburarea metabolismului colesterolului;
– acidoză lactică;
– eliminări crescute prin urină de acid 3-metilglutaconic și acid 2-etilhidracrilic.

Ulterior, s-a demonstrat asocierea mutațiilor genei G-4,5 și cu alte cardiomiopatii infantile.

În cazurile de ventricul stâng non-compactat izolat având transmitere autozomal dominantă, mutațiile afectează gena ZASP (ce codifică proteine din benzile Z), localizată pe cromozomul 10q22, iar în cele asociate cu MCC, gena ce codifică alfa-distrobrevina, o proteină a citoscheletului. Nu s-au identificat genele implicate în cazurile cu transmitere autozomal recesivă.

9.3. Diagnostic

9.3.1. Clinic

Pacienții pot avea o funcție ventriculară și o hemodinamică normale (numărul lor pare a fi semnificativ), fiind asimptomatici. Dacă se asociază disfuncția miocardică, cardiomiopatia devine manifestă, putând avea trăsături de tip dilatativ sau restrictiv. Este o afecțiune tipică sugarilor și copiilor mici, dar sunt și cazuri diagnosticate tardiv în adolescență sau la vârsta adultă.

În mod tipic debutul este precoce, la sugari, cu semne și simptome de ICC. În formele asimptomatice se ajunge la diagnostic pornind de la o ECG sau radiografie toracică anormală, de la prezența unor trăsături dismorfice sau de la un caz familial de cardiomiopatie.

9.3.2. Investigații

Radiografia toracică poate evidenția cardiomegalia sau semnele congestiei venoase pulmonare.

Electrocardiograma. Modificările ei sunt citate în peste 75% dintre cazuri, cele mai frecvente fiind: hipertrofia biventriculară, voltaje foarte mari ale QRS similare celor din boala Pompe, inversarea undei T, preexcitație, extrasistole atriale și ventriculare. Sunt posibile și accese de tahicardie supraventriculară sau ventriculară.

Ecocardiografia. Ecocardiografia 2D ilustrează principalele modificări morfologice ce caracterizează acest tip de cardiomiopatie:

– structura bistratificată a peretelui VS, ce cuprinde o zonă de miocard compactat cu o structură uniformă, peste care se află o zonă mult mai groasă, formată din trabecule proeminente, hipertrofiate, cu recesuri intertrabeculare adânci;
– aceste modificări structurale sunt localizate în special la nivelul apexului și al segmentelor medii ale pereților lateral și postero-inferior;
– raport miocard non-compactat/miocard compactat > 2 (măsurat în secțiunea parasternală ax scurt);
– hipertrofia peretelui poate fi sau nu însoțită de dilatația cavității;
– hipokinezie atât în segmentele cu miocard non-compactat, cât și în segmentele neafectate;
– spațiile intertrabeculare se umplu direct cu sânge din cavitatea VS, vizualizare în Doppler color sau ecocardiografia de contrast.

În majoritatea cazurilor este afectat în mod izolat VS (80%), aspectul non-compactat biventricular fiind descris la aproximativ 20% dintre copii [3]. La majoritatea pacienților (90%) se asociază disfuncția sistolică chiar din momentul punerii diagnosticului. Prezența și a unei MCC este posibilă la 10–20% dintre pacienți.

Evaluarea fiziologiei de tip restrictiv se face cu ajutorul examinării Doppler a fluxului mitral, ea fiind citată la aproape jumătate dintre pacienți. În evoluție este posibilă accentuarea hipertrofiei, funcția sistolică se normalizează sau chiar apare o hipercontractilitate, inversându-se astfel fenotipul inițial.

La nivelul recesurilor este posibilă depistarea unor trombi.

Dacă datele clinice sugerează asocierea cu o boală metabolică sau mitocondrială sau încadrarea într-un sindrom mai complex, sunt necesare explorări biochimice suplimentare.

9.4. Tratament

Trebuie adaptat tabloului clinic și datelor ecocardiografice. În cazul disfuncției sistolice, al prezenței insuficienței cardiace și al congestiei venoase, tratamentul este similar unei CMD, putând face apel la: inhibitorii enzimei de conversie (de preferat captopril la copilul mic și enalapril la copilul mare), betablocante (metoprolol, carvedilol) și diuretice.

Dacă disfuncția este predominant diastolică, iar din punct de vedere morfologic și clinic se apropie mai mult de o CMH, terapia cea mai adecvată este cu betablocante (propranolol sau atenolol).

În cazurile asociate unei boli metabolice sau mitocondriale, unii clinicieni fac apel la un „cocktail vitaminic" ce cuprinde coenzima Q-10, carnitină, riboflavină, tiamină.

Datorită riscului de formare a trombilor, se poate asocia și terapia anticoagulantă. Dacă ventriculul noncompactat se asociază cu o MCC, tratamentul farmacologic va fi adaptat hemodinamicii acesteia, alături de un eventual cateterism intervențional și de corecția chirurgicală a malformației.

Prognosticul este în general rezervat, decesul putând fi produs de insuficiența cardiacă sau de moartea subită (probabil legată de o disritmie ventriculară sau accident tromboembolic). Pignatelli R.H. et al. (2003), pe un lot de 39 de copii cu această afecțiune, raportează o rată de supraviețuire la 5 ani de 86%. Deși există un risc în cazul pacienților cu modificări morfologice, dar cu funcție ventriculară inițial normală, de a dezvolta apoi o disfuncție sistolică sau diastolică, nu sunt bine stabilite nici proporția lor și nici intervalul de timp.

BIBLIOGRAFIE

1. **Richardson P., McKenna W., Bristow B., Maisch B., Mautner J. et al.**, *Report of the 1995 World Health Organization/International Society and Federation of Cardiology Task Force on the Definiton and Classification of the cardiomyopathies*, „Circulation", 1996, 93(5): 841.

2. **Maron B.J., Towbin J.A., Thiene G., Antzelevitch C., Corrado D., Arnett D., Moss A.J., Seidman C.E., Young J.B.**, *American Heart Association; Council on Clinical Cardiology, Heart Failure and Transplantation Committee; Quality of Care and Outcomes Research and Functional Genomics and Translational Biology Interdisciplinary Working Groups; Council on Epidemiology and Prevention. Contemporary definitions and classification of the cardiomyopathies. An American Heart Association Scientific Statement from the Council on Clinical Cardiology, Heart Failure and Transplantation Committee; Quality of care and outcomes research and functional genomics and translational biology interdisciplinary working groups, and council on epidemiology and prevention*, „Circulation", 2006, 113: 1807-1816.

3. **Towbin J.A.**, *Cardiomyopathy*. In: McMillan J.A., Feigin R.D., DeAngelis C.D., Jones M.D. (eds.), *Oski's Pediatrics Principles and Practice*, ed. 4., Lippincott Williams & Wilkins, Philadelphia, 2006, p. 1624-1647.

4. **Strauss A., Lock J.E.**, *Pediatric Cardiomyopathy a long way to go*, „N. Engl. J. Med.", 2003, 348(17): 1703-1705.

5. **Lipshultz S.E., Sleeper L.A et al.**, *The incidence of Pediatric Cardiomyopathy in two regions of the United States*, „N. Engl. J. Med.", 2003, 348: 1647-1655.

6. **Nugent A.W., Daubeney P.E.F., Chondros P. et al.**, *The epidemiology of childhood cardiomyopathy in Australia*, „N. Engl. J. Med.", 2003, 348: 1639-1645.

7. **Wynne J., Braunwald E.**, *The Cardiomyopathies*. In: Yipes D.P., Libby P., Bonow R.O., Braunwald E. (eds.), *Braunwald's Heart Disease – A textbook of Cardio-vascular Medicine*, ed. 7, Elsevier Saunders, Philadelphia, 2005, p. 1659-1696.

8. **Olson T.M., Hoffman T.M., Chan D.P.**, *Dilated congestive cardiomyopathy*. In: Allen H.D., Driscoll D.J., Shaddy R.E., Feltes T.F. (eds.), *Moss and Adams Disease in Infants, Children and Adolescents including the Fetus and Young Adults*, ed. 7, Lippincott Williams & Wilkins, Baltimore, 2008, p. 1196-1206.

Redactare medicală casete: Ion Socoteanu, Iulia Cristina Frînculescu, Marius Frînculescu

FIBROELASTOZA ENDOCARDICĂ

SECȚIUNEA III **CAPITOLUL 63**

DORU DUMBRAVĂ, CĂTĂLIN CÂRSTOVEANU

INTRODUCERE
1. ETIOPATOGENIE
  1.1. Incidență
  1.2. Etiopatogenie
2. MORFOPATOLOGIE
3. FIBROELASTOZA ENDOCARDICĂ PRIMARĂ – FORMA DILATATĂ
  3.1. Tablou clinic
  3.2. Investigații de laborator
4. FIBROELASOZA ENDOCARDICĂ PRIMARĂ – FORMA RETRACTATĂ
5. TRATAMENT
6. COMPLICAȚII
7. DIAGNOSTIC DIFERENȚIAL
8. EVOLUȚIE ȘI PROGNOSTIC

BIBLIOGRAFIE

Redactare medicală: Ion Socoteanu, Iulia Cristina Frînculescu, Marius Frînculescu

INTRODUCERE

Termenul de fibroelastoză endocardică (FEE) a fost introdus de către Weinberg și Himmelfarb în 1943 pentru a caracteriza o afecțiune cardiacă specifică sugarului și copilului mic, manifestată clinic printr-un tablou de insuficiență cardiacă congestivă cu evoluție deseori rapid fatală, la care examenul anatomopatologic punea în evidență îngroșarea difuză a endocardului ventricular. Diagnosticul de FEE rămâne în continuare unul eminamente histopatologic. În unele cazuri, modificări de același tip sunt asociate unor MCC, în special leziunilor obstructive ale cordului stâng și originii anormale a arterei coronare stângi din trunchiul arterei pulmonare. Dacă modificările histopatologice nu sunt asociate cu nicio altă anomalie structurală cardiacă, FEE este considerată primară.

În literatură, afecțiunea a mai fost întâlnită sub denumirile de: displazie endocardică, scleroză endocardică, endocardită fetală, fibroză/fibroelastoză endomiocardică, scleroză subendocardică. Poate chiar termenul de fibroelastoză endocardică nu este cel mai adecvat, întrucât pune accentul pe anomaliile endocardului, în timp ce elementul funcțional esențial al bolii este cel miocardic **[1]**.

Foarte probabil, FEE la copii nu reprezintă decât o reacție particulară mai neobișnuită a cordului la diverse afecțiuni structurale sau nestructurale, ce au ca element comun vârsta de apariție a manifestărilor clinice, de la sfârșitul perioadei fetale până la vârsta de doi ani.

1. ETIOPATOGENIE

1.1. Incidenţă

Dacă în tratatele mai vechi FEE îi erau dedicate capitole aparte, în ultimii 20 de ani, frecvenţa ei de raportare a scăzut sensibil, existând centre în a căror experienţă proprie afecţiunea este în mod virtual dispărută. În anul 1964 se raporta în SUA o incidenţă de 1 caz la 5.000 de naşteri vii, iar la nivel global în anul 1978 (Keith et al.), FEE reprezenta 1–2% din totalul afecţiunilor cardiace congenitale. Până în prezent nu există nicio explicaţie pe deplin plauzibilă. Deoarece printre etiologiile incriminate s-a numărat şi infecţia cu virusul urlian, teorie susţinută prin identificarea secvenţei genomului viral în miocardul sugarilor şi copiilor afectaţi, scăderea incidenţei a fost legată şi de introducerea pe scară largă a vaccinării specifice **[2]**.

Atât incidenţa reală, cât şi evoluţia clinică sunt dificil de stabilit cu exactitate, deoarece diagnosticul corect de FEE depinde de datele histopatologice.

Pe baza datelor anatomo-patologice obţinute după necropsie, frecvenţa formei primare de FEE este cuprinsă între 0,3 şi 1,4%, iar în cazul asocierii FEE cu o MCC, frecvenţa creşte la 4-7%.

Deşi este o afecţiune caracteristică sugarului şi copilului mic, FEE în forma sa dilatată, cât şi în cea contractată a mai fost descrisă şi la unii adulţi cu hipertensiune pulmonară.

1.2. Etiopatogenie

În mod clasic, din punct de vedere etiologic se vorbeşte de o ***formă primară***, a cărei etiologie nu poate fi stabilită cu certitudine, şi de ***forme secundare***, asociate în special unor MCC. Morfologic, FEE primară se întâlneşte sub două forme: dilatată, cea mai frecventă, şi contractată.

Forma primară de FEE este tot mai mult negată ca entitate, ea părând a fi, cel mai probabil, „cicatricea" evolutivă sau un stadiu evolutiv al unei miocardite virale pre- sau postnatale, intrată în faza cronică de evoluţie. Este şi motivul pentru care, la copilul sub 2 ani, ea este abordată împreună cu cardiomiopatia dilatativă idiopatică şi miocarditele infecţioase, afecţiuni ce nu pot fi practic diferenţiate în absenţa unor argumente solide de ordin histologic.

Unele miocardite virale se pot croniciza prin intervenţia unui mecanism imun, dezvoltând în evoluţie tabloul clinic, funcţional şi morfologic al unei cardiomiopatii dilatative (CMD). În prezent, cele mai multe argumente sunt cele care sugerază secvenţa: infecţie virală → miocardită → dilataţie ventriculară → creşterea tensiunii parietale → stimularea procesului de proliferare şi îngroşare a endocardului.

Formele primare realizează cel mai frecvent tipul dilatat de FEE, etiologia lor exactă nu a fost încă stabilită, de-a lungul timpului fiind propuşi o serie de factori:

– infecţia virală intrauterină (virusul urlian şi coxsackie B; ipoteză susţinută prin identificarea secvenţei genomului viral în miocardul sugarilor şi copiilor afectaţi, scăderea incidenţei FEE a fost legată şi de introducerea pe scară largă a vaccinării specifice);

– factorul genetic, familial (s-au raportat nouă cazuri familiale de FEE în 4 familii, modul de transmitere fiind heterogen: recesiv X-link-at, autosomal dominant şi autosomal recesiv); recent s-a identificat o mutaţie la nivelul genei G 4,5 (tafazzina) întâlnită în formele familiale X-link-ate de FEE, precum şi în sindromul Barth;

– ischemia subendocardică de diverse cauze;

– tulburarea drenajului limfatic al cordului.

Formele familiale par a fi, de fapt, cardiomiopatii forme secundare, metabolice, FEE fiind doar un element morfologic ce le complică evoluţia.

Deşi frecvenţa de raportare a formelor primare a scăzut semnificativ, forme secundare de FEE mai sunt semnalate în asociere cu **[2]**:

– MCC, în special cele ce realizează obstrucţia tractului de ejecţie ventricular stâng, dar nu numai, spectrul fiind foarte larg; cel mai frecvent sunt citate: stenoza sau atrezia aortică, coarctaţia de aortă, defectul septal ventricular, originea anormală a coronarei stângi din artera pulmonară, iar pentru tipul contractat, sindromul de hipoplazie a cordului stâng;

– cardiomiopatii dilatative şi hipertrofice (diverse forme de cardiomiopatii familiale, CMD idiopatică, cardiomiopatii postmiocardite virale, formele secundare de cardiomiopatii din mucopolizaharidoze, deficitul de carnitină, cardiotoxicitatea produsă de antracicline);

– miocardite.

La adulţi, forme focale de FEE sunt raportate în asociere cu o varietate de afecţiuni cardiace.

Din aceste motive, într-una dintre clasificările OMS ale cardiomiopatiilor (cea din 1996), FEE era inclusă în grupul cardiomiopatiilor „neclasificate", în sensul neîncadrării ei în niciuna dintre cele patru forme clasice anatomo-funcţionale de cardiomiopatie. Din punct de vedere clinic, FEE primară se apropie cel mai mult de o cardiomiopatie dilatativă.

2. MORFOPATOLOGIE

În funcţie de mărimea ventriculului stâng, Edwards (1954) împarte FEE primară în două tipuri morfologice şi funcţionale:

- forma dilatată;
- forma contractată.

În forma dilatată, aspectul macroscopic este foarte asemănător cu cel dintr-o cardiomiopatie dilatativă. Cordul este mărit, globulos şi cu o greutate de 2–4 ori peste cea normală adecvată vârstei şi greutăţii corporale a pacientului. Cele mai interesate sunt cavităţile stângi, în special ventriculul stâng care este mult dilatat, peretele său fiind de grosime aproape normală sau chiar normală.

Ventriculul drept este împins spre dreapta şi anterior, iar cavitatea sa redusă, ca urmare a compresiunii exercitate de ventriculul stâng mult dilatat.

Elementul ce atrage imediat atenţia este aspectul endocardului. Acesta apare îngroşat, opac, de culoare alb-lăptoasă asemănătoare porţelanului, aspect mai evident după fixarea cordului în formol şi mai puţin frapant pe cordul nativ. Procesul este difuz, fiind însă mai pronunţat la nivelul camerei de ejecţie. Grosimea endocardului poate atinge 1–2 mm, în mod normal ea fiind de numai 30–50 microni.

Cordajele tendinoase sunt mai îngroşate, mai scurte, iar cuspele mitralei mai rigide şi mai mici decât în mod normal. Muşchii papilari sunt şi ei parţial înglobaţi în procesul de fibroză endocardică, prezentând la palparea cavităţii ventriculare un aspect neted, lucios. Ca urmare a modificărilor morfologice ale aparatului subvalvular mitral, se produce tracţionarea laterală a valvei, aceasta devenind insuficientă.

În aproape jumătate dintre cazuri, sunt interesate şi valvele mitrală şi aortică care sunt îngroşate şi deformate, devenind astfel insuficiente sau stenozate.

Histopatologic se constată hiperplazia componentelor endocardului, în special, fibrele de colagen şi cele elastice. Se produce în primul rând o sinteză în exces a colagenului şi a elastinei şi mai puţin o modificare calitativă a structurii fibrelor elastice. În forma primară de FEE, grosimea acestor fibre poate fi, uneori, ceva mai mare decât cea normală.

Miocardul subiacent are, în general, un aspect normal, deşi la nivel subendocardic se poate observa un proces de vacuolizare a fibrelor musculare, asociat cu focare de fibroză şi de calcificare. Modificări similare se descriu şi la nivelul muşchilor papilari.

În 2/3 din cazuri îngroşarea endocardului apare şi la nivelul atriului stâng. Mai rar, şi în general în faza terminală de evoluţie, sunt interesate şi cavităţile drepte. Modificările descrise au caracter progresiv, ele accentuându-se pe parcursul evoluţiei afecţiunii.

În formele secundare de FEE asociate MCC, modificările morfologice sunt atribuite hipertrofiei miocardice şi tulburării echilibrului dintre posibilitatea de a fi irigat adecvat, asigurarea aportului de oxigen şi consumul acestuia. Consecinţa o reprezintă îngroşarea fibroelastică a endocardului, adesea focală şi mai puţin severă decât în formele primare.

În forma dilatată de FEE, este puţin probabil ca doar îngroşarea endocardului să fie elementul esenţial implicat în scăderea contractilităţii. Angiocardiografia, studiile radio-izotopice şi ecocardiografia au demonstrat că elementul esenţial este scăderea complianţei ventriculului stâng, cu creşterea volumului său telediastolic şi telesistolic, alături de scăderea fracţiei de ejecţie şi a indexului de contractilitate miocardică.

Consecinţele fiziopatologice sunt similare celor dintr-o cardiomiopatie dilatativă. Drept urmare, pe plan clinic forma dilatată de FEE se însoţeşte de taboul unei insuficienţe cardiace congestive, iniţial acute şi, apoi, cu evoluţie progresivă, ce nu răspunde la tratamentul clasic. De cele mai multe ori, decesul se producea în primele 6 luni de viaţă. Existau şi cazuri cu o evoluţie mai prelungită, ce răspund favorabil la tratamentul clasic adresat insuficienţei cardiace, supravieţuirea putând atinge luni sau chiar ani.

Forma contractată de FEE primară este mult mai rară, reprezentând sub 5% din totalul cazurilor, iar cele mai multe par a fi forme secundare **[3]**. Ventriculul stâng este de dimensiuni normale sau chiar uşor hipoplazic. În schimb, cele două atrii şi ventriculul drept sunt dilatate şi hipertrofiate, îngroşarea endocardului fiind minimă sau absentă. Endocardul ventriculului stâng este îngroşat, iar pereţii săi hipertrofiaţi.

Această formă de FEE se descrie cel mai adesea la nou-născuţi şi în primele săptămâni de viaţă, ea comportându-se din punct de vedere hemodinamic ca o obstrucţie a umplerii ventriculului stâng, asemănătoare celei din stenoza mitrală veritabilă. Contractilitatea poate fi şi ea afectată. Este o afecţiune foarte înşelătoare, ce reproduce în fapt, anatomic şi funcţional, tabloul unei cardiomiopatii restrictive.

Din acest motiv, la ora actuală, din punct de vedere fenotipic, multe dintre formele de fibroelastoză (cazuri familiale şi forme primare) sunt asociate cardiomiopatiei restrictive **[6]**.

3. FIBROELASTOZA ENDOCARDICĂ PRIMARĂ – FORMA DILATATĂ

3.1. Tablou clinic

În forma primară dilatată de FEE, tabloul clinic nu are nimic caracteristic, simptomele şi semnele fiind cele întâlnite într-o insuficienţă cardiacă congestivă (ICC) la sugari şi copiii mici, indiferent de etiologia acesteia.

Modalităţile de debut şi totodată de recunoaştere pe plan clinic pot fi:

– progresiv cu simptomele caracteristice ce traduc instalarea ICC la copilul mic, sub 2 ani, inclusiv infecţiile respiratorii recurente;

– acut, cu şoc cardiogenic sau moarte subită;

– prin complicaţii ce au ca substrat un accident tromboembolic.

Un element esenţial pentru diagnosticul prezumtiv este vârsta. FEE primară, în măsura în care o mai putem considera o entitate separată, este o boală a copilului sub 2 ani (90% dintre cazuri, iar dintre ele 80% sunt raportate în primul an de viaţă, cu o frecvenţă maximă de depistare în primele 3–6 luni). Foarte rar sunt citate cazurile diagnosticate la adolescenţi şi adulţii tineri.

Frecvenţa foarte diferită se poate datora incidenţei mai mari a infecţiilor virale, inclusiv cu virusuri cardiotrope, la copilul de vârstă mică, precum şi modului particular de a reacţiona al miocardului şi endocardului.

Spre deosebire de alte etiologii, de la apariţia primelor simptome insuficienţa cardiacă se instalează, însă, relativ rapid, la un copil anterior aparent sănătos. Simptomele sunt cele clasice ce reflectă insuficienţa, în special, a ventriculului stâng.

- Dificultăţile în alimentaţie/oboseala la supt cu debut recent (echivalentul dispneei de efort de la copilul mare). Suptul devine laborios sau chiar imposibil din cauza ritmului respirator crescut (sugarul nu poate respira şi suge în acelaşi timp). Un supt va dura 45-60 minute, obosind copilul. Acesta se va scula, însă, după scurt timp, fiindu-i din nou foame. Din cauză că doarme mai puţin, sugarul devine apatic, irascibil.
- Curba ponderală devine, în aceste condiţii, deficitară; apar staţionarea ponderală şi „falimentul" creşterii.
- Tahipneea permanentă se accentuează în timpul alimentaţiei (normal: sub 2 luni, ritmul respirator/min este < 60, iar între 2–12 luni < 50, la sugarul în repaus); alteori, ea se accentuează în timpul ţipătului, când se poate adăuga şi cianoza perioro-nazală sau la nivelul extremităţilor.
- Transpiraţiile reci apar la nivelul frunţii şi transpiraţiile profuze (diaforeza) în timpul unui efort (alimentaţie, plâns, ţipăt), chiar în condiţii de temperatură normală sau mai scăzută a mediului ambiant; sunt mai uşor de remarcat la nivelul scalpului şi se asociază cu extremităţi mai reci şi umede (în contrast cu sugarul normal, ce prezintă şi el deseori transpiraţii, dar doar la nivelul scalpului şi în timpul somnului, iar extremităţile sunt calde).
- Dispneea mimează uneori o boală pulmonară, fiind însoţită de geamăt, posibil şi de wheezing, tiraj intercostal şi subcostal.
- Tegumentele sunt palide, posibil cu cianoză periferică şi marmorarea extremităţilor.

Sunt frecvente infecţiile respiratorii trenante sau recurente,în multe cazuri ele decompeasează cordul şi reprezintă contextul în care este recunoscută apoi FEE.

În unele situaţii tabloul clinic iniţial este reprezentat de o complicaţie tromboembolică. Trombi formaţi în cavităţile stângi dilatate se fragmentează,pătrund în circulaţia sistemică şi produc embolii pulmonare, coronariene sau cerebrale, unele cu evoluţie rapid fatală.

Sunt şi cazuri în care debutul este acut, dramatic, cu tablou de şoc cardiogenic.

Examenul clinic va evidenția semnele clasice de ICC, specifice vârstei mici:

– cardiomegalia, mai greu de delimitat la sugari, dar presupusă ca urmare a deplasării șocului apexian în jos și lateral;

– zgomotele cardiace pot fi normale, alteori asurzite; este posibilă prezența zgomotului 3 la vârf și a ritmului de galop;

– în general suflurile cardiace lipsesc; alteori se percepe un suflu sistolic de tonalitate joasă, situat parasternal stâng;

– la aproximativ 50% dintre cazuri se percepe la apex un suflu holosistolic cu iradiere spre axilă, datorat insuficienței mitrale;

– hepatomegalia de stază;

– edemele periferice și transsudatele din cavitățile seroase sunt rare.

Pe lângă semnele ce traduc în mod direct suferința cardiacă, mai pot fi depistate sau remarcate la examenul fizic:

– tahipneea, tirajul intercostal și subcostal, geamătul și bătăile de aripi nazale;

– posibil wheezing și raluri fine la baza plămânilor;

– paloare sau cianoză și răcirea/marmorarea extremităților;

– copilul este uneori febril.

Episoadele de dureri abdominale acute severe pot indica prezența unei insuficiențe coronariene.

3.2. Investigații de laborator

Cu excepția biopsiei endomiocardice, nu există o investigație sau un marker patognomonic diagnosticului *intra-vitam* de FEE, în cele mai multe cazuri el fiind stabilit după necropsie. Biopsia endomiocardică permite obținerea de rutină a unor fragmente din cordul drept și, ca urmare, nu aduce decât rareori argumente solide pentru diagnostic. Investigațiile uzuale hematologice și serologice permit un bilaț al statusului biologic al pacientului.

Ecocardiografia. În forma primară dilatată de FEE, datele de ordin morfologic și funcțional oferite de ecocardiografie sunt practic similare cu cele dintr-o cardiomiopatie dilatată, indiferent de etiologia acesteia. Principalele elemente de ordin morfologic furnizate în principal de examinarea bidimensională sunt **(Fig. 63.1)**:

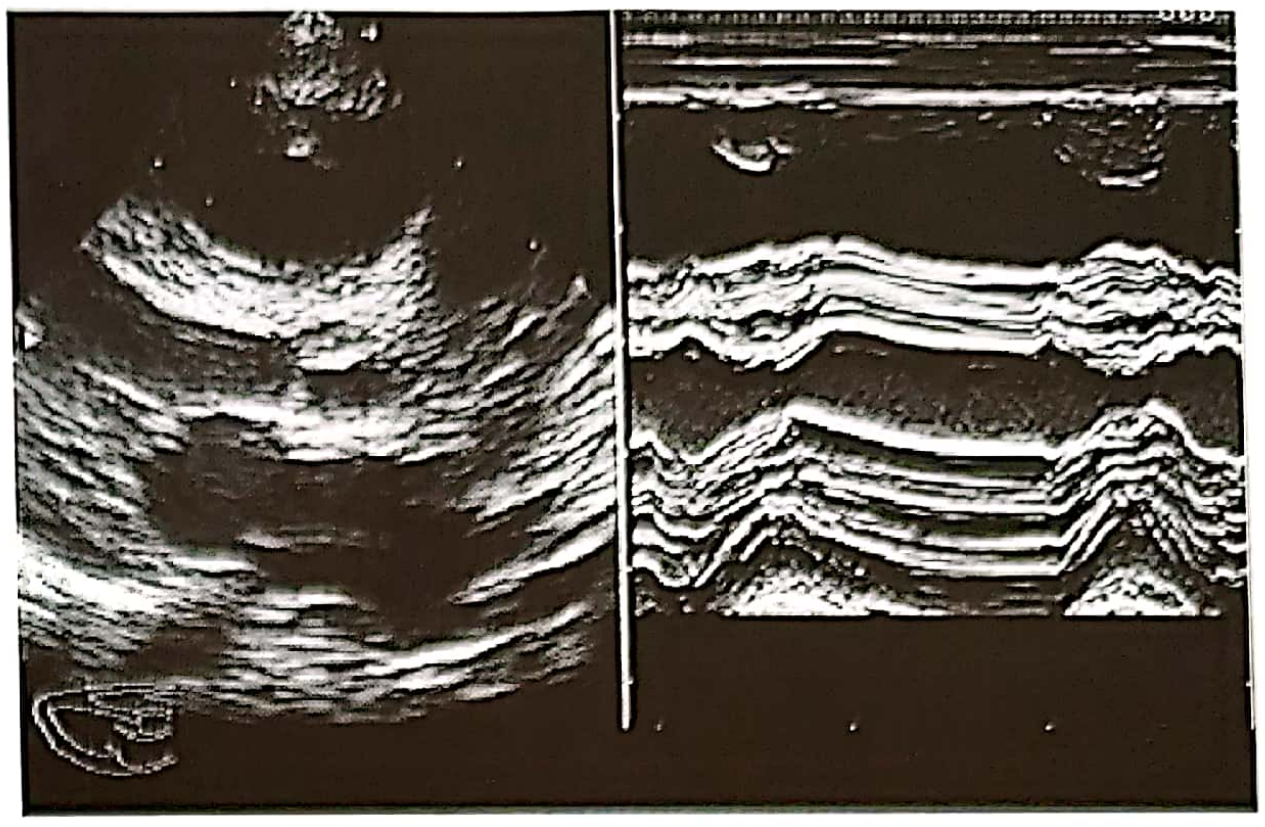

Fig. 63.1. Creșterea ecogenității și a grosimii endocardului, prezența unei multitudini de ecouri lineare (sugar de 9 luni cu FEE primară confirmată).

– dilatarea cavităților stângi, creșterea diametrului telediastolic și telesistolic ventricular stâng, acesta având o formă globuloasă;

– contracții de amplitudine redusă ale septului și peretelui liber ventricular, grosimea lor fiind normală sau puțin crescută;

– ventriculul drept are, în general, dimensiuni normale, fiind doar aparent mai mic prin comparație cu ventriculul stâng mult dilatat;

– mișcările valvei mitrale sunt mai puțin ample;

– ca urmare a scăderii debitului ejecțional ventricular (debit/bătaie), mișcările sigmoidelor aortei și ale pereților acesteia sunt diminuate în amplitudine;

– ecogenitatea crescută a endocardului și creșterea grosimii acestuia, cu o multitudine de ecouri lineare, reprezintă date utile, mai specifice diagnosticului de FEE (însă foarte rar sunt atât de evidente încât să confere certitudinea).

Din punct de vedere funcțional, va fi pusă în evidență scăderea globală a funcției sistolice a ventriculului stâng (fracția de ejecție și fracția de scurtare sunt scăzute). Ecografia Doppler va demonstra și ea, prin indicii săi specifici, scăderea funcției sistolice, dar și modificările ce traduc scăderea complianței și creșterea presiunii telediastolice din ventriculul stâng. Ea poate evidenția și cuantifica prezența regurgitării mitrale și gradul acesteia.

Prin facilitățile oferite, ecocardiografia este și un bun mijloc de urmărire a evoluției; dacă sub tratamentul instituit aceasta este favorabilă, se constată o scădere a dimensiunilor ventriculului stâng şi ameliorarea, până la normalizare, a parametrilor săi funcţionali.

Există şi comunicări asupra diagnosticului ecocardiografic al FEE din cursul vieţii intrauterine (ecografia fetală), în asociere cu polihidramniosul şi hidropsul fetal [3]. Ecografia fetală este utilă în special în formele secundare de FEE asociate unor MCC.

În forma contractată de FEE, ecocardiografia bidimensională va vizualiza un ventricul stâng cu o cavitate de dimensiuni reduse pentru vârstă şi o valvă mitrală deformată, cu mobilitatea scăzută. Aria orificiului mitral este redusă, hemodinamic producându-se obstrucţia umplerii ventriculare.

Radiografia cardio-pulmonară. Cardiomegalia este constantă, indicele cardio-toracic depăşind 0,65 în peste jumătate din cazurile de FEE. Ea poate fi prezentă de la naştere, alteori se dezvoltă în primele luni de viaţă. În general, cordul nu are o formă particulară, fiind globulos, cu marginile rotunjite. Hilurile sunt mărite, fiind asociate semnele ce traduc staza şi congestia venoasă pulmonară.

Congestia venoasă pulmonară se manifestă prin accentuarea vascularizaţiei pulmonare, cu dilatarea în special a venelor din lobii superiori, creşterea lichidului interstiţial (edemul interstiţial cu posibila apariţie a liniilor Kerley B) şi a celui alveolar, cu realizarea aşa numitului „plămân de stază". Din păcate, aprecierea vascularizaţiei necesită o radiografie perfectă din punct de vedere tehnic, iar diferenţele de interpretare între observatori sunt mari.

Datorită dilataţiei atriului stâng şi compresiunii exercitate, este citată şi posibilitatea producerii unei atelectazii a lobului pulmonar stâng inferior.

Electrocardiograma. Similar altor boli cardiace congenitale sau nu, ECG nu precizează etiologia acesteia, ci răsunetul asupra cavităţilor cordului. În primele săptămâni de viaţă sunt posibile hipertrofia izolată a ventriculului drept şi devierea axului QRS spre dreapta.

După perioada neonatală, modificările ECG vor fi, în principal, cele dintr-o hipertrofie ventriculară stângă severă de tip *strain* (la peste 75% dintre pacienţi):

– unde R înalte în conducerile precordiale stângi (V5 şi V6) şi în cele inferioare ale membrelor (II, III şi aVF) şi unde S adânci în V1;

– deseori, ele sunt însoţite şi de unde Q adânci în V5 şi V6;

– axa QRS rămâne, în general, normal poziţionată;

– undele T sunt aplatizate sau inversate în conducerile precordiale stângi şi în cele inferioare ale membrelor.

Alte modificări posibile ale traseului ECG sunt:

– dilatarea atriilor, unică sau biatrială, în peste 50% dintre cazuri;

– hipertrofie biventriculară dacă evoluţia este de lungă durată;

– tulburări de ritm şi de conducere: bloc atrioventricular complet, bloc de ramură stângă, sindrom WPW, variate tipuri de aritmii supraventriculare şi ventriculare;

– modificări de tip infarct miocardic (datorat complicaţiilor embolice coronariene sau fibrozei miocardice extensive);

– scăderea voltajului QRS în faza terminală de evoluţie.

Monitorizarea ECG ambulatorie de tip Holter este utilă în depistarea şi evaluarea aritmiilor.

Cateterismul cardiac. În mare măsură datele furnizate de cateterism şi angiocardiografie sunt similare celor obţinute cu ajutorul ecocardiografiei. La cateterism va fi pusă în evidenţă, cu mai mare acurateţe, creşterea presiunilor din cavităţile cardiace, în special cele stângi, dar şi din artera pulmonară (modificări ce reflectă insuficienţa cardiacă).

Presiunea sistolică din artera pulmonară este crescută. Ea poate atinge valori apropiate sau chiar peste 50% din cele sistemice, hipertensiunea arterială pulmonară fiind, însă, prezentă în special la copilul mare.

Angiocardiografia. Nici elementele furnizate de această investigaţie imagistică nu sunt specifice FEE, printre ele numărându-se:

– dilatarea importantă a cavităţilor stângi;

– contracţii diskinetice ale ventriculului stâng;

– creşterea importantă a volumelor telediastolic şi telesistolic ale ventriculului stâng;

– diminuarea marcată a fracţiei de ejecţie;

– reducerea sau chiar absenţa creşterii în grosime a peretelui ventricular stâng în timpul sistolei;

– prezenţa regurgitării mitrale.

Angiografia cu substracţie digitală poate demonstra îngroşarea endocardului prin prezenţa unei benzi avasculare între cavitatea ventriculară stângă şi peretele ventricular irigat de arterele coronare. Uneori, această zonă avasculară este vizibilă chiar la cineangiografia obişnuită.

Biopsia endomiocardică. Pe cupele histologice este pusă în evidență invadarea de către țesutul fibroelastic a endocardului și a zonei subendocardice din miocard. Este evidentă hiperplazia componentelor structurale ale endocardului, în special fibrele de colagen și cele elastice, fiind vorba în principal de o sinteză excesivă și nu de o modificare structurală calitativă. În microscopia electronică apar și mici depozite de fibrină pe suprafața endocardului. Miocardul subiacent nu este modificat din punct de vedere structural.

Deși procesul de FEE interesează în special endocardul ventricular stâng, iar prin biopsie se obțin fragmente din ventriculul drept, diagnosticul intravitam poate fi, uneori, confirmat cu ajutorul acestei explorări. Pe o serie de examene necropsice s-a confirmat prezența unor modificări de tip fiblo-elastic și la nivelul ventriculului drept, dar într-o măsură redusă comparativ cu cel stâng. Fiabilitatea diagnosticului de FEE sau excluderea lui bazată doar pe fragmentele obținute din ventriculul drept rămân încă discutabile **[2]**.

Tomografia computerizată și rezonanța magnetică nucleară par a fi mai sensibile și utile în diagnosticul precoce de FEE.

4. FIBROELASTOZA ENDOCARDICĂ PRIMARĂ – FORMA RETRACTATĂ

Așa cum forma dilatată este foarte asemănătoare unei cardiomiopatii dilatative, această formă de FEE are multe suprapuneri anatomice și funcționale cu cardiomiopatia restrictivă. Mult mai rară comparativ cu forma dilatată (aproximativ 5% din totalul cazurilor **[4]**), simptomatologia ei apare mai precoce, din primele săptămâni de viață, afecțiunea fiind mai specifică nou-născuților și sugarilor mici.

Evoluția ei este rapid progresivă, ducând spre deces precoce, într-o perioadă în care forma dilatată abia începe să se manifeste pe plan clinic (primele 3–6 luni de viață).

Și în această formă de FEE endocardul este îngroșat, cavitatea ventriculului stâng rămâne mică, este rigidă, complianța fiind foarte redusă. Orificiul mitral este de dimensiuni reduse, consecințele hemodinamice fiind asemănătoare unei stenoze mitrale. Crește volumul rezidual din atriul stâng, ca și presiunea, iar cavitatea se dilată. Ulterior, creșterea presională se transmite retro-grad spre patul capilar pulmonar și cavitățile drepte. Apar dilatarea atriului drept, dilatarea și hipertrofia pereților ventriculului drept.

Pe plan clinic simptomele și semnele sunt cele ale unei stenoze mitrale severe, cu hipertensiune pulmonară venoasă și arterială și insuficiența predominantă a cordului drept. Decompensarea cardiacă cu apariția tabloului complet de ICC se face rapid, edemele și hepatomegalia fiind deseori impresionante.

Datorită dilatației ventriculului drept, apare bombarea regiunii precordiale, pulsațiile acestuia fiind vizibile sau/și palpabile în epigastru. Zgomotele cardiace pot fi normale sau pot apărea dedublarea și întărirea componentei pulmonare a zgomotului 2. Uneori, la apex, pot fi percepute și zgomotele 3 și 4.

ECG pune în evidență semnele de hipertrofie ventriculară dreaptă de tip *strain*, deci însoțită de modificări ale segmentului ST și ale undei T în conducerile precordiale drepte. De asemenea, apare dilatarea atriului stâng sau dilatarea ambelor cavități atriale.

La radiografia toracică sunt prezente cardiomegalia importantă și semnele de stază venoasă ce însoțesc ICC.

Explorările imagistice neinvazive (ecocardiografie) sau invazive (cateterism și angiocardiografie) vor furniza date hemodinamice de tipul obstrucției fluxului de umplere a ventriculului stâng. Cavitatea acestuia este de dimensiuni normale sau reduse, cu un perete ventricular îngroșat. Contractilitatea lui este mai bună decât în forma dilatată, dar complianța este foarte redusă. Presiunea din atriul stâng este crescută, există un gradient transmitral, iar presiunile din artera pulmonară se apropie de cele sistemice. Cavitățile drepte și artera pulmonară sunt dilatate, iar clearance-ul din cavitățile stângi al substanței de contrast este încetinit.

5. TRATAMENT

Tratamentul medical conservator este similar celui dintr-o ICC cronică. Acesta va face apel în primul rând la digoxin, administrarea lui fiind de lungă durată, chiar de câțiva ani după dispariția simptomatologiei.

Durata optimă a tratamentului tonicardiac nu este standardizată, ea fiind, în general, de minimum 2–3 ani, cu scădere progresivă în regim discontinuu, după dispariția simptomatologiei, normalizarea dimensiunilor cordului şi a traseului ECG. Oprirea mai precoce, chiar dacă în acel moment cordul avea dimensiuni normale, poate duce la exacerbarea simptomatologiei şi instalarea unei insuficiențe cardiace acute.

Se va acorda atenție şi prevenirii factorilor ce pot precipita exacerbarea ICC, precum infecțiile respiratorii şi anemia.

Principalele grupe terapeutice la care se face apel în tratamentul cronic dintr-o FEE sunt **[2, 8]**:

1. *Glicozidele cardiace*, dintre ele cel mai utilizat în pediatrie fiind digoxinul (lanoxin). Dozele uzuale în tratamentul de întreținere al ICC sunt:

– prematuri: 5–7,5 µg/kg/zi în două doze PO;
– nou-născuți la termen: 6–10 µg/kg/zi în două doze PO;
– 1–2 ani: 10–15 µg/kg/zi în două doze PO;
– 2–5 ani: 7,5–10 µg/kg/zi în două doze PO;
– 5–10 ani: 5–10 µg/kg/zi în două doze PO;
– > 10 ani: 2,5–5 µg/kg/zi în două doze PO;

2. *Diuretice* (diminuă retenția hidrosalină şi scad pre-sarcina):

– furosemid: 1–4 mg/kg/zi în două administrări PO;
– spironolactona: 0,5–1,5 mg/kg/zi în două administrări PO.

3. *Inhibitorii enzimei de conversie* (reduc post-sarcina şi diminuă procesul de remodelare miocardică):

– captopril: 0,1–1 mg/kg/zi în trei prize PO.

4. *Anticoagulante orale* în scopul prevenirii episoadelor tromboembolice de origine cardiacă, urmărind menținerea unui INR de 2,5–3.

Pacienții cu FEE beneficiază de profilaxia cu antibiotice adresată prevenirii endocarditei bacteriene, conform schemelor standardizate.

6. COMPLICAȚII

Printre complicațiile posibile ale FEE se numără:

– insuficiența cardiacă refractară la tratament;
– infecțiile respiratorii recurente;
– creşterea staturo-ponderală deficitară;
– accidentele tromboembolice cerebrale, pulmonare, coronariene;
– atelectazia lobului inferior stâng sau a întregului plămân stâng.

7. DIAGNOSTIC DIFERENȚIAL

Miocardita acută pune în practică cele mai multe probleme în diferențierea de o FEE primară, în special la nou-născuți şi sugari. Există şi multe suprapuneri între ele, atât de ordin clinic cât şi patogenic, în special în formele subacute de miocardită şi în cele ce evoluează spre cronicizare. Aceleaşi dificultăți sunt create şi de asemănările cu *cardiomiopatia dilatativă idiopatică*.

În faza acută, în miocardite semnele de HVS apar într-un procentaj mai redus (cel mult 10%), comparativ cu FEE unde ele sunt constante. Mai sunt utile studiile virusologice, dozarea enzimelor musculare, reactanții de fază acută. În lipsa unor date tranşante din partea acestora şi fără argumente de ordin histopatologic, aceste afecțiuni sunt foarte greu de diferențiat în fazele inițiale de evoluție.

Originea anormală a arterei coronare stângi din trunchiul arterei pulmonare determină apariția unei ICC cu debut precoce. Pe ECG vor apărea semne de ischemie – infarct localizat antero-lateral. Diagnosticul este precizat cu ajutorul angio-cardiografiei. Unele cazuri pot asocia o formă secundară de FEE.

Glicogenozele de tip „cardiac" (II, III şi IV) se însoțesc de ICC cu evoluție fatală în primele luni de viață. Pe ECG apar semne de HVS de tip *strain*. Clinic sunt prezente o serie de semne fenotipice specifice acestor boli de stocaj, precum: macroglosia, hipotonia musculară generalizată, hepato-spleno-megalia. Biopsia musculară şi determinările enzimatice specifice confirmă diagnosticul.

Mucopolizaharidozele pun şi ele probleme de diagnostic diferențial similare celor din glicogenoze, rezolvate tot prin dozările enzimatice.

FEE mai trebuie diferențiată de *deficitul primar de carnitină*, ce se manifestă la sugari prin hipoglicemie, posibil şi comă, iar cronic printr-un tablou de cardiomiopatie dilatativă cu ICC.

Cardiomiopatia hipertrofică poate pune probleme de diagnostic diferențial doar în etapa clinico-radiologică (cardiomegalie, suflu), ecocardiografia aducând date suficiente precizării diagnosticului (ventricul stâng hipertrofiat şi nu dilatat, hiperdinamic ş.a.).

8. EVOLUȚIE ŞI PROGNOSTIC

În mod corect, prognosticul copiilor cu FEE primară este foarte dificil de apreciat, întrucât cazurile diagnosticate fără dubii intravitam sunt foarte puţine, iar la cele ce s-au vindecat nu există de cele mai multe ori şi dovada histologică. Prognosticul este destul de rezervat, dar nu şi invariabil fatal.

În general, prognosticul este mai prost, cu cât FEE devine mai rapid simptomatică, adică se instalează ICC, iar aceasta este progresivă, răspunzând parțial la tratamentul medical.

Dacă evoluția devine cronică, ea se poate întinde pe luni şi ani de zile. Recunoscută şi tratată corect, FEE poate evolua astfel **[4]**:

– aproximativ 1/3 din cazuri se agravează progresiv şi mor prin ICC ireductibilă, rezistentă la tratamentul medical conservator (această formă de FEE ar beneficia de transplant cardiac);

– aproximativ 1/3 supraviețuiesc primelor luni de evoluție, se ameliorează sub tratament, dar rămân cu unele simptome sau cu anomalii reziduale pe ECG şi/sau cu o cardiomegalie; pot apărea exacerbări ale simptomatologiei induse de infecțiile respiratorii, dar remisiunea este posibilă prin intensificarea terapiei;

– 1/3 din cazuri s-ar vindeca complet, dar unii autori au dubii asupra lor, întrucât, în lipsa dovezii anatomice, nu ar fi vorba de o veritabilă FEE, ci, mai probabil, de alte tipuri de afecțiuni endomiocardice.

Elemente pentru un prognostic bun pe termen lung ar fi: diagnosticul precoce, tratamentul prompt, corect şi de lungă durată (în medie de cel puțin doi ani) cu digoxin, răspunsul bun la tratament (clinic şi paraclinic, cu ameliorarea datelor ecocardiografice).

Prognosticul rezervat revine cazurilor cu debut precoce neonatal, celor cu recurențe de ICC în pofida tratamentului adecvat, în special dacă acestea survin în primele 6 luni de la debutul simptomatologiei. El devine foarte prost la cei cu peste 3 recurențe, în timp ce copiii cu un singur episod au şansa de vindecare de aproximativ 50% **[3]**.

Se vor întreprinde toate eforturile pentru a identifica o eventuală cauză tratabilă, precum o MCC sau o boală metabolică, cum ar fi deficitul de carnitină.

Riscul de recurență este apreciat la 3–5%, recomandându-se pentru un diagnostic precoce screening-ul prin ecografie fetală la sarcinile următoare.

BIBLIOGRAFIE

1. **Dupuis Cl., Kachanner J.,** *Fibroélastose endocardique*. In: Dupuis Cl., Kachanner J. (eds.), *Cardiologie Pédiatrique*, Flammarion Médicine Sciences, Paris, 1991.

2. **Colan S.D.,** *Cardiomyopathies*. In: Keane J.F., Lock J.E., Fyler D.C. (eds.), *Nadas' Pediatric Cardiology*, ed. 2, Saunders Elsevier, Philadelphia, 2006; p. 415-458.

3. **Carvalho J.S.,** *Cardiomyopathies/Encocardial fibroelastosis*. In: Anderson R.H., Baker E.J., Macartney F.J. et al. (eds.), *Paediatric Cardiology*, ed. 2, Churchill Livingstone, London, 2002, p. 1603-1607.

4. **Maron B.J.,** *Endocardial fibroelastosis*. In: Emmanouilides G.C., Allen H.D., Riemenschneider T.A., Gutgesell H.P. (eds.), *Moss and Adams Disease in Infants, Children and Adolescents including the Fetus and Young Adults*, ed. 5, Williams and Wilkins, Baltimore, 1995, p. 953-957.

5. **Towbin J.A.,** *Myocarditis*. In: Allen H.D., Driscoll D.J., Shaddy R.E., Feltes T.F. (eds.), *Moss and Adams Disease in Infants, Children and Adolescents including the Fetus and Young Adults*, ed. 7, Lippincott Williams & Wilkins, Baltimore, 2008, p. 1207-1225.

6. **Pyeritz R.E.,** *Genetics and Cardio-vascular Disease*. In: Yipes D.P., Libby P., Bonow R.O., Braunwald E. (eds.), *Braunwald's Heart Disease – A textbook of Cardio-vascular Medicine*, ed. 7, Elsevier Saunders, Philadelphia, 2005, p. 1867-1906.

7. **Mahle W.T., Wienberg P.M., Rzchnik J.,** *Can echocardiography predict the presence or absence of endocardial fibroelastosis in infants under 1 year of age with left ventricular outflow obstruction?* „Am. J. Cardiol.", 1998, 82: 122.

8. **Venugopalan P., Towbing J., Neish S. et al.,** *Endocardial fibroelastosis*, „eMedicine", decembrie, 2007.

TULBURĂRI CONGENITALE DE RITM ŞI DE CONDUCERE

SECŢIUNEA III **CAPITOLUL 64**

DORU DUMBRAVĂ

INTRODUCERE
1. SINDROMUL DE QT LUNG
   1.1. Definiţie
   1.2. Incidenţă
   1.3. Caracteristici electrocardiografice
   1.4. Etiologie şi patogenie
   1.5. Diagnostic
   1.6. Tratament
   1.7. Istoria naturală, prognostic
2. SINDROMUL DE QT SCURT
3. SINDROMUL BRUGADA
4. TAHICARDIA JONCŢIONALĂ ECTOPICĂ
5. TAHICARDIA VENTRICULARĂ POLIMORFĂ CATECOLAMINERGICĂ
6. ALTE TIPURI DE TAHICARDIE VENTRICULARĂ CU SUBSTRAT GENETIC
7. SINDROAMELE DE PREEXCITAŢIE
8. FIBRILAŢIA ATRIALĂ
9. CARDIOMIOPATIILE
   9.1. Cardiomiopatia/displazia aritmogenică de ventricul drept
   9.2. Cardiomiopatia hipertrofică
10. ARITMIILE FETALE
   10.1. Incidenţă
   10.2. Fiziopatologie
   10.3. Diagnostic
   10.4. Principalele tipuri de aritmii fetale
      10.4.1. Aritmia extrasistolică
      10.4.2. Bradicardiile fetale
      10.4.3. Tahicardiile fetale
   10.5. Tratamentul aritmiilor fetale
BIBLIOGRAFIE

Redactare medicală: Ion Socoteanu, Iulia Cristina Frînculescu, Marius Frînculescu

INTRODUCERE

Impactul actual al medicinii genomice este major în definirea şi diagnosticul multor afecţiuni cardio-vasculare, în evaluarea şi explicarea prognosticului acestora şi stabilirea celor mai adecvate strategii terapeutice. Spectrul afecţiunilor cardiace familiale/ genetice este larg, mergând de la boli structurale la afecţiuni cu substrat pur electrofiziologic. Anomaliile genetice pot interesa atât proteinele din structura cardiomiocitelor, cât şi pe cele ale canalelor ionice (ne referim la afecţiunile cardiace asociate cu disritmii, şi nu la patologia cardio-vasculară în general).

Tulburările de ritm şi de conducere cu substrat genetic/congenitale (fiind prezente din momentul naşterii, cel puţin ca substrat electrofiziologic, chiar dacă nu şi manifeste) sunt datorate mutaţiilor unor gene ce codifică proteine aflate în structura canalelor ionice. Din punct de vedere electrofiziologic, cordul este un sinciţiu electric alcătuit din celule cu proprietăţi distincte. Fiecare celulă este delimitată de o membrană fosfolipidică bistratificată ce asigură atât integritatea anatomică, cât şi permeabilitatea ionică selectivă. La rândul ei, selectivitatea va determina diferenţele de concentraţie între ionii intra- şi extracelulari şi potenţialul transmembranar. Activarea şi inactivarea secvenţială a proteinelor aflate în structura canalelor ionice permit generarea repetitivă a potenţialului de acţiune. Canalele ionice traversează membrana celulară şi permit deplasarea dirijată a ionilor implicaţi în modificările de voltaj ale membranei (Na, K, Ca, Cl).

Riscul de producere a unor disritmii, precum şi modul lor de manifestare pe plan clinic/fenotipul clinic rezultă din interacţiunea dintre elementul genetic şi factorii de mediu. Au fost identificate mai multe mutaţii genetice ce au permis o mai bună cunoaştere a mecanismului patogenic la nivel molecular al unor disritmii, unele dintre ele având risc letal.

În ansamblul tulburărilor de ritm şi de conducere, numărul celor cu substrat genetic este relativ scăzut, cel mai bine studiate disritmii cardiace cu o componentă genetică bine stabilită fiind:

- sindromul de QT-lung (SQTL);
- sindromul QT-scurt;
- sindromul Brugada;
- diverse tipuri de tahicardii ventriculare;
- fibrilaţia atrială familială.

Acestora li se adaugă cardiomiopatiile familiale însoţite relativ frecvent şi de tulburări de ritm şi de conducere (**Tabelul 64.1**).

Tabelul 64.1. Tulburări de ritm şi de conducere cu substrat genetic

♦ Disritmii ventriculare – sindromul de QT-lung (SQTL) – sindromul Brugada – tahicardia ventriculară polimorfă catecolaminergică – tahicardia ventriculară (şi fibrilaţia ventriculară) idiopatică
♦ Disritmii supraventriculare – boala de nod sinusal şi fibrilaţia atrială familială – sindroamele de preexcitaţie
♦ Tulburările de conducere intracardiacă progresive – boala Lev – boala Lenegre
♦ Cardiomiopatii familial/genetice asociate cu disritmii – cardiomiopatia/displazia aritmogenică de ventriculului drept – cardiomiopatia hipertrofică – cardiomiopatia dilatativă.

1. SINDROMUL DE QT-LUNG

1.1. Definiţie

Sindromul de QT-lung (SQTL) este o afecţiune aritmogenică a canalelor ionice cardiace/canalopatie, de origine congenitală/genetică, însoţită de un risc crescut de producere a unor disritmii ventriculare ameninţătoare de viaţă ale căror corespondente clinice pot fi sincopa, convulsiile sau moartea subită.

Marker-ul electric al sindromului îl reprezintă prelungirea perioadei de repolarizare ventriculară (alungirea intervalului QT şi anomaliile morfologice ale undei T) şi producerea unor episoade caracteristice de tahicardie ventriculară polimorfă, denumite torsada vârfurilor, deseori declanşate de stimularea sistemului nervos vegetativ simpatic.

1.2. Incidenţă

Incidenţa în populaţia generală este apreciată la 1/10.000–15.000 naşteri vii. Într-o metaanaliză, Schwartz P. J. et al. apreciază incidenţa SQTL la indivizii cu surditate la 0,28%. Dificultăţile de diagnostic în populaţia generală fără dificultăţi de auz justifică aprecierea lui Schwartz, sindromul nefiind atât rar, cât mai ales, nedepistat **[1]**.

În unele studii, incidenţa formei congenitale este apreciată la 1/5 000 de persoane, fiind responsabilă de un număr anual de 3 000–4 000 morţi subite la copii, adolescenţi şi adulţii tineri **[2]**.

Ca urmare a marii varietăţi a formelor clinice de manifestare/prezentare iniţială (convulsii, sincopă, moarte subită), apărute la aceşti pacienţi ca rezultat al disritmiilor ventriculare, foarte multe cazuri rămân nediagnosticate. Uneori, alungirea intervalului QT nu apare pe ECG efectuată în repaus, ea devenind vizibilă cu ajutorul unor teste de efort sau farmacologice.

Forma congenitală se manifestă înaintea vârstei de 40 de ani, în special în copilărie şi adolescenţă. Momentul apariţiei primelor manifestări clinice este influenţat în mare măsură de genotipul familial. Pe baza datelor furnizate de Registrul Internaţional pentru SQTL, mediana vârstei la care apare primul eveniment cardiac este de 9, 12 şi 16 ani, la pacienţii cu subtipurile SQTL-1, SQTL-2 şi respectiv SQTL-3 (cele mai frecvente).

Pe lângă formele congenitale, există şi alţi factori/condiţii ce pot genera o alungire a intervalului QT, precum: unele medicamente, cocaina, tulburările electrolitice (hipo-K, hipo-Ca, hipo-Mg), ischemia miocardică, hemoragia subarahnoidiană.

SQTL este un sindrom heterogen atât din punct de vedere clinic, cât şi genetic, ce are ca substrat fiziopatologic un grup de „canalopatii" congenitale datorate mutaţiilor de la nivelul genelor ce codifică proteine aflate în structura acestora.

1.3. Caracteristici electrocardiografice

Din punct de vedere electrofiziologic, intervalul QT măsoară durata totală a depolarizării şi repolarizării ventriculare. Alungirea lui reflectă întârzierea anormală a acestor fenomene electrice. Fiziopatologic sunt afectate canalele ionice de potasiu şi de sodiu de la nivelul cardiomiocitului, implicate în transmiterea semnalului electric, ca rezultat al mutaţiilor de la nivelul genelor ce codifică proteine din structura acestora.

În multe situaţii, mai mulţi membri ai familiei sunt purtători, dar datorită penetranţei reduse a genelor patologice nu au manifestări clinice, iar intervalul QTc este normal. Ca urmare, un interval QT normal la părinţi nu elimină posibilitatea unui SQTL familial/congenital.

Pe lângă alungirea intervalului QT, se mai pot asocia: bradicardia, torsada vârfurilor, blocul atrio-ventricular, anomalii ale morfologiei undei T. Sindromul poate fi diagnosticat din perioada neo-natală, când se asociază deseori şi cu un bloc atrio-ventricular de gradul 2.

De cele mai multe ori, diagnosticul este pus odată cu evaluarea unui copil sau adolescent pentru producerea unui eveniment neaşteptat/paroxistic, precum convulsii, sincopă sau, ocazional, după depistarea unei surdităţi neurosenzoriale. Cazurile asimptomatice pot fi depistate după ce SQTL este diagnosticat la un alt membru al familiei. Alteori, diagnosticul este pus retrospectiv după producerea unui episod de torsadă a vârfurilor declanşat de administrarea unui medicament, alungirea QTc menţinându-se şi după oprirea acestuia.

Dacă intervalul QTc se află la limita superioară a normalului, este utilă pentru diagnostic asocierea şi a altor modificări: unde T bizare (cu baza lărgită, ascuţite şi asimetrice sau bifide şi de amplitudine redusă), alternanţa undelor T, prezenţa unor unde U (uneori greu de diferenţiat de o undă T-U sau de hipo-kaliemie).

La unii pacienţi, în repaus, alungirea intervalului QT este moderată, ea devenind evidentă pe măsura creşterii frecvenţei cardiace, când durata intervalului nu scade, aşa cum ar fi normal. Dar există şi cazuri la care alungirea este evidentă doar la frecvenţe cardiace lente. Din aceste motive se recomandă în cazurile limită evaluarea duratei intervalului QT în timpul efortului sau după administrarea de adrenalină.

O manifestare ECG tipică asociată cu SQTL este torsada vârfurilor (**Fig. 64.1**). Atacurile/salvele de tahicardie sunt autolimitate şi însoţite pe plan clinic de palpitaţii sau de simptomele şi semnele ce definesc presincopa (lipotimia/„leşinul"). Episoadele mai lungi de tahicardie se pot transforma în fibrilaţie ventriculară, ce poate duce la stop cardiac (resuscitabil) sau la deces.

În formele congenitale sincopa poate fi declanşată de factori specifici, precum: efortul fizic, stresul emoţional, stimuli auditivi puternici sau, în repaus, în condiţii de bradicardie accentuată.

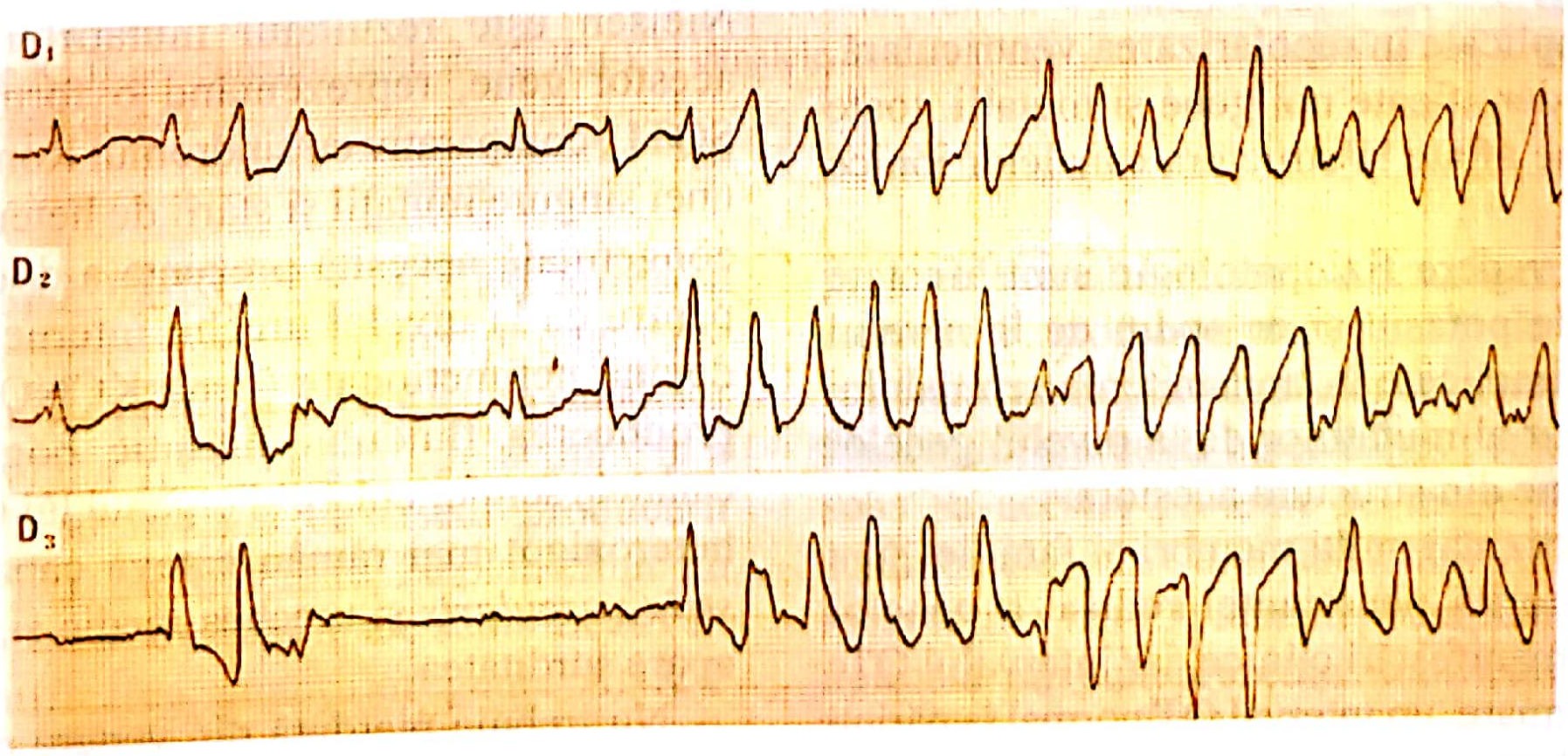

Fig. 64.1. Tahicardie ventriculară polimorfă/torsada vârfurilor.

1.4. Etiologie şi patogenie

Până în anul 1957 au fost comunicate doar cazuri izolate. În acest an, Jervell şi Lange-Nielsen publică prima descriere completă, ce asociază alungirea intervalului QT cu aritmie ventriculară, moarte subită şi surditate, sindrom familial cu transmitere autozomal recesivă. Ulterior, în anii 1963–1964, în mod independent, Romano şi Ward descriu aceleaşi trăsături electrice, dar fără surditate şi cu o transmitere autozomal dominantă.

Sindromul Romano-Ward (SRW) reprezintă forma familială/genetică cea mai frecventă, cu fenotip pur cardiac şi transmitere autozomal dominantă. Recent s-au descris şi cazuri cu transmitere autozomal recesivă.

Sindromul Jervell şi Lange-Nielsen (SJLN) are pe plan clinic aceleaşi manifestări, asociind în plus surditatea congenitală neurosenzorială; pacienţii au intervale QT mai lungi, iar evoluţia clinică este mai severă. Clasic s-a descris o transmitere autozomal recesivă.

În privinţa patogeniei au fost discutate pe parcursul evoluţiei cunoaşterii sindromului:

- implicarea sistemului nervos vegetativ simpatic (în primul rând ganglionul stelat);
- defectul de bază se află la nivel miocardic, fiind interesate canalele de K;
- 1991 – Keating face legătura între SQTL şi modificarea unei gene (numită Harvey ras-1) situată pe braţul scurt al cromozomului-11;
- 1995 – sunt identificate primele gene implicate direct în patogenia SQTL.

Patru tipuri de SQTL şi două dintre cele mai frecvente forme (SQTL-1 şi SQTL-2) sunt produse de mutaţii ale genelor ce codifică proteine din structura canalelor de K implicate în repolarizarea ventriculară. Ulterior, au fost identificate noi gene şi mutaţii, toate codificînd proteine aflate în structura canalelor ionice (**Tabelul 64.2**).

Din punct de vedere fiziopatologic sunt afectate canalele ionice de potasiu şi de sodiu de la nivelul cardiomiocitului implicate în transmiterea semnalului electric, ca rezultat al mutaţiilor de la nivelul genelor ce codifică proteine din structura acestora.

În multe situaţii, mai mulţi membri ai familiei sunt purtători, dar datorită penetranţei reduse a genelor patologice nu au manifestări clinice, iar intervalul QTc este normal. Ca urmare, un interval QT normal la părinţi nu elimină posibilitatea de SQTL familial/congenital.

Majoritatea mutaţiilor identificate se află la nivelul genelor KCNQ-1 şi KCNH-2, ce codifică proteinele ce formează subunităţile alfa din structura a două canale de K majore, IKs (curentul/canalul lent de K) şi IKr (canalul rapid de K). Alte două gene, KCNE-1 şi KCNE-2, codifică subunităţile proteice beta din structura acestor canale.

Au fost identificate peste 130 de mutaţii la nivelul genei KCNQ-1 şi aproximativ 100 la nivelul genei KCNH-1. Altă genă importantă asociată SQTL este SCN-5A (cu aproximativ 25 de mutaţii identificate), ea codificând o proteină aflată în structura canalelor de Na **[3, 4]**.

Gena SCN-5A ce codifică subunităţile alfa ale canalelor de sodiu, prin mutaţiile suferite, poate fi implicată în geneza mai multor tipuri de disritmii familiale: SQTL, sindromul Brugada, tahicardia/fibrilaţia ventriculară idiopatică, tulburările de conducere intracardiacă progresive.

Hipofuncţia canalelor de potasiu (rapide IKr – *rapid delayed rectifier current* sau lente – IKs – *slow delayed rectifier current*) sau hiperfuncţia celor de Na vor determina prelungirea potenţialului de acţiune şi alungirea intervalului QT.

Toate cele cinci gene menţionate pot fi asociate sindromului Romano-Ward (în **Tabelul 64.2** sunt menţionate şi genele mai rar asociate sindromului). În sindromul Jervell şi Lange-Nielsen sunt implicate mutaţii doar la nivelul a două gene (KCNQ-1 şi KCNE-1), canalele ionice respective fiind prezente şi la nivelul urechii interne.

În prezent se ştie că sindromul Jervell şi Lange-Nielsen este rezultatul mutaţiilor homozigote ale acestor gene, reprezentând o formă mai severă de SQTL, comparativ cu sindromul Romano-Ward asociat unei singure mutaţii şi stării de heterozigot. Surditatea congenitală necesită prezenţa a două allele mutante, pentru ca la nivelul urechii interne canalele de K să devină nefuncţionale (gena KCNQ-1 intervine şi în producerea fluidului limfatic bogat în K aflat în canalele semicirculare şi organul lui Corti). În starea de heterozigot mai rămân câteva canale funcţionale în *stria vascularis* şi urechea medie şi, drept urmare, nu apare surditatea.

Nu trebuie pierdută din vedere penetranţa redusă, din acest motiv nu toate cazurile sunt clinic manifeste.

Tabelul 64.2. Sindroame aritmice congenitale [3]

Sindromul	Transmitere	Locus cromozomial	Curentul ionic/proteina	Gena
SQTL tip RW • QTL-1 • QTL-2 • QTL-3 • QTL-4 • QTL-5 • QTL-6 • QTL-7 • QTL-8	AD	11q15 7q35 3q21 4q25 21q22 21q22 17q23 12q13,3	IKs IKr Ina Ankyrin B IKs IKr IK-1 ICa-L	KCNQ-1 KCNH-2 SCN-5A ANK-2 KCNE-1 KCNE-2 KCNJ-2 CACNA-1C
SQTL tip JLN	AR	11q15 21q22	IKs IKr	KCNQ-1 KCNE-1
Tahicardia ventriculară catecolaminergică	AD AR	1q42-43 1q11-13		RYR-2 CASQ-2
Sindromul Brugada	AD	3q21 3q22-25	INa	SCN-5A
Sindromul de QT-scurt	AD	21q22 21q22 17q23	IKr IKs IK-1	KCNH-2 KCNQ-1 KCNJ-2
Cardiomiopatia aritmogenică de ventricul drept/CAVD CAVD-1 CAVD-2 CAVD-3 CAVD-4 CAVD-5 CAVD-6 CAVD-7 CAVD-8 CAVD-9	AD AD AD AD AD AD AD AD AD	14q23-24 1q42-43 14q11-12 2q32,1-32,3 3q23 10q12-14 10q22 6q28 12q11	Receptorul rianodinei 2 Desmoplakin Plakophilin 2	ARVD-1 ARVD-3 RYR-2/ARVD-2 ARVD-4 ARVD-5 ARVD-6 DSP PKP-2
Boala din Naxos	AR	17q21	Plakoglobina	JUP

(Acestor sindroame li se adaugă cardiomiopatiile familiale – cardiomiopatia aritmogenică de ventricul drept şi cardiomiopatia hipertrofică, în a căror expresie fenotipică pot fi asociate tulburări de ritm şi de conducere; RW = Romano-Ward; JLN = Jervell şi Lange-Nielsen; IKs = curentul lent de K; IKr = curentul rapid de K; ICa-L = canalele de calciu tip L; INa = canalele de Na; CAVD = cardiomiopatie aritmogenică de ventricul drept.)

Primele cinci tipuri de SQTL reprezintă forma sa clasică, în care o singură mutaţie la nivelul unei gene ce codifică o subunitate proteică din structura canalelor ionice produce alungirea potenţialului de acţiune şi a intervalului QT, fiind însoţită de riscul producerii torsadei vârfurilor şi al morţii subite. Pe plan clinic nu sunt asociate manifestări extracardiace semnificative.

Odată cu identificarea mutaţiilor genei ANK-2 asociată cu tipul SQTL-4, spectrul genelor asociate sindromului nu mai este limitat la cele ce codifică proteinele canalelor ionice. Această genă codifică proteina *ankyrin-B*, izoforma unei familii de proteine aflate în structura tuturor membranelor celulare. La nivelul cardiomiocitului starea de heterozigot pentru o mutaţie „non-sens" a acestei proteine se însoţeşte de modificarea schimburilor Na/Ca, a activităţii ATP-azei Na/K şi a receptorilor Ins-P3. Durata potenţialului de acţiune este normală, dar sunt prezente modificări ale homeostaziei intracelulare a calciului. Deşi intervalul QT nu este întotdeauna alungit, riscul de moarte subită este prezent **[3]**.

Sindromul Andersen-Tawil, denumit şi SQTL-7, are ca substrat mutaţiile genei KCNJ-2 şi asociază manifestări fenotipice şi extracardiace (paralizie periodică hipo-kaliemică, hipertelorism, clinodactilie). Este prezent riscul de producere a torsadei vârfurilor, dar aritmia caracteristică asociată sindromului este tahicardia ventriculară bidirecţinală. Deoarece alungirea intervalului QT este uşoară/moderată, iar manifestările clinice, ECG şi prognosticul sunt diferite de SQTL clasic, se avansează ideea că sindromul nu este un simplu subtip de SQTL. Din acest motiv, în cazul pacienţilor depistaţi cu această mutaţie se recomandă utilizarea denumirii de sindrom ATS-1, în locul celei de sindrom SQTL-7.

Sindromul Timothy este o afecţiune rară, multisistemică, ce asociază alungirea intervalului QT cu: autism, sindactilie şi deficienţe imune. În cazul său au fost identificate mutaţii la nivelul genei ce codifică canalele de calciu de tip L (ICa-L). Pentru acest sindrom, diferit şi el de formele clasice, s-a propus denumirea de sindrom SQTL-8 **[3]**.

Chiar dacă ne limităm la formele clasice ale sindromului, există diferenţe clinice importante între pacienţi, datorate atât genei implicate, cât şi mutaţiilor specifice. Peste 90% dintre pacienţii cu SQTL aparţin genotipurilor SQTL-1, SQTL-2 şi SQTL-3, în rândul lor fiind semnalate şi cele mai multe diferenţe ale expresiei fenotipice. Majoritatea sunt mutaţii specifice fiecărei familii, dar s-a descris şi o mutaţie caracteristică tip „hot-spot" ce creşte riscul proaritmogen. Trăsăturile lor fenotipice cele mai importante sunt prezentate în **Tabelul 64.3**.

Tabelul 64.3. Principalele caracteristici ale celor mai frecvente tipuri ale sindromului de QT-lung

Trăsătura/variabilă	**Subtipul genetic**		
	QTL-1	***QTL-2***	***QTL-3***
Gena implicată	KCNQ-1	KCNH-2	SCN-5A
Curentul ionic afectat	Scăderea IKs	Scăderea IKr	Creşterea platoului INa
Prevalenţa estimată (%)	45	40	10
Valoarea medie a QTc	490 ± 43 msec	495 ± 43 msec	510 ± 48 msec
Forma undei T	Prelungirea duratei	Unda T mică sau crestată	Debut tardiv al undei T
Factori declanşatori ai aritmiei	Efortul fizic, înotul, scufundările, stresul emoţional	Efortul fizic, stresul emoţional, stimuli auditivi (zgomot brusc şi puternic)	Repaus, somn
Frecvenţa episoadelor aritmice legate de stresul fizic sau emoţional (%)	97	51	39
Procentul episoadelor până la vârsta de 10 ani (%)	40	16	2
Procentul episoadelor până la vârsta de 40 ani (%)	63	46	18
Mediana vârstei de apariţie a primului episod aritmic (ani)	9	12	16
Modificarea QTc la efort	< Normal (insuficienţa scurtării)	Normal	Supra-normal
Eficienţa beta-blocantelor în prevenirea episoadelor aritmice	Da +++	++	+ (?)
Eficienţa mexiletinei în scurtarea QT	–	+	+++

(Modificat, după **[1, 4]**)

1.5. Diagnostic

Un interval QTc se consideră prelungit dacă depăşeşte 440 milisecunde după a 4-a zi de la naştere. Măsurarea lui la copii poate fi dificilă din cauza prezenţei mai frecvente a unei unde U ce poate pune probleme în delimitarea corectă a intervalului sau a aritmiei sinusale/respiratorii. Se recomandă măsurarea lui în derivaţia II sau în V5.

Cea mai răspândită metodă de diagnostic aplicată pacienţilor la care se presupune existenţa unui sindrom de QT lung o reprezintă criteriile Schwartz. Publicate iniţial în 1985, ele au fost revizuite în 1993 (**Tabelul 64.4**). Un scor ≤ 2 sugerează o mică probabilitate ca pacientul respectiv să aibă SQTL; între 2–3 puncte riscul este intermediar, iar la ≥ 4 puncte probabilitatea este foarte mare.

Deoarece intervalul QTc poate fi normal în repaus (40% dintre cazuri), atunci când există suspiciunea acestui sindrom, mai sunt necesare:

– teste de provocare: efort/farmacologice;
– testul mesei inclinate (*tilt tabel test*);
– ECG alternativ în decubit şi ortostatism;
– Holter/24 ore.

În cazurile la limită ar fi utile testele genetice, dar acestea nu sunt încă accesibile de rutină.

1.6. Tratament

Tratamentul se impune la toţi pacienţii simptomatici, existând mai multe opinii în privinţa celor asimptomatici. Schwartz P. J. recomandă tratament la pacienţii asimptomatici în următoarele situaţii: prezenţa surdităţii congenitale, la nou-născuţi şi sugari la care riscul este mare chiar din prima lună de viaţă, la rude ale copiilor cu moarte subită, la pacienţii cu altenanţă de undă T documentată (este un semn de instabilitate electrică, la cei cu QTc > 500 milisecunde).

Alţi autori recomandă tratament la toţi pacienţii, inclusiv cei asimptomatici diagnosticaţi până la vârsta de 40 de ani, riscul de moarte subită ca prim eveniment nefiind predictibil într-o proporţie semnificativă de cazuri.

Principalele obiective sunt scurtarea intervalului QT şi prevenirea episoadelor aritmice. Tratamentul are o componentă ce se adresează episodului acut de torsadă a vârfurilor, ce trebuie rapid oprit pentru a nu degenera în fibrilaţie ventriculară. Se face apel în primul rând la cardioversie, eficientă în majoritatea cazurilor. Pentru a preveni producerea imediată a unui nou episod, se administrează potasiu (mai ales dacă este prezentă hipokaliemia) şi magneziu, indiferent de nivelul său seric **[3]**. Eficienţa beta-blocantelor şi a izoproterenolului este variabilă. Este semnalată şi utilizarea în unele situaţii a blocantelor canalelor de calciu.

Tabelul 64.4. Criteriile de diagnostic ale SQTL

Criteriul	Puncte
Caracteristici ECG	
• Alungirea QTc	
≥ 480 msec	3
460-470 msec	2
450 msec (la sexul masculin)	1
• Torsada vârfurilor	2
• Alternanţa undelor T	1
• Unde T bifide în cel puţin 3 derivaţii	1
• Frecvenţa cardiacă scăzută pentru vârstă (sub a doua percentilă)	0,5
Istoric/date clinice	
• Sincopa	
Indusă de stres	2
Fără stres	1
• Surditate congenitală	0,5
Istoric familial*	
• SQTL diagnosticat în familie	1
• Moarte subită neexplicată sub vârsta de 30 de ani la rudele de rangul I	0,5

(Modificat, după Schwartz P.J. – 1993; * SQTL în familie definit de un scor ≥ 4)

Tratamentul pe termen lung vizează prevenirea recurenţelor de torsadă a vârfurilor şi presupune o abordare în trepte. Beta-blocantele reprezintă terapia de elecţie, fiind mai eficiente, dacă sunt administrate precoce, chiar din faza asimptomatică. Sunt eficiente la aproximativ 75%–80% dintre pacienţi, restul fiind în continuare expuşi riscului de producere a sincopei recurente sau a morţii subite. Doza se ajustează astfel încât creşterea frecvenţei cardiace la efort să fie suficient de redusă şi bine tolerată.

Odată produs un eveniment aritmic în ciuda tratamentului cu beta-blocante, se impune implantarea unui defibrilator. În cazul pacienţilor aflaţi în grupa cu risc mare, implantarea poate constitui chiar prima opţiune terapeutică.

Dacă beta-blocantele nu şi-au dovedit eficienţa sau sunt contraindicate, se mai poate utiliza denervarea cardiacă simpatică stângă (simpatectomia cardiacă stângă prin ablaţia ganglionului stelat cervico-toracic stâng).

Pacienţii vor evita medicamentele ce pot produce alungirea intervalului QTc. O parte sunt prezentate în **Tabelul 64.5**. Lista este mai mare, se îmbogăţeşte permanent şi poate fi consultată şi la adresa web: www.qtdrugs.org.

Cunoaşterea mecanismelor moleculare ce stau la baza patogeniei diverselor tipuri de SQTL a stimulat dezvoltarea tratamentului genetic specific; acesta se referă la strategiile terapeutice menite să contracareze consecinţele unui anume defect genetic.

În cazul mutaţiilor ce afectează canalele IKs, declanşarea aritmiilor este facilitată de stimularea simpatoadrenergică. Acest tip de mutaţii este asociat genotipurilor SQTL-1 şi SQTL-5. Drept urmare, în cazul lor administrarea de beta-blocante şi denervarea cardiacă simpatică stângă sunt cele mai eficiente metode terapeutice. Deoarece majoritatea evenimentelor aritmice se produc la efort, vor fi interzise sporturile de competiţie (lucru valabil pentru toate tipurile de SQTL), stresul fizic în general şi înotul în mod special. Activitatea fizică recreativă a copiilor se va desfăşura sub supraveghere. Întrucât frecvenţa cardiacă este crescută în aceste tipuri de SQTL, ele nu au indicaţie fermă pentru cardio-stimulare.

Creşterea nivelului de potasiu extracelular se însoţeşte de creşterea curentului ionic la nivelul canalelor IKr. Administrarea cronică a unor preparate de potasiu per os devine astfel utilă în formele de SQTL în care este afectat acest tip de canale ionice, adică SQTL-2 şi SQTL-6.

Tabelul 64.5. Medicamente ce trebuiesc evitate la pacienţii cu SQTL

Preparate ce pot prelungi intervalul QT
• **Antiaritmice din clasa 1-A**: disopiramid, quinidina, procainamida • **Antiaritmice din clasa 3**: amiodarona, sotalol • **Derivaţi de fenotiazine**: haloperidol, proclorperazina, prometazina, trietilperazina, thiotrixene • **Antibiotice macrolide**: azitromicina, claritromicina, eritromicina, tacrolimus, troleandomicina • **Antidepresive triciclice**: amitriptilina, desipramine, doxepin, imipramina, nortriptilina • **Antifungice**: econazol, fluconazol, flucytosine, ketoconazole, myconazole • **Antihistaminice**: astemizol, cimetidina, difenhidramina, terfenadina • **Alte preparate**: cisaprid, cloroquina, ciclosporina, doxorubicina, adrenalina, halothane, litium, indinavir, moxifloxacin, pentamidina, TMP-SMX, a.
Preparate ce potenţează alungirea QT prin asociere cu cele menţionate: bepridil, cimetidina, diltiazem, lovastatin, metoprolol, nifedipin, fenitoin, propranolol, timolol, verapamil, warfarina.

În cazul SQTL-2, suplimentarea aportului de potasiu scurtează intervalul QT atât în episoadele acute, cât şi în administrarea cronică. Deoarece la aceşti pacienţi factorul declanşator îl reprezintă cel mai adesea zgomotul puternic şi produs pe neaşteptate (alarmă de ceas, telefon, sirenă ş.a.), atât în repaus cât şi în somn, se recomandă evitarea lui pe cât posibil. Beta-blocantele ar putea avea şi ele un efect protectiv asupra acestui factor sonor nociv.

În patogenia SQTL-3 intervin canalele de sodiu de tipul INa, blocarea lor cu un preparat precum mexiletina (mexitil) devenind o opţiune terapeutică logică. În general, aceşti pacienţi sunt bradicardici, iar intervalul QT va scădea şi mai mult pe măsura creşterii frecvenţei cardiace. Deoarece şi mortalitatea este mare, uneori chiar de la primul eveniment aritmic, aceşti pacienţi au indicaţie de defibrilator implantabil.

Simpatectomia selectivă stângă poate fi şi ea utilă, fiind mai puţin riscantă decât administrarea beta-blocantelor, deoarece nu produce bradicardizare.

În general, beta-blocantele se recomandă la toţi pacienţii cu SQTL, iar mexiletina poate fi utilă în tipurile SQTL-3 şi, eventual, SQTL-2.

Odată pus diagnosticul de SQTL la un copil, se vor efectua o anamneză riguroasă în familie şi electrocardiograma la toţi membrii acesteia. Dacă intervalul QTc se află la limita superioară a normalului, în absenţa istoricului familial şi a confirmării diagnosticului prin teste genetice, nu este necesară instituirea tratamentului preventiv. Aceşti copii vor trebui însă supuşi unor investigaţii suplimentare, precum testele de provocare (la efort, cu adrenalină) şi monitorizare Holter. Dacă nu apar elemente suplimentare, vor fi doar monitorizaţi periodic.

1.7. Istoria naturală, prognostic

În absenţa tratamentului, SQTL este asociat cu un risc crescut de producere a unor evenimente aritmice ventriculare severe, inclusiv a morţii subite. Pe baza unui studiu pe 647 pacienţi cu SQTL din 193 de familii genotipate, Priori S. G. şi Schwartz P. J. **[7]** realizează un profil al riscului de apariţie a evenimentelor cardiace severe (sincopă, stop cardiac sau moarte subită), înaintea vârstei de 40 de ani, în funcţie de mutaţia genetică, durata intervalului QT şi sexul pacientului.

Prognosticul în general sever al sindromului a fost din nou subliniat prin incidenţa mare a evenimentelor cu potenţial letal (13% la nivelul întregului lot). Concluziile studiului sunt:

1. Grupa cu risc maximum, ≥ 50%:	– QTc ≥ 500 msec; – genotipurile QTL-1 şi QTL-2; – QTL-3 la sexul masculin.
2. Grupa cu risc intermediar, 30% ≤ risc < 50%:	– QTc < 500 msec; – QTL-2 şi QTL-3 la sexul feminin; – QTL-3 la sexul masculin.
3. Grupa cu risc scăzut, < 30% :	– QTc < 500 msec; – QTL 2 la sexul masculin; – QTL-1.

Deoarece canalele ionice au caracteristici electofiziologice distincte, vor exista fenotipuri diferite în sindroamele QTL distincte genotipic. Aceste deosebiri se manifestă atât la nivelul modificărilor ECG, cât şi al expresiei clinice (factori declanşatori ai aritmiei, modificările QT în timpul efortului şi în prezenţa unor factori declanşatori, eficienţa unor metode terapeutice, evoluţie, prognostic). Au fost descrise o serie de modificări ECG (durata ST, modificările undei T) considerate mai specifice unui anume fenotip de SQTL (cele mai studiate fiind tipurile SQTL-1, SQTL-2 şi SQTL-3), dar se pare că „aspectele aşa-zis tipice nu sunt chiar atât de tipice" (Wilde A.).

În privinţa sindromului clinic s-au putut contura istoria naturală şi factorii declanşatori ai aritmiilor cu potenţial letal (**Tabelul 64.3**). Pacienţii cu SQTL-3 au procentual mai puţine evenimente aritmice paroxistice, dar grevate de o mortalitate mai mare, comparativ cu genotipurile SQTL-1 şi SQTL-2. La pacienţii cu SQTL-1 evenimentele aritmice au apărut predominant la efort (65%) şi doar la 3% dintre cazuri în condiţii de repaus sau în somn. În cazul SQTL-2 şi SQTL-3 numai 13% dintre aritmii au fost legate de efort, cele mai multe episoade fiind declanşate în somn sau în repaus (29%, respectiv 39%) **[6]**.

Intervalul QTc a fost influenţat de locusul genetic, iar durata lui s-a corelat cu riscul apariţiei evenimentelor aritmice, fiind semnificativ mai mare la pacienţii simptomatici.

Pentru tipul SQTL-1 riscul a fost strâns legat de durata intervalului; astfel, pacienţii de sex masculin cu interval QTc > 500 msec au risc crescut de prim eveniment încă din copilărie. Dacă intervalul QTc este < 500 msec, riscul scade la < 30% indiferent de sex.

Pentru SQTL-2, indiferent de valoarea intervalului, sexul feminin are un risc crescut comparativ cu sexul masculin, pentru ca lucrurile să se inverseze în cazul SQTL-3.

Pe baza acestor date, autorii acestor studii **[6, 7]** propun patru categorii de pacienţi cu risc crescut, la care se impune un tratament preventiv chiar din perioada asimptomatică:

- SQTL-1 cu interval QTc > 500 m/sec indiferent de sex;
- SQTL-2 cu interval QTc > 500 m/sec la sexul masculin;
- SQTL-2 la sexul feminin indiferent de valoarea intervalului QTc;
- toţi pacienţii cu SQTL-3.

Pentru copii mortalitatea în cazul pacienţilor simptomatici, dacă nu sunt trataţi corespunzător, poate atinge sau chiar depăşi 20%/an, după producerea primului episod sincopal, şi se apropie de 50% în următorii 10 ani **[3]**. Prin utilizarea beta-blocantelor şi/sau a simpatectomiei cardiace selective stângi (ablaţia ganglionului stelat cervico-toracic stâng), mortalitatea la 5 ani s-a redus la 3–5%.

În copilărie şi la adultul tânăr, în lipsa tratamentului şi cu SQTL simptomatic, riscul mortalităţii cumulate atinge 71%, fiind maximum în primul an după apariţia simptomelor. Adolescenţii, prin natura vieţii lor cotidiene (asociată frecvent cu prezenţa factorilor declanşatori), reprezintă un grup cu risc maximum. Evenimentele cardiace pot fi reduse semnificativ ca frecvenţă cu ajutorul beta-blocantelor, mai puţin însă în subtipurile SQTL-2 şi SQTL-3. Beneficiul este mai mare în cazul pacienţilor la care terapia s-a introdus precoce, chiar din faza asimptomatică.

S-a încercat şi la copii corelarea unor modificări ECG cu riscul producerii evenimentelor aritmice:

- durata intervalului QTc, în mod izolat, nu se corelează cu riscul producerii torsadei vârfurilor;
- dispersia intervalului QTc în cele 12 derivaţii;
- dispersia transmurală a repolarizării, măsurată de la vârful undei T la sfârşitul acesteia.

Formele dobândite ale sindromului de QT-lung pot fi secundare blocurilor atrio-ventriculare de grad mare, infarctului miocardic, lezării sistemului nervos central (de exemplu, hemoragia subarahnoidiană), tulburărilor electrolitice, înfometării (şi bradicardiei accentuate ce o poate însoţi), dar, mai frecvent, sunt secundare administrării unor medicamente sau toxice (**Tabelul 64.5**). Cele mai multe blochează canalele ionice IKr, ceea ce duce la alungirea exagerată a intervalului QT. Spre deosebire de formele congenitale, intervalul revine la valori normale după oprirea administrării preparatului.

Factorii de risc asociaţi formei dobândite a SQTL sunt: sexul feminin, bradicardia, hipopotasemia, hipomagneziemia. La unii dintre aceşti pacienţi s-au pus totuşi în evidenţă şi mutaţii sau un polimorfism al genelor implicate în formele congenitale, fiind însă posibilă şi implicarea altor gene încă nedescoperite.

2. SINDROMUL DE QT-SCURT

În mod similar alungirii intervalului QT (de cauză congenitală sau dobândită), începând cu anul 1990 s-a putut asocia şi scurtarea lui cu o rată crescută a mortalităţii. După anul 2000 persistenţa intervalului QT-scurt într-o familie cu fibrilaţie atrială atrage atenţia asupra posibilei sale origini genetice.

După numai 4–5 ani de la descrierea sindromului s-au şi identificat mutaţii la nivelul a trei gene, KCNH-2, KCNQ-1 şi KCNJ-2, având ca rezultat disfuncţia canalelor de potasiu corespunzătoare şi scurtarea intervalului QT. Mutaţii ale genelor menţionate sunt asociate şi sindromului de QT-lung, subtipurile SQTL-1 şi SQTL-2, precum şi sindromului Andersen-Tawil (sau SQTL-7). Familia cu sindrom de QT-scurt şi mutaţii la nivelul genei KCNJ-2 (implicată şi în sindromul Andersen-Tawil), nu are asociate şi manifestări extracardiace **[3]**.

Riscul de producere a tahicardiei ventriculare şi fibrilaţiei ventriculare este legat de accentuarea dispersiei transmurale a repolarizării.

Electrocardiograma: interval QT-scurt, absenţa segmentului ST şi unde T înalte; intervalul se menţine scurtat şi la frecvenţe cardiace lente. Cazurile raportate până în prezent au o durată a intervalului QTc cuprinsă între 250–320 milisecunde. Se asociază frecvent fibrilaţia atrială şi există un risc crescut de producere a fibrilaţiei ventriculare. Din aceste motive, rata mare a morţilor subite este explicabilă.

Se recomandă implantarea unui defibrilator cardiac din momentul punerii diagnosticului. La cazurile diagnosticate s-au mai utilizat ca antiaritmice flecainida, sotalolul, chinidina, dar pe un număr redus de pacienţi, experienţa cu tratamentul farmacologic fiind nesemnificativă şi relativ nesigură în privinţa rezultatelor pe termen lung. Încă nu s-a formulat o stratificare a riscului la aceşti pacienţi.

3. SINDROMUL BRUGADA

Sindromul Brugada este o entitate clinică relativ recentă, comunicată în anul 1992 de către Brugada P. şi Brugada J., ce cuprinde:

- supradenivelarea segmentului ST şi a punctului joncţional J în precordialele drepte (V1–V3), cu sau fără bloc de ramură dreaptă (**Fig. 64.2**);
- susceptibilitatea la tahidisritmii ventriculare unele având implicit un potenţial letal (fibrilaţia ventriculară);
- moarte subită de origine cardiacă (mortalitatea anuală ar fi de aproximativ 10% în absenţa implantării unui cardiodefibrilator);
- absenţa unei boli cardiace structurale.

Plasarea mai sus a electrozilor derivaţiilor precordiale drepte poate creşte sensibilitatea ECG în depistarea patternurilor sindromului.

Modificările ECG sunt dinamice, pot fi uneori mai atenuate, dar fără a dispărea complet; modificările minore pot fi „demascate" prin administrarea blocantelor canalelor de sodiu (flecainida, ajmalina sau procainamida). Uneori, chiar şi febra poate demasca modificările ECG sau chiar declanşa o criză de tahicardie ventriculară **[3]**.

Caracteristicile electrice ale sindromului au fost publicate din 1953 de către Osher H.L. şi Wolff L., iar asocierea cu moartea subită a fost semnalată de către Martin B. et al. în 1989.

Debutul este în general tardiv, decadele trei-patru de viaţă, dar comunicări recente raportează cazuri la vârste tot mai mici (formele „maligne"), existând posibilitatea ca acest sindrom electric (similar SQTL) să reprezintă una dintre cauzele sindromului de moarte subită a sugarului.

Manifestările apar în mod tipic în repaus şi/sau în somn (spre deosebire de majoritatea formelor de SQTL şi de tahicardia ventriculară catecolaminergică), riscul de moarte subită fiind relativ similar pentru pacienţii simptomatici şi cei asimptomatici.

Heterogenitatea clinică este asemănătoare SQTL, fapt de sugerează posibilitatea unor mutaţii multiple. Este o afecţiune familială transmisă autozomal dominant, mutaţiile survenind la nivelul genei SCN-5A (locus cromozomial 3q21 şi 3q22-25 şi singura identificată până în prezent), din acest motiv sindromul Brugada putând fi considerat o afecţiune allelică cu SQTL-3.

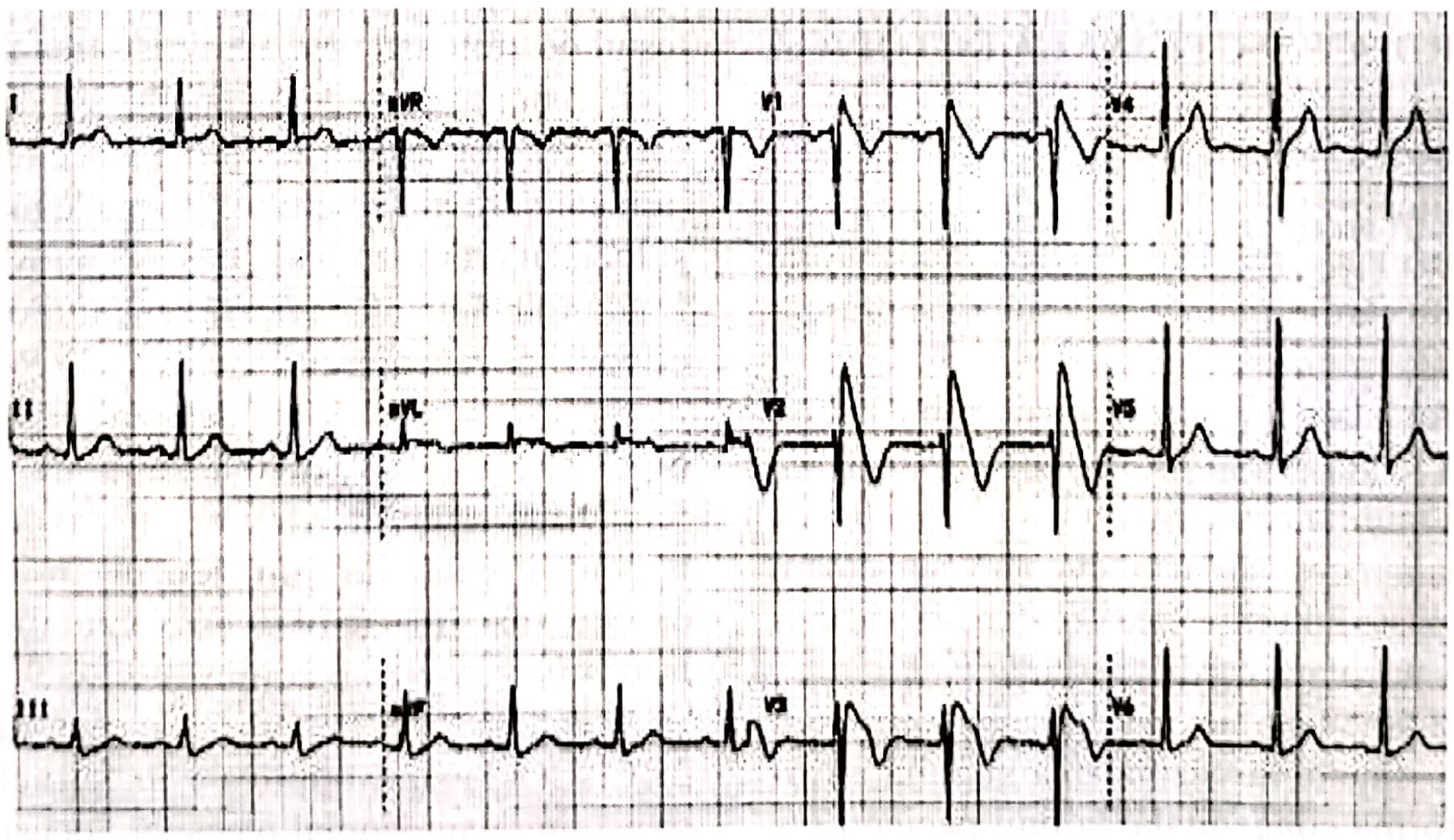

Fig. 64.2. Sindrom Brugada – supradenivelarea convexă a segmentului ST, deplasarea punctului J, urmat de unda T negativă.

Deoarece la majoritatea pacienților nu se pun în evidență mutații ale acestei gene, se presupune existența și a altor gene și mutații încă nedepistate. În cazurile de sindrom Brugada asociat mutațiilor genei SCN-5A, este redus curentul de Na la nivelul canalelor sale specifice, spre deosebire de creșterea lui, așa cum se întâmplă în SQTL-3.

Heterogenitatea genetică duce la o expresivitate clinică variată; s-a descris și un fenotip „de tip mixt" (*overlap*) între SQTL și sindromul Brugada (în ambele, mutațiile fiind la nivelul genei SCN-5A).

Gena este implicată în codificarea canalelor de sodiu (INa) și produce disfuncția lor, disfuncție agravată de antiaritmicele ce blochează aceste canale.

Odată diagnosticat un caz de sindrom Brugada la copil, se impune efectuarea ECG la toți membrii familiei (cu sau fără test de provocare prin utilizarea unui blocant al canalelor de sodiu).

Tratament. Administrarea chinidinei, prin blocarea canalelor Ito (de extruzie a potasiului), sugerează un posibil efect protector. Singura terapie dovedită eficientă este însă implantarea unui defibrilator.

Pacienții asimptomatici la care manifestările ECG devin evidente numai după provocarea farmacologică, au un risc redus de producere a evenimentelor aritmice paroxistice. Cei asimptomatici, dar cu traseu ECG anormal, au un risc intermediar. Evitarea efortului fizic nu este utilă, întrucât cele mai multe evenimente aritmice se produc în repaus sau în somn.

4. TAHICARDIA JONCȚIONALĂ ECTOPICĂ

Este o formă rară de tahicardie la copii ce poate apărea în două situații:

- forma cea mai frecventă, în perioada postoperatorie a bypass-ului cardio-pulmonar la sugari și preșcolari cu MCC;
- forma mai rară, congenitală, ce poate debuta chiar în perioada fetală sau în prima lună de viață, are o incidență familială ridicată; transmiterea pare a fi autozomală recesivă, iar frecvența ventriculară este mare, peste 300/min, ceea ce duce la hidrops fetal, ICC sau colaps cardio-vascular.

Ambele tipuri sunt datorate creșterii automatismului unor arii tisulare situate în vecinătatea nodului atrioventricular. În forma congenitală, la unii pacienți s-a demonstrat degenerarea fasciculului His, iar asocierea în unele cazuri cu debutul tardiv al unui bloc atrioventricular complet aduce în discuție posibila intervenție a unor anticorpi materni asociați bolilor de țesut conjunctiv.

Din punct de vedere electrocardiografic, este o tahicardie cu complexe QRS de durată normală, frecvența ventriculară cuprinsă între 180-240/min (mai ridicată în forma congenitală) și cu disociere atrioventriculară, atriile având o frecvență mai redusă.

5. TAHICARDIA VENTRICULARĂ POLIMORFĂ CATECOLAMINERGICĂ

Tahicardia ventriculară polimorfă catecolaminergică (TVPC) a fost descrisă inițial de Coumel în 1975. Cel mai adesea primele simptome apar în copilărie și constau în sincopă sau moarte subită în absența unor defecte cardiace structurale. Manifestările aritmice paroxistice sunt precipitate de efort sau emoții. Afecțiunea este caracteristică copilului, fiind rară la sugari. În anul 1995 Leenhardt A. et al. comunică evoluția și prognosticul (pe 7 ani) a 21 de copii cu TVPC **[3]**.

În condiții bazale, traseul de fond este normal, intervalul QT normal, dar efortul sau stresul emoțional induc o tahicardie ventriculară cu aspect caracteristic bidirecțional, dar posibil și polimorf (morfologia complexului QRS alternează de obicei cu aspectul de bloc de ramură dreaptă, iar axul QRS alternează de la dreapta la stânga). Criza de tahicardie este declanșată de creșterea tonusului simpatic, putând fi reprodusă la testul de efort sau prin administrarea de catecolamine.

Din punct de vedere genetic, s-a demonstrat implicarea genelor ce codifică proteine ce reglează mișcările intracelulare ale calciului. Prima legătură între TVPC și locusul cromozomial 1q42-43 a fost făcută în 1999, fiind urmată de identificarea mutațiilor acestei regiuni ce codifică receptorul rianodină (RYR-2) în anul 2001. Acest tip de receptor localizat transmembranar la nivelul reticulului sarcoplasmic are rol în mișcările ionului de calciu. Disfuncția lui favorizează creșterea eliberării calciului din reticul în urma stimulării adrenergice. În cazul acestei mutații, afecțiunea se transmite autozomal dominant.

Mutațiile genei ce codifică receptorul calsequestrina 2 (CASQ-2) sunt implicate în formele de TVPC cu transmitere autozomal recesivă, locusul cromozomial al genei fiind 1q11-13.

Beta-blocantele în doze mari (se preferă cele cu durată lungă de acţiune) şi evitarea efortului fizic intens sau a sporturilor competiţionale se recomandă la toţi pacienţii. Eficienţa beta-blocantelor în prevenirea morţii subite este variabilă, din acest motiv implantarea unui cardiodefibrilator poate fi necesară la aproximativ 30% dintre pacienţi. Asocierea şi a blocantelor canalelor de calciu a fost utilă în unele cazuri, în timp ce blocantele canalelor de sodiu sunt contraindicate.

Similar celorlalte aritmii genetice, odată identificat un caz, vor fi investigaţi toţi membrii familiei.

6. ALTE TIPURI DE TAHICARDIE VENTRICULARĂ CU SUBSTRAT GENETIC

În marea lor majoritate, tahicardiile ventriculare sunt asociate la copil unor defecte cardiace structurale congenitale. Există şi unele tipuri de tahicardie ventriculară (TV) ce survin pe un cord structural normal, dintre ele fiind mai bine diferenţiate pe baza manifestărilor clinice şi a modificărilor ECG două tipuri **[3]**:

- tahicardia ventriculară fasciculară;
- tahicardia ventriculară idiopatică cu origine în tractul de ejecţie al ventriculului drept.

Tahicardia ventriculară fasciculară sau TV verapamil sensibilă este o formă de TV recurentă, susţinută, asociată cu bloc de ramură dreaptă şi devierea axei QRS spre stânga (**Fig. 64.3**). A fost recunoscută ca entitate de către Zipes et al. în 1979. Acesta descrie şi triada caracteristică:

- pacing-ul atrial;
- blocul de ramură dreaptă şi devierea axei spre stânga;
- absenţa unei boli cardiace structurale.

În anul 1981 Belhassen et al. demonstrează şi a 4-a caracteristică, sensibilitatea tahicardiei la verapamil. Deseori este confundată cu o tahicardie supraventriculară cu conducere aberantă, prin natura sa paroxistică, simptomatologia moderată, complexele QRS relativ înguste şi oprirea crizei după administrarea de verapamil IV. Clinic, crizele se pot însoţi de palpitaţii sau de sincopă.

Tahicardia ventriculară cu origine în tractul de ejecţie al ventriculului drept seamănă în privinţa traseului ECG cu tahicardia din cardiomiopatia aritmogenă de ventricul drept/CAVD. Spre deosebire de aceasta, are un caracter mai repetitiv, dar autolimitat şi cu acelaşi aspect morfologic în toate crizele. Din acest motiv mai este întâlnită şi sub denumirea de TV monomorfă. Crizele de tahicardie sunt întrerupte de scurte perioade de ritm sinusal, spre deosebire de cele din cardiomiopatie care sunt prelungite, susţinute, necesitând frecvent cardioversie.

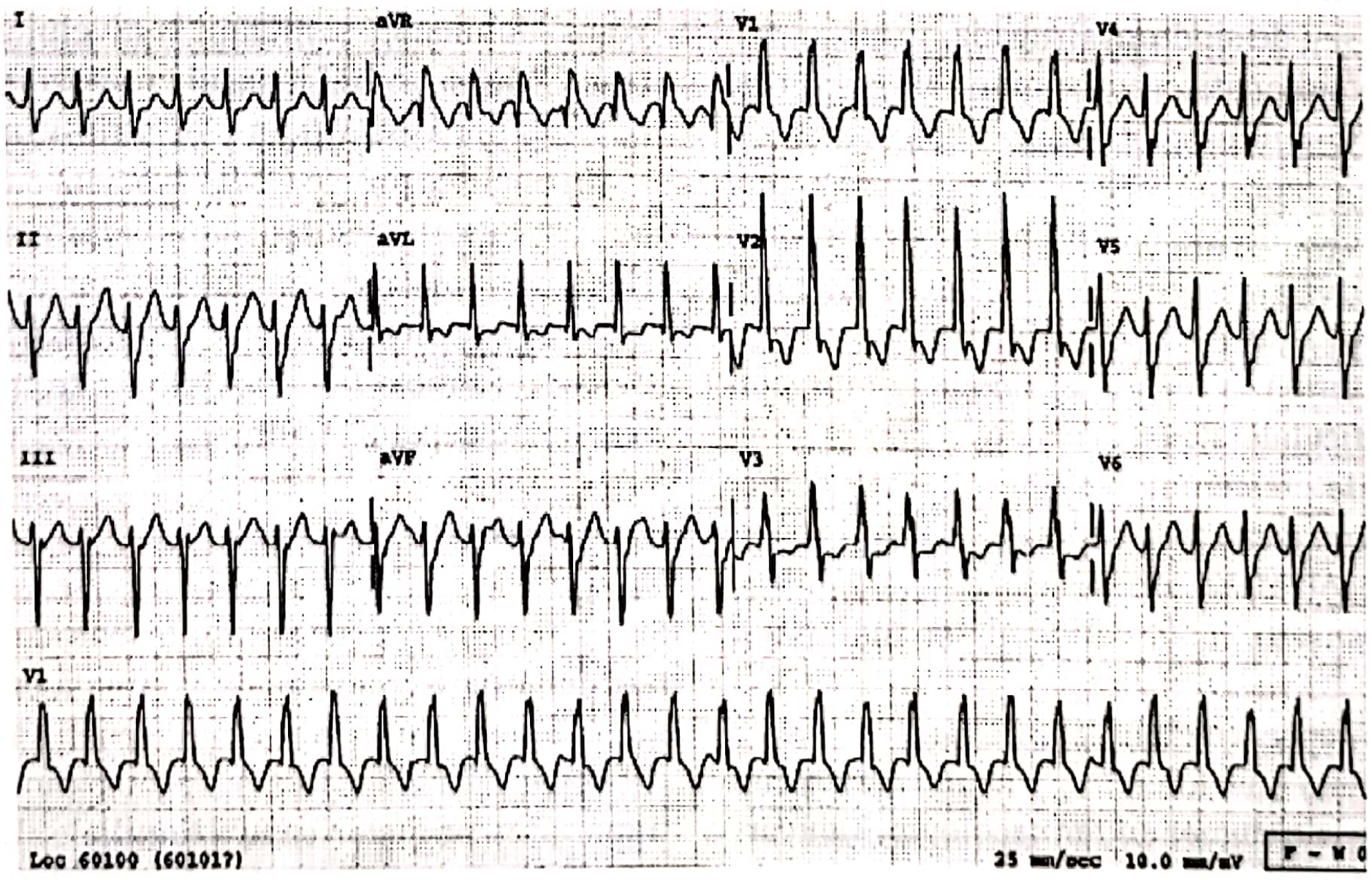

Fig. 64.3. Tahicardie ventriculară fasciculară cu aspect de bloc de ramură dreaptă şi devierea axei la stânga.

Pentru caracterizarea acestor tipuri de tahicardii ventriculare, sunt deseori necesare studii de electrofiziologie. Tahicardia ventriculară fasciculară (deşi poate fi uneori confundată cu o tahicardie supraventriculară), poate fi indusă şi oprită prin pacing, fie atrial, fie ventricular, nu este asociată cu preexcitaţia, iar deflexiunea precoce retrogradă pe fasciculul His este evidentă. Mecanismul său pare a fi cel de reintrare la nivelul unor porţiuni ale fasciculului stâng posterior. Prezenţa la unii dintre pacienţii cu acest tip de tahicardie a unor false tendoane fibro-musculare la nivelul ventriculului stâng, situate între peretele postero-inferior şi sept, sugerează un posibil rol al acestor structuri în patogenie (existenţa unor focare de automatism sau a unor circuite de reintrare?).

Cu toate acestea, falsele tendoane şi benzile musculare nu sunt specifice doar pacienţilor cu acest tip de tahicardie.

Manifestările clinice apar foarte rar sub vârsta de 10 ani, afecţiunea fiind mai frecvent manifestă la adolescenţi şi la adulţii tineri. În ce măsură ea este rezultatul unei anomalii congenitale a sistemului de conducere sau al dezvoltării sale anormale nu este încă stabilit.

Din punct de vedere genetic, candidaţii potenţiali ai acestei aritmii sunt genele ce codifică canalele ionice, fără a se exclude şi ipoteza că reprezintă de fapt o formă frustă de SQTL sau de sindrom Brugada.

Etiologia TV idiopatice cu originea în tractul de ejecţie al ventriculului drept, după cum o arată şi numele, nu este cunoscută. S-a ridicat supoziţia unei migraţii a celulelor dotate cu automatism propriu şi capacitate de pacemaker spre această zonă anatomică a cordului. Unii autori au identificat şi o mutaţie somatică punctiformă în focarul aritmogen din tractul de ejecţie al ventriculului drept, la nivelul genei GNAI-2, ce se însoţeşte de creşterea nivelului de AMP ciclic. Imposibilitatea inducerii aritmiei prin pacing şi sensibilitatea la catecolamine sugerează mai probabil ca mecanism declanşator automatismul, şi mai puţin reintrarea.

Spre deosebire de celelalte forme de TV, aceste două tipuri sunt mai bine tolerate şi, în mod caracteristic, răspund bine la tratamentul farmacologic. Tahicardia ventriculară fasciculară răspunde bine la verapamil, iar cea cu originea în tractul de ejecţie al ventriculului drept la beta-blocante şi blocantele canalelor de calciu. Ambele forme beneficiază şi de ablaţia cu radiofrecvenţă, fapt ce vine în sprijinul naturii localizate a substratului tisular implicat în generarea lor.

7. SINDROAMELE DE PREEXCITAŢIE

Cel mai frecvent sindrom de preexcitaţie este sindromul WPW. În marea lor majoritate, cazurile survin pe un cord structural normal, dar se remarcă creşterea prevalenţei celor asociate unor MCC, cardiomiopatiei hipertrofice şi rabdomiomului cardiac **[3]**. Prevalenţa generală a sindromului WPW este de 0,1–0,3% în populaţia generală, incidenţa cazurilor noi fiind de 4 cazuri/100 000 pacienţi/an, cu variaţii între grupele de vârstă.

Prevalenţa este uşor crescută în rândul pacienţilor cu o MCC (0,27%–0,86%). Dintre cardiopatiile congenitale asociate sindromului, cea mai frecventă este boala Ebstein, între 10% şi 29% dintre copiii cu această malformaţie având şi sindrom WPW.

Cele mai multe cazuri de sindrom WPW sunt sporadice, dar aproximativ 3% dintre pacienţi au şi rude de gradul I la care s-a putut dovedi electofiziologic existenţa unui fascicul accesor. Ocazional, sindromul s-a asociat şi cu unele fenotipuri familiale de cardiomiopatie hipertrofică (CMH), având transmitere autozomal dominantă şi mutaţii la nivelul genei PRKAG-2 (sau CMH-6, având locusul cromozomial 7q3). Aceşti pacienţi pot asocia şi un bloc atrio-ventricular.

În unele cazuri de CMH asociată cu sindrom WPW, au fost descrise mutaţii la nivelul genei troponinei I (localizată pe cromozomul 19), iar în altele la nivelul genei ce codifică proteina C care leagă miozina. În mod evident, formele familiale ale sindromului pot avea o patogenie genetică multiplă.

8. FIBRILAŢIA ATRIALĂ

Spre deosebire de aritmiile ventriculare, cazurile de aritmii atriale cu incidenţă familială crescută sunt mai puţin bine definite. Substratul genetic al unor cazuri de fibrilaţie atrială a fost suspectat din 1943 odată cu raportarea primelor cazuri familiale. Ulterior, au fost identificate şi genele ale căror mutaţii sunt asociate formelor familiale de fibrilaţie atrială: KCNQ-1 şi

KCNE-2, mutaţiile lor modificând funcţionalitatea canalelor ionice ale potasiului.

Brugada et al. identifică pe o serie de familii spaniole cu fibrilaţie atrială cronică regiunea 10q22-24, modalitatea de transmitere fiind autozomal dominantă. Este citată şi asocierea fibrilaţiei atriale cu alte afecţiuni cardiace având substrat genetic dovedit, precum SQTL-4 şi unele cardiomiopatii, ceea ce sugerează heterogenitatea genetică.

9. CARDIOMIOPATIILE

9.1. Cardiomiopatia/displazia aritmogenică de ventricul drept

Cardiomiopatia/displazia aritmogenică de ventricul drept (CAVD) se prezintă în peste 50% dintre cazuri ca o afecţiune familială transmisă autozomal dominant cu penetranţă variabilă; există şi cazuri transmise autozomal recesiv. Din punct de vedere morfologic, se caracterizează prin modificarea structurii ventriculului drept ca urmare a înlocuirii progresive a cardiomiocitelor cu ţesut fibroadipos.

Prevalenţa are variaţii pe zone geografice (vezi şi capitolul 56). Este o cauză relativ frecventă de TV cu debut la vârstă tânără la persoane fără o patologie cardiacă cunoscută şi asociată cu un număr semnificativ de morţi subite (aproximativ 10% din totalul acestora; Tabib A. – 2003, citat de **[3]**). Aritmiile ventriculare maligne reprezintă una dintre caracteristicile bolii.

Deoarece tahicardia îşi are originea în ventriculul drept, în cursul crizei complexele QRS capătă aspectul unui bloc de ramură stângă, iar în plan frontal axa este orientată inferior. Alteori, morfologia complexelor QRS în timpul crizei este variată.

Printre manifestările ECG definitorii se mai numără **[11]**:

- unde T inversate în precordialele drepte în perioadele de ritm sinusal, trăsătură valabilă însă numai după vârsta de 12 ani (până atunci undele T negative în aceste derivaţii putând fi şi normale);
- prezenţa unor extrasistole ventriculare;
- prezenţa aşa-numitei unde epsilon; acest tip de undă apare în precordialele drepte sub forma unui mic „spike” de înaltă frecvenţă, situat în porţiunea iniţială a segmentului ST;
- prelungirea localizată a QRS (peste 0,11 secunde) în precordialele drepte (V1-V3).

Caracterul familial al acestei cardiomiopatii este bine cunoscut, cel mai adesea având o transmitere autozomal dominantă. Este o afecţiune heterogenă din punct devedere genetic, până în prezent fiind identificate 9 locusuri pentru transmiterea autozomal dominantă (**Tabelul 64.2**). Cele mai frecvente mutaţii interesează genele ce codifică proteine aflate în structura:

- receptorului rianodinei (RYR-2) în CAVD-2;
- desmoplakinei (DSP) în CAVD-8;
- plakophilina (PKP-2) în CAVD-9.

Cardiomiopatia aritmogenă de ventricul drept fenotip 2 (CAVD-2) este o formă rară şi atipică, cu anomalii morfologice minore, dar având asociată frecvent o TV bidirecţională, foarte asemănătoare TV polimorfe catecolaminergice. Nu este clar în ce măsură aceşti pacienţi îndeplinesc criteriile de diagnostic pentru o CAVD.

Mutaţiile plakophilinei 2 par a constitui principala cauză a formelor familiale de CAVD.

O formă particulară de CAVD o reprezintă boala din Naxos (descrisă în insula Naxos din Grecia), cu transmitere autozomal recesivă, în care cardiomiopatia se asociază cu keratodermie palmo-plantară şi cu aspectul „sârmos” al părului (apropiat de al lânii), locusul cromozomial fiind 17q21, gena JUP, iar mutaţiile afectând proteina denumită plakoglobină sau keratină.

Deoarece un număr de trei, patru gene asociate CAVD codifică componente ale complexului proteic al desmozomului (ce asigură integritatea structurală şi funcţională între celulele adiacente), se pare că acest tip de cardiomiopatie este o afecţiune a desmozomului.

Deşi răspunsul la tratamentul cu beta-blocante este variabil, ele sunt recomandate ca terapie de primă intenţie. Dintre celelalte preparate antiaritmice, mai promiţător pare a fi sotalolul. Alte opţiuni terapeutice sunt implantarea unui cardiodefibrilator şi ablaţia cu radiofrecvenţă (dezarticularea completă a ventriculului drept).

9.2. Cardiomiopatia hipertrofică

Cardiomiopatia hipertrofică (CMH) reprezintă şi ea din punct de vedere genetic un grup heterogen de afecţiuni însoţite frecvent de aritmii cardiace. Constituie o cauză importantă de moarte subită la copii şi adolescenţi, incidenţa anuală fiind de 2-4% (după unii autori ceva mai mică, doar 2%), comparativ cu cea de 1% de la adulţi. Moartea subită nu este în mod obligatoriu legată de o tulburare de ritm ventriculară.

Modificările ECG reflectă hipertrofia ventriculară stângă, asociată cu tulburările fazei de repolarizare, dilatarea atriului stâng şi unde Q largi şi adânci.

Mutaţiile genei PRKAG-2 realizează un fenotip specific ce asociază CMH cu sindromul WPW, accelerarea conducerii atrio-ventriculare şi prezenţa unor vacuole cu glicogen în cardiomiocite.

CMH se asociază frecvent cu tulburări de ritm rapid, precum tahicardia supra-ventriculară, flutter-ul şi fibrilaţia atrială, tahicardia ventriculară şi fibrilaţia ventriculară. Tahicardia ventriculară nesusţinută, deşi este rară la copii, reprezintă un factor de risc important pentru moartea subită la vârstele mici.

Datorită modificărilor structurale importante din acest tip de cardiomiopatie, rămâne de stabilit în ce măsură tulburările electrofiziologice sunt primare sau secundare acestora.

Mijloacele de tratament de care dispunem într-o CMH la copii sunt prezentate în capitolul 56.

10. ARITMIILE CARDIACE FETALE

10.1. Incidenţă

Descoperirea unei aritmii la făt va determina creşterea gradului anxiozităţii atât la mamă, cât şi la medicul ce urmăreşte evoluţia sarcinii. Cel mai frecvent semnalate sunt extrasistolele izolate, asociate de cele mai multe ori mişcărilor fetale. Ele pot deveni semnificative în măsura în care pot declanşa o criză de tahicardie supraventriculară prin reintrare (aceasta presupune existenţa substratului anatomic adecvat, ce poate fi o cale accesorie sau o zonă de fibroză în care se produce un bloc unidirecţional).

Cele mai frecvente aritmii fetale sunt **[14]**:

- tahicardia supraventriculară ortodromică prin reintrare;
- flutter-ul atrial cu grade variate de bloc atrio-ventricular;
- bradicardia severă asociată blocului atrio-ventricular complet.

Frecvenţa de depistare a aritmiilor fetale a crescut în ultimii ani, în special datorită utilizării pe scară largă a ecografiei fetale în scopul urmăririi evoluţiei unei sarcini, precum şi dispensarizării atente a pacientelor cu risc obstetrical crescut.

Până în prezent studiile dedicate acestei patologii sunt relativ puţine, statistic fiind raportată o incidenţă a aritmiilor semnificative la făt cuprinsă între 0,5%–2%. Un astfel de studiu efectuat în perioada 2004–2005 pe un număr de 403 ecografii fetale a dus la diagnosticarea unui număr de 19 cazuri de aritmii fetale semnificative **[14]**. În 6 cazuri au fost semnalate extrasistole atriale permanente, însă niciunul nu a dezvoltat o tahicardie supraventriculară susţinută/incessant. Celelalte 13 cazuri de disritmii fetale diagnosticate au necesitat terapie *in utero*, toate fiind urmate de naşterea normală la termen a unor feţi cu funcţie cardio-vasculară normală. Aceste aritmii semnificative depistate au fost:

- 4 cazuri de bloc complet atrio-ventricular (două asociate cu prezenţa la mamă a anticorpilor anti-Ro şi anti-La, iar alte două cu MCC – izomerism atrial asociat cu canal atrio-ventricular formă completă);
- 5 cazuri de tahicardie supraventriculară ortodromică prin reintrare;
- 2 cazuri de tahicardie atrială haotică;
- 1 caz de flutter atrial;
- 1 caz de tahicardie joncţională reciprocă.

Un alt studiu efectuat de Richard şi Southall pe un număr de 963 de sarcini aflate în săptămâna 36–40 de gestaţie furnizează următoarele date asupra incidenţei aritmiilor fetale: bradicardii 1,9%, aritmie extrasistolică 1%, tahicardii 0,5% **[12]**.

În general, incidenţa aritmiilor maligne este scăzută, aproximativ 2–3 dintre cazuri fiind diagnosticate în ultimul trimestru de sarcină.

10.2. Fiziopatologie

În declanşarea aritmiilor la făt sunt implicaţi o serie de factori, precum: boli autoimune ale mamei cu anticorpi ce afectează şi integritatea sistemului excito-conductor, influenţele sistemului endocrin şi vegetativ matern, maturarea progresivă a sistemului nervos autonom fetal.

Modificările frecvenţei cardiace la mamă pot fi şi ele însoţite de modificări ale frecvenţei cardiace fetale. Prin placentă pot trece hormoni materni, catecolamine, medicamente ş.a. Din aceste motive, atunci când evaluăm o aritmie fetală trebuie avut în vedere şi situaţia mamei, patologia asociată sarcinii (infecţii, anemie, febră), eventuala ingestie de medicamente, efortul fizic.

Din punct de vedere practic, aritmiile fetale cuprind trei grupe:
– extrasistolele;
– bradiaritmiile;
– tahiaritmiile.

Tahicardia fetală se defineşte printr-o frecvenţă cardiacă > 180/min, iar bradicardia la o frecvenţă < 100/min. Între aceste limite pot apărea modificări ale ritmului fetal legate de activitatea fătului sau de factori externi. Lipsa variabilităţii acestui ritm sugerează o condiţie patologică (hipoxia, întârzierea dezvoltării intrauterine, stresul fetal de diverse cauze).

La făt, deoarece cordul funcţionează la limita superioară a curbei Frank-Starling, debitul cardiac va depinde în primul rând de frecvenţă şi mai puţin de posibilitatea creşterii presiunilor de umplere. Din acest motiv, scăderea frecvenţei sau a presiunii de umplere diastolică duce la scăderea debitului cardiac.

Dacă o tahiaritmie fetală se cronicizează, devine continuă, ea se va însoţi frecvent de producerea unui hidrops fetal. Tahicardiile determină scăderea perioadei de umplere diastolică şi implicit de umplere ventriculară. Ca urmare, atriile se vor dilata, în special cel drept, creşte presiunea la nivelul lor şi, apoi, retrograd într-un mod asemănător congestiei venoase din insuficienţa cardiacă.

Scăderea debitului cardiac, secundară unui ritm rapid sau lent, va fi urmată de creşterea retrogradă a presiunii hidrostatice la nivelul ţesuturilor. Aceasta produce transsudarea fluidelor şi hidropsul fetal nonimun.

Hidropsul fetal este definit ca un edem fetal generalizat ca stadiu final nonspecific al unei afectări fetale severe. Decesul se produce datorită dilatării cordului, reducerii marcate a debitului cardiac şi fluxului retrograd spre sistemul venos. Apariţia regurgitărilor la nivelul valvelor atrio-ventriculare este un semnal de prognostic rezervat.

Rata de progresiune a hidropsului depinde atât de vârsta gestaţională, cât şi de gradul de afectare hemodinamică. Hidropsul secundar patologiei cardio-vasculare este produs de defectele cardiace structurale sau de aritmiile maligne

Imediat postnatal, este posibilă menţinerea unei hipoalbuminemii şi hiperbilirubinemii şi după rezolvarea tahicardiei şi a anasarcei. În patogenia lor sunt implicate creşterea intrauterină de durată a presiunii de la nivelul venei cave inferioare şi disfuncţia hepatică, ce duc la scăderea sintezei de albumină şi stază biliară. Hipoalbuminemia determină scăderea presiunii oncotice, contribuind astfel la producerea edemului şi a anasarcei fetale, precum şi a decalajului postnatal între obţinerea controlului aritmiei şi rezoluţia hidropsului.

10.3. Diagnostic

Deoarece înregistrarea ECG a activităţii cardiace fetale nu se poate face cu acurateţe, ecocardiografia este principala metodă de diagnostic şi urmărire a evoluţiei aritmiilor fetale. Dintre tehnicile ecocardiografice, sunt utile pentru evaluarea şi înregistrarea activităţii mecanice a cordului şi a fluxurilor sanguine: ecocardiografia 2D, modul M, modul M color şi Doppler pulsatil.

Ecografia bidimensională cuplată cu Doppler color este utilă în examinarea morfologiei cordului fetal, diagnosticul unor defecte cardiace structurale, a hidropsului, aprecierea funcţiei ventriculare în timp real.

Modul M este folosit pentru evaluarea dimensiunilor cavităţilor şi ale contractilităţii ventriculare. Echipamentele cu mod M dual permit înregistrarea simultană a contracţiilor atriilor şi ventriculelor şi stabilirea frecvenţei prin analiza mişcării pereţilor acestor cavităţi, iar prin cea a valvelor atrio-ventriculare stabilirea duratei sistolei şi a diastolei. Pe baza aspectului în modul M al activităţii cardiace poate fi reconstituit un traseu ECG, în care debutul contracţiei atriale reprezintă unda P, iar începutul îngroşării pereţilor ventriculari debutul complexului QRS.

Doppler-ul pulsatil aduce elemente suplimentare şi/sau confirmă datele obţinute prin modul M. Prin plasarea eşantionului Doppler la nivelul venelor suprahepatice poate fi depistat şi analizat fluxul venos retrograd (*reverse flow* sistemic), iar prin poziţionarea la nivelul foramenului ovale este detectată activitatea atrială.

Prin examinarea Doppler a fluxului sanguin de la nivelul valvelor semilunare poate fi determinată frecvența ventriculară și evaluat debitul cardiac, iar prin analizarea fluxului din camerele de admisie și de ejecție poate fi stabilită secvențialitatea contracțiilor atrio-ventriculare.

Recent s-a descris și posibilitatea folosirii Doppler-ului tisular miocardic pentru a evalua secvențialitatea activității mecanice a atriilor și ventriculelor și realizarea unei kinetocardiograme.

Magnetocardiografia aduce informații valoroase asupra activității atriale și a morfologiei complexelor QRS, a intervalului QT și a morfologiei undelor T. Este o tehnică laborioasă ce necesită echipament special, nefiind accesibilă pe scară largă, precum ecocardiografia fetală.

Monitorizarea pasivă a ritmului cardiac fetal se poate face prin auscultație cu stetoscopul fetal, ecografie și monitorizarea electronică a ritmului fetal și a contracțiilor uterine (cardiotocografie).

Ritmul bazal cardiac este controlat în principal de către sistemul nervos vegetativ/autonom, activitatea vagală fiind dominantă. În condiții normale este cuprins între 120–160 bătăi/minut. În controlul ritmului mai intervin și receptorii arcului aortic. Ritmul cardiac fetal scade progresiv odată cu maturizarea fetală, probabil în paralel cu maturarea controlului parasimpatic asupra cordului.

10.4. Principalele tipuri de aritmii fetale

10.4.1. Aritmia extrasistolică. Cea mai frecventă formă de aritmie fetală este aritmia extrasistolică.

Extrasistolele atriale sunt semnalate la 1–3% dintre sarcinile normale, în special în ultimul trimestru **[12]**. Pot fi izolate sau cu perioade de bigeminism și trigeminism. Rareori sunt asociate unui defect cardiac minor (de exemplu, un DSA) sau unei patologii materne (hipertiroidism, consum de droguri). Nu necesită tratament, dispar spontan în cursul sacinii sau imediat după naștere.

Monitorizarea fetală devine necesară dacă apar în salve prelungite sau se produce dilatația cavităților drepte. Dacă se mențin și după naștere, există riscul de apariție la nou-născut a unor crize de tahicardie supraventriculară.

Extrasistolele ventriculare. Incidența la făt este de 4% și, spre deosebire de cele atriale, prezența lor este asociată cel mai adesea cu o patologie fetală severă: MCC, sindrom de QT-lung, bloc atrio-ventricular complet, miocardite, cardiomiopatii, hidrops fetal. În majoritatea cazurilor, nu necesită tratament *in utero* sau imedit postnatal.

10.4.2. Bradicardiile fetale. Se definesc la o frecvență cardiacă sub 100/minut (unii autori preferă chiar sub 120/min) și sunt de două tipuri majore **[14]**:

- bradicardia sinusală tranzitorie, în care relația contracție atrială/răspuns ventricular este de 1 : 1;
- bradicardia din blocul atrio-ventricular de gradul II sau cel complet, în care ritmul atrial este regulat și îl depășește pe cel ventricular.

Bradicardia sinusală este secundară creșterii tonusului vagal sau stimulării baroreceptorilor aortici, de exemplu prin presiunea exercitată asupra uterului. Alteori, este produsă de administrarea la mamă de beta-blocante sau de hipoxemie și întârzierea dezvoltării intrauterine.

Blocul atrio-ventricular total/complet. Este deseori asociat cu o boală autoimună a mamei (45% dintre cazuri), cunoscută sau încă nedepistată, dar cu prezența anticorpilor anti-țesut conjunctiv (anti-Ro/SSA și anti-La/SSB) ce pot traversa placenta. La făt ei se dirijează împotriva unui antigen solubil de tip ribonucleotid din țesutul miocardic, formează complexe Ag-Ac, fixează complementul și se depun la nivelul miocardului și al țesutului de conducere specializat. Urmează inflamația, fibroza și distrugerea acestuia. Afecțiunile materne mai frecvent asociate sunt: lupusul eritematos sistemic (LES), sindromul Sjögren, artrita reumatoidă, boala mixtă de țesut conjunctiv. În special la femeile tinere și asimptomatice, diagnosticul de bloc complet la făt poate fi și primul semn al prezenței anticorpilor specifici la mamă.

Frecvența lui este apreciată la 1/15 000–1/20 000 nașteri vii. Riscul unei mame cu LES de a da naștere unui copil cu bloc atrio-ventricular complet este totuși relativ redus, de numai 2–4% **[15]**.

Alteori, acest tip de bloc este asociat unor MCC în general severe, complexe, ce interesează în special porțiunea centrală fibroasă a cordului: transpoziția „corectată" a marilor vase, izomerismul atrial stâng cu conexiune atrio-ventriculară ambiguă, canalul atrio-ventricular formă completă, DSV de mari dimensiuni, ventriculul unic. În alte cazuri se asociază unor sindroame fenotipice complexe din unele anomalii cromozomiale sau altor afecţiuni genetice precum: distrofiile musculare, distrofia miotonică, cardiomiopatii, sindromul Kearns-Sayre. S-au descris şi cazuri familiale de blocuri izolate de cauză genetică.

Frecvenţa cardiacă este normală; dacă ritmul ventricular este < 55/minut, prognosticul este rezervat. Se poate complica cu hidrops fetal, în special în formele asociate cu o MCC, într-o proporţie de 25% din cazuri. Dacă blocul total este secundar unei boli de colagen materne, se poate încerca un tratament cu dexamethazonă la mamă, rezultatele fiind controversate. S-au încercat şi combinarea cu plasmafereza, administrarea de imunoglobuline pe cale IV, fără a se obţine reversibilitatea blocului, ci doar scăderea titrului de anticorpi la mamă. Există şi autori **[14]** ce semnalează posibilitatea opririi progresiunii sau chiar reversibilitatea leziunilor produse ţesutului de conducere dacă administrarea corticosteroizilor s-a început imediat după depistarea blocului.

Naşterea acestor copii trebuie să aibă loc într-o unitate unde există posibilitatea de a realiza, la nevoie, o cardio-stimulare de urgenţă. În prezenţa hidropsului fetal, se recomandă naşterea prin operaţie cezariană.

Ulterior, în funcţie de evoluţie şi de toleranţă, poate fi necesară implantarea unui pacemaker chiar din copilărie. Pacienţii cu bloc congenital se adaptează la efort prin creşterea frecvenţei cardiace şi a debitului bătaie. Ventriculul stâng este mai dilatat, dar îşi păstrează geometria şi funcţia sistolică normală cel puţin în primele două decade de viaţă.

Blocul atrio-ventricular de gradul II poate fi şi el secundar unei boli de colagen a mamei sau defectelor cardice structurale.

10.4.3. Tahicardiile fetale. Sunt definite ca o frecvenţă a cordului fetal > 180/min. Principalele tipuri descrise la făt sunt:

- tahicardia sinusală;
- tahicardia supraventriculară;
- tahicardia cronică/incessante;
- tahicardia atrială haotică;
- flutter-ul atrial;
- tahicardia ventriculară.

Tahicardia sinusală. Pentru a fi astfel încadrată, frecvenţa cardiacă fetală nu trebuie să depăşească 210/min şi să fie variabilă. Dacă se permanetizează, poate contribui la întârzierea creşterii intrauterine. Este secundară unor factori fetali, precum: acidoza, hipoxemia, infecţia maternofetală, miocardita fetală, sau patologiei materne.

Tahicardia supraventriculară. Frecvenţa ei este superioară celei din tahicardia sinusală, fiind cuprinsă între 240–290 bătăi/min şi relativ fixă, variabilitatea fiind foarte redusă. Debutul şi sfârşitul sunt bruşte şi răspund favorabil în majoritatea cazurilor la administrarea digoxinului la mamă. Criza este declanşată de o aritmie extrasistolică, iar mecanismul electrofiziologic este reintrarea atrio-ventriculară ortodromică pe o cale accesorie.

Tahicardia cronică/„incessante". Frecvenţa cardiacă este rapidă, cuprinsă între 190–280 bătăi/min şi variabilă, cu accelerări şi decelerări spontane, se menţine pe perioade lungi de timp, fiind de cele mai multe ori rezistentă la tratamentul antiaritmic.

Mecanismele electrofiziologice asociate acestui tip de tahicardie sunt: automatismul atrial ectopic (tahicardia atrială haotică şi cea ectopică), tahicardia joncţională reciprocă, prezenţa căilor accesorii.

Tahicardia atrială haotică apare mai frecvent în ultimul trimestru al sarcinii şi asociază episoade de tahicardie supraventriculară prin mecanism de reintrare cu flutter-ul atrial. Contracţiile atriilor şi ventriculelor sunt neregulate. De cele mai multe ori este rezistentă la tratament, poate persista şi postnatal, convertindu-se după un timp, în mod spontan, la ritm sinusal.

Flutterul atrial este caracterizat printr-o frecvenţă rapidă atrială asociată unui bloc atrio-ventricular ce scade răspunsul ventricular sub 200/min. De cele mai multe ori crizele sunt prelungite.

Tahicardia ventriculară. Cazurile sunt rare şi în marea lor majoritate sunt episoade de tahicardie ventriculară nesusţinută.

10.5. Tratamentul aritmiilor fetale

Terapia fetală oferă posibilitatea obţinerii unui succes spectaculos în controlul aritmiei, dar poate ascunde şi un potenţial efect catastrofic atât pentru făt, cât şi pentru mamă. Riscul pentru făt creşte proporţional cu gradul prematurităţii şi al imaturităţii plămânilor în momentul stabilirii diagnosticului. Acest risc trebuie comparat cu urmările aritmiei asupra statusului hemodinamic. În absența unei prematurități extreme și fără compromiterea evidentă a hemodinamicii (prezența hidropsului fetal), intervenția terapeutică este dificil de justificat.

Decizia terapeutică trebuie să țină seama de o serie de factori **[14]**:

- statusul hemodinamic fetal: există hidrops?
- riscul potențial al tratamentului pentru mamă și făt;
- posibilitatea monitorizării mamei și fătului;
- complianța, acceptul de către mamă al tratamentului și monitorizării.

Multe preparate antiaritmice au un interval/marjă terapeutică îngustă, sunt asociate cu o toxicitate semnificativă, inclusiv cu efecte proaritmogene redutabile. Pentru cazurile cu episoade nesusținute de tahicardie și fără semne de decompensare hemodinamică (dilatația cavităților drepte, apariția regurgitărilor la nivelul valvelor atrio-ventriculare, refluxul spre venele suprahepatice), se recomandă doar monitorizarea.

Opțiunile terapeutice ce pot fi luate în calcul dacă aceste semne apar sunt:

- declanșarea prematură a nașterii și instituirea rapidă a tratamentului în perioada neo-natală;
- terapia medicamentoasă administrată mamei (terapia transplacentară).

Prin administrarea unui preparat antiaritmic la mamă, concentrațiile obținute la făt sunt întotdeauna mai mici și destul de nesigure, iar, în prezența hidropsului transferul transplacentar, este și mai redus. Din aceste motive, tratamentul se inițiază în spital și necesită o monitorizare atentă, inclusiv a nivelului sanguin atins la mamă.

Nu există ghiduri, datele din literatură reflectă experiența proprie a diverselor centre. Așa cum există diferențe în tratamentul aritmiilor la sugari și la copii, există diferențe și în protocolul tratamentului aritmiior fetale, în bună măsură influențate și de propria experiență a fiecărui centru.

Preparatele cel mai frecvent utilizate sunt prezentate în **Tabelul 64.6**. Printre cele mai utilizate sunt digoxinul, propranololul, sotalolul și amiodarona. Evaluarea fiecărui caz se face în echipă, cu participarea obstetricianului, neonatologului, a cardiologilor, de adult și pediatru, și a specialiștilor în imagistică.

Tabelul 64.6. Preparate antiaritmice utilizate în tratamentul tahicardiilor fetale **[12]**

Preparat	Doze terapeutice	Efecte adverse	Concentrații sanguine terapeutice
Digoxin	Doza de încărcare: 1200–1500 μg/zi IV Doza de întreținere: 375–875 μg/zi per os, în două prize	Bradicardie, bloc AV gr. I sau II tip Mobitz, greață, vărsături	11,5–12,5 μg/mL
Procainamida	3 000–6 000 mg/zi în 4 prize per os 600 mg IV lent în 20 min	Alungirea intervalului QT În administrarea IV poate declanșa prematur travaliul	4–10 μg/mL
Chinidina	300 mg la 4–6 ore, per os Doză maximă 3 000 mg/zi	Dureri abdominale, greață, vărsături, trombocitopenie	3–7 μg/mL
Flecainida	100–400 mg/zi în 3 prize, per os	Tulburări de conducere, tulburări de vedere	0,2–1 μg/mL
Sotalol	Per os, doză inițială 40 mg, se poate crește până la 180 mg/zi	Greață, amețeli, oboseală	?
Amiodarona	600 mg × 4/zi timp de 2–7 zile, apoi 800 mg/zi, per os	Trombocitopenie, greață, disfuncție tiroidiană (maternă dar și fetală!)	0,7–2,8 μg/mL
Propranolol	80–320 mg/zi în 3 prize, per os	Bradicardie, hipoglicemie, greutate mică la naștere, creșterea tonusului musculaturii uterine	25–150 μg/mL
Verapamil	80–160 mg × 3/zi per os	Greață, inotrop negativ, deces fetal *in utero*	0,1–0,4 μg/mL

BIBLIOGRAFIE

1. **Dillenburg R.F., Kirsh J.A., Gross G.J., Hamilton R.M.,** *Long-QT Syndrome*. In: Freedom R.M., Mikailian H., Zoo S.J., Williams W.G. (eds.), *The natural and modified history of congenital heart disease*, Blackwell Scientific Publication, Boston, 2004, p. 569–574.
2. **Hampton Ch.T.,** *Long-QT Syndrome More Common Than You Thought*, „Clinician Reviews", 2003, 13(1): 40-46.
3. **Kannankeril P.J., Fish F.A.,** *Disorders of Cardiac Rhythm and Conduction-Genetic Arrhythmia Syndromes*. In: Allen H.D., Driscoll D.J., Shaddy R.E., Feltes T.F. (eds.), *Moss and Adams Disease in Infants, Children and Adolescents including the Fetus and Young Adults*, ed. 7, Lippincott Williams & Wilkins, Baltimore, 2008, p. 329–342.
4. **Roden M.D.,** *Long-QT Syndrome*, „N. Engl. J. Med.", 2008, 358: 169–76.
5. **Priori S.G., Napolitano C., Schwartz P.J.,** *Genetic of Cardiac Arrhythmias*. In: Yipes D.P., Libby P., Bonow R.O., Braunwald E. (eds.), *Braunwald's Heart Disease – A textbook of Cardiovascular Medicine*, ed. 7, Elsevier Saunders, Philadelphia, 2005, p. 689–695.
6. **Schwartz P.J., Priori S.G., Spazzolini C. et al.,** *Genotype-phenotype correlation in the long-QT syndrome.Gene specific triggers for life threatening arrhythmias*, „Circulation", 2001, 103: 89–95.
7. **Priori S.G., Schwartz P.J., Napolitano C. et al.,** *Risk Stratification in the long-QT Syndrome*, „N. Engl. J. Med.", 2003, 348: 1866–74.
8. **Khan I.A.,** *Long-QT Syndrome: Diagnosis and Management*, „Am. Heart J.", 2002, 143(1): 7–14.
9. **Wolf C.M., Berul Ch.I.,** *Inherited Conduction System Abnormalities – One Group of Diseases, Many Genes*, „J. Cardiovasc. Electrophysiol.", 2006, 17(4): 446–455.
10. **Gupta M.,** *Atrio-ventricular Block, Third Degree, Congenital*, „eMedicine", Nov., 2006.
11. **Ciudin R., Ginghină C., Ghiorghiu I.,** *Genetica aritmiilor*. În: Ciudin R., Ginghină C., Ghiorghiu I. (eds.), *Aritmiile cardiace la copil şi adultul tânăr*, Editura InfoMedica, Bucureşti, 2003, p. 192–210.
12. **Ciudin R., Ginghină C., Ghiorghiu I.,** *Aritmiile fetale*. În: Ciudin R., Ginghină C., Ghiorghiu I. (eds.), *Aritmiile cardiace la copil şi adultul tânăr*, Editura InfoMedica, Bucureşti, 2003, p. 211–232.
13. **Clapham D.E., Keating M.T.,** *Cardiac excitability and heritable arrhythmias*. In: Keane J.F., Lock J.E., Fyler D.C. (eds.), *Nadas' Pediatric Cardiology*, ed. 2, Saunders Elsevier, Philadelphia, 2006, p. 891–906.
14. **Kleinman Ch. S., Glickstein J.S., Shaw R.,** *Fetal Echocardiography and Fetal Cardiology*. In: Allen H.D., Driscoll D.J., Shaddy R.E., Feltes T.F. (eds.), *Moss and Adams Disease in Infants, Children and Adolescents including the Fetus and Young Adults*, ed. 7, Lippincott Williams & Wilkins, Baltimore, 2008, p. 593–617.
15. **Hamilton R.M., Silverman E.D., Gross G.J., Kirsh J.A.,** *Congenital Heart Block*. In: Freedom R.M., Mikailian H., Zoo S.J., W.G.Williams (eds.), *The natural and modified history of congenital heart disease*, Blackwell Scientific Publication, Boston, 2004, p. 562–568.

MOARTEA SUBITĂ CARDIACĂ LA COPIL ŞI FĂT

SECŢIUNEA III

CAPITOLUL 65

CARMEN PATRICIA SOCOTEANU, ION SOCOTEANU

1. NOSOLOGIE
  1.1. Definiţie
  1.2. Cadrul patologic
  1.3. Clasificarea defectelor cardiace şi a bolilor
2. ETIOPATOGENIE
  2.1. Incidenţa
  2.2. Cauze etiopatogenice
3. CAUZE DE MOARTE SUBITĂ CARDIACĂ
4. TRATAMENT
  4.1. MSC la copii
  4.2. Pregătirea de urgenţă şi managementul MSC
5. MOARTEA SUBITĂ FETALĂ
  5.1. Nosologie
    5.1.1. Definiţie morfo-fiziopatologică
    5.1.2. Cadrul patologic
  5.2. Etiopatogenie
    5.2.1. Incidenţa MS
    5.2.2. Incidenţa SIDS
  5.3. Diagnostic
    5.3.1. Importanţa monitorizării fetale în timpul trimestrului trei
    5.3.2. SIDS
  5.4. Tratament
BIBLIOGRAFIE

1. NOSOLOGIE

1.1. Definiţie

– Moartea subită (MS) este definită ca moartea ce survine instantaneu sau în timp de 24 de ore de la instalarea semnelor sau simptomelor acute.

– MS la copii poate avea cauză cardiacă şi noncardiacă.

1.2. Cadrul patologic

– Polderman *et al.* (2004) au identificat, în studiul lor cross-sectional retrospectiv, cauzele posibile de moarte la toţi copiii cu defecte cardiace diagnosticate anterior, care au avut moarte subită (1990–2001).

– 76% dintre copii au murit de MSC. Media de vârstă a copiilor peste 1 an, care au murit de MSC, a fost 7 ani şi 3 luni.

– Studiul lui Neuspiel (1985) arată că riscul de MSC creşte progresiv cu vârsta. De asemenea, el şi colaboratorii au arătat că MSC la copiii de peste 1 an este mai frecventă la băieţi, iar la sugari nu au găsit nicio diferenţă între cele două sexe.

– Moss *et al.* (1998) au arătat că MSC survine în special după primul an de viaţă. Polderman a arătat că un procent de 26,3% din pacienţii care au suferit MSC sunt sugari, comparativ cu 32,7% dintre cei care au suferit moarte subită. Ei au concluzionat că s-a subestimat până acum incidenţa MSC la sugari. La grupurile de MS non-cardiacă, a fost aproape acelaşi număr de decese la sugari şi la copiii mai mari de 1 an.

– Silka *et al.* (1998) au concluzionat că riscul de moarte după anumite tipuri de corecţii chirurgicale pare să crească incremental cu durata de control.

– Kojima *et al.* (1999) au arătat că bolile arterelor coronare reprezintă un risc major de MS la copiii mai mari şi adulţii tineri fără un defect cardiac congenital diagnosticat anterior.

– În studiul lui Polderman, defectele cardiace ereditare, cum este sindromul de QT lung, CMHO, nu s-au dovedit a fi un risc major pentru MS. S-a notat că MS la sugari a fost datorată aritmiilor primare. Majoritatea pacienţilor care au avut fibrilaţie ventriculară ca eveniment terminal au avut anterior proceduri chirurgicale de corecţie. O posibilă explicaţie constă în cicatrizarea miocardului datorită acestor proceduri, combinată cu efectul defectelor reziduale hemodinamice importante. **FV, la copiii sub un an de viaţă, apare mai puţin frecventă. FV este evenimentul terminal la adulţii care mor prin MSC.** De asemenea ei au notat că la **sugari, bradiaritmiile reprezintă mecanismul major,** în timp ce la **copiii peste un an FV reprezintă mecanismul cel mai important.**

– MS la copiii cu defecte cardiace a fost predominant de origine cardiacă. Cauzele de moarte au fost: aritmiile, insuficienţă cardiacă, ocluzia şuntului, criza hipertensivă pulmonară şi infarctul de miocard acut. Aritmiile ventriculare şi insuficienţa de pompă justifică proporţia semnificativă de decese la toate grupele de vârstă **[27]**.

1.3. Clasificarea defectelor cardiace şi a bolilor ce au condus la moarte subită la pacienţii incluşi în studiul Polderman *et al.* (2004) **(Fig. 65.1)** **[27]**.

2. ETIOPATOGENIE

2.1. Incidenţa

– MSC la tineri este în general rară.

– Se estimează un procent de 10–20% de decese la sugari, copii, adolescenţi, adulţi tineri, care erau sănătoşi înaintea morţii, iar rezultatul autopsiei a fost negativ pentru boală **[25]**.

– A fost raportată o frecvenţă > 50 000 pe an în Japonia **[26]**.

2.2. Cauze etiopatogenice

– Cele mai multe dintre acestea sunt determinate de boala congenitală aritmică, numită canalopatie: sindromul de QT lung (LQTS), sindromul Jervell şi Lange-Nielsen (JLNSs), sindromul de QT scurt (SQTS), tahicardia ventriculară polimorfică catecolaminergică (CPVT), sindromul Brugada, cardiomiopatia aritmogenă de VD tipul 2 (ARVC2), tahicardia ventriculară polimorfică familială (FPVT).

– Aceste sindroame conduc la fibrilaţia ventriculară idiopatică şi la sindromul de moarte subită la sugar **[25]**.

– **Câteva aspecte genetice:**

a) LQTS (tipul 1, 2, 5, 6 şi 7 (sindromul Andersen)) şi JLNSs (tipul 1 şi 2) sunt legate de pierderea funcţiei în componenta lentă a canalelor de curent redresor de potasiu întârziat (I(Kr)), (KCNQ1, KCNE1), componenta rapidă a canalelor de curent de potasiu (I(Kr)), (KCNH2, KCNE2) şi canalul de curent de potasiu redresor spre interior (I(K1), Kir2.1), KCNJ2);

b) LQTS tipul 3 şi Sindromul Brugada: sunt legate de schimbarea de funcţie în subunitatea alfa a canalelor de sodiu cardiace SCN5A;

c) LQTS tipul 4: este cauzat de mutaţia în proteinele fixatoare, ankyrin-B;

d) SQTS: este cauzat de o câştigare în funcţie a genei KCNH2;

e) ARVC2 şi CPVT/FPVT: sunt probabil implicate mutaţii missense în genele ce codifică receptorul ryanodine 2 (RyR2) sau calsequestrin 2 (CAS2) care reglează manipularea de calciu intracardiacă **[26]**.

3. CAUZE DE MOARTE SUBITĂ CARDIACĂ

- **Tahicardia ventriculară (TV):**

– **Tratamentul** se face în funcţie de cunoaşterea structurii normale a cordului şi de imposibilitatea inducerii tahicardiei rapide susţinute sau polimorfice.

– **Structura normală** a cordului se determină prin cateterism cardiac, angiografia VD şi biopsie miocardică (angiografia recunoaşte: displazia aritmogenă de VD, biopsia arată cardiomiopatia sau miocardita).

– **Tratamentul este indicat** dacă pacientul este asimptomatic şi are cord structural normal şi nu se poate induce TV rapidă sau polimorfică prin stimulare unică, dublă sau **declanşată** prin isoproterenol.

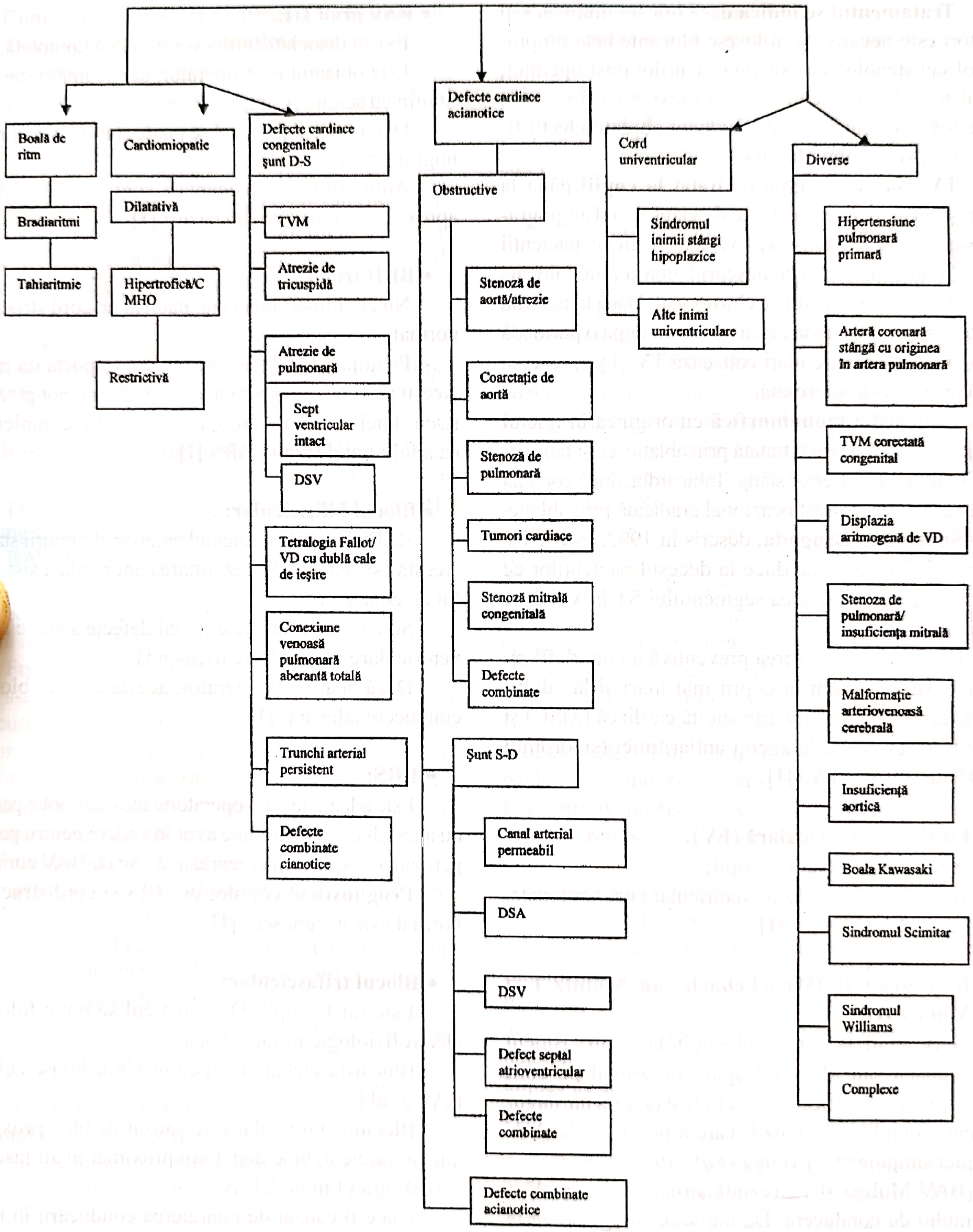
Boală de ritm
Cardiomiopatie
Defecte cardiace congenitale șunt D-S
Defecte cardiace acianotice
Cord univentricular
Diverse
Bradiaritmi
Tahiaritmie
Dilatativă
Hipertrofică/C MHO
Restrictivă
TVM
Atrezie de tricuspidă
Atrezie de pulmonară
Sept ventricular intact
DSV
Tetralogia Fallot/ VD cu dublă cale de ieșire
Conexiune venoasă pulmonară aberantă totală
Trunchi arterial persistent
Defecte combinate cianotice
Obstructive
Stenoză de aortă/atrezie
Coarctație de aortă
Stenoză de pulmonară
Tumori cardiace
Stenoză mitrală congenitală
Defecte combinate
Șunt S-D
Canal arterial permeabil
DSA
DSV
Defect septal atrioventricular
Defecte combinate
Defecte combinate acianotice
Sindromul inimii stângi hipoplazice
Alte inimi univentriculare
Hipertensiune pulmonară primară
Arteră coronară stângă cu originea în artera pulmonară
TVM corectată congenital
Displazia aritmogenă de VD
Stenoza de pulmonară/ insuficiența mitrală
Malformație arteriovenoasă cerebrală
Insuficiență aortică
Boala Kawasaki
Sindromul Scimitar
Sindromul Williams
Complexe

Fig. 65.1. Clasificarea defectelor cardiace și a bolilor.

– **Tratamentul se indică** dacă oricare dintre aceşti factori este negativ. Se folosesc blocante beta propranolol sau atenolol, cu excepţia cazurilor post-operator, când se utilizează fenitoina sau mexiletina. În caz de nereuşită, se foloseşte flecainida cu ghidare electrofiziologică şi/sau amiodarona.

– **TV** este foarte greu de tratat **la copiii** până la 4 ani şi poate fi ameninţătoare de viaţă. Când angiografia sau imagistica non-invazivă sunt normale, pacienţii cu TV non-supresibilă au deseori hamartoame miocardice. Acestea pot fi distruse chirurgical. Dacă tahicardia poate fi supresată medical, ea va înceta după o perioadă de 4–5 ani. Tumorile mari cauzează TV şi pot regresa dacă aritmia este supresată.

– **Tahicardia monomorfică** cu originea în tractul de ejecţie al VD poate fi tratată prin ablaţie, ca şi tahicardia fasciculului posterior stâng. Tahicardia, după corecţia tetralogiei Fallot, a fost ocazional eradicată prin ablaţie.

– **Sindromul Brugada**, descris în 1992, este o TV polimorfică care poate duce la decesul pacienţilor ce prezintă supradenivelarea segmentului ST în V1. Este familială.

– Este indicată folosirea preventivă a unui **defibrilator cardiac intern** la copiii mai mari şi la adulţii tineri, care au risc de moarte subită cardiacă (MSC) şi au aritmii rezistente la agenţi antiaritmici (sindromul de QT lung, TV şi FV) **[1]**.

- **Fibrilaţia ventriculară (FV):**

– este extrem de rară la copii;

– reprezintă depolarizări ventriculare necoordonate, care nu au debit cardiac **[1]**.

- **BAV grad II (Wenckebach sau Mobitz I şi Mobitz II):**

– BAV grad II este neobişnuit la copii. Blocul Wenckebach sau Mobitz I apare ocazional pe cord normal şi are semnificaţie mică (a fost descris un singur pacient cu un bloc Mobitz I, care a progresat la BAV complet simptomatic (Young *et al.*, 1977));

– BAV Mobitz II reprezintă structura anormală a sistemului de conducere. De multe ori progresează la BAV complet. Apar episoade Adams-Stokes şi moarte subită **[1]**.

- **BAV grad III:**

– Există disociaţie atrio-ventriculară completă.

– Este obişnuit post-operator, dar se întâlneşte şi la familii cu semne şi simptome de sincopă şi bradicardie.

– Diagnosticul prenatal se poate stabili prin ultrasonografia fetală.

– Anticorpii transplacentari sunt responsabili de aproximativ jumătate din cazuri **[1]**.

- **BRD izolat:**

– Nu are importanţă la un pacient cu cord structural normal.

– Postoperator de asemenea are importanţă mică. Aceşti pacienţi, pe o perioadă de 50 de ani, pot prezenta riscul unei incidenţe crescute către BAV complet, iar ca adulţi pot dezvolta BRS **[1]**.

- **Blocul bifascicular:**

– BRD şi bloc în fasciculul anterior al ramurii stângi. Acesta este cauzat de dezvoltarea anormală a sistemului de conducere.

– Se întâlneşte la pacienţii cu defecte septale atrioventriculare şi atrezie de tricuspidă.

– Dacă apare postoperator, acesta este un bloc de conducere adevărat **[1]**.

- **BRS:**

– Este o leziune post-operatorie rară, dar orice pacient cu acest diagnostic trebuie avut în vedere pentru pacing permanent, pentru că ei reprezintă risc de BAV complet.

– **Prognosticul** copiilor cu BRS şi cord structural normal este necunoscut **[1]**.

- **Blocul trifascicular:**

– Este rar la copii. Diagnosticul se pune folosind electrofiziologie intracardiacă.

– Bloc trifascicular nu înseamnă bloc bifascicular şi BAV grad I.

– Blocul trifascicular este cauzat de bloc proximal într-un fascicul, bloc distal sau proximal în alt fascicul şi BAV grad I în nodul AV.

– Poate fi cauzat de întârzierea conducerii în toate cele trei fascicule şi se manifestă prin prelungirea intervalului HV **[1]**.

• **Contracţii premature ventriculare multiforme:**

– **Dacă sunt > sau = 3 complexe** sau dacă apar la copii cu boală cardiacă sunt severe.

– Abordarea acestora se face la fel ca TV, prezentată anterior **[1]**.

• **Studii invazive electrofiziologice:**

– Se fac la copii cu aritmii cunoscute sau suspectate.

– Sunt proceduri diagnostice care oferă informaţii vitale cu privire la caracteristicile proprietăţilor de conducere, se fac şi ca proceduri intervenţionale pentru a vindeca aritmia.

– În tahicardie se face ablaţia pe cateter de radiofrecvenţă (90% rata de vindecare şi 2% rata de complicaţii) **[1]**.

• **Blocul AV tranzitor postoperator (Fallot):**

– Are un prognostic mai puţin bun. Prognosticul slab poate fi prezis prin prezenţa intervalelor HV prelungite la studiile electrofiziologice postoperatorii.

– BAV poate fi o cauză de deces postoperator şi poate determina MS tardiv, dar nu determină majoritatea deceselor (aritmiile ventriculare cauzează moarte subită mai mult decât defectele de conducere).

– Frecvenţa aritmiilor se corelează bine cu vârsta la care s-a efectuat operaţia. Cu vârsta, există cantitate crescută de fibroză în VD. Nu numai vârsta, dar şi chirurgia extensivă şi extensia ventriculotomiei sunt asociate cu o creştere a aritmiilor ventriculare. Moartea subită (MS) apare la 6% dintre pacienţi de-a lungul timpului sau 4,5 pe 100 pacienţi/ani.

•**Funcţia slabă a VD sistolică sau diastolică, obstrucţia reziduală subpulmonară sau un DSV rezidual** au fost asociate cu un prognostic slab, din cauza aritmiilor. Prezenţa aritmiilor la pacienţii asimptomatici pe înregistrări de 24 ore (aritmii complexe ventriculare) nu a identificat un grup la risc.

– Un concept important în ceea ce priveşte moartea subită de-a lungul timpului la pacienţii cu tetralogie Fallot corectată: **relaţia între prelungirea complexului QRS, dilatarea VD, aritmii ventriculare susţinute şi moarte subită tardivă.** Gatzoulis *et al.* (1995) au arătat că complexul **QRS de 180 ms sau mai mare** a prezis, cu 95% probabilitate, moartea subită din cauza aritmiilor ventriculare susţinute. Prelungirea a fost asociată cu **dilatarea de VD şi regurgitarea pulmonară [1]**.

• **Sindromul WPW:**

– MS poate fii prima manifestare, în special la copii şi adolescenţi.

– Benito *et al.* (2001) au concluzionat că ablaţia prin cateter de radiofrecvenţă este tratamentul de alegere în sindromul WPW cu episoade de moarte subită resuscitate **[2]**.

• **Sindromul de QT lung congenital:**

– Este caracterizat de prelungirea QTc pe ECG şi apariţia tahiaritmiilor ventriculare de tipul torsada vârfurilor **[7]**.

– Diagnosticul clinic este determinat de prezenţa **QTc > sau = 0,44 sec [8]**. În cele mai multe cazuri, boala se manifestă clinic în timpul copilăriei. MSC fără sincopă precedentă este rară. Diagnosticul se pune pe anamneza pacientului şi evaluarea ECG-ului de suprafaţă. Analiza genetică este un mijloc relativ nou de diagnostic. Sunt disponibile acum şi teste genetice comercializate. Gena care cauzează boala este identificată la aproximativ 70–80% dintre pacienţi **[7]**. Mutaţiile în genele care codifică proteinele canalelor de ioni din miocard conduc la un interval QT prelungit şi la anomalii de segment ST-T pe ECG cu 12 derivaţii **[5]**. Un QTc normal nu exclude ca un membru al familiei să fie un purtător genetic **[8]**.

– Pacienţii simptomatici sunt trataţi cu un **beta-blocant. ICD** este terapia cea mai eficace pentru pacienţii având risc mare pentru aritmii maligne. Pacienţii având risc mare sunt definiţi ca cei cu stop cardiac remis sau evenimente cardiace recurente (sincopa sau torsada vârfurilor) în pofida terapiei convenţionale (beta-blocante singure) **[7]**.

– Conduce la MSC la vârstă tânără.

– Identificarea substratului genetic prin teste genetice, tratamentul genotip specific şi posibilitatea de tratament cu ICD au condus la îmbunătăţirea prognosticului acestor pacienţi. Pacienţii tineri cu sincopă recurentă neexplicată după stimuli specifici şi aceia cu forme atipice de epilepsie ar trebui îndrumaţi pentru evaluare cardiologică la un centru specializat **[5]**.

• **Sindromul Jervell şi Lange-Nielsen:**

– Acesta este **varianta de sindrom QT lung asociat cu surditate** şi cauzat de mutaţii homozigote şi heterozigote pe genele **KCNQ1 sau pe KCNE1** ce codifică curentul IK.

– Într-un studiu efectuat pe 186 de pacienți cu acest sindrom, 86% dintre pacienți au avut evenimente cardiace și 50% au fost simptomatici deja de la 3 ani. QTc a fost prelungit sever 557 =/– 65 ms. Cele mai multe evenimente aritmice au fost declanșate de emoții și efort. Femeile au prezentat risc mai mic de stop cardiac și MS.

– Un **QTc > 550 ms și antecedente de sincopă în timpul primului an de viață sunt predictori independenți de stop cardiac și MS.**

– Cele mai multe mutații sunt pe gena KCNQ1; mutațiile pe gena KCNE1 sunt asociate cu o evoluție mai benignă.

– Beta-blocantele au eficacitate parțială, întrucât 51% din pacienți au avut evenimente în pofida terapiei și 29% au avut stop cardiac și MS.

– Sindromul JLN este o variantă mai severă de sindrom de QT lung, cu o instalare precoce, prelungire majoră de QTc și **nu răspunde bine la beta-blocante.**

– Subgrupurile având risc scăzut de stop cardiac și MS includ femei, pacienți cu QTc de 550 ms, pacienți fără evenimente în primul an de viață și pe cei cu mutații pe KCNE1.

– Trebuie luată în considerare terapia precoce cu **ICD [9]**.

- **Sindromul de QT scurt:**

– Este o boală genetică asociată cu fibrilație atrială și/sau MS sau sincopă.

– Următoarele mutații în genele ce codifică canalele de ioni cardiaci (KCNH2, KCNQ1, KCNJ2) au fost identificate ca fiind cauzatoare ale sindromul de QT scurt. Mutațiile duc la o câștigare în funcție a curentului afectat IKr, IKs și IK1.

– Fenotipul este caracterizat de un interval **QT scurt < 335 ms** după corecția pentru frecvență cardiacă la frecvențe < 80 bătăi/minut. Pacienții prezintă perioade refractare efective ventriculare și atriale scurte și, în majoritatea cazurilor, se produce fibrilația ventriculară.

– Decesul apare deja la nou-născuți. Poate fi o cauză de moarte în perioada precoce la sugar.

– Terapia de elecție este **ICD,** datorită incidenței crescute a MS **[10]**. Prevenția fibrilației atriale s-a realizat cu propafenona **[11]**. Quinidina s-a dovedit a fi eficace în prelungirea intervalului QT și în normalizarea perioadelor refractorii efective la pacienții ce refuză ICD **[10]**.

- **Sindromul Brugada:**

– Este o boală aritmogenă caracterizată de un **tipar ECG cu supradenivelare de segment ST (de tip concav) în derivațiile precordiale drepte și risc crescut de MSC.** Se cunoaște puțin despre prezentarea clinică și prognosticul acestei boli la copii **[13]**.

– A fost descoperită ca o entitate clinică nouă în 1992.

– Este asociat cu un risc crescut de MSC la tineri sau la adulți aparent sănătoși și mai puțin frecvent la nou-născuți și copii.

– Manifestările pe ECG sunt des dinamice sau ascunse și pot fi revelate prin blocanți ai canalelor de sodiu.

– Sindromul poate fi demascat sau precipitat de o **stare febrilă, agenți vagotonici, agoniști alfa-adrenergici, blocante beta, antidepresive tetraciclice, combinația de glucoză și insulină, hipopotasemie, toxicitate alcoolică sau cocainică [14]**.

– Anomalia poate fi demonstrată prin **ajmalina** sau **tipul 1a sau 1c de antiaritmice.** Indivizii care nu au Brugada pe ECG-ul standard sau au acest tipar indus de droguri antiaritmice prezintă de asemenea risc pentru MS **[15]**.

– Un studiu din Franța a prezentat diagnosticul pacienților cu sindrom Brugada în următoarele circumstanțe: MS remisă, sincopă de origine neexplicată, tahicardie simptomatică supraventriculară, suspiciune, screening familial pentru sindrom Brugada. Ei au concluzionat că (studiul a descris cea mai mare populație de copii afectată de sindrom Brugada până în prezent) febra a reprezentat factorul precipitant cel mai important pentru evenimente aritmice. De asemenea, în populația de adulți riscul pentru evenimente aritmice a fost mai mare la pacienții simptomatici și la cei care aveau spontan tipul I pe ECG **[13]**.

– **ICD** este cea mai răspândită terapie.

– Terapia farmacologică este un adjunct și o alternativă când folosirea ICD nu este posibilă.

– **Isoproterenolul și cilostazolul** măresc curentul în canalul de calciu, **quinidina** inhibă curentul transitor în afară, diminuând curba de potențial de acțiune, supresând substratul și trigerul pentru tahicardia ventriculară și fibrilația ventriculară **[14]**.

- **Valve în dome cu stenoză severă sau moderată de aortă:**

– MS este mai obișnuită în stenoza de aortă decât în alte forme de boală cardiacă congenitală.

– Riscul este mic; nu a fost mai mare de 2% la o serie de 300 de cazuri descrise de Peckham *et al.* (1964).

– Pericolul morții subite este atribuit în cazurile de stenoză severă. Cauza exactă de MS nu este sigură, dar aritmiile ventriculare pot fi determinante, în urma ischemiei miocardice **[1]**.

- **Tumori maligne primare:**

– Sunt rare în stadiul de sugar și copil. Decesul apare la scurt timp după instalarea simptomelor. Acesta este cauzat de creșterea rapidă a tumorii, diseminarea sistemică și răspunsul nefavorabil la terapia medicamentoasă. De obicei, **moartea precoce este regula [1]**.

- **Tumori maligne secundare:**

– Sunt rare, dar mai frecvente decât cele primare. **Limfosarcomul** este cea mai comună.

– Tumori solide pot de asemenea metastaza sau se pot dezvolta la nivelul cordului. Implicarea pericardului poate duce la revărsate pericardice sangvinolente.

– **Cea mai comună tumoră de cord la copii este rabdomiomul** (noduli multiplii).

– **Rezecția chirurgicală** este indicată la toți pacienții simptomatici, la cei ce au obstrucție semnificativă de tract de ieșire sau intrare ventricular sau în cazul aritmiilor amenințătoare de viață **[1]**.

- **Tumori cardiace:**

– **Aritmiile** sunt manifestări **comune** ale tumorilor cardiace, în special ale celor care infiltrează mușchiul cardiac.

– **MSC** este o complicație **rară,** dar devastatoare, având cauze electrice sau mecanice.

– Mixomul conduce foarte rar la MSC în urma obstrucției mecanice.

– Preexcitația este comună la **rabdomioame** (9–13%), probabil datorită țesutului tumoral conductor și poate determina **MSC.**

– **MS** a fost întâlnită la 1/3 dintre pacienții cu **fibroame** și este legată de TV, defecte de conducere sau obstrucția tractului de ieșire.

– **Lipoamele** mari pot să provoace aritmii, incluzând BAV. Tahiaritmiile atriale pot fi o manifestare a hipertrofiei lipomatoase a septului inter-atrial și sunt singurele aritmii curabile prin starvare.

– TV și tamponada cardiacă poate rezulta din **angioame** (rar) **[1]**.

- **Boli cardiace congenitale corectate:**

– **Incidența MS** tardive la pacienții cu boala cardiacă congenitală corectată este estimată la **0,9/1 000 pacienți/ani** (aceasta repezintă o creștere față de incidența din populația generală, unde riscul la populația tânără < 20 ani este între 1 la 25 000 și 1 la 100 000 pacienți/ani).

– Un studiu a raportat (pe o perioadă de urmărire de 25 de ani post-operator pentru boala cardiacă congenitală) **patru categorii de diagnostice care au constituit 90% dintre morțile subite târzii: tetralogia Fallot, dextro-transpoziția de vase mari, coarctația de aortă și stenoza de aortă.** Rata de evenimente pentru pacienții cu aceste defecte a fost **2,2 la 1 000 pacienți/ani,** comparat cu 0,14 la 1 000 pacienți cu șunt stânga-dreapta sau stenoză de arteră pulmonară.

– Sindromul Eisenmenger a fost asociat cu MSC.

– **MSC** este frecvent de origine **aritmică, dar și evenimentele embolice, ruptura de anevrism și insuficiența ventriculară acută** pot fi **mecanisme de** MS la populația cu boală cardiacă congenitală. La pacienții având corecție a coarctației s-a observat **hipertrofia de VS** (cei care mor subit), iar la pacienții cu stenoză de aortă s-au observat diverse cauze: **stenoza reziduală și embolia cerebrală sau coronară în asociație cu endocardita [1].**

- **Anomalii anatomice native:**

– Inel vascular, bandaj al arterei pulmonare.

- **Obstrucția dobândită a căilor aeriene:**

– Aorta ascendentă largă, arterele pulmonare largi, conduct larg între VD și AP, necesitatea de ventilare susținută mult timp, stenoza traheală complexă.

– Aceste anomalii vasculare descrise **nu cauzează ele însele aritmii sau MSC.** Incidența ocluziei respiratorii subite este foarte scăzută. Totuși, dacă există boală cardiacă, atunci riscul de MSC va fi cel asociat bolii respective **[1]**.

- **Stenoza aortică neoperată:**

– MS este o complicație.

– La **copii,** MS a fost raportată în **1–10%** dintre pacienții cu stenoză aortică asimptomatică.

– La **adulți,** MS apare în **< 2%** dintre persoanele asimptomatice.

– Riscul de MSC crește semnificativ la pacienții simptomatici.

– Aritmiile ventriculare complică stenoza de aortă, în special la pacienții cu disfuncție de VS. Totuși, aritmiile ventriculare sunt rar o cauză de sincopă la acești pacienți. **Cauza sincopei** se presupune a fi vasodilatația indusă prin exercițiu cu o creștere inadecvată a debitului cardiac sau datorită precipitării unui răspuns vasodepresor.

– **Postoperator, TV nesusținută** s-a observat la **22%** dintre pacienți (monitorizare ambulatorie).

– Pacienții care au suferit intervenție chirurgicală rămân cu risc crescut pentru MS în perioada postoperatorie. **Incidența MS** a fost **0,4% pe an** la pacienții tratați prin valvulotomie chirurgicală (studiu cu perioadă de urmărire pe termen lung). Cei mai mulți pacienți din studiu au fost asimptomatici, cu toate că mai mult de jumătate au avut stenoză aortică semnificativă sau regurgitare **[1].**

- **DSA:**

– Aritmiile tardive sunt rare post-operator în timpul primelor două decade de viață, în absența leziunilor asociate.

– Există totuși un **risc crescut de FA** (fibrilație atrială) **tardivă sau flutter** când vârsta în momentul operației este mare (pacienții peste 40 de ani sunt considerați a fi cu risc mare).

– Nu se știe dacă riscul pentru aritmii tardive este redus prin evitarea bypass-ului cardio-pulmonar, prin intervenție prin cateterism.

– Aritmiile atriale paroxistice pot fi agravate imediat după închiderea intervențională cu dispozitiv sau chirurgical, dar există o tendință către menținerea ritmului sinusal stabil la anumiți pacienți, în timp ce alții dezvoltă FA susținută.

– Majoritatea pacienților cu **flutter atrial** sau **FA preoperator** nu revin la ritm sinusal; mulți pacienți aflați în ritm sinusal, după a patra decadă de viață, vor dezvolta FA, în pofida corecției chirurgicale.

– Pacienții cu **aritmii atriale cronice** pot fi considerați fie pentru **operația maze a atriului drept, în cazul închiderii pe cale chirurgicală** sau pentru **ablația cu radiofrecvență în cazul închiderii cu dispozitiv.** Se poate opta pentru anticoagularea acestor pacienți cu risc înalt de FA, cu warfarina timp de 6 luni imediat post-operator (risc de FA și accident vascular cerebral). Anticoagularea poate fi întreruptă, dacă ei rămân fără aritmii și nu sunt prezenți alți factori de risc.

– **Disfuncția de nod sinusal** poate apărea la oricare pacient, dar apare cel mai frecvent după **închiderea defectului de tip sinus venos superior. BAV complet** este rar, dar apare mai frecvent în cazul **DSA de tip ostium primum [1].**

- **Defectul septal ventricular (DSV):**

– Aritmiile sunt rare la pacienții cu DSV.

– Fibrilația atrială este cea mai comună și apare la pacienții în vârstă cu încărcare de volum a cordului stâng de lungă durată și cu dilatare de AS.

– Pacienții care au avut corecție tardivă au risc de **aritmii ventriculare târzii și MSC.**

– **MSC** se poate corela cu **anomalii de conducere intra-ventriculară** care sunt comune după corecție. BRD și ectopiile ventriculare tardive sunt frecvente după închiderea DSV-ului, printr-o ventriculotomie dreaptă și sunt benigne.

– În defectele perimembranoase, chirurgul trebuie să aibă în vedere faptul că fasciculul His are traseu subendocardic fiind infero-posterior de marginea defectului. În defectele musculare, traiectul fasciculului His este antero-superior de defect. Datorită riscului de afectare a căilor de conducere atrio-ventriculare cu riscul de bloc cardiac complet operația trebuie făcută cu mare grijă.

– **Incidența** aproximativă a **BAV complet postoperator este < 1%.** Probleme de conducere atrioventriculare, inclusiv BAV complet instalat tardiv, au fost raportate la pacienții care au dezvoltat anevrism septal după închidere spontană **[1].**

- **Defecte septale atrio-ventriculare:**

– BAV complet poate apărea spontan sau după corecția chirurgicală.

– Disfuncția de nod sinusal poate apărea, în special după corecția tardivă. Poate duce la bradicardie și sincopă sau tahicardie.

– Flutter-ul atrial şi FA la pacientul adult reflectă dilataţia camerelor un timp îndelungat şi/sau disfuncţie ventriculară.

– Cu toate că nu au fost identificaţi markeri specifici pentru MS, nu trebuie subestimat efectul potenţial aritmogenic al leziunilor hemodinamice reziduale [1].

- **Transpoziţia de vase mari congenital corectată:**

– Complicaţiile cunoscute sunt aritmiile supraventriculare şi ventriculare.

– **Sindromul Wolff-Parkinson-White** este întâlnit la **2–4%** din pacienţi şi trebuie tratat prin ablaţie, prin radiofrecvenţă în cazul tahicardiilor de reintrare atrioventriculară simptomatică.

– **Tahicardia supraventriculară, flutter-ul atrial şi FA** apar cu frecvenţă mai mare pe măsură ce pacienţii înaintează în vârstă, în cazurile de lărgire atrială, după chirurgia atrială sau la nivelul liniilor de sutură după canularea chirurgicală. Acestea trebuie tratate agresiv cu terapia medicamentoasă sau ablaţie prin radiofrecvenţă (RFA).

– **Aritmia ventriculară** este mai puţin frecventă ca aritmia atrială şi este adesea asociată cu anomalii hemodinamice precum regurgitarea tricuspidiană şi obstrucţia tractului de ieşire al VS şi/sau disfuncţie ventriculară.

– **MS este rară** şi este de obicei asociată cu aritmii ventriculare, disfuncţie ventriculară şi/sau anomalii hemodinamice [1].

- **Ventriculul drept bicameral:**

– Excitaţia ventriculară este normală la aceşti pacienţi şi căile de conducere majore nu traversează fasciculele musculare anormale.

– De aceea, **aritmiile VD** rezultă cel mai probabil în urma **intervenţiei chirurgicale.** Cu toate că se evidenţiază des pe ECG, BRD sau întârziere de conducere în VD după corecţia acestei anomalii, sunt rare problemele de conducere post-operatorii semnificative sau aritmiile. De obicei, consecinţele electrofiziologice ale chirurgiei sunt datorate **închiderii DSV sau corecţiei tetralogiei Fallot asociate.**

– Nu este clar dacă adulţii cu această anomalie corectată sau nu, au risc pentru disritmii la nivelul VD şi în consecinţă au risc pentru **moarte subită** prin **aritmii ventriculare sau infarct miocardic de VD.** Aceste complicaţii sunt extrem de rare şi se întâlnesc numai la pacienţii care au avut corecţie prin **ventriculotomie dreaptă [1].**

- **Ventricul cu dublă cale de intrare:**

– Pacienţii neoperaţi, cu morfologie ventriculară de tip rotaţie stângă (l-loop) au risc de **BAV complet.**

– După **procedurile Fontan,** riscul pentru aritmii atriale şi **MS** este comparabil cu riscul întâlnit la alte patologii univentriculare. Majoritatea pacienţilor care au beneficiat de septare necesită un **pacemaker permanent pentru BAV complet.**

– **MS, presupusă aritmică, este raportată la pacienţii operaţi şi neoperaţi şi reprezintă un mod obişnuit de moarte la aceşti pacienţi.** Starea clinică precară şi instalarea tahicardiei ventriculare susţinute au fost identificate ca factori de risc **[1].**

- **VD cu dublă cale de ieşire:**

– Pacienţii adulţi, operaţi sau nu, au risc atât pentru tahicardii atriale, cât şi ventriculare. Instalarea aritmiilor reflectă hemodinamica anormală progresivă cu dilatare şi hipertrofie camerală şi/sau disfuncţie ventriculară.

– **Chirurgia intracardiacă anterioară,** în special corecţia complexă prin tunel, precum şi conductele stenozate sever sunt factori de risc adiţionali atât pentru aritmii, cât şi pentru MSC.

– BRD pe ECG-ul de suprafaţă se întâlneşte obişnuit după închiderea VD (30–80%).

– **Prelungirea complexului QRS** poate apărea la cei cu fiziologie sau corecţie de tip tetralogie şi poate sugera un **risc crescut** de tahicardie ventriculară susţinută şi MSC.

– Pacienţii cu funcţia valvei AV compromisă – care poate fi legată de corecţia intra-cardiacă complexă – şi cei cu ventricule mici noncomplianţi sunt susceptibili pentru aritmii atriale, secundar dilatării atriale pe termen lung.

– Pacienţii care au avut o operaţie Fontan au risc predominant pentru aritmii atriale, pe când cei cu corecţii intra-cardiace complexe au risc pentru tahicardii ventriculare – **ambele situaţii** având risc pentru MSC **[1].**

- **Anomalia Ebstein:**

– Aritmiile devin obişnuite odată cu înaintarea în vârstă.

– 1/3 din pacienţi au aritmii, cel mai obişnuit **tahicardie de reintrare atrio-ventriculară** legată de prezenţa căii accesorii sau **fibrilaţie/flutter atrial;** de asemenea pot prezenta **tahicardie ventriculară** care poate fi datorată anomaliilor miocardului ventricular.

– Studiul electrofiziologic permite localizarea precisă a **căilor anormale** şi poate fi curativ prin folosirea tehnicilor de ablaţie prin radiofrecvenţă **[1]**.

- **Sindromul Eisenmenger:**

– **MS** a fost notată în **21–63%** dintre decesele pacienţilor cu Eisenmenger şi este datorată unor cauze variate: **aritmii, hemoptizie masivă şi hemoragie intrapulmonară masivă** cauzate de ruptura arterelor pulmonare anevrismale sau de ruptura unei artere bronşice, **disecţia aortei ascendente, tromboemboli în arterele pulmonare mari, infarct cerebral vasospastic, deshidratare severă şi hemoragie intracerebrală** la pacienţii care iau tratament anticoagulant.

– Tahiaritmiile, ca o cauză de MS, au fost supraestimate în trecut.

– **MS a fost frecvent legată de stilul de viaţă**: în timpul vacanţelor, dansul sau activitatea fizică exagerată (consilierea acestor pacienţi referitor la stilul de viaţă este foarte importantă).

– Adulţii cu sindrom Eisenmenger au risc pentru MS în timpul efortului extenuant. Este interzisă participarea la activităţi competitive sportive şi sporturile de contact. Sunt permise activităţile sportive de intensitate mică (biliard, cricket, popice, golf). Pacienţii trebuie să-şi respecte limitele şi să-şi restricţioneze nivelul de activitate la simptomele lor **[1]**.

- **Tetralogia Fallot:**

– **MS după corecţia chirurgicală** nu este obişnuită. Nu se justifică terapia antiaritmică profilactică pentru a supresa aritmiile ventriculare.

– **Tahicardia ventriculară monomorfă susţinută** este neobişnuită.

– **Durata complexului QRS** pe ECG de suprafaţă se corelează bine cu mărimea VD la aceşti pacienţi. Un **QRS maximum de 180 ms sau mai mult** este un marker înalt senzitiv şi relativ specific pentru **tahicardie ventriculară susţinută** şi **MSC la adulţii** care au avut corecţia chirurgicală. Prelungirea QRS refelectă:

a) iniţial fasciculul a fost afectat în timpul corecţiei (ventriculotomie dreaptă, degajarea stenozei musculare subpulmonare şi plasarea suturii pentru închiderea DSV);

b) prelungirea progresivă a complexului QRS, tardiv, secundar dilatării de VD, este rezultatul regurgitării pulmonare cronice.

Un studiu multicentric a arătat că schimbarea morfologiei complexului QRS în timp poate fi un predictor mai senzitiv şi mai specific al pacienţilor cu risc.

– **Dispersia QT** (diferenţa între intervalul QT cel mai scurt şi cel mai lung în oricare dintre cele 12 derivaţii pe ECG de suprafaţă), un marker de repolarizare neomogenă, este un **predictor pentru tahicardie ventriculară susţinută monomorfă** tardiv după corecţia tetralogiei. O **dispersie QT > 60 ms** combinată cu o durată **QRS de 180 ms** sau mai mare distinge stratificarea riscului pentru **TVS** la pacienţii adulţi.

– Intervenţiile pentru rezolvarea leziunilor reziduale, de obicei situate pe dreapta, trebuie considerate ca o parte esenţială pentru modificarea riscului şi managementul aritmiilor la aceşti pacienţi. Alte mijloace terapeutice invazive sunt **procedurile ablative transcateter** sau **intraoperatorii** şi **implantarea de AICD. AICD este o terapie adjuvantă pentru prevenţia secundară a TVS şi a MS,** în urma restaurării problemelor hemodinamice reziduale. AICD poate fi considerat pentru **prevenţie primară** la pacienţii cu risc, când este prezentă **disfuncţia ventriculară avansată** şi nu se găsesc leziuni hemodinamice ţintă pentru intervenţia prin cateter şi/sau chirurgicală.

– Terapia antiaritmică profilactică, pentru pacientul asimptomatic cu ectopie ventriculară, în urma monitorizării Holter nu are niciun beneficiu. Pacienţii cu corecţia tetralogiei au risc scăzut pentru TVS şi MSC, iar efectele adverse potenţial proaritmice ale terapiei antiaritmice pot fi riscante **[1]**.

– **MSC** a fost notată cu o incidenţă între **0,5 şi 6%.** Vârsta înaintată în momentul corecţiei şi hipertensiunea post-operatorie a VD au fost evidenţiate **ca fiind factori de risc pentru moarte subită tardivă.** Peticul transanular, care predispune la regurgitare pulmonară şi rata accelerată de alungire a QRS-ului, au fost arătate ca fiind **predictori adiţionali pentru MS** într-un studiu multicentric. Hipertensiunea izolată a VD (presiunea sistolică VD > 60 mm Hg) nu a fost predictor pentru MSC sau TVS în acest studiu. Pacienţii cu TVS monomorfă şi cei care au decedat subit aveau un substrat electrofiziologic şi hemodinamic comun, sugerând un mecanism patogenic şi patofiziologic comun. Pacienţii care au murit subit, au avut o corecţie mult mai târzie comparativ cu pacienţii care prezentau TVS. Aceasta sugerează că disfuncţia de VS, secundară cianozei susţinute şi încărcării de volum (secundare şunturilor arteriale paliative), poate să contribuie la MS. Este de notat că niciunul dintre cei şaisprezece pacienţi, care au murit subit în acest studiu multicentric, nu a urmat o altă operaţie sau intervenţie prin cateter pentru problemele hemodinamice reziduale importante.

În pofida limitărilor de date retrospective disponibile este clar că **prezervarea şi restaurarea funcţiei VD şi a valvei pulmonare reduce riscul MSC** la aceşti pacienţi. În ceea ce priveşte TVS, tratarea leziunilor hemodinamice reziduale trebuie să facă parte din modalitatea de abordare pentru modificarea riscului pentru MSC. Acest mod de abordare prezervă **funcţia ventriculară,** care în schimb este un determinant major al rezultatului pe termen lung pentru aceşti pacienţi **[1]**.

– MSC rămâne cea mai comună cauză de moarte după corecţia tetralogiei.

– Nollert *et al.* (2003) a descris că **cel mai important factor de risc pentru MSC a fost clasa NYHA de grad mare pre-operator.** De aceea se recomandă intervenţia chirurgicală precoce. Riscul pentru MSC creşte în timp, sugerând intensificarea controlului cardiologic sau pediatric pe termen lung **[3]**.

- **Cardiomiopatia restrictivă:**

– Evoluţia clinică este variabilă, dar boala este de obicei fatală în primii cinci ani de la diagnostic.

– Tabloul clinic este cel de **progresie către insuficienţa cardiacă.** Pericardita constrictivă netratată are aceeaşi evoluţie clinică.

– Nu există complicaţii tardive specifice ale acestor două boli comparativ cu alte forme de insuficienţă cardiacă, cu toate că prezenţa **ascitei poate fi mai pronunţată.**

– În pericardita constrictivă, după pericardiectomie, există ipoteza că funcţia ventriculară pe termen lung este afectată, prin absenţa contenţiei pericardului şi că insuficienţa ventriculară poate apărea la vârstă precoce. Totuşi, nu există date care să sprijine acestă teorie **[1]**.

- **Cardiomiopatia hipertrofică (CMH):**

– Cea mai importantă provocare în managementul CMH este **identificarea pacienţilor care au risc pentru MS.** Uşurinţa identificării pacienţilor afectaţi, natura moştenită a bolii, şi eficacitatea AICD, justifică screening-ul cardiac al rudelor de grad I al pacienţilor cu CMH **[1]**.

– CMH este cea mai comună cauză de MSC moştenită la copii. Ghidurile curente sugerează screening-ul după 12–15 ani. Un studiu recent efectuat în Suedia, pe o cohortă de 150 copii care au prezentat MS, a demonstrat că riscul de MS atinge vârful mai devreme la fete, 10–11 ani, preponderenţa la băieţi fiind după 15 ani. Statisticile naţionale de cauză a morţii au confirmat că rata mortalităţii de CMH este semnificativ mai mare la 8–16 ani decât la 17–30 ani. Studiul a concluzionat că în cazul familiilor cu CMH, screening-ul la copii ar trebui făcut la o vârstă precoce **[4]**.

– **Factorii de risc actuali** sunt: **stopul cardiac anterior, TV la monitorizarea ambulatorie, antecedente familiale de MS datorită CMH, hipertrofia miocardiacă masivă, răspunsurile vasculare anormale în timpul exerciţiului şi sincopa recurentă neexplicată.** A fost citată şi vârsta tânără la prezentarea clinică, dar este necesară diferenţierea pacienţilor fără complicaţii care trec prin screeening familial, de cei ce se prezintă datorită simptomelor lor. Anumite mutaţii genetice (cTnT) au un risc crescut pentru MS.

– Există limitări în stratificarea riscului pacienţilor cu CMH. Rata scăzută de mortalitate anuală şi populaţiile mici de pacienţi studiate până acum au evidenţiat puţini pacienţi cu risc înalt.

– De asemenea, screening-ul prospectiv şi studiile genetice pe rude au identificat un număr crescut de indivizi sănătoşi, asimptomatici, cu CMH care ar fi trecut nediagnosticaţi. Riscul lor pentru complicaţiile bolii poate fi mai mic decât al altor pacienţi, în special cei văzuţi la instituţiile de referinţă. Un alt factor este **heterogenitatea** carcteristică bolii. Această heterogenitate limitează puterea predictivă a fiecărui factor de risc, făcând dificilă aplicarea largă a algoritmilor. **Abordarea este ca a oricărui pacient cu antecedente de stop cardiac, TV susţinută şi/sau antecedente familiale de MS datorită CMH; scopul este să primească terapia ţintită pentru prevenţia MS.**

– Principalele opţiuni terapeutice pentru prevenţia MSC sunt **amiodarona** şi **AICD.** S-a susţinut administrarea amiodaronei în doze mici 200 mg/zi pentru pacienţii care au risc mare.

– Pentru pacienţii cu antecedente de stop cardiac se indică AICD. Acest lucru este sprijinit de incidenţa mare a aritmiilor fatale (mai mare de 11% pe an) la aceşti pacienţi şi de abilitatea AICD de a cupa aceste aritmii. Pentru prevenţia primară, efectul AICD este mai puţin sigur. Cu toate că aceste dispozitive nu sunt mai puţin eficiente decât în cazul pacienţilor care necesită prevenţie secundară, criteriile clinice precise ce desemnează riscul înalt nu au fost standardizate. Se cer în continuare investigaţii prospective pentru a identifica aceşti pacienţi.

Factori de risc pentru moartea subită:

- stop cardiac anterior sau aritmii ventriculare susţinute;
- antecedente familiale de MS datorită CMH;
- sincopa neexplicată;
- vârsta tânără la prezentarea clinică;
- TV nesusţinută frecventă;
- răspuns anormal al TA în timpul exerciţiului [1].

- **Cardiomiopatia dilatativă:**

– **MS poate fi modalitatea de prezentare**, cu toate că aceasta este rară.

– TV nesusţinută asimptomatică apare la 40% dintre pacienţi (media 20–60%) şi este cu atât mai severă cu cât afectarea funcţiei ventriculare este mai severă.

– **Sincopa este un factor predictiv puternic pentru MS** şi **12%** dintre pacienţii cu CMD idiopatică mor subit. Folosirea medicamentelor antiaritmice este limitată de efectele lor inotrop negative şi proaritmice. Principalii agenţi folosiţi sunt cei din clasa III, iar pentru **amiodaronă** s-a demonstrat o îmbunătăţire a prognosticului total (GESICA study: Grupo de Estudio de la Sobrevida en la Insuficiencia Cardiaca en Argentina). **Dofetilide** a fost folosit pentru tratamentul şi prevenţia FA. **AICD** a fost folosit cu succes pentru prevenţia secundară a stopului cardiac sau a TV simptomatice şi au fost eviden-ţiate cele mai bune rezultate comparativ cu terapia medicamentoasă la pacienţii cu funcţie ventriculară diminuată [1].

- **MS înainte de transplantul de cord la copii:**

– Un studiu din SUA a concluzionat că incidenţa MS la copiii cu cardiomiopatie înainte de transplantul cardiac este mică. Ei au conchis că implantarea uniformă de ICD pentru prevenţia primară a MS nu ar îmbunătăţii supravieţuirea la această populaţie. Copiii cu cardiomiopatie ischemică par a avea un risc mai mare de MS şi ar beneficia de terapia cu ICD [12].

- **Atrezia pulmonară cu sept ventricular intact (PAIVS):**

– Există date limitate referitoare la aritmii şi MSC la adulţii cu PAIVS. Chiar după corecţie, mulţi pacienţi cu PAIVS au un atriu drept dilatat cronic, care poate predispune la aritmii atriale. Când pacienţii au regurgitare pulmonară de lungă durată şi/sau regurgitare tricuspidiană cu dilatare de VD, paralelismul cu tetralogia Fallot sugerează că poate exista risc pentru aritmii, în special TV şi MS. Dilatarea atrială de lungă durată după procedura Fontan predispune la aritmii atriale.

– Medicaţia antiaritmică este necesară la majoritatea pacienţilor, dar în fiecare caz ar trebui căutate anomalii hemodinamice. Aceasta poate implica înlocuirea valvei pulmonare sau conversia conexiunii atrio-pulmonare spre conexiunea cavo-pulmonară totală la pacienţii cu circulaţie Fontan. Chirurgia aritmiilor concomitente formează o parte integrantă de management.

– Stenozele de artere coronare, întreruperile sau ectaziile coronariene creează substratul pentru furtul coronarian, determinând un risc adiţional pentru aritmii şi MSC. Sunt obligatorii în aceste circumstanţe: documentarea meticuloasă a anomaliilor de coronare prin angiografie şi folosirea scanning-ului nuclear pentru a identifica ariile de ischemie [1].

- **Stenoza pulmonară:**

– Adultul neoperat se poate prezenta cu aritmii supraventriculare, în special flutter sau fibrilaţie atrială, care rezultă din încărcare de presiune a VD şi regurgitare tricuspidiană.

– Instalarea aritmiilor supraventriculare poate precipita semnele de insuficienţă a VD. Adultul căruia i s-a efectuat valvulotomie se poate prezenta cu aritmii supraventriculare sau ventriculare, în special dacă sunt prezente leziuni hemodinamice reziduale semnificative. Au fost descrise cazuri izolate de MS **[1]**.

- **Anevrism de sinus Valsalva rupt:**

– Ruptura acută a anevrismului de sinus Valsalva este o cauză rară de MSC la tineri.

– De obicei este bruscă şi în general un se pune accent pentru prevenirea ei.

– Simptome ca discomfort toracic sau sincopă trebuie investigate prompt la pacienţii cu defect nerupt, cunoscut.

– Se indică tratamentul chirurgical promt al anevrismului în expansiune pentru a reduce morbiditatea şi mortalitatea **[1]**.

- **Transpoziţia de vase mari (TVM):**

– Pacienţii cărora li s-a efectuat **procedura Mustard sau Senning** au risc pentru bradiaritmii şi tahiaritmii.

– Cea mai comună **tahiaritmie este tahicardia atrială cu reintrare** incizională, descrisă uneori ca flutter atrial atipic.

– Cea mai comună **bradiaritmie este disfuncţia de nod sinusal** cu un ritm de scăpare joncţional lent.

Bradiaritmii:

– **Bradicardia sinusală de repaus cu ritm de scăpare joncţional** este frecventă la pacienţii cu switch atrial, tipic 40–60 bătăi pe minut. Este rar simptomatică.

– **Disfuncţia de nod sinusal** apare post-operator mai târziu. Probabilitatea de a fi în ritm sinusal la un an de la operaţie este 72% la 5 ani, 56% la 10 ani, 50% şi 43% la 13 ani. Incidenţa de pierdere a ritmului sinusal este de aproximativ 2,4% pe an. Examinarea histologică a regiunii nodului sinusal demonstrează anomalii ale nodului sinusal şi ale arterei nodului sinusal. Studiile electrofiziologice arată că funcţia anormală a nodului sinusal este prezentă la cel puţin 50% dintre pacienţi.

– **Răspunsul cronotropic la efort** este variabil: unii pacienţi au un răspuns slab, cu frecvenţe maxime de 70–80 bătăi/minut, iar alţii vor realiza o frecvenţă maximă de 100–150 bătăi/minut. Un răspuns cronotropic normal la efort este neobişnuit, iar frecvenţa cardiacă maximă la efort este cel mai important predictor al capacităţii de efort la aceşti pacienţi. La cei care au un răspuns cronotropic sărac la efort, **pacing-ul cu declanşare în funcţie de frecvenţă** poate aduce o îmbunătăţire simptomatică a capacităţii de efort.

Tahiaritmii:

– **Tahicardia cu reintrare intraatrială** apare la 50% din pacienţi după corecţia de switch atrial în TVM.

– Un studiu cu o durată medie de urmărire de 23 de ani după procedura Mustard a demonstrat că 48% dintre pacienţi au avut cel puţin un episod de **tahicardie supraventriculară,** din care 73% au avut flutter atrial. Ablaţia prin cateter cu radiofrecvenţă a acestor aritmii a avut succes în aproximativ 3/4 din cazuri (există un risc semnificativ de BAV de grad înalt în urma acestei proceduri).

– **Tahicardia ventriculară** a fost documentată la un număr mic de pacienţi.

Mortea subită:

– Este documentată după corecţia de switch atrial la **7–15%** din pacienţi.

– Prezenţa **episoadelor precedente de flutter atrial** este singurul factor cunoscut care creşte riscul de MS la aceşti pacienţi, cu toate că nu este prezent în toate cazurile de MS şi poate să reflecte un status hemodinamic precar.

– MS pare a fi de cauză aritmică de cele mai multe ori, dar mecanismul precis rămâne incert **[1]**.

- **Operaţia Rastelli:**

– **Postoperator,** la începutul experienţei chirurgicale, rata de mortalitate era de până la 30%. În prezent **rata mortalităţii operatorii** este de **5%** sau mai puţin. Există o incidenţă semnificativă de **mortalitate tardivă** după Rastelli. Un studiu a raportat o rată de supravieţuire de 82% la 5 ani, 80% la 10 ani, 68% la 15 ani şi 52% la 20 ani. Cele mai comune cauze de moarte tardivă sau transplant au fost insuficienţa de VS şi MS.

– **Statusul funcţional** este bun, cu toate că stenoza de conduct sau disfuncţie importantă ventriculară pot fi factori limitanţi. Capacitatea de efort la populaţia Rastelli este redusă comparativ cu cea din populaţia normală.

Aritmii şi MSC:

– **Incidenţa MS este semnificativă** după operaţia Rastelli, care este aritmogenă.

– Un studiu a documentat o incidenţă mare de aritmii tardive cu rate aproximativ egale de **tahicardii**

ventriculare și supraventriculare. Tahicardia ventriculară poate fi asociată cu obstrucția de conduct și hipertensiune de VD și ar trebui să direcționeze medicul către o evaluare hemodinamică atentă a pacientului.

– Prezintă un risc de dezvoltare precoce sau tardivă de bloc cardiac.

- **Operația de switch arterial:**

– Controlul efectuat la peste 1 000 de supraviețuitori a arătat o rată de supraviețuire de 88% la 10 și 15 ani, fără decese mai târziu de 5 ani de la operație. Rezultatele sunt mai puțin bune la pacienții cu leziuni asociate, cu o rată de supraviețuire de 80% la 10, respectiv 15 ani, cu toate că diferența reprezintă riscul operator diferit.

– **Supraviețuirea operatorie** după switch-ul arterial în prezent este foarte bună; rata mortalității chirurgicale este **2–5%** pentru pacienții fără leziuni asociate. Rata mortalității operatorii este mai mare la pacienții cu DSV asociat, dar < 5%.

– **Statusul funcțional** este normal la majoritatea pacienților și capacitatea la efort aerobic este normală sau subnormală comparată cu valorile predictive pentru vârstă și sex.

Aritmii și MSC:

– Ritmul sinusal se menține pe termen mediu/lung la 95–98% din pacienții cu switch arterial.

– Există o incidență mică, < 2%, de BAV complet, de obicei la pacienții care au avut un DSV asociat.

– Un studiu a documentat o incidență de 5% pe termen mediu a tahicardiei supraventriculare și o incidență de TV susținută la monitorizarea Holter de 0,5%.

– **MS nu este obișnuită** și este în legătură directă cu infarctul miocardic secundar obstrucției de arteră coronară **[1]**.

- **Stenoza și regurgitarea de tricuspidă:**

– **Aritmiile atriale**, în special fibrilația și flutter-ul atrial, în asociație cu anomalii congenitale de valvă tricuspidă pot reduce calitatea vieții și pot fi sursa morbidității considerabile și a mortalității, chiar după intervenția chirurgicală.

– Incidența aritmiilor descrește cu aproximativ 30% după corecția chirurgicală.

– **Aritmiile atriale asimptomatice** sugerează necesitatea monitorizării Holter periodice, datorită riscului crescut asociat de accident vascular cerebral, insuficiență cardiacă și moarte. Tratamentul include anticoagulare, controlul frecvenței și al ritmului folosind agenți farmacologici sau tratament pe bază de cateter. Controlul ritmului îmbunătățește toleranța la efort și poate prezerva funcția ventriculară, dar efectul lui benefic asupra mortalității nu este încă dovedit.

– **Aritmiile ventriculare și MSC** asociate cu boala congenitală de valvă tricuspidă sunt aproape întotdeauna secundare displaziei adiacente de VD sau disfuncției de VD, consecința încărcării cronice de volum sau întârzierii conducerii intraventriculare manifestată prin QRS alungit pe ECG. De aceea, trebuie făcute eforturi pentru a prezerva funcția VD, incluzând aici operația precoce, în special când se observă semne timpurii de disfuncție prin testarea non-invazivă sau sunt detectate aritmii ventriculare.

– Tratamentul acestor aritmii trebuie făcut chiar și la pacienții asimptomatici dacă este documentată disfuncția ventriculară. Folosirea medicației antiaritmice sau a dispozitivelor este ghidată de severitatea simptomelor și a disfuncției de VD **[1]**.

- **Anomaliile arterelor coronare:**

– Prezintă o incidență crescută de MSC sau simptome de ischemie miocardică la acești pacienți.

– Angiografia coronariană este invazivă, scumpă și nu poate să furnizeze întotdeauna informația necesară despre anatomia coronară anormală.

– **CCTA** (angiografia prin computer tomografie cardiacă) este o modalitate imagistică non-invazivă pentru definirea anomaliilor de artere coronare, furnizează informație anatomică tridimensională, care poate fi dificil de obținut prin angiografie; definește totodată și alte aspecte ale anatomiei cardiace, normale sau anormale **[17]**.

- **Displazia aritmogenă de VD (DAVD):**

– Este o boală a mușchiului cardiac și se cararcterizează clinic prin aritmii ventriculare amenințătoare de viață. Prevalența este estimată între **1:2 500 – 1:5 000.**

– DAVD este o cauză importantă de **moarte subită la tineri și la atleți [22].**

– Tiparul ECG constă în inversarea undei T după derivaţia V1. Se evidenţiază bloc parietal al VD: durata **QRS în V1 ≥ 110 ms** şi o durată a QRS mai mare în derivaţiile precordiale drepte apoi stângi. Evidenţa conducerii fracţionate lente este prezentă ca unde epsilon.

– Modificările pe ECG singure sau în combinaţie, pot fi hotărâtoare pentru diagnosticul DAVD şi ajută la diferenţierea DAVD de tahicardia tractului de ieşire a VD **[21]**.

– Este disponibilă numai terapia paliativă care constă în medicamente antiaritmice, ablaţia prin cateter şi ICD.

– Vârsta tânără, antecedente familiale de moarte subită juvenilă, dispersia QRS ≥ 40 ms, inversia undei T, implicarea VS, tahicardia ventriculară, sincopa şi stopul cardiac anterior sunt factorii de risc majori pentru un prognostic defavorabil.

– Screening-ul pentru a determina dacă tinerii pot face sport s-a dovedit a fi eficace în detectarea pacienţilor asimptomatici. Necalificarea pentru sport a fost salvatoare de viaţă, scăzând substanţial moartea subită la atleţii tineri **[22]**.

- **Sindromul Leopard:**

– Este o boală cu transmitere autosomal dominantă. Se caracterizează prin lentiginoză, hipertelorism ocular, organe genitale anormale, creştere întârziată, surditate neurosenzorială, anomalii cardiace şi electrofiziologice. CMH este asociată des cu această boală **[18]**.

– Se datorează mutaţiei la nivelul genei PTPN11 **[19]**.

– Lentiginoza diseminată trebuie să determine medicii să evalueze cazurile mai detaliat deoarece bolile asociate acesteia pot prezenta morbiditate considerabilă şi moarte subită **[20]**.

- **Sindromul Williams:**

– Se caracterizează prin boală cardiacă: stenoza aortică supravalvulară, stenoza pulmonară periferică, disformism facial şi întârziere de creştere/dezvoltare.

– Este cauzat de deleţia genei pentru elastină şi alte gene contigue pe cromozomul 7.

– MS a fost raportată la aceşti pacienţi. Bird *et al.* (1996) au raportat 10 cazuri de MS, 6 dintre ele fiind asociate cu cateterism cardiac. Wessel *et al.* (2004) au estimat incidenţa MS în jur de **1/1 000 pacienţi/an.**

– Constatările clinice şi patologice la pacienţii cu MS sugerează că stenoza de artere coronare, hipertrofia ventriculară şi ischemia miocardică sunt **factori de risc pentru MS** în sindromul Williams **[24]**.

4. TRATAMENT

4.1. MSC la copii

MSC la copii pare a fi provocată frecvent de boli cardiace moştenite. MSC poate fi prevenită şi se recomandă în acest sens screening-ul activ familial după o MSC neexplicată a unui copil **[6]**.

Implantarea de ICD la copii: pentru prevenţia MSC, se realizează prin acces transvenos şi este eficient chiar şi la copiii mici. Totuşi, apariţia complicaţiilor legate de sondă este semnificativă **[23]**.

4.2. Pregătirea de urgenţă şi managementul MSC

Recomandările pentru pregătirea de urgenţă şi managementul MSC în licee şi programele atletice din colegii: o declaraţie consensuală.

– MSC este cauza principală de moarte la atleţii tineri. Prezenţa şi accesul în timp util la defibrilatoarele externe automate în timpul evenimentelor sportive furnizează un mijloc de defibrilare precoce, fiind un arsenal pentru prevenţia secundară eficientă a MSC.

– Planul de urgenţă este necesar în licee şi în cadrul programelor atletice din colegii pentru a asigura un răspuns eficient la MSC.

– Elementele esenţiale pentru un plan de acţiune de urgenţă includ: stabilirea unui sistem de comunicare eficient, antrenarea unor persoane pentru resuscitarea cardio-pulmonară (RCP) şi folosirea defibrilatorului extern automat (DEA), accesul la un DEA pentru defibrilare precoce, achiziţionarea echipamentului necesar, coordonarea şi integrarea unei persoane la locul desfăşurării activităţilor.

– Recunoaşterea promptă a MSC, activarea precoce a serviciului medical de urgenţă, prezenţa salvatorului antrenat pentru RCP şi accesul la defibrilare precoce sunt elemente critice în managementul MSC. La orice atlet care prezintă un colaps sau nu răspunde la stimuli, trebuie suspectat stopul cardiac şi trebuie folosit DEA în regim de urgenţă, pentru analiza ritmului şi defibrilarea la indicaţie **[16]**.

5. MOARTEA SUBITĂ FETALĂ

5.1. Nosologie

5.1.1. Definiție morfo-fiziopatologică

Moartea fetală (MF) reprezintă moartea care apare la o vârstă gestațională > 20 săptămâni sau la o greutate fetală > 500 gr **[28]**.

5.1.2. Cadrul patologic

a) MF poate fi cauzată de: asfixia intrapartum, izoimunizarea RH, toxemie, diabet, infecția intrauterină, apoplexia uteroplacentară, anomalii de placentă, hipertensiune, antecedente de moarte fetală, întârziere de creștere fetală, malformații letale, decese antepartum neexplicate **[28]**, boală autoimună maternă, trombofilia, infecția cu germeni patogeni TORCH, malformații congenitale majore **[30]**.

b) LQTS (sindromul de QT lung) fetal și neonatal sunt rare, familiale și decesul poate apărea în absența unei tahiaritmii ventriculare documentate sau în absența antecedentelor familiale sugestive **[30]**:

– **Fenotipul de LQTS perinatal** este caracterizat prin lipsa frecventă a antecedentelor familiale a bolii. Un rol important îl au **mutațiile *de novo* în LQTS perinatal,** în genele asociate LQTS, care sunt legate de aritmii letale la făt și nou-născut. Mutațiile SCN5A ca o cauză de LQTS perinatal par a fi în contradicție cu studiile anterioare care arătau că pacienții cu LQTS în general au manifestări clinice mai târziu în viață, decât pacienții cu mutații la alte locusuri și că penetranța mutației SCN5A este dependentă de vârstă **[30]**.

– În pofida investigațiilor atente, cel puțin 25%, posibil 50% dintre decesele fetale rămân neexplicate **[29]**.

– Un număr mare de MS la tineri (sugari, copii, adolescenți) se datorează **LQTS.**

– **Hoorntje *et al.*** au raportat într-o familie cosangvină apariția unei morți fetale urmată de nașterea prematură a unui sugar cu BAV funcțional 2:1 și un QTc de 580 ms.

– Analizele moleculare au arătat că atât sugarul ce a supraviețuit, cât și fratele născut mort erau afectați de LQTS, fiind **purtători de mutație homozigotă** ce a condus la truncarea proteinei HERG. Amândoi părinții, purtători de mutație heterozigotă erau asimptomatici și aveau o valoare de QTc la limită.

– **Beinder *et al.*,** și-au extins observațiile către **bradicardia sinusală și aritmiile ventriculare la fetuși,** ca **manifestări intrauterine de LQTS.**

– Ei au raportat cazul unei femei aparent sănătoase, cu o sarcină terminată la 40 de săptămâni datorită aritmiei fetale. După operația de cezariană, s-a născut un băiețel cu un QTc de 540 ms și episoade de TV de tip torsada vârfurilor. Copilul a murit câteva ore mai târziu.

– Autorii notează următoarea observație: dacă fetusul ar fi murit *in utero* înainte de diagnosticul de aritmie ventriculară, această moarte ar fi fost privită ca o moarte fetală neexplicată (după examinările postmortem de rutină) și diagnosticul de LQTS nu ar fi fost suspectat **[30]**.

– **Miller *et al.* (2004)** au descris pierderea în ultimul trimestru de sarcină a trei sarcini succesive la o femeie cu mozaicism somatic pentru o mutație letală în LQTS.

– Cu toate că materialul genetic a fost disponibil numai la 2 dintre cei 3 sugari, s-a evidențiat transferul pe linie germică a mutației în cel puțin 2 dintre cele 3 sarcini.

– Evidența clinică și postmortem a sugerat că cele trei sarcini au fost complicate cu decompensarea cardiacă fetală iar la al doilea sugar, s-a observat că insuficiența cardiacă s-a dezvoltat datorită tahiaritmiilor ventriculare. **Insuficiența cardiacă, bradiaritmiile, hipertrofia cardiacă și tahiaritmiile sunt caracteristici frecvente de prezentare antenatală a LQTS.**

– Miller a concluzionat că **mutațiile LQTS,** în particular cele ce afectează canalul de sodiu codificat de **SCN5A,** conferă un risc pentru **pierderea fetală în ultimul trimestru și pentru moartea subită a sugarului.**

– În cazul mamei descris de Miller, ea a prezentat mozaicism somatic pentru LQTS.

Mozaicismul genetic rezultă când o mutație apare într-o singură celulă a embrionului în dezvoltare și este propagată numai la celulele ei descendente la adult. Mozaicismul poate afecta liniile somatică sau germică sau pe amândouă, depinzând de locația și stadiul embriologic în care apare mutația.

– O trecere în revistă a 22 de cazuri din literatura engleză, a descris un subset de pacienți cu LQTS cu un fenotip sever cu debut neonatal caracterizat prin **intervale QTc foarte lungi (medie 665 ms), BAV 2:1, alternanța de undă T, bradicardie funcțională și un**

prognostic prost, cu 9 dintre 22 pacienţi decedaţi în primul an de viaţă şi 50% mortalitate la 4 ani de viaţă **[30]**.

c) O cauză de MS precoce este **sindromul de moarte subită la sugari** (**SIDS** – sudden infant death syndrome), care reprezintă principala cauză de mortalitate în primul an de viaţă **[30]**.

– SIDS este multifactorial. Cele mai multe cazuri de SIDS rezultă probabil dintr-un defect temporar în controlul neuronal al funcţiei respiratorii sau cardiace care ar iniţia o secvenţă letală de evenimente. În 1976 s-a presupus că o anomalie de dezvoltare a inervaţiei simpaticului cardiac ar predispune anumiţi sugari la aritmii letale în primul an de viaţă. S-a sugerat că un dezechilibru al sistemului nervos simpatic ar fi cauza prelungirii intervalului QT pe ECG şi a aritmiilor ventriculare potenţial letale **[31]**.

– Un studiu prospectiv pe 18 ani, cu înregistrări ECG la 33 000 de sugari, a furnizat prima evidenţă că un interval QT prelungit în ziua 3–4 de viaţă este asociat cu un risc semnificativ crescut pentru SIDS. Acesta a fost urmat de demonstraţii moleculare că mutaţiile LQTS *de novo* au creat un substrat predispozant aritmiei responsabil pentru stopul cardiac **[33]**.

Cauze potenţiale de prelungire a intervalului QT la sugari:

– **Prima posibilitate:** prelungirea QT poate depinde de modificările de dezvoltare în inervaţia simpatică cardiacă. Aceasta continuă să se dezvolte după naştere şi devine funcţională complet în a 6-a lună de viaţă. Nervii simpatici drept şi stâng se dezvoltă în ritmuri diferite şi conduc la un dezechilibru nociv. O creştere bruscă în activitatea simpatică poate declanşa aritmii letale la aceste corduri instabile electrice. Sugarii cu aceste caracteristici sunt vulnerabili în timpul primului an de viaţă şi riscul lor pentru SIDS ar putea fi identificat prin observaţia prelungirii intervalului QT.

– **A doua posibilitate:** implică o anomalie genetică. Anumiţi pacienţi SIDS pot să aibă o variantă de sindrom de QT lung. Această boală se caracterizează prin prelungirea intervalului QT şi un risc crescut de MS, în special în condiţii de stres, dar şi în timpul somnului. Este de obicei familială dar poate fi şi sporadică. Totuşi, SIDS nu este o boală familială. Ce este relevant la SIDS este că în cazuri sporadice de LQTS au fost găsite mutaţii spontane. Sugarii cu mutaţii spontane, care au curenţii ionici ce controlează repolarizarea ventriculară afectaţi, ar avea şi un interval QT prelungit. Câţiva dintre ei decedează datorită FV în primele luni de viaţă şi, dacă nu se face nicio electrocardiogramă, ei sunt etichetaţi ca având SIDS. Alţii pot să aibă episoade sincopale în timpul copilăriei şi ar fi diagnosticaţi ca fiind cazuri sporadice de sindrom QT lung. La anumite familii, cu LQTS, penetranţa este aşa de mică, încât amândoi părinţii şi toţi fraţii pacienţilor afectaţi clinic pot avea un interval QT complet normal, şi totodadată să fie purtători de gene. În cazul acesta, dacă sugarul afectat ar deceda fără a avea o electrocardiogramă prealabilă, examinarea familiei nu ar descoperi o prelungire a intervalului QT, iar fără diagnostic molecular, decesul ar fi atribuit SIDS **[31]**.

– **Schwartz** (1976) a propus că anumite cazuri de SIDS pot reflecta LQTS congenital **[30]**.

– **Schwartz *et al.*** (2000, 2001) au raportat cazuri de **SIDS** care erau datorate mutaţiilor *de novo* în două gene responsabile pentru LQTS, **SCN5A** şi **KCNQ1.** Au fost descrise în literatură mai multe asemenea cazuri.

– Aceşti pacienţi aveau intervalul QT lung pe ECG şi unii s-au prezentat iniţial cu simptome cardiace secundare aritmiilor care au condus la diagnosticul de LQTS, alţii au avut stop cardiac ca primă manifestare şi, fără un diagnostic molecular, ar fi fost diagnosticaţi ca SIDS **[29]**.

– ***Rolul geneticii în moartea fetală*** este de multe ori trecut cu vederea, în special când părinţii nu au evidenţa bolii. Mutaţiile dominante, ca cele ce duc la LQTS, CMH şi alte afecţiuni asociate cu MS, sunt de multe ori presupuse a apărea *de novo* la individul afectat. Posibilitatea **mozaicismului genetic** nu este explorată, datorită dificultăţii technice în detectare şi datorită unui nivel mic de suspiciune când amândoi parinţii sunt normali clinic. Fără îndoială, deosebirea dintre mutaţia *de novo* şi mozaicismul pe linia germică este critică pentru că mozaicismul conferă un risc mai mare de recurenţă a bolii în sarcinile ulterioare. Frecvenţa **mutaţiilor *de novo* sau cele LQTS mozaic transmise în moartea fetală sau SIDS** rămâne să fie stabilită **[30]**.

5.2. Etiopatogenie

5.2.1. Incidența MS în utero dincolo de viabilitatea fetală este aproximativ 1:500 de sarcini sănătoase.

– în lupusul matern, diabet, hipertensiune, **incidența** crește la 1:33 [1];

– **prevalența** MF este între 4 și 6 la 1 000 de nașteri în țările dezvoltate [29];

– MF apare după a 6-a lună de gestație, în **< 4 din 1 000 de sarcini** (National Center for Health Statistics) [35].

5.2.2. Incidența SIDS a scăzut recent. Aceasta s-a realizat în urma identificării factorilor comportamentali de risc și modificarea lor ulterioară prin campaniile de educație publică. SIDS rămâne cauza principală de moarte în primul an de viață după perioada de nou-născut și măsurile preventive eficace încă lipsesc [31].

– **Un screening molecular a unei cohorte de 93 victime SIDS a arătat o prevalență a mutațiilor LQTS de 5,2% printre 58 de sugari albi (LQTS pare a fi rar la negrii).** O relatare recentă indică faptul că homozigotismul pentru un polimorfism SCN5A, obișnuit la negrii, crește riscul pentru SIDS [33].

– Un studiu molecular pe o **cohortă de 201 victime SIDS din Norvegia,** cu grupuri control adecvate, a raportat un procent de **9,5% dintre victimele SIDS ca având** variante genetice în genele LQTS. Această descoperire are implicații clinice directe pentru reducerea morții subite la sugari și copii [33].

5.3. Diagnostic

5.3.1. Miller et al. subliniază ***importanța monitorizării fetale în timpul trimestrului trei*** [29].

– **Diagnosticul prenatal** al ***sindromului LQTS*** se face, fie **indirect** cu evidența bradicardiei sinusale pe **cardiotocogramă** în timpul nașterii sau în timpul sarcinii, fie **direct** invaziv prin **genotipare.**

– **Non-invaziv, diagnosticul prenatal** poate fi făcut prin **magnetocardiografie,** care relevă prelungirea intervalului QT. Această metodă este nouă, neinvazivă, folosită la nivelul abdomenului mamei și permite analiza tuturor undelor PQRST [34]. Cardiografia magnetică fetală (FMCG – fetal magnetocardiography) are un rol important în evaluarea mamei care are pierderi fetale multiple neexplicate [1].

– **ECG postnatal** ar trebui făcut la acești copii pentru a exclude sau a confirma intervalul QT prelungit. **4% din LQTS congenital** se întâlnește în primul an de viață și, cu cât sunt mai marcate descoperirile ECG, cu atât mai mare este riscul pentru moarte subită al nou-născutului.

– Aritmia cardiacă poate fi prezentă de la începutul vieții fetale și moartea fetală subită poate apărea *in utero* în timpul celui de-al treilea trimestru. În cazurile cu piedere fetală recurentă în al treilea trimestru, la o mamă aparent sănătoasă, trebuie investigată **probabilitatea de mozaicism pentru LQTS.** De asemenea, LQTS a fost asociat puternic cu SIDS, pentru că în anumite cazuri de SIDS au fost identificate mutații pentru LQTS [34].

5.3.2. SIDS:

– Riscul pentru MSC la sugarii ce poartă mutații genetice amenințătoare de viață poate fi manifest la naștere, în timpul copilăriei sau mai târziu. Datorită disponibilității **terapiilor eficace precoce,** se poate depune mai mult efort pentru a se asigura **diagnosticul precoce** al sugarilor care s-au născut cu LQTS. Cea mai simplă strategie este efectuarea unei **electrocardiograme în prima lună de viață la toți nou-născuții.** Aceasta permite identificarea sugarilor cu **fenotipul de LQTS,** precum și diagnosticul precoce al altor boli cardio-vasculare, incluzând defecte cardiace congenitale.

– Aceasta poate furniza ghiduri pentru interpretarea ECG-ului neonatal. Primul pas în această direcție a apărut în 2004, în Italia. Planul regional de sănătate a decis ca, între 2004–2006, să asigure celor 25 000 de nou-născuți anual, ECG-ul în a 20–30-a zi din viață.

– Un **program de screening neonatal**, prin ECG neonatal, permite identificarea nou-născuților cu risc pentru evenimente cardio-vasculare, fie în timpul perioadei de sugar sau mai tarziu în viață. În cazul bolilor genetice și familiale, ca LQTS, identificarea indivizilor afectați face posibilă demascarea altor membri ai familiei afectați, extinzând scopul acestei strategii pentru prevenția MSC la tânăr [29]. Cost-eficacitatea acestei metode, variază mult cu regiunea și sistemul de sănătate și este dependent de factori multipli, incluzând costul testului, precizia interpretării, factorii psihosociali în managementul ECG-urilor fals-pozitive şi eficacitatea tratamentului pentru cei ce sunt adevăraţi – pozitivi cu LQTS [32].

– **Un interval QT prelungit în prima săptămână de viaţă** reprezintă un factor de risc important pentru SIDS. Această informaţie poate fi folositoare în identificarea precoce a sugarilor cu risc pentru SIDS. Alţi factori de risc tradiţionali, ca somnul în poziţia culcat pe burtă, mama fumătoare, împărţirea patului, au rapoartele ODDs mai mici decât cele observate în prelungirea intervalului QT. **ECG-ul normal în prima săptămână de viaţă: pentru nou-născuţi, un QTc de 440 ms ar trebui considerat limita superioară a normalului, atât pentru femei, cât şi pentru bărbaţi.**

– Prelungirea intervalului QT favorizează apariţia aritmiilor letale şi este asociată cu un risc crescut de MS în anumite condiţii clinice şi chiar la persoanele aparent sănătoase.

– Schwartz a arătat că **QTc creşte în a doua lună de viaţă şi revine la valorile înregistrate la naştere la 6 luni.** Aceste date sunt în acord cu observaţiile epidemiologice că SIDS este rar în prima lună de viaţă, are o incidenţă de vârf în a doua şi a treia lună şi descreşte după a patra lună. Probabilitatea ca aritmiile ameninţătoare de viaţă să se dezvolte la un sugar cu un substrat aritmogenic, depinde de prezenţa trigerilor adecvaţi, cum sunt eliberarea catecolaminelor sau factori (terapia medicamentoasă) care prelungesc intervalul QT [31].

– Având evidenţa că aritmiile mediate genetic reprezintă o cauză semnificativă a SIDS, aceste descoperiri atrag atenţia către un **diagnostic diferenţial medico-legal** prudent atunci când avem de-a face cu multiple cazuri SIDS în aceeaşi familie şi sugerează o modalitate de abordare pentru o reducere posibilă a morţilor subite ce pot fi prevenite la sugari şi copii.

– **Screening-ul prin ECG neonatal** este recomandat de ghidurile Societăţii Europene de Cardiologie între a **3-a şi a 4-a săptămână din viaţă,** când prevalenţa falselor prelungiri marcate de interval, QT este minimă (QTc = 470 ms). În urma screening-ului se ia în considerare instituirea precoce a **terapiilor preventive eficiente** şi identificarea membrilor de familie afectaţi, ceea ce ar reduce numărul de morţi subite la pacienţii cu LQTS. Un studiu prospectiv pe 45 000 de sugari a găsit un interval QTc prelungit marcat (470 ms) în 0,7 din 1 000 şi la 50% dintre aceştia a fost identificată o mutaţie LQTS. Au fost propuse programe de screening naţionale ca un mijloc cost-eficienţă în Europa pentru a identifica LQTS şi prin aceasta să se prevină o parte din decesele SIDS [33].

5.4. Tratament

– **Monitorizarea cardiacă perinatală** împreună cu **consilierea genetică** trebuie luate în considerare după pierderile fetale recurente în ultimul trimestru sau în caz de moarte a sugarului [30].

– **Femeile însărcinate diagnosticate cu LQTS** ar trebui tratate cu **beta-blocante** pentru **prevenţia primară a aritmiilor cardiace,** cu toate că acestea sunt asociate cu restricţia creşterii intrauterine [34].

– Este important de amintit că LQTS este ameninţător de viaţă, şi prin terapii agresive poate fi salvată marea majoritate a sugarilor diagnosticaţi imediat după operaţia de cezariană [29].

– Moartea în primul an de viaţă sugerează o boală malignă şi alături de prevalenţa mare a mutaţiilor SCN5A, ridică întrebarea eficacităţii prevenţiei folosind medicamente blocante adrenergice pentru SIDS (LQTS la sugar). Mai multe modalităţi strategice ar putea fi necesare pentru a proteja aceşti sugari cu risc înalt de MSC (pacemakere epicardice, ICD şi denervarea simpatică cardiacă stângă) [32].

BIBLIOGRAFIE

1. **Gatzoulis M. A.**: *Diagnostic and management of adult congenital heart disease*, Churchill Livingstone, 2003.

2. **Benito Bartolomé F., Sánchez Fernández-Bernal C.**, *Radiofrequency catheter ablation in children with Wolff-Parkinson-White syndrome and sudden cardiac death who had been resuscitated.* „An. Esp. Pediatr.", 2001 Apr; 54(4):353-8.

3. **Nollert G.D., Däbritz S.H., Schmoeckel M., Vicol C., Reichart B.**, *Risk factors for sudden death after repair of Tetralogy of Fallot*, „Ann. Thorac. Surg.", 2003 Dec; 76(6): 1901-5.

4. **Ostman-Smith I., Wettrell G., Keeton B., Holmgren D., Ergander U., Gould S., Bowker C., Verdicchio M.**, *Age- and gender-specific mortality rates in childhood hypertrophic cardiomyopathy*, „Eur. Heart J.", 2008 Apr 2 [Epub ahead of print].

5. **Akkerhuis J.M., Baars H.F., Marcelis C.L., Akkerhuis K.M., Wilde A.A.**, *Congenital long QT-syndrome: the cause of recurrent syncope and sudden death at a young age*, „Ned Tijdschr Geneeskd", 2007 Oct 27;151(43):2357-64.

SINDROMUL MARFAN

SECȚIUNEA III **CAPITOLUL 66**

ION SOCOTEANU, CIPRIAN DIMA, CAMELIA DIMA

1. ISTORIC
2. ASPECTE GENERALE
3. DIAGNOSTIC
   - 3.1. Aspecte clinice
   - 3.2. Aspecte paraclinice
   - 3.3. Tratament medical
   - 3.4. Tratament chirurgical
     - 3.4.1. Înlocuirea rădăcinii aortei
     - 3.4.2. Reimplantarea valvei aortice
     - 3.4.3. Remodelarea rădăcinii aortei
     - 3.4.4. Tehnica Bentall (înlocuirea cu un composit-graft a valvei aortice și aortei ascendente)
     - 3.4.5. Chirurgia valvei mitrale
4. SUPRAVIEȚUIREA ȘI STATUSUL FUNCȚIONAL

BIBLIOGRAFIE

1. ISTORIC

Cazurile medicale care se ascund în spatele figurilor celebre ale istoriei ne fascinează deopotrivă ca medici și ca oameni. Alwyn Burridge, o specialistă în egiptologie de la Universitatea din Toronto, și-a propus să descopere misterul faraonului Akhetaton (fondatorul cultului monoteist, soțul frumoasei Nefertiti și tatăl celebrului Tutankhamon), dovedind cu argumente științifice că a suferit de sindromul Marfan. De-a lungul istoriei au existat multe personaje celebre care se pare că au fost afectate de aceeași anomalie genetică: Iulius Cezar, Maria Stuart, violonistul Nicolo Pagannini, Abraham Lincoln, Sergei Rachmaninoff, Charles de Gaulle. În ultima vreme se vehiculează dovezi că și Ossama Bin Laden ar avea sindromul Marfan. În 1896, în cadrul unei întâlniri a Asociației Medicale din Paris, Bernard Marfan a descris boala care îi poartă numele. Marfan a prezentat atunci cazul unei fetițe în vârstă de 5 ani, care avea membrele disproporționat de lungi. Ulterior, s-au descris și alte anomalii în cadrul sindromului Marfan, inclusiv arahnodactilia, malformațiile cardio-vasculare și subluxația cristalinului, iar odată cu evoluția științelor medicale, cercetarea s-a extins până la nivel molecular.

2. ASPECTE GENERALE

Sindromul Marfan este una din cele mai frecvente afecțiuni moștenite genetic, având o incidență între 1/3 000 – 5 000 de locuitori. Afectează în mod egal bărbații și femeile și este distribuit relativ uniform în cadrul diferitelor grupuri etnice.

Pacienții adulți cu sindrom Marfan sunt adeseori observați în centre de chirurgie cardiacă sau clinici genetice. Sindromul Marfan este o afecțiune periculoasă – în mod frecvent se asociază cu deces precoce în lipsa unui management corespunzător.

Astăzi se știe că sindromul Marfan este determinat de o anomalie autozomal dominantă a genei FBN1 de pe cromozomul 15. FBN1 **[1]** codifică o proteină numită fibrilină, cu rol esențial în formarea fibrelor elastice ale țesutului conjunctiv. Lipsa suportului structural al fibrilinei la nivelul diferitelor țesuturi determină o serie de consecințe grave, în special la nivel musculoscheletic, cardiac şi ocular. O caracteristică importantă a sindromului Marfan este varietatea de expresie fenotipică a mutaţiei genei fibrilinei. Au fost descrise mai mult de 300 de mutaţii. Fenotipul prezintă un grad înalt de variabilitate, datorită genotipului extrem de variat (**Fig. 66.1**).

3. DIAGNOSTIC

Un diagnostic cât mai corect este destul de dificil de realizat şi necesită o abordare riguroasă **[2]**. Diagnosticul sindromului Marfan este efectuat mai ales pe baza aspectelor clinice. Datorită tabloului clinic extrem de variat, este recomandată o evaluare multidisciplinară, pentru un screening cât mai bun, al pacienţilor cu sindrom Marfan. Echipa de medici este formată din: genetician, cardiolog, chirurg cardio-vascular, oftalmolog, ortoped şi asistenţi. Fiecare dintre aceştia joacă un rol deosebit de important. Un diagnostic cât mai exact trebuie să cuprindă anumite manifestări majore sau minore **[3]**.

Evaluarea ectaziei durale trebuie făcută de un profesionist cu ajutorul criteriilor de diagnostic, care diferă de la un centru la altul. Oosterhof *et al.* **[4]** au folosit următoarele criterii pentru pacienţii adulţi: rata normală a sacului dural pentru L1-S1: 0,64, 0,55, 0,47, 0,48, 0,57. Prin combinarea nivelelor L3 şi S1 ectazia dural ca marker pentru sindromul Marfan poate avea o sensibilitate de 95% (42 din 44 de pacienţi) şi o specificitate de 98% (43 din 44 de pacienţi).

Odată ce diagnosticul de sindrom Marfan a fost stabilit, testele următoare sunt îndreptate către statusul clinic al pacientului şi potenţiala progresie a bolii (**Tabelul 66.**).

Tabelul 66.1. Indicaţii pentru intervenţia chirurgicală la pacienţii cu sindrom Marfan

Diametrul maximum al rădăcinii aortice > 55 mm	
Diametrul maximum al rădăcinii aortice > 45–55 mm, dacă chirurgul crede că valva aortică poate fi păstrată	• Păstrarea valvei aortice pote fi realizată la aproape toţi pacienţii cu sindrom Marfan dacă diametrul rădăcinii aortei este < 55 mm. Pe de altă parte, întârzierea intervenţiei până când diametrul rădăcinii aortei este > 55 mm reduce şansa de a păstra valva, chiar dacă chirurgul este foarte experimentat. • Diametrul joncţiunii sino-tubare este un factor determinant pentru chirurg, mai important decât gradul dilataţiei sinusului Valsalva în ceea ce priveşte păstrarea valvei. • În caz de regurgitare aortică moderat/severă, procedura de reparare a valvei aortice este influenţată de morfologia cuspelor.
Disecţie de aortă ascendentă	• Pacienţii cu disecţie acută de aortă ar trebui să fie operaţi imediat. • Disecţia proximală cronică ar trebui operată, dacă diametrul aortei ascendente atinge 50 mm sau dacă lumenul fals atinge 50 mm în oricare parte a aortei toracice.
Diametrul rădăcinii aortei proximale > 50 mm la pacienţii cu istoric familial de disecţie de aortă sau creştere în diametru a rădăcinii aortice cu > 2 mm/an	
Regurgitare aortică severă simptomatică specifică sau hipertrofie ventriculară stângă progresivă sau disfuncţie de VS	
Diametrul maximum al rădăcinii aortice > 44 mm, dacă se doreşte o sarcină	
Dilatare progresivă, sau diametrul de aproximativ 50 mm în alte porţiuni ale aortei	
Regurgitare mitrală severă simptomatică sau hipertrofie ventriculară stângă progresivă	• Intervenţia chirurgicală ar trebui să fie realizată precoce, în stadiul în care valva mitrală poate fi reparată. Factorii care ar putea afecta acest procedeu sunt: calcificarea cuspei mitrale posterioare, inel mitral > 50 mm şi prolaps sever de cuspă mitrală anterioară.

3.1. Aspecte clinice

Prognosticul pacienților cu sindrom Marfan este determinat în principal de anomaliile rădăcinii aortice, care predispun la dilatarea și disecția progresivă aortică și pot duce la regurgitare aortică. S-a demonstrat că 90% din decesele pacienților cu sindrom Marfan s-au datorat patologiei aortei ascendente. Vârsta medie de supraviețuire a pacienților cu sindrom Marfan este de 40 ani, dar rata de variație este mare. Riscul disecției de tip A crește în mod evident cu creșterea în diametru a rădăcinii aortei. Pacienții cu o dilatare proximală moderată de aortă (< 50 mm), ocazional vor avea risc de disecție. Pentru a preveni riscul disecției și a încetini rata dilatării aortei, un rol important îl joacă blocada beta-adrenergică. Dacă se produce disecția de aortă la un pacient cu sindrom Marfan există 90% șanse ca această disecție să aibă poarta de intrare la nivelul aortei ascendente, frecvent la nivelul joncțiunii sino-tubare. Restul de 10% vor avea poarta de intrare după emergența arterei subclavii stângi sau în alte locații. De importanță vitală este depistarea la timp a unei posibile disecții de aortă.

Frecvent, pacienții pot avea doar manifestări minore și diagnosticul se pune atunci când dezvoltă simptome cardio-vasculare sau probleme de vedere. Dată fiind variabilitatea de expresie, nu există un semn patognomonic pentru sindromul Marfan. Diagnosticul se pune pe baza examenului clinic, care evidențiază anomaliile tipice.

Recent, au fost propuse drept criterii de diagnostic doar manifestările cardiace, osoase și oculare, deși pot fi afectate și alte țesuturi (musculatura scheletică, fasciile, țesutul adipos, pielea și tractul respirator).

Pentru diagnosticul de sindrom Marfan, în absența unui istoric familial pozitiv, sunt necesare **criteriile majore** în cadrul afectării a cel puțin două organe și implicarea unui al treilea organ. În caz de istoric familial de sindrom Marfan, sunt necesare doar un criteriu major în cadrul afectării unui organ si un criteriu minor în cadrul afectării altui organ. Ceea ce frapează la pacienții cu sindrom Marfan este aspectul de arahnodactilie: au membrele extrem de lungi, brațele lor desfăcute având o lungime mai mare decât înălțimea și de obicei au degetele lungi și subțiri. Articulațiile sunt laxe, permițând mișcări dincolo de limitele normale (hipermobilitate). Fața pacienților poate fi de asemenea lungă și îngustă, pot avea diverse deformări ale coloanei vertebrale (cifoza toracală sau lombară, scolioza, spondilolistezis). Un alt aspect important este **pectus excavatum** (stern înfundat, putând duce la tulburări de respirație), **pectus carinatum** (stern împins spre exterior) și, la o mică parte dintre pacienți, pectus excavatum la nivelul unui hemitorace și pectus carinatum la nivelul celuilalt hemitorace.

Manifestările cardio-vasculare [8] sunt cele mai importante, pentru că pot deveni amenințătoare de viață. Ele se dezvoltă în final la aproape 90% dintre pacienți. Cel mai frecvent apare dilatația aortică, din cauza slăbirii peretelui arterial, lipsit de suportul structural al fibrilinei. Aceasta predispune la disecție aortică, o complicație potențial fatală. Se mai descriu prolapsul de valvă mitrală, care poate determina tulburări de ritm și rareori moarte subită. Endocardita infecțioasă afectează cel mai frecvent pacienții cu sindrom Marfan.

Deși **anomaliile oculare** nu sunt amenințătoare de viață, sunt importante pentru că pot fi primul indiciu de boală. De exemplu, aproximativ 70% dintre pacienții cu sindrom Marfan au **luxație de cristalin,** acesta fiind un semn important pentru diagnostic, întrucât apare în foarte puține afecțiuni. Nu există investigații paraclinice specifice pentru diagnosticul sindromului Marfan, care este prin excelență un diagnostic clinic.

Criteriile Berlin [6] (revizuite în 1986) pentru diagnosticul sindromului Marfan (criterii majore, criterii minore).

Pentru diagnostic sunt necesare **cel puțin două criterii majore sau un criteriu major și două criterii minore.** Pectus carinatum, pectus excavatum, care necesită intervenție chirurgicală; scăderea raportului distanțelor vertex-simfiză pubiană/simfiză pubiană-sol sub 0,85; creșterea raportului lungime brațe/înălțime peste 1,05; **semnul pumnului** (policele și indexul se suprapun când înconjoară articulația radiocarpiană contralaterală); **semnul policelui** (Steinberg) (policele flexat în palmă depășește marginea ulnară a mâinii); scolioza cu unghi peste 20° sau spondylolistesis, deformarea piciorului în valgus; protruzia acetabulară de orice grad (observată la radiografia antero-posterioară a pelvisului); pectus excavatum de severitate moderată; hiperlaxitate articulară; bolta palatină ogivală, dolicocefalie, hipoplazie malară, enoftalmie, retrognație, fante palpebrale oblice în jos.

Pentru diagnostic sunt necesare fie **un criteriu major, fie două criterii minore:** ectopia lentis [7] (luxația cristalinului); cornee plană; alungirea axei globului ocular (măsurată ultrasonografic); iris hipoplazic sau musculatură ciliară hipoplazică ce determină miopie cardio-vasculară.

Pentru diagnostic sunt suficiente fie **un criteriu major, fie un criteriu minor:** dilatația aortei ascendente, disecția aortei ascendente, prolapsul valvei mitrale, dilatația arterei pulmonare în absența unei cauze evidente la pacienți sub 40 de ani; calcificarea inelului valvei mitrale la pacienți sub 40 de ani; dilatația sau disecția aortei descendente toracice sau abdominale la pacienți sub 50 de ani.

3.2. Aspecte paraclinice (Caseta 66.1, 66.2)

Analizele de **biologie moleculară** [5] care evidențiază mutațiile de la nivelul genei fibrilinei nu sunt utile ca teste de diagnostic (pot exista mutații ale genei FBN1 care nu determină sindrom Marfan) și nici ca teste prenatale în sarcinile cu risc (determinarea ultrasonografică a lungimii membrelor fetale ar putea fi mai utilă).

Caseta 66.1

Teste de luat în considerare la pacienții cu sindrom Marfan

ECG la pacienții cu sindrom Marfan poate fi normal sau poate arăta:
- hipertrofie ventriculară stângă și/sau supraîncărcare atrială stângă;
- supradenivelare ST (pericardită) sau evidență de infarct miocardic (avulsie de arteră coronară sau disecție) după disecție acută de aortă;
- unda P adânc inversată în V_1 când este prezent un pectus excavatum pronunțat.

Radiografia toracică:
- torace lung, subțire și siluetă cardiacă îngustă;
- scolioză;
- evidențierea dilatării rădăcinii aortice;
- una sau mai multe bule pulmonare sau pneumotorax;
- evidențierea disecției (mediastin lărgit, revărsat pleural sau opacități datorate prezenței sângelui în țesuturile moi).

Ecocardiografia transtoracică (ETT):
- dilatarea rădăcinii aortice (sunt necesare patru măsurători: inelul aortic, sinusul Valsalva, joncțiunea sinotubară și aorta ascendentă);
- prezența disecției aortei ascendente cu sau fără revărsat pericardic sau pleural;
- prezența, fiziopatologia și severitatea regurgitării aortice;
- mărimea și funcția ventriculului stâng;
- prezența, patogeneza și severitatea regurgitării mitrale;
- dilatarea trunchiului arterei pulmonare;
- prezența calcificării inelului mitral dacă vârsta este < 40 ani;
- evidențiera endocarditei;
- disecția aortei abdominale.

Ecocardiografia transesofagiană (ETE) este utilă în evaluarea:
- disecției aortice;
- severitatea și patogeneza regurgitării mitrale;
- reparabilitatea valvei mitrale și aortice;
- evaluarea intraoperatorie a chirurgiei de cruțare a valvei aortice și reparare a valvei mitrale;
- sechele ale chirurgiei;
- plus cele enunțate la ETT dacă fereastra acustică nu este adecvată pentru un studiu de bună calitate.

RMN sau CT pot fi utile pentru:
- evaluarea formei aortei și a ramurilor mari (în special după disecție);
- prezența ectaziei durale lombosacrate;
- dimensiunea oricărei artere și lumenul său fals după disecție;
- sursa și amenințările perfuziei viscerale după disecție și reparare;
- sechele ale reparării chirurgicale.

Cateterismul cardic poate fi util:
- pentru evaluarea arterelor coronare la pacienții > 40 ani când se dorește o chirurgie electivă;
- pentru evaluarea hemodinamicii când investigațiile neinvazive și evaluarea clinică nu sunt adecvate.

Caseta 66.2

Criterii de diagnostic pentru sindromul Marfan

Criteriu	*Major*	*Minor*
Istoric	• diagnostic independent la părinţi, copii, fraţi	• nu
Genetic	• mutaţie FBN1	• nu
Cardio-vascular	• dilataţia rădăcinii aortice • disecţia aortei ascendente	• prolaps de valvă mitrală • calcificări ale valvei mitrale (< 40 ani) • dilatarea arterei pulmonare • dilatarea sau disecţia aortei descendente
Ocular	• ectopia lentis	(necesar două): • cornee plată • miopie • glob elongat
Scheletic	(necesar patru): • pectus excavatum care necesită operaţie • pectus carinatum • pes planus • semn al încheieturii mâinii şi al policelui • scolioză > 20° sau spondilolistesis • deschiderea braţelor: raport mare > 1,05 • protruzie acetabulară (radiogarfic, RMN) • extensie diminuată a coatelor (< 170°)	(două majore sau unul major şi două semne minore): • pectus excavatum moderat • palat înalt, îngustat arcuat • facies tipic • hipermobilitatea articulaţiilor
Pulmonar		• pneumotorax spontan • bulă apicală
Piele		• semne întinse inexplicabile (striaţii) • hernie recurentă sau incizională
Sistem nervos central	• ectazie durală lombosacrată (CT sau RMN)	

Pentru diagnostic sunt necesare două criterii majore în două din şase sisteme separate şi implicarea celui de-al treilea. Dacă istoricul familial este pozitiv, cel puţin un membru al familiei trebuie să îndeplinească aceste criterii.

Investigaţiile imagistice pot fi utile pentru susţinerea diagnosticului: radiografiile standard evidenţiază modificările scheletice, examenul **computer tomografic** poate arăta protruzia acetabulară, studiile de rezonanţă magnetică sunt utile pentru ectazia durală şi protruzia acetabulară, prin ultrasonografia oculară se pot măsura axele globului ocular. **Electrocardiograma** este investigaţia de primă intenţie pentru evidenţierea anomaliilor cardiace, putând arăta inversarea undelor T (în prolapsul de valvă mitrală), anomalii de conducere, aritmii, deviere axială stângă (în caz de cardiomegalie). Ecocardiografia este utilă pentru diagnosticul anomaliilor morfologice ale cordului, dar poate evidenţia şi degradarea progresivă a funcţiei cardiace, determinată în special de anomaliile valvulare.

3.3. Tratament medical

Atât tratamentul medical, cât şi cel chirurgical au îmbunătăţit substanţial speranţa de viaţă de la o supravieţuire medie de 40 ani în 1972, imediat după ce operaţia Bentall **[9]** a fost introdusă, la o supravieţuire medie de 60 ani în 1993 **[10]**.

Tratamentul medical urmăreşte să prevină insuficienţa cardiacă, principala cauză de deces la pacienţii cu sindrom Marfan. Pentru a reduce „stress-ul" arterial şi aortic sunt recomandate beta-blocante şi medicamente care scad postsarcina (nitroprusiatul). Mai nou se studiază efectul blocantelor de canale de calciu (Verapamilul). Întrucât majoritatea pacienţilor au valve anormale sau protezate, este necesară profilaxia cu antibiotice înaintea procedurilor care pot produce bacteriemie; evitarea de asemenea a sporturilor de contact. Toate aceste recomandări sunt relative. Beta-blocantele sunt bine tolerate de către pacient. Riscul precipitării evenimentelor morbide sau mortale în timpul efortului este scăzut, cu excepția cazului în care aorta este foarte dilatată, moment în care trebuie luat în discuție înlocuirea aortei ascendente.

3.4. Tratament chirurgical

3.4.1. Înlocuirea rădăcinii aortei

Obțiunile chirurgicale pentru înlocuirea rădăcinii aortei includ înlocuirea separată a valvei și a aortei ascendente (tehnica Bentall modificată), folosind o valvă mecanică sau biologică sau o homogrefă de rădăcină aortică **[11]**. Dacă este necesar și alte părți ale aortei pot fi înlocuite.

Chirurgia sindromului Marfan trebuie efectuată în centre specializate, de către chirurgi cu experiență substanțială pentru acest tip de maladie.

Dacă cuspele aortice sunt normale sau aproape normale, ar trebui efectuată reimplantarea valvei aortice sau remodelarea rădăcinii aortice. Tehnica reimplantării pare să fie cea mai bună pentru pacienții cu sindrom Marfan. Ecocardiografia transesofagiană de specialitate este de mare ajutor.

3.4.2. Reimplantarea valvei aortice (Fig. 66.1)

Această tehnică implică excizia sinusurilor aortei păstrând o porțiune de țesut aortic de ~ 5 mm atașat de inelul aortic și în jurul ostiurilor coronare. Arterele coronare sunt detașate. Valva aortică este apoi reimplantată în interiorul unui conduit tubular de Dacron utilizând două linii de sutură, una dedesubt și una deasupra inelului aortic. Arterele coronare sunt reimplantate și conduitul de Dacron este anastomozat distal de aorta descendentă sau de arcul aortic, în funcție de extinderea rezecției. Diametrul graftului de Dacron variază în funcție de mărimea cuspelor aortice și diametrul inelului aortic.

3.4.3. Remodelarea rădăcinii aortei (Fig. 66.2)

Acest procedeu implică efectuarea unei anuloplastii aortice, iar conduitul de Dacron este atașat în afara componentei fibroase a tractului de ejecție ventricular stâng. Diametrul anular aortic poate necesita o reducere în funcție de mărimea cuspelor aortice. Reducția anulară, dacă este necesară, poate fi realizată dedesubtul comisurilor cuspei non-coronare. Este utilizat un conduit-graft tubular de Dacron cu diametrul egal cu diametrul estimativ al joncțiunii sino-tubare. Coronarele sunt reimplantate în sinusurile respective neo-aortice, iar apoi este efectuată anastomoza distală.

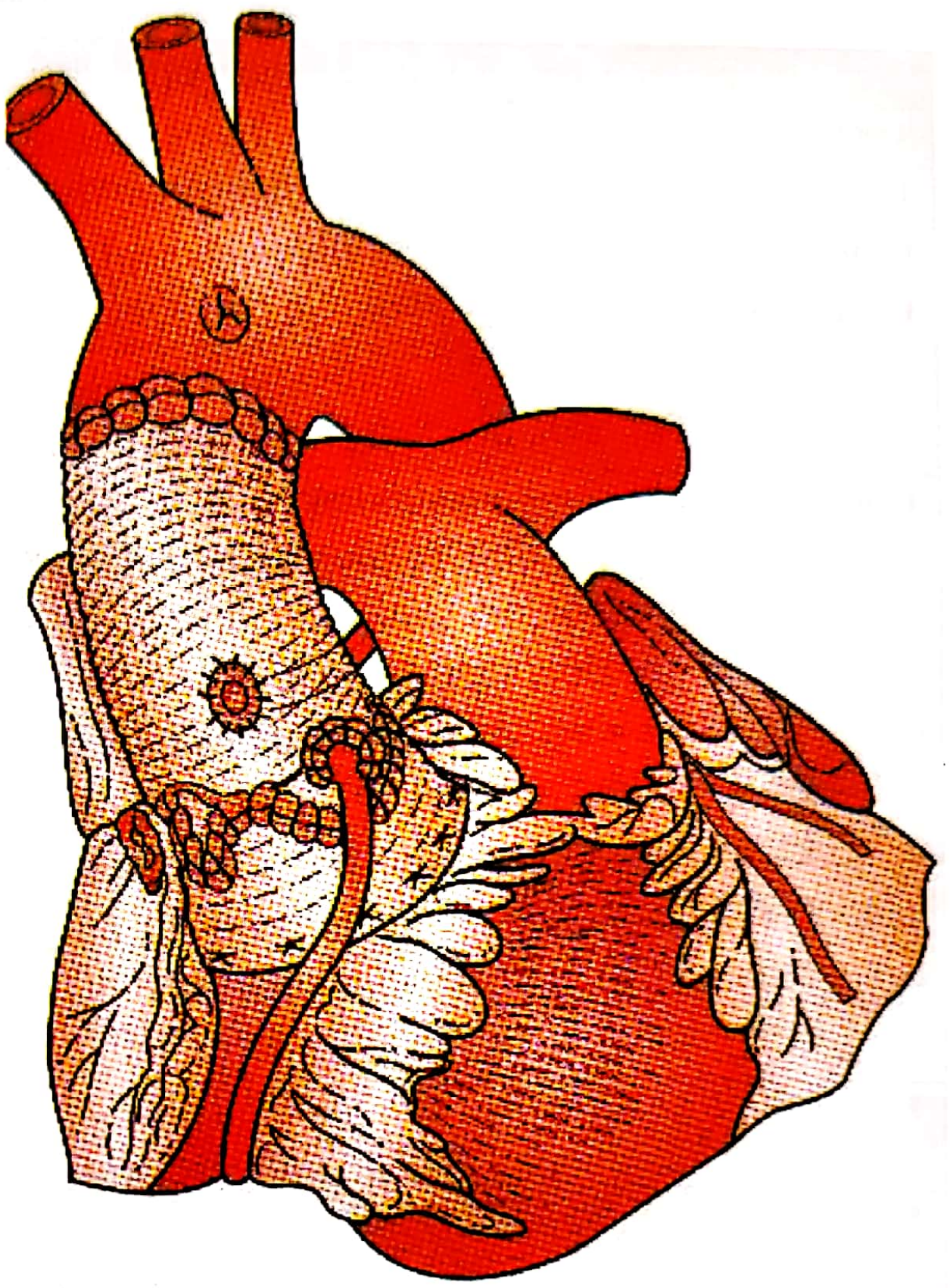

Fig. 66.1. Reimplantarea. Înlocuirea rădăcinii aortice cu reimplantarea valvei aortice. Remodelarea rădăcinii aortice – arterele coronare sunt reimplantate în sinusurile neo-aortice.

3.4.4. Tehnica Bentall (înlocuirea cu un composit-graft a valvei aortice și aortei ascendente)

Această tehnică este binecunoscută; practic cuspele aortice și sinusurile aortice sunt complet excizate. Un conduit valvulat mecanic sau biologic este suturat la nivelul inelului aortic, iar arterele coronare sunt reimplantate deasupra valvei. Porțiunea distală a conduitului valvulat este anastomozată la nivelul aortei ascendente sau la nivelul arcului aortic.

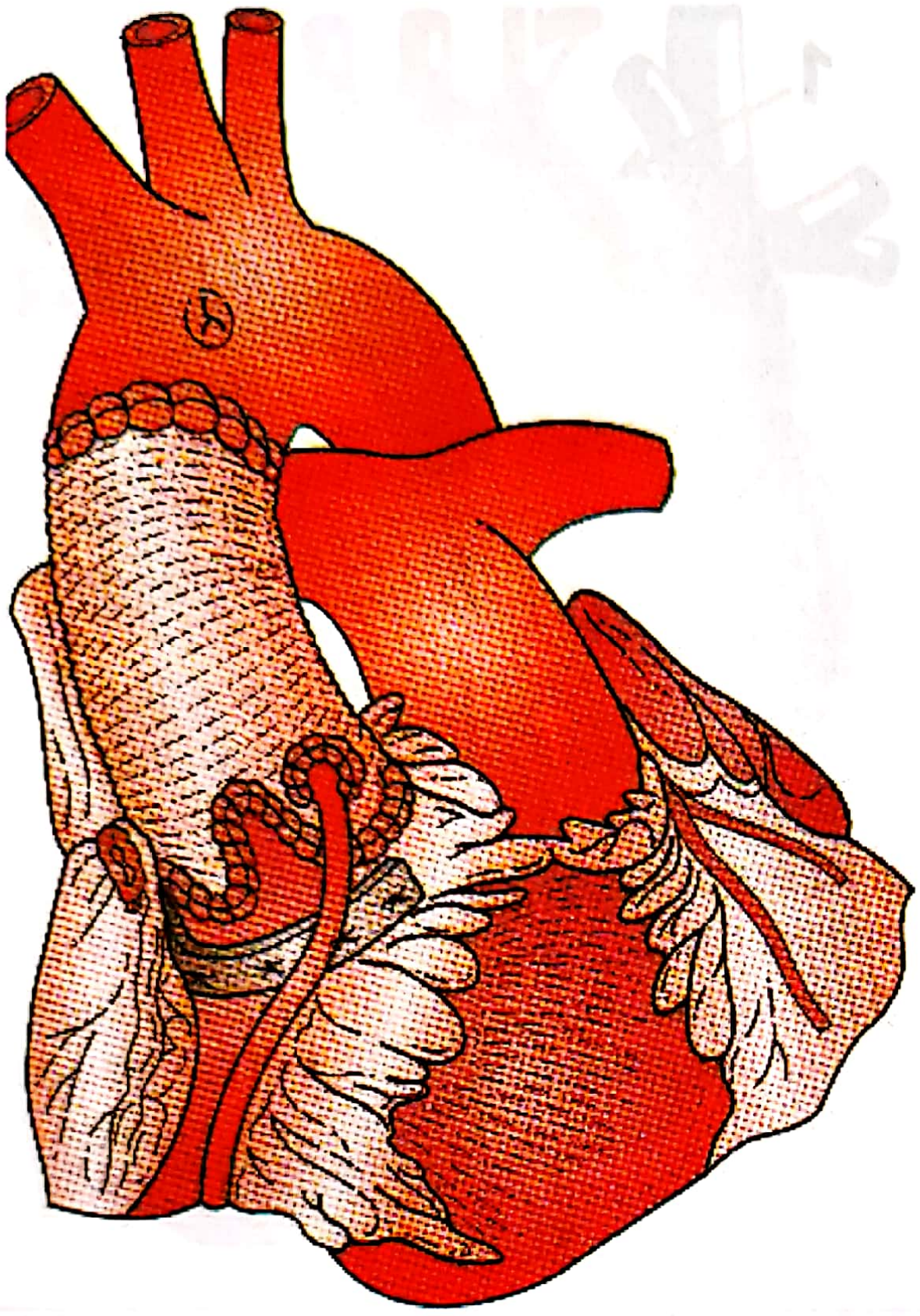

Fig. 66.2. Remodelarea. Remodelarea rădăcinii aortice cu reimplantarea valvei aortice – cele 3 comisuri sunt resuspendate în interiorul conduitului de Dracon, iar sinusurile aortice restante sunt suturate de conduitul de Dracon. Arterele coronare sunt reimplantate în sinusurile neo-aortice respective.

3.4.5. Chirurgia valvei mitrale

Când este posibil, ar trebui realizată mai degrabă o plastie de valvă mitrală, decât înlocuirea valvei. O valvă bine reparată are o longevitate excelentă și o rată scăzută de endocardită infecțioasă (**Caseta 66.3**).

4. SUPRAVIEȚUIREA ȘI STATUSUL FUNCȚIONAL

Rata supraviețuirii la 5–10 ani după înlocuirea rădăcinii aortice este de 80%, respectiv 60%.

În 2002 s-a realizat un studiu **[11]**, pe 108 pacienți cu sindrom Marfan operați (chirurgia rădăcinii aortice). 64 de pacienți au fost cu înlocuirea rădăcinii aortice, iar 44 cu operație Bentall. Aceștia din urmă au fost într-o stare hemodinamică mai precară, cu o regurgitare aortică mare, cu fracție de ejecție redusă, față de primul grup de pacienți.

Rata de supraviețuire la 5 ani a fost de 96 ± 3% pentru primul grup de pacienți și 92 ± 5% pentru cei cu operație Bentall. Niciun pacient din primul grup nu a necesitat reintervenție în primii 10 ani postoperator. 75% dintre pacienți nu au avut regurgitare aortică sau au prezentat regurgitare aortică minoră postoperator. În ceea ce privește intervențiile asupra valvei mitrale s-au raportat 23 de pacienți în instituția respectivă **[11]** între anii 1990–1999. După o urmărire de 39 de luni postoperator nu s-au înregistrat decese și niciunul dintre pacienți nu a necesitat reintervenție.

Caseta 66.3

Indicații pentru tratament chirurgical la pacienții cu sindrom Marfan

Următoarele situații necesită tratament chirurgical:

- diametrul maximum al rădăcinii aortei > 55 mm, indiferent de tipul de operație care va fi realizată;
- diametrul maximum al rădăcinii aortei > 45–55 mm dacă chirurgul crede că valva aortică poate fi cruțată; în experiența autorilor de la Spitalul General din Toronto, procedura de cruțare a valvei poate fi realizată la toți pacienții cu sindrom Marfan dacă dimensiunea rădăcinii aortei < de 55 mm; diametrul joncțiunii sinotubare este mai important pentru chirurg, în vederea cruțării valvei aortice, decât gradul dilatării sinusului Valsalva; când există regurgitare aortică moderat-severă, reparabilitatea valvei este determinată de morfologia cuspelor;
- prezența disecției aortei ascendente; pacienții cu disecție acută necesită intervenție chirurgicală imediată; disecția proximală cronică necesită intervenție chirurgicală dacă diametrul aortei ascendente se apropie de 50 mm sau dacă diametrul lumenului fals depășește 50 mm în oricare loc al aortei toracice;
- diametrul rădăcinii aortei > 50 mm la pacienții cu istoric familial de disecție sau cu o creștere a rădăcinii aortei cu > 2 mm pe an;
- regurgitare aortică severă asociată cu simptome sau disfuncție sau dilatare progresivă a ventriculului stâng;
- diametrul maximum al rădăcinii aortei > 44 mm dacă se dorește sarcina;
- dilatare progresivă sau un diametru de aproximativ 50 mm ale aortei în alte locuri;
- regurgitare mitrală severă asociată cu simptome sau disfuncție sau dilatare progresivă a ventriculului stâng; tratamentul chirurgical trebuie considerat mai devreme la pacienții cu afectare a valvei mitrale, dar reparabilă; factorii care se opun unei reparări bune a

Până nu demult, **femeile cu sindrom Marfan** erau sfătuite să nu rămână însărcinate, datorită riscului de dilatație și disecție aortică. Această complicație este prevenită azi prin monitorizarea ecocardiografică și folosirea beta-blocantelor. Nașterea prin operație cezariană este recomandată atunci când travaliul se prelungește, pentru a reduce solicitarea cordului.

Pentru femeia cu sindrom Marfan, sarcina prezintă două probleme:

Problema genetică – sunt 50% șanse ca și copilul să fie afectat;

Riscul de disecție crescut în timpul sarcinii și timp de 6 luni post-partum

Femeile cu diametrul aortei > de 44 mm ar trebui descurajate de a rămâne însărcinate până când problema nu este rezolvată chirurgical. Un diametru aortic sub 40 mm prezintă rareori probleme. Gravidele cu sindrom Marfan, având risc de 50% de a transmite anomalia, necesită consiliere genetică.

Mulți oameni reacționează cu teamă sau vinovăție atunci când în familia lor se diagnostichează o boală genetică. Uneori, sindromul Marfan poate avea manifestări atât de severe, încât determină retragerea pacienților din viața socială. Pacienții și familiile lor pot beneficia de consiliere psihologică pentru a-și accepta boala și a învăța să trăiască cu ea.

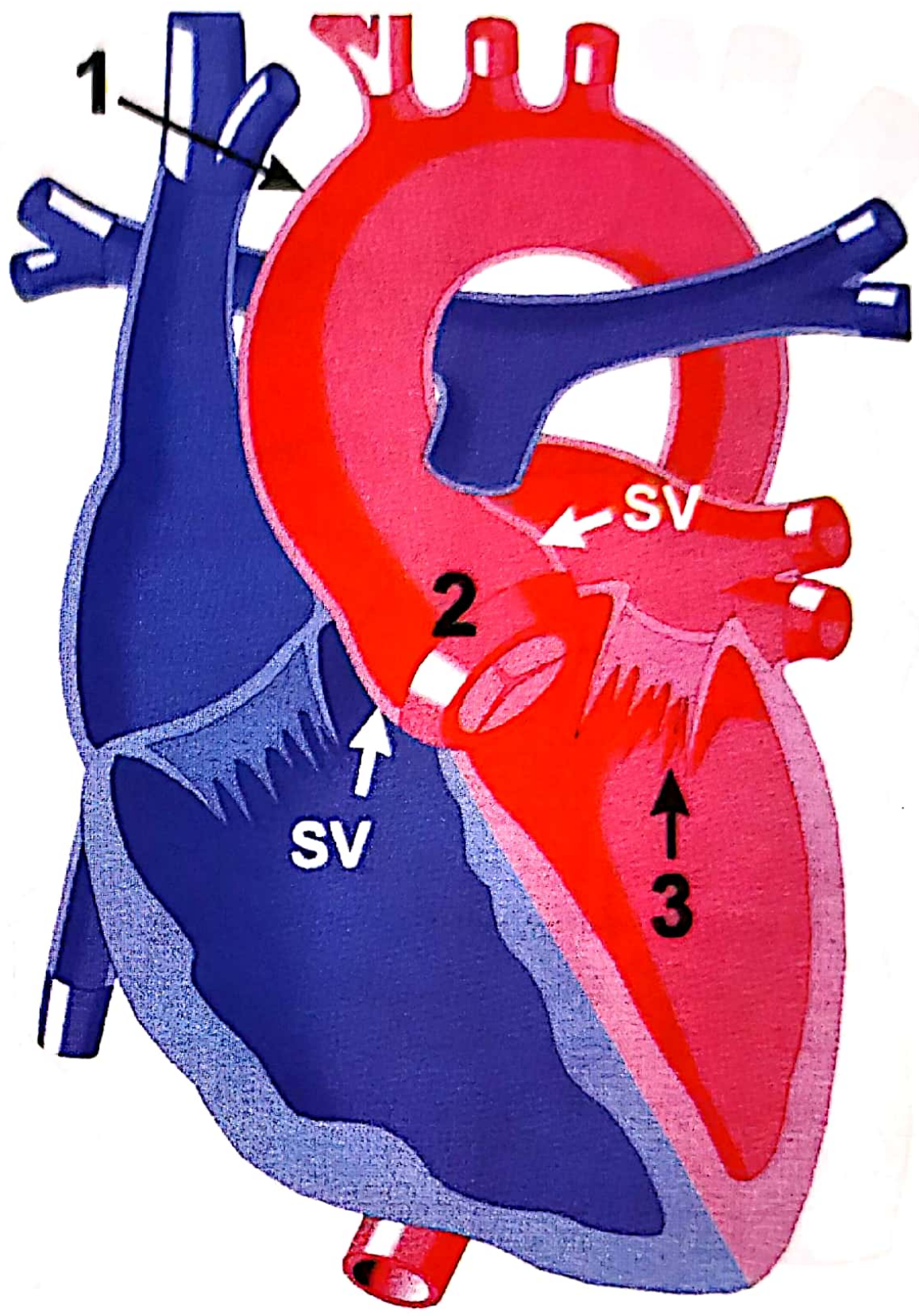

Fig. 66.3. Sindromul Marfan: 1 – Aortă ascendentă dilatată; 2 – Valvă aortică regurgitantă; 3 – Prolaps de VM **[13]**. SV – sinusurile Valsalva.

BIBLIOGRAFIE

1. **Robinson P.N., Godfrey M,** *The molecular genetics of marfan syndrome and related fibrillinopaties.* "J. Med Genet 2000", 37:9-25.

2. **Pyeritz R.E., Gasner C.,** *The Marfan syndrome.* ed. 5, Port Washington, NY, The National Marfan Foundation, 1999.

3. **De Paepe A., Devereux R.B., Dietz H.C., Hennekam R.C.M., Pyeritz R.E.,** *Revised diagnostic criteria for the Marfan syndrome.* "Am. J. Med. Genet.", 1996, 62:417-426.

4. **Oosterhof T., Groenink M., Hulsmans F.J. *et al.*,** *Quantitative assesment of dural ectasia as a marker for Marfan syndrome.* Radiology, 2001, 220:514-518.

5. The American Heritage Stedman's Medical Dictionary Copyright © 2002, 2001, 1995 by Houghton Mifflin Company. **Kainulainen K., Pulkkinen L., Savolainen A., Kaitila I., Peltonen L.** *Location on chromosome 15 of the gene defect causing Marfan syndrome*, N. Engl. J. Med., 1990, 323: 935-939.

6. **De Paepe A., Devereux R.B., Dietz H.C., Hennekam R.C., Pyeritz R.E,** *Revised criteria for the Marfan syndrome.* "Am. J. Med. Genet.", 1996, 62: 417-426.

7. **Lipscomb K.J., Clayton-Smith J., Harris R.,** *Evolving phenotype of Marfans syndrome.* Arch. Dis. Child, 1997, 76: 41-46. **Maumenee I.H.** *The eye in the Marfan syndrome*, "Trans. Am. Ophthalmol. Soc.", 1981, 79: 684-733 [Medline].

8. **McKusick V.A.,** *The cardio-vascular aspects of Marfan's syndrome: A heritable disorder of connective tissue.* Circulation 1955, 11: 321-342. **Murdoch J.L., Walker B.A., Halpern B.L. *et al.*** *Life expectancy and causes of death in the Marfan syndrome.* "N. Engl. J. Med.", 1972 Apr. 13, 286(15): 804-8 [Medline]. **Shores J., Berger K.R., Murphy E.A., Pyeritz R.E.,** *Progression.*

9. **Silverman D.I., Burton K.J., Gray J. *et al.*,** *Life expectancy and causes of death in the Marfan syndrome.* "Am. J. cardiol.", 1995: 75-157-160.

10. **Murdoch J.L., Walker B.A., Halpern B.L. *et al.*,** *Life expectancy and causes of death in the Marfan syndrome.* "N. Engl. J. Med.", 1992:286-804.

11. **De Oliveira N.C., David T.E., Ivanov J., Armstrong S., Eriksson MJ, Rakowski H, Webb G,** *Results of surgery for aortic root aneurysm in patients with the Marfan syndrome.* "J. Thorac. Cardiovasc. Surg.", 2003, 125-789-796.

12. **Gatzoulis M.A., Webb G.D., Daubeney P.E.F.,** *Diagnosis and Management of Adult Congenital Heart Disease*, Churchill Livingstone, 2003.

13. **Everett D.A., Lim D.S.,** *Ilustrated Field Guide to Congenital Heart Disease and Repair*, Scientific Software Solutions, 2005.

SECȚIUNEA IV

ASPECTE TERAPEUTICE GENERALE ÎN CARDIOPATIILE CONGENITALE

SECȚIUNEA IV

ASPECTE TERAPEUTICE GENERALE ÎN CARDIOPATIILE CONGENITALE

Capitolul 67. ASPECTE ALE ORGANIZĂRII ASISTENȚEI CARDIACE PEDIATRICE
Capitolul 68. TERAPIA FARMACOLOGICĂ ÎN CARDIOPATIILE CONGENITALE
Capitolul 69. TERAPIA INTERVENȚIONALĂ ȘI HIBRIDĂ ÎN CARDIOPATIILE CONGENITALE
Capitolul 70. TERAPIA CHIRURGICALĂ ÎN CARDIOPATIILE CONGENITALE
Capitolul 71. MANAGEMENTUL ANESTEZIC ÎN CARDIOPATIILE CONGENITALE
Capitolul 72. ABORDUL CHIRURGICAL ÎN CARDIOPATIILE CONGENITALE
Capitolul 73. CIRCULAȚIA EXTRACORPOREALĂ SPECIFICĂ CARDIOPATIILOR CONGENITALE
Capitolul 74. PROTECȚIA MIOCARDULUI SPECIFICĂ CARDIOPATIILOR CONGENITALE
Capitolul 75. ECOCARDIOGRAFIA INTRAOPERATORIE ÎN CARDIOPATIILE CONGENITALE
Capitolul 76. TERAPIA INTENSIVĂ ÎN CARDIOPATIILE CONGENITALE
Capitolul 77. RESUSCITAREA CARDIO-CIRCULATORIE ȘI RESPIRATORIE ÎN CARDIOPATIILE CONGENITALE
Capitolul 78. URGENȚE ÎN CARDIOPATIILE CONGENITALE
Capitolul 79. SUPORTUL CARDIO-CIRCULATOR ÎN CARDIOPATIILE CONGENITALE
Capitolul 80. SUPORTUL RESPIRATOR (ECMO) ÎN CARDIOPATIILE CONGENITALE
Capitolul 81. SUBSTITUȚIA FUNCȚIILOR ORGANICE (RINICHI, FICAT, TUB DIGESTIV) ÎN CARDIOPATIILE CONGENITALE
Capitolul 82. ECHILIBRUL FLUIDO-COAGULANT ÎN CARDIOPATIILE CONGENITALE
Capitolul 83. TRANSPLANTUL CARDIAC, PULMONAR ȘI CARDIO-PULMONAR
Capitolul 84. CHIRURGIA MINIINVAZIVĂ ÎN CARDIOPATIILE CONGENITALE
Capitolul 85. DIAGNOSTICUL ȘI TRATAMENTUL ELECTROFIZIOLOGIC ÎN ARITMIILE CONGENITALE
Capitolul 86. TRATAMENTUL CHIRURGICAL ÎN ARITMII
Capitolul 87. INFECȚIILE DIN CHIRURGIA CARDIOPATIILOR CONGENITALE
Capitolul 88. RECUPERAREA NEUROMOTORIE ȘI REINSERȚIA SOCIOFAMILIALĂ
Capitolul 89. ASPECTE PSIHOLOGICE ȘI FAMILIALE
Capitolul 90. TENDINȚE ACTUALE: INGINERIA CELULARĂ
Capitolul 91. ANESTEZIA LA COPIII PURTĂTORI DE CARDIOPATII CONGENITALE OPERAȚI PENTRU ALTE AFECȚIUNI

ASPECTE ALE ORGANIZĂRII ASISTENȚEI CARDIACE PEDIATRICE

SECȚIUNEA IV

CAPITOLUL 67

ION SOCOTEANU, LUCIAN FALNIȚĂ

1. ORGANIZARE, DEZVOLTARE, TRAINING
  Asociația Europeană de Cardiologie Pediatrică
  Recomandările europene pentru o structură optimă a unui departament de cardiochirurgie pediatrică.
  Țările în curs de dezvoltare
2. PREZENT–VIITOR
  Diagnosticul prenatal al MCC
  Tratamentul prenatal al MCC
3. CERCETAREA ŞI MEDICINA BAZATE PE DOVEZI
4. CALITATE

BIBLIOGRAFIE

1. ORGANIZARE, DEZVOLTARE, TRAINING

În ultimii ani în Europa există o permanentă preocupare de a organiza asistența cardio-pediatrică, pentru a o optimiza şi a o pune în acord cu necesitatea (cu incidența şi patologia MCC) şi cu evoluția permanentă la nivel stiințific şi tehnologic a medicinei. Asociația Europeană de Cardiologie Pediatrică (AECP), Asociația Europeană a Chirurgilor Cardio-Toracici (Comitetul pentru boli congenitale cardiace), asociațiile naționale au elaborat o serie de guideline-uri pentru organizarea centrelor de asistență pediatrică cardiologică, trainingul specialiştilor, evaluarea rezultatelor.

Asociația Europeană de Cardiologie Pediatrică, înființată în 1963, a încercat să obțină o imagine de ansamblu a asistenței cardiologice pediatrice în Europa, înainte de unificarea acesteia, efectuând o anchetă în 151 de centre de cardiologie pediatrică asupra activității şi obținând cifrele din **Tabelul 67.1**, evaluate la o populație totală de circa 533 milioane de locuitori. Evaluând valorile pentru Franța, Choussat **[1]** a concluzionat că numărul intervențiilor de cardiochirurgie pediatrică, 2000, este de două ori mai mic decât cel necesar, iar numărul specialiştilor ar trebui triplat în vederea susținerii acestei activități. O problemă similară ridica şi Societatea Britanică de Cardiologie în aceeaşi perioadă **[2]**. În 2005 AECP elaborează recomandările pentru training-ul în cardiologie pediatrică – training-ul trebuie să dureze cel puțin 6 ani, în țările în care cardiologia pediatrică nu este o specialitate separată, şi să includă un trunchi comun de cardiologia adultului şi cardiologie pediatrică, urmat de o perioadă de specializare în cardiologia pediatrică. Societatea Italiană de Cardiologie Pediatrică a înființat un master de 2 ani în cardiologie pediatrică pentru medicii specialişti în cardiologie **[3]**.

Tabelul 67.1 Numărul de intervenții/an în Europa (1992) **[1]**

Intervenții	Număr
Chirurgie cardiacă	25 939
Cateterisme intervenționale	5327
Cateterisme diagnostice	24953

Societatea Italiană de Cardiologie şi Societatea Italiană de Cardiologie Pediatrică (înfiinţată în 1970) au clasificat în 1999 activitatea de cardiologie pediatrică (cu un necesar de 4 servicii diagnostice/terapeutice pe an) în trei nivele funcţionale.

Unităţile de nivel primar asigură activităţile de prevenţie, diagnostic non-invaziv şi terapie de primă intenţie, în asociere cu unităţile de nivel secundar şi terţiar. Sunt situate în spitale care au departemente de obstetrică, neonatologie, pediatrie şi cardiologie şi servesc o comunitate locală de minimum 300 000 locuitori.

Unităţile de nivel secundar asigură activităţile de diagnostic non-invaziv şi asistenţă medicală ambulatorie şi spitalicească; ţin de secţii de pediatrie sau cardiologie şi servesc o comunitate locală de 1–2 000 000 locuitori.

Unităţile de nivel terţiar sunt unităţi complexe operative, constituind centrele regionale sau interegionale de diagnostic şi tratament a MCC. Acestea pot realiza diagnostic invaziv, proceduri intervenţionale, chirurgie cardiacă şi au o secţie de ATI.

În Italia există 104 unităţi de nivel primar, 31 unităţi de nivel secundar şi 16 unităţi de nivel terţiar.

În ceea ce priveşte strict chirurgia cardiacă pediatrică, **Comitetul pentru boli congenitale cardiace al Asociaţiei Europene a Chirurgilor Cardio-Toracici** (EACTS) a elaborat şi a publicat în 2003 un document care trasează **recomandările europene pentru o structură optimă a unui departament de cardiochirurgie pediatrică**. Documentul a obţinut aprobarea Asociaţiei Europene a Cardiochirurgilor Pediatrici (ECHSA), fiind susţinut astfel de ambele structuri reprezentative la nivel european pentru chirurgia MCC **[4]**.

În mare, acesta prevede existenţa a două tipuri de unităţi de cardiochirurgie pediatrică. Primele, cele mai mari, sunt unităţi cu specializare înaltă, acoperind tot spectrul de proceduri (chirurgie neonatală, corecţii complexe, transplant, assist-device-uri), cu facilităţi de cercetare şi asigurând nevoile educaţionale ale specialităţii. De asemenea, trebuie să aibă un sistem bine pus la punct de control al calităţii activităţii. Unităţile mai mici nu acoperă tot spectrul de proceduri, dar se află în acelaşi sistem de control al calităţii ca unităţile mari. Alte activităţi ale unităţilor: colectarea de date în registrul european, stratificarea riscului, audituri voluntare reciproce, colectarea rezultatelor chirurgicale individuale, colaborarea în cercetarea clinică, educaţia continuă şi recertificarea chirurgilor şi a centrelor. Activitatea optimă într-o unitate de cardiochirurgie pediatrică ar trebui să depăşească 250 de operaţii pe an, pentru o arie de acoperire de 4–6 milioane de locuitori (în funcţie de rata natalităţii şi de pacienţii din alte zone).

Alte recomandări:

- numărul de chirurgi: minimum 2, cu 125 de operaţii pe an de fiecare; preferabil 3 chirurgi;
- numărul de chirurgi în operaţiile complexe: 3, dintre care unul în training;
- numărul de săli de operaţie: 1 pentru 250 de operaţii pe an;
- numărul de paturi în secţia de terapie intensivă – 6–8 pentru 250 de operaţii pe an;
- numărul de asistente full-time în terapia intensivă pentru un pacient: 1 pentru pacienţii complecşi, 0,5 pentru cazurile simple;
- numărul de paturi în saloane: 10–12 pentru 250 de operaţii pe an;
- numărul minim de operaţii pentru nou-născuţi şi sugari: 100 pe an.

Potrivit acestor criterii, în România ar trebui să fie minimum 4 centre de chirurgie cardiopediatrică, dar nu există nici măcar un centru care să corespundă condiţiilor europene minime expuse.

În **Statele Unite ale Americii**, asistenţa medicală pentru copii se află din ce în ce mai mult în centrul atenţiei, în ultimii ani, chiar şi la cel mai înalt nivel politic. SE Lipshultz, în unul din seria de articole din „Progress in Pediatric Cardiology" referitoare la realizarea unei asistenţe medicale optime pentru copiii cu boli cardio-vasculare, tratează aspectul finanţării şi organizării acestei asistenţe **[5]**. El subliniază faptul că centrele medicale academice care oferă asistenţă medicală pediatrică, fiind orientate până acum spre îngrijirea pacienţilor, cercetare şi educaţie, trebuie să pună un mai mare accent pe aspectele financiare.

Deşi SUA cheltuie cel mai mult dintre toate ţările pentru sănătate, 1,5 trilioane de dolari anual, se situează pe locul 37 la starea sănătății și e singura țară din cele 15 cele mai dezvoltate care nu asigură asistență medicală universală (45 de milioane de cetățeni neasigurați). În plus, infrastructura medicală este veche și va trebui înlocuită, iar înmulțirea proceselor de malpraxis și creșterea taxelor de asigurare pentru malpraxis conduc la scăderea numărului medicilor.

In ceea ce privește asistența pediatrică, 8,5 milioane de copii (12% din cei 70 de milioane) nu au asigurare medicală. Cel puțin două treimi dintre aceștia sunt eligibili pentru asigurările de stat, dar majoritatea nu sunt înscriși în aceste programe, iar ele însele sunt subfinanțate. Cele mai importante programe federale sunt State Children's Health Insurance Program (SCHIP) și Medicaid, care împreună oferă asigurare pentru 22 de milioane de copii. SCHIP asigură asistență medicală pentru copiii din familii cu venituri scăzute, iar Medicaid, în afară de copiii din aceste fel de familii, asigură asistență și pentru bătrâni, gravide, bolnavi cronici. În cazul Medicaid, finanțarea este disproporționată; deși copiii și femeile însărcinate reprezintă 75% dintre pacienții înrolați în acest sistem, pentru ei se cheltuie doar 30% din totalul programului. În plus, faptul că medicii sunt plătiți cu doar 56% din suma pe care ar primi-o de la o societate de asigurări privată conduce la refuzul unor medici de a participa, deoarece plata oferită de Medicaid nu le acoperă cheltuielile.

Având în vedere problematica de mai sus, cât și perspectivele de dezvoltare a asistenței medicale pediatrice, din toate punctele de vedere, Lipshultz propune câteva modalități de îmbunătățire a asistenței pediatrice cardio-vasculare:

1. Asistența bazată pe familie: asigurarea transparenței și implicării părinților.

2. Adevărul și lucrul în echipă pentru optimizarea rezultatelor. Guvernul ar trebui să stimuleze medicii să raporteze imediat erorile și rezultatele negative, iar societatea ar trebui să-și asume responsabilitatea greșelilor, în scopul realizării unui sistem de training medical – victimele erorilor medicale să fie recompensate, iar medicii să nu plătească asigurări de malpraxis. În schimb, dacă medicii nu își recunosc deschis greșelile, trebuie să plătească financiar personal sau prin pierderea licenței.

3. Tehnologia informatică și siguranța pacientului. Informatizarea medicinii și telemedicina pot conduce la ameliorarea asistenței medicale în general și pediatrice în special. Informația (diagnostice, analize, tratamente) joacă un rol-cheie în medicină, și în mai ales în cardiochirurgia pediatrică, unde datele diagnostice, fiziopatologice se află în continuă schimbare și au o importanță vitală în managementul terapeutic. Multe dintre erorile medicale sunt datorate informațiilor eronate, întârziate sau absente. În plus, organizarea actuală deficitară a informației conduce la faptul că medicii își petrec 60% din timp căutând informații și doar 16% îngrijind direct pacientul.

4. Schimbări de sistem. Epuizarea medicilor și asistentelor după ore multe de muncă duce la erori medicale. Un studiu recent a arătat că numărul erorilor medicale severe și al efectelor adverse care ar fi putut fi prevenite a scăzut aproape la jumătate când s-a trecut de la o săptămână de lucru de 80 de ore, cu gărzi de 24 de ore, la o săptămână de lucru de 63 de ore, cu gărzi de 16 ore. Stimularea financiară a medicilor cu rezultate bune și preocupări pentru îmbunătățirea lor ar putea fi o soluție pentru ameliorarea asistenței medicale pediatrice, dar transparența rezultatelor are și un revers: de exemplu, 83% dintre cardiochirurgii pediatrici din New York nu operează cazurile severe și complicate pentru a nu le afecta rezultatele.

5. Cercetarea științifică: trialurile pentru stabilirea eficienței și siguranței medicamentelor, studiul dezvoltării fetale și al factorilor care o influențează, stabilirea unor biomarkeri, ca endpoint surogat, pentru afecțiunile cardio-vasculare pediatrice.

În **Canada** funcționează un model de colaborare între centre în domeniul asistenței medico-chirurgicale în MCC: Western Canadian Children's Heart Network (WCCHN). WCCHN este o rețea de centre pediatrice (BC Children's Hospital – Vancouver, Stollery Children's Hospital – Edmonton, Alberta Children's Hospital – Calgary, Royal University Hospital – (Saskatoon), Winnipeg Children's Hospital) care asigură asistența cardiologică și cardiochirurgicală pediatrică pentru patru dintre provinciile vestice ale Canadei. În două dintre cele 5 centre se practică cardiochirurgia pediatrică (Stollery Children's Hospital și BC Children's Hospital), Stollery Children's Hospital fiind specializat pe urgențe neonatale, transplant, ECMO. Toate centrele au același standard diagnostic, investigațional, terapeutic, datele se află la dispoziția tuturor, iar cazurile sunt discutate între specialiști din toate centrele.

Țările în curs de dezvoltare necesită asistență pentru dezvoltarea cardiologiei și cardiochirurgiei pediatrice. Activitățile organizațiilor implicate în cardiochirurgia pediatrică în țările lumii a treia pot fi clasificate în trei tipuri:

– strângeri de fonduri;

– operații cardio-pediatrice, realizate de câte un centru de chirurgie cardiacă, uneori aducând pacienții în centrul respectiv;

– programe globale / operații în țările respective, pacienți operați în centre de specialitate, programe educaționale, dezvoltarea unor departamente de cardiochirurgie pediatrică independente în țările în curs de dezvoltare).

Un exemplu pentru cele de mai sus este Aldo CastaZeda care, având susținerea Universității Columbia și a guvernului Guatemalei, plus două milioane de dolari sponsorizări în aparatură, a înființat un departament de cardiochirurgie (unicul din țară) în Guatemala City, în care au fost operați din 1997 până în 2002 un număr de 1 000 de pacienți. În primii doi ani a operat singur, dar în 2002 existau doi chirurgi tineri care după 3 ani de training cu maestrul operează singuri, realizând 75% din operații.

La Bergamo, din inițiativa și sub îndrumarea profesorului Lucio Parenzan, funcționează din 1993 International Heart School și din 2003 European School for Cardio-Thoracic Surgery, care asigură programe educaționale pentru țările în curs de dezvoltare, ca și pentru țările europene.

Noile țări din Comunitatea Europeană tind și ele spre nivelul țărilor dezvoltate, principalele probleme fiind lipsa fondurilor și deficitara implicare guvernamental-instituțională. Un exemplu de ce se poate face pentru a depăși aceste probleme este activitatea unei orchestre poloneze, înființată special în scopuri de binefacere, care a organizat strângeri de fonduri pentru cele 10 departamente de cardiochirurgie pediatrică din Polonia.

2. PREZENT–VIITOR

În ultimii 20 de ani, cardiochirurgia pediatrică s-a dezvoltat și schimbat mult, ajungându-se la reduceri majore ale mortalității chirurgicale și la corecții totale complexe la vârste mici, evitându-se proceduri paliative repetate.

La ora actuală, procedurile chirurgicale pot fi împărțite în două categorii:

1. Proceduri standardizate, cu indicații precise, care conduc la mortalități și morbidități reduse și rezultate hemodinamice favorabile, durabile. Preocuparea actuală și direcția viitoare pentru aceste proceduri nu o mai reprezintă reducerea mortalității, ci reducerea traumei chirurgicale, cu scăderea morbidității și rezultate stabile în timp. Din această categorie de operații fac parte corecțiile pentru defectele septale, tetralogia Fallot, transpoziția de vase mari, stenoza aortică, coarctația de aortă.

2. Proceduri pentru leziuni complexe (cord univentricular, atrezie pulmonară cu sept interventricular intact, sindromul de hipolazie de cord stâng și altele) care încă necesită studii experimentale și clinice pentru a obține rezultate vitale satisfăcătoare **[6]**.

Din anii '80, de când a început să fie practicată, ecocardiografia fetală a influențat progresiv managementul malformațiilor cardiace congenitale, cardiologia pediatrică și cardiochirurgia pediatrică. **Diagnosticul prenatal al MCC**, prin gradul mare de detectabilitate a malformațiilor și prin numărul mare de decizii de întrerupere a sarcinii bazate pe acest diagnostic (în jur de 50%), va duce la reducerea internărilor în centrele de cardiologie pediatrică și cardiochirurgie pediatrică.

Cunoscându-se afecțiunea cardiacă înainte de naștere, pacientul poate fi transportat *in utero* până într-un centru de referință de cardiochirurgie pediatrică, reducând riscul crescut legat de caracterul de urgență al malformațiilor severe (crescând și concurența între centre, pacientul nu mai este legat teritorial de un anumit spital). Totuși, mai multe studii au arătat că, în ciuda unui status preoperator mai bun, nou-născuții diagnosticați prenatal au avut o evoluție postoperatorie asemănătoare sau chiar mai severă. Aceste rezultate sunt probabil determinate de faptul că loturile de pacienți nu sunt asemănătoare, cei cu diagnostic prenatal fiind în proporție mai mare cu malformații cardiace severe și plurimalformați. În plus, există o tendință de a provoca mai repede nașterea copiilor cu MCC diagnosticați prenatal, ceea ce duce la prematuritate, greutate mai mică, fragilitate mai mare. Studiile care au luat în considerare loturi mai omogene, cu o singură afecțiune (cord stâng hipoplazic sau transpoziție de vase mari) au raportat rezultate chirurgicale mai bune penru pacienții cu diagnostic prenatal **[7]**.

Diagnosticul prenatal permite și **tratamentul prenatal al MCC**, încă aflat la început de drum. Unele malformații cardiace evoluează intrauterin prin lipsa fluxului sangvin în una dintre circulații, datorită unei obstrucții în tractul de ejecție drept sau stâng, ducând la hipodezvoltarea unor structuri cardiace. În cazul atreziei de valvă pulmonară cu sept interventricular intact, dilatarea precoce in utero a valvei pulmonare permite evitarea hipoplaziei ventriculare drepte și a formării de șunturi ventriculo-coronare, dezvoltând ventriculul drept și patul vascular pulmonar și permițând o corecție biventriculară după naștere. În cazul sindromului de hipoplazie de cord stâng, sunt necesare identificarea stenozelor severe aortice, care progresează spre hipoplazia structurilor cardiace stângi, și dilatarea lor înainte de această evoluție, evitând corecția Norwood după naștere și permițând un abord biventricular. În ambele cazuri septostomia atrială prenatală este utilă hemodinamic și pentru dezvoltarea structurilor cardiace **[8]**. **(Fig 67.1., 67.2.)**.

Procedura necesită anestezia mamei (locală sau generală, preferabil generală pentru că poate fi necesară recurgerea la laparatomie) și a fătului (intramuscular). Cateterul cu balon care ajunge prin valvă trece prin abdomenul mamei, uter, sacul amniotic, toracele fătului. Puncția se face ecoghidat, fiind necesară o poziționare favorabilă a fătului. Rata complicațiilor materne este scăzută, complicațiile incluzându-le pe cele datorate anesteziei, manipulării uterine sau laparatomiei. Principalele complicații care amenință fătul sunt hemopericardul și bradicardia. Posibilitatea acestor complicații, mai ales ale mamei, pun în discuție etica acestor proceduri, care amenință două vieți, alternativa fiind tratamentul postnatal, care este aplicat doar nou-născutului, cu rezultate din ce în ce mai bune (supraviețuirea după primul stadiu de corecție Norwood a trecut de 90% în centrele mari de cardochirurgie pediatrică) **[9]**.

Aritimiile diagnosticate prenatal, care pot duce la hidrops fetal și deces, pot fi tratatate intrauterin cu

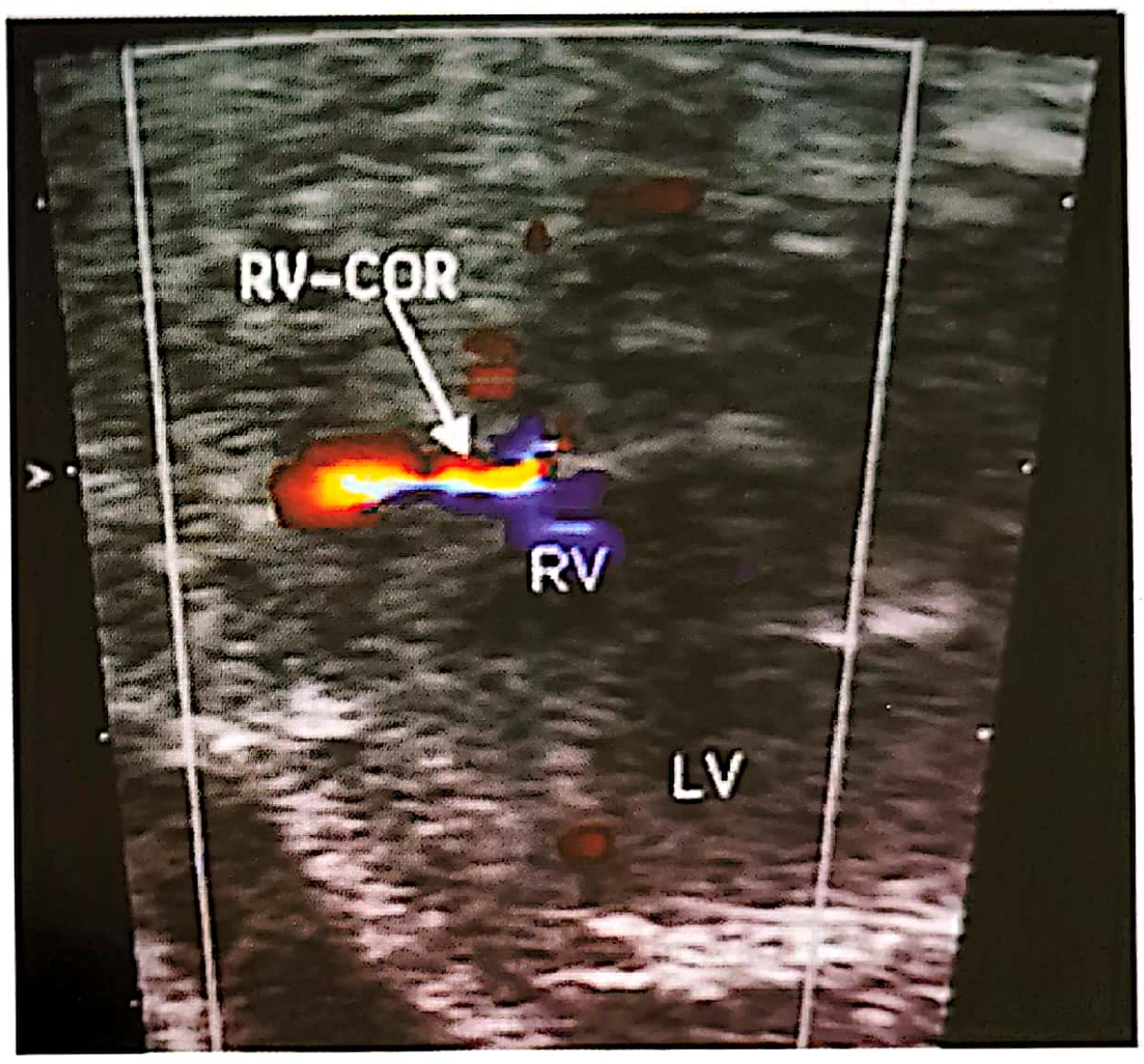

Fig. 67.1 Ecocardiografie fetală la 24 de săptămâni, diagnosticând atrezia de pulmonară cu sept interventricular intact. Se observă ventriculul drept (RV) mult mai mic decât ventriculul stâng (LV) și o fistulă ventriculo-coronară (RV-COR) **[8]**

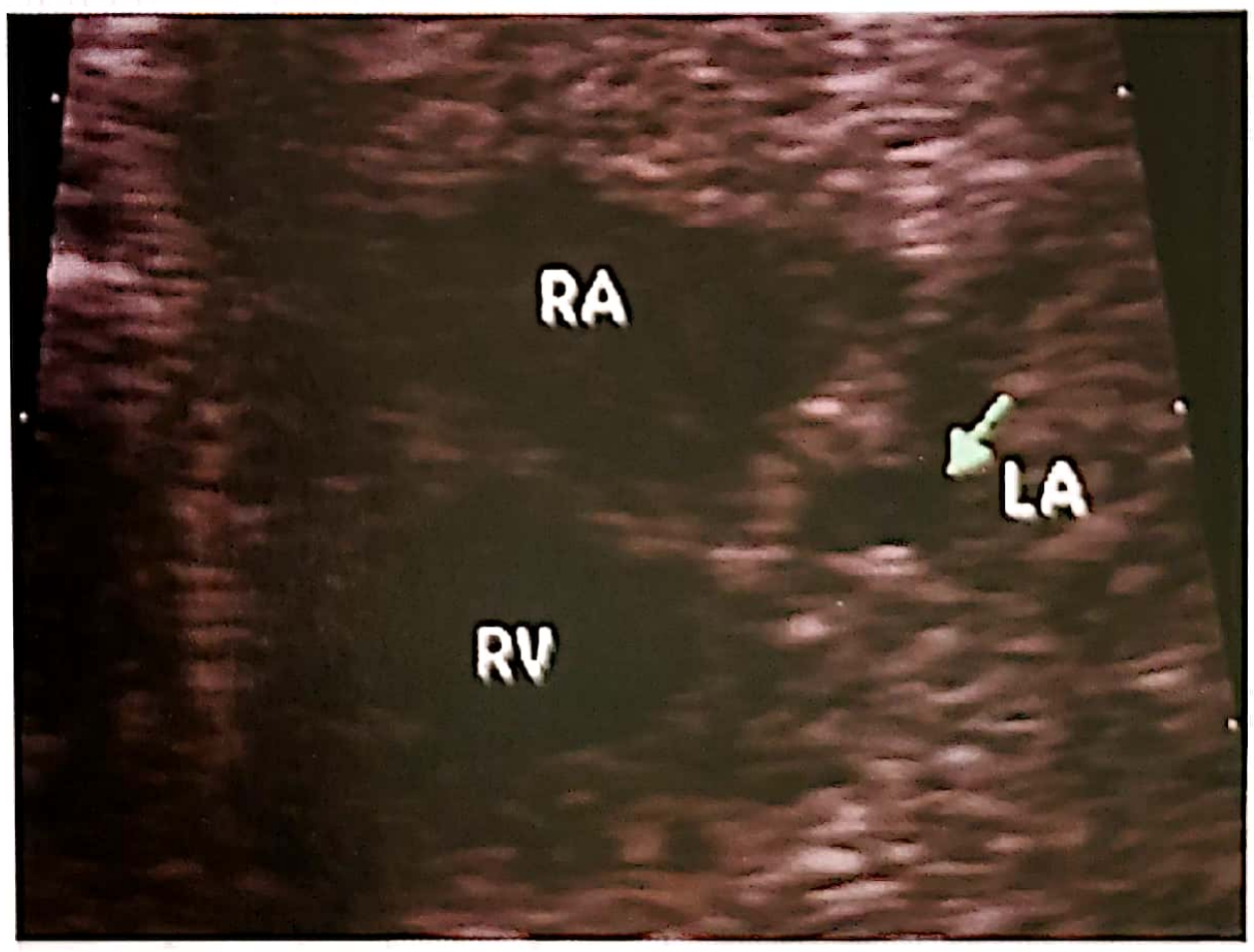

Fig. 67.2. Ecocardiografie fetală diagnosticând hipoplazia de cord stâng. Se observă atriul stâng (LA) mult mai mic decât atriul drept (RA) **[8]**

succes. Medicamentele antiaritmice se administrează fie mamei, fie direct fătului (în vena ombilicală, intramuscular, intraperitoneal sau intracardiac).

3. CERCETAREA ŞI MEDICINA BAZATE PE DOVEZI

Deşi în ultimii ani s-au făcut progrese majore în cardiologia şi cardiochirurgia pediatrică, noile terapii au fost adoptate de cele mai multe ori având o susţinere ştiinţifică suboptimală, pe de o parte datorită eficacităţii evidente, pe de altă parte datorită dificultăţilor în a realiza trialuri clinice randomizate. În viitor, studiile ştiinţifice asupra noilor terapii vor fi cu atât mai necesare cu cât aceste noi terapii vor aduce cel mai probabil doar creşteri mici ale beneficiilor, pentru un grup mai mic de pacienţi şi cu un cost mai mare.

În mod ideal, înainte ca o nouă terapie să fie adoptată ca standard, trebuie îndeplinite următoarele criterii:

- terapia este bazată pe datele actuale de fiziologie şi fiziopatologie ale populaţiei la care se aplică;
- terapia este aplicabilă în mediul clinic;
- există dovezi ştiinţifice de cea mai bună calitate că terapia îşi atinge scopul principal;
- tot spectrul de efecte benefice şi adverse al terapiei este cunoscut;
- sunt cunoscuţi factorii care afectează efectele terapiei în aplicarea clinică;
- există dovezi ştiinţifice de cea mai bună calitate că terapia este comparabilă favorabil cu terapiile existente;
- preferinţa pacienţilor pentru terapie este favorabilă. Ea poate fi aplicată pe scară largă, eficient şi cost-eficient în context clinic.

Deciziile clinice (de management terapeutic) trebuie susţinute prin „**medicina bazată pe dovezi**". Aceasta este definită ca fiind integrarea dovezilor ştiinţifice de calitate cu experienţa clinică şi dorinţele pacientului. Nu numai dovezile din cercetare sunt importante în cazurile concrete, ci şi experienţa şi expertiza medicului, ca şi dorinţele, credinţele, preferinţele pacienţilor şi părinţilor în ceea ce priveşte o anumită terapie şi rezultatele ei.

Trialurile clinice randomizate sunt cele care trebuie să aducă cele mai bune dovezi ştiinţifice, dar în cazul particular al cardiologiei şi cardiochirurgiei pediatrice ele sunt dificil de realizat, din mai multe motive:

- prea puţini specialişti din domeniu au cunoştinţele metodologice necesare pentru trialuri;
- problemele etice privind cercetarea clinică având ca subiecţi copiii;
- resurse financiare reduse;
- rezultatele depind foarte mult de experienţa chirurgului;
- unele rezultate nu sunt evidente imediat, ci după mai mulţi ani de evoluţie.

Unde nu există trialuri randomizate se pot utiliza **datele observaţionale** (bazele de date existente, registre naţionale şi internaţionale), prelucrate prin metode statistice complexe (analiza riscului, modelarea multivariabilă a predicţiilor etc.). O exemplificare sugestivă a definiţiei medicinii bazate pe dovezi o constituie metoda analizei deciziei clinice. Aceasta constă în alcătuirea unei scheme a deciziilor terapeutice şi a rezultatelor lor posibile **Fig 67.3**. Sub fiecare rezultat posibil este notată probabilitatea ca acest rezultat să apară. Pentru fiecare rezultat final al schemei este calculată o valoare a preferinţelor medicului şi ale pacientului pentru acest rezultat (compromisul în favoarea unui efect advers pentru a evita alt rezultat negativ). Această valoare este calculată printr-o metodă numită *standard gamble interview*. Valoarea preferinţelor este apoi înmulţită cu probabilităţile şi rezultatul însumat pentru începutul schemei (metodele terapeutice supuse comparaţiei în cazul exemplificat în figură, închiderea DSA prin device sau chirurgical) **[10]**.

4. CALITATE

Calitatea actului medical este o necesitate în orice domeniu al medicinei, dar în cazul cardiochirurgiei pediatrice are două particularităţi: 1) este foarte greu de obţinut şi susţinut (operaţii dificile, miniaturale, multistadiale, pacienţi fragili) şi 2) este supusă unei atenţii emoţionale şi mediatice mai intense decât în cazul altor specialităţi.

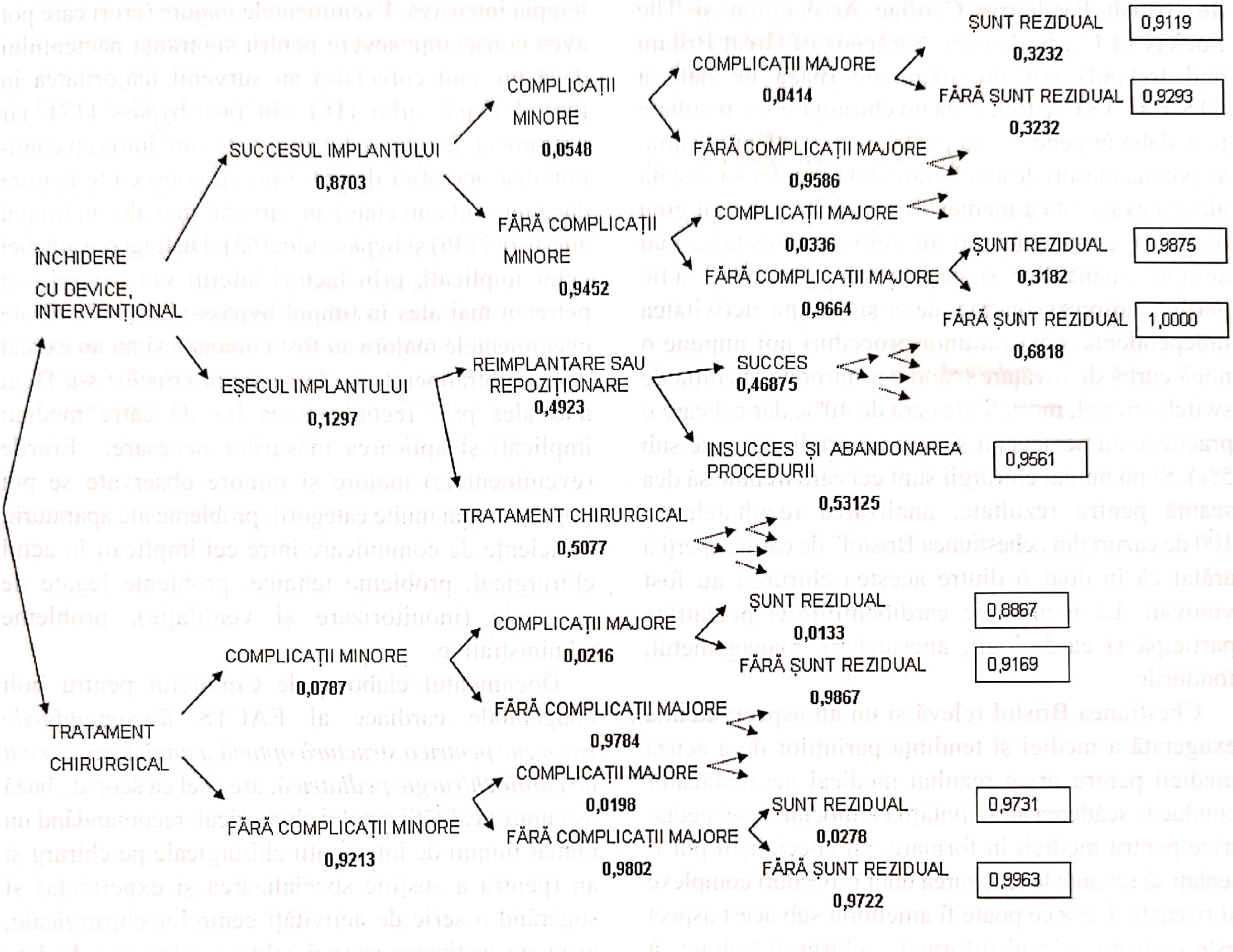
ÎNCHIDERE CU DEVICE, INTERVENȚIONAL
SUCCESUL IMPLANTULUI
0,8703
COMPLICAȚII MINORE
0,0548
COMPLICAȚII MAJORE
0,0414
ȘUNT REZIDUAL
0,3232
0,9119
FĂRĂ ȘUNT REZIDUAL
0,3232
0,9293
FĂRĂ COMPLICAȚII MAJORE
0,9586
FĂRĂ COMPLICAȚII MINORE
0,9452
COMPLICAȚII MAJORE
0,0336
FĂRĂ COMPLICAȚII MAJORE
0,9664
ȘUNT REZIDUAL
0,3182
0,9875
FĂRĂ ȘUNT REZIDUAL
0,6818
1,0000
EȘECUL IMPLANTULUI
0,1297
REIMPLANTARE SAU REPOZIȚIONARE
0,4923
SUCCES
0,46875
INSUCCES ȘI ABANDONAREA PROCEDURII
0,53125
0,9561
TRATAMENT CHIRURGICAL
0,5077
TRATAMENT CHIRURGICAL
COMPLICAȚII MINORE
0,0787
COMPLICAȚII MAJORE
0,0216
ȘUNT REZIDUAL
0,0133
0,8867
FĂRĂ ȘUNT REZIDUAL
0,9867
0,9169
FĂRĂ COMPLICAȚII MAJORE
0,9784
FĂRĂ COMPLICAȚII MINORE
0,9213
COMPLICAȚII MAJORE
0,0198
FĂRĂ COMPLICAȚII MAJORE
0,9802
ȘUNT REZIDUAL
0,0278
0,9731
FĂRĂ ȘUNT REZIDUAL
0,9722
0,9963

Fig. 67.3. Schema analizei deciziei clinice pentru tratamentul defectului septal interatrial ostium secundum. Probabilitățile sunt trecute sub fiecare posibilitate. Cifrele încadrate reprezintă valoarea preferințelor. Am înlocuit o parte din schemă cu săgeți întrerupte pentru a nu o încărca și a facilita exemplificarea [10].

James Monro, o somitate a chirurgiei cardiace pediatrice, propune câteva soluții pentru creșterea calității în acest domeniu, pornind de la analiza unui caz care a implicat chirurgi cardiaci, manageri de spital, media, opinia publică, Colegiul medicilor, Ministerul Sănătății din Marea Britanie (*the Bristol affair*). **[11]** Pe scurt, în 1997, Colegiul medicilor (General Medical Council), în urma unei anchete, a găsit vinovați doi cardiochirugi pediatrici și pe managerul spitalului Bristol Royal Infirmary pentru deficiențe grave în activitatea profesională – rezultatele acestor doi chirurgi, între 1984 și 1995, în operațiile de switch arterial și pentru canal atrio-ventricular comun, au fost mult sub nivelul acceptabil; în 1999 ministrul Sănătății pornește o altă anchetă (pentru care se cheltuie în jur de 12 milioane de lire sterline) al cărei scop este, pe lângă o viziune mai largă asupra „chestiunii Bristol", să facă recomandări pentru asigurarea unei asistențe de sănătate de înaltă calitate în cadrul sistemului național de sănătate britanic.

Soluția propusă de Monro este **raportarea rezultatelor** de către toate spitalele (mortalitate, complicații, stratificarea riscului), rezultate detaliate și pentru fiecare chirurg, în **registre** naționale (registrul inițiat de British Paediatric Cardiac Association şi The Society of Cardiothoracic Surgeons of Great Britain and Ireland) sau internaţionale (baza de date a STS/EACTS). Astfel, dacă un chirurg obţine rezultate mai slabe în general sau pentru o anumită procedură, se pot lua măsuri de ameliorare din timp, fără a suscita atenţia exagerată a mediei. Totuşi, criteriile sunt greu de definit, toţi chirurgii au curbe de învăţare, mai abrupte sau mai line, şi, deşi un chirurg ar trebui să fie perfect antrenat înainte de a-şi începe activitatea independentă, apariţia unor proceduri noi impune o nouă curbă de învăţare (când s-a introdus operaţia de switch arterial, mortalitatea era de 40%, dar cei care o practicau au perseverat şi acum mortalitatea este sub 5%). Şi nu numai chirurgii sunt cei care trebuie să dea seamă pentru rezultate. analizarea rezultatelor a 100 de cazuri din „chestiunea Bristol" de către experţi a arătat că în doar 6 dintre acestea chirurgii au fost vinovaţi. La rezultatele cardiochirurgiei pediatrice participă şi cardiologii, anesteziştii, managemetul, fondurile.

Chestiunea Bristol relevă şi un alt aspect: atenţia exagerată a mediei şi tendinţa părinţilor de a acuza medicii pentru orice rezultat medical nesatisfăcător conduc la scăderea atractivităţii cardiochirurgiei pediatrice pentru medicii în formare, iar specialiştii pot fi tentaţi să renunţe la realizarea unor proceduri complexe şi riscante. Ceea ce poate fi ameliorat sub acest aspect este consimţământul informat – chirurgii trebuie să discute mult mai amănunţit cu părinţii, înainte de operaţie, despre riscurile generale ale intervenţiei şi riscul interventei în experienţa proprie.

O altă abordare asupra aspectului calităţii este **identificarea** mai curând a **factorilor care duc la greşeli medicale** decât sancţionarea post hoc a chirurgilor vinovaţi. Un studiu realizat de o echipă multidisciplinară cardio-pediatrică, din cadrul departamentului de cardiochirurgie pediatrică a Universităţii din Chicago, a analizat activitatea acestui departament din punctul de vedere al factorilor de eroare şi al relaţiei lor cu rezultatele medicale. **[12]**

Au fost urmărite 80 de proceduri chirurgicale, preoperativ, în timpul anesteziei, în timpul operaţiei înainte de bypass, în timpul bypass-ului (a corecţiei chirurgicale) şi postbypass, în timpul transportului spre terapia intensivă. Evenimentele majore (erori care pot avea consecinţe severe pentru siguranţa pacientului dacă nu sunt corectate) au survenit majoritatea în timpul bypass-ului (16) sau post-bypass (17), iar evenimentele minore (evenimente care întrerup continuitatea operaţiei dar care nu au consecinţe majore dacă nu sunt corectate) au survenit mai ales în timpul anesteziei (46) şi bypass-ului (63). Distragerea atneţiei celor implicaţi, prin factori interni sau externi, s-a petrecut mai ales în timpul bypass-ului (167). Toate evenimentele majore au fost corectate şi nu au existat decese intraoperatorii. Corectarea erorilor s-a făcut mai ales prin recunoaşterea lor de către medicii implicaţi şi aplicarea măsurilor necesare. Erorile (evenimentele) majore şi minore observate se pot împărţi în mai multe categorii: probleme ale aparaturii, deficienţe de comunicare între cei implicaţi în actul chirurgical, probleme tehnice, probleme legate de anestezie (monitorizare şi ventilaţie), probleme administrative.

Documentul elaborat de Comitetul pentru boli congenitale cardiace al EACTS *Recomandările europene pentru o structură optimă a unui departament de cardiochirurgie pediatrică*, are şi el ca scop de bază asigurarea calităţii actului chirurgical, recomandând un număr minim de intervenţii chirurgicale pe chirurg şi an (pentru a susţine specializarea şi experienţa) şi sugerând o serie de activităţi centrelor chirurgicale, axate pe susţinerea acestei calităţi: colectarea de date în registrul european, stratificarea riscului, audituri voluntare reciproce, colectarea rezultatelor chirurgicale individuale, educaţia continuă şi recertificarea chirurgilor şi a centrelor.

BIBLIOGRAFIE

1. **Choussat A, Daniels O.** *La cardiologie pédiatrique en Europe.* „Arch Mal Coeur" 1993; 86:539-40
2. *The future of paediatric cardiology in the United Kingdom.* „Br Heart J" 1992; 68:630-4
3. **Giusti S, Kempton TM.** *Pediatric Cardiology in Italy today.* „Journal of Cardio-vascular Medicine" 2007; 8:1-2
4. **Daenen W, Lacour-Gayet F, Aberg T, Comas JV, Daebritz SH, Di Donato R, Hamilton JRL, Lindberg H, Maruszewski B, Monro J.** *Optimal Structure of a Congenital Heart Surgery*

TERAPIA FARMACOLOGICĂ ÎN CARDIOPATIILE CONGENITALE

SECȚIUNEA IV

CAPITOLUL 68

AURORA IOSEFINA SIMA, MARIUS FRÎNCULESCU

Medicamentul	Clasa și mecanismul de acțiune	Doza	Farmacocinetica	Reacții adverse	Observații
Acetaminofen	Analgezic, Antipiretic, Inhibă producerea de prostaglandine pe calea ciclooxigenezei	10–15 mg/kg/doză p.o /i.r la fiecare 4–6 ore (max. 75 mg/kg/zi).	Vârful concentrației este atins la 10–60 min. Durata 4–6 ore	Hepatotoxicitate la doză mare (concentrația în ser>200 mcg/ml la 4 ore)	
Adenosine	Antiaritmic. Încetinește timpul de conducere prin nodul AV	0,1–0,3 mg/kg i.v in bolus Doza maximă 12 mg	T½=< 10 sec. Ajunge în circulație prin celulele vasculare endoteliale și prin eritrocite	Bronhospasm, dureri toracice, înroșirea feței, cefalee, greață, gust metalic	Este necesară creșterea dozei la pacienții care primesc metilxantine (aminofilină, teofilină, cofeină)
Alprostadil	Prostaglandina E1(PGE1) Dilată canalul arterial pentru a menține circulația fetală	0,01–0,1 mcg/kg/min. Se va încerca cea mai mică doză eficientă pentru a evita apneea	T½=5–10 min; metabolizat în plămâni	Apnee, hipotensiune, febră, diaree, tulburări electrolitice pe termen lung: tulburări în evacuarea gastrică , hiperostoză corticală	Compatibil cu soluția de nutriție paranterală. Pentru a reduce riscul apneei, se va face tratament cu aminofilină sau cofeină
Amiodaronă	Antiaritmic clasa III Prelungește potențialele de acțiune și perioada refractară, scade conducerea AV și funcția nodului sinusal	Doza de încărcare i.v: 5 mg/kg perfuzie scurtă 20–120 min. Intreținere: 5–15 mcg/kg/min. Doza de încărcare p.o : 10–15 mg/kg/zi pentru 4–14 zile . Întreținere:2,5–5mg/kg/zi p.o de 2 ori pe zi	T½ = 20–50 zile. Metabolizat hepatic citocrom P450	Aritmii, bradicardie, hipotensiune, ataxie, tulburări de comportament, greață, anorexie, trombocitopenie, flebită, tremor, microdepozite corneene, pneumonie interstițială, fibroză pulmonară, distiroidie, fotosensibilitate	Interacțiuni medicamentoase: scade clearance-ul digoxinei (reduce doza de digoxin la aproximativ 50%)
Amlodipina	Dihidropiridină Blochează canalele de calciu.	0,05–0,2mg/kg/zi p.o , zilnic Adulți: 2,5–5mg/zi până la 10 mg/zi	T½= 30–35 ore (adulți). Metabolizat hepatic	Hipertensiune, edeme, cefalee, amețeli, înroșirea feței, tahicardie, greață, disfuncții sexuale, ginecomastie, hiperplazie gingivală (rar)	

(continuare)

Medicamentul	Clasa şi mecanismul de acţiune	Doza	Farmacocinetica	Reacţii adverse	Observaţii
Aspirina	Blochează prostaglandin sintetaza, previne agregarea plachetară	Greutate — Doza zilnică (folosind tableta de 81 mg) 2– 6 kg. — ¼ tb. 7–13 kg. — ½ tb. 14–30 kg. — 1 tb. 31–40 kg. — 1 ½ tb. >40 kg. — 2 tb.	Concentraţia serică optimă =100 mcg/ml La majoritatea pacienţilor nu e necesară monitorizarea concentraţiei serice		Pentru pacienţii cu valve mecanice ce nu pot tolera warfarina, doza este de 6–20 mg/kg/zi
Benazepril	Inhibitor de enzimă de conversie	Copii> 6 ani: Iniţial: 0,2 mg/kg – zilnic; până la 0,6 mg/kg/zi sau 40 mg/zi; Adulţi: Iniţial:10 mg QD până la 80 mg/zi	T½=5 ore. Convertit la nivelul ficatului în benzaprilat activ şi apoi metabolizat în compuşi inactivi	Hipotensiune, angioedem, hiperpotasemie, neutropenie, agranulocitoză, proteinurie, tuse, gust alterat.	
Bosentan	Antagonist de receptori de endotelină . Utilizat în tratamentul hipertensiunii pulmonare	10–20 kg: 31,25 mg de 2 ori pe zi 20–40 kg: 62,5 mg de 2 ori pe zi >40 kg: 125 mg de 2 ori pe zi	T½= 4–6 ore Metabolizat hepatic	Alterarea funcţiei hepatice, cefalee, ameţeli, tuse, dispnee, înroşirea feţei	
Bumetanidă	Diuretic de ansă	0,015–0,1 mg/kg i.v. la 6–24 ore (max. 10 mg/kg); 0,015–0,1 mg/kgP, zilnic de 4 ori pe zi (max 10 mg/zi).	T½= 6 ore la nou-născuţi, 2,5 ore la sugari<2 luni, 1,5 ore la sugari>2 luni şi adulţi Metabolizat parţial şi eliminat prin urină	Hipotensiune, scade K, Na, Ca, Mg, Cl, hiperglicemie, cefalee, ameţeli, astenie, diaree, rash, fotosensibilitate, nefrocalcinoză, ototoxic, agranulocitoză	Nu se administrează i.v. cu soluţii acide
Calciu clorid	Creşte contractilitatea	10–20mg/kg doză i.v la fiecare 4–6 ore (max. 1mg/doză)		Bradiaritmii, hipotensiune, hipercalcemie, hipermagneziemie, acidoză hipercloremică, comă, constipaţie	Nu e compatibil cu bicarbonatul de sodiu; administrat central, extravazarea poate determina necroză, se va utiliza hialuronidază
Calciu gluconic	Creşte contractilitatea	50–100mg/kg/doză i.v (maximum 3 mg/doză)		Bradiaritmii, hipotensiune, hipercalcemie, hipermagneziemie, acidoză hipercloremică comă, constipaţie	Nu e compatibil cu bicarbonatul de sodiu; administrat central, extravazarea poate determina necroză, se va utiliza hialuronidază
Captopril	Inhibitor de enzimă de conversie	Doza iniţială: Sugari 0,01–0,1 mg/kg/doză Copii: 0,3–0,5 mg/kg/doză dată de 2–4 ori pe zi, până la 6 mg/kg/zi.	T½=1–2 ore, metabolizat 50%	Hipotensiune, tahicardie, cefalee, ameţeli, rash, hiperkaliemie	

(continuare)

Medicamentul	Clasa şi mecanismul de acţiune	Doza	Farmacocinetica	Reacţii adverse	Observaţii
		Adulţi: 12,5–25mg de 2–3 ori pe zi, până la 450 mg/zi			
Carvedilol	β blocant neselectiv (blocant de receptori α adrenergici) dând vasodilataţie	0,01–0,2 mg/kg/zi, de 2–3 ori pe zi (chiar până la 0,7 mg/kg/zi). Adulţi: 0,25 mg de 2 ori pe zi, max 50 mg/zi)	T½=2–3 ore (mai scurt decât la adulţi) Metabolizat hepatic	Hipotensiune, edeme, accentuarea IC, bradicardie, ameţeli, cefalee, rash, bronhospasm, reacţii de hipersensibilitate, diaree, toxic renal (mai rar)	
Cloralhidrat	Sedativ, utilizat în cazul procedurilor nedureroase, de lungă durată	Nou-născuţi: 25 mg/kg/doză; Copii: 50–100mg/kg/doză p.o sau i.r (max. 2 grame)	T½= ½–1 oră Durata: 4–9 ore	Aritmii, urticarie, agitaţie paradoxală	Gust amar; Prelungirea efectului la repetarea dozei
Cloratiazida	Diuretic tiazid Inhibă reabsorbţia de Na^+ în tubul distal	4–20 mg/kg/zi în perfuzie continuă sau la 12 ore i.v; 20–40 mg/kg/zi de 2 ori pe zi P.O. (max 1g/zi)	T½= 1–2 ore (adulţi)	Hipotensiune, tulburări electrolitice, cefalee, ameţeli, slăbiciune, diaree, rash, fotosensibilitate	Poate fi administrat i.v. împreună cu furosemid în proporţie de 5:1 (500 mg clorotiazidă şi 100 mg furosemid pentru a face în final un volum de 100 ml)
Clonidina	Agonist α_2 adrenergic în SNC, reduce tonusul simpatic şi produce vasodilataţie	Copii: 5–10 mcg/kg/zi de 2-3 ori pe zi, p.o; max. 0,9 mg/zi. Adulţi: 0,1 mg de 2 ori pe zi, max. 2,4 mg/zi	T½ =8–12 ore. Metabolizat hepatic şi excretat renal	Hipotensiune, bradicardie sau tahicardie, sedare, ameţeli, rash, edeme, constipaţie, reboundul hipertensiunii	Administrare transdermală 0,1 mg, 0,2 mg/zi sau 0,3 mg/zi, schimbat săptămânal
Codeina	Analgezic, opioid, antitusiv, metabolizat în morfină	0,5–1mg/kg/doză p.o, i.m, subcutanat, i.v, la fiecare 4–6 ore (max. 60 mg/doză)	Iniţial 30–60 min. p.o.; 10-30 min. i.m. durata 4–6 ore	Depresia SNC , depresie respiratorie, hipotensiune, bradicardie, vărsături, prurit, retenţie urinară	Utilizarea i.v. nu e recomandată datorită hipotensiunii. Antidot: Nalaxona 5–10 mcg/kg doză la fiecare 2–3 min.
Diazepam	Benzodiazepină, Sedare şi amnezie, nu analgezic	0,04–0,3 mg/kg (doză i.v cu o rată sub 2 mg/min) i.m. nu e recomandat	Iniţial: 5–15 min. Durata: 1–2 ore	Depresie respiratorie, hipotensiune, aritmii, vărsături, ameţeli, vedere neclară, agitaţie, slăbiciune musculară	Antidot: Flumazenil 0,01 mg/kg la fiecare 60 sec. Până la un total de 1 mg
Digoxin	Inotrop, antiaritmic, Inhibă trecerea de Na/K la nivelul membranelor, creşte calciu intracelular	Doza totală de digitalizare 8–20 mcg/kg (div. de 3 ori pe zi) Întreţinere: 2–10 mcg/kg/zi, de 3–4 ori pe zi (în funcţie de vârstă)	T =20–40ore	Aritmii, bloc cardiac, ameţeli, sedare, hiperkalicemie, tulburări vizuale, nevralgie, diaree	Nivelul terapeutic: 0,8–2 mg/ml
Diltiazem	Blocant al canalelor de calciu, antihipertensiv, relaxant muscular prin inhibarea influxului de calciu în timpul depolarizării.	1–2 mg/kg/zi de 3–4 ori pe zi; Adulţi: 180–480 mg/zi	T =3–5 ore la adulţi. Metabolizat hepatic	Aritmii, hipotensiune, cefalee, insomnie, ameţeli, fotosensibilitate, greaţă, vărsături. Rar dermatită exfoliativă, discrazii sanguine (leucopenie, trombocitopenie)	Utilizat adesea pentru creşterea concentraţiei de ciclosporină (prin blocarea metabolizării ei)

(continuare)

Medicamentul	Clasa şi mecanismul de acţiune	Doza	Farmacocinetica	Reacţii adverse	Observaţii
Difenhidramina	Sedativ, utilizat în cazul procedurilor nedureroase. Antihistaminic cu proprietăţi anticolinergice	1–2 mg/kg/doză p.o sau i.v: maximum 300 mg în 24 ore	T =½–1 oră Durata: 4–6 ore	Hipotensiune, ameţeli, mucoase uscate, retenţie urinară, tulburări vizuale, tremor, agitaţie paradoxală	
Dipiridamol	Inhibă fotodiesteroza, inhibă agregarea plachetară	2–5mg/kg/zi de 3 ori pe zi în combinaţie cu o doză mică de warfarină sau aspirină			
Dobutamina	Catecolemină sintetică β_1 agonist	1–20 mcg/kg/min i.v (până la 40 mcg/kg/min	T½=1–2 min. Metabolizat în tot organismul	Aritmi, hipertensiune, greaţă, dispnee, necroză prin extravazare	Nu e compatibil cu soluţiile alcaline
Dopamina	Catecolemină Poate creşţe fluxul sanguin central B1 agonist Inotrop α agonist vasopresor	Efect dopaminergic: 1–5 mcg/kg/min; Efect β_1: 5–15 mcg/kg/min i.v Efect α: 15–20 mcg/kg/min i.v	T½=1–2 min. Metabolizat peste tot în organism prin monoaminooxidoză şi catecol metil transferazală norepinefrină şi metaboliţi inactivi	Aritmii, hipertensiune, greaţă, dispnee, dilatare pupilară, necroză prin extravazare	
Enalapril	Inhibitor de enzimă de conversie	0,1–0,5 mg/kg/zi zilnic de 2 ori pe zi	T½=2–3 ore (până la 10 ore la nou-născuţii prematuri). Enalaprilul este convertit în metabolitul activ enalaprilat la nivelul ficatului	Hipotensiune, cefalee, ameţeli, angioedeme, hipoglicemie, neutropenie, agranulocitoză, alterarea funcţiei hepatice (rar), proteinurii	Ajustarea dozei la pacienţi cu disfuncţie renală
Enalaprilat	Inhibitor de enzimă de conversie	5–10 mcg/kg/doză i.v la fiecare 8–24 ore	T½=6–10 ore. Excretat nemetabolizat în urină	Hipotensiune, cefalee, ameţeli, angioedeme, hipoglicemie, hiperkaliemie, agranulocitoză, astenie, greaţă, alterarea funcţiei renale	
Epinefrina	Catecolemină, β_1 agonist, α agonist	0,01 mcg/kg/min i.v bolus : 0,01mg/kg i.v (max. 1mg.)	T½=1–2 min. Metabolizat în tot organismul prin monoaminooxidoză şi catecol-o-metil transferaza la norepinefrină	Aritmii, hipertensiune, astenie, retenţie urinară, necroză prin extravazare	Nu e compatibil cu soluţiile alcaline
Epoprostenol	Prostaciclină (PG I_2) Vasodilatator pulmonar	Iniţial 1–2 ng/kg/min. i.v (apoi în funcţie de efect)	T½=2–3 min. Hidrolizat la ph neutru al sângelui	Hipertensiune, cefalee, dureri toracice, anxietate, dispnee, dureri maxilare, creşterea ritmului cardiac	Poate fi administrat pe cale inhalatorie 3–100 ng/kg/min

(continuare)

Medicamentul	Clasa şi mecanismul de acţiune	Doza	Farmacocinetica	Reacţii adverse	Observaţii
Esmolol	β blocant adrenergic Antihipertensiv	Încărcare: 100–500 mgc/kg i.v peste 1 minut. Întreţinere: 50–1000 mcg/kg/min.	T½=2–4 min. Metabolizat de către esterazele sanguine	Hipotensiune, brahiocardie, cefalee, ameţeli, diaforeză, bronho-constricţie	La doze crescute se pierde cardioselectivitatea
Fentanyl	Antiaritmic clasa II Opioid Sedatig Analgezic	1–3 mcg/kg/doză i.v/i.m, poate fi repetat în 30–60 min	Iniţial 1–3 min. Durata 30 min – 2 ore	Depresie SNC, depresie respiratorie, hipotensiune, bradicardie, prurit, retenţie urinară, rigiditate musculară (la administrarea în bolus)	Dacă se asociază benzodiazepine: scăderea dozei la 25–50% pentru a evita depresia respiratorie. Efectele cardio-vasculare sunt mai scăzute ca în cazul morfinei. Antidot: Naloxona 5–10 mcg/kg/doză
Flecainida	Antiaritmic clasa IC Încetineşte conducerea prin alterarea transportului de ioni la nivelul membranei celulare	1–3 mg/kg/zi, de 3 ori pe zi (până la 8 mg/kg/zi)	T½=20 ore la NN; 11–12 ore la sugari; 8 ore la copii Metabolizat hepatic	Aritmii, oboseală, cefalee, rasch, greaţă, discrazii sanguine, tremor, dispnee, disfuncţie hepatică	Scăderea dozei la 25–50% la copii cu disfuncţii renale severe. Administrarea cu lapte absorbţia
Furosemid	Diuretic de ansă. Inhibă Na şi Cl în partea ascendentă a ansei Heule şi în tubul renal distal	1–2 mg/kg i.v la 6–24 ore sau 0,05–0,4 mg–7kg–7oră în perfuzie 1–2mg/kg, zilnic, de 4 ori pe zi	T½=1 oră	Hipotensiune, scade K, Na, Ca, Mg, Cl, hiperglicemie, cefalee, ameţeli, slăbiciune, diaree, rash, fotosensibilitate, ototoxicitate, nefrocalcinoză, agranulocitoză	
Heparină	Potenţează acţiunea antitrombinei III, inactivează trombina şi activarea factorilor IX, X, XI, XII, plasminei Previne conversia fibrinogenului în fibrină	Heparinizarea sistemică Încărcare: Doza: 75 unit/kg i.v peste 10 min Întreţinere: Perfuzie: < 1 an : 28 unit/kg/oră; > 1 an : 20 unit/kg/oră	APTT= 60–85 sec- monitorizează trombocitopenia şi tromboza indusă de heparină – reflectă nivelul factorului antiX a de 0,35–0,7 unit/ml	După doza de încărcare se va face monitorizarea la fiecere 4 ore cu ajustarea dozei. Odată stabilit se va monitoriza zilnic	APTT Ajustarea <50 bolus cu 50 unit./kg şi creşterea ratei cu 10% 50–59 creşterea ratei cu 10% 60–85 nu se schimbă 86–95 scăderea dozei cu 10% 96–120 se menţine pentru 30 min. şi apoi se scade rata cu 10% >120 se menţine pentru o oră şi apoi se scade doza cu 15%
Hidralazina	Vasodilatator periferic	0,1–0,2 mg/kg/doză i.v (max. 20mg/ de la 4 la 6 ore)	T½=2–8 ore (la adult) Metabolizat hepatic	Tahicardie, edem, cefalee, ameţeli, rash, diaree, artralgie, neuropatie periferică (datorată deficitului de piridoxină), sindrom lupus-like	Nu se va depăşi doza de 0,2 mg/kg/min

(continuare)

Medicamentul	Clasa şi mecanismul de acţiune	Doza	Farmacocinetica	Reacţii adverse	Observaţii
Hidroclorotiazidă	Diuretic din clasa tiazidelor	2–4 mg/kg/zi de 2 ori pe zi (doza maximă = 200 mg/zi)	T½=5–15 ore Eliminată neschimbată în urină	hipotensiune, tulburări electrolitice, cefalee, slăbiciune, diaree, rash, fotosensibilitate, agranulocitoză trombocitopenie	
Ibuprofen	AINS inhibă producerea prostaglandinei pe calea ciclooxigenazei	5–10 mg/kg/doză p.o la fiecare 6–8 ore (maximum 40 mg/kg/zi)	Iniţial: 60–100 minute Durata: 6–8 ore	Toxicitate renală – risc crescut la pacienţii deshidrataţi, cu disfuncţii renale sau la pacienţii care utilizează alţi agenţi nefrotoxici (ciclosporină); efect antiplachetar – adesea asociat cu sângerări gastrice	
Isoproterenol	Cotecolamină sintetică β_1 agonist	0,05–2 mcg/kg/min i.v	T½=2–2,5 min Metabolizat în tot organismul	Aritmii, hipertensiune, hipotensiune, anxietate, slăbiciune, tremor	
Isradipină	Blocant al canalelor de calciu din clasa dihidropiridinelor	0,1–0,5 mg/kg/zi de 2–3 ori/zi adult: 2,5–10 mg de 2–3 ori/zi	T½=3–8 ore la adulţi Metabolizat hepatic	Hipotensiune, edem, cefalee, ameţeli, tahicardie, slăbiciune, greaţă, rash, crampe	
Ketamină	Anestezic disociativ; mecanism necunoscut	0,5–2 mg/kg/doză i.v. 3–7 mg/kg/doză i.m.	Iniţial: 1–5 min Durata: 1–2 ore (produce 15 min. de efect disociativ)	Depresie respiratorie, hipertensiune, aritmii, creşterea tonusului muscular, hipersalivaţie, laringospasm (rar)	Administrarea atropinei (0,01 mg/kg) înaintea dozei scade secreţiile orale
Ketorolac	AINS ; inhibă producerea de prostaglandine pe calea ciclooxigenazei	Încărcarea: 1mg/kg apoi 0,5mg/kg/doză i.v./i.m./p.o. la fiecare 6 ore	Iniţial: 30–60 min/p.o.; 30 min. i.v./i.m. Durata: 4–6 ore	Toxicitate renală – risc crescut la pacienţii cu disfuncţia renală au al cei ce primesc medicamente nefotoxice; efect antiplachetar – asociat adesea cu sângerări gastrice	
Labetalol	Agent blocant alfa adrenergic şi beta adrenergic nespecific; antihipertensiv	Intermitent: 0,2–1mg/kg/doză (max 20mg/doză) Perfuzie: 0,2–4mg/kg/oră	T½=5–8 ore Metabolizat hepatic	Hipotensiune, bradicardie, ameţeli, cefalee, greaţă, gură uscată, retenţie urinară, bronhospasm, somnolenţă	
Lidocaina	Antiaritmic clasa I.B.	Încărcare: 1mg/kg i.v. Întreţinere: 20–50mcg/kg/min i.v.	T½=1–3 ore	Bradicardie, blocul cordului, hipotensiune, depresie respiratorie, anxietate, greaţă, flebită, vedere înceţoşată	
Lisinopril	Inhibitor de enzimă de conversie	0,1–0,4mg/kg/zi de 3 ori/zi adult: 10–40mg/zi	T½=11–13 ore la adult Excreţie renală	Hipotensiune, tahicardie, cefalee, ameţeli, rash, angioedem, hiperkaliemie, neutropenie, agranulocitoză, disfuncţie hepatică (rar)	Ajustarea dozei la pacienţii cu disfuncţie renală

(continuare)

Medica-mentul	Clasa şi mecanismul de acţiune	Doza	Farmacocinetica	Reacţii adverse	Observaţii
Lorazepam	Benzodiazepină, relizează sedare şi amnezie	0,03–0,05mg/kg i.v.	Iniţial: ½–1 oră Durata: 6–8 ore	Depresie respiratorie, hipotensiune, aritmii, vărsături, ameţeli, agitaţie, vedere neclară, slăbiciune musculară	Antidotul: flumazenil 0,01mg/kg la fiecare 60sec până la 1mg
Losartan	Antagonist de receptor de angiotensină II	0,7 mg/kg/zi p.o.; maximum 1,4mg/kg adult 50–100 mg/zi p.o.	T½=2 ore	Hipotensiune, crampe musculare, ameţeli, reacţii de hipersensibilizare, angioedem, hiperkaliemie, tuse, disfuncţie hepatică (rar)	
Meperidin	Analgezic opioid	1–1,5mg/kg/doză p.o/i.m/i.v./s.c. la fiecare 3–4 ore (max. 100 mg/doză)	Iniţial: 10–15 min. p.o./i.m./s.c. 5 min i.v. Durata: 2–4 ore	Depresie SNC, depresie respiratorie, hipotensiune, bradicardie, prurit, retenţie urinară	
Metadonă	Analgezic opioid	0,05–0,2mg/kg/doză p.o./i.v./i.m./s.c. la fiecare 4–6 ore timp de 24–48 ore apoi la fiecare 8–12 ore.	Iniţial: 30–60min p.o.; 10 min i.v./i.m./s.c. Durata: 6–8 ore; creşte la 12–24 ore cu repetarea dozei	Depresie SNC, depresie respiratorie, hipotensiune, bradicardie, prurit, retenţie urinară	
Metolazonă	Diuretic; inhibă reabsorbţia sodiului în tubul proximal	0,2–0,4mg/kg/zi de 2 ori/zi	T½=6–20 ore (adult) Excretat neschimbat în urină	Hipotensiune, tulburări electrolitice, cefalee, ameţeli, gust amar, diaree, rash, fotosensibilitate, agranulocitoză, trombocitopenie, tinitus	
Metoprolol	Blocant beta1 adrenergic; antihipertensiv; antiaritmic clsa II	Copii: 0,1–2mg/kg/zi de 2 ori/zi Adulţi: 50–100mg/zi (max. 400mg/zi)	T½3–10 ore (prelungit la sugari)	Hipotensiune, bradicardie, oboseală, cefalee, ameţeli, confuzie, greaţă, bronhoconstricţie	Pierderea beta selectivităţii la doze mari
Midazolam	Benzodiazepină; sedare, amnezie, anxiolitic	0,02–0,1mg/kg i.v. la fiecare 2–3 min sau în total 0,2 mg/kg 0,07–0,1mg/kg i.m. , i.r. 0,25–0,75mg/kg p.o. 0,2–0,4mg/kg intranazal	Început: 5–15min. Durata: 1–2 ore	Depresie respiratorie, hipotensiune, aritmii, vărsături, ameţeli, vedere neclară, agitaţie, slăbiciune musculară	Antidotul: flumazenil 0,01mg/kg la fiecare 60sec până la 1mg
Milrinonă	Inhibitor de fosfodiesterază 3, inotrop, vasodilatator	Încărcare: 50–75 mcg/kg i.v. 15–60 min. Întreţinere: 0,3–0,7mcg/kg/min. i.v.	T½=1–5 ore	Aritmii, hipotensiune, hipokaliemie, tremor, trombocitopenie	Incompatibil cu furosemid
Morfină	Opioid (agonist de receptor miu); sedare; analgezie	0,1–0,2mg/kg/doză s.c./i.v./i.m. 0,2–0,5mg/kg/doză p.o.	Iniţial: 5–60 min Durata: 3–7 ore	Depresie SNC, depresie respiratorie, hipotensiune, bradicardie, greaţă, vărsături, retenţie urinară, prurit	Dacă se utilizează cu o benzodiazepină, scăderea dozei cu 25–50% pentru a evita depresia respiratorie.

(continuare)

Medicamentul	Clasa și mecanismul de acțiune	Doza	Farmacocinetica	Reacții adverse	Observații
					Antidot: naloxona 5–10mcg/kg/doză la fiecare 2–3 min.
Nesiritide	Peptid natriuretic; inhibă axul renină-angiotensină-aldosteron	Încărcare: 1mcg/kg i.v. peste 2 min Întreținere: 0,005–0,02 mcg7kg/min	T½=18min (adult) Eliminat prin proteoliza lizozomilor intracelulari și filtrare renală	Aritmii, hipotensiune, reacții de hipersensibilizare, disfuncție renală, cefalee	Incompatibil cu heparină, insulină, furosemid, enalaprilat, hidralazină
Nicardipin	Dihidropiridină; blocant al canalelor de calciu	1,7 mcg/kg/min i.v.	T½=2–4 ore metabolizat hepatic	Hipotensiune, tahicardie, aritmii, edeme, hipokaliemie, cefalee, amețeli	
Nifedipin	Dihidropiridină, blocant al canalelor de calciu	Copii: 0,6–0,9mg/kg/zi de 3–4 ori pe zi Adult: 10mg de 3 ori pe zi inițial; titrat până la 20.30mg de 3–4 ori /zi	T½=2–5 ore la adult; metabolizat hepatic	Hipotensiune, aritmii, edem, cefalee, greață, hiperplazie gingivală, discrazii sanguine, diaforeză, disfuncție hepatică (rar)	
Oxid nitric	Vasodilatator pulmonar	10–80 ppm (pe cale inhalatorie)	T½=100–130 ms inactivat de hemoglobină	Hipotensiune, antiagregant plachetar, methemoglobinemie	
Nitroglicerina	Vasodilatator arterial și pe coronare; efectul pe vene mai mare decât pe artere	0,25–20 mcg/kg/min	T½=1–4 min	Hipotensiune, bradicardie, tahicardie reflexă, cefalee, diaforeză	Toleranța se dezvoltă după 1–2 zile. Conține propilen glicol
Nitroprusiat	Scade rezistența vasculară sistemică prin efect direct pe celulele musculare netede	0,3–12 mcg/kg/min	T½=10 min	Hipotensiune, cefalee, slăbiciune, diaforeză, toxicitatea tiocianatului (în disfuncția renală); toxicitatea cianidului în disfuncție hepatică	Pentru a minimaliza toxicitatea se recomandă perfuzie la mai puțin de 4 mcg/kg/min sau mai puțin de 3 zile
Norepinefrina	Catecolamină, beta1 agonist, alfa agonist (efect predominant)	0,05–2 mcg/kg/min i.v.	T½=1–2 min	Aritmii, hipertensiune, diaforeză, dispnee, necroză prin extravazare	
Phenobarbital	Barbituric, sedativ	1–6 mg/kg/doză i.v./i.m./p.o./i.r. doza maximă 100 mg	Inițial: 10.15 min i.v./i.m.; 15–60 min p.o./i.r. Durată: 1–4 ore	Depresie SNC (în funcție de doză), depresie miocardică, hipotensiune, larongospasm, bronhospasm, hipotermie, depresie respiratorie la administrarea rapidă a unei doze mari	Nu poate fi utilizat în timpul procedurilor dureroase
Procainamida	Antiaritmic clasa IA; inhibă contractilitatea miocardului	Încărcare: 15 mg/kg i.v. 30–60 min Întreținere: 20–80 mcg/kg/min	T½=2 ore (procainamida); 6 ore (N-acetil procainamida NAPA); metabolizat în ficat în NAPA activ	Hipotensiune, aritmii, blocul inimii, QT prelungit, discrazii sanguine severe, sindrom lupus-like, creșterea enzimelor hepatice	Nivelul terapeutic: 4–10 mcg/ml

(continuare)

Medicamentul	Clasa şi mecanismul de acţiune	Doza	Farmacocinetica	Reacţii adverse	Observaţii
Propranolol	Blocant beta adrenergic neselectiv; antihipertensiv; antiaritmic clasa II	Iniţial; 0,5–1 mg/kg/zi p.o. de 3–4 ori /zi până la 2–4 mg7kg/zi; 15 mg/kg/zi în crizele anoxice din TF Adult: 60–80mg/zi de 3–4 ori/zi	T½=4–6 ore (prelungit în disfuncţie hepatică) Metabolizat hepatic	Hipotensiune, bradicardie, oboseală, cefalee, ameţeli, confuzie, greaţă, bronhoconstricţie	Doza i.v. nu este echivalentă cu doza p.o.
Sotalol	Antiaritmic clasa II/III; blocant beta adrenergic neselectiv	Copii peste 2 luni: iniţial, 2 mg/kg/zi de 2–3 ori/zi; titrat la nevoie până la 8 mg/kg/zi Adult: iniţial: 80 mg de 2 ori /zi; titrat la fiecare 3 zile până la 320 mg/zi	T½=7–9 ore (variază cu vârsta) Eliminare renală	Aritmii (QT prelungit), torsada vârfurilor, hipotensiune, ameţeli, cefalee, rash, greaţă, vărsături, diaree, dispnee, diaforeză	
Spironolactona	Antagonist de receptor de aldosteron în tubul distal, creşte excreţia de sodiu şi apă	1–3 mg/kg/zi de 2 ori pe zi	T½=1–2 ore (adult)	Tulbări electrolitice (hiperkaliemie), aritmii, cefalee, rash, diaree, agranulocitoză, disurie, ginecomastie, tulburări menstruale	
Tramadol	Agonist neopioid şi de receptori opiozi (miu); analgezic	Adulţi şi copii peste 10 ani: 50–100 mg p.o. la fiecare 4–6 ore	Iniţial: 60min Durata: 3–6 ore	Ameţeli, cefalee, constipaţie, depresie respiratorie (la doză mare)	Cauzează depresie respiratorie mai puţin decât opioidele, reversibilă la naloxonă 5–10 mvg/kg/doză la fiecare 2 min
Vasopresina	Hormon sintetic, vasoconstrictor, antidiuretic	0,3–2 milliunit/kg/min i.v.	T½=10–35min degradat în ficat şi rinichi	Ischemie miocardică, renală sau intestinală, aritmii, retenţie de lichide, necroză prin extravazare	
Warfarina	Antagonist de vitamină K; interferă sintaza hepatică a factorilor II, VII, IX, X	Doza iniţială: 0,2 mg/kg p.o. /zi (pentru INR de 2–3) Întreţinere (variază cu vârsta). Sugari: 0,33 mg/kg/zi Adolescenţi: 0,09 mg/kg/zi	INR 2–3: boală tromboembolică, cardiomiopatie, boala Kawasaki, fibrilaţie atrială, după operaţia Fontan, boli valvulare sau proteze biologice Valve mecanice : 2,5–3,5 Terapie cu doză scăzută: 1,5–1,9		Zilele 2–4 (bazate pe un INR de 2–3) INR Ajustare 1,1–1,3....repetă o doză/zi 1,4–1,9....repetă 2 doze/zi 2–3..........repetă 2 doze/zi 3,1–3,5.............4 doze /zi mai mare de 3.5.... menţine sub 3.5 Întreţinere INR Ajustare 1,1–1,4.......creşte cu 20% 1,5–1,9.......creşte cu 10% 2–3.............neschimbat 3,1–3,5.........scade cu 10% mai mult de 3,5...menţine până la 3,5, apoi scade cu 20%

BIBLIOGRAFIE

1. **Adams FH, Emmanouilides GC, Riemenschneider TA**: *Moss' Heart Disease in Infants, Children, and Adolescents*, ed. 4, Baltimore,Williams & Wilkins Cio, 1989
2. **Anthony CL, Arnon RG**: *Pediatric Cardiology*, New Hyde Park, NY, Medical Examination Publishing Co, 1983
3. **Feigenbaum H**: *Echocardiography*, ed. 4, Philadelphia, Lea&Febiger, 1986
4. **Keith JD, Rowe RD, Vlad P**: *Hearth Disease in Infancy and Childhood*, ed 3. New York, Macmillan Publishing Co, 1978.
5. **Kirklin JW, Barratt-Boyes BG**: *Cardiac Surgery*, New York, John Wiley&Sons, 1986
6. **Park MK**, *Pediatric Cardiology for Practitioners*, ed 2. Chicago, Year Book Medical Publishers, 1988
7. **Park MK, Guntheroth WG**: *How to Read Pediatric ECCGs*, ed 2. Chicago, Year Book Medical Publishers, 1987
8. **Snider AR, Serwer GA**: *Echocardiography in Pediatric Heart Disease*, Chicago,Year Book Medical Publishers, 1990
9. **Rudolph AM**: *Congenital Diseases of the Heart*, Chicago, Year Book Medical Publishers, 1974
10. **Marek J, Tomek V, Skovránek J, Povysilova V**: *Effectiveness of prenatal ultrasound screenning for congenital heart disease in country with well-defined population*, The Fourth World Congress of pediatric Cardiology and Cardiac Surgery, Argentina, Buenos Aires, 2005
11. **Baba K, Kimoto Y, Waki K, Arakaki Y**: *Screening for Congenital Heart Diseases of Newborn Babies using Echocardiography*, The Third World Congress of pediatric Cardiology and Cardiac Surgery, Toronto, 2001
12. **Putarek-Rojnić N, Malčić I, Kniewald H, Jelušić**: *Epidemiology of Congenital Heart Disease – Croatian CHD Study, Interim Analysis*, The Third World Congress of pediatric Cardiology and Cardiac Surgery, Toronto, 2001
13. **Eronen M, Boldt T, Andersson S**: *Etiology and Outcome of Fetuses with Functional Heart Disease*, The Third World Congress of pediatric Cardiology and Cardiac Surgery, Toronto, 2001
14. **Rempel G R, Cender L, Lynam M J, Sandor G G S**: *Qualitative study of fetal echocardiography: decisions that follow*, The Third World Congress of pediatric Cardiology and Cardiac Surgery, Toronto, 2001
15. **Boldt T, Andersson S, Eronen M**: *Outcome of structural heart disease diagnosed in utero*, The Third World Congress of pediatric Cardiology and Cardiac Surgery, Toronto, 2001
16. **Guirgis M, Lamberti A, Rozan M A, Caputo-Mahieu D, Madelenat P**: *Acetaminophen-induced fetal ductus arteriosus constriction*, The Fourth World Congress of pediatric Cardiology and Cardiac Surgery, Argentina, Buenos Aires, 2005
17. **Chiappa E, Tibaldi M, Al Obeyede M, Kryeziu L**: *Detection of persistent left SVC to the coronary sinus improves prenatal diagnosis of coarctation of the aorta*, The Fourth World Congress of pediatric Cardiology and Cardiac Surgery, Argentina, Buenos Aires, 2005
18. **Huhta J, Hernandez J, Roczek A**: *Fetal cardio-vascular profile score in congenital heart disease*, The Fourth World Congress of pediatric Cardiology and Cardiac Surgery, Argentina, Buenos Aires, 2005
19. **Lopez L M, Tavares G M P, Damiano A P, Lopes M A B, Bunduki V, Costa R, Zugaib M**: *Prospective diagnosis and follow-up of 109 cases of fetal atrio-ventricular block*, The Fourth World Congress of pediatric Cardiology and Cardiac Surgery, Argentina, Buenos Aires, 2005
20. **Jičinská H, Marek J, Škovránek J, Navrátil J**: *Congestive heart failure of fetuses treated prenatally for congenital complete atrio-ventricular block*, The Third World Congress of pediatric Cardiology and Cardiac Surgery, Toronto, 2001
21. **Costa M A T, Machado M V L, Garcia S L**: *Single ventricle: impact of prenatal diagnosis and postnatal outcome*, The Fourth World Congress of pediatric Cardiology and Cardiac Surgery, Argentina, Buenos Aires, 2005
22. **Tulzer G, Arzt W, Mair R, Lechner E, Geiselseder G**: *Successful biventricular repair following in-utero balloon dilatation of critical aortic stenosis*, The Fourth World Congress of pediatric Cardiology and Cardiac Surgery, Argentina, Buenos Aires, 2005
23. **Hebden P, Gelowitz T, Robertson M**: *Multidisciplinary Team Involvement in the Antenatal Diagnosis of Complex Congenital Hearts defects: A Way to Facilitate Family-Centered Care*, The Third World Congress of pediatric Cardiology and Cardiac Surgery, Toronto, 2001
24. **Perloff J K**: *Clinical Recognition of Congenital Heart Disease*, ed. 5, Saunders, Philadelphia, 2003
25. **Socoteanu I**, *Tratat de patologie chirurgicală cardiovasculară*, Bucureşti, Ed. Medicală, 2007

TERAPIA INTERVENȚIONALĂ ȘI HIBRIDĂ ÎN CARDIOPATIILE CONGENITALE

SECȚIUNEA IV

CAPITOLUL 69

FLORINA PINTE

1. VALVULOPLASTIA PULMONARĂ PERCUTANĂ
2. ANGIOPLASTIA RAMURILOR ARTEREI PULMONARE
3. TRATAMENTUL CU RADIOFRECVENȚĂ AL ATREZIEI VALVEI PULMONARE
4. VALVULOPLASTIA AORTICĂ PERCUTANĂ
5. VALVULOPLASTIA MITRALĂ PERCUTANĂ
6. DILATAREA CU BALON A COARCTAȚIEI DE AORTĂ
7. SEPTOSTOMIA
8. EMBOLIZAREA
9. ÎNCHIDEREA DEFECTULUI SEPTAL INTERATRIAL
10. SISTEME DE ÎNCHIDERE A PERSISTENȚEI DE CANAL ARTERIAL
11. STENTUL ÎN CARDIOLOGIA INTERVENȚIONALĂ PEDIATRICĂ
12. STRATEGIA TRATAMENTULUI HIBRID ÎN MALADIILE CONGENITALE CARDIACE

BIBLIOGRAFIE

Redactare medicală: Ion Socoteanu, Iulia Cristina Frînculescu, Marius Frînculescu

În ultimii ani domeniul cardiologiei intervenționale în malformațiile congenitale a înregistrat un real progres, ajungându-se ca unele malformații să fie tratate numai prin manevre intervenționale, iar în cazul malformațiilor complexe să se realizeze o bună cooperare cu chirurgia cardiacă, astfel încât manevrele intervenționale să asigure supraviețuirea sugarului până la vârsta la care se poate realiza o intervenție chirurgicală corectivă.

Progresele în cardiologia intervențională înregistrate în ultimul timp s-au datorat și perfecționării tehnice a materialelor utilizate în timpul procedurilor: noi tipuri de baloane (bi- și trifoil, Inoue), arcuri ghid, deviceuri de ocludere a comunicărilor intracardiace etc, care au permis rezultate optime postprocedural.

În ultimii ani cardiologia intervențională s-a adresat unor vârste din ce în ce mai mici , zile – luni, creând în acest fel un nou domeniu al cardiologiei nou-născutului și fiind de un real folos chirurgiei cardiace, care s-a putut adresa primelor luni de viață cu riscuri mai mici. În cadrul malformațiilor congenitale complexe cianogene, asociate cu hipoxemie accentuată, o alternativă a anastomozelor chirurgicale o reprezintă unele proceduri intervenționale cum ar fi: valvuloplastia pulmonară percutană, septostomia etc.

În funcție de boala congenitală sau de asocierea lor, se poate aplica unul dintre procedeele intervenționale, care vor fi prezentate pe larg în acest capitol.

Caseta 69.1

Evoluția diagnosticului și a cardiologiei intervenționale

- 1844 – cateterism realizat la cal prin vena jugulară și artera carotidă
- 1861 – măsurarea presiunii intracardiace
- 1929 – Forssmann – se cateterizează pe sine folosind accesul venos brahial pentru atriul drept
- 1930 – Klein – măsurarea debitului cardiac la pacienți
- 1941 – Cournand – cateterismul inimii drepte
- 1947 – Chavez – angiografie selectivă
- 1947 – Dexter – studiază presiunea pulmonară blocată în cadrul bolilor cardiace congenitale
- 1950 – cateterismul retrograd al inimii stângi
- 1953 – tehnica Seldinger
- 1956 – puncția ventriculului stâng Brock
- 1959 – Sones – angiografie coronariană
- 1966 – septostomia atrială cu balon Rashkind – tehnică intervențională
- 1970 – cateterul cu balon Swan–Ganz
- 1971 – „obturatoare" pentru canalul arterial permeabil
- 1975 – Gianturco – embolizarea cu spirală pentru ocluzia arterială
- 1976 – King și Mills – închiderea DSA cu dispozitiv dublu-disc
- 1979 – Gruntzig – angioplastie coronariană
- 1982 – valvuloplastia pulmonară „modernă" cu balon, angioplastia cu balon pentru coarctație
- 1984 – valvuloplastia aortică
- 1984 – stentarea coronariană
- 1989 – dispozitiv de închidere dublă umbrelă pentru DSA
- 1991 – Sideris – dispozitiv cu buton
- 1993 – angioplastia stenozelor de ramură de arteră pulmonară
- 1994 – implantul de stent pentru recoarctație de aortă
- 1995 – dispozitiv Amplatzer pentru închidera DSA la om

Caseta 69.2

Leziuni cardiace congenitale abordabile prin intervenție folosind cateter	
Leziuni care pot fi închise	
• Comunicare septală	• DSA • foramen ovale patent • fenestrări postoperatorii • leak-uri după proceduri de switch atrial
• Comunicări luminale	• canal arterial permeabil • fistule ale arterelor coronare • colaterale aorto-pulmonare
Leziuni care pot fi dilatate	
• Valvulare	• stenoze valvulare pulmonare sau aortice
• Vase sau conduite	• coarctație de aortă • stenoză de arteră pulmonară • stenoze ale conduitelor • amesteca

1. VALVULOPLASTIA PULMONARĂ PERCUTANĂ

Valvuloplastia pulmonară percutană poate fi definită ca dilatarea mecanică a unei stenoze pulmonare valvulare sau supravalvulare, prin intermediul unui balon–cateter introdus percutan pe o venă periferică, de obicei, vena femurală.

Date generale

Valvuloplastia pulmonară percutană (prin tehnica Seldinger) a fost efectuată pentru prima dată pe plan mondial de către Semb și colaboratorii în anul 1975, utilizând un cateter de angiografie Berman poziționat în artera pulmonară, pe care l-a retras apoi prin valva pulmonară stenozată, reducând astfel gradientul transvalvular pulmonar de la 25 mm Hg la 6 mm Hg.

Prima dilatare cu balon – cateter de 14 mm (Medi-Thec) pe valva pulmonară a fost efectuată la un copil de 8 ani în 1982 de către Kan și colaboratorii, gradientul inițial de 48 mm Hg scăzând la 14 mm Hg . În timpul acestei dilatări Kan a înregistrat un episod tranzitor de bradicardie sinusală după umflarea balonului, neînregistrându-se alte incidente.

Prima experiență în acest domeniu la adulți a fost a lui Pepine în 1982, utilizând un balon cu diametru de 20 mm umflat la 5 atm, care a crescut aria valvei pulmonare de la 0,3 la 1,0 cm la o femeie în vârstă de 59 ani la care predominau dispneea și fatigabilitatea **[35]**.

Experiența în acest domeniu a fost îmbogățită prin introducerea de către Ali Kahn în 1986 a tehnicii dublului balon, folosită la pacienții care aveau diametrul inelului pulmonar mai mare de 25 mm, înregistrându-se scăderi semnificative ale gradientului restant, cu evoluție favorabilă pe termen lung.

B. Maier a descris în 1986 tehnica valvuloplastiei pulmonare utilizând balon–cateter trifoil (trei baloane identice de 15 mm montate pe un singur shaft). Utilizarea acestui tip de balon a dus la o scădere mai importantă a gradientului postprocedural la adolescenții tratați de stenoză pulmonară valvulară.

Fiziopatologie:

Din punct de vedere anatomic, stenozele pulmonare congenitale pot fi clasificate astfel:

- stenoze valvulare, realizate prin sudarea comisurilor valvei;
- stenoze supravalvulare, reprezentate în general de o formațiune membranoasă ciculară situată la 2–3 cm deasupra planului valvular, care realizează un gradient la acest nivel;
- stenoze la nivelul ramurilor arterei pulmonare central sau în periferie.

La aceste tipuri se poate asocia stenoza infundibului ventriculului drept, care este de două tipuri: musculară (dinamică) sau fibromusculară.

Severitatea stenozei valvulare pulmonare se exprimă prin următoarele valori ale gradientului transvalvular:

- ușoară până la 40 mm Hg;
- moderată 40–79 mm Hg;
- severă peste 80 mm Hg.

La un gradient transvalvular pulmonar peste 80 mm Hg, se constată o hipertrofie marcată a musculaturii ventriculului drept, însoțită de insuficiența tricuspidiană de diverse grade și, frecvent, de asocierea unui foramen ovale paternt.

Prin divulsia comisurilor valvei pulmonare se realizează scăderea gradientului transvalvular pulmonar, astfel ventriculul drept nu va mai avea de învins barajul fix dat de valva pulmonară stenozată, ceea ce va duce în câteva luni la scăderea gradului de hipertrofie a acestui ventricol. Debitul pulmonar va crește semnificativ, astfel încât simptomatologia se ameliorează net postvalvuloplastie **[40]**.

De cele mai multe ori, stenoza valvulară pulmonară este asociată cu alte malformații, în special în cadrul bolilor cianogene complexe, cum ar fi: tetralogia Fallot, trilogia Fallot, dubla cale de ieșire a ventriculului drept, transpoziția de mari vase etc. În aceste cazuri de maladii congenitale complexe valvuloplastia pulmonară poate reprezenta un mijloc terapeutic paliativ, înlocuind anastomozele aorto-pulmonare până la corecția chirurgicală completă.

Aceste maladii sunt însoțite de un debit pulmonar foarte scăzut, care poate periclita viața nou-născutului, valvuloplastia pulmonară fiind cea care redă un flux pulmonar crescut, cu o mai bună oxigenare a sângelui, precum și scăderea debitului dreapta-stânga prin defectele existente la diverse nivele.

Indicațiile valvuloplastiei pulmonare percutane pot fi rezumate în următoarele maladii congenitale:

- stenoza valvulară pulmonară izolată (nu este asociată cu alte malformații);
- stenoza supravalvulară pulmonară;
- stenoza ramurilor principale ale arterei pulmonare;
- stenoza ramurilor periferice ale arterei pulmonare;
- stenoza valvulară pulmonară asociată unor malformații complexe cianogene:
  - tetralogia Fallot,
  - trilogia Fallot,
  - ventricul drept cu dublă cale de ieșire,
  - transpoziție necorectată de mari vase cu plămân protejat;
- stenoza valvulară pulmonară în cadrul unor maladii necianogene, în care are rol de protecție a plămânului împotriva unui debit pulmonar prea crescut:
  - defect septal interatrial;
  - defect septal interventricular;
  - drenaj venos pulmonar aberant.

Valvuloplastia pulmonară percutană este indicată în stenozele pulmonare izolate în următoarele cazuri:

– gradient transvalvular pulmonar peste 40 mm Hg;
– hipertrofie marcată electrocardiografică de VD;
– simptomatologie exprimată prin: fatigabilitate, dispnee.

În cadrul maladiilor congenitale cianogene, valvuloplastia pulmonară este recomandată în următoarele situații:

- existența unui gradient transvalvular pulmonar peste 40 mm Hg;
- debit sangvin pulmonar redus, caracterizat pe radiografia toracopulmonară prin circulație săracă;
- hipoxemie și policitemie accentuate și progresive
- crize hipoxice frecvente.

Deși în această ultimă categorie de malformații valvuloplastia pulmonară este doar un mijloc paliativ de tratament, ea este foarte utilă, deoarece asigură un debit pulmonar mai mare, care duce la o mai bună oxigenare, la dispariția crizelor hipoxice și ar preîntâmpina decesul sugarului, făcând posibilă intervenția chirurgicală corectoare într-un al doilea timp **[42]**.

În vederea alegerii corecte a grupului de pacienți pentru valvuloplastie pulmonară percutană, se realizează inițial un cateterism de diagnostic, care constă în:

- măsurarea presiunilor în toate cavitățile cordului drept, evidențiindu-se gradul stenozei pulmonare prin măsurarea gradientului transvalvular;
- prelevarea probelor de oximetrie din toate cavitățile pentru decelarea șunturilor intracardiace;
- angiografia cu substanță de contrast, pentru a decela morfologia ventriculului drept, aspectul valvei pulmonare, mărimea inelului valvular pulmonar pentru alegerea dimensiunii balonului și diametrul ramurilor arterei pulmonare.

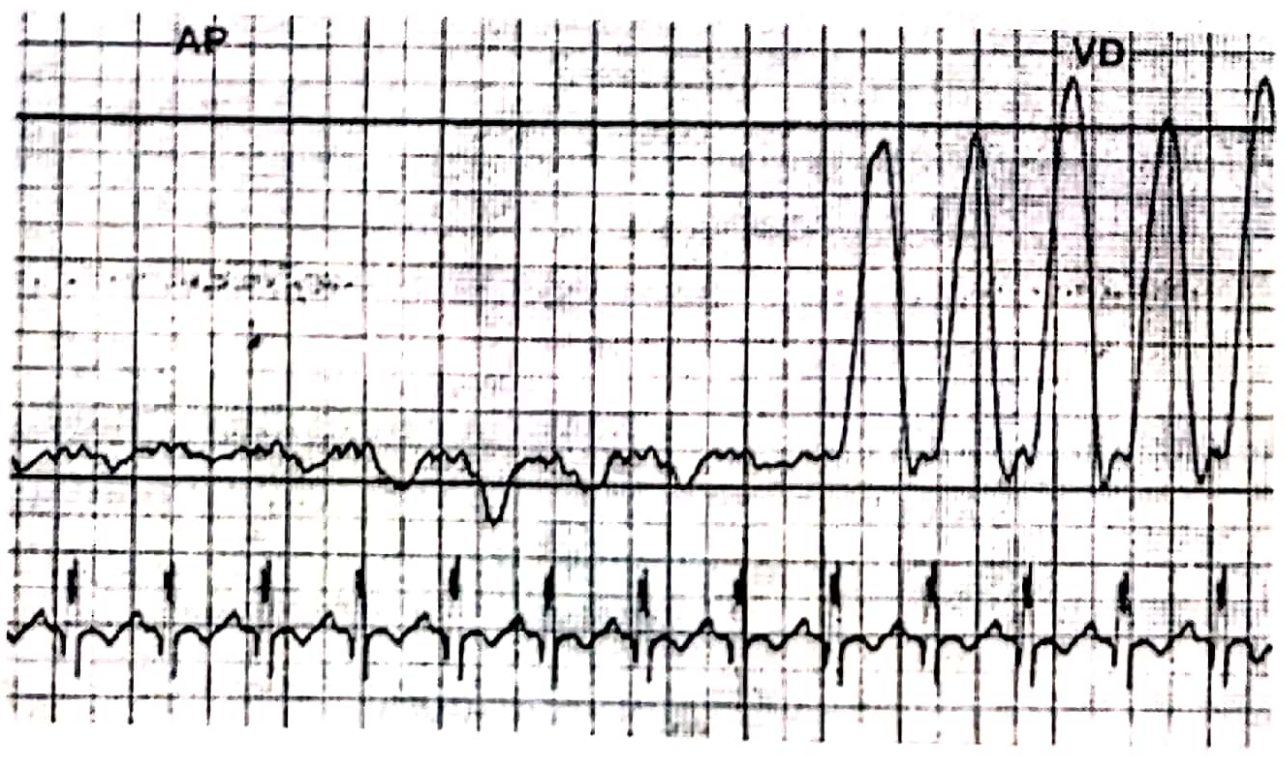

Fig. 69.1. - Înregistrarea presiunii prin retragerea cateterului din artera pulmonară în ventriculul drept

Dacă pacientul se încadrează în indicațiile pentru valvuloplastie cu balon, în aceeași ședință se recurge la procedura de dilatare a valvei pulmonare. Stenoza infundibulară musculară dinamică nu beneficiază de dilatare cu balon, doarece musculatura ventricolului nu reacționează favorabil, din contră, își crește gradientul transinfundibular prin iritație mecanică **[75]**.

Tehnica valvuloplastiei pulmonare

Această procedură poate fi realizată prin mai multe aborduri venoase, în principal prin abord al venei femurale, dar și transhepatic sau vena jugulară la nou-născuți la care există anomalii ale sistemului venos aferent venei cave inferioare.

Valvuloplastia pulmonară percutană constă în introducerea pe teaca introdusă în vena femurală prin tehnica Seldinger a unei sonde F 5–7, cu gaură terminală, până în artera pulmonară (cateter de coronară dreaptă sau cateter cobra), pe care se introduce un arc-ghid metalic rigid de 0,035 – 0,038" până în una din ramurile arterei pulmonare, după care se retrage sonda, iar mandrenul rămâne pe loc **[81]**.

Pe acest mandren se surfilează cateterul–balon de dilatare (F 5 – 9), care se poziționează la nivelul valvei pulmonare cu ajutorul markerilor existenți pe balon.

Cateterele-balon utilizate în valvuloplastia pulmonară pot fi de mai multe tipuri:

- cu un singur balon, care prezintă dezavantajul opririi fluxului pulmonar în timpul umflării;
- balon bifoil, utilizat în cazul în care diametrul inelului pulmonar este mai mare de 18–20 mm;
- balon trifoil (trei baloane de același diametru situate pe un singur shaft), care conferă avantajul unui flux pulmonar acceptabil în timpul umflării;
- balonul Inoue, utilizat în ultimii ani pe scară mai redusă, care are avantajul de a-și putea mări diametrul în funcție de necesități, încât gradientul rezidual postvalvuloplastie să fie cât mai mic.

Alegerea diametrului balonului de dilatare se realizează în funcție de diametrul inelului valvei pulmonare, măsurat angiografic, raportul optim diametru balon /diametru inel valvă pulmonară fiind de 1,2–1,4, iar pentru valvele pulmonare îngroșate și de 1,5 sau chiar ușor peste în cazul valvelor pulmonare displazice **[11]**.

Sunt considerate valve pulmonare displazice cuspele cu o grosime crescută și ale căror comisuri sunt sudate. Chiar dacă se introduce un balon cu diametru mai mare, se are în vedere rezistenţa opusă de grosimea mai mare a cuspei, dar se urmăreşte ca acest diametru să nu fie mai mare de 1,5 ca raport faţă de diametrul inelului, pentru a nu produce insuficienţă pulmonară severă.

Lungimea balonului este recomandată de 20 mm pentru sugari şi nou-născuţi, 30 mm pentru copii şi adolescenţi şi de 40 mm pentru adulţi **[77]**.

Balonul–cateter poziţionat la nivelul valvei pulmonare se umflă cu mediu de contrast diluat la 3–5 atm timp de 4–5 secunde, apoi se dezumflă şi se retrage pe mandren până în vena cavă inferioară.

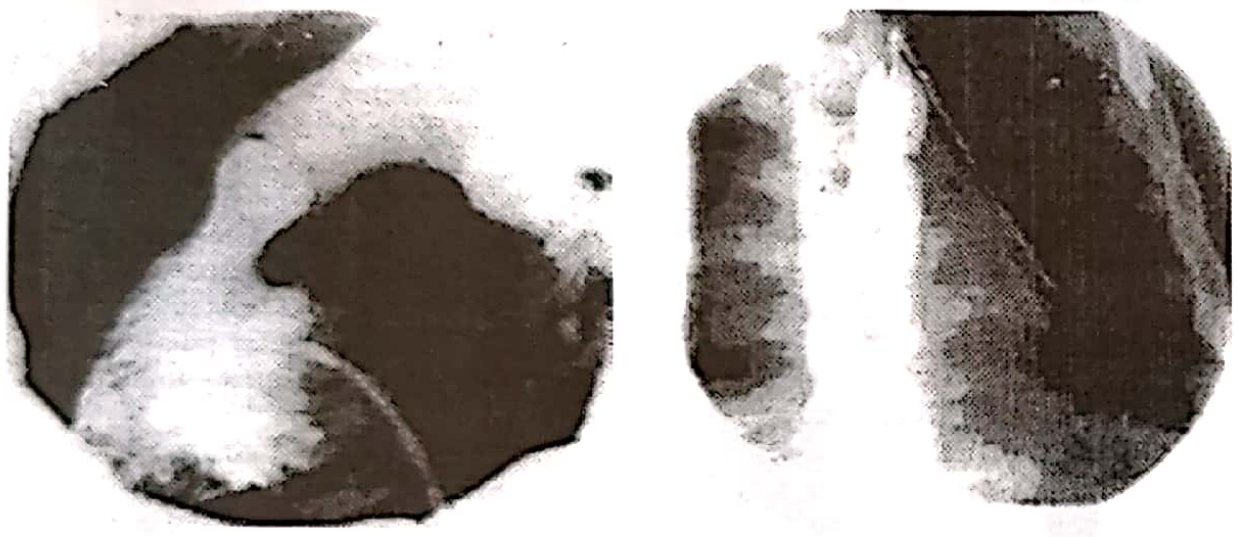

Fig. 69.2 - Angiografie ventricul drept care evidenţiază stenozarea valvei pulmonare cu deschidere în dom. Balon umflat la nivelul valvei pulmonare – tehnica unic balon

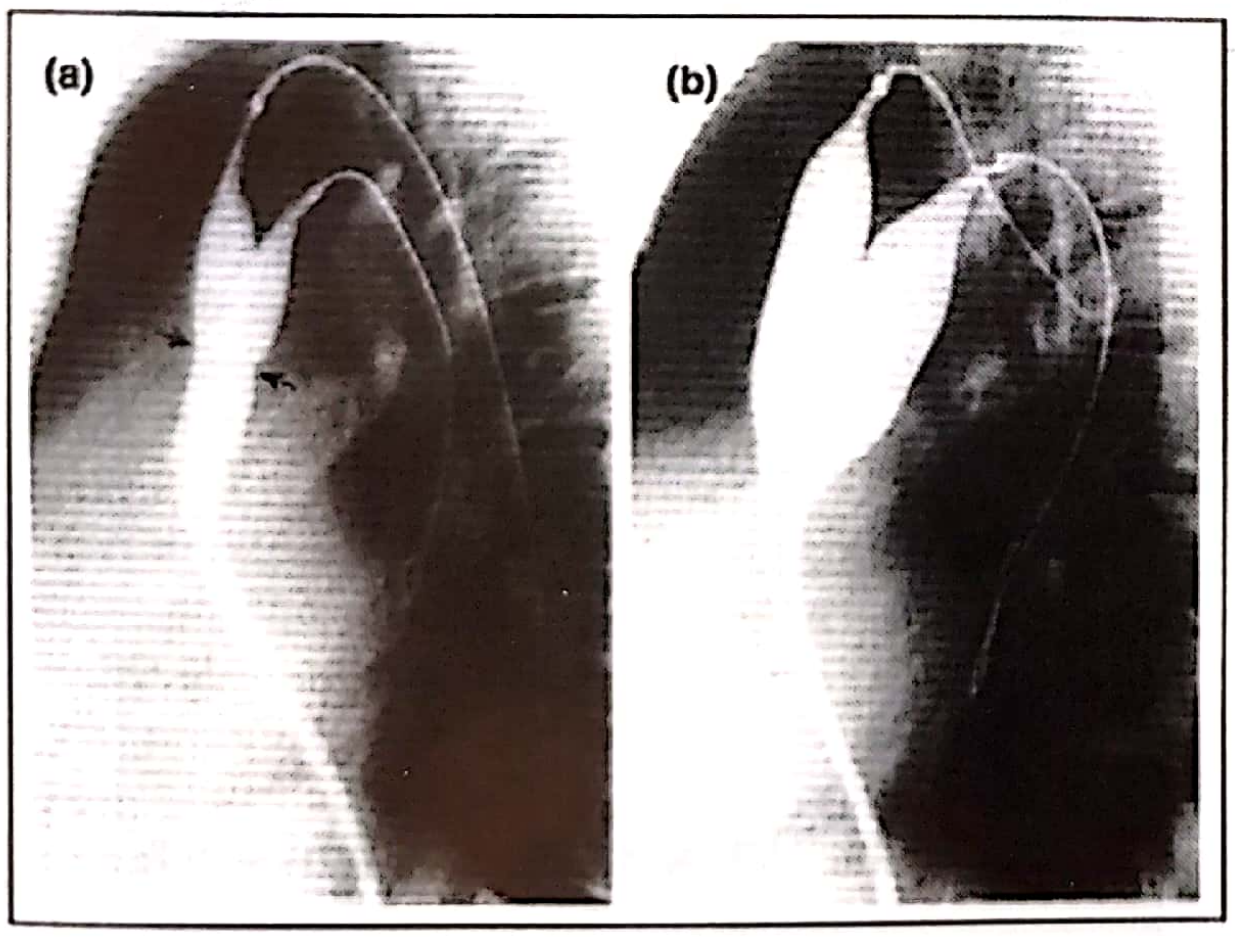

Fig. 69.3. Două baloane umflate simultan la nivelul valvei pulmonare cu dispariţia incizurii de la nivelul baloanelor

După dilatarea orificiului pulmonar, se măsoară cu o sondă cu o singură gaură gradientul transvalvular pulmonar restant şi se apreciază dacă este un rezultat optim sau dacă este necesară schimbarea balonului cu unul mai mare, când gradientul rezidual este prea mare.

Rezultatele imediate şi pe termen lung ale valvuloplastiei pulmonare percutane, atât în stenozele pulmonare izolate, cât şi în cele din cadrul unor malformaţii congenitale complexe cianogene, sunt următoarele:

- scăderea gradientului de presiune ventricul drept – arteră pulmonară;
- creşterea debitului sanguin pulmonar;
- scăderea şuntului oximetric dreapta-stânga;
- creşterea oximetriei arteriale periferice;
- posibilitatea remodelării patului vascular pulmonar şi a cavităţilor cardiace stângi;
  ameliorarea cianozei, dispneei şi fatigabilităţii;
- o mai bună dezvoltare psiho-somatică.

Pentru malformaţiile complexe cianogene, valvuloplastia pulmonară asigură posibilitatea efectuării tratamentului chirurgical corector după o perioadă de timp, când dezvoltarea somatică a sugarului o permite, iar patul vascular pulmonar este deja pregătit pentru a prelua din circulaţia venoasă o cantitate mai mare de sânge, fără să se producă postoperator insuficienţa acută de cord drept.

Complicaţiile valvuloplastei pulmonare sunt în general rare şi frecvent tranzitorii, fără să pericliteze viaţa pacientului. Decesul a fost citat la 0,24% dintre pacienţii la care s-a efectuat valvuloplastie pulmonară percutană **[70]**.

Complicaţiile imediate postprocedural înregistrate pot fi:

- modificări tranzitorii au fost citate cu frecvenţa de 0,35%:
  - hipotensiune în timpul umflării balonului, frecvent la balon unic;
  - bradicardie;
  - tulburări de conducere (bloc AV grad 1 sau 2);
  - aritmii (tahicardie sau fibrilaţie ventriculară, oprire cardiacă);
- ruperea balonului la o presiune crescută de umflare;
- insuficienţă tricuspidiană prin ruperea cordajelor muşchilor papilari;
- sângerare la locul de puncţie percutană, care rareori necesită transfuzie.

Complicaţiile tardive mai frecvent întâlnite sunt:

- ocluzia venei femurale prin tromboza locală în special la nou-născuţi şi sugari mici (citată la 19%);
- insuficienţa valvulară pulmonară, care frecvent este de grad scăzut, putând fi cuantificată prin examen ecocardiografic, dar fără să aibă un răsunet hemodinamic asupra ventriculului drept (în cazurile în care insuficienţa pulmonară depăşeşte gradul 2, ventricolul drept răspunde prin dilatarea cavităţii). În rare cazuri severitatea insuficienţei pulmonare postprocedural este de grad 3 şi se menţine în timp,astfel încât necesită implantarea percutană a unei valve pulmonare;
- restenozarea valvei pulmonare este un fenomen mai rar întâlnit, care depinde de anumiţi factori.

Studii efectuate pe termen lung au demonstrat că restenoza postvalvuloplastie pulmonară este rară, în procent de 10%, fiind dependentă de doi factori importanţi:

– anatomia valvei pulmonare, valvele îngroşate răspund relativ bine cu desfacerea comisurilor, pe când valvele displazice prezintă un fenomen de revenire elastică (recoil), rămânând postprocedural cu un gradient restant mare, peste 40–50 mm Hg şi necesitând frecvent rezolvare chirurgicală;

– raportul diametru balon/diametru inel valvular trebuie să fie optim cuprins între 1,2 şi 1,5, astfel încât să existe imediat postvalvuloplastie un gradient mai mic de 30 mm Hg.

O categorie aparte o reprezintă stenozele de ramuri de arteră pulmonară.

Având o structură musculară în peretele lor, la umflarea balonului se dilată, după care prezintă foarte frecvent fenomenul de recoil, încât este necesară alegerea unui balon de diametru mai mare de 2 –2,5 ori faţă de diametrul ramului. Uneori, când fenomenul de recoil este pronunţat, se utilizează stenturi (endoproteze vasculare) care să prevină revenirea elastică, precum şi restenoza. Deşi este mai puţin studiată evoluţia pe termen lung a acestui tip de stenoze pulmonare, s-a constatat că rata restenozei este mai mare.

Postvalvuloplastie pulmonară, urmărirea pacientului se realizează prin ecocardiografie Doppler, pentru urmărirea evoluţiei gradientului. S-a constatat că în general, dacă gradientul rezidual este numai la nivelul valvei, acesta se menţine în timp aproape nemodificat, dar dacă există şi o reacţie infundibulară asociată, se observă că gradientul scade în timp (săptămâni sau luni) prin reducerea componentei musculare dinamice, care este reversibilă. Dacă imediat postprocedural gradientul la nivelul infundibului ventriculului drept este mai mare de 50 mm Hg, se administrează terapie cu β- blocante, după care se constată la ecocardiografia repetată după câteva luni o scădere importantă a gradientului la acest nivel.

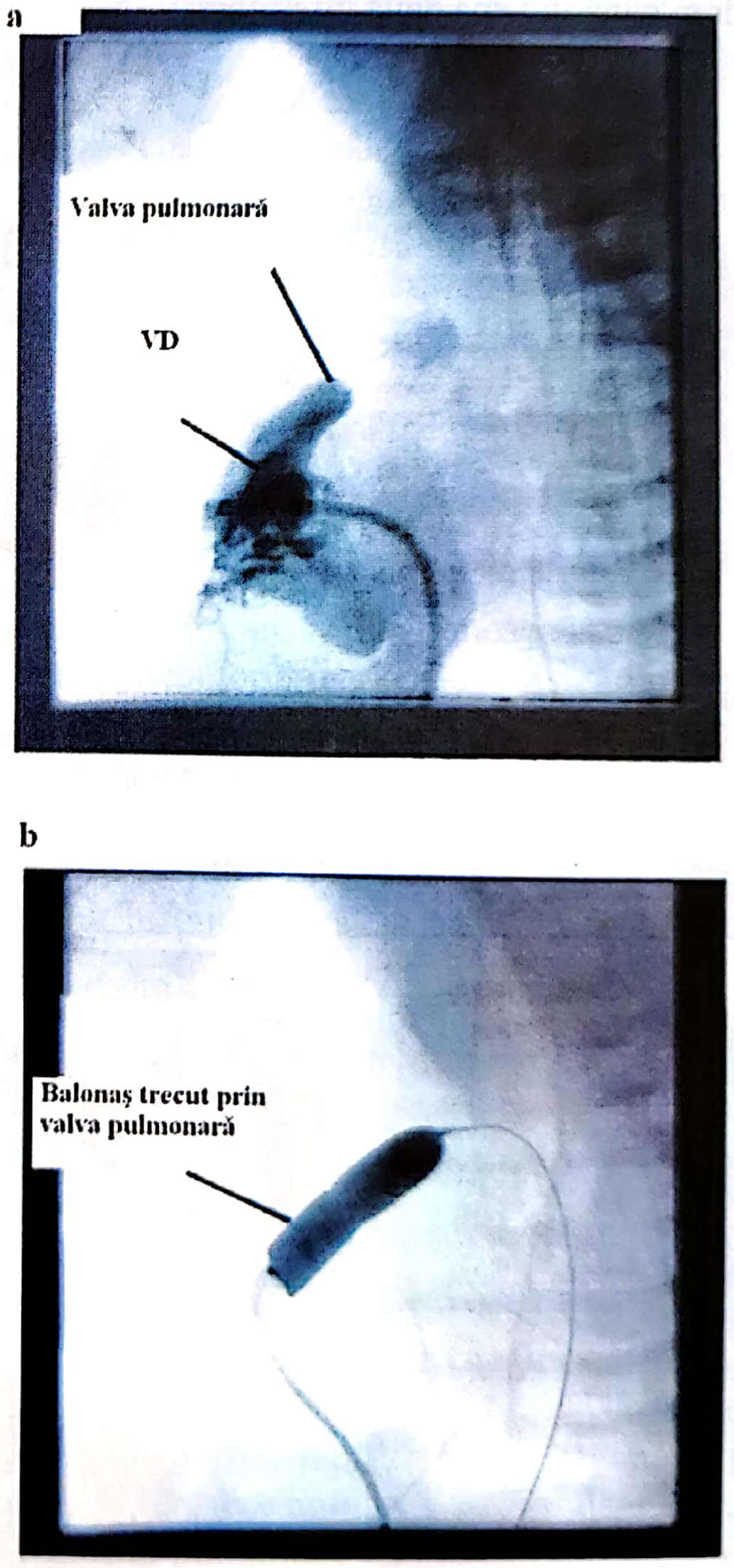

Fig. 69.1. Op TIM: Valvuloplastia pulmonară (**a** - imagine angiografică a stenozei de arteră pulmonară; **b** - imagine angiografică a valvuloplastiei pulmonare) **[93]**

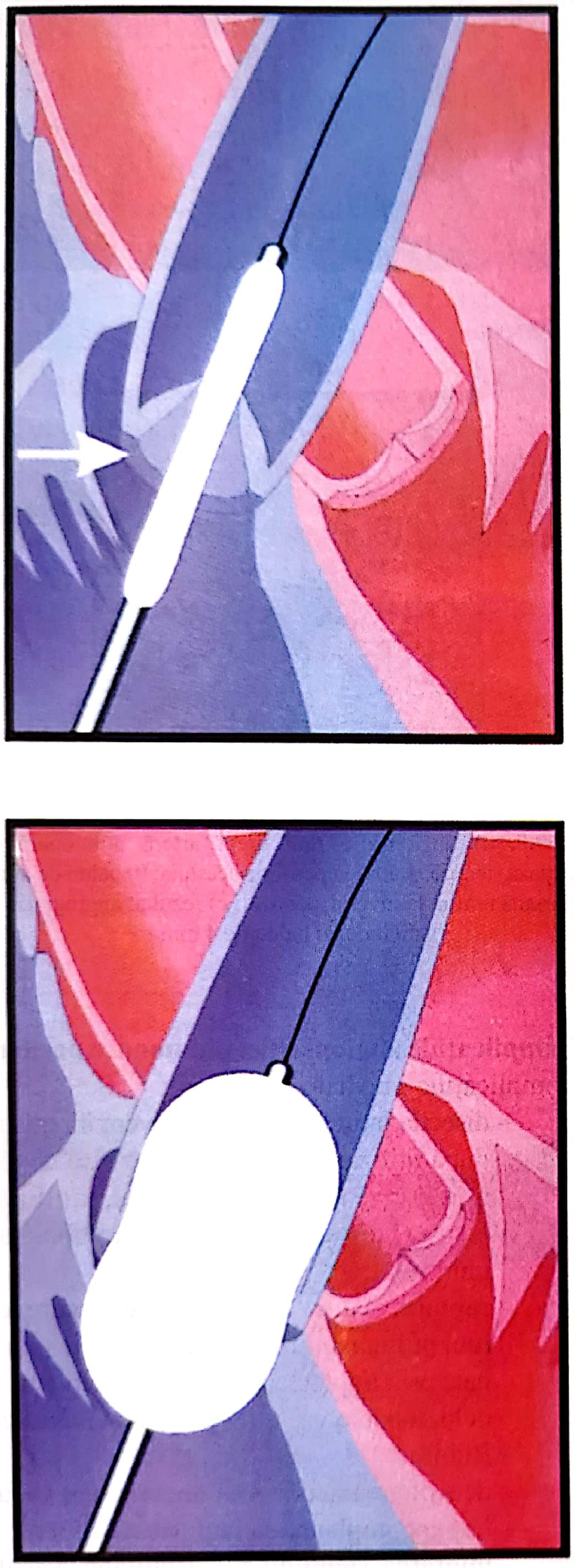

Fig. 69.2. Op TIM: Valvuloplastia cu balon a valvei pulmonare **[93]**

2. ANGIOPLASTIA RAMURILOR ARTEREI PULMONARE

Este de remarcat că un alt tip de stenoză pulmonară îl reprezintă stenoza de ram principal sau distal de arteră pulmonară, care din punctul de vedere al tehnicii de dilatare cu balon diferă atât prin alegerea diametrului balonului, cât şi prin producerea recoilului elastic mult mai marcat decât la celelalte tipuri de stenoză. La acest tip de stenoză rezultatele imediate au fost suboptimale când s-a utilizat numai balon şi au devenit optime când s-a implantat stent autoexpandabil.

Stenozele ramurilor principale şi periferice ale arterei pulmonare apar cu o frecvenţă de 2–3% în cadrul malformaţiilor congenitale cardiace, cum ar fi tetralogia Fallot şi atrezia pulmonară cu defect septal interventricular asociat.

Stenozele pot fi izolate sau asociate cu segmente lungi hipoplazice, putând fi congenitale sau apărute în urma unor intervenţii chirurgicale de corecţie, la locul de anastomoză a unui şunt, în porţiunea terminală a unui petic de lărgire, la locul de anastomoză a unifocalizării ramurilor, torsionare sau întindere după switch arterial sau operaţia Norwood **[45]**.

Rar stenozele apar prin boli inflamatorii mediastinale (radiaţii sau mediastinită inflamatorie) sau compresie extrinsecă printr-un neoplasm. Din punct de vedere fiziopatologic, stenoza unui ram periferic al arterei pulmonare scade fluxul sanguin pulmonar aferent parenchimului pulmonar, înregistrându-se o creştere a presiunii sistolice din trunchiul arterei pulmonare. Cu cât sunt mai multe stenoze ale ramurilor periferice, cu atât va creşte presiunea sistolică din trunchiul arterei pulmonare şi secundar se va produce o suprasolicitare a ventriculului drept. În aceste cazuri apar simptome legate de scăderea fluxului în parenchimul pulmonar (dispneea şi o slabă dezvoltare a circulaţiei pulmonare aferente segmentului cu stenoză) sau de suprasolicitare dreaptă (insuficienţă cardiacă dreaptă, aritmii, moarte subită) **[47]**.

Tehnica angioplastiei pulmonare periferice

Angiografia pulmonară este primul pas pentru diagnosticarea ramului sau ramurilor care prezintă stenoze şi arată orientativ gradul stenozei şi diametrul distal al vasului afectat.

Se introduce un cateter ghid de dilatare coronariană în trunchiul arterei pulmonare sau în ramul principal în care există stenoza, pe care se introduce un arc ghid 0,014" prin stenoză în distalitatea vasului afectat. Balonul este ales cu un diametru de 2 ori mai mare decât diametrul distal al vasului, dar frecvent apare fenomenul de recoil (revenire elastică).

Odată cu posibilitatea implantării stenturilor, s-a deschis o eră în care rezolvarea stenozelor pulmonare periferice a devenit o realitate. Stentul implantat într-un vas cu structură musculară a peretelui menține vasul deschis postprocedural cu un rezultat optim , deoarece nu mai apare fenomenul de revenire elastică.

La copii stenturile au dimensiuni mici, putând fi utilizate stenturi coronariene cu diametrul între 4 mm şi 6 mm, care sunt introduse pe arc ghid de 0,014".

Uneori stenozele sunt situate la bifurcația a două ramuri lobare şi atunci este utilizată tehnica *kissing balloon*, care constă în umflarea simultană a două stenturi, realizând astfel o menținere a ambelor vase cu rezultat optim. În această situație se utilizează un singur cateter ghid F8, dacă permit vena femurală şi diametrele celor două baloane, sau sunt folosite două catetere ghid introduse pe abord femural separat **[52]**.

Dacă stenozele sunt dure, datorate unei structuri fibroeastice a peretelui vascular, se utilizează inițial *cutting balon* (balon pe a cărui suprafață există lamele tăietoare) pentru predilatare şi apoi se implantează stentul. Acest tip de balon este utilizat pentru a tăia structura fibroelastică şi permite o desfacere optimă a stentului în lumenul vascular.

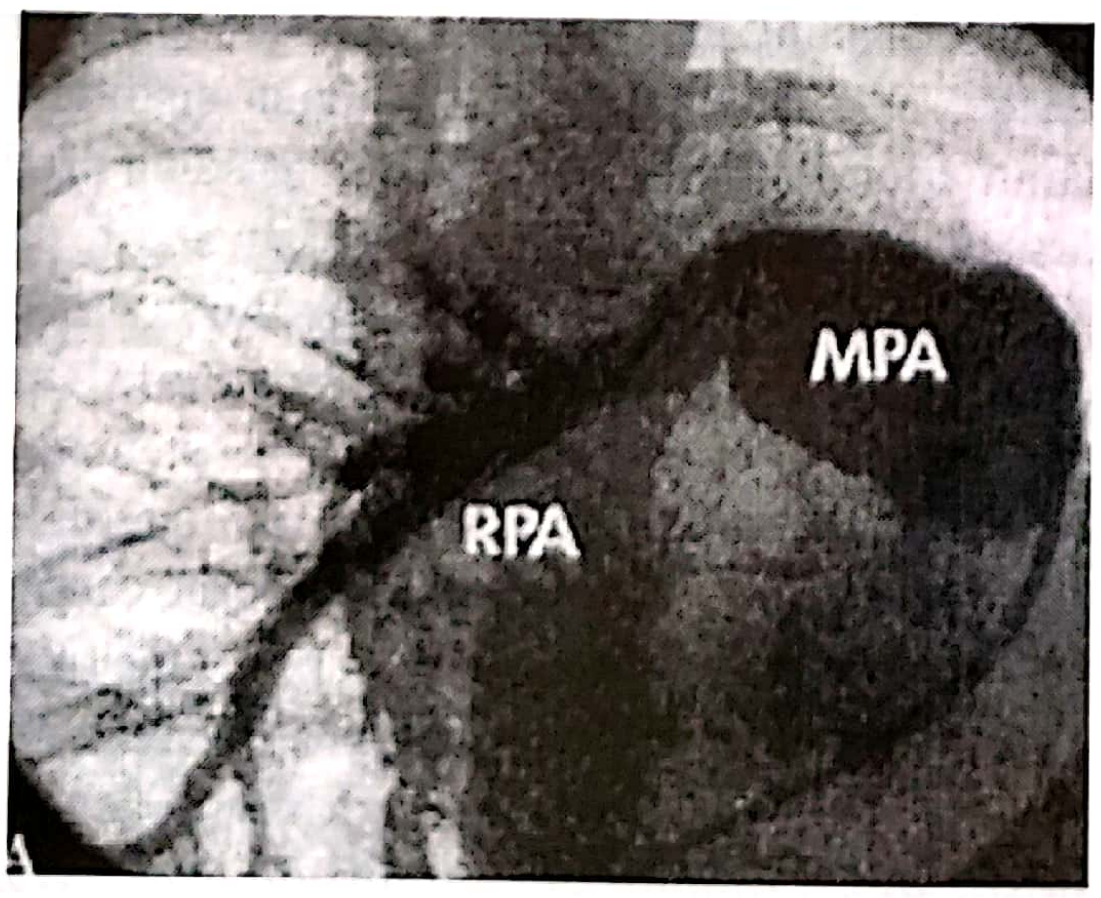

Fig. 69.4. Stent implantat la nivelul ramului drept al arterei pulmonare

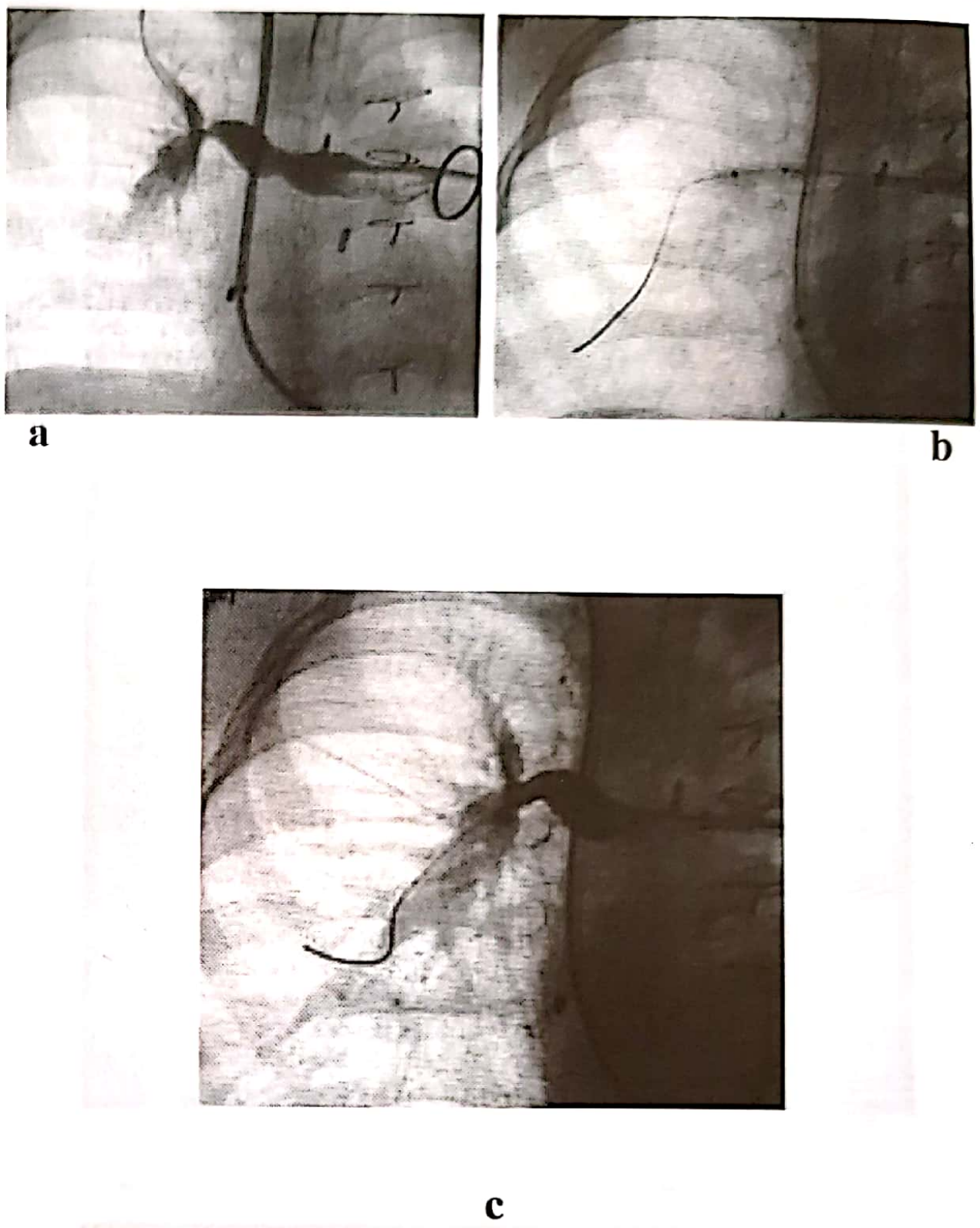

Fig. 69.5. a) angiografie ram drept arteră pulmonară care evidențiază stenoză strânsă la periferia acestuia; **b)** balon de dilatare coronariană umflat la nivelul stenozei; **c)** rezultat angiografic post dilatare cu balon de 4 mm

Complicațiile angioplastiei pulmonare periferice

Complicațiile imediate citate sunt:

- disecția intimei vasului, frecvent înregistrată după utilizarea *cutting balon*, care necesită umflarea 5 minute a balonului, iar dacă se menține disecția, este necesară implantarea unui stent;
- ruptura vasului cu hemoragie în parenchimul pulmonar aferent, care poate fi soluționată prin implantarea unui stent acoperit sau ocluzionarea vasului cu spirale Gianturco – Rubin;
- dezvoltarea acută unui anevrism al vasului impune implantarea unui stent acoperit;
- migrarea stentului în distalitatea vasului, ceea ce implică retragerea lui, care poate fi foarte dificilă.

Complicațiile tardive ar putea fi:

- edemul parenchimului pulmonar aferent vasului dilatat, datorată creşterii presiunii de perfuzie în distalitatea vasului;
- fenomenul de restenoză în stent, care este citat şi la nivelul arterelor coronare, deoarece diametrul stentului este mic;
- ocluzia prin tromboză tardivă a stentului.

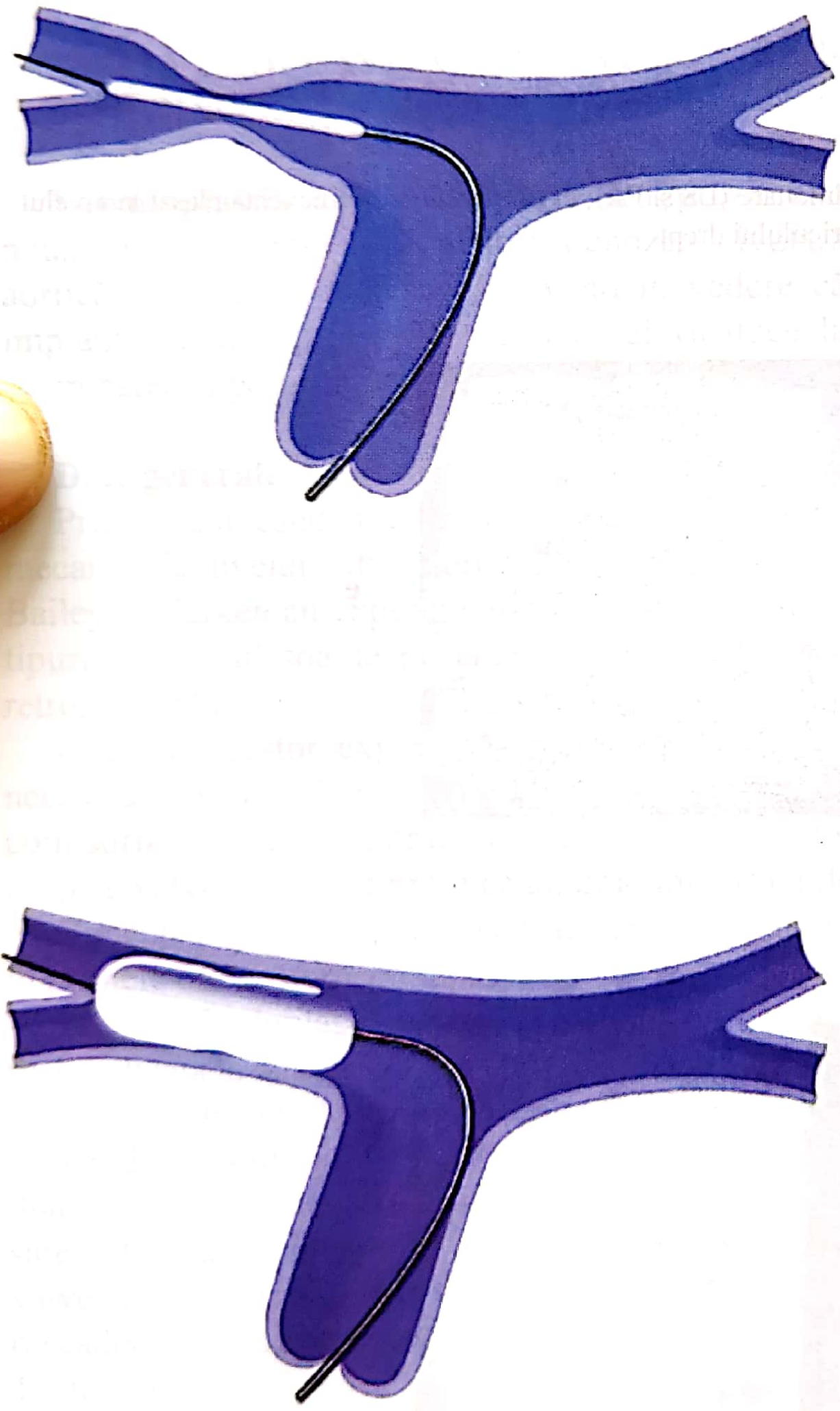

Fig. Op 69.3. Op TIM: Angioplastia cu balon a arterei pulmonare **[93]**

3. TRATAMENTUL CU RADIOFRECVENȚĂ AL ATREZIEI VALVEI PULMONARE

Atrezia pulmonară poate avea din punct de vedere anatomic două mari tipuri, în funcție de care se alege şi modalitatea terapeutică:

- atrezie de valvă pulmonară, care este o membrană fibroasă cu infundibulul ventriculului drept normal poziționat şi aflat la mică distanță de trunchiul arterei pulmonare. În acest caz, circulația pulmonară este asigurată de canalul arterial şi se evidențiază cele două ramuri ale arterei pulmonare confluente cu trunchi de arteră pulmonară prezent;
- atrezie pulmonară asociată cu defect septal interventricular, la care infundibulul ventriculului drept este situat la distanță mare de trunchiul arterei pulmonare, dacă acesta există.

În primul caz se poate realiza o trecere prin membrană cu un arc ghid până în trunchiul arterei pulmonare şi postdilatare cu balon, cu restabilirea fluxului normal anterograd ventricul drept – arteră pulmonară.

Tehnica

Există trei tehnici de introducere a unui arc ghid din infundibulul ventriculului drept în trunchiul arterei pulmonare:

1. se introduce un cateter ghid de coronară dreaptă numai prin abord femural în infundibulul ventriculului drept, pe care este introdus un arc ghid de 0,014"cu partea dură şi se împinge prin membrană;
2. se introduce pe cateterul ghid un arc ghid lasser, care să pătrundă cu uşurință prin membrană;
3. se introduce arc de radiofrecvență , care perforează membrana, ajungând în trunchiul arterei pulmonare.

După ce oricare dintre cele trei tipuri de arc ghid a fost introdus în artera pulmonară, se introduce un arc ghid de 0,014" şi balon de 3 mm diametru de dilatare coronariană, pentru a se realiza un orificiu care să permită introducerea unui balon de diametru mai mare conform cu diametrul inelului valvular, care frecvent este peste 7 mm **[50]**.

Pe arc ghid de 0,035" se introduce un balon de dilatare conform cu diametrul trunchiului arterei pulmonare şi se realizează un orificiu optim între infundibulul ventriculului drept şi artera pulmonară.

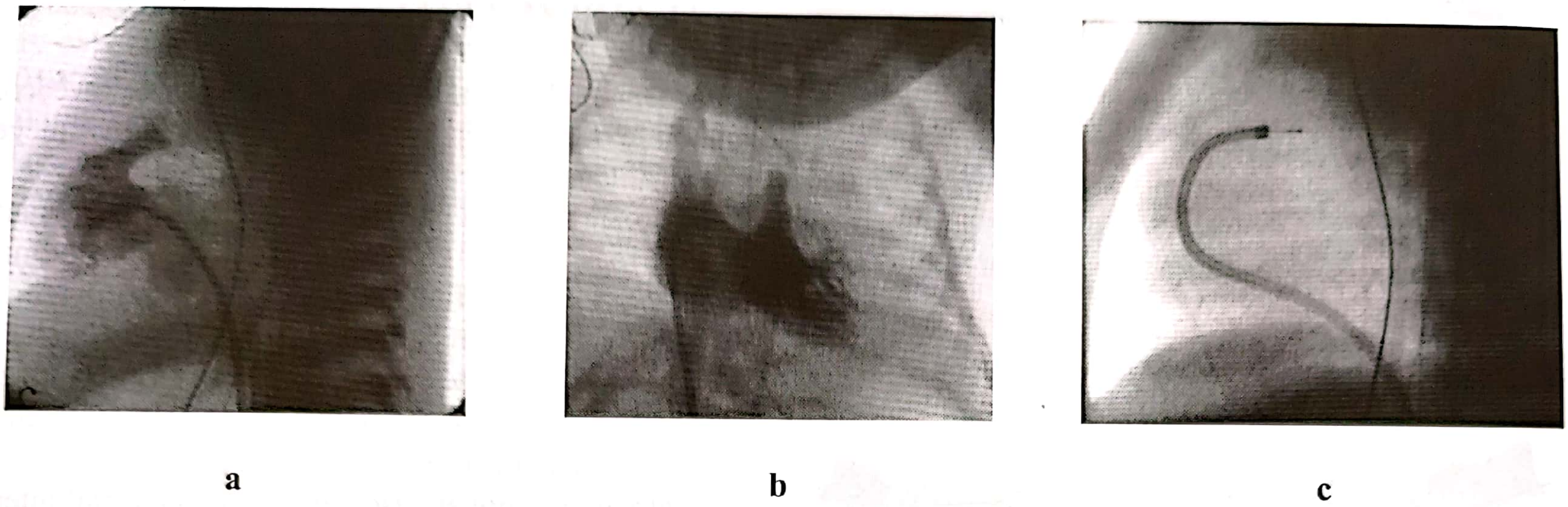

Fig. 69.6. a) şi **b)** ventriculografie dreaptă cu evidenţierea atreziei pulmonare (LS şi PA); **c)** cateter de radiofrecvenţă plasat la nivelul infundibulului ventriculului drept

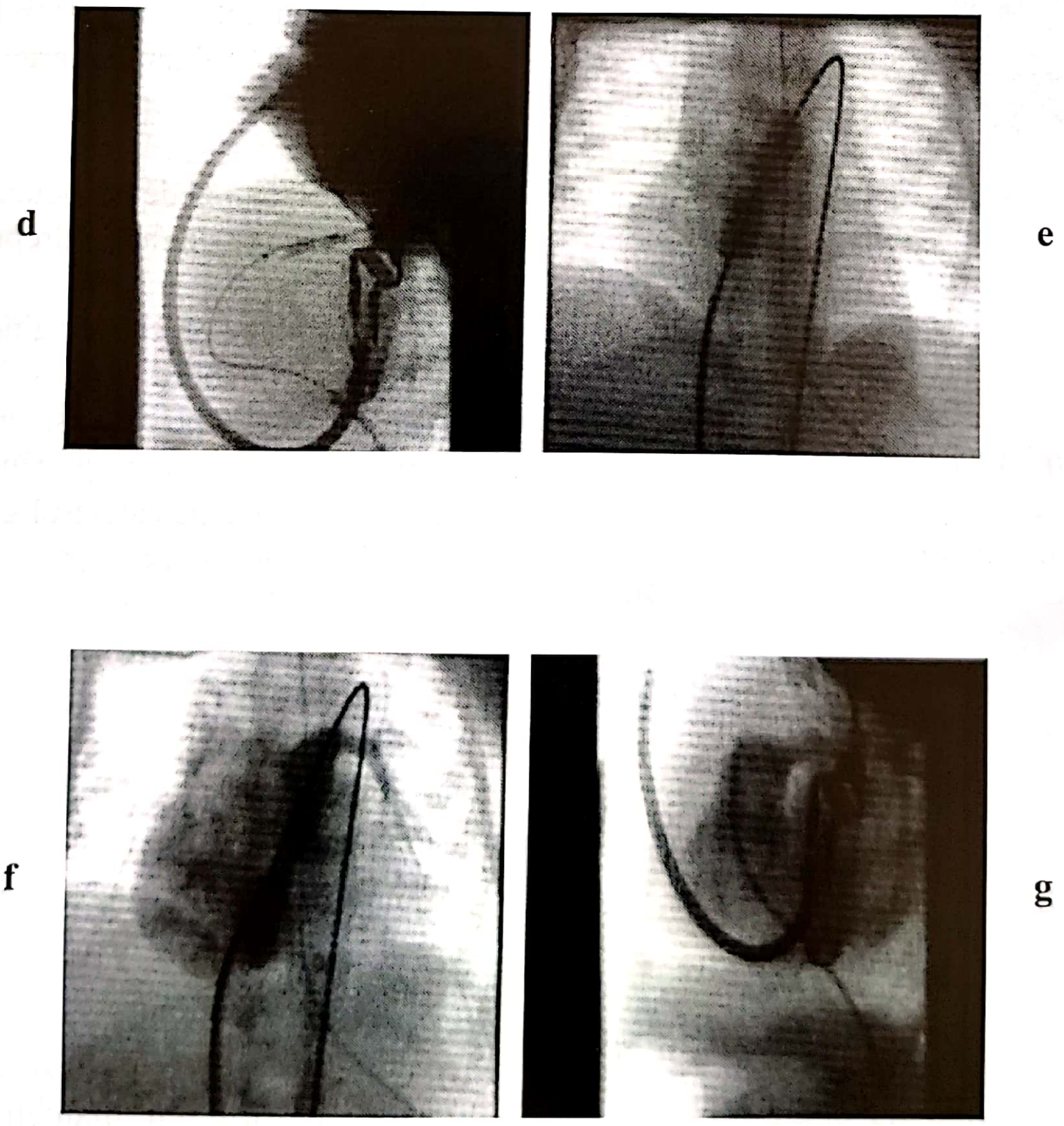

Fig. 69.7. d) şi **e)** balon PTCA şi balon de 7 mm umflat la nivelul valvei pulmonare; **f)** şi **g)** ventriculografie dreaptă care evidenţiază fluxul normal în artera pulmonară.

Complicaţii

Au fost citate complicaţii majore în acest tip de procedură intervenţională:

- incapacitatea de a străbate membrana, cu perforare în pericard şi tamponadă pericardică secundară;
- evenimente trombembolice;
- infecţie;
- moarte.

Este o procedură intervenţională care poate ajuta la supravieţuirea nou-născutului care este dependent de canalul arterial, menţinut deschis cu prostaglandine.

4. VALVULOPLASTIA AORTICĂ PERCUTANĂ

Valvuloplastia aortică percutană reprezintă o nouă formulă terapeutică pentru stenoza valvulară aortică la copii şi adolescenţi, având în vedere că implantarea unei proteze la acest nivel va duce la schimbarea ei peste câţiva ani prin creşterea copilului.

Date generale

Prima dată când a fost citată o comisurotomie mecanică la nivelul valvei aortice a fost în 1950, când Bailey şi Harken au experimentat plasarea de diverse tipuri de valvulotoame pe cale transventriculară şi retrograd **[55]**.

In urma acestor experimente, a rezultat că este necesară realizarea divulsiei valvulare numai la nivelul comisurilor, în caz contrar, prin ruperea uneia din cuspele valvulare, se va produce un grad important de insuficienţă aortică, care va duce la decesul pacientului în primele ore postprocedural.

Prima valvuloplastie aortică percutană cu balon a fost realizată la copii şi adulţi tineri, cu vârsta cuprinsă între 2 şi 17 ani, cu stenoză aortică congenitală, de către Lababidi şi Walls în 1984. S-au utilizat baloane cu diametrul variind de la 10 la 20 mm, care au fost avansate retrograd prin artera femurala până la nivelul valvei aortice. Rezultatele au fost bune, înregistrându-se o scădere a gradientului sistolic de vârf de la 113 +/- 15 mm Hg la 32 +/- 15 mm Hg, fără o scădere a debitului cardiac.

Rezultatele bune ale lui Lababidi au fost confirmate şi de Ruprath, care a demonstrat eficacitatea acestei tehnici la copii şi adolescenţi.

Ulterior, această tehnică a fost extrapolată şi la adulţi cu stenoză aortică valvulară de etiologie reumatismală şi cu calcificări valvulare importante, de către Cribier în 1986 .

S-a constat că la adulţii cu stenoză aortică calcificată rezultatele sunt favorabile atâta timp cât prin procedură nu se realizează o insuficienţă aortică importantă.

Tehnica valvuloplastiei aortice a suferit numeroase modificări, fiind cunoscută:

- tehnica retrogradă pe calea arterei femurale;
- tehnica anterogradă pe vena femurală prin puncţie transseptală descrisă de Block şi Palacios;
- tehnica dublului balon descrisă de Dorros şi colaboratorii, care constă în plasarea simultană a două baloane la nivelul valvei aortice prin abordul arterei femurale şi arterei brahiale.

Fiziopatologie:

Una dintre malformaţiile congenitale fără şunt intracardiac o constituie stenoza aortică cu cele trei localizări:

- valvulară;
- supravalvulară;
- subvalvulară cu cele două forme:
  - diafragmatică,
  - pintene muscular.

Stenoza valvulară aortică congenitală poate prezenta diverse variante anatomice a cuspelor aortice:

- unicuspe, care sunt ca o structură membranară cu un singur orificiu plasată pe inelul aortic. Această membrană poate prezenta sau nu comisuri, care sunt sudate;
- bicuspide, care au o singură comisură orizontală formând o cuspă anterioară şi alta posterioară. La acest tip de valvă se poate observa hemodinamic stenoza fără să existe o sudare a comisurii;
- tricuspide, la care comisurile sunt sudate una sau mai multe. Rar se poate întâlni varianta de valvă tricuspă, dar cu foiţe valvulare groase şi imobile (valve displazice);
- quadricuspide sau multicuspide.

Sudarea uneia sau mai multor comisuri ale valvei aortice duce la crearea unui baraj fix în calea de ejecţie a ventriculului stâng, care duce la nou-născut la o hipertrofie marcată a pereţilor ventriculului. Cu cât gradientul transvalvular aortic este mai mare, cu atât hipertrofia ventriculară este mai marcată, ceea ce va duce în timp la creşterea presiunii telediastolice, printr-o relaxare scăzută a pereţilor **[56, 57]**.

La copii este mai rar întâlnită o creştere marcată a presiunii telediastolice a ventriculului stâng, care să se repercuteze retrograd asupra presiunii din atriul stâng şi a presiunii din artera pulmonară. Această situaţie poate fi întâlnită la adolescenţi cu stenoze aortice strânse, cu gradient transvalvular peste 70 mm Hg.

Cuantificarea severităţii unei stenoze aortice se face pe baza gradientului transvalvular:
- largă cu gradient sub 30 mm Hg,
- medie între 30–74 mm Hg,
- strânsă între 75–130 mm Hg.

În stenozele aortice strânse cu gradiente peste 100 mm Hg, presiunea sistolică din ventriculul stâng poate atinge valori de peste 240 mm Hg.

Indicaţiile valvuloplastiei aortice

Valvuloplastia aortică percutană este indicată în special pentru:
- stenoza valvulară;
- stenoza subvalvulară diafragmatică în cazuri particulare.

Din experienţa acumulată până acum, nu este indicată valvuloplastia aortică în tipurile de stenoze supravalvulare şi subvalvulare musculare dinamice (pintene fibromuscular).

Valvuloplastia aortică percutană este recomandată la orice vârstă, dacă îndeplineşte următoarele criterii:
- gradient transvalvular aortic peste 60 mm Hg,
- semne electrocardiografice de HVS importantă,
- pacientul să fie simptomatic: sincope, debit cardiac scăzut sau disfuncţie de ventricul stâng.

Trebuie analizată foarte bine funcţia ventriculului stâng înainte de procedură, deoarece o fracţie de ejecţie scăzută poate crea dificultăţi mari postprocedural, până la decesul pacientului. Bolile asociate stenozei aortice congenitale cu fracţie de ejecţie scăzută sunt: endomiocardofibroza, asocierea de baraje succesive (stenoza aortică asociată cu coarctaţie de aortă) etc.

Insuficienţa aortică trebuie cuantificată preprocedural, pentru că poate contraindica valvuloplastia cu balon, dacă este mai mare de gradul 2 angiografic, şi în această situaţie pacientul va fi abordat chirurgical **[60]**.

Tehnica valvuloplastiei aortice

Iniţial se realizează un cateterism de diagnostic, prin care se determină gradientul transvalvular aortic şi funcţia ventriculului stâng.

Prin teaca de arteră se introduce o sondă de diagnostic, de obicei Pig F5 sau 6, pe care se introduce un mandren drept, care să faciliteze intrarea în ventriculul stâng prin valva stenozată. După ce mandrenul a intrat în ventriculul stâng, pe el se surfilează şi sonda, prin care se vor măsura presiunea şi gradientul transvalvular şi se va putea efectua angiografia, în urma căreia se va stabili diametrul balonului de dilatare în funcţie de diametrul inelului valvular aortic.

Uneori nu este posibilă traversarea valvei aortice stenozate cu arcul ghid şi atunci se preferă abordul venos cu crearea prin puncţie transseptală a unui mic defect septal interatrial, prin care să se introducă arcul

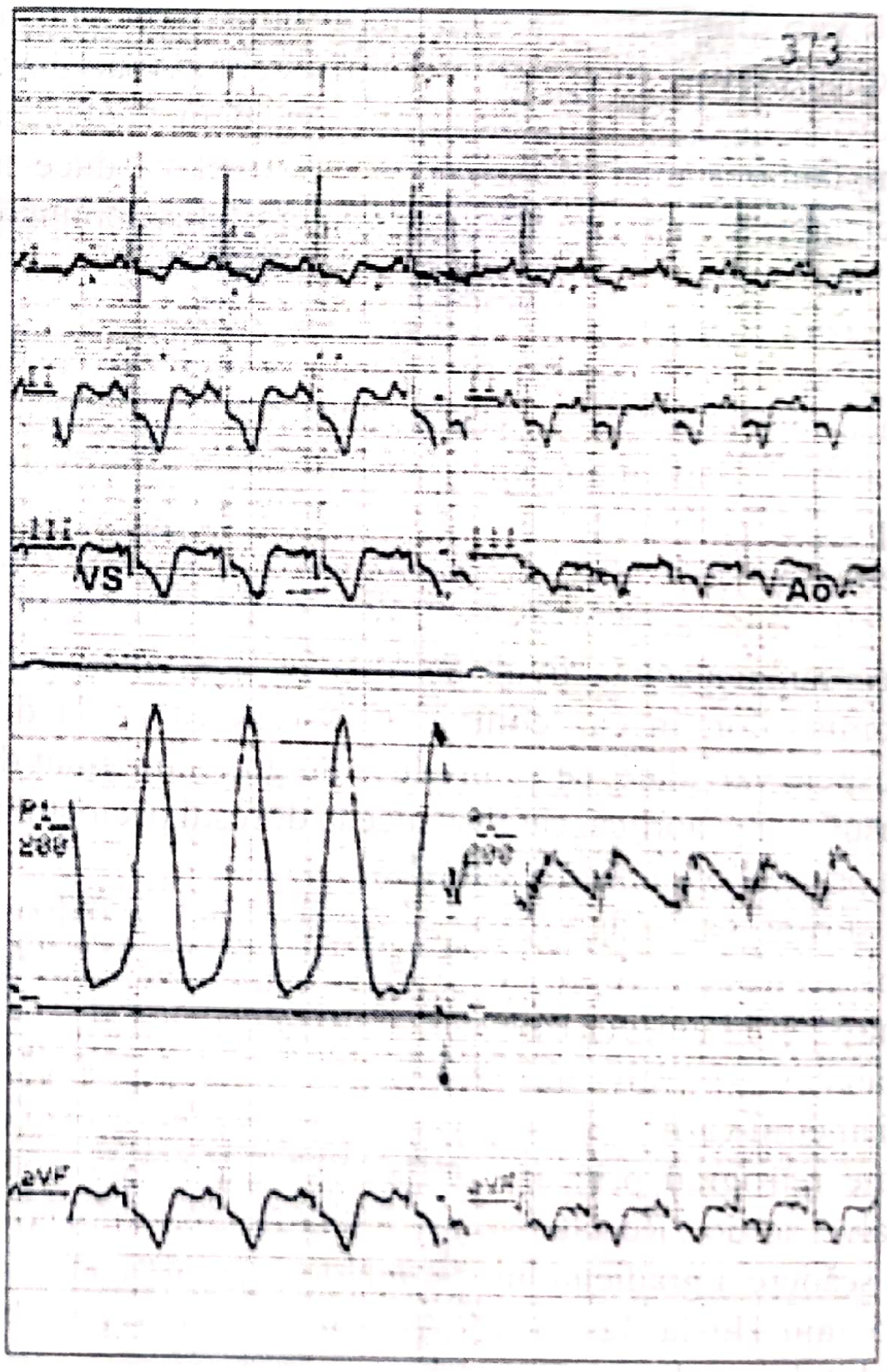

Fig. 69.8. Măsurarea presiunii la retragerea cateterului din ventriculul stâng în aortă, cu determinarea gradientului transvalvular (60 mm Hg).

ghid şi apoi balonul pe cale anterogradă ventricul stâng – aortă.

Foarte rar se poate prefera abordul arterei carotide comune drepte, la nou-născuţii cu greutate sub 2,5 kg, la care artera femurală este prea subţire pentru a permite introducerea unor teci de diametru mare **[59]**.

Se va alege apoi un mandren lung de 260 cm rigid, care va fi introdus pe Pig până în ventriculul stâng şi se va retrage sonda, mandrenul rămânând pe loc.Este recomandat ca vârful arcului ghid să realizeze o buclă în apexul ventriculului stâng, pentru a nu se produce perforarea acestuia în timpul umflării balonului.

Pe mandren se va introduce apoi cateterul cu balon, care se va poziţiona la nivelul valvei aortice prin intermediul marker-ilor de pe balon (unic balon) şi mai rar două baloane simultan, când diametrul inelului aortic este mare.

De menţionat este că alegerea balonului se va face în conformitate cu diametrul inelului valvular, astfel încât raportul dintre ele să fie de 0,9–1,0. Nu se alege un diametru mare pentru că poate dezvolta postprocedural insuficienţă aortică mare, care ar fi rezolvată chirurgical.[65]

Dacă diametrul inelului aortic este mai mare, la sugari se preferă tehnica dublului-balon, prin care se introduc două baloane simultan, având ca avantaj faptul că nu se opreşte complet fluxul sanguin în timpul umflării şi se pot utiliza ca abord cele două artere femurale (risc scăzut de complicaţie postprocedural la locul puncţiei).

Se preferă ca lungime a balonului 3–4 cm, pentru a avea o mai bună stabilitate a lui pe valva aortică în timpul umflării **[66]**.

Odată poziţionat la nivelul valvei, balonul se va umfla cu mediu de contrast diluat la 4–5 atm timp de 5–8 secunde, după care se dezumflă şi se retrage în aortă.

Pe mandrenul poziţionat în ventriculul stâng, se introduce apoi din nou sonda Multi-Track pentru a face măsurarea presiunii sistolice din ventriculul stâng, iar la retragere, a presiunii din aortă, putându-se determina gradientul rezidual postprocedural. Se va face de rutină o angiografie în aortă la nivelul valvei pentru a determina dacă postprocedural există insuficienţă aortică şi de ce grad.

Stabilirea existenţei sau nu a insuficienţei aortice şi a gradului acesteia este un element foarte important pentru evoluţia pe termen lung, deoarece o insuficienţă importantă duce la dilatarea cavităţii ventriculului stâng şi la instalarea fenomenelor de insuficienţă ventriculară stângă.

Rezultatele imediate ale valvuloplastiei aortice constau în:

- scade gradientul transvalvular aortic;
- îmbunătăţeşte funcţia sistolică şi diastolică a ventriculului stâng;

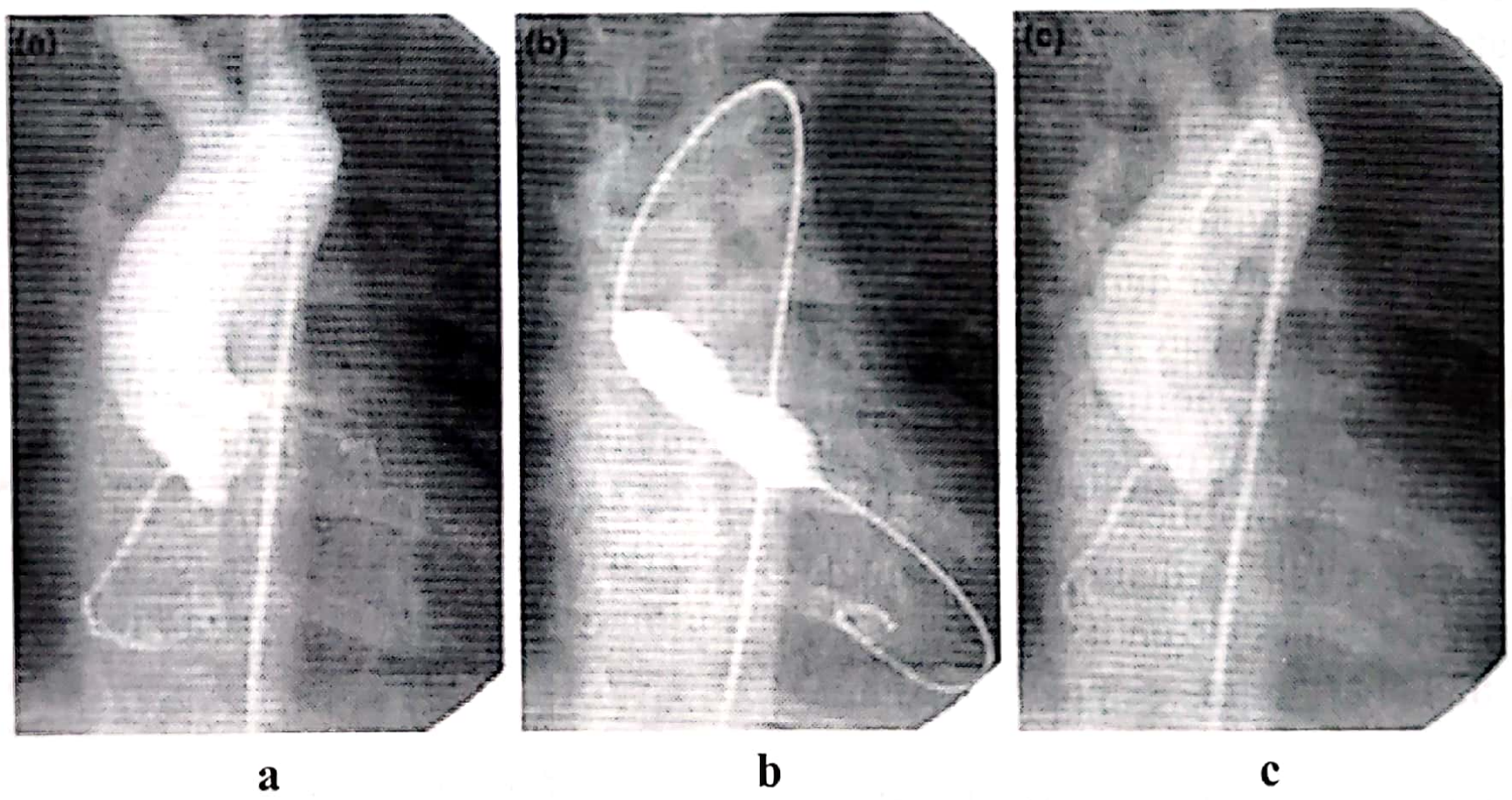

Fig. 69.9. a) Valva aortică stenozată, cuspe cu deschidere în dom. **b)** Balon de 10 mm umflat la nivelul valvei aortice. **c)** Aortografie postdilatare cu balon, cuspele au o mobilitate normală, fără insuficienţă aortică.

- ameliorează simptomatologia;
- îmbunătățește calitatea vieții;
- realizează un moment hemodinamic mai bun, urmând ca după câțiva ani, când s-a terminat perioada de creștere a copilului, să se realizeze intervenție chirurgicală de protezare.

S-a demonstrat că valvuloplastia aortică percutană cu balon are aceleași beneficii cu valvulotomia prin intervenție chirurgicală și în plus avantajul că, nefiind deschis toracele, se poate efectua în condiții mult mai bune intervenția chirurgicală pentru protezare aortică.

Rezultate mai puțin favorabile prin valvuloplastie cu balon s-au obținut în unele cazuri de bicuspidie aortică și de valve displazice, la care gradientul transvalvular nu a scăzut suficient, încât să nu necesite valvulotomie chirurgicală.

S-a constatat în cazul bicuspidiei aortice că rezultatele ar fi net mai bune dacă s-ar utiliza umflarea simultană a două baloane în orificiul aortic, pentru că se obține o mulare mai bună pe orificiu, cu deschidere a comisurilor sudate, decât dacă se utilizează un balon unic.

Rezultatele pe termen lung postvalvuloplastie aortică la copii și adolescenți au fost favorabile, rata de restenoză fiind situată spre 20% după câțiva ani de evoluție, ceea ce este un element care permite o creștere a diametrului inelului valvei aortice, încât să fie posibilă la vârsta adultului tânăr protezarea valvulară în condiții hemodinamice favorabile.

Stenoza aortică congenitală cu disfuncție severă de ventricul stâng la nou-născut este o entitate aparte, care comportă riscuri mai mari intra- și postprocedural, datorate:

- disfuncției severe de ventricul stâng, frecvent cu fracție de ejecție de 25%;
- diametrului scăzut al inelului valvular aortic 5-8 mm;
- abordului dificil al arterei femurale, cu utilizarea abordului pe artera carotidă comună dreaptă sau artera ombilicală;
- riscul apariției tulburărilor severe de ritm prin hipoxie.

La acest tip de pacienți, rata mortalității este mai mare, ajungând până la 9%, iar riscul apariției complicațiilor este de asemenea mai mare. S-a constat o rată mai crescută a restenozei valvei aortice, la 5 ani de 40%.

Complicațiile valvuloplastiei aortice

Complicațiile imediate cel mai frecvent citate sunt:

- insuficiența aortică de diverse grade, care este dată de ruperea cuspei și nu a comisurilor, apare în proporție de 20% postintervențional;
- tulburări de conducere cu apariția de blocuri de ramură tranzitorii;
- ruptura inelului aortic dacă se utilizează un balon supradimensionat;

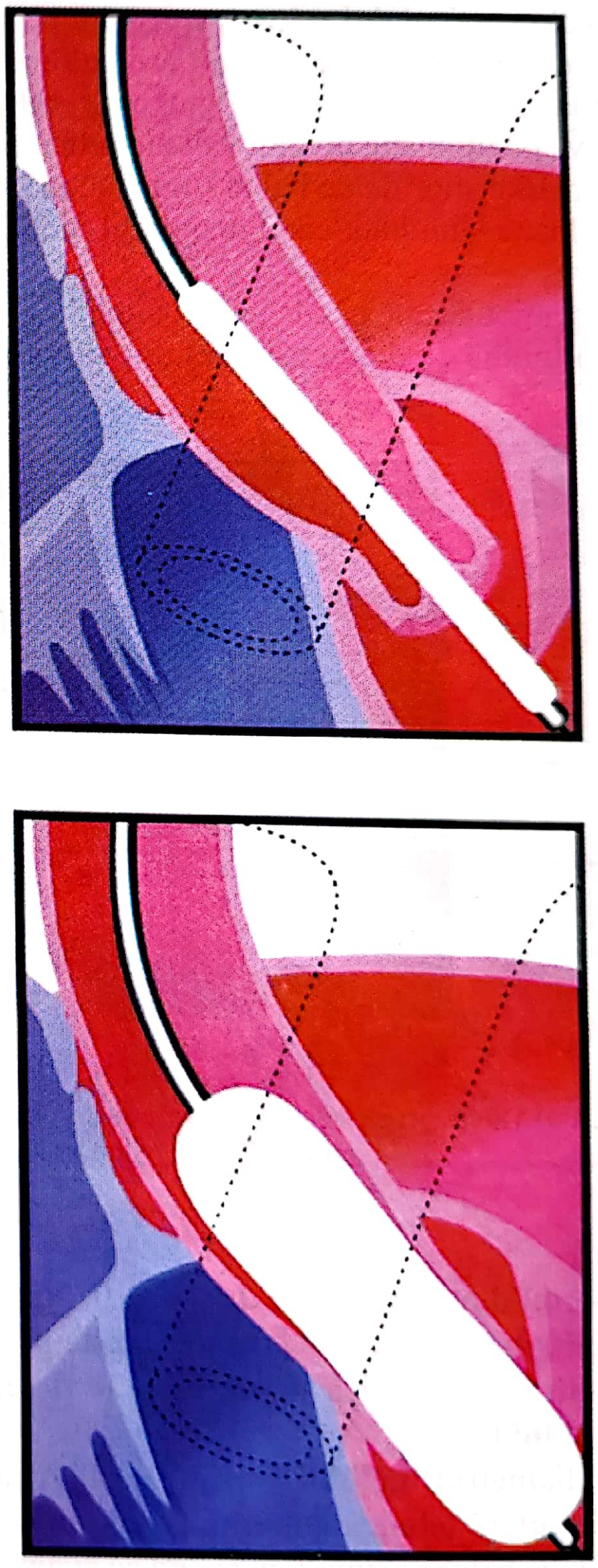

Fig. 69.4. Op TIM: Valvuloplastia aortică cu balon [93]

- perforarea peretelui ventriculului stâng cu tamponada cardiacă, rezolvabilă chirurgical (datorată arcului ghid poziționat incorect la nivelul apexului ventriculului stâng);
- ruperea balonului intraprocedural cu disecție de aortă;
- afectarea arterei femurale cu apariția sângerării sau ocluziei la locul puncției;
- deces.

Aceste complicații apar în unele statistici cu o frecvență de aproximativ 5%, ceea ce ne îndreptățește să credem că pentru copii beneficiul valvuloplastiei cu balon este mare și asigură numeroase avantaje.

5. VALVULOPLASTIA MITRALĂ PERCUTANĂ

Valvuloplastia mitrală percutană este un alt mijloc terapeutic eficient în cazul stenozei mitrale congenitale, chiar și la copii de vârste mici.

Deși la adulți valvuloplastia mitrală este frecvent utilizată pentru tratamentul stenozei mitrale reumatismale, la copii este mai rar folosită, în principal din cauza rarității stenozei mitrale congenitale și a stenozei mitrale strânse postreumatismale.

Date generale și indicații

Stenoza mitrală congenitală și cordul triatriatum sunt două maladii din naștere, care realizează un gradient de obicei important pe valva mitrală, cu repercusiuni asupra presiunii din artera pulmonară și instalarea hipertensiunii pulmonare.

În aceste maladii, hipertensiunea pulmonară este cu atât mai mare cu cât gradientul transvalvular mitral este mai mare, iar evoluția în timp este mai îndelungată, deoarece crește componenta arteriolară, care este parțial reversibilă.

La vârsta de câțiva ani, acești copii au hipertensiune pulmonară majoră și nu mai pot beneficia de intervenție chirurgicală, de aceea este necesară o depistare cât mai precoce, încât să se poată institui tratament intervențional de corectare prin valvuloplastie mitrală, care asigură un flux normal prin valvă.

Scăderea gradientului transvalvular mitral duce la scăderea valorilor hipertensiunii pulmonare și la o evoluție bună pe termen lung a copilului.

Indicațiile valvuloplastiei mitrale

Valvuloplastia mitrală este indicată în următoarele afecțiuni congenitale:

- stenoză mitrală congenitală,
- cord triatriatum.

Criteriile de selecționare sunt următoarele:

- gradient transvalvular mitral peste 6 mm Hg,
- hipertensiune pulmonară moderată sau majoră.

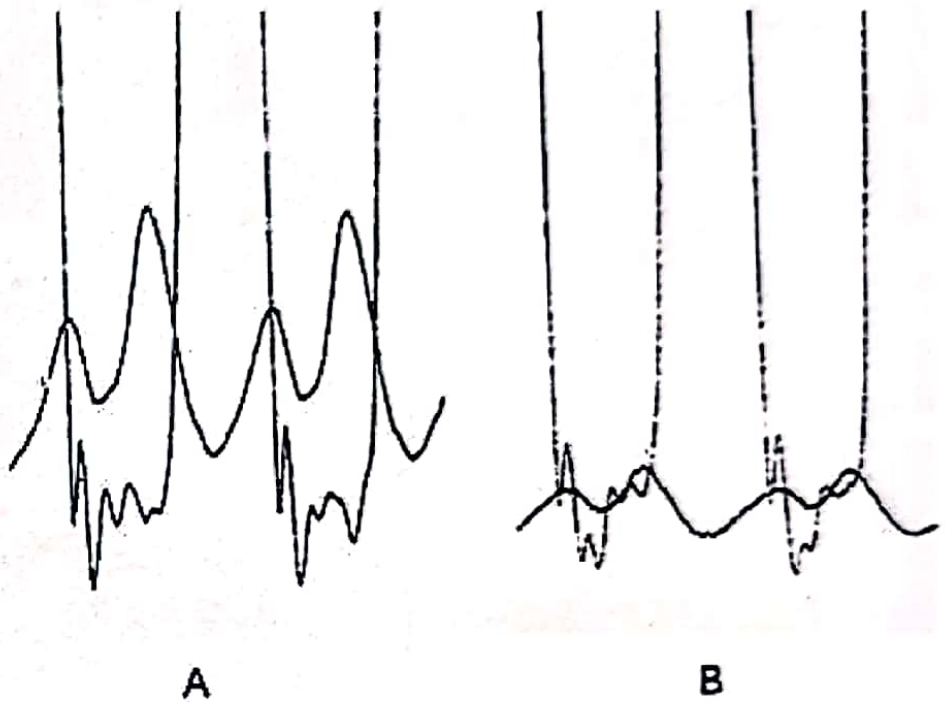

Fig. 69.10. A) Înregistrare presiune simultană telediastolică de ventricul stâng și presiune atriu stâng cu determinarea gradientului transmitral. **B)** Gradientul transmitral a scăzut după valvuloplastie cu balon.

Cel mai important lucru pentru a obține un rezultat optim este alegerea pacientului, care se realizează pe baza examenului ecocardiografic și determinarea scorului Wilkins.

La ecocardiografie se au în vedere următorii parametri:

- anatomia valvei mitrale,
- mobilitatea cuspelor mitrale,
- grosimea cuspelor și a comisurilor,
- eventualele calcificări de inel valvular sau de comisuri,
- aparatul subvalvular mitral, care poate reduce din eficacitatea dilatării și chiar poate predispune la apariția unor complicații, ca ruptura cordajelor cu insuficiența mitrală secundară.

Beneficiile valvuloplastiei mitrale:

- scăderea gradientului transmitral;
- scăderea gradului hipertensiunii pulmonare;
- posibilitatea dezvoltării normale a cavității ventriculului stâng, care altfel ar rămâne hipoplazic;
- dezvoltare psiho-somatică ulterioară normală.

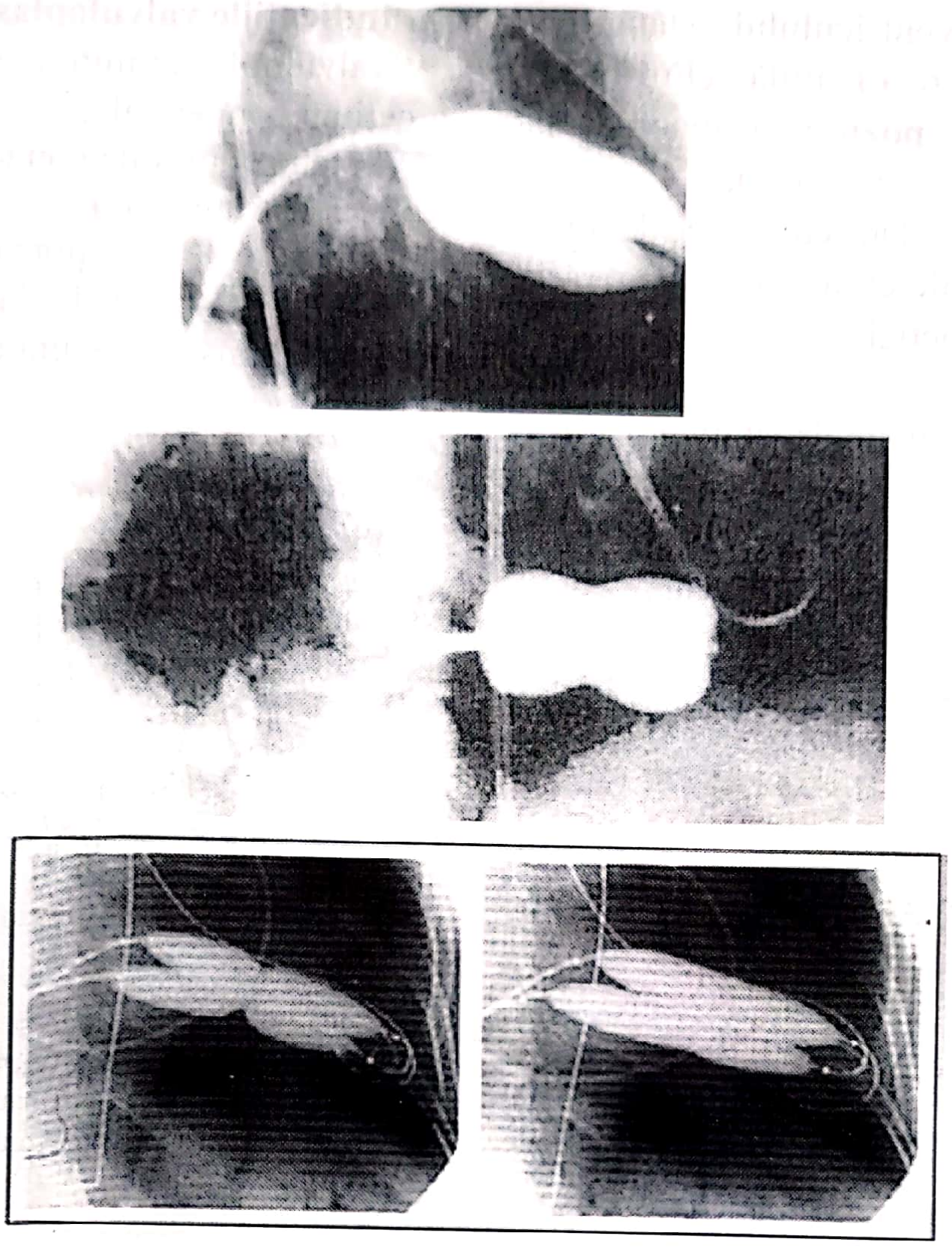

Fig. 69.11. a) dublu balon umflat la nivelul valvei mitrale; **b)** balon Inoue pe valva mitrală; **c)** tehnica cu două baloane simultane.

Tehnica

Tehnica utilizată la copii este cea anterogradă: prin puncția venei femurale, se introduce un mandren lung până în vena cavă superioară pe care se surfilează teaca Moulins F8.

Se retrage mandrenul şi se introduce acul de puncție transseptală, cu care se realizează puncția septului interatrial şi se introduce teaca Moulins în atriul stâng.

Prin intermediul unui balon de flotație, se intră în ventriculul stâng, apoi se introduce un mandren lung de 260 cm rigid, cu o curbură preformată, şi se retrag balonul de flotație şi teaca Moulins [69].

Pe acest mandren se introduce balonul-cateter de dilatare şi se poziționează la nivelul valvei mitrale, unde se umflă pentru 4–5 secunde la 3–5 atm.

Balonul de dilatare la copiii mici are dimensiuni mai scăzute, fiind necesar un unic balon, în funcție de suprafața valvei mitrale, dar copiii mai mari pot avea nevoie chiar de dublu balon.

Există mai multe tehnici de valvuloplastie mitrală, care nu vor fi însă tratate pe larg în acest capitol.

După retragerea balonului dezumflat de pe valva mitrală, se va măsura gradientul restant, care trebuie să fie cât mai mic posibil, şi se va efectua o angiografie de control pentru a identifica eventuala insuficiență mitrală produsă.

Complicațiile

Complicațiile valvuloplastiei mitrale sunt rare prin utilizarea corectă a tehnicii şi selecționarea bună a pacienților.

Pot fi înregistrate următoarele complicații:

- insuficiență mitrală, care atunci când este de grad mare poate duce la creşterea hipertensiunii pulmonare până la edem pulmonar acut;

- perforarea ventriculului stâng cu tamponadă cardiacă;
- crearea unui defect septal interatrial mare cu șunt important stânga-dreapta;
- embolii periferice prin eventuala tromboză de atriu stâng.

Valvuloplastia mitrală percutană este un mijloc terapeutic eficient în acest tip de maladii congenitale.

Factorii predictivi ai unui rezultat optim în cadrul valvuloplastiei mitrale din cadrul malformațiilor cardiace congenitale (stenoza mitrală congenitală) pot fi sintetizați în :

- *anatomia* propice a *valvei mitrale*, în principal existența unor comisuri care să fie sudate încă de la naștere;
- *diametrul balonului de dilatare* să fie în raport de 1:1 cu diametrul inelului mitral, astfel încât postprocedural să nu se înregistreze o insuficiență mitrală de grad mare, care să ducă la edem pulmonar acut, cu decesul pacientului;
- preprocedural să nu existe o *insuficiență mitrală* mai mare de gradul 2, deoarece aceasta se poate mări după umflarea balonului;
- *defectul septal interatrial* produs în timpul procedurii intervenționale să aibă un diametru cât mai mic , astfel încât să nu existe și o suprasolicitare de volum prin șuntul stânga-dreapta produs la nivelul plamânului.

6. DILATAREA CU BALON A COARCTAȚIEI DE AORTĂ

Dilatarea cu balon a coarctației de aortă este un mijloc terapeutic eficient al acestei boli la copii.

Prima dilatare cu balon a unei coarctații de aortă native (neoperate) a fost efectuată în 1982, demonstrând că este eficientă și are o rată mică a complicațiilor.

Date generale

Coarctația de aortă este o malformație caracterizată prin strâmtorarea aortei, localizată în marea majoritate a cazurilor la nivelul istmului aortic, mai rar la nivelul aortei toracice inferioare sau aortei abdominale.

Tipuri anatomice în funcție de localizare:

- istmică:
    - – preductală,
    - – postductală,
- toracică inferioară,
- abdominală.



Fig. 69.5. Op TIM: Valvuloplastia mitrală cu balon [93]

După asocierea cu alte malformații:

- izolată (ca unică malformație);
- asociată cu:
    - – stenoza aortică valvulară sau supravalvulară,
    - – stenoza mitrală,

- stenoza valvulară pulmonară persistentă de canal arterial,
- defect septal ventricular etc.

Coarctația de aortă, după aspectul anatomic, poate fi clasificată în:

- diafragmatică,
- tubulară,
- segment hipoplazic,
- atrezie,
- seriată (etajată la mai multe nivele).

Din punct de vedere fiziopatologic, la nivelul coarctației se realizează un gradient care impietează curgerea normală a sângelui prin segmentul respectiv, ceea ce duce la dezvoltarea unei circulații colaterale bogate, prin care se realizează aportul de sânge spre aorta de sub nivelul coarctației.

În amonte de coarctație, presiunea sanguină este crescută, sub nivelul acesteia existând o presiune mică, asigurată în special prin circulația colaterală, ceea ce poate duce la hipertensiune arterială deasupra stenozei.

Din punct de vedere morfologic, există două tipuri de coarctație:

- tipul infantil, în care coarctația este foarte strânsă sau segment atretic, iar canalul arterial este permeabil, astfel încât circulația toracelui superior este asigurată de sânge oxigenat, iar partea inferioară a corpului – de sânge desaturat;
- tipul adult, care are formele descrise anterior.

Indicațiile angioplastiei cu balon în coarctația de aortă sunt următoarele:

- coarctația istmică diafragmatică;
- segmentele hipoplazice scurte.

Angioplastia cu balon se poate realiza în aceeași măsură atât la coarctații native (neoperate), cât și postoperator, la câțiva ani, când a apărut restenoza **[11]**

Este contraindicată dilatarea cu balon în următoarele cazuri:

- segmente hipolazice lungi,
- kinking de aortă,
- anevrisme de aortă sub nivelul coarctației.

Se pretează la dilatare cu balon orice coarctație istmică diafragmatică ce prezintă:

- gradient peste 40 mm Hg;
- hipertensiune arterială secundară;
- este simptomatică;
- are circulație colaterală importantă (este semnificativă hemodinamic).

Tehnica

Tehnica dilatării cu balon a coarctației de aortă constă în puncționarea arterei femurale prin tehnica Seldinger și introducerea unei teci de F 5–6 pentru sugari, F 6–7 pentru copiii mai mari.

Pe teacă se introduc un Pig și mandren drept pentru a facilita traversarea stenozei. După traversare se măsoară presiunile deasupra și sub nivelul coarctației, pentru a se determina gradientul inițial, și apoi se efectuează o angiografie cu substanță de contrast, pentru determinarea diametrului balonului **[70]**.

Alegerea corectă a diametrului balonului este foarte importantă și se face în raport de 1/1 față de diametrul aortei toracice inferioare la nivelul diafragmului.

Prin sonda de diagnostic Pig se introduce un mandren lung de 260 cm rigid, pe care se va introduce ulterior balonul–cateter corespunzător și se va poziționa la nivelul stenozei **[77]**.

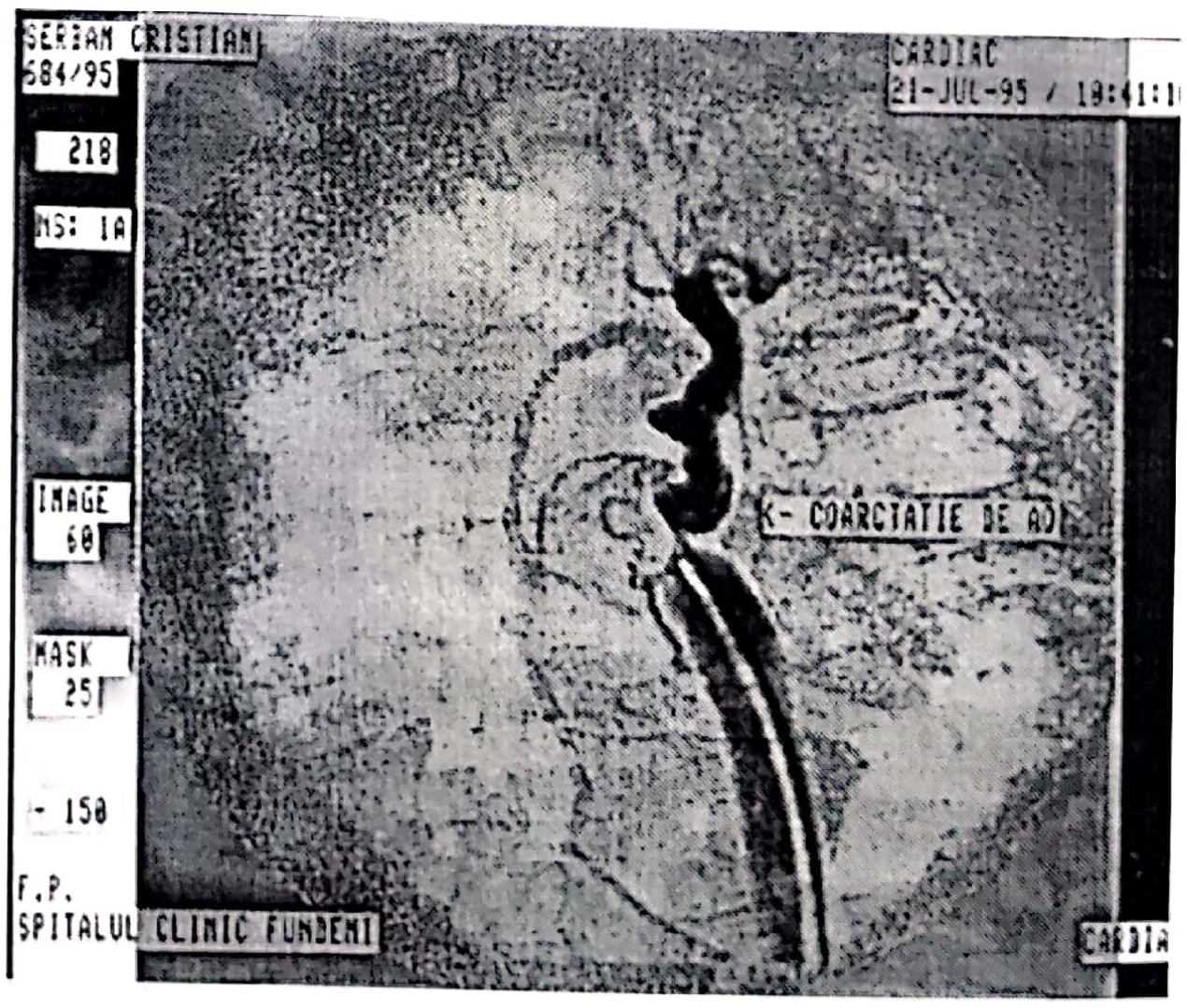

Fig. 69.12. Aortografie care evidențiază o coarctație de aortă istmică diafragmatică strânsă, cu gradient transstenotic de 100 mm Hg

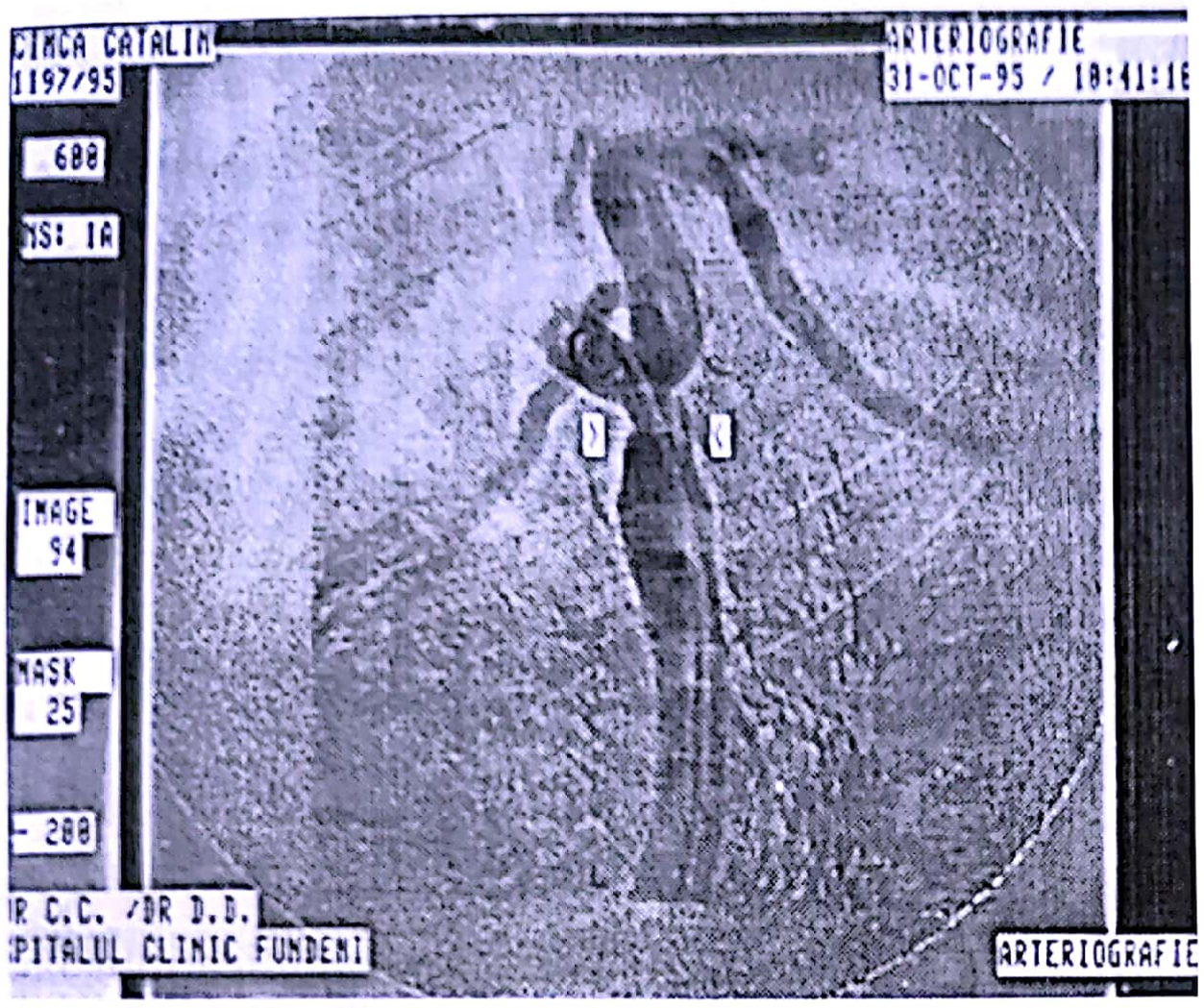

Fig. 69.13. Aortografie postdilatare cu balon a coarctaţiei de aortă la nivelul istmului, cu gradient restant de 10 mm Hg

În timpul umflării balonului se va observa o incizură pe balon care dispare odată cu umflarea completă a acestuia, moment în care coarctaţia este desfăcută dacă nu există fenomenul de recoil elastic.

Am menţionat că în unele situaţii particulare se poate realiza angioplastie cu balon şi pentru segmente hipoplazice scurte, dacă există protecţie de stent (endoproteză vasculară) **[81]**.

De retinut că la copiii cu vârsta mai mare de 10 ani se poate utiliza implantare directă de stent la nivelul coarctaţiei, cu obţinerea unui rezultat optim din punct de vedere hemodinamic, dar şi cu lezări mai mici asupra peretelui vascular.

Din punct de vedere tehnic, la nivelul coarctaţiei se poziţionează pe arcul ghid balonul cu stentul premontat şi se umflă la 6–8 atm pentru o bună apoziţionare a stentului pe peretele aortic.

Acest stent poate fi redilatat în câţiva ani, deoarece, prin creşterea copilului, va deveni stenotic şi va crea un gradient intrastent.

Există complicaţii şi după implantarea stentului şi de aceea este mai puţin utilizat la vârste mici. La copiii mai mari poate fi un beneficiu suplimentar, prin abordarea intervenţională a unor tipuri mai complexe de coarctaţie cum ar fi: segmente hipoplazice lungi, asociere de kingking la nivelul istmului, anevrism poststenotic.

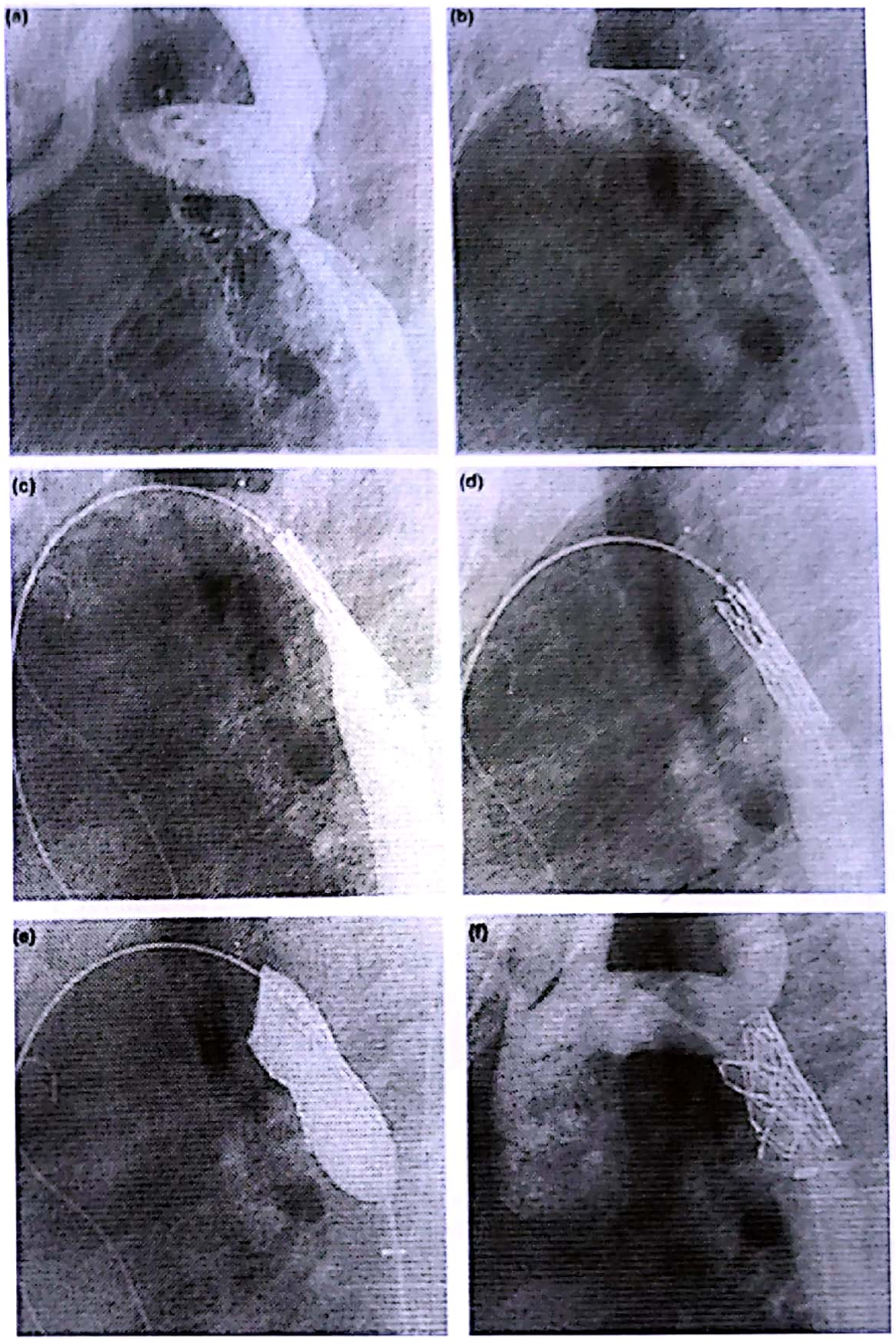

Fig. 69.14. Tehnica de implantare directă fără predilatare la nivelul coarctaţiei a unui stent balon-expandabil. Rezultatul final este fără stenoză reziduală, cu gradient transistmic 0 mm Hg

Avantajele angioplastiei cu balon în coarctaţia de aortă prin înlăturarea barajului mecanic sunt următoarele:

- scăderea sau dispariţia gradientului la nivelul coarctaţiei;
- scăderea valorilor tensionale, cu revenirea la valori normale ale presiunii arteriale sistemice;
- evitarea complicaţiilor ulterioare datorate în principal HTA secundare.

Dilatarea cu balon poate fi efectuată la orice vârstă, de la câteva zile, în cazurile în care se asociază insuficienţa cardiacă care duce în timp la cedarea cordului stâng şi deces, până la vârsta adolescenţei.

Această procedură se poate efectua şi la adulţi, ţinându-se însă seama de faptul că la aceştia se poate asocia şi calcificarea peretelui aortic la locul leziunii de jet, ceea ce ar duce la creşterea ratei complicaţiilor.

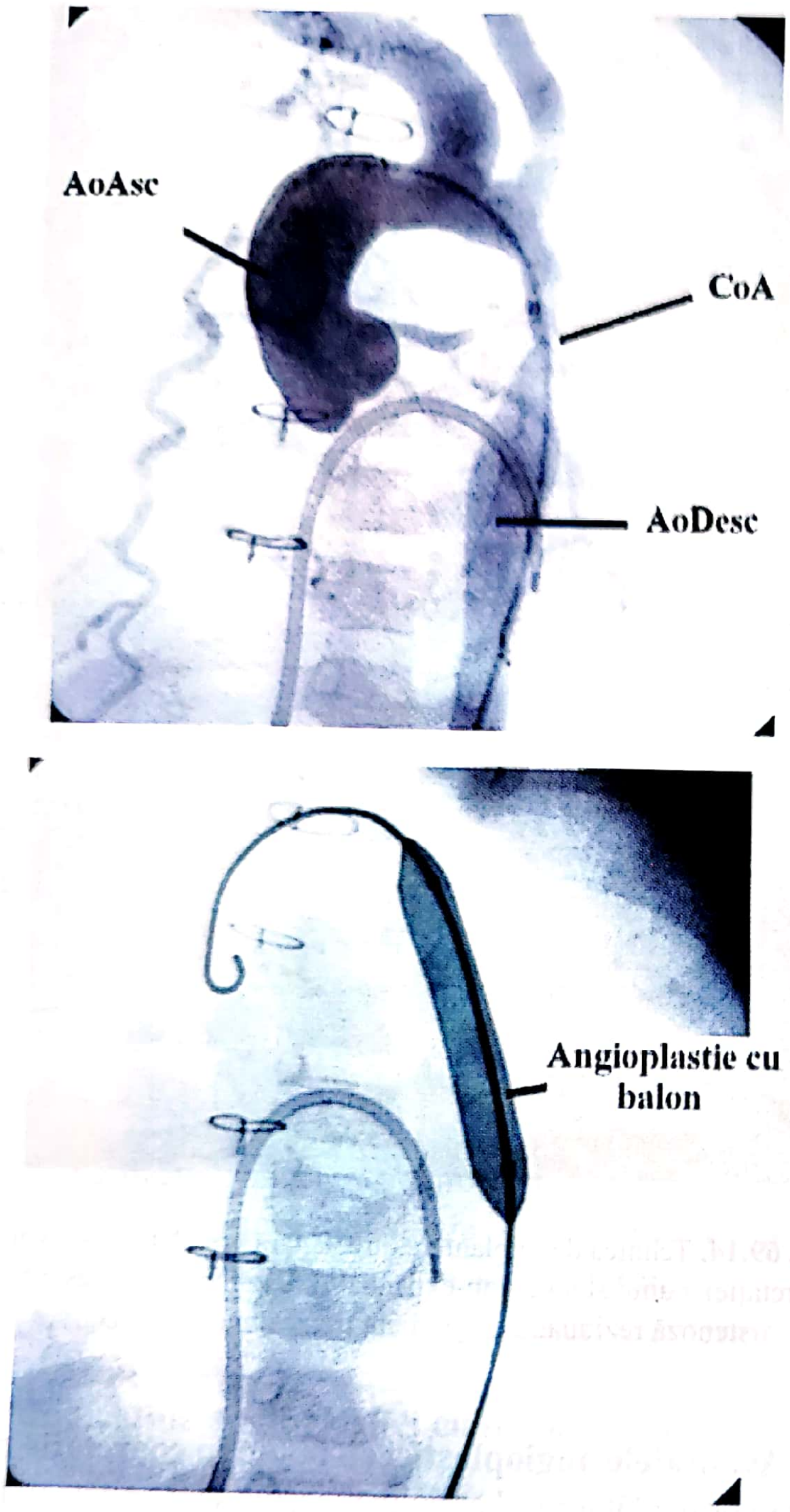

Fig. 69.6. Op TIM: Angioplastia cu balon a coarctației de aortă [93]

Complicații

Complicațiile sunt citate ca fiind rare, dacă este respectată tehnica corectă, de aproximativ 3–4%.

Complicațiile imediate pot fi:

- disecția peretelui aortei, care poate fi remediată prin implantarea unui stent la locul disecției;
- ruptura peretelui aortic care poate duce la deces;
- anevrism de aortă care se formează sub ochii practicianului, cu risc mare de rupere, și care necesită intervenție chirurgicală de urgență sau implantare de stent acoperit.

Complicațiile tardive sunt:

- anevrism dezvoltat în timp la locul dilatării;
- restenoza, care apare în ani de la angioplastie, în special când aceasta a fost făcută la vârste foarte mici (zile sau luni). Rata de restenoză este mică pentru coarctațiile diafragmatice și apare datorită utilizării unui balon subdimensionat față de diametrul aortei, când copilul a crescut.

Beneficiile dilatării cu balon:

- poate fi efectuată la vârste foarte mici (zile), când situațiile o cer;
- nu necesită toracotomie;
- cost redus;
- reduce timpul de spitalizare.

Aceste beneficii și rata scăzută a complicațiilor fac din angioplastia percutană cu balon un mijloc terapeutic eficient în tratamentul coarctației de aortă.

7. SEPTOSTOMIA

Septostomia este un procedeu intervențional paliativ utilizat în transpoziția de mari vase pentru a salva viața nou-născutului încă din primele zile de la naștere, până când este posibilă intervenția chirurgicală de corecție completă.

Transpoziția de mari vase este o maladie congenitală complexă, cianogenă încă de la naștere, în care supraviețuirea se realizează prin existența unor șunturi între cele două circulații, pulmonară și sistemică (care sunt în paralel), la nivel interatrial sau interventricular.

În cazurile în care legătura dintre cele două circulații se realizează numai la nivelul septului interatrial, iar această comunicare este mică, restrictivă, supraviețuirea nou-născutului se reduce la câteva zile de la naștere.

Dacă există comunicări mari la nivel interatrial și interventricular, supraviețuirea durează până la vârsta de câțiva ani.

În imaginile următoare este prezentat diagnosticul angiografic al unei transpoziții de mari vase, în care din ventriculul situat anterior cu morfologie de ventricul drept își are emergența aorta care primește sânge venos, iar din ventriculul situat posterior cu morfologie de ventricul stâng pornește artera pulmonară, care primește sânge oxigenat din mica circulație prin venele pulmonare (vezi **Fig. 69.15**).

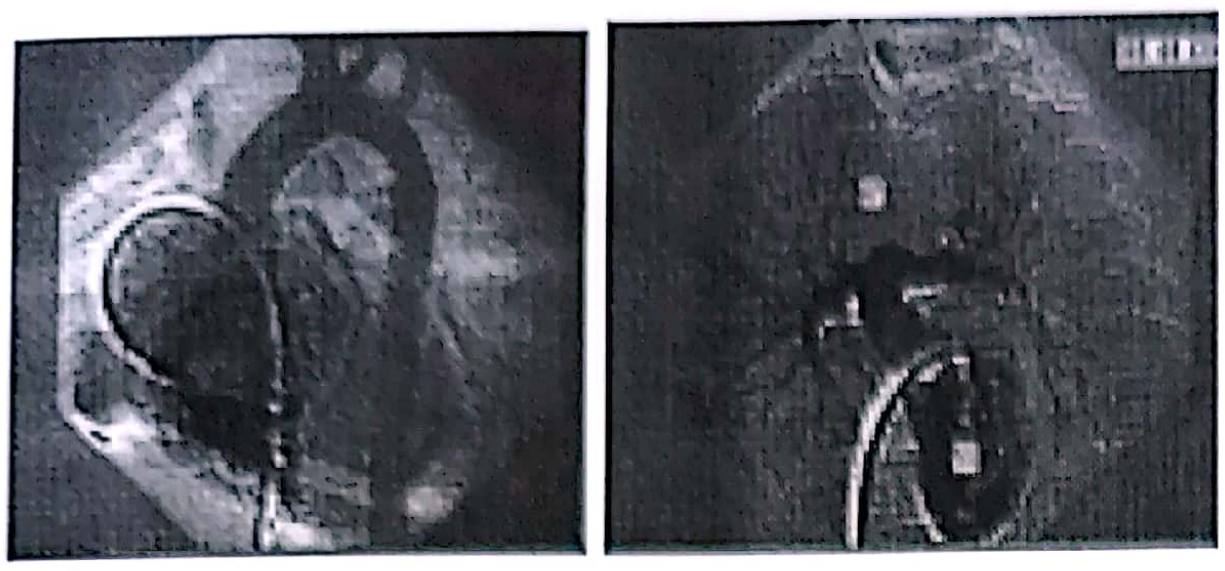

Fig. 69.15. Diagnosticul angiografic al transpoziţei de mari vase; aorta îşi are originea în ventriculul drept, iar artera pulmonară are origine în ventriculul stang

În cazurile de transpoziţie de mari vase cu comunicare interatrială restrictivă, se realizează o rupere parţială a septului interatrial, mărindu-se astfel comunicarea liberă bidirecţională dintre cele două atrii, ceea ce duce la creşterea oximetriei din cavităţile drepte ale cordului, cu reducerea cianozei, care este iniţial foarte importantă.

Comunicarea interatrială restrictivă, nepermiţând o mixică bună la nivel interatrial, se poate datora şi existenţei unui gradient mare între presiunile măsurate ale celor două atrii, care în general depăşeşte 3–4 mm Hg. Acest gradient presional se reduce semnificativ dacă se introduce un balon de septostomie corespunzător şi este considerat un rezultat optim al septostomiei dacă gradientul restant este mai mic de 2 mm Hg.

Uneori gradientul scade tranzitor după umflarea balonului, ca apoi să mai crească puţin la câteva ore, datorită fenomenului de recoil elastic al septului interatrial, care structural la acea vârstă se comportă ca o membrană elastică.

Tehnica septostomiei atriale

Tehnica septostomiei atriale constă în introducerea unui balon la nivelul septului interatrial şi ruperea acestuia prin umflarea balonului.

Iniţial se realizează un cateterism de diagnostic, cu măsurarea presiunilor şi a oximetriilor din fiecare cavitate a cordului, urmată de angiografie cu substanţă de contrast care pune diagnosticul cert după anatomia vaselor şi discordanţa ventriculo-arterială.

Dacă există o comunicare interatrială, se măsoară gradientul presional dintre cele două atrii, iar dacă nu există această comunicare, se va practica pentru septostomie o forţare a foramenului ovale cu un cateter cu mandren pentru a străbate septul interatrial **[79]**.

Tehnica propriu-zisă constă în introducerea unui cateter de diagnostic cu capăt liber prin comunicarea interatrială prin care se introduce un mandren până într-o venă pulmonară stângă sau în ventriculul stâng pentru stabilitate.

Pe mandren se introduce un balon de dilatare periferică cu un diametru convenabil, în funcţie de vârsta nou-născutului. Acest balon se umflă la nivelul septului interatrial, având ca rezultat ruperea parţială a acestuia cu realizarea unei comunicări interatriale mari, prin care sângele circulă liber bidirecţional (vezi **Fig. 69.16**) **[79]**.

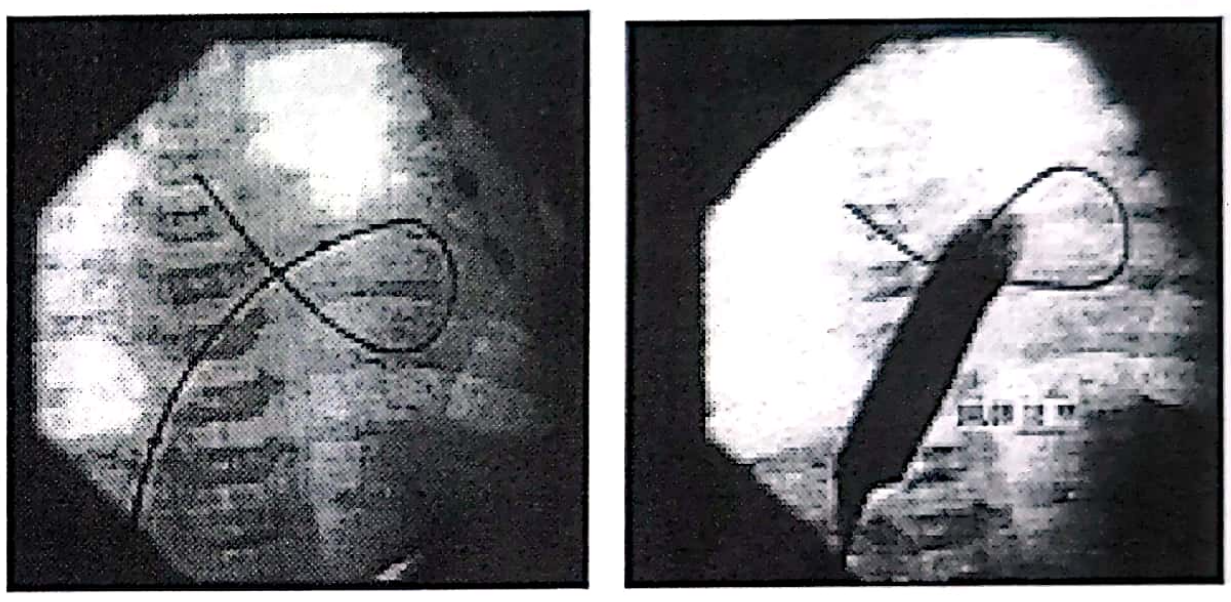

Fig. 69.16. Se vizualizează mandrenul introdus într-o venă pulmonară dreaptă şi balonul cu markerii poziţionaţi la nivelul septului interatrial.

În imaginea următoare se vede balonul de 12 mm umflat complet la nivelul septului interatrial.

S-a renunţat la introducerea unui balon de periferie, deoarece fenomenul de recoil elastic la câteva ore era prea mare şi astăzi se realizează septostomia cu balon special Rashkind, care este umflat în atriul stâng şi apoi retras cu putere prin septul interatrial rupându-l.

Se mai poate utiliza şi *cutting balon* (balon cu lamele tăietoare), când septul interatrial este gros şi nu poate fi rupt doar prin retragerea bruscă a balonului Rashkind **[79]**.

S-a practicat acest procedeu intervenţional numai la pacienţii la care comunicarea interatrială era restrictivă, cu un gradient de presiune atriu drept – atriu stâng de peste 4 mm Hg, iar gradientul restant postdilatare cu balon a fost de 1–2 mm Hg, ceea ce asigură o bună mixică la acest nivel **[80]**.

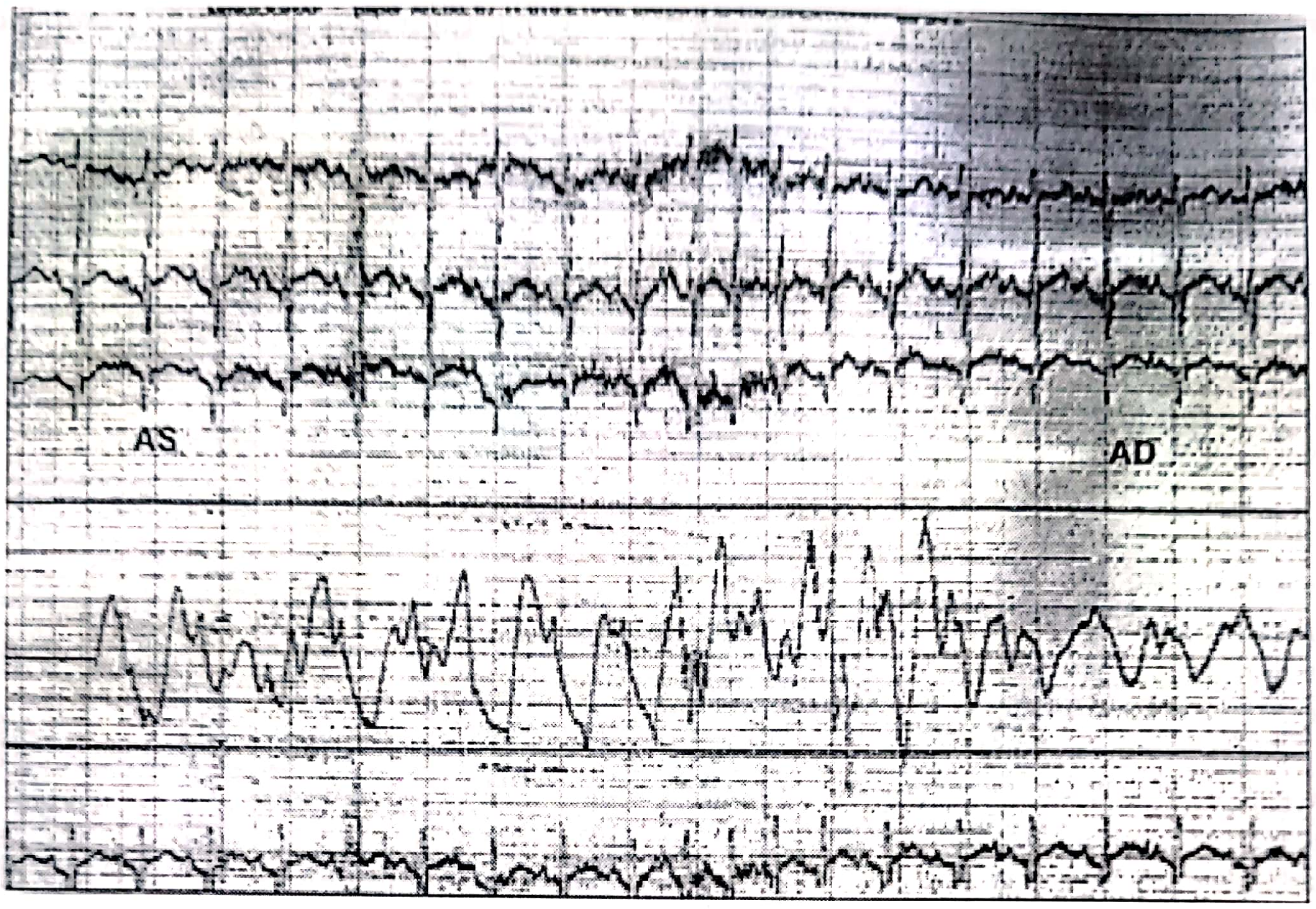

Fig. 69.17. Retragerea de presiune din atriul stâng în atriul drept după septostomie cu balon de 12 mm.

Este prezentată curba de presiune din atriul stâng, cu retragerea cateterului în atriul drept, şi se constată că între ele există un gradient de 1 mm Hg.

Importantă este oximetria din aortă care iniţial este la valori foarte scăzute, ca apoi să crească asigurând o mai bună oxigenare a ţesuturilor alimentate de circulaţia sistemică. În general, saturaţia periferică din transpoziţia de mari vase este cea mai mică dintre toate malformaţiile cardiace complexe cianogene, atingând valori de 75–79% Hb O_2 în aortă, ceea ce favorizează dezvoltarea unei poliglobulii importante, care poate favoriza trombozele în special, în circulaţia intracraniană, cu accidente vasculare cerebrale consecutive.

Postprocedural, saturaţia periferică din aortă a crescut semnificativ, ajungând la valori de 86–89% HbO_2, ceea ce este echivalentul oximetriei dintr-o tetralogie Fallot forma severă, dar asigură supravieţuirea pacientului la aceste valori oximetrice.

Beneficiile septostomiei atriale

Beneficiile atrioseptostomiei sunt:

- asigură supravieţuirea pacientului până la realizarea unei intervenţii chirurgicale corective;
- o mai bună oxigenare a ţesuturilor prin creşterea saturaţiei hemoglobinei în aortă;
- previne trombozele cerebrale consecutive unei poliglobulii importante.

Rezultate

În cazurile care au fost abordate, supravieţuirea a fost de 90% şi aceşti pacienţi au fost operaţi cu rezultate favorabile.

În concluzie, septostomia atrială poate reprezenta o primă alternativă paliativă în cadrul transpoziţiei de mari vase, ca prim pas înaintea corecţiei chirurgicale complete.

Pe plan mondial astăzi se utilizează diagnosticul ecocardiografic fetal al maladiei şi administrarea mamei cu prostaglandine, care au rolul de a menţine după naştere canalul arterial permeabil, asigurându-se astfel o nouă comunicare între cele două circulaţii, sistemică şi pulmonară **[81]**.

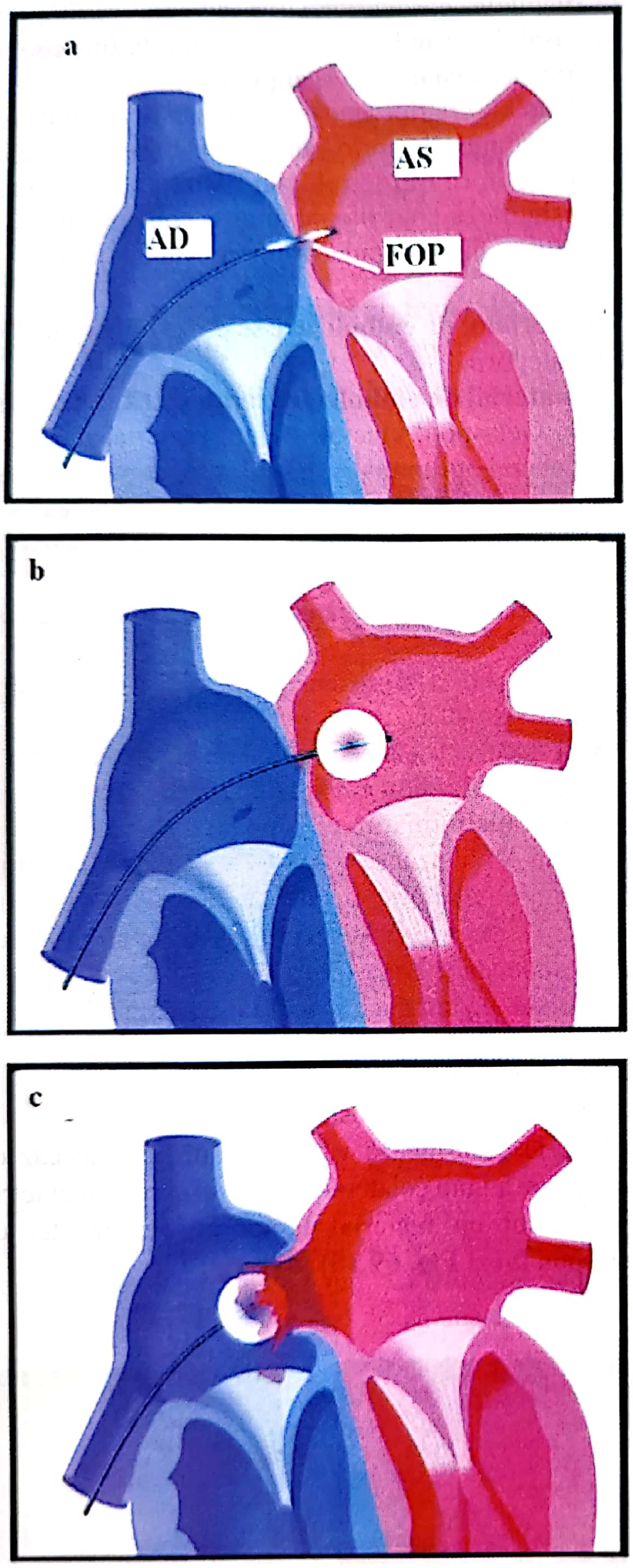

Fig. 69.7. Op TIM: Septostomie dinamică (**a** – eptostomie prin foramen ovale patent-FOP în atriul stâng; **b** – cateter de septostomie cu balonaș în AS; **c** – cateter cu balonaș care creează un orificiu larg) **[93]**

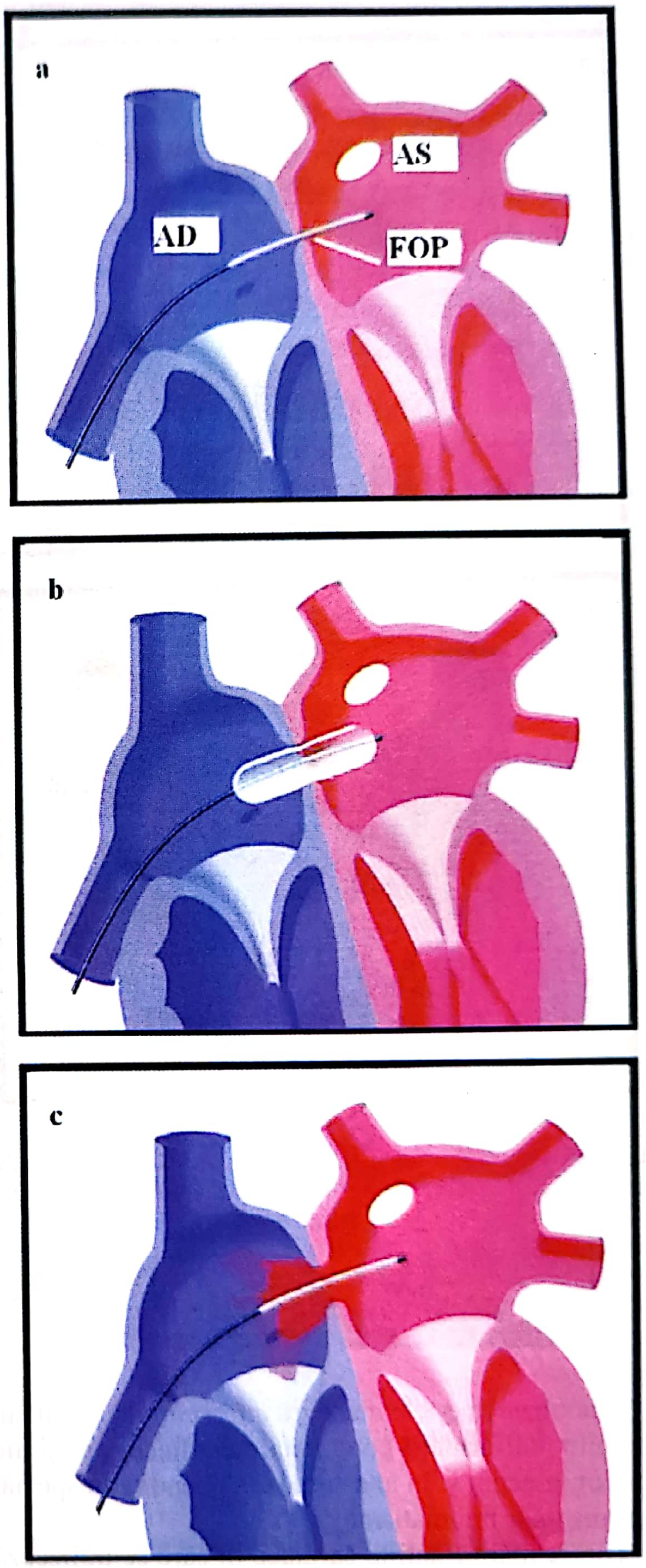

Fig. 69.8. Op TIM: Septostomie statică: (**a** – cateter de angioplastie cu balon trecut prin foramen ovale patent – FOP în septul atrial; **b** – cateter cu balon umflat prin septul interatrial; **c** – cateter cu balonul dezumflat, evidențiind un orificiu dilatat) **[93]**

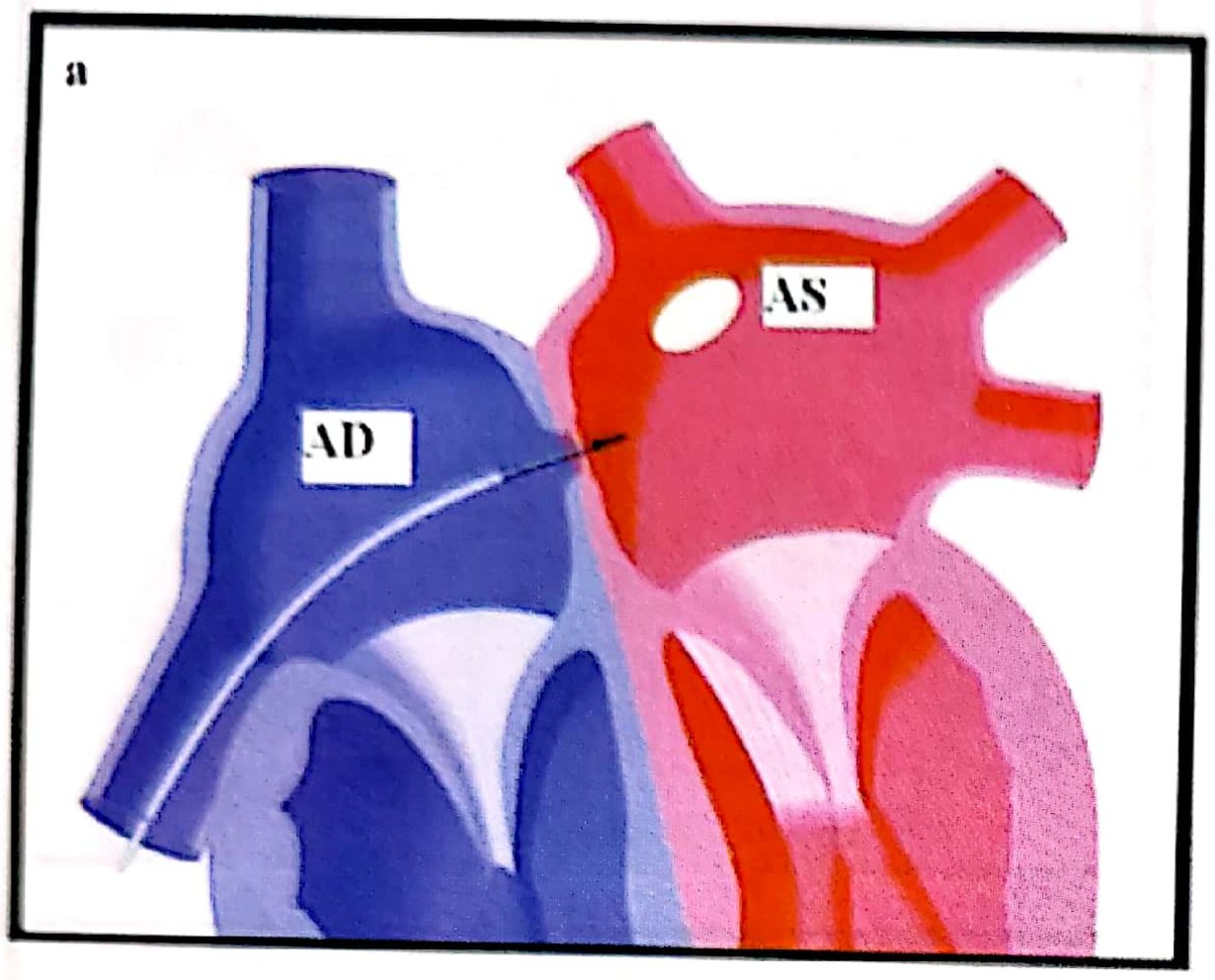

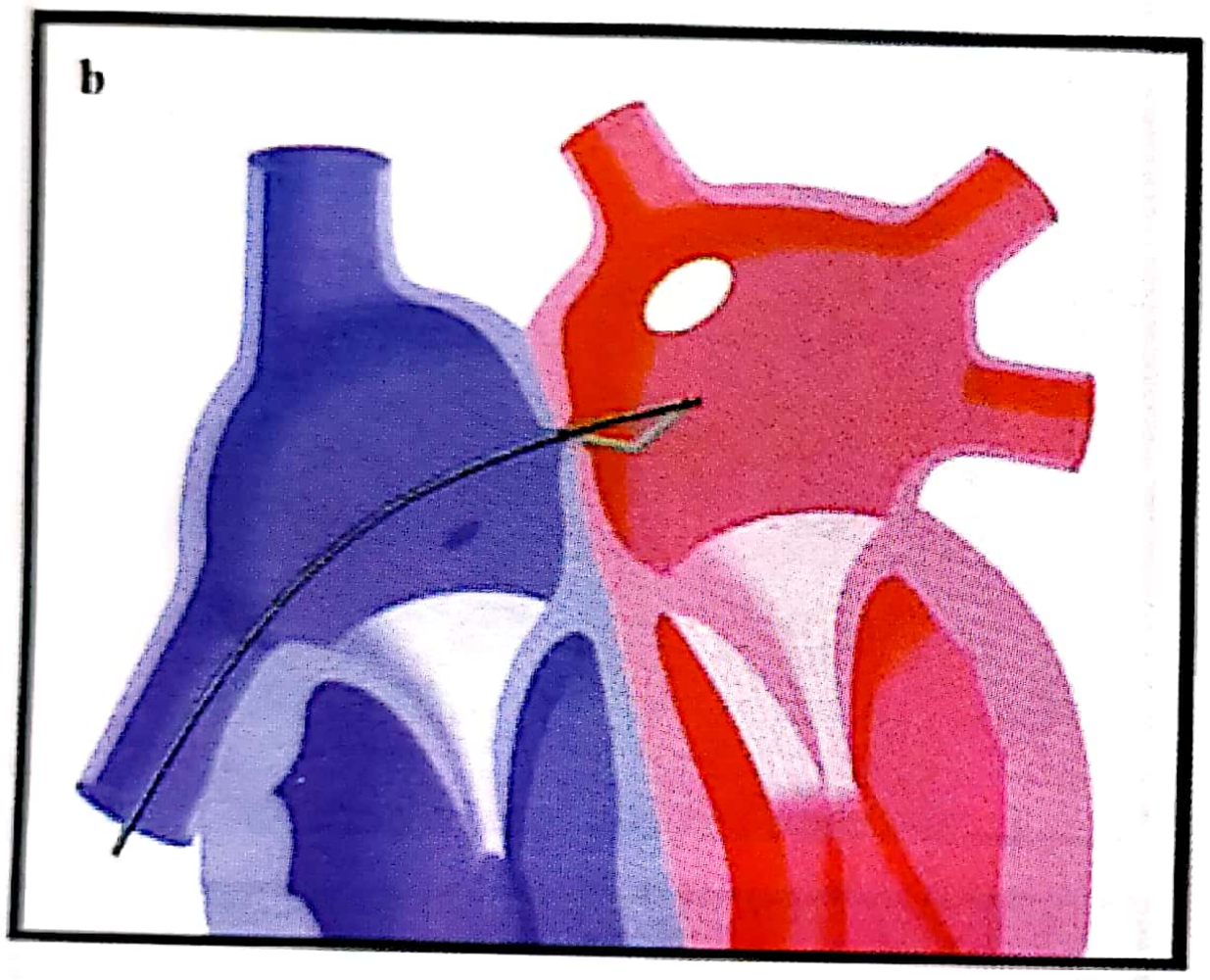

Fig. 69.9. Op TIM: Septostomie: (**a** – perforație transseptală, utilizând ghidul „Brockenbrough"; **b** – septostomie, utilizând ghidul „Park Blade") **[93]**

8. EMBOLIZAREA

Embolizarea este o manevră intervențională utilă în anumite malformații congenitale cardiace, dar și ale vaselor, precum și în anastomoze dobândite în special în urma unor traumatisme.

Dintre malformațiile cardiace în care se utilizează frecvent embolizarea cu diverse materiale de embolizare, putem aminti:

– circulația bronșică colaterală din tetralogia Fallot; fistulele arteriovenoase pulmonare;

– fistulele coronariene cu diverse cavități ale cordului, când există fenomenul de furt coronarian asociat cu dureri anginoase;

– fistulele arterio-venoase la nivelul diverselor vase;

– anastomozele aorto-pulmonare chirurgicale efectuate în cadrul tetralogiei Fallot extreme pentru asigurarea unui flux pulmonar convenabil;

– tumori hipervascularizate (hemangioame).

Materialul de embolizare se poate împărți în două mari categorii:

– **material de embolizare temporară**, care constă în Gelaspon, efectul acestui material durând în general aproximativ 10–12 zile, după care vasul se repermeabilizează, dar oferind, în cazul unei intervenții chirurgicale, avantajul unei sângerări foarte scăzute în plagă;

– **material de embolizare permanentă** care constă în:

- agent chimic reprezentat de alcool pur în concentrație de 90%;
- deviceuri speciale, ca spiralele Gianturco, care se utilizează pentru embolizarea permanentă a diverselor malformații;
- plug Amplatzer pentru vasele de diametre mari.

În cadrul laboratorului de cateterism s-au efectuat embolizări pentru malformații cardiace și vasculare congenitale, după cum urmează:

– colaterale bronșice în cadrul tetralogiei Fallot;

– anastomoze aorto-pulmonare chirurgicale;

– hemangioame cu diverse localizări;

– fistule arterio-venoase pulmonare.

În cele ce urmează va fi exemplificat un caz de embolizare a unui colateral bronșic în cardul unei tetralogii Fallot cu material temporar, reprezentat de Gelaspon (vezi **Fig. 69.18**) **[82]**.

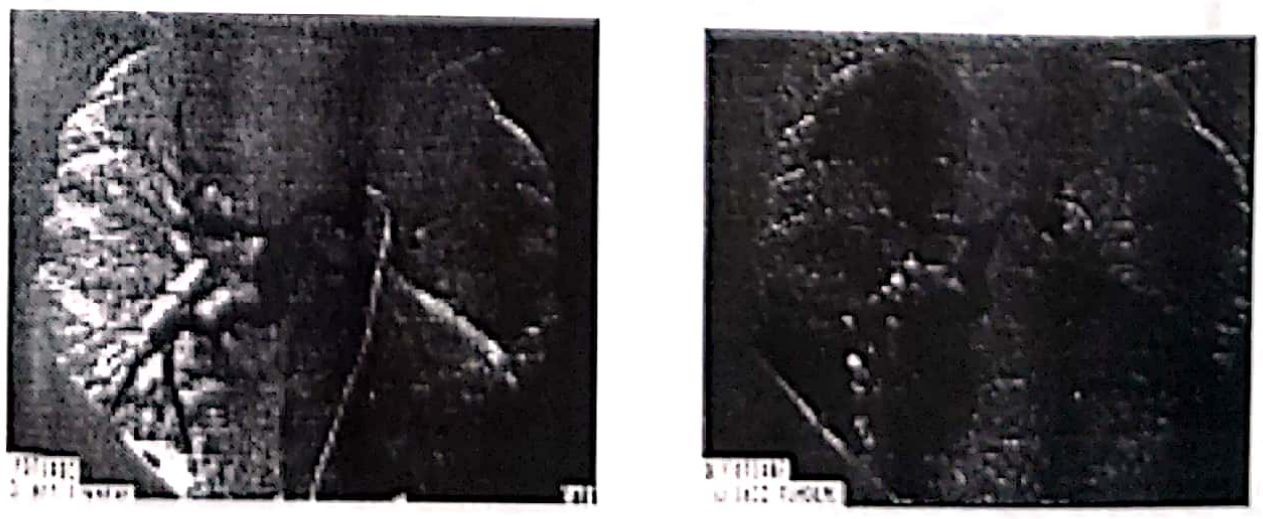

Fig. 69.18. Angiografie selectivă într-o colaterală bronșică la un copil în vârstă de 7 ani, cu diagnosticul de tetralogie Fallot.

În cadrul tetralogiei Fallot extreme la care intervenţia chirurgicală este cu risc foarte mare, se poate realiza într-un prim timp o derivaţie pulmonară care să realizeze un flux bun în artera pulmonară şi totodată să ducă la dezvoltarea patului circulator pulmonar, care să fie pregătit pentru intervenţia chirurgicală corectivă **[82]**.

Este prezentat în următoarele imagini un caz de ocludere a unei anastomoze aorto-pulmonare chirurgicale înaintea intervenţiei chirurgicale de corecţie completă (**Fig. 69.19**).

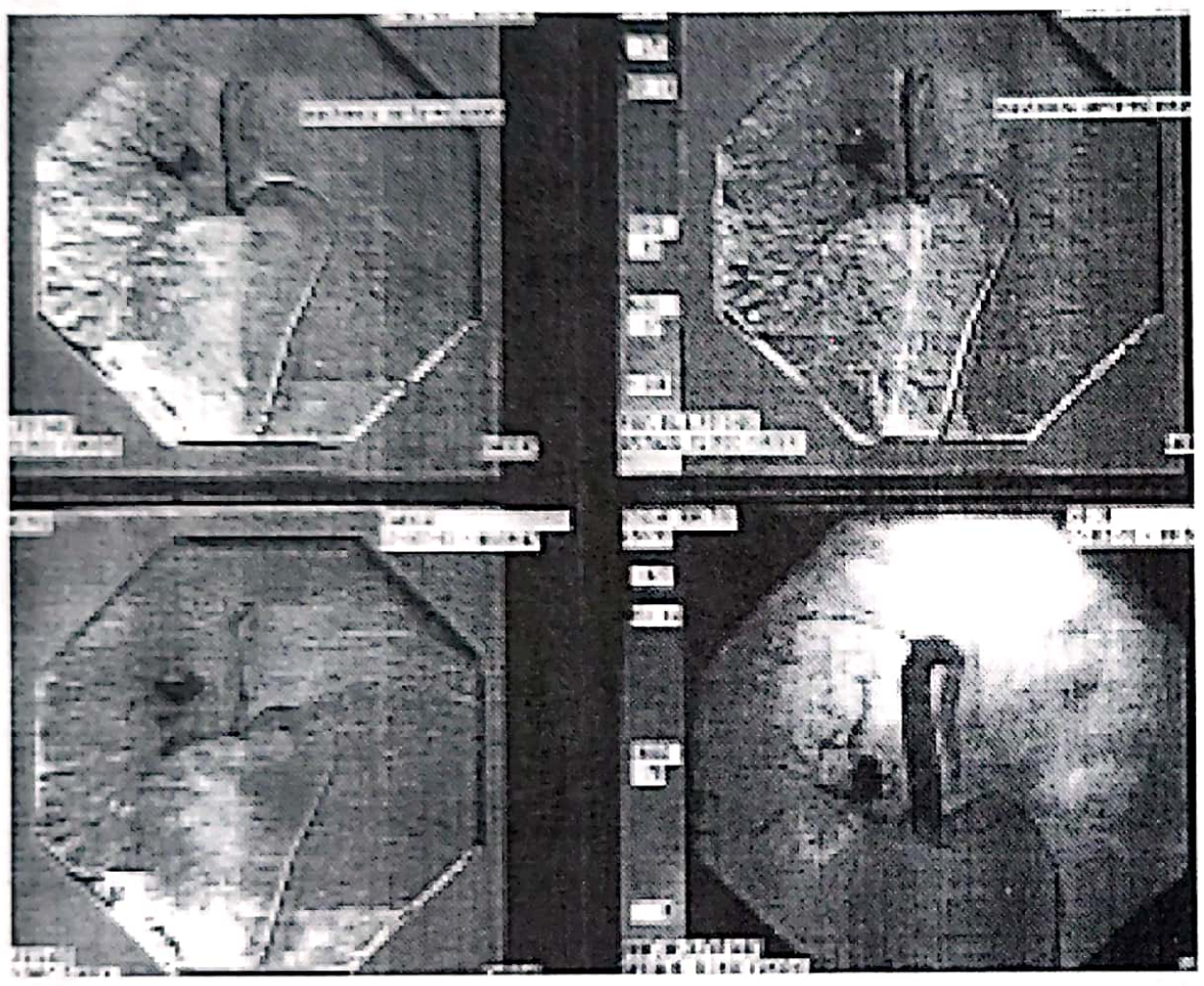

Fig. 69.19. Angiografia selectivă a anastomozei aorto-pulmonare.

Această anastomoză are un diametru calculat de 7 mm şi în funcţie de aceasta s-a ales o spirală Gianturco cu diametrul de 5 mm. Calculul diametrului protezei de Gore-Tex care realizează anastomoza este prezentat în **Fig. 69.20**.

Este prezentată embolizarea cu sprirală Gianturco de 5 mm a gurii de anastomoză dinspre partea arterială reprezentată de artera subclavie dreapta (**Fig. 69.21**).

Fistulele arterio-venoase pulmonare reprezintă o altă malformaţie congenitală care poate fi abordată prin embolizare cu spirale Gianturco (**Fig. 69.22**).

În practica curentă sunt întâlnite destul de frecvent fistule coronare cu diverse cavităţi cardiace, cum este prezentat în **Fig. 69.23**.

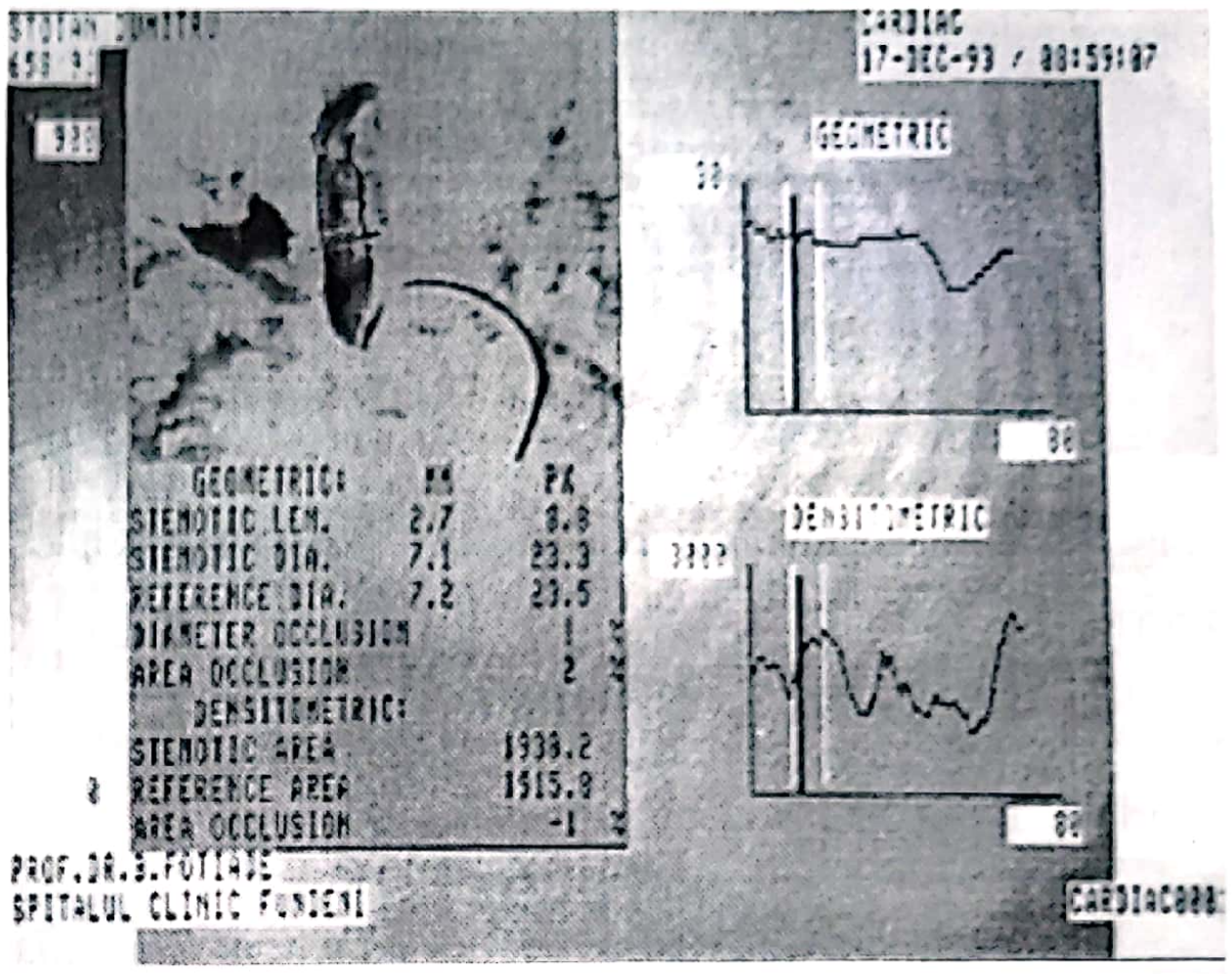

GEOMETRIC:	MM	PX
STENOTIC LEN.	2.7	8.8
STENOTIC DIA.	7.1	23.3
REFERENCE DIA.	7.2	23.5
DIAMETER OCCLUSION		1
AREA OCCLUSION		2
DENSITOMETRIC:		
STENOTIC AREA		1938.2
REFERENCE AREA		1515.9
AREA OCCLUSION		-1

Fig. 69.20. Calculul diametrului deviceului ce va urma să fie implantat.

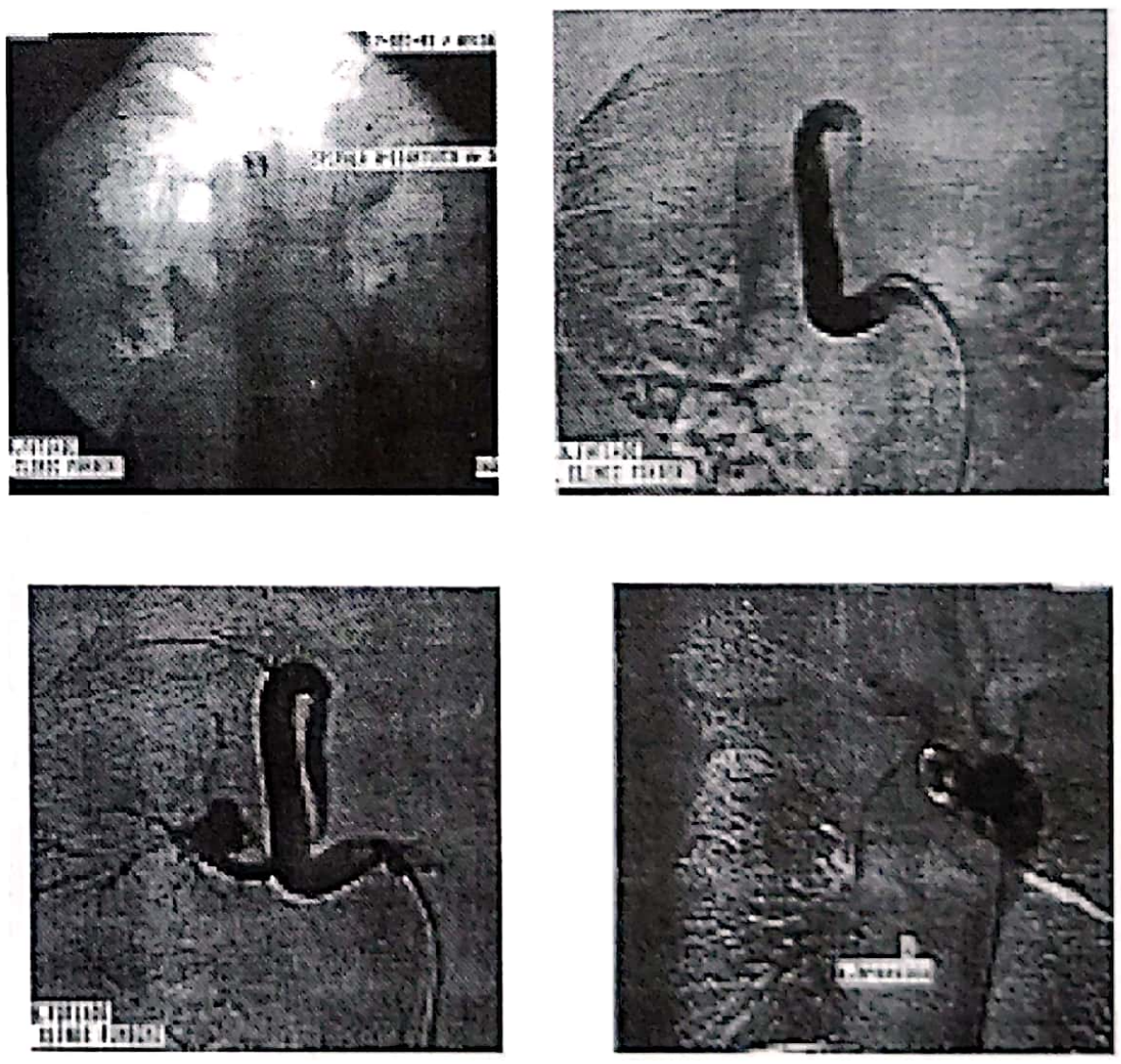

Fig. 69.21 Embolizarea anastomozei aorto-pulmonare dinspre versantul arterial cu spirala Gianturco cu diametru de 5 mm.

Dacă aceste fistule dau simptomatologie reprezentată de dureri anginoase prin fenomenul de furt coronarian, ele sunt abordate din punct de vedere intervenţial realizându-se embolizarea traiectului fistulos cu microspirale.

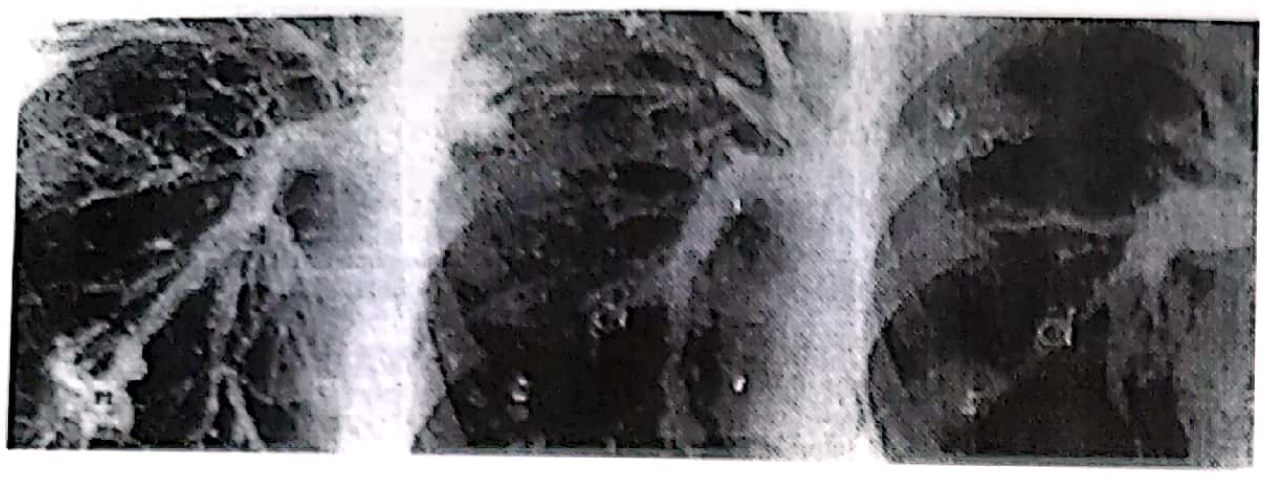

Fig. 69.22. Angiografie înainte și după embolizarea unei fistule arterio venoase pulmonare

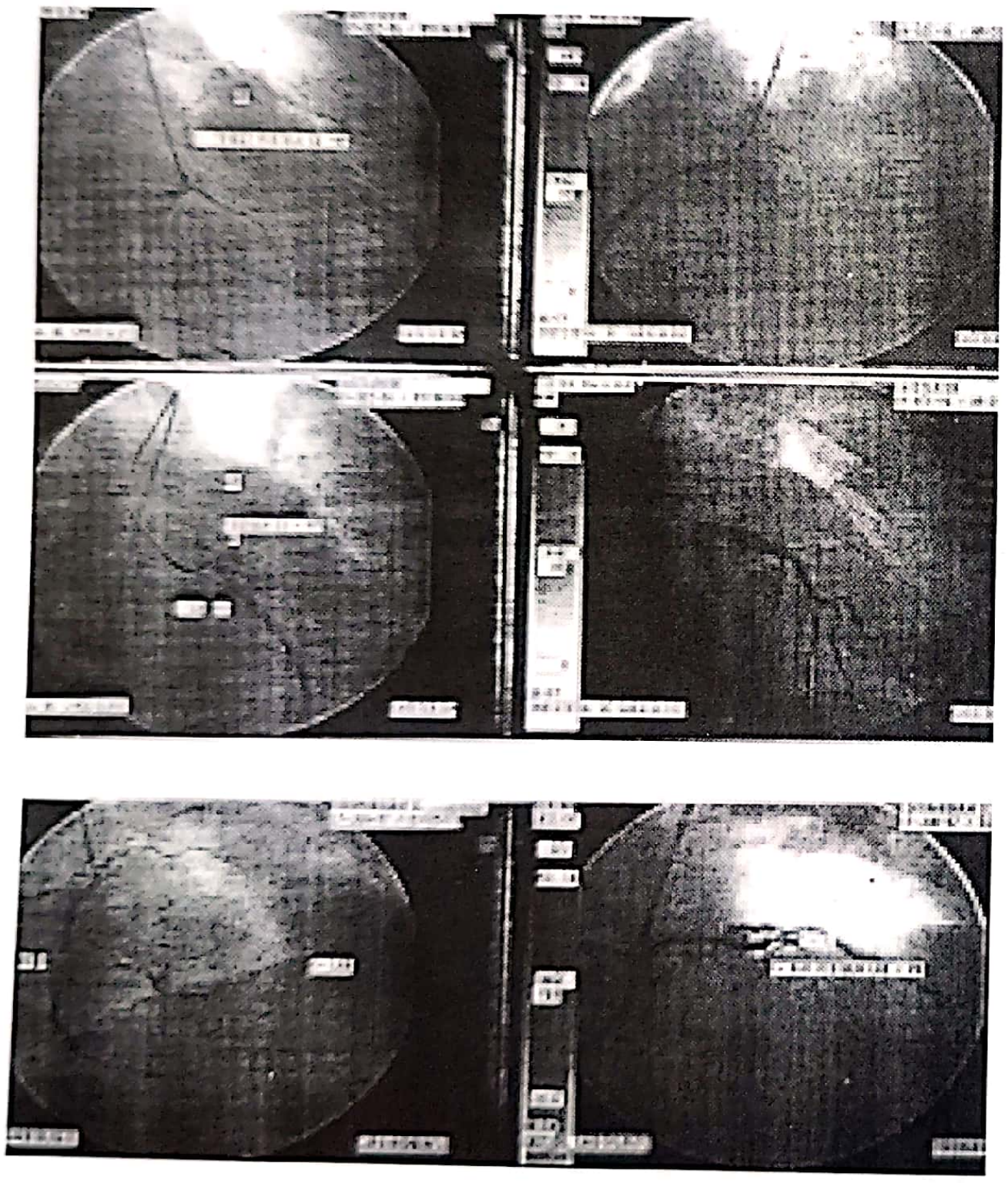

Fig. 69.23a. Coronarografie selectivă în care se evidențiază diverse fistule coronariene cu artera pulmonară

Complicațiile care pot apărea în embolizarea unei malformații congenitale constau din:

- migrarea materialului de embolizare în periferie;
- necroza țesutului situat distal de locul embolizării;
- infecție [83].

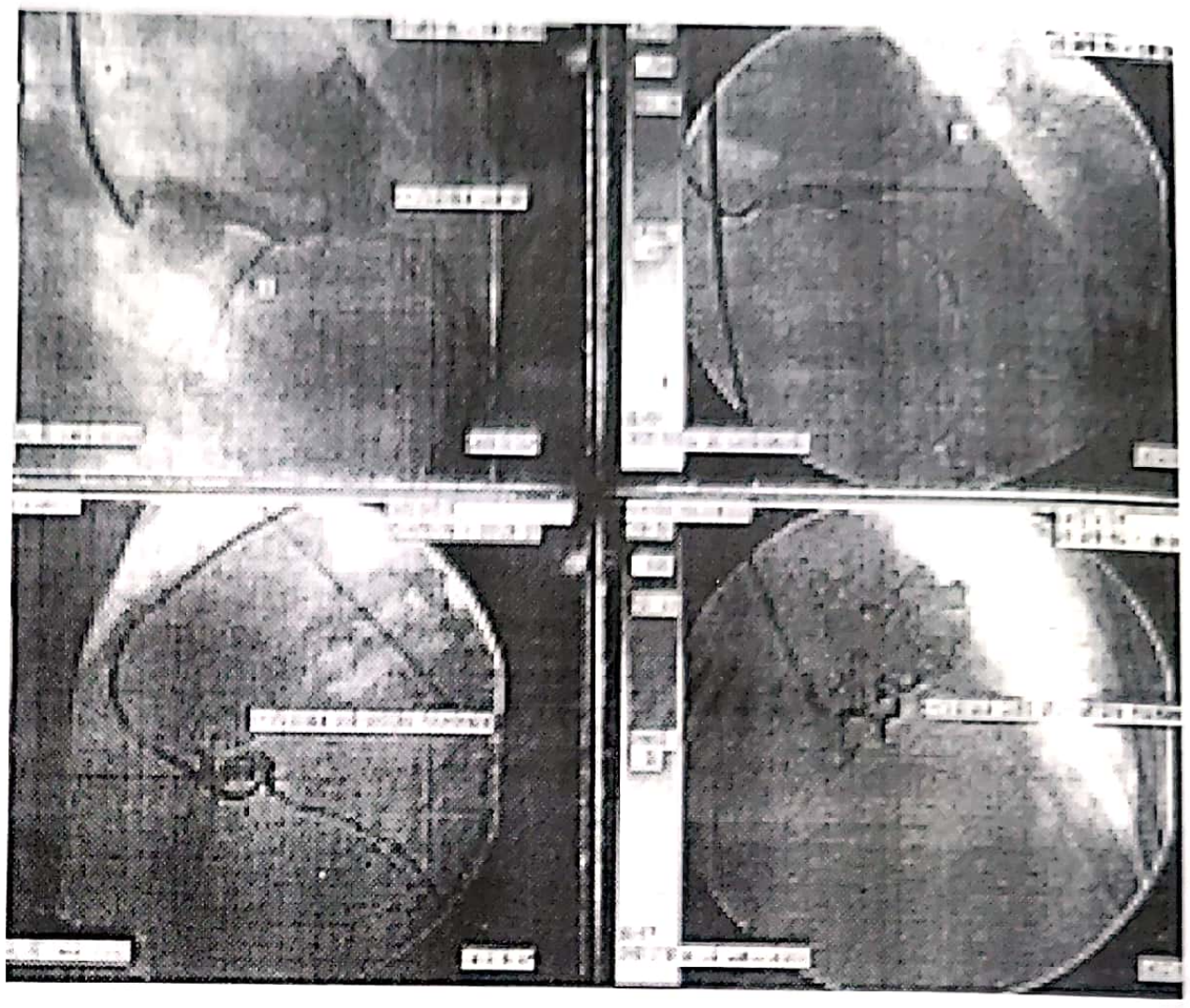

Fig. 69.23 b. Coronarografie selectivă în care se evidențiază diverse fistule coronariene cu artera pulmonară.

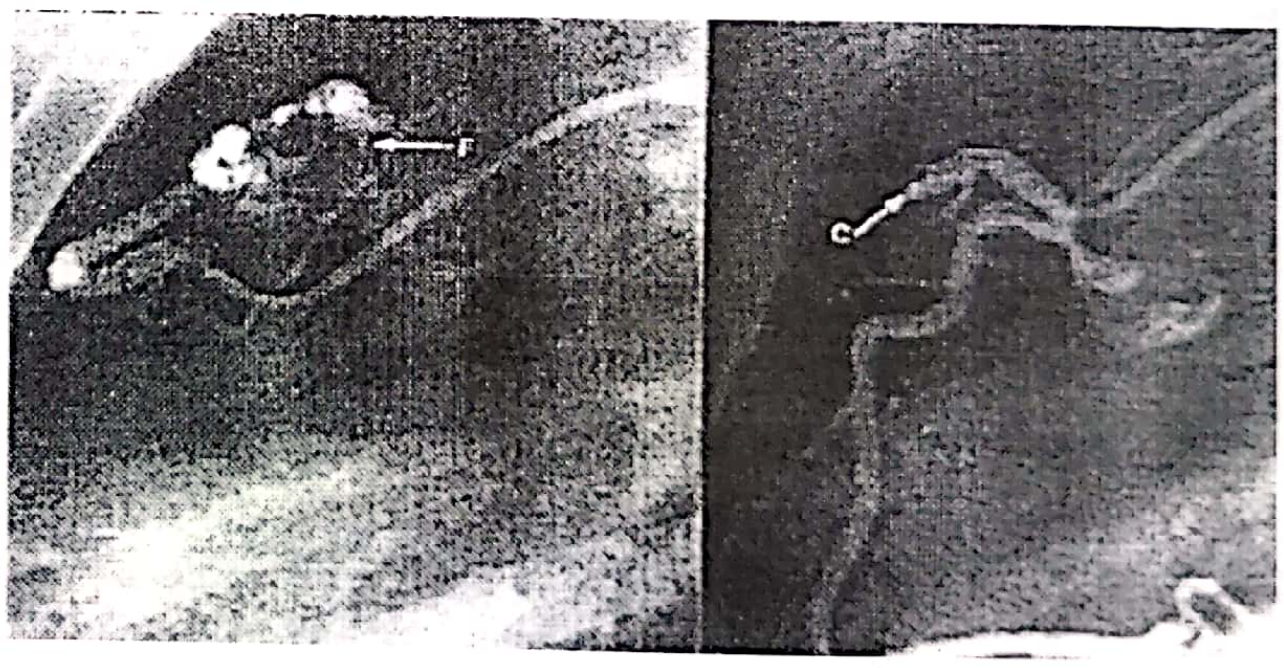

Fig. 69.24. Coronarografie selectivă la un pacient cu fistulă coronariană înainte și după embolizare cu microspirale

9. ÎNCHIDEREA DEFECTULUI SEPTAL INTERATRIAL

Defectul septal interatrial este una dintre cele mai frecvente malformații congenitale întâlnite la pacienții de vârstă mai mare care, și în ultimii ani, se poate rezolva fără intervenție chirurgicală, prin manevre intervenționale de implantare a diverse deviceuri la nivelul septului interatrial.

În ultimii ani a existat o tot mai mare preocupare de realizare a unor astfel de deviceuri (umbrele) care să poată fi implantate astfel încât să nu mai fie necesară intervenția chirurgicală.

Preocupările cardiologilor intervenționişti în acest domeniu au dus la inventarea mai multor tipuri de umbrele, care fiecare în parte îşi are avantajele şi dezavantajele sale.

Pe scurt, voi prezenta câteva tipuri de umbrele de închidere a defectelor septale interatriale destul de des utilizate în practică astăzi.

Defectul septal interatrial din punct de vedere anatomic este de mai multe tipuri:

- tip ostium primum,
- tip ostium secundum,
- tip sinus venos,
- tip cav inferior,
- atriu unic,
- cribriform (multiple comunicări intre cele două atrii).

Aceste tipuri sunt exemplificate în schema de mai jos, care evidențiază cât de mult variază comunicarea interatrială ca localizare la nivelul septului, formă şi număr.

Dintre aceste tipuri de comunicări interatriale, doar două sunt abordabile din punct de vedere intervențional: tipul ostium secundum şi cel cribriform.

Alegerea pacientului pentru închiderea intervențională a DSA este realizată prin ecocardiografie 2D şi TEE, prin care se stabilesc:

- tipul anatomic al comunicării;
- numărul comunicărilor;
- forma comunicării, importantă pentru a avea o aproximare dacă poate fi acoperit cu deviceul în totalitate sau va rămâne cu şunt restant indiferent cât de mare s-ar alege deviceul;
- septul interatrial care este cuprins între comunicare şi structurile adiacente, numit generic „rim";
- anomalii asociate DSA.

La TEE se urmăresc cu mare atenție rimurile, care sunt strict necesare pentru ca deviceul să se poată prinde de septul interatrial rămas şi să fie stabil, având risc scăzut de embolizare:

- rim superior – către vena cavă superioară;
- rim supero-posterior – situat în vecinătatea venei pulmonare drepte;
- rim antero-superior – spre peretele aortic, care frecvent lipseşte;
- rim inferior – către vena cavă inferioară, strict necesar să existe.

Dacă pacientul prezintă aceste rimuri, îndeplineşte criteriile de implantare a unui tip de device de ocludere a DSA.

Evaluarea definitivă se realizează în urma cateterismului cardiac de diagnostic, urmărindu-se: gradul hipertensiunii pulmonare, alte malformații asociate şi raportul cu vena pulmonară dreaptă **[84]**.

Indicațiile de închidere DSA utilizând deviceuri:

1. şunt simptomatic şi hemodinamic important Qp/Qs >1,5 sau dilatația cavităților drepte;
2. pacienți cu DSA mic şi istoric de embolii paradoxale (accident vascular cerebral, AIT sau embolii periferice).

Contraindicațiile de închidere a DSA utilizând deviceuri:

1. asociere a drenajului venos pulmonar aberant;
2. defect septal atrial tip sinus venos;
3. defect septal interatrial tip ostium primum;
4. deficiența de rim sub 5 mm către: vena cavă superioară, vena cavă inferioară, vena pulmonară dreaptă, sinusul coronar şi planşeul atrio-ventricular;
5. asocierea altor anomalii cardiace, care necesită intervenție chirurgicală;
6. rezistențe pulmonare totale mai mari de 8 unități Wood;
7. stare septicemică;
8. contraindicație pentru tratament antiplachetar.

Tehnica introducerii device-ului de închidere a DSA

Tehnica este în mare aceeaşi, indiferent de tipul deviceului utilizat, şi constă în câțiva paşi:

- introducerea unui cateter de diagnostic cu vârful deschis prin abord femural prin vena cavă inferioară – atriul drept – atriul stâng – vena pulmonară superioară stângă;
- pe acest cateter se introduce un arc ghid 0,035" cu lungime de 260 cm şi se retrage cateterul;
- pe arcul ghid se introduce un balon de măsurare a comunicării interatriale, care se poziționează la nivelul septului şi se umflă, urmărindu-se incizura de pe balon. Aceasta se măsoară şi reprezintă diametrul orificiului din sept şi implicit diametrul în funcție de care se alege mărimea device-ului;

- se retrage balonul şi pe arcul ghid se introduce o teacă cu dimensiune corespunzătoare diametrului deviceului care trebuie introdus;
- pe teacă se introduce deviceul care prezintă o parte care se ataşează de partea atriului stâng, apoi se retrage uşor şi se desface cea de a doua parte care se ataşează de partea atriului drept, septul interatrial fiind situat între cele două părţi ale deviceului;
- deviceul prezintă un sistem de prindere de un cablu, care prin rotire antiorară se detaşează de device şi acesta rămâne pe septul interatrial;
- se realizează control angiografic şi TEE pentru verificarea poziţiei şi stabilităţii deviceului pe septul interatrial şi a eventualului şunt rezidual.



Fig. 69.25. Prezentarea device-ului Starflex



Fig. 69.26. Prezentarea schematică a implantării device-ului Starflex la nivelul septului interarterial

Dezavantajul acestor tipuri de umbrelă este că, după implantare, poate rămâne un şunt restant la nivel interatrial prin depărtarea de sept a capetelor distale ale celor două părţi ale umbrelei.

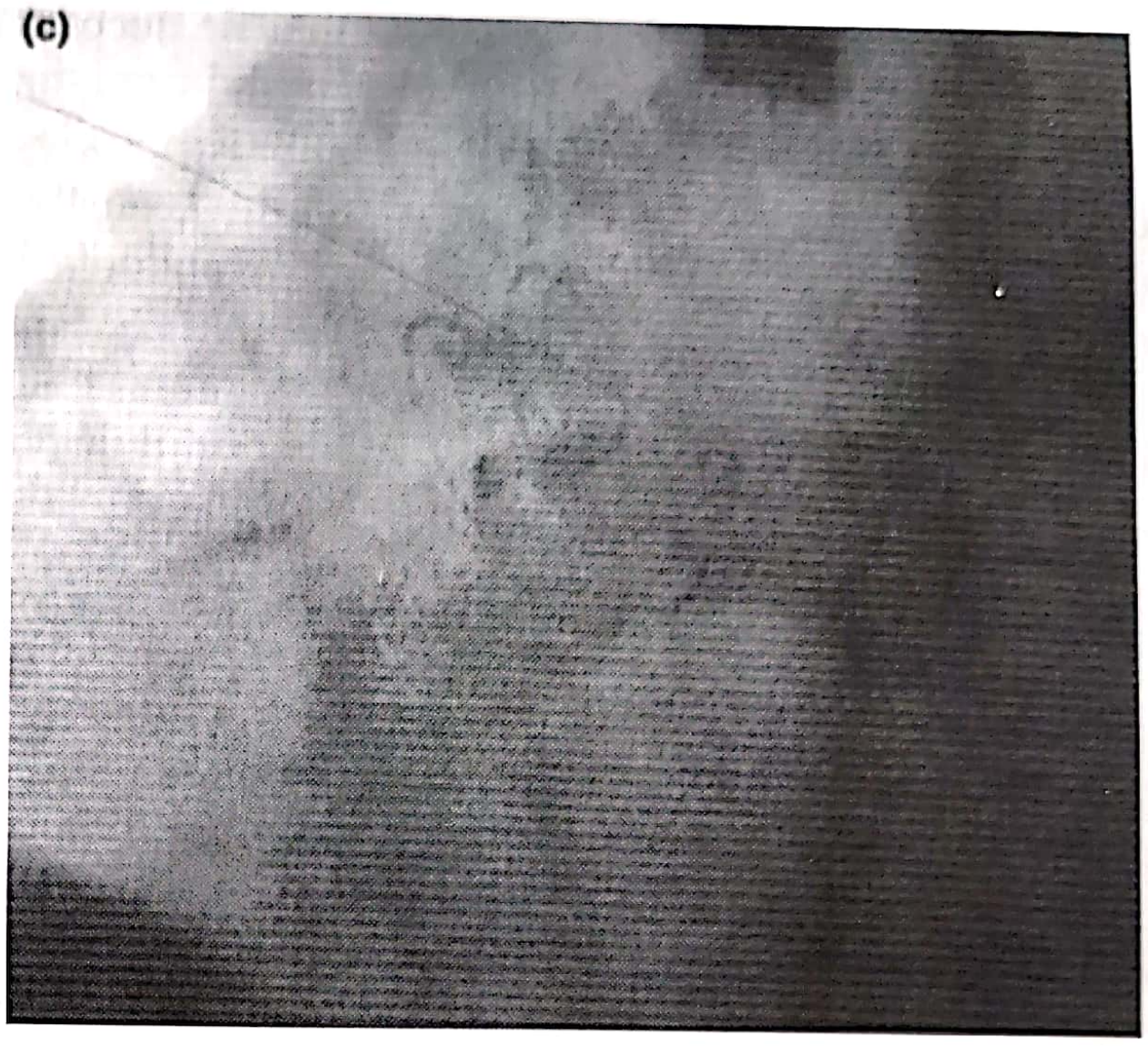

Fig. 69.27. Imagine angiografică a deviceului Helex implantat la nivelul septului interatrial

Un alt tip de umbrelă mai nou utilizată în practică este sistemul de închidere Amplatz a defectului septal interatrial, acest nou tip de umbrelă având avantajul că nu rămâne şunt restant postprocedură **[85]**.

Acest sistem de închidere, prezentat în **Fig. 69.3**, este realizat dintr-un material cu memorie termică – nitinol, care are avantajul de a-şi menţine în orice condiţii forma iniţială fără să se deformeze.

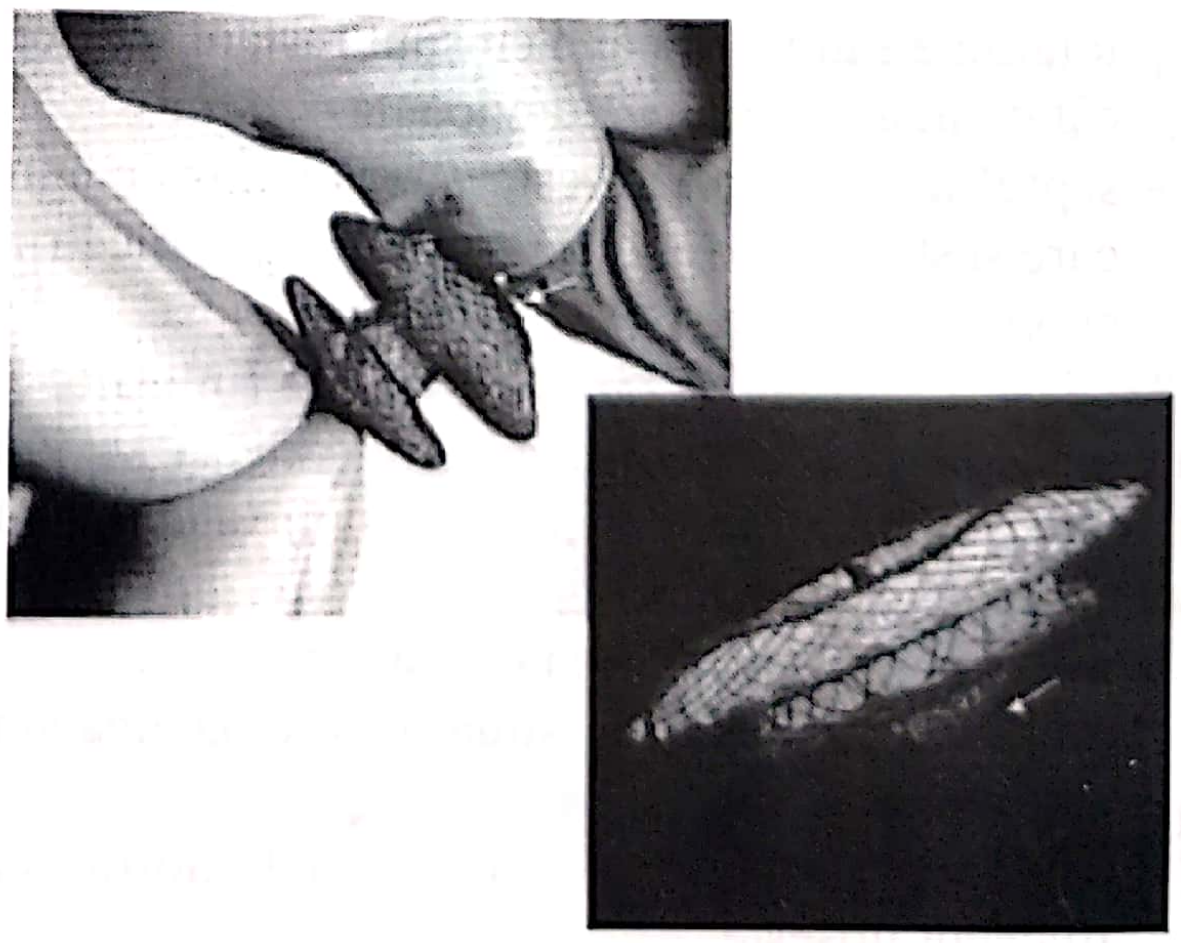

Fig. 69.28. Prezentarea sistemului Amplantz de închidere a defectelor septale interarteriale

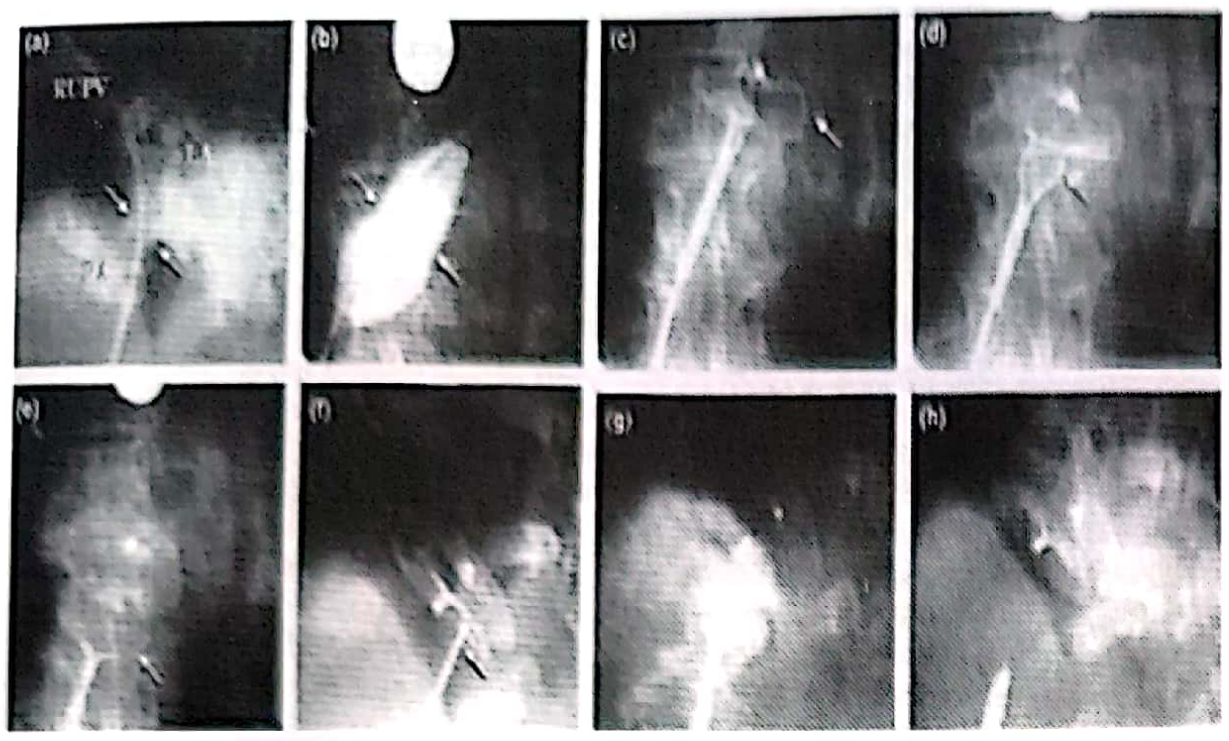

Fig. 69.29. Angiografie care demonstrează existența DSA; balonul de măsurarea a defectului, conform căruia se alege diametrul device-ului

Imaginea angiocardiografică după implantarea sistemului arată că la nivelul septului interatrial nu se decelează șunt stânga-dreapta.

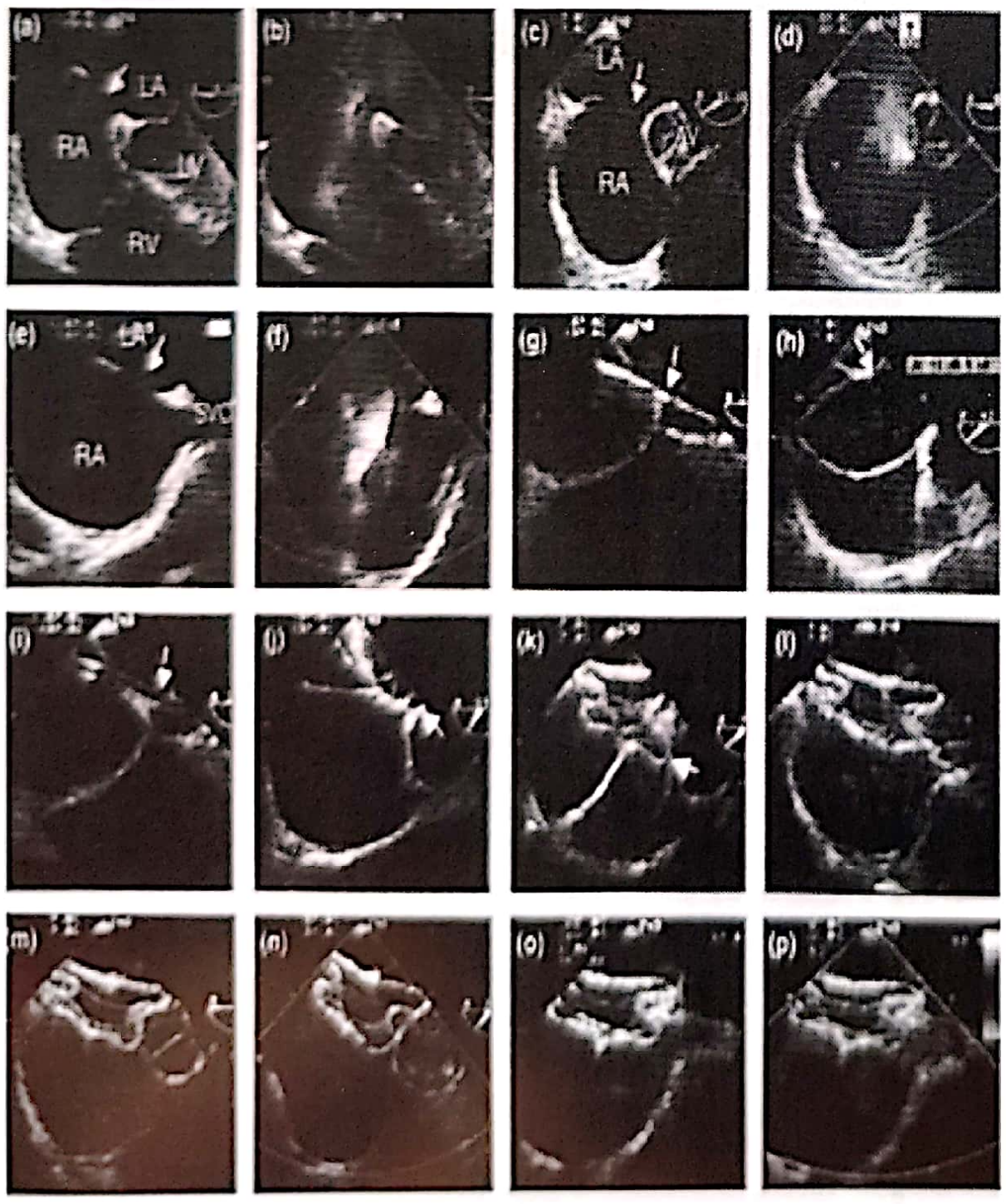

Fig. 69.30. Imaginea ecografică a sistemului Amplatz implantat la nivelul septului interatrial

Mai există și un alt device de închidere al DSA, umbrela Helex, care este formată dintr-un inel spiralat de nitinol, acoperit de Gore-Tex, având forma unui dublu-helix, care prinde septul interatrial între cele două părți ale sale.

Complicațiile închiderii DSA cu device:

1. embolizarea sau migrarea deviceului, care necesită retragerea de la locul unde a embolizat;
2. aritmii supraventriculare, care se rezolvă frecvent spontan în primele 7 zile postprocedural;
3. risc de eroziune a pereților adiacenți deviceului, frecvent când acesta a fost supradimensionat;

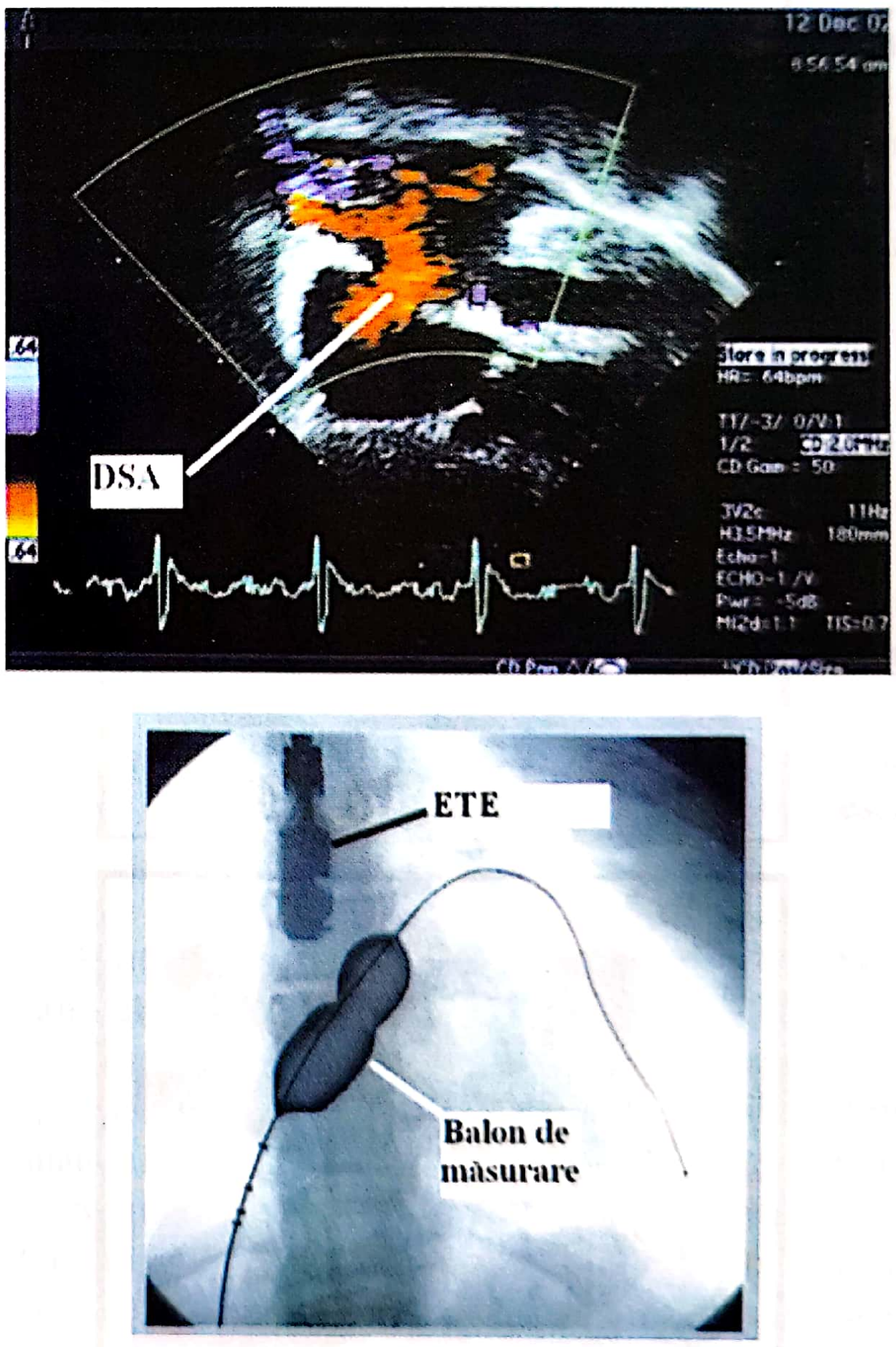

Fig. 69.10. Op TIM: Închiderea DSA (**a** – ecocardiografia 2-D a DSA din incidență subcostală. Se observă șuntul stânga-dreapta la Doppler color; **b** – imaginea fluoroscopică a balonașului de măsurare prin DSA.) **[93]**

4. pericardita lichidiană, care necesită urmărire ecocardiografică;
5. imposibilitatea de desfacere a discului pentru atriul drept dacă există o valvă a lui Eustachio proeminentă.

Închiderea defectului septal interatrial cu diverse tipuri de deviceuri este o alternativă fezabilă pentru unele tipuri de DSA.

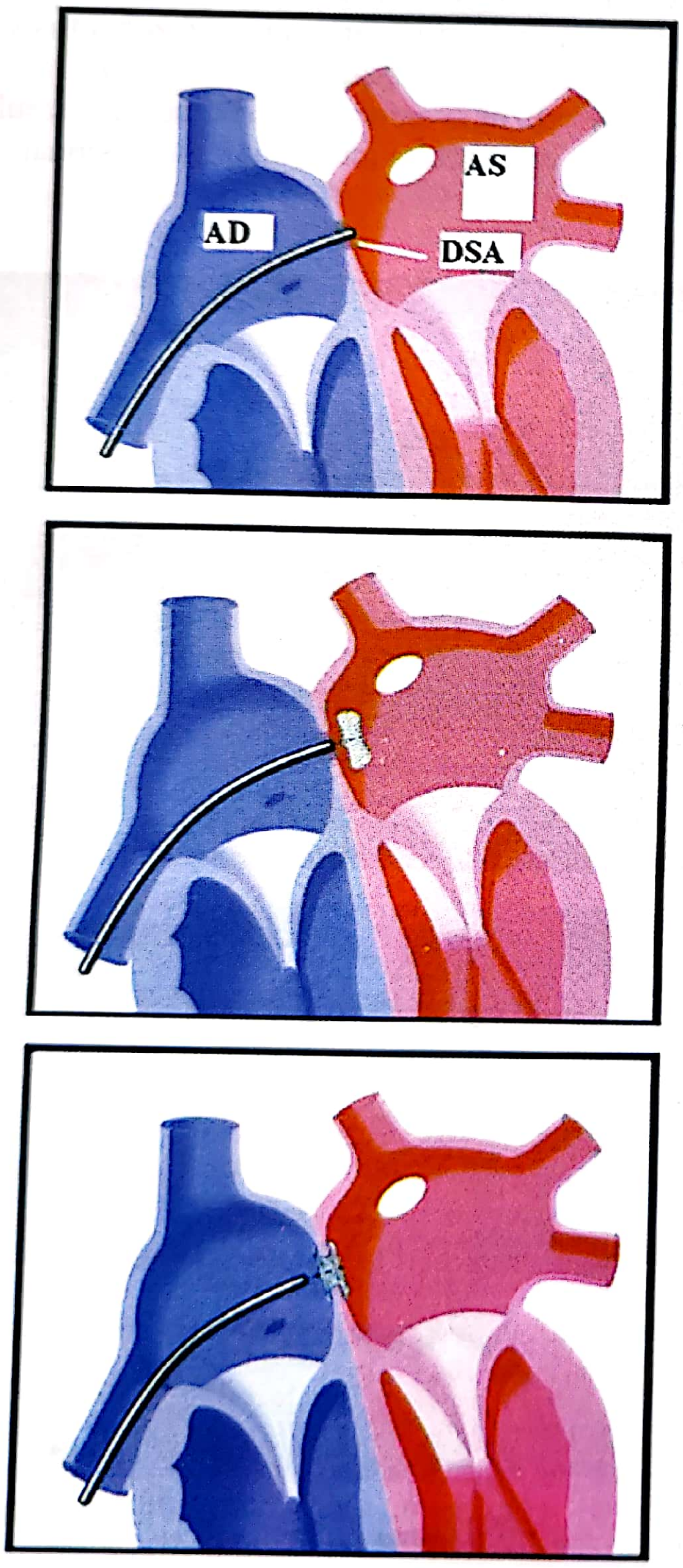

Fig. 69.11. Op TIM: Închiderea unui DSA cu un dispozitiv Amplatzer [93]



Fig. 69.12. Op TIM: Dispozitivul Amplatzer [93]



Fig. 69.13. Op TIM: Dispozitivul de închidere CardioSeal [93]



Fig. 69.14. Op TIM: Dispozitivul de închidere Gore Helex [93]

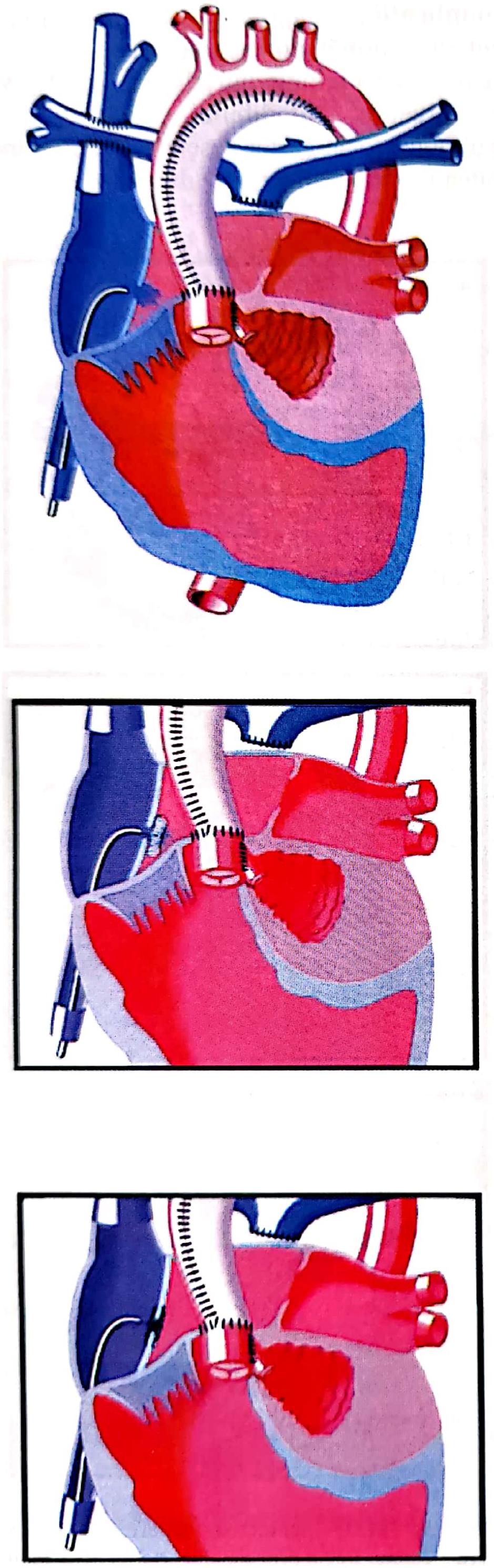

Fig. 69.15. Op TIM: Închiderea fenestraţiei Fontan [93]

10. SISTEME DE ÎNCHIDERE A PERSISTENŢEI DE CANAL ARTERIAL

Un alt procedeu intervenţional utilizat în cardiologia pediatrică îl reprezintă închiderea persistenţei de canal arterial cu diverse device-uri, cum ar fi:

- umbrele Amplatzer de diverse mărimi în funcţie de mărimea canalului;
- spirale detaşabile Jackson;
- coil Gianturco.

Fiecare dintre aceste tipuri de device pentru închiderea canalului arterial permeabil este ales după diametrul canalului arterial măsurat angiografic şi se procedează astfel:

- când canalul are un diametru mai mare de 8 mm se preferă umbrelă Amplatzer;
- când canalul arterial este sub 7–6 mm se alege coil Gianturco sau spirală detaşabilă .

Datorită tipurilor diferite şi dimensiunilor variate ale device-urilor, astăzi se poate închide aproape orice canal arterial permeabil fără hipertensiune pulmonară **[8]**.

Avantajul implantării la nivelul canalului arterial a unui astfel de device este de a se evita intervenţia chirurgicală şi de a se anula şuntul stânga-dreapta existent la acest nivel.

Trebuie avute în vedere în principal forma şi diametrul canalului arterial, care se poate determina ecocardiografic şi cu mai mare acurateţe angiografic, prin injectare de substanţă de contrast în aorta descendentă.

Dacă lungimea canalului este mare, se va avea mare grijă în alegerea deviceului pentru că există risc crescut de embolizare **[73]**.

Tehnica de implantare a device-ului la nivelul canalului arterial

Se realizează cateterismul cardiac de diagnostic şi apoi angiografia pe baza căreia se stabilesc tipul anatomic de canal arterial , diametrul şi lungimea lui.

Se introduce un cateter Pigtail prin abord arterial femural în aorta descendentă pentru angiografia de contol şi, la unele tipuri de device, chiar pentru a avea calea de introducere în canalul arterial.

Se introduce teaca lungă prin abord venos femural până în trunchiul arterei pulmonare şi apoi ghidat de arc prin canalul arterial în aorta descendentă. Pe această teacă se introduce în aorta descendentă device-ul, care este retras până la nivelul canalului arterial, desfăcându-se partea arterială ancorată de peretele aortei şi apoi partea centrală la nivelul canalului [86].

Acest lucru este demonstrat în **Fig. 69.5** prin injectare de substanţă de contrast în aorta care iniţial opacifia şi artera pulmonară, ca ulterior, după implantarea coilului în interiorul canalului arterial, să nu se mai evidenţieze artera pulmonară [86].

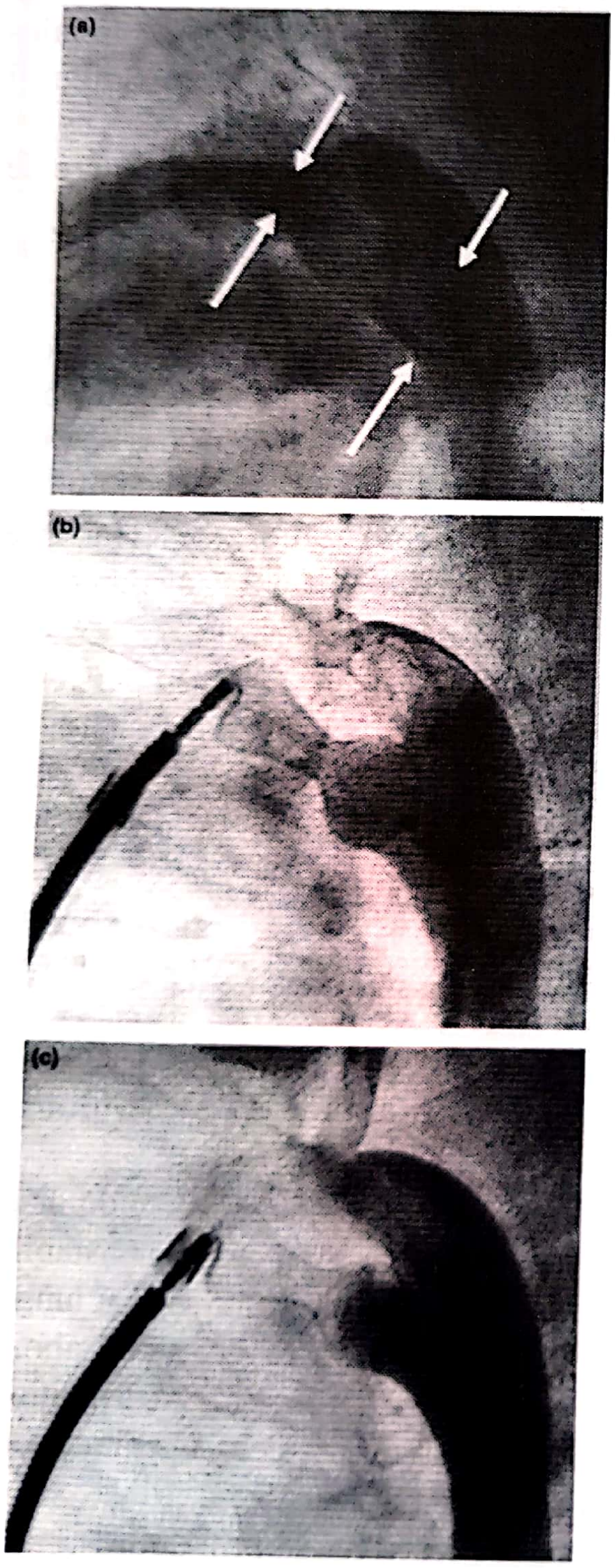

Fig. 69.31. Angiografie înainte şi după implantarea unui device Amplatzer cu diametru 8–10 mm în canalul arterial.

Complicaţii

Sunt citate următoarele complicaţii:

1. curbarea tecii lungi introduse din partea venoasă la nivelul infundibului, trunchiului arterei pulmonare sau aortei descendente cu imposibilitatea introducerii device-ului;

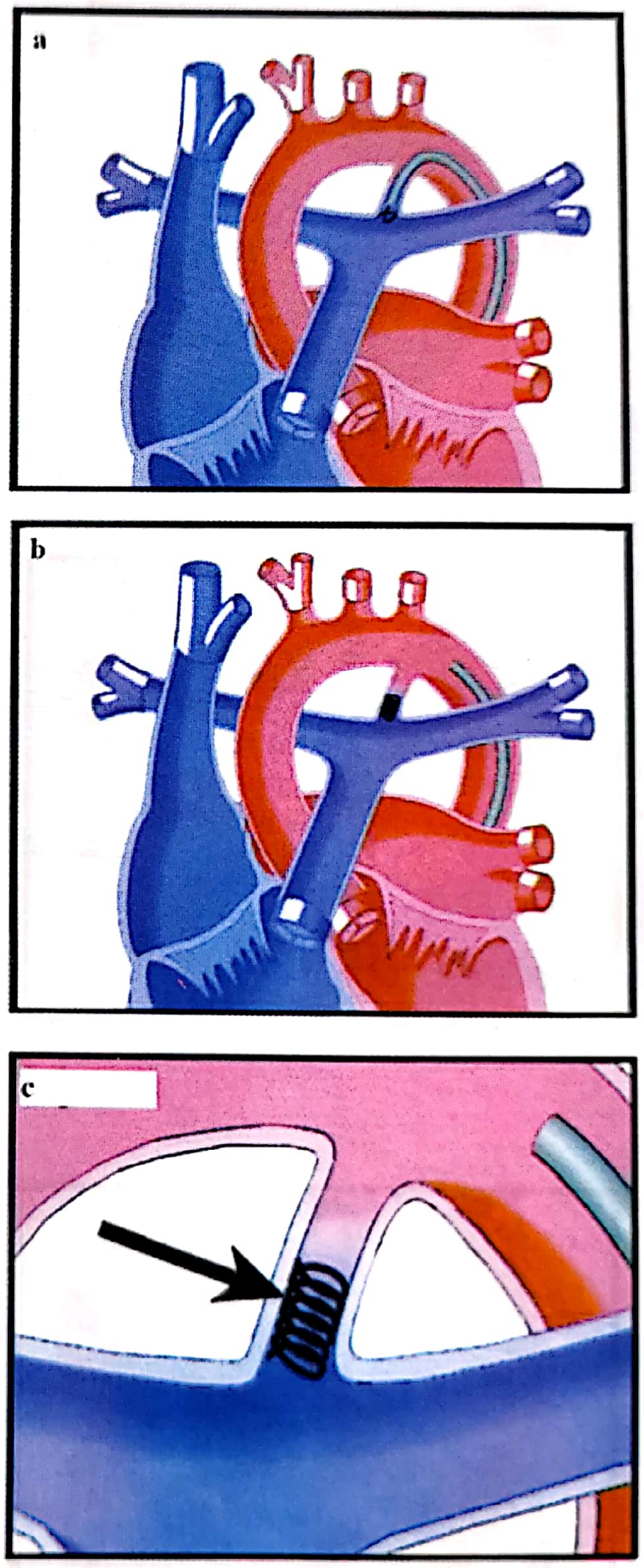

Fig. 69.16. Op TIM: Închiderea şunturilor intracardiace şi vasculare (**a** – cateter trecut prin canalul arterial permeabil dinspre aortă şi începerea detaşării dispozitivului de închidere; **b, c** – dispozitivul este eliberat, ductul arterial este închis) **[93]**

2. protuzionarea device-ului pe versantul aortic, realizând o îngustare a lumenului aortic la acest nivel (în special la copiii mici), cu un gradient care frecvent nu este semnificativ hemodinamic;
3. embolizarea deviceului în aorta descendentă sau într-un ram al arterei pulmonare;
4. infecție.

Unele device-uri sunt în permanentă perfecționare, cum este device-ul Amplatzer, care acum are și o variantă cu două discuri, care să corespundă celor doi versanți ai canalului aterial, putând fi introdus astfel de pe partea venoasă și la fel de bine și din partea arterială.

11. STENTUL ÎN CARDIOLOGIA INTERVENȚIONALĂ PEDIATRICĂ

În practica curentă stenturile își au rolul lor bine definit în cardiologia intervențională pediatrică, în afecțiuni cum ar fi:

- dilatări percutane ale ramurilor arterei pulmonare (vezi **Fig. 69.7**) **[87]**;
- în angioplastia cu balon pentru coarctație de aortă, în cazul în care apar complicații de tipul disecției peretelui aortic, se poate implanta un stent la nivelul porții de intrare a disecției, cu rezolvarea pe masa de cateterism a cazului, fără necesitatea intervenției chirurgicale de urgență;

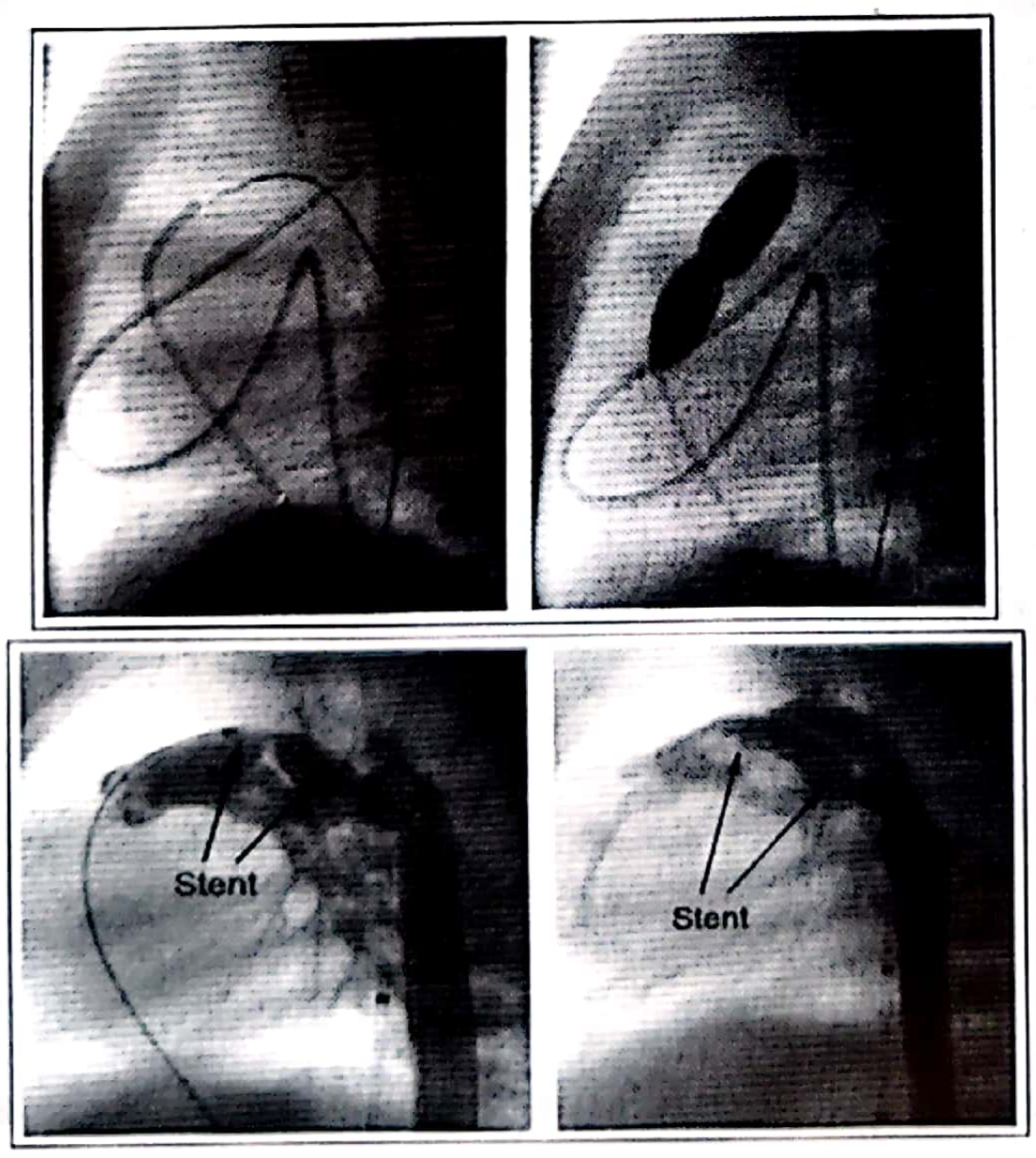

Fig. 69.32. Implantare de stent cu diamtru de 5 mm la nivelul canalului arterial, pentru a rămâne permeabil. Aortografia de control evidențiază flux bun prin canal către artera pulmonară.

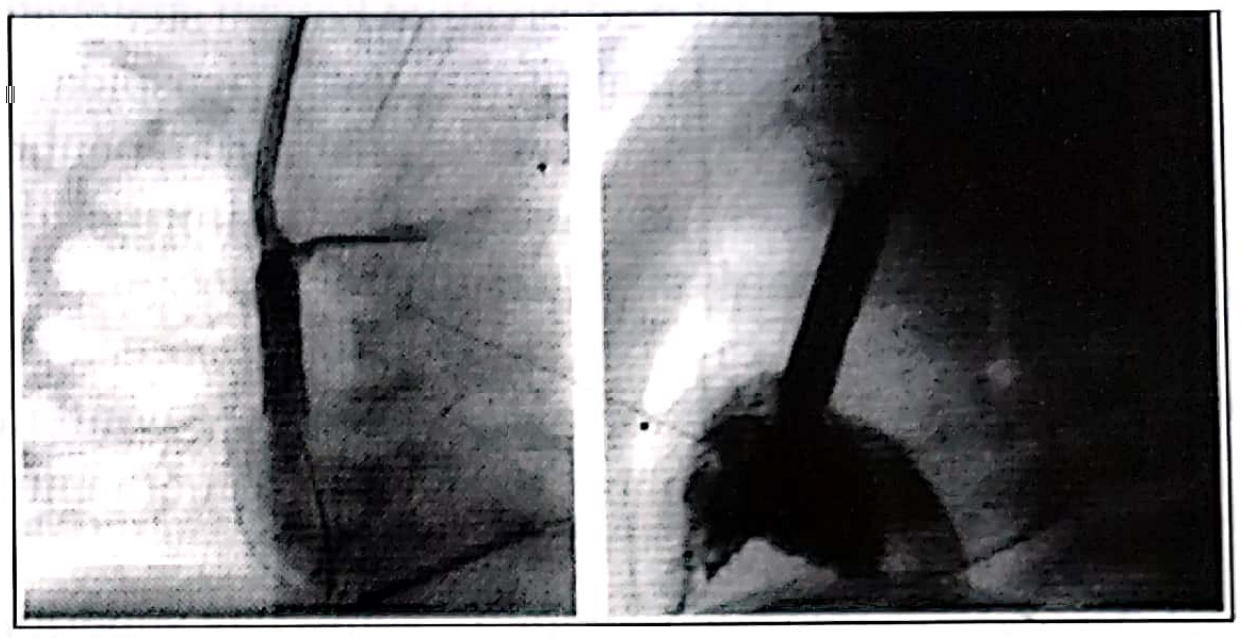

Fig. 69.33. Stent implantat pe VCS –AD.

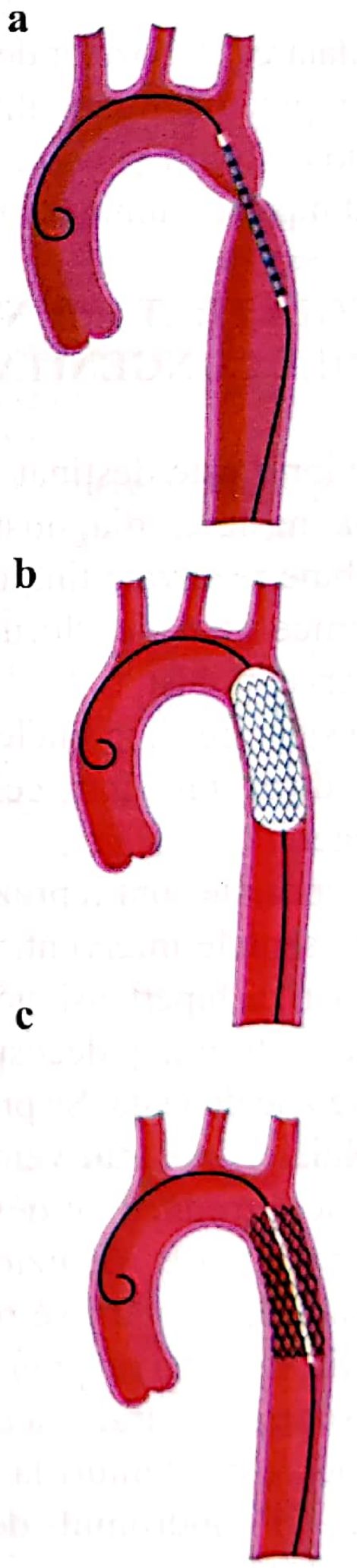

Fig. 69.17. Op TIM: Stenturi intravasculare (**a** – stent montat pe un balon de angioplastie dezumflat, trecut printr-o coarctație; **b** – expansiunea balonului și stentului prin coarctație; **c** – deflația balonului lăsând stentul deschis) **[93]**

- implantare de stent pe derivațiile Fontan stenozate la pacienții operați pentru atrezie de tricuspidă;
- implantare de stent în canalul arterial pentru menținerea acestuia deschis în malformațiile congenitale cardiace duct-dependente (atrezia tricuspidiană, atrezia pulmonară etc.); este o procedură intervențională paliativă care conferă supraviețuirea nou-născutului până la momentul intervenției chirurgicale;
- stentul în stenozele sistemului venos cav superior sau inferior este util pentru că restabilește un flux normal, frecvent postoparator după oprația Fontan;
- stentul în dilatarea stenozelor de la nivelul venelor pulmonare reprezintă o modalitate terapeutică în special la nou-născuți și copii, scăzând semnificativ gradul hipertensiunii pulmonare secundare.

12. STRATEGIA TRATAMENTULUI HIBRID ÎN MALADIILE CONGENITALE CARDIACE

Tratamentul hibrid este destinat nou-născuților cu greutate mică la naștere, diagnosticați cu maladii cardiace care trebuie rezolvate timpuriu, dar depășesc posibilitățile tehnice atât ale chirurgului, cât și ale cardiologului intervenționist.

S-a luat în considerare că în unele cazuri speciale o colaborare în sala de operație între cei doi ar reprezenta cea mai bună alegere.

Aceste cazuri speciale sunt reprezentate de:

- defecte septale interventriculare de dimensiuni mari cu hipertensiune pulmonară mare, care ar determina decesul pacientului în primele zile de viață. Se preferă deschiderea toracelui, iar apoi transventricular pe o teacă scurtă se introduce un device de închidere Amplatzer care ocluzionează defectul. Controlul implantării se realizează ecocardiografic, iar când este retrasă teaca, se realizează sutura chirurgicală a ventriculului;
- introducere de stenturi la nivelul canalului arterial în sindromul de hipoplazie de ventricul stâng.

Toate aceste proceduri combinate reprezintă un prim pas în abordarea unor maladii cardiace din ce în ce mai complexe.

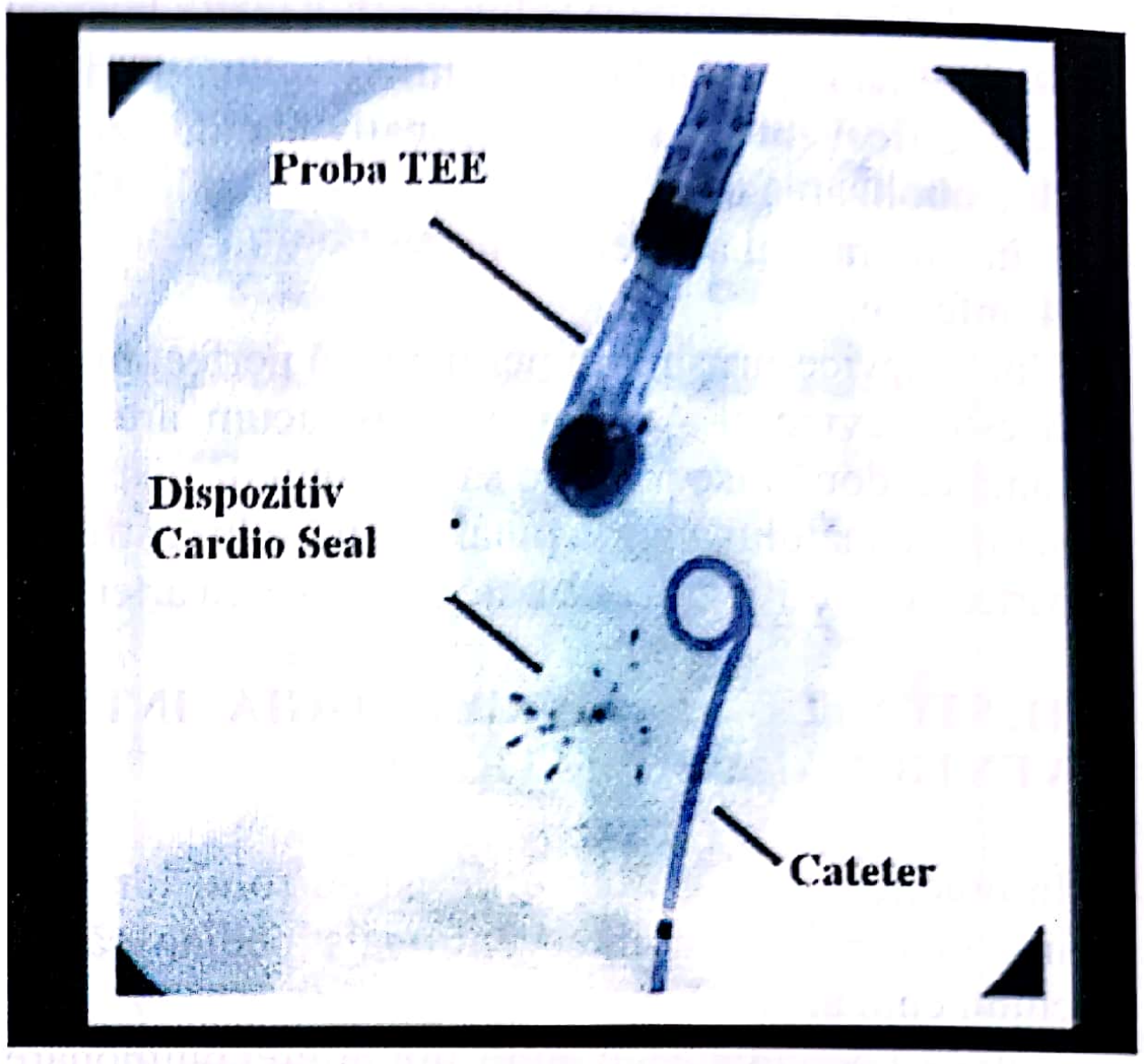

Fig. 69.18. Op TIM: Ecocardiografia transesofagiană și cateterul „Pigtail"poziționat în aorta ascendentă. [93]

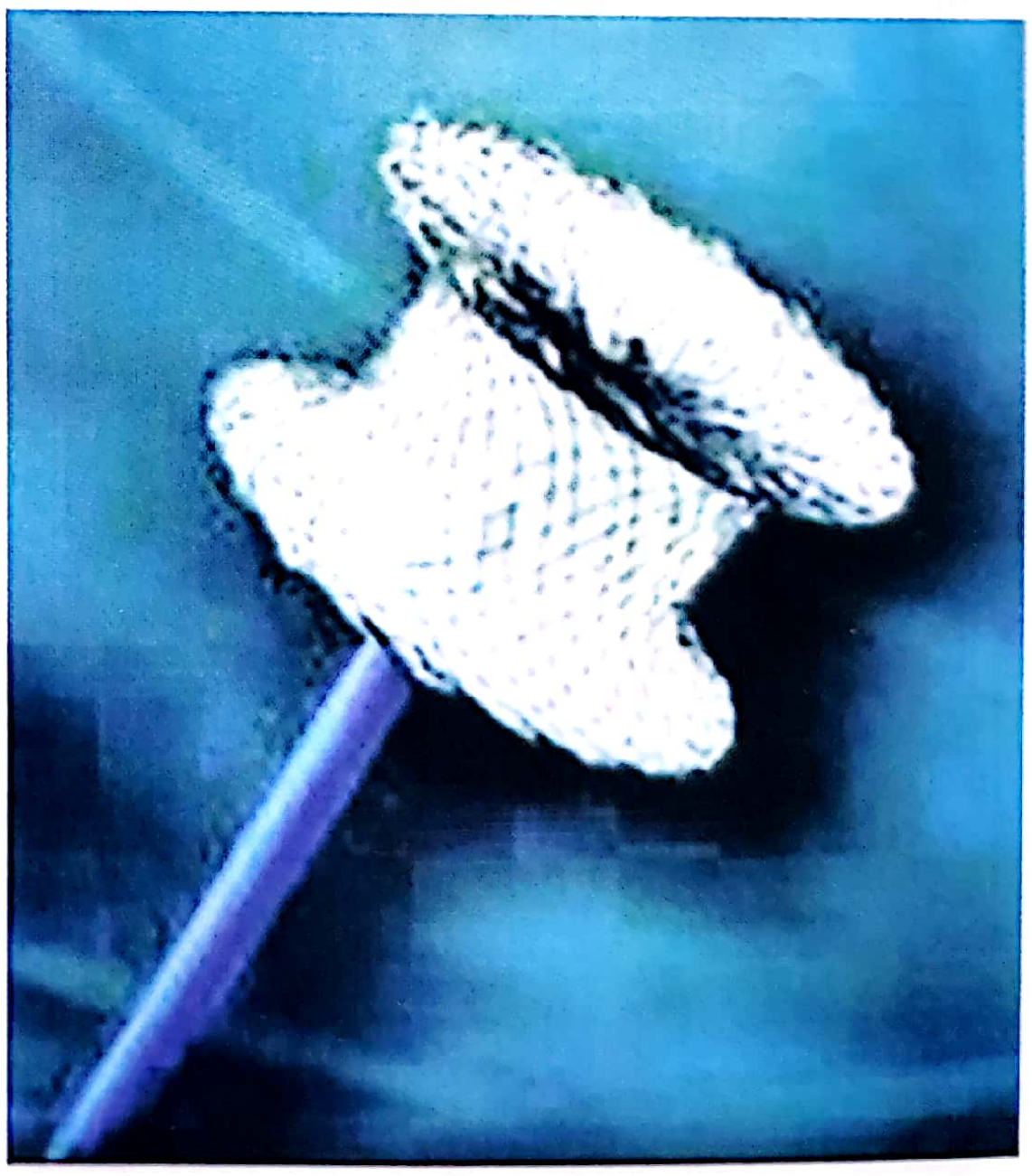

Fig. 69.19. Op TIM: Dispozitivul de închidere Amplatzer pentru DSV [93]

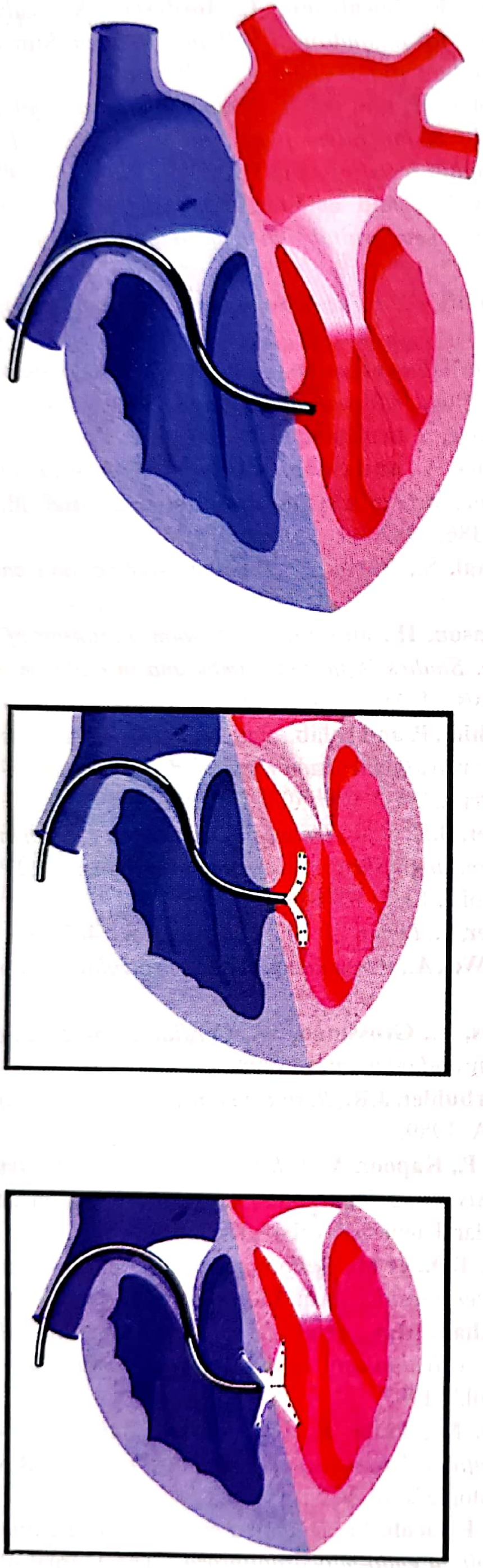

Fig. 69.20. Op TIM: Eliberarea dispozitivului CardioSeal de închidere a unui defect septal interventricular [93]

BIBLIOGRAFIE

1. **Braunwald**, *The Heart Disease*, W. B. Saunders Comp., London, 1988.
2. **Shibato, H. , Matzozoki, T., si colab.**, *Congenital heart disease in forty years of age and over*, „Jap. Circul. Journal", 1975, 30, 49.
3. **Fotiade, B.**, *Din istoria cardiologiei româneşti*, „Revista română de cardiologie", vol. IX, Nr. 1, An 1999 .
4. **Durana, G.**, *Cardiopathias congenital et al altura* , „Arch. Inst. Card. Mexic", 1973
5. **Moga, A., Zagreanu**, *Contributions to the study of minor congenital angiocardio-pathies*, „Rev. Med. Int.", 1965.
6. **Ifrim, M., Salajan, V., Vinti, I.**, *Riscul malformativ în reproducerea umană*, Bucureşti, Ed. Med. 1978.
7. **Maiorescu , M., Stamate, M.**, *Bolile congenitale. Tratat de pediatrie*, vol. 5, Bucureşti, Ed. Med., 1986.
8. **Jeng, Wei, Yan, Chung-Chang**, *Familial patent ductus arteriosus*, „The Am. J. of Cardiol.", 1984, 54, 1. 235.
9. **Di Luizio, V., Blandini, A., Ballerini , L., şi colab.**, *Associazione di sindrome di HOLT-ORAM e prolasso mitralica in una famiglia*, „G. Ital. Cardiol.", 1981, 11.
10. **Trenant, S. N., Harmmon , J. W., Robert, I. şi colab.**, *Familial clustering of atro-ventricular canal defects*, „Am. Heart Journ.", 1984.
11. **Waksmann, G., Breviere, G.M., Rep, C.**, *Les coarctations aortiques familiales*, „La Presse Med.", 1986.
12. **Hurst, J. W.**, *The heart , arteries and veins*, Mc Graw-Hill Book Comp., 1978.
13. **Keith, J. D., Rowe , R. D., Vlad, P.**, *Heart disease in infancy and childhood*, The Med. Mil. Comp. , New York, 1988.
14. **Braunwald, E.**, *The heart disease*, 1997, 987.
15. **Zagreanu, I.**, *Diagnosticul clinic al cardiopatiilor congenitale*, Cluj-Napoca, Editura Dacia, 1989.
16. **Zagreanu, I.**, *Studiul factorilor de risc in apariţia bolilor congenitale*, „Igiena", 1971, 123.
17. **Hoffman, J.I.E.**, *Congenital heart disease*, „Ped. Clin. North Am.", 37; 45, 1990.
18. **Los, J. A.**, *Embryology* In Watson, H. *Paediatric Cardiology* London, 1968.
19. **Taylor, W.**, *Genetics and cardio-vascular disease*, Mc. Grown Book Comp., 1978.
20. **Pernout, C.**, *Cardiopaties congénitales et syndroms polymalformatifs*, „La Revista Prat.", 1980, 1235.
21. **Gherasim, L.**, *Tratat de medicină internă*, vol. 1, partea a 2-a, *Bolile cardio-vasculare*, Bucureşti, Ed. Medicală, 1989.
22. **Preiss, U.**, *Das cardio–facialis syndrom*, „Z. Cardiol.", 1976, 176.
23. **Patten, B.**, *Human embryology*, Mc. Grawn Comp.1989.
24. **Geormăneanu, M.**, *Pediatrie*, Ed. Medicală, Bucureşti, 1983.

---

*Redactare medicală casete: Ion Socoteanu, Iulia Cristina Frînculescu, Marius Frînculescu

TERAPIA CHIRURGICALĂ ÎN CARDIOPATIILE CONGENITALE

SECȚIUNEA IV

CAPITOLUL 70

ANDREI IOSIFESCU

I. INTRODUCERE
DEFINIȚIA PRINCIPALELOR CLASE DE INTERVENȚII CHIRURGICALE FOLOSITE ÎN TRATAREA CARDIOPATIILOR CONGENITALE
1. OPERAȚII PALIATIVE
  1.1. Paliații propriu-zise
  1.2. Paliații complexe
2. CORECȚII
  2.1. Corecții totale
    2.1.1. Corecții totale anatomice
    2.1.2. Corecții totale funcționale
  2.2. Corecții parțiale
    2.2.1. Corecții anatomice parțiale
    2.2.2. Corecții funcționale parțiale
    2.2.3. Corecții mixte (parțial anatomice, parțial funcționale)
II. Op TIM. NOMENCLATURA INTERNAȚIONALĂ ACTUALĂ DIAGNOSTICĂ ȘI TERAPEUTICĂ ÎN MALFORMAȚIILE CARDIACE CONGENITALE
1. PREMISELE ȘI NECESITATEA UNEI NOMENCLATURI UNITARE
2. METODOLOGIA DE LUCRU ȘI CADRUL INSTITUȚIONAL ȘI ORGANIZATORIC
  1.1. Primii pași
  1.2. Instituții
  2.3. Meeting-uri
  2.4. ISNPCHD
  2.5. IPCCC
  2.6. Aristotle Institute
3. DEFINIȚIILE ANATOMOPATOLOGICE DE BAZĂ
  3.1. Abordul anatomic segmentar-secvențial Van Praag și Vlad
  3.2. Abordul anatomic secvențial-segmentar Anderson și Macartney
4. PRINCIPIILE DE FUNCȚIONARE A BAZEI DE DATE ȘI LISTELE DE UTILIZARE A NOMENCLATURII
  4.1. Lista unui set minim de date pentru înregistrare
  4.2. Lista scurtă a diagnosticelor
  4.3. Lista scurtă a procedurilor
  4.4. Lista complicațiilor postoperatorii
  4.5. Lista anomaliilor extracardiace și a factorilor de risc preoperator independenți de procedură
  4.6. Categoriile de risc al procedurilor
  4.7. Scorul de risc Aristotle
  4.8. Riscul dat de performanța individuală
  4.9. Riscul instituțional
  4.10 Lista definițiilor termenilor evolutivi
BIBLIOGRAFIE

Redactare medicală: Ion Socoteanu, Iulia Cristina Frînculescu, Marius Frînculescu

I. INTRODUCERE

Chirurgia cardiopatiilor congenitale include un spectru larg de operații; toate vizează, în ultimă instanță, obținerea unui beneficiu pentru pacient. Ideală ar fi vindecarea, adică obținerea unei stări anatomice, funcționale și clinice, identică cu cea normală, fără sechele sau complicații potențiale, implicând o curbă de supraviețuire superpozabilă pe cea a congenerilor născuți fără anomalia congenitală tratată. Acest obiectiv este însă atins extrem de rar; în majoritatea cazurilor, intervenția fie își propune, fie izbutește să realizeze mai puțin sau chiar mult mai puțin.

Orice intervenție chirurgicală presupune realizarea unei modificări anatomice. În genere, se urmărește obținerea unei „noi anatomii", care să fie cât mai apropiată de cea normală și să asigure o funcționalitate normală; alteori scopul intervenției nu este generarea unei apropieri morfologice de normalitate, ci doar obținerea unei stări funcționale noi, favorabilă pacientului.

Ne vom opri, în cele ce urmează, asupra nomenclaturii diverselor clase de intervenții chirurgicale, încercând să evidențiem relaționarea lor cu scopul vizat, precum și metoda întrebuințată pentru atingerea acestui scop, împreună cu beneficiile clinice obținute, pe termen scurt și pe termen lung. Chiar dacă definițiile și clasificările ce vor urma pot părea o pură scolastică, credem că discuția asupra terminologiei pe care o folosim, pe de o parte, și, implicit, asupra menirii intervențiilor pe care le facem, pe de altă parte, poate fi de reală utilitate.

În esență, intervențiile chirurgicale din cardiopatiile congenitale sunt clasificabile în paliații și corecții. Alături de intervențiile clasificabile, în mod net, în aceste clase, există diverse alte categorii de operații în care caracterele paliative se întrepătrund cu cele corective: corecții funcționale, corecții incomplete (parțiale), corecții paliative.

DEFINIȚIA PRINCIPALELOR CLASE DE INTERVENȚII CHIRURGICALE FOLOSITE ÎN TRATAREA CARDIOPATIILOR CONGENITALE

1. OPERAȚII PALIATIVE. Termenul „paliație" vine de la latinescul „pallium", care desemna o mantie de lână purtată de romani pe deasupra hainelor, de unde și sensurile derivate de învelitoare, ascundere sub un acoperământ, mascare (Guțu, 1983), „a ascunde". În medicină, termenul este folosit pentru tratamentele care maschează, ascund, reduc simptomele, fără a viza vindecarea. În chirurgie, operațiile paliative sunt acelea care produc o ameliorare simptomatică, fără a interveni asupra procesului morfopatologic cauzator al bolii.

Între operațiile paliative, se pot distinge mai multe subclase de intervenții:

1.1. Paliații propriu-zise

– *Banding-ul de arteră pulmonară* este o tipică intervenție paliativă: comunicarea interventriculară rămâne deschisă, se creează o anomalie morfologică suplimentară (stenoza chirurgicală a arterei pulmonare), care are drept rezultat scăderea presiunii și fluxului în circulația pulmonară, cu efecte funcționale și clinice benefice; pe termen scurt, scăderea volumului șuntat reduce supraîncărcarea cardiacă de volum, cu efecte benefice în depășirea insuficienței cardiace; pe termen lung, reducerea fluxului și presiunilor pulmonare contribuie la prevenirea apariției bolii pulmonare vasculo-ocluzive (HTP organică).

– *Șunturile arteriale sistemico-pulmonare* sunt unanim încadrate în rândul intervențiilor paliative: instaurarea chirurgicală a unei leziuni suplimentare, o comunicare între circulația sistemică și cea pulmonară (analogă unui canal arterial permeabil) generează o creștere a fluxului sanguin pulmonar, obține un beneficiu clinico-funcțional, fără vreo modificare morfologică a leziunilor intracardiace. De notat că există însă și efecte secundare morfologice ale derivațiilor sistemico-pulmonare (creșterea diametrului arterelor pulmonare, creșterea dimensiunilor VS) care, în unele cazuri, sunt principalul beneficiu urmărit, în indicarea acestor intervenții – în aceste cazuri intervenția își depășește caracterul pur paliativ, căpătând o funcție de pregătire a corecției.

– *Atrioseptostomia chirurgicală* (operația Blalock-Hanlon), indicată clasic în cazul cardiopatiilor în care mixica interatrială este indispensabilă supraviețuirii, era o intervenție paliativă frecvent folosită în transpozițiile cu sept interventricular intact sau în atrezia de tricuspidă cu comunicare interatrială restrictivă; în ultimii ani, această operație a fost abandonată, în favoarea variantei sale percutane, atrioseptostomia percutană cu balon.

– *Valvulotomia pulmonară pe cord închis* (Brock, 1948) a fost introdusă la începuturile chirurgiei cardiovasculare, pentru corecția stenozelor valvulare pulmonare; operația a fost aplicată și în tetralogia Fallot ca operație paliativă (reducerea stenozei valvulare pulmonare determina creșterea fluxului sanguin pulmonar), dar rezultatele au fost inconstante, datorită caracterului preponderent infundibular al obstrucţiei căii de ieşire din VD, în tetralogia Fallot. Astăzi, valvulotomia de tip Brock ţine, mai curând, de istoria chirurgiei; ea a fost înlocuită, în cazuri selecţionate (forme de Fallot cu stenoză preponderent valvulară), ca primă metodă paliativă de *valvuloplastia pulmonară percutană* (dilatarea valvei pulmonare stenozate cu o sondă cu balon, eventual în aceeaşi şedinţă cu cateterismul diagnostic).

– *Reconstrucţia paliativă, cu petic transanular sau conduct valvulat, a căii de ieşire din ventriculul drept, în tetralogia Fallot* (operaţia Gerbode) a fost propusă încă din 1964, dar folosită din nou, în ultima perioadă, pentru paliaţia formelor de tetralogie Fallot cu atrezie pulmonară şi hipoplazie severă a arborelui arterial pulmonar.

– *Şuntul Glenn bidirecţional şi celelalte conexiuni cavo-pulmonare parţiale* sunt încadrate de mulţi autori printre intervenţiile paliative; ar fi aşa, fără dubii, dacă ar fi aplicate într-o maladie care să permită corecţia biventriculară (de pildă, în tetralogia Fallot), dar utilizate, aşa cum se face în perioada contemporană, ca prim stadiu către o fiziologie de tip Fontan, ele ar putea fi considerate mai curând corecţii funcţionale parţiale.

1.2. Paliaţii complexe („paliaţii corective")

Există mai multe tipuri de intervenţii chirurgicale, care asociază unui gest chirurgical paliativ, diverşi timpi operatori eminamente corectivi. Includem aici :

– ***Operaţiile de unifocalizare cu derivaţie sistemico-pulmonare*** utilizate în formele de tetralogie Fallot cu atrezie pulmonară (atrezia pulmonară cu DSV, din nomenclatura actuală), cu circulaţie pulmonară asigurată prin colaterale aorto-pulmonare majore (MAPCA), constau în unificarea surselor de vascularizaţie naturale (MAPCA sunt deconectate de aortă şi conectate la arborele arterial pulmonar), la care se adaugă, de regulă, o derivaţie sistemico-pulmonară (operaţia de unifocalizare poate fi efectuată şi în conjuncţie cu o corecţie totală, caz în care intervenţia are un caracter pur corectiv); în aparenţă, este o operaţie paliativă, dar reconstruirea arborelui arterial pulmonar este un gest, prin excelenţă, corectiv; unifocalizările fără corecţia simultană a leziunilor intracardiace ar putea contura o subclasă de „paliaţii corective".

– ***Operaţia Norwood I***, indicată în sindromul cordului stâng hipoplazic, este o altă intervenţie paliativă cu elemente corective. Ieşirea din cord va fi asigurată de valva pulmonară, iar artera pulmonară proximală secţionată va fi conectată la aorta ascendentă proximală hipoplazică (în care rămân originile coronarelor), anastomoza fiind completată cu un petic amplu de lărgire a aortei ascendente şi a crosei; fluxul sanguin pulmonar va fi asigurat de o derivaţie sistemico-pulmonară conectată la confluentul arterelor pulmonare, care a fost detaşat de cord. Intervenţia este una paliativă, dar ea include un gest corectiv, reconstrucţia aortei ascendente şi a crosei; totodată, este o operaţie pregătitoare pentru intervenţii ulterioare care să conducă la o fiziologie de tip Fontan: operaţia Norwood II (care este, în fapt, instaurarea unui Glenn bidirecţional sau a unui hemi-Fontan, concomitent cu suprimarea şuntului sistemico-pulmonar) şi stadiul III, care este completarea la o conexiune cavo-pulmonară totală (de tip Fontan modificat). Nomenclatura STS distinge următoarele sub-tipuri de intervenţie Norwood I (Tchervenkov, 2000):

- Norwood I clasic = conexiune aorto-pulmonară fără transecţie aortică + reconstrucţie neoaortică (crosă) cu homogrefă arterială + derivaţie sistemico/pulmonară;
- Norwood I modificat include o serie de intervenţii în cursul cărora fie reconstrucţia crosei se face cu alt material decât homogrefa arterială (pericard, proteză), fie se face după transecţia aortică; ele sunt clasificate în:
  - reconstrucţii neoaortice cu ţesuturi native;
  - reconstrucţii neoaortice cu homogrefă arterială după transecţie aortică;
  - reconstrucţii neoaortice fără homogrefă arterială după transecţie aortică

Operaţii corective (corecţii, corecţii totale). Termenul de „corecţie" provine din latinescul „corrigo-corrigere" care însemna „a face drept, a îndrepta, a corecta" (Guţu, 1983), iar DEX-ul defineşte a corecta ca „a îndrepta greşelile, defectele". În literatura chirurgicală, el desemnează „operaţiunea de aducere la o stare de sănătate, de normalitate".

Operaţii corective versus operaţii reparative (reparări). Termenul de „reparare" este puţin utilizat în nomenclatura medicală românească, dar frecvent folosit (repair) în literatura anglo-saxonă. „Reparo-reparare" înseamnă în latină „a redobândi, a recâştiga, a reface, a restabili" (Guţu, 1983); sensul în româna actuală este „a repune în stare de funcţionare" (DEX, 1998) ceva ce anterior era funcţional. În consecinţă, în chirurgie, termenul ar trebui folosit pentru o operaţie care vizează restabilirea unei stări normale, existentă anterior bolii (Joffs, 2000). Cu alte cuvinte, el ar fi de utilizat în contextul tratamentelor chirurgicale pentru afecţiuni dobândite, nefiind apropriat pentru desemnarea intervenţiilor asupra cardiopatiilor congenitale, în care nu a existat un moment de normalitate anatomo-funcţională premergător afecţiunii.

Cu toate acestea, în literatura anglo-saxonă, termenul „repair" este larg folosit, aria sa de utilizare acoperind practic domeniul corecţiilor (cu excepţia protezărilor). Sunt larg folosiţi termeni ca *valve repair*, pentru procedurile conservative aplicate în chirurgia valvulară - inclusiv pentru afecţiuni congenitale (noi numim, poate cu mai multă justificare semantică, aceste intervenţii *plastii valvulare*), dar şi *atrial septal defect repair*, *Tetralogy of Fallot repair*, *Coarctation repair* etc. *The repairs* sunt, în fapt, corecţii, drept care susţinem folosirea acestui din urmă termen, care este deja încetăţenit în româna medicală şi ni se pare mai apropriat.

Definiţia „corecţiilor". În chirurgia cardiopatiilor congenitale, se consideră corective intervenţiile care „îşi propun să obţină în mod complet sau aproape complet: a) separarea celor două circulaţii (sistemică şi pulmonară); b) stabilirea unor debite şi unor saturaţii în O_2 apropriate, în cele două circulaţii; c) reducerea spre normal a sarcinilor de volum şi presiune din cavităţile cardiace" (Joffs, 2000). Definiţia de mai sus a fost inclusă într-un articol prezentat la International Nomenclature and Database Conferences şi editată odată cu propunerile de modificare a nomenclaturii în cardiopatiile congenitale, de sub egida STS/EACTS. Din ea se poate constata că restabilirea unei anatomii tetracamerale normale nu este o cerinţă obligatorie pentru definirea unei corecţii. În consecinţă, operaţiile corective ar putea fi clasificate în corecţii propriu-zise, numite şi corecţii anatomice (în fapt, corecţii anatomo-funcţionale), şi corecţii funcţionale – care restabilesc debitele şi compoziţiile normale ale sângelui în cele două circulaţii, fără a conduce la o anatomie cardiacă normală (sunt incluse aici corecţiile de tip Fontan – ce respectă toate condiţiile enumerate mai sus în definirea unei corecţii, deşi exclud ventriculul drept din circulaţia pulmonară).

Clasificarea corecţiilor . Pe de altă parte, corecţiile pot fi clasificate şi în funcţie de gradul de completitudine, în corecţii totale şi corecţii parţiale (sau incomplete).

2. CORECŢII

2.1. Corecţii totale

2.1.1. Corecţii totale anatomice. Sunt incluse aici majoritatea intervenţiilor efectuate în chirurgia cardiopatiilor congenitale. Ele urmăresc să satisfacă toate criteriile lui Joffs pentru o operaţie corectivă (separarea circulaţiilor, debite şi saturaţii ale O_2 apropriate, sarcini ventriculare, de volum şi presiune, apropiate de cele normale); în plus, atât circulaţiei sistemice, cât şi celei pulmonare le este consacrată câte o pompă ventriculară proprie, ca în anatomia normală – este motivul pentru care aceste intervenţii, care conduc la o anatomie biventriculară, sunt numite corecţii anatomice.

Vom prezenta, în cele ce urmează, o listă cu nomenclatura folosită pentru principalele operaţii corective aplicabile în cardiopatiile congenitale uzuale. Am încercat să prezentăm mai jos o propunere de nomenclatură, în limba română, a principalelor operaţii corective, pornind de la listele de intervenţii menţionate în *Congenital Heart Surgery Nomenclature and Database Project*, cu ocazia International Nomenclature and Database Conferences for Pediatric Cardiac Surgery (1989–1999) – proiect adoptat de grupurile de lucru ale STS şi ale EACTS (menţionăm că termenul „repair" a fost tradus, în conformitate cu cele susţinute mai sus, prin „corecţie"):

Tabelul 70.1. Tipuri de corecții anatomice totale în cardiopatiile congenitale
Adaptare a nomenclaturii STS

Defectul septal atrial (DSA)	→ Închidere DSA prin sutură → Închidere DSA cu petic → Septare atriu unic
Drenaj venos aberant parțial	– *Corecția DVPAP prin:* → orientare VPA în AS+ închidere DSA cu petic +/- atrio-cavoplastie de lărgire → anastomoza directă a VPA la AS → anastomoza directă a VPA la urechiușa stângă → anastomoza directă a VPA la AD + orientare în AS cu petic +/- atrioseptotomie → atrioseptotomie + orientare VPA în AS cu petic +/- atrio-cavoplastie de lărgire → atrioseptotomie + orientare VPA în AS cu petic + translocare VCS la urechiușa dreaptă (Op.Warden) → + orientare VPA în AS cu petic → incizie sinus coronar + închidere DSA cu petic – *Corecția DVPAP din Sindromul scimitar prin:* → Petic de orientare DVPA și închidere DSA +/- petic lărgire VCI → Petic de orientare DVPA + atrioseptotomie +/- petic lărgire VCI → Anastomoza directă a VPA la AS → Anastomoza directă a VPA la AD + orientare în AS cu petic +/- atrioseptotomie → Lobectomie/Pneumectomie
Drenaj venos aberant total Tip 1(supracardiac)	→ Corecție DVPAT tip 1 prin anastomoza confluentului venos pulmonar la AS: • pe cale extracardiacă • pe cale transatrială • pe cale mixtă
Tip 2 (cardiac)	→ Corecție DVPAT tip 2 în sinusul coronar prin • incizie sinus coronar + petic de orientare DVPA și închidere DSA • incizie sinus coronar +închidere ostiu sinus → Corecție DVPAT tip 2 în AD prin lărgire DSA+orientare DVPA în AS cu petic
Tip 3 (infracardiac)	→ Corecție DVPAT tip 3 prin anastomoza confluentului venos pulmonar la AS: • pe cale extracardiacă • pe cale transatrială • pe cale mixtă
Tip 4 (mixt)	→ Corecție DVPAT tip 4 • Anastomoză pe cale extracardiacă +/- Conectare VPA adițională • Anastomoză pe cale transatrială +/- Conectare VPA adițională • Anastomoză pe cale mixtă +/- Conectare VPA adițională
Cor triatriatum	→ Corecție cor triatriatum total prin excizia membranei +/- Închidere DSA • Pe cale atrială dreaptă • Pe cale atrială stângă → Corecție cor triatriatum subtotal prin excizia membranei +/- Închidere DSA • Pe cale atrială dreaptă • Pe cale atrială stângă
Stenoză vene pulmonare	→ Corecție StVP prin: • Plastie de lărgire cu petic +/- Implantare intraoperatorie de stent
Canal atrio-ventricular comun parțial	→ Corecția CAVCp prin: • Inchidere ostium primum cu petic + Sutură cleft valvă mitrală +/- Anuloplastie mitrală
Boala Ebstein	→ Plastie valvulară tricuspidiană • Anuloplastie +/- sliding

Tabelul 70.1. *(continuare)*

	• Cu inel de anuloplastie • Fără inel anuloplastie Plicatură anulară Kay Tip bursă (DeVega) • Cordaje artificiale • Augmentare cuspală • Translocare muşchi papilar →+/- Plicatură VD • longitudinală • transversală → +/- Atrioplastie reducțională → Înloc.valvulară (mecanică/biologică/homogrefă)
Defect septal interventricular	→ Închidere DSV prin sutură → Închidere DSV cu petic
Stenoză medioventriculară (VD bicameral)	→ Rezecție diafragm medioventricular (Corecție VD bicameral): • cu ventriculotomie • fără ventriculotomie
Stenoză infundibulară pulmonară	→Rezecție musculară infundibulară +/- Plastie de lărgire cu petic : • subanular (PSA) • transanular (PTA)
Stenoză valvulară pulmonară	→ Valvulotomie pulmonară +/- Plastie de lărgire cu petic transanular (PTA)
Atrezie pulmonară cu SIV intact	→ Plastie de lărgire cu petic transanular (PTA) → Implantare conduct VD-AP
Insuficiență pulmonară	→ Plastie valvulară pulmonară → Înlocuire valvulară pulmonară
Hipoplazie inel pulmonar	→ Valvulotomie pulmonară + Lărgire cu petic transanular (nevalvulat/valvulat)
Hipoplazie trunchi AP	→ Plastie de lărgire cu petic
Hipoplazie ram AP	→ Plastie de lărgire cu petic
Origine anomalică ram AP	→ Deconectare ram AP + Reconstrucție bifurc. AP
Canal arterial permeabil	→ Suprimare CAP prin ligatură → Suprimare CAP prin secțiune-sutură → Suprimare CAP prin sutură endoarterială pulmonară
Stenoză mitrală congenitală	→ Plastie valvulară mitrală • Rezecție inel suprmitral • Comisurotomie mitrală • Incizie de muşchi papilar • Fenestrație cuspală →Înlocuire valvulară
Insuficiență mitrală congenitală	→Plastie valvulară mitrală prin: • Rezecție inel supramitral • Sutură cleft (surjet/fire separate) • Anuloplastie mitrală (cu inel protetic) • Anuloplatie posterioară (parțială) • Anuloplastie comisurală (Reed, Kay, Wooler) • Rezecție quadrangulară cuspă post.+/- sliding • Rezecție triangulară (cuspă ant./cuspă post.) • Plicatură cuspală (cuspă ant./cuspă post.) • Scurtare codaje

Tabelul 70.1. *(continuare)*

	• Reparare cordaje • Înlocuire cordaje (PTFE) • Transfer cordaje • Scurtare m.papilar • Translocare m.papilar (+/- detașare) →Înlocuire valvulară
Stenoză aortică subvalvulară diafragmatică tubulară	→ Excizie → Miotomie → Miomectomie → Aorto-ventriculoplastie • Op.Konno • Op.Konno modificat • Op. Vouhé → Conduct valvulat apico-aortic
Stenoză aortică valvulară	→ Valvulotomie (închisă/deschisă) → Valvulotomie +Plastie valvulară → Înlocuire valvulară • Proteză mecanică +/- Lărgire anulară Nicks Manougouian Konno • Proteză biologică • Homogrefă • Autogrefă pulmonară (Op.Ross)
Stenoză aortică supravalvulară	→ Aortoplastie cu petic • 1 petic • petic „în pantalon" (Doty) • 3 petice (Brom) → Proteză arterială aortică → Conduct valvulat apico-aortic
Insuficiență aortică	→ Suspensie comisurală → Valvuloplastie aortică extinsă → Anuloplastie → Rezecție/reducție cuspală parțială → Înlocuire valvulară+/- Lărgire anulară • Proteză mecanică • Proteză biologică • Homogrefă • Autogrefă pulmonară (Op.Ross) → Înlocuire rădăcină aortică • Cu conduct compozit (Bentall) • Cu homogrefă • Cu autogrefă pulmonară (Ross, Ross-Konno)
Tunel aortă-VS	→ Închidere tunel Ao-VS +/- Reimplantare ACD • Prin sutură • Cu petic • Combinat
Întrerupere de arc aortic	→Corecția totală a întreruperii de arc aortic prin: • Interpoziție grefon protetic + Închidere DSV • Anastomoză T-T + Închidere DSV

Tabelul 70.1. *(continuare)*

Hipoplazie crosă aortică	→ Corecția prin augmentare arc aortic cu petic
Trunchi arterial comun	→ Corecție TAC cu DSV prin: • Închidere DSV+Coduct VD-AP • Închidere DSV+Conectare directă VD-AP • Închidere DSV+Coduct VD-AP+ Corecție arc aortic • Închidere DSV+Conectare directă VD-AP+ Corecție arc aortic → Corecție TAC fără DSV prin: Coduct VD-AP Conectare directă VD-AP Închidere DSV+Conduct VD-AP+ Corecție arc aortic Închidere DSV+Conectare directă VD-AP+ Corecție arc aortic Plastia valvei truncale Plastia valvei truncale convertită la • înlocuire valvulară • înlocuirea valvei truncale
Fereastra aorto-pulmonară (FAP)	→ Corecție FAP (cu BCP/fără BCP) → Corecție origine arteră P. în AoAsc (= hemitruncus) (cu BCP/fără BCP) • Reimplantare directă • Cu flap autotolog • Cu conduct
Coarctația de aortă	→ Rezecție cu anastomoză termino-terminală (T-T) → Rezecție + Interpoziție → Aortoplastie cu petic → Aortoplastie cu flap de subclavie → Rezecție cu anastomoză T-T extinsă → Bypass extraanatomic
Inel vascular (vascular ring)	→ Corecție inel vascular • Secțiune-sutură (arc Ao dr./arcAostg./ Lig.art.) • Ligatură-secțiune (arc Ao dr./arcAo stg./Lig.art.) • Secțiune-clipare (arc Ao dr./arcAostg./ Lig.art.) • Descrucișare aortică
Inel vascular al AP (PA sling)	→ Corecție inel vascular al AP (sling AP) • Reimplantare APS la trunchi AP anterior de trahee • Translocare anterotraheală APS cu transecție traheală
Tetralogia Fallot	→ Corecția TF fără ventriculotomie → Corecția TF cu ventriculotomie, fără petic transanular → Corecția TF cu ventriculotomie, cu petic transanular → Corecția TF cu implantare conduct VD-AP → Corecție TF și CAVC → Corecție TF cu valvă pulmonară absentă • Cu arterioplastie pulmonară reducțională • Cu implantare valvulară pulmonară (homogrefă pulmonară/ aortică, alte)
Atrezia pulmonară cu DSV	→ Corecție AtP cu DSV (TF cu AtP) • Închidere DSV +petic transanular • Închidere DSV +Conduct VD-AP • Tunel intraventricular + petic transanular • Tunel intraventricular + Conduct VD-AP • Unifocalizare pulmonară bilat. unistadială + Închidere DSV + Conduct VD-AP • Unifocalizare pulmonară bilat. unistadială + Tunel intraventricular

Tabelul 70.1. *(continuare)*

Dubla cale de ieşire din VD	→ Corecţia DCIVD prin: • Switch arterial cu tunelizarea DSV la neoaortă • REV = Reparaţie la etaj ventricular • Operaţia Rastelli • Operaţia Nikaidoh
Dublă cale de ieşire din VS	→ Corecţia DCIVS prin: • Corecţie intraventriculară completă • Reconstrucţie cu petic între VD şi AP • Translocare rădăcină Ao fără manevră Lecompte • Translocare rădăcină Ao cu manevră Lecompte (tip REV) • Operaţia Rastelli
Transpoziţia de mari vase	→ Corecţia TMV prin: • Switch arterial +/- Inchidere DSV +/- manevra Lecompte • Variante: Cu debanding Cu desfiinţare switch atrial +/- Banding anterior • Operaţia Senning • Operaţia Mustard • Operaţia Rastelli • REV = Reparaţie la etaj ventricular • Operaţia Nikaido • Operaţia Kawashima • Conduct VS-AP • Operaţia Damus-Kaye-Stansel
Transpoziţia corectată de mari vase	→Dublul switch (= switch atrial + switch arterial) →Switch atrial + Operaţie Rastelli → Oricare altă intervenţie pentru corectare de anomalii asociate, dacă se menţine funcţionarea ventriculului morfologic drept în poziţie sistemică sau dacă se asociază uneia din intervenţiile de mai sus
Anomalii congenitale coronariene - A. coronară cu origine în AP	→Ligatură →Translocare ostiu coronarian pe Ao →Tunelizare intrapulmonară (Op.Takeuchi)
- Atrezie congenitală ACS	→ Bypass aorto-coronarian (cu: a.toracică int., a.subclavie,a.radială, venă, proteză) → Arterioplastie proximală trunchi coronară - cu ţesut autolog - cu homogrefă tisulară - cu heterogrefă tisulară - cu material sintetic
- Fistule arterio-venoase (coronaro-cavitare)	→ Bypass aorto-coronarian → Ligatură → Ligatură + Bypass aorto-coronarian
- Punte musculară (Bridge)	→Decopertare coronariană →Decopertare coronariană + Bypass aorto-coronarian →Bypass aorto-coronarian

2.1.2. Corecţii totale funcţionale

Operaţiile care vizează îndeplinirea celor trei cerinţe funcţionale, definitorii, după Joffs (2000), pentru operaţiile de corecţie totală, în condiţiile menţinerii sau instaurării unei anatomii anomalice, cu menţinerea în circulaţie a unei unice pompe ventriculare, pot fi desemnate prin termenul de „corecţii totale funcţionale", spre a le deosebi de intervenţiile care ating aceleaşi obiective în condiţiile unei anatomii biventriculare (corecţiile totale anatomice). Pornind de la studii experimentale, efectuate la începutul anilor '50, care arătau că presiunea venoasă sistemică poate fi un factor motrice suficient asigurării circulaţiei pulmonare, şi de la experienţa clinică cu şunturile cavo-pulmonare (introduse de Glenn, în 1958), Fontan şi Baudet au introdus în 1971 o intervenţie de conexiune AD-AP, prin care se aplica clinic întâia oară propulsia sângelui în arborele arterial pulmonar în baza presiunii venoase centrale, cu excluderea ventriculului drept din mica circulaţie. Intervenţia, aplicată iniţial în atrezia de tricuspidă, s-a dovedit utilizabilă atât în tratamentul chirurgical al cordului univentricular, cât şi în parte din situaţiile în care VD nu are o anatomie care să facă posibilă funcţionarea sa eficientă (de exemplu, forme extreme de boală Ebstein sau de atrezie pulmonară cu sept i.v. intact). În decursul anilor, s-au introdus numeroase intervenţii care puneau în aplicare principiul intervenţiei Fontan clasice, în diverse variante conceptuale şi tehnice; ele sunt denumite, la un loc, „corecţii de tip Fontan"; toate reprezintă corecţii totale funcţionale.

Pornind de la *Nomenclatura STS* (Jacobs, 2000), iată principalele variante ale corecţiilor funcţionale tip Fontan:

- Conexiuni atrio-pulmonare;
  - cu închidere DSA,
  - cu tunel lateral,
  - cu translocare AP (şi valvă pulmonară) la urechiuşa dreaptă – varianta Kreutzer.

Conexiuni atrio-ventriculare (între AD şi infundibul) – varianta Bjork

- Conexiuni cavo-pulmonare totale (*Total cavo-pulmonary connection* – TCPC)
  - cu tunel lateral intracardiac nefenestrat,
  - cu tunel lateral intracardiac fenestrat,
  - cu tunel lateral extracardiac nefenestrat,
  - cu tunel lateral extracardiac fenestrat,
  - cu conduct extracardiac nefenestrat,
  - cu conduct extracardiac fenestrat,
  - cu conduct intraatrial nefenestrat,
  - cu conduct intraatrial fenestrat.

Observaţie: variantele fenestrate ale operaţiilor de tip Fontan, permiţând un şunt dreapta-stânga, între tunelul/ conductul care conduce sângele cav inferior spre pulmonară şi AD, sunt corecţii funcţionale subtotale; conversia lor la corecţie totală este posibilă fie prin artificiul tehnic al comunicării cu diametru reglabil, fie tardiv, prin închiderea comunicării în laboratorul de cateterism.

2.2. Corecţii parţiale

2.2.1. Corecţii anatomice parţiale

– ***Corecţia incompletă (paliativă) a tetaralogiei Fallot.*** In situaţiile în care la finele unei intervenţii de corecţie totală raportul presiunilor VD/VS este inacceptabil de mare, în ciuda rezolvării OCIVD până la nivelele originii arterelor pulmonare stângă şi dreaptă ($P_{VD}/P_{VS} > 0,8$ şi stare de instabilitate hemodinamică cu $P_{AD} > 2.P_{AS}$), (Kirklin, 1993), se impune perforarea peticului de închidere a DSIV, transformându-se intervenţia de corecţie totală în operaţie paliativă.

– ***Stadiul I al corecţiei multistadiale a întreruperii de arc aortic cu DSV*** constă în corecţia anomaliei de arc aortic, fără închiderea DSV; se asociază sau nu un banding AP (BAP); variantele codificate în nomenclatura STS sunt (Backer, 2000):

- interpoziţia protetică +/- BAP.
- anastomoza directă +/- BAP.

2.2.2. Corecţiile funcţionale parţiale sunt intervenţii care realizează, în mod parţial, o fiziologie de tip Fontan; mulţi (inclusiv *Nomenclatura STS* – Jacobs, 2000) le încadrează în rândul operaţiilor paliative, unde le-am menţionat şi noi, dar, în egală măsură, ele pot fi considerate şi corecţii funcţionale parţiale. Ele pot fi clasificate în:

- Şuntul Glenn unidirecţional (conexiune T-T VCS-APD)

- Șuntul Glenn unidirecțional drept (conexiune T-T VCS dr.-APD)
- Șuntul Glenn unidirecțional stâng (conexiune T-T VCS stg.-APS)
- Șuntul Glenn bidirecțional (conexiune T-L VCS-APD)
- Șuntul Glenn bidirecțional drept (conexiune T-L VCS-APD)
- Șuntul Glenn bidirecțional stâng (conexiune T-L VCS stg.-APS)
- Șuntul Glenn bidirecțional bilateral (conexiune T-L VCS dr.-APD și conexiune VCS stg.-APS)
- Operația hemi-Fontan
- Operația hemi-Fontan cu anastomoze cavo-pulmonare bilaterale
- Operația Kawashima (anastomoză cavo-pulmonară bidirecțională, în contextul întreruperii de VCI cu continuare de tip azygos a VCI)

2.2.3. ***Corecții mixte*** (parțial anatomice, parțial funcționale). – ***„Corecția un ventricul și jumătate"*** (*one and a half ventricle repair*) este un concept relativ recent în chirurgia cardiopatiilor congenitale. Există cazuri care, datorită hipoplaziei ventriculului drept, se află la granița dintre posibilitatea unei corecții univentriculare (cu risc imediat foarte mare) și opțiunea pentru o corecție funcțională, printr-o intervenție de tip Fontan (cu perspectiva complicațiilor tardive antrenate de aceasta). În situații de acest tip, unii chirurgi asociază corecției anatomice a leziunii cardiace un șunt Glenn bidirecțional, care degrevează ventriculul drept de circa 30–40% din sarcina volumică (returul venos cav superior ocolește VD, fiind deversat direct în sistemul arterial pulmonar). Intervenția a fost introdusă, în 1989, de Billingsley, în tratamentul atreziei pulmonare cu sept interventricular intact, dar și-a găsit locul și în tratamentul formelor severe de boală Ebstein (tipuri Carpentier C și D) – unde reduce semnificativ mortalitatea operatorie, la pacienții cu risc ridicat de insuficiență postoperatorie a VD (Chauvaud, 1998) –, în hipoplazia tricuspidiană, în diverse alte cardiopatii cu hipoplazie de VD sau cu disfuncție severă a acestuia (inclusiv în încercarea de a depăși, la finele bypass-ului cardio-pulmonar, o disfuncție postoperatorie a VD) (Chowdhury, 2001). Indiferent de cauza pentru care se indică o corecție „un ventricul și jumătate", se contraindică aceste intervenții, în condițiile care ar putea compromite funcționarea unui șunt Glenn (presiuni/rezistențe pulmonare mari, presiuni telediastolice mari în VS, insuficiență mitrală semnificativă). Introducerea, destul de recentă, a corecțiilor „un ventricul și jumătate" face ca limitele precise ale indicațiilor, contraindicațiilor, cât și efectele pe termen lung să fie încă subiecte de dezbatere și cercetare.

Operațiile de înlocuire reprezintă operații de corecție sau timpi corectivi în intervenții mixte, care presupun înlocuirea unei structuri cardiace complexe anomalice (valvă atrio-ventriculară, valvă arterială,

Tabel 70.2. Variante tehnice de înlocuire a structurilor valvulare și a complexelor valvuloarteriale
– *Nomenclatura STS*
(Mitruka, 2000) (Nguyen, 2000) (Dearani, 2000)

Valva mitrală	• Protezare mecanică - anulară - supranulară • Bioprotezare (heterogrefă) • Homogrefă mitrală • Implantare conduct valvulat extracardiac
Valva aortică	• Protezare mecanică • Bioprotezare (heterogrefă) • Homogrefă aortică • Autogrefă pulmonară (Op.Ross) Pt. toate +/- lărgire anulară: - Konno sau Ross-Konno - Manouguian - Nicks
Rădăcina aortică	• Conduct valvulat cu proteză mecanică • Conduct valvulat cu proteză mecanică (+ reimplantare coronare ➠ Op.Bentall) • Conduct valvulat cu bioproteză (+ reimplantare coronare ➠ Op.Bentall) • Homogrefă (+ reimplantare coronare ➠ Op.Bentall) • Autogrefă pulmonară (Op.Ross) (+ventriculoplastie ➠ Op.Ross-Konno
Aorta ascendentă și crosa	• Homogrefă arterială aortică • Conduct protetic
Valva tricuspidă	• Heterogrefă (Bioproteză) • Protezare mecanică • Homogrefă
Valva pulmonară	• Homogrefă pulmonară • Homogrefă aortică • Heterogrefă (Bioproteză)
Conducte valvulate VD-AP	• Conduct valvulat cu bioproteză • Homogrefă pulmonară/aortică • Heterogrefă jugulară de vițel

complex valvulo-arterial), cu o structură analogă, artificială (proteză mecanică, conduct protetic) sau cu o grefă biologică (xenogrefă, homogrefă, autogrefă).

Operațiile de transplant completează spectrul terapeutic al intervențiilor din cardiopatiile congenitale. Aplicabilitatea transplanturilor de organ la copil este grevată de o lipsă mai accentuată a donatorilor, în comparație cu situația existentă la adulți. Acest tip de chirurgie este aplicabil în cardiopatiile congenitale în mai multe configurații:

- transplantul cardiac;
- transplantul pulmonar;
- transplantul cardio-pulmonar.

Operații „curative". Se impune o observație finală referitoare la termenul „cură". Acesta semnifică vindecarea completă, cu recâștigarea unei speranțe normale de viață și lipsa de sechele anatomice sau funcționale (Joffs, 2000), ceea ce este o abordare prea optimistă pentru imensa majoritate a cardiopatiilor congenitale; este motivul pentru care *Nomenclatura STS* îl consideră nepotrivit pentru utilizare în contextul chirurgiei cardiopatiilor congenitale.

II. OP TIM. NOMENCLATURA INTERNAȚIONALĂ ACTUALĂ DIAGNOSTICĂ ȘI TERAPEUTICĂ ÎN MALFORMAȚIILE CARDIACE CONGENITALE

ION SOCOTEANU

1. PREMISELE ȘI NECESITATEA UNEI NOMENCLATURI UNITARE

Interesul pentru stabilirea unei nomenclaturi unitare în ceea ce privește diagnosticul și tratamentul afecțiunilor cardiace congenitale a crescut din ce în ce mai mult în ultimii ani. Acest fapt este pe deplin justificat, o astfel de nomenclatură fiind mai mult decât necesară întrucât:

- permite colectarea datelor în vederea alcătuirii unei baze de date larg cuprinzătoare, adaptată eșalonului corespunzător (registru național, registru continental, registru internațional). Unitățile de chirurgie cardiacă congenitală și-au înregistrat dintotdeauna activitatea, folosind însă diverse baze de date proprii, în care denumirea malformațiilor cardiace, a factorilor de risc sau a procedurilor chirurgicale s-a făcut după criterii proprii de selecție. Dacă astfel de baze de date funcționau satisfăcător, în privința analizei separate a activității centrelor respective, rezultatele nu erau superpozabile între ele;
- facilitează compararea obiectivă a rezultatelor obținute de diverse centre prin crearea unui numitor comun în raportarea datelor;
- permite identificarea obiectivă a factorilor de risc și clasarea diagnostică a procedurilor terapeutice în funcție de riscul precunoscut;
- duce în final, prin toate componentele mai sus menționate, la îmbunătățirea rezultatelor.

2. METODOLOGIA DE LUCRU ȘI CADRUL INSTITUȚIONAL ȘI ORGANIZATORIC

2.1. Primii pași

Ideea unei nomenclaturi relativ unitare în ceea ce privește activitatea în domeniul chirurgiei cardiace congenitale a apărut și a luat formă în ultimii 15 ani, prin eforturile, o anumită perioadă necorelate, a două organisme reprezentând continente diferite: STS (Society of Thoracic Surgeons) și EACTS (European Association for Cardio-Thoracic Surgery). Tot aici trebuie să amintim activitatea de la Pediatric Cardiac Care Consortium, care a reușit colectarea datelor privind activitatea unor centre și a obținut primele rezultate comparative [1].

2.2. Instituții

Atât STS, cât și EACTS au început prin crearea unei divizii (STS-National Congenital Heart Surgery Database Committee și, respectiv, European Congenital Heart Defects Database Subcommittee) care să elaboreze o bază de date, ce au fost colectate de la diferite centre, la mijlocul anilor ’90. Ambele organisme au prezentat rapoarte ale acestor date, analiza lor fiind în mare parte descriptivă, cu evidențierea unor tendințe şi a unor factori predictivi **[1,2]**. Cu toate efectele benefice rezultate din publicarea acestor rapoarte spre sfârşitul deceniului trecut, în ambele cazuri s-au constatat o administrare dificilă a datelor şi practic imposibilitatea obţinerii de analize de stratificare a riscului. În ambele situaţii s-a ajuns la concluzia că există o mare diferenţă între o bază de date privind chirurgia cardiacă congenitală şi chirurgia cardiacă a adultului, atât în ceea ce priveşte colectarea datelor, cât şi în ceea ce priveşte interpretarea rezultatelor, în primul rând datorită numărului de entităţi şi de proceduri ce trebuie analizate. Această varietate a generat şi dificultăţi în modul de raportare a datelor, aceeaşi entitate fiind denumită diferit de centrele participante.

S-a evidenţiat necesitatea atingerii unui consens în ceea ce priveşte nomenclatura bolilor cardiace congenitale şi a procedeelor terapeutice chirurgicale ale acestora. Cele două organisme amintite mai sus au făcut front comun, desemnând un grup de lucru ce s-a reunit periodic începând din septembrie 1999 **[3,4]**. La eforturile acestor instituţii s-au raliat şi alte organizaţii, fie legate de activitatea chirurgicală , fie de cea de cardiologie pediatrică:

- Cardiac Care Consortium – PCCC,
- American Heart Association – AHA,
- American Association of Thoracic Surgery – AATS,
- Association for European Pediatric Cardiology – AEPC.

Rezultatele efortului deosebit de laborios depus de membrii acestui grup au făcut posibilă consituirea ISNCPHD (The International Society for Nomenclature of Paediatric and Congenital Heart Disease) în 2005 şi elaborarea normelor de funcţionare a unei baze de date adecvate, pe suportul unei terminologii ce corespunde necesităţii de încadrare şi clasificare a patologiei cardiace congenitale.

2.3. Meeting-uri

Grupul de lucru astfel format s-a reunit periodic. Iată întâlnirile importante în elaborarea cadrului instituţional şi a unei nomenclaturi unitare:

The First International Nomenclature Conference for Pediatric Cardiac Surgery, Chicago, Illinois, September 19–20, 1998.

The Second International Nomenclature Conference for Pediatric Cardiac Surgery, San Antonio, Texas, January 23, 1999.

The Spring Meeting of the European Congenital Heart Surgeons Foundation, Rome, Italy, April 10, 1999.

The Third International Nomenclature Conference for Pediatric Cardiac Surgery, New Orleans, Louisiana, April 23, 1999.

The International Nomenclature for Pediatric Cardiac Surgery Subcommittee Meeting, Orlando, Florida, August 14–15, 1999.

The Congenital Heart Surgery Business Meeting of the European Association for Cardiothoracic Surgery, 13th Annual Meeting of the European Association for Cardiothoracic Surgery, Glasgow, Scotland, September 5–8, 1999.

The Subcommittee Meeting of the International Nomenclature for Pediatric Cardiac Surgery Executive Advisory Committee at the 9th Annual Farouk S. Idriss, M.D. Lecture, Chicago, Illinois, October 1–2, 1999

The First International Summit on Nomenclature for Paediatric and Congenital Heart Disease, 3rd World Congress of Pediatric Cardiology and Cardio-vascular Surgery, Toronto, Ontario, Canada May 27–31, 2001

The International Nomenclature Project for Congenital Heart Disease First Working Group Meeting, Montreal, Canada, May 9–13, 2002.

The Second Meeting of The International Working Group for Mapping and Coding of Nomenclatures for Paediatric and Congenital Heart Disease (Nomenclature Working Group), Montreal, Canada, January 17–19, 2003.

The Third Meeting of The International Working Group for Mapping and Coding of Nomenclatures for Paediatric and Congenital Heart Disease (Nomenclature Working Group), Lake Louise, Alberta, Canada, April 2–6, 2003.

The Fourth Meeting of The International Working Group for Mapping and Coding of Nomenclatures for Paediatric and Congenital Heart Disease (Nomenclature Working Group), Recife, Brazil, December 10–14, 2003.

The Fifth Meeting of The International Working Group for Mapping and Coding of Nomenclatures for Paediatric and Congenital Heart Disease (Nomenclature Working Group), Nowy Zyzdroj, Poland, July 19–23, 2004.

The Sixth Meeting of The International Working Group for Mapping and Coding of Nomenclatures for Paediatric and Congenital Heart Disease (Nomenclature Working Group), Montreal, Canada, December 4–8th, 2004.

The Seventh Meeting of The International Working Group for Mapping and Coding of Nomenclatures for Paediatric and Congenital Heart Disease (Nomenclature Working Group), Saint Petersburg, Florida, May 11–15, 2005.

The Second International Summit on Nomenclature for Paediatric and Congenital Heart Disease, 4th World Congress of Pediatric Cardiology and Cardiac Surgery, Buenos Aires, Argentina, September 18–22, 2005.

2.4. ISNPCHD (The International Society for Nomenclature of Paediatric and Congenital Heart Disease)

În Mai 2005 s-a înfiinţat ISNPCHD, ca organizaţie non-profit cu sediul în Canada, având ca obiective principale:

– crearea şi standardizarea unui sistem comprehensiv şi exhaustiv al nomenclaturii internaţionale pentru bolile cardiace congenitale pediatrice, fie prin codarea *de novo*, fie prin încadrarea unor liste de nomenclaturi preexistente;

– să menţină şi să amelioreze acest sistem nomenclatural şi să asigure accesul societăţilor şi comunităţilor de cardiologie pediatrică şi chirurgie cardiacă pediatrică la el.

2.5. IPCCC (International Pediatric and Congenital Cardiac Code)

Reprezintă de fapt chiar titulatura acetui sistem de nomenclatură, consacrată la ultimele meetinguri. IPCCC este cheia de boltă a bazei de date adoptate atât de STS, cât şi de EACTS. Principiile sale de structurare vor fi explicate în cele ce urmează.

2.6. Aristotle Institute

Această organizaţie constituie de fapt grupul de lucru care a permis elaborarea unor scoruri de risc pentru procedurile practicate în chirurgia cardiacă congenitală, după ce a fost elaborată o bază de date în care au fost colectate informaţii privind activitatea mai multor centre.

Pentru a permite atingerea scopurilor unei astfel de baze de date, au fost elaborate două tipuri de formulare privind înregistrarea datelor: un set minimal de date şi un set de date detaliat. Formularul minimal include doar datele esenţiale, ce permit totuşi analize şi interpretări bazale. Analizele stratificării gradului de risc ar putea fi obţinute şi după datele esenţiale, dar acest lucru s-ar putea face doar între diverse diagnostice sau proceduri. Formularul detaliat este exhaustiv, cuprinzând toate variabilele imaginate şi permiţând cele mai amănunţite analize şi interpretări.

Diferenţa dintre cele două moduri de colectare a datelor este evidentă. Pe de o parte, colectarea datelor în detaliu este o operaţiune greoaie, care necesită mult timp şi care, prin natura complexităţii sale, creşte riscul introducerii eronate a datelor şi al generării de rapoarte heterogene. Dacă este făcută corect însă, baza de date funcţionează extrem de eficient, iar informaţiile astfel obţinute au o valoare deosebită. Pe de altă parte, setul minimal de date oferă avantajul complianţei instituţionale, a necesarului de personal redus pentru implementarea ei, iar riscul de introducere eronată este mult mai mic. Bineînţeles, datele astfel obţinute, deşi fiabile, nu pot genera decât rapoarte limitate ca detalii.

Pentru a face ambele seturi de date să funcţioneze, a fost nevoie de stabilirea unui numitor comun în ceea ce priveşte identificarea noţiunilor pentru a le putea compara. Eforturile de alcătuire a unei nomenclaturi universal acceptate s-au bazat pe principiul includerii mai degrabă decât al excluderii termenilor. Astfel, au putut fi integraţi termeni mai mult sau mai puţin superpozabili în definirea unei anume entităţi anatomice sau patologice. Acest concept a fost foarte bine integrat prin introducerea unui alt concept şi anume cel al ierarhizării. Ierarhizarea presupune introducerea de date din ce în ce mai detaliate prin ramificaţii pornind de la nivelul bazal, apoi codificarea lor şi compararea lor, chiar dacă aparţin unor clase ierarhice diferite. În acest fel, fiecare centru de chirurgie cardiacă congenitală participant îşi poate stabili singur nivelul de detaliere în introducerea datelor.

3. DEFINIŢIILE ANATOMOPATOLOGICE DE BAZĂ

În stabilirea acestor clase ierarhice, un rol determinat îl are anatomia segmentară a inimii. Baza de date a pornit de la două concepte: abordul anatomic segmentar–secvenţial al lui Van Praagh şi Vlad şi, respectiv, abordul anatomic segmentar secvenţial al lui Anderson şi Macartney.

3.1. Abordul anatomic segmentar-secvențial Van Praag şi Vlad

Abordul anatomic segmentar-secvențial al lui Van Praagh identifică trei mari segmente cardiace (atriile, ventriculele şi arterele mari) într-o secvență veno-arterială. Codificarea se face prin litere în paranteze reprezentând situsul atrial (S = situs solitus, I = situs inversus, A = ambigous), ansa ventriculară (D = ansă D, L = ansă) şi poziția arterelor mari (S = artere mari normal conformate, I = artere mari normal conectate, dar inversate, D = transpoziție D sau malpoziție D, L = transpoziție L sau malpoziție L). În acest concept, cordul normal ar fi (S, D, S).

3.2 Abordul anatomic secvențial-segmentar Anderson şi Macartney

Abordul anatomic segmentar secvențial propus de Anderson urmăreşte codificarea următoarelor aspecte: atriile (situs solitus, situs inversus, isomerism stâng, isomerism drept), conexiunea atrio-ventriculară (tipuri: concordant, discordant, ambiguu, tract de recepție dublu (*double inlet*), absența conexiunii drepte, absența conexiunii stângi; moduri: două valve perforate, o singură valvă perforată, o valvă perforată şi una neperforată, valvă comună), conexiunea ventriculo-arterială (concordant, discordant, (transpoziție), tract de ejecție dublu, tract de ejecție unic – trunchi arterial comun, tract de ejecție unic – trunchi aortic solitar cu atrezie de pulmonară, tract de ejecție unic – trunchi pulmonar solitar, atrezie aortică, trunchi de ejecție unic – trunchi arterial solitar). Unii clinicieni au adăugat descrierii lui Anderson şi tipul de arc aortic (L = arc aortic stâng, R = arc aortic drept), astfel că, folosind abordul anatomic segmentar secvențial, cordul normal poate fi descris (SCCL). Trebuie menționat că, pe parcursul ultimilor ani, acest tip de abord s-a impus, el constituind fundamentul ierarhizării în baza de date actuală.

4. PRINCIPIILE DE FUNCȚIONARE A BAZEI DE DATE ŞI LISTELE DE UTILIZARE A NOMENCLATURII

4.1. Lista unui set minim de date pentru înregistrare

S-a ajuns la o standardizare a setului minim de date necesar pentru funcționarea bazei de date:

	Obligatoriu sau Facultativ
1. Număr unic de identificare (codul de 3 litere al spitalului plus numărul de identificare a pacientului în spital)	O
2. Nume	O
3. Prenume	O
4. Data naşterii	O
5. Sex	O
6. Data internării	O
7. Diagnostic antenatal? (DA sau NU)	F
8. Anomalii extracardiace/ factori generali de risc preoperator	O
9. Numărul de intervenții anterioare pe cord şi numărul de intervenții anterioare pe cord deschis	O
10. Data operației	O
11. Tipul de intervenție (circulație extracorporeal (CEC), non CEC, ECMO, toracic, intervenție cardiologic, altele)	O
12. Greutatea la operație	O
13. Înălțimea la operație	F
14. Diagnostic (diagnosticul primar şi diagnostice asociate din lista de diagnostice)	O
15. Operația (procedura primară şi proceduri asociate din lista de proceduri)	O
16. Numele clinicianului	F
17. Numele chirurgului	O
18. Numele rezidentului	F
19. Timpul CEC (nu include şi timpul de oprire circulatorie total)	F
20. Timpul de clampaj aortic	O
21. Timpul de oprire circulatorie totală	O
22. Complicații (din lista de complicații)	O
23. Reintervenție după această operație în cursul aceleiaşi internări? (DA sau NU)	O
24. Este această operație o reintervenție în cadrul aceleiaşi internări? (NU, DA- reintervenție planificată, DA – reintervenție neplanificată)	F
25. Data externării	O
26. Data decesului	O
27. Mortalitate operatorie? (DA sau NU)	O
28. Mortalitate atribuit acestei operații? (DA sau NU)	F

În ceea ce priveşte perioada de urmărire a pacientului care trebuie cuprinsă în setul minimal de date, aceasta este determinată de externarea pacientului, dar şi de trecerea a 30 zile de la data operației.

Mortalitatea operatorie desemnează orice deces ce survine atâta timp cât pacientul este încă internat după operație sau produs în mai puțin de 30 zile de la data operației. Un termen important introdus de autori se referă la mortalitatea atribuită respectivei operații. În cazul în care un pacient trece prin mai multe intervenții chirurgicale în timpul aceleiaşi internări, iar evoluția sa se soldează cu deces, moartea este atribuită unei singure operații, de obicei celei mai importante. De exemplu, unui pacient cu transpoziție de vase mari i se efectuează întâi un banding de arteră pulmonară, iar în decursul aceleiaşi internări pacientul este operat prin switch arterial, cu evoluţie nefavorabilă: decesul ar fi de atribuit acestei din urmă operaţii.

Reoperaţiile în timpul aceleiaşi internări trebuie menţionate, cu specificarea caracterului planificat sau neplanificat al acestora.

S-au creat patru liste scurte privind: diagnostice (4.2), proceduri (4.3), complicaţii (4.4) şi factori de risc preoperator generali (4.5). Aceste liste scurte au obţinut recunoaşterea unanimă atât în cadrul STS, cât şi al EACTS, reprezentând piatra de temelie a bazei de date privind cardiopatiile congenitale. Aceste liste sunt compatibile cu listele detaliate, ierarhizate, ele corespunzând, în ceea ce priveşte diagnosticele sau procedurile, fie nivelului 1 de ierarhizare, fie, mai ales, nivelelor 2 sau 3. Aceste liste scurte au cunoscut o continuă perfecţionare pe parcursul ultimilor ani, în urma observaţiilor diverşilor clinicieni şi în urma analizării datelor obţinute.

4.2. Lista scurtă a diagnosticelor

1. Anevrism, alte
2. Anevrism, arteră pulmonară
3. Anevrism, ventricul stâng
4. Anevrism, ventricul drept
5. Anevrism de aortă (inclusiv pseudoanevrism)
6. Hipoplazie arc aortic
7. Disecţie aortică
8. Insuficienţă aortică
9. Insuficienţă aortică şi stenoză aortică
10. Stenoză aortică, subvalvulară
11. Stenoză aortică, supravalvulară
12. Stenoză aortică, valvulară
13. Atrezie valvă aortică
14. Valvă aortică, alte
15. Fereastră aorto-pulmonară
16. Aritmie
17. Aritmie, bloc atrio-ventricular
18. Aritmie, bloc atrio-ventricular congenital
19. Aritmie, bloc atrio-ventricular dobândit
20. Aritmie, pacemaker, indicaţii de înlocuire
21. Defect septal interatrial DSA, atriu comun (atriu unic)
22. Defect septal interatrial DSA, sinus coronar
23. Defect septal interatrial DSA, ostium secundum
24. Defect septal interatrial DSA, sinus venos
25. Isomerism atrial stâng
26. Isomerism atrial drept
27. Canal atrio-ventricular comun, complet CAVSD
28. Canal atrio-ventricular comun, intermediary (tranziţional)
29. Canal atrio-ventricular comun, parţial PAVSD (DSA tip ostium primum)
30. Chilotorax
31. Coarctaţie de aortă
32. Disfuncţie de conduct (*conduit failure*)
33. Transpoziţie congenital corectată de vase mari
34. Transpoziţie congenital corectată de vase mari, sept ventricular intact
35. Transpoziţie congenital corectată de vase mari, sept ventricular intact, obstrucţie tract de ejecţie ventricul stâng
36. Transpoziţie congenital corectată de vase mari, defect septal interventricular DSV
37. Transpoziţie congenital corectată de vase mari, defect septal interventricular DSV, obstrucţie tract de ejecţie ventricul stâng
38. Cor triatriatum
39. Anomalie artere coronare, anevrism
40. Anomalie artere coronare, origine aberantă aortică
41. Anomalie artere coronare, origine aberantă pulmonară (inclusiv originea aberantă a arterei coronare stângi din artera pulmonară ALCAPA)
42. Anomalie artere coronare, fistulă
43. Anomalie artere coronare, alte
44. Ventricul drept dublu cameral DRCV
45. Boală de diafragm, paralizie
46. Boală de diafragm, alte
47. Ventricul stâng cu dublă cale de ieşire DOLV
48. Ventricul drept cu dublă cale de ieşire DORV, sept ventricular intact
49. Ventricul drept cu dublă cale de ieşire DORV, defect septal interventricular la distanţă (*remote*, *uncommitted*)
50. Ventricul drept cu dublă cale de ieşire DORV, tip transpoziţie vase mari
51. Ventricul drept cu dublă cale de ieşire DORV, tip boală Fallot
52. Ventricul drept cu dublă cale de ieşire DORV, tip defect septal interventricular DSV
53. Boală Ebstein
54. Empiem
55. Endocardită
56. Boală esofagiană, benignă
57. Boală esofagiană, malignă
58. Sindrom cord stâng hipoplazic
59. Ventricul stâng hipoplazic
60. Ventricul drept hipoplazic
61. Arc aortic întrerupt
62. Boală pulmonară, benignă
63. Boală pulmonară, malignă
64. Sindrom de tunel ventricul stâng-aortă
65. Colaterale arteriale majore aorto-pulmonare MAPCA, fără atrezie pulmonară şi defect septal interventricular
66. Aspiraţie meconiu
67. Boală mediastinală
68. Boală mediastinală, benignă
69. Boală mediastinală, malignă
70. Mediastinită
71. Varia
72. Insuficienţă mitrală
73. Insuficienţă mitrală şi stenoză mitrală
74. Stenoză mitrală

75. Stenoză mitrală, subvalvulară
76. Stenoză mitrală, subvalvulară, paraşută
77. Stenoză mitrală, supravalvulară, inel mitral
78. Stenoză mitrală, valvulară
79. Valva mitrală, alte
80. Infarct miocardic
81. Cord normal
82. Drenaj venos pulmonar aberant parţial PAPVC
83. Drenaj venos pulmonar aberant parţial PAPVC, sindrom scimitar
84. Persistenţă canal arterial PDA
85. Pectus
86. Revărsat pericardic
87. Pericardită
88. Boală pericardică
89. Boală vasculară perferică, alte
90. Persistenţa circulaţiei fetale
91. Foramen ovale patent
92. Boală pleurală, benignă
93. Boală pleurală, malignă
94. Revărsat pleural
95. Pneumotorax
96. Hipertensiune pulmonară primară
97. Disfuncţie proteză valvulară
98. Originea arterei pulmonare din aorta ascendentă (hemitruncus)
99. Stenoză arteră pulmonară (hipoplazie), trunchi arteră pulmonară
100. Stenoză arteră pulmonară (hipoplazie), ramuri centrale (până la nivelul hilului pulmonar)
101. Stenoză arteră pulmonară (hipoplazie), ramuri periferice (din hilul pulmonar şi distal de acesta)
102. Discontinuitate arteră pulmonară
103. Atrezie pulmonară
104. Atrezie pulmonară, sept ventricular intact
105. Atrezie pulmonară, defect septal interventricular DSV (inclusiv boala Fallot cu atrezie pulmonară)
106. Atrezie pulmonară, defect septal interventricular DSV (inclusiv boala Fallot cu atrezie pulmonară)
107. Atrezie pulmonară, defect septal interventricular DSV şi colaterale arteriale majore aorto-pulmonare MAPCA
108. Fistulă arterio-venoasă pulmonară
109. Embolie pulmonară
110. Insuficienţă pulmonară
111. Insuficienţă pulmonară şi stenoză pulmonară
112. Stenoză pulmonară, subalvulară
113. Stenoză pulmonară, valvulară
114. Valva pulmonară, alte
115. Boală pulmonară vasculară obstructivă
116. Boală pulmonară vasculară obstructivă, sindrom Eisenmenger
117. Stenoză vene pulmonare
118. Ventricul unic, ventricul stâng cu dublă cale de intrare DILV
119. Ventricul unic, ventricul drept cu dublă cale de intrare DIRV
120. Ventricul unic, sindrom heterotaxic
121. Ventricul unic, atrezie mitrală
122. Ventricul unic, atrezie tricuspidă
123. Ventricul unic, canal atrio-ventricular dezechilibrat
124. Ventricul unic, alte
125. Anevrism sinus Valsalva
126. Status posttransplant, cord
127. Status posttransplant, cord-plămân
128. Status posttransplant, plămân
129. Anomalie venoasă sistemică
130. Obstrucţie venoasă sistemică
131. Transpoziţie vase mari, sept ventricular intact
132. Transpoziţie vase mari, sept ventricular intact şi obstrucţie tract de ejecţie ventricul stâng
133. Transpoziţie vase mari, defect septal interventricular DSV
134. Transpoziţie vase mari, defect septal interventricular DSV şi obstrucţie tract de ejecţie ventricul stâng
135. Boli toracice-mediastinale, alte
136. Tetralogie Fallot
137. Tetralogie Fallot, absenţa valvei pulmonare
138. Tetralogie Fallot şi canal atrio-ventricular comun
139. Drenaj venos pulmonar aberant total TAPVC, tip 1 (supracardiac)
140. Drenaj venos pulmonar aberant total TAPVC, tip 2 (cardiac)
141. Drenaj venos pulmonar aberant total TAPVC, tip 3 (infracardiac)
142. Drenaj venos pulmonar aberant total TAPVC, tip 1 (mixt)
143. Stenoză traheală
144. Boală traheală, alte
145. Insuficienţă tricuspidiană şi stenoză tricuspidiană
146. Insuficienţă tricuspidiană, în afara bolii Ebstein
147. Stenoză tricuspidiană
148. Valva tricuspidă, alte
149. Insuficienţă valvă truncală
150. Trunchi arterial comun
151. Inel vascular
152. Defect septal interventricular DSV, tip 1 (subarterial) (supracristal) (defect sept conal) (infundibular)
153. Defect septal interventricular DSV, tip 2 (perimembranos) (paramembranos) (cono-ventricular)
154. Defect septal interventricular DSV, tip 3 (inlet) (canal atrio-ventricular)
155. Defect septal interventricular DSV, tip 4 (muscular)
156. Defect septal interventricular DSV, tip Gerbode (comunicare ventricul stâng-atriu drept)
157. Defect septal interventricular DSV şi hipoplazie arc aortic
158. Defect septal interventricular DSV şi coarctaţie de aortă
159. Defect septal interventricular DSV, multiplu

4.3 Lista scurtă a procedurilor

1. Foramen ovale patent, închidere primară
2. Corecţie DSA, închidere primară
3. Corecţie DSA, petic
4. Închidere DSA prin abord intervenţional
5. Închidere parţială DSA
6. DSA, atriu comun (unic), septare
7. Creare DSA, septostomie prin cateter cu balonaş (Rashkind)
8. Creare DSA, septostomie prin incizie chirurgicală
9. Creare/lărgire DSA
10. Fenestrare septală atrială

17737

11. Închiderea fenestrării septale atriale
12. Corecţie DSV, închidere primară
13. Corecţie DSV, petic
14. Corecţie DSV multiple
15. Creare/lărgire DSV
16. Fenestrare septală ventriculară
17. Canal atrio-ventricular comun CAVC complet – corecţie
18. Canal atrio-ventricular comun CAVC intermediar (tranziţional) corecţie
19. Canal atrio-ventricular comun CAVC parţial (incomplet) – corecţie
20. Corecţie fereastră aorto-pulmonară
21. Originea arterei pulmonare din aorta ascendentă (hemitruncus) – corecţie
22. Corecţie trunchi arterial comun
23. Valvă trunchi comun – valvuloplastie
24. Valvă trunchi comun – înlocuire valvulară
25. Drenaj venos pulmonar aberant parţial (PAPVC) – corecţie
26. Drenaj venos pulmonar aberant parţial (PAPVC), sindrom scimitar – corecţie
27. Drenaj venos pulmonar aberant total (TAPVC) – corecţie
28. Cor triatriatum, corecţie
29. Stenoze vene pulmonare, reconstrucţie
30. Proceduri de partiţionare atrială (non-Mustard, non-Senning)
31. Drenaj venos sistemic aberant, corecţie
32. Stenoze venoase sistemice, corecţie
33. Tetralogie Fallot, corecţie – fără ventriculotomie
34. Tetralogie Fallot, corecţie – prin ventriculotomie, fără petic transanular
35. Tetralogie Fallot, corecţie – prin ventriculotomie, cu petic transanular
36. Tetralogie Fallot, corecţie – conduct VD-AP
37. Tetralogie Fallot + CAVC, corecţie
38. Tetralogie fallot, corecţie – absenţa valvei pulmonare
39. Atrezie valvă pulmonară + DSV (inclusiv tetralogie Fallot + atrezie valvă pulmonară) corecţie
40. Atrezie valvă pulmonară + DSV, reconstrucţia colateralelor mari aorto-pulmonare (*major aorto-pulmonary collateral arteries MAPCA*)
41. Unifocalizare colaterale mari aorto-pulmonare (*major aorto-pulmonary collateral arteries MAPCA*)
42. Ocluzie colaterale mari aorto-pulmonare (*major aorto-pulmonary collateral arteries MAPCA*)
43. Valvuloplastie valva tricuspidă
44. Valvă tricuspidă, înlocuire
45. Închiderea valvei tricuspide (excluzie, abord univentricular)
46. Excizia valvei tricuspide, fără înlocuire
47. Corecţii tract de ejecţie ventricul drept
48. Reconstrucţie ventriculară 1 ½
49. Artera pulmonară, reconstrucţie – trunchi
50. Artera pulmonară, reconstrucţie – ramuri centrale (până în hilul pulmonar)
51. Artera pulmonară, reconstrucţie – ramuri periferice (în hilul pulmonar sau distal de acesta)
52. Ventricul drept cu dubla camera (DCRV), corecţie
53. Reoperarea conductului (VD – AP sau VS – AP)
54. Valvuloplastie pulmonară
55. Înlocuire valvă pulmonară
56. Plasarea unui conduct, VD-AP
57. Plasarea unui conduct, VS-AP
58. Valvuloplastie aortică
59. Înlocuire valvulară aortică – valvă mecanică
60. Înlocuire valvulară aortică – valvă biologică
61. Înlocuire valvulară aortică – homograft
62. Înlocuirea rădăcinii aortice – cu prezervarea valvei
63. Înlocuirea rădăcinii aortice – cu valvă mecanică
64. Înlocuirea rădăcinii aortice – cu homograft
65. Operaţia Ross
66. Operaţia Konno
67. Operaţia Ross–Konno
68. Stenoză aortică subvalvulară, corecţie
69. Stenoză aortică supravalvulară, corecţie
70. Anevrism sinus Valsalva, corecţie
71. Tunel VS-aortă, corecţie
72. Valvuloplastie mitrală
73. Stenoză mitrală, reconstrucţie cu inel supravalvular mitral
74. Inlocuire valva mitrală
75. Operaţia Norwood
76. Sindromul cordului stang hipoplazic (HLHS) – corecţie biventriculară
77. Transplant, cord
78. Transplant, cord şi plămân(i)
79. Ventriculectomie parţială stângă (chirurgia reducţiei VS) (Batista)
80. Drenaj pericardic
81. Pericardectomie
82. Fontan, conexiune atrio-pulmonară
83. Fontan, conexiune atrio-ventriculară
84. Fontan, conexiune totală cavo-pulmonară (TCPC), tunel lateral, fenestrat
85. Fontan, conexiune totală cavo-pulmonară (TCPC), tunel lateral, nefenestrat
86. Fontan, conexiune totală cavo-pulmonară (TCPC), conduct extern, fenestrat
87. Fontan, conexiune totală cavo-pulmonară (TCPC), conduct extern, nefenestrat
88. Fontan, altă procedură
89. Transpoziţie de vase mari corectată congenital, switch atrial şi switch arterial (dublu switch)
90. Transpoziţie de vase mari corectată congenital, switch atrial şi Rastelli
91. Transpoziţie de vase mari corectată congenital, închidere DSV
92. Transpoziţie de vase mari corectată congenital, închidere DSV şi conduct VS - AP
93. Switch arterial
94. Switch arterial şi corecţie DSV
95. Senning
96. Mustard
97. Rastelli
98. REV
99. VD cu dublă cale de ieşire, corecţie prin tunel intraventricular

100. VS cu dublă cale de ieşire, corecţie
101. Origine aberantă a arterelor coronare din artera pulmonară, corecţie
102. Ligatura fistulei de arteră coronară
103. Bypass aorto-coronarian
104. Cura coarctaţiei, termino-terminal
105. Cura coarctaţiei, termino-terminal, extins
106. Cura coarctaţiei, flap de subclavie
107. Cura coarctaţiei, plastie de lărgire aortică cu petic
108. Cura coarctaţiei, interpoziţie grefon
109. Cura coarctaţiei + corecţie DSV
110. Cura coarctaţiei, altă procedură
111. Operaţii de corecţie arc aortic
112. Arc aortic întrerupt, corecţie
113. Închidere chirurgicală de duct arterial patent
114. Inel vascular, corecţie
115. Arteră pulmonară în „coardă"
116. Anevrism aortic, corecţie
117. Disecţie aortică, corecţie
118. Biopsie pulmonară
119. Transplant, plămân(i)
120. Corecţie Pectus
121. Implant pacemaker, permanent
122. Intervenţii pe pacemaker
123. Implant defibrilator cardioverter (ICD, AICD)
124. Intervenţii pe defibrilator (ICD, AICD)
125. Chirurgia aritmiilor – ablaţie chirurgicală atrială
126. Şunt sistemico-pulmonar, Blalock–Taussig modificat (MBTS)
127. Şunt sistemico-pulmonar, central (aortă-trunchiul arterei pulmonare)
128. Şunt, ligatură şi suprimare
129. Banding arteră pulmonară
130. Debanding arteră pulmonară
131. Operaţia Damus–Kaye–Stansel (DKS) (crearea unei anastomoze aorto-pulmonare fără reconstrucţie de arc aortic)
132. Anastomoză bidirecţională cavo-pulmonară (Glenn bidirecţional)
133. Glenn (anastomoză bidirecţională cavo-pulmonară) (Glenn unidirecţional)
134. Anastomoză bidirecţională cavo-pulmonară bilaterală (Glenn bilateral bidirecţional)
135. Hemi-Fontan
136. Corecţie anevrism ventricular drept
137. Corecţie anevrism ventricular stâng
138. Corecţie anevrism arteră pulmonară
139. Tumoră cardiacă, rezecţie
140. Ligatură arteră pulmonară
141. Embolectomie pulmonară
142. Drenaj pleural
143. Ligatură duct toracic
144. Embolizare prin dispozitiv spiral
145. Decorticare
146. Inserţie balon intra-aortic (IABP)
147. Procedură ECMO
148. Procedură de assist device drept/stâng
149. Bronhoscopie
150. Plicaturare diafragm
151. Alte proceduri diafragm
152. Închidere sternală întârziată (amânată, secundară)
153. Explorare mediastinală
154. Alte proceduri mediastinale
155. Drenaj după sternotomie
156. Corecţie arc aortic + corecţie DSV
157. Înlocuire rădăcină aortică, bioproteză
158. Chirurgia aritmiilor – ablaţie chirurgicală ventriculară
159. Proceduri de partiţionare atrială (Mustard sau Senning)
160. Proceduri miniinvazive
161. Montarea unui conduct VS-aortă
162. Corecţie boală Ebstein
163. Revizia sau conversia unei operaţii Fontan (Re-do Fontan)
164. Embolectomie pulmonară, embolie pulmonară acută
165. Embolectomie pulmonară, trombo-embolism pulmonar cronic

În ceea ce priveşte tipul de proceduri utilizate în tratamentul chirurgical al cardiopatiilor congenitale, ierarhizarea presupune, în lista comprehensivă, pe lângă menţionarea procedurii propriu-zise, câteva module ce trebuie codificate: tipul de incizie a peretelui toracic (sternotomie mediană, incizie submamară, toracotomie dreaptă, toracotomie stângă, incizii minimal-invazive), tipul de incizie cardiacă (aortotomie, arteriotomie pulmonară, atriotomie dreaptă, atriotomie stângă, ventriculotomie dreaptă, ventriculotomie stângă) şi tipul de materiale folosite: petice, (Dacron, Gore-Tex, pericard autolog, pericard bovin etc.), conducte (Gore-Tex, Hemashield, Vascutek etc.), homogrefe (proaspete, crioprezervate etc.) valve, pacemakere, cardiovertere).

4.4 Lista complicaţiilor postoperatorii

1. Insuficienţa renală acută necesitând dializă permanentă
2. Insuficienţa renală acută necesitând dializă temporară
3. Sângerare necesitând reoperaţie
4. Chilotorax
5. Mediastinită
6. Alte complicaţii postoperatorii
7. Revărsat pericardic necesitând drenaj
8. Leziune de nerv frenic/paralizie de diafragm
9. Revărsat pleural necesitând drenaj
10. Pneumonie
11. Pneumothorax
12. Acidoză postoperatorie
13. Aritmie postoperatorie
14. Stop cardiac postoperator
15. Bloc AV complet necesitând stimulare permanentă
16. Bloc AV complet necesitând stimulare temporară
17. Endocardită postoperatorie
18. Sindrom de debit cardiac scăzut postoperator

19. Suport mecanic circulator postoperator (balon de contrapulsație aortică IABP, dispozitiv de asistare ventriculară VAD, circulație extracorporeală mobilă ECMO, suport mecanic cardio-pulmonar CPS)
20. Deficit neurologic postoperator persistent la externare
21. Convulsii cu debut postoperator
22. Crize de hipertensiune pulmonară postoperatorii (presiunea în artera pulmonară mai mare decât cea sistemică)
23. Insuficiența respiratorie postoperatorie necesitând asistare ventilatorie mecanică > 7 zile
24. Septicemia postoperatorie
25. Traheostomie postoperatorie
26. Obstrucție de vene pulmonare
27. Leziune de nerv laringeu recurent / paralizie de corzi vocale
28. Reoperație în cazul aceleiași internări (reoperație neplanificată)
29. Stern lăsat deschis
30. Obstrucție vene sistemice
31. Dehiscență plagă
32. Infecție plagă

4.5. Lista anomaliilor extracardiace și a factorilor de risc preoperator independenți de procedură

Tipul factorului	Factorii de complexitate	Definiția factorului
General	Greutate < 2,5 kg	
General	Prematuritate 32–35 săptămâni	
General	Prematuritate extremă < 32 săptămâni	
Clinic – cardiac	Suport mecanic cardio-pulmonar	Exclusiv ECMO ca procedură primară
Clinic – cardiac	Șoc – persistent în momentul începerii procedurii	Acidoză metabolică pH < 7,2 sau lactat > 4mmol/l
Clinic – cardiac	Disfuncție miocardică	FEVS<25%; în cazul VD disfuncție moderată sau severă
Clinic – cardiac	Resuscitare cardio-pulmonară	Masaj sternal și medicație corespunzătoare în ultimele 48 ore ce preced intervenția
Clinic – cardiac	Șoc – rezolvat în momentul începerii procedurii	Acidoză metabolică pH < 7,2 sau lactat > 4mmol/l
Clinic – cardiac	Tahicardie supraventriculară	>160 b/min (tahicardie ectopică joncțională, tahicardie ectopică focală, tahicardie prin reintrare intraatrială, sindrom WPW)
Clinic – cardiac	Malrotație cardiacă (criss-cross heart)	
Clinic – cardiac	Dextrocardie	
Clinic – cardiac	Ectopie cardiacă	
Clinic – cardiac	Tahicardie ventriculară	
Clinic – pulmonar	Ventilație mecanică pentru a trata insuficiența cardio-respiratorie	Doar în timpul aceleiași internări
Clinic – pulmonar	Virus respirator sincițial	Doar în timpul aceleiași internări
Clinic – pulmonar	Rezistențe pulmonare crescute. Corecție biventriculară	> 6 unități Wood
Clinic – pulmonar	Rezistențe pulmonare crescute. Transplant de cord	> 4 unități Wood
Clinic – pulmonar	Rezistențe pulmonare crescute. Corecție univentriculară	> 2 unități Wood
Clinic – pulmonar	Plămân unic	Doar un singur plămân prezent
Clinic – pulmonar	Traheostomă	Prezentă în momentul operației
Clinic – infecțios	Septicemie	Hemoculturi pozitive
Clinic – infecțios	Endocardită	Vegetații sau regurgitare nou-apărută la ecografie
Clinic – gastro-intestinal	Enterocolită necrozantă tratată medical	Doar în timpul aceleiași internări – aer extraluminal prezent la radiografie
Clinic – gastro-intestinal	Enterocolită necrozantă tratată chirurgical	Doar în timpul aceleiași internări – aer extraluminal prezent la radiografie
Clinic – gastro-intestinal	Disfuncție hepatică	PT > 2 ori față de normal
Clinic – gastro-intestinal	Enterostomă prezentă	Include: esofagostomă, gastrostomă, enterostomă, colostomă
Clinic – hematologic	Tulburări de coagulare dobândite	PT/aPTT peste normal, trombocitopenie < 100.000, produși de degradare a fibrinogenului prezenți (>10%)
Clinic – hematologic	Tulburări de coagulare congenitale	PT/aPTT peste normal, trombocitopenie < 100.000, produși de degradare a fibrinogenului prezenți (>10%)

(continuare)

Clinic – renal	Disfuncție renală	Creatinină > 1mg/dl la nou-născuți sau creatinină > 2mg/dl la sugari și copii
Clinic – renal	Insuficiență renală necesitând dializă	
Clinic – neurologic	AVC, embolic sau hemoragic – gr. 2	În antecedente (sechelar)
Clinic – neurologic	AVC, embolic sau hemoragic – gr. 2	În ultimele 48 ore ce preced intervenția
Clinic – neurologic	Antecedente convulsive	
Clinic – neurologic	Convulsii în ultimele 48 ore ce preced intervenția	
Clinic – endocrin	Hipotiroidism	TSH > 20 mU/l
Clinic – endocrin	Diabet zaharat insulinodependent	
Clinic – endocrin	Diabet zaharat non-insulinodependent	
Extracardiac	SNC – hidrocefalie	
Extracardiac	SNC – spina bifidă	
Extracardiac	Respirator – laringomalacie	
Extracardiac	Respirator – bronho-traheomalacie	
Extracardiac	Respirator – fibroză cistică	
Extracardiac	Respirator – fistulă traheo-esofagiană	
Extracardiac	Respirator – limfangiectazie pulmonară	
Extracardiac	Respirator – atrezie choanală	
Extracardiac	Respirator – cleft-ul palatin	
Extracardiac	Respirator – emfizem lobar congenital	
Extracardiac	Respirator – malformație congenitală chist-adenomatoasă	
Extracardiac	Respirator – sechestru pulmonar	
Extracardiac	Respirator – deformarea peretelui toracic, inclusiv Pectus	
Extracardiac	Gastrointestinal – atrezie biliară	
Extracardiac	Gastrointestinal – gastroschizis	
Extracardiac	Gastrointestinal – omfalocel	
Extracardiac	Gastrointestinal – atrezie duodenală	
Extracardiac	Gastrointestinal – imperforație anală	
Extracardiac	Gastrointestinal – boală Hirschprung	
Extracardiac	Gastrointestinal – boli intestinale inflamatorii (boală Crohn, recto-colită ulcero-hemoragică)	
Extracardiac	Renal – boală polichistică	
Extracardiac	Renal – reflux vezico-ureteral	
Extracardiac	Renal – hidronefroză (obstrucție pielo-ureterală sau uretero-vezicală)	
Extracardiac	Anomalii cromozomiale – sindrom Marfan	
Extracardiac	Anomalii cromozomiale – sindrom Down	
Extracardiac	Anomalii cromozomiale – sindrom Di George	
Extracardiac	Anomalii cromozomiale – absența 22q11	
Extracardiac	Anomalii cromozomiale – sindrom William Beuren	
Extracardiac	Anomalii cromozomiale – sindrom Allagile	
Extracardiac	Anomalii cromozomiale – sindrom Turner	
Extracardiac	Anomalii cromozomiale – alte anomalii	
Extracardiac	Anomalii spațiale – Heterotaxia	
Extracardiac	Anomalii spațiale – Situs inversus	
Extracardiac	Altele – mamă diabetică	
Extracardiac	Altele – distrofie musculară	
Extracardiac	Altele – cură concomitentă cu steroizi	
Chirurgical	Sternotomie iterativă – redo nr. 1, nr. 2, nr. 3	
Chirurgical	Sternotomie iterativă – redo nr. 4 sau mai multe	
Chirurgical	Toracotomie iterativă	
Chirurgical	Sternotomie minimal invazivă	Operație pe cord deschis cu incizia pielii <50% din distanța manubrio-xifoidiană

(continuare)

Chirurgical	Toracotomie antero-laterală minimal invazivă	Operație pe cord deschis prin toracotomie antero-laterală limitată
Chirurgical	Toracotomie postero-laterală minimal invazivă	Operație pe cord deschis prin toracotomie postero-laterală limitată
Chirurgical	Chirurgie robotică	
Chirurgical	Chirurgie toracică video-asistată (VATS)	

4.6. Categoriile de risc al procedurilor

Evident, colectarea datelor nu reprezintă un scop în sine, ci permite obținerea de analize simple sau complexe ale nivelului de risc pe care îl implică diversele proceduri chirurgicale în chirurgia cardiacă pediatrică.

Există mai multe niveluri de risc care definesc rezultatele chirurgiei cardiace congenitale. Primele patru dintre ele sunt reprezentate chiar de variabilele ilustrate de listele prezentate mai sus: (1) factori preoperatori independenți de boala cardiacă sau de procedură, (2) leziunea cardiacă propriu-zisă, (3) tipul de procedură corectivă și (4) complicațiile postoperatorii survenite. Alte două niveluri de risc sunt legate de performanțele individuale ale chirurgilor **[5]** și, respectiv, de performanțele colective ale diferitelor centre de chirurgie cardiacă congenitală **[6]**.

Primele rezultate importante în analiza nivelului de risc al acestui tip de chirurgie au apărut în anii ’90 pe tărâm american, prin constituirea unui grup de lucru format din cardiologi pediatri și chirurgi cardiaci, care a analizat atât datele obținute prin colectarea de la mai multe centre de chirurgie cardiacă pediatrică după externarea pacienților, cât și datele obținute de Pediatric Cardiac Care Consortium **[5]**. Astfel, au putut fi stabilite 6 grupe de risc privind procedurile utilizate:

Categoria de risc 1

Chirurgia defectelor septale interatriale (incluzând închiderea DSA ostium secundum, DSA tip sinus venos sau foramen ovale patent)
Aortopexie
Chirurgia ductului arterial patent la vârste de peste 30 zile
Cura coarctației de aortă la vârste de peste 30 zile
Chirurgia drenajului venos pulmonar aberant parțial

Categoria de risc 2

Valvulotomie sau valvuloplastie aortică la vârste de peste 30 zile
Rezecție stenoză subaortică
Valvulotomie sau valvuloplastie pulmonară
Înlocuire valvulară pulmonară
Infundibulectomie ventricul drept
Plastie de lărgire a tractului de ejecție a ventriculului drept
Corecție fistulă arteră coronară
Închidere DSA și DSV
Corecție DSA tip ostium primum
Închidere DSV
Închidere DSV și valvulotmie pulmonară sau rezecție infundibulară
Închidere DSV și debanding arteră pulmonară
Corecția unui defect septal nespecificat
Corecție totală tetralogie Fallot
Corecția drenajului venos pulmonar aberant total la vârste de peste 30 zile
Șunt Glenn
Chirurgia inelului vascular
Corecție fereastră aorto-pulmonară
Corecție coarctație la vârste mai mici de 30 zile
Corecția stenozei de arteră pulmonară
Transecția arterei pulmonare
Închiderea atriului comun
Corecția unui șunt dintre ventriculul stâng și atriul drept

Categoria de risc 3

Înlocuire valvulară aortică
Procedura Ross
Plastie cu petic pe tractul de ejecție ventriculul stâng
Ventriculomiotomie
Aortoplastie
Valvulotomie sau valvuloplastie mitrală
Înlocuire valvulară mitrală
Valvectomie la nivelul valvei tricuspide

Valvulotomie sau valvuloplastie tricuspidiană
Înlocuire valvulară tricuspidiană
Repoziționarea valvei tricuspide pentru boală Ebstein la vârste de peste 30 zile
Corecția unei anomalii de artera coronară fără tunel intrapulmonar
Corecția unei anomalii de artera coronară cu tunel intrapulmonar (Takeuchi)
Închiderea unei valve semilunare, aortă sau pulmonară
Montarea unui conduct între ventriculul drept și artera pulmonară
Montarea unui conduct între ventriculul stâng și artera pulmonară
Corecția ventriculului drept cu dublă cale de ieșire, cu sau fără corecția obstrucției ventriculului drept
Procedură Fontan
Corecția unui canal atrio-ventricular comun, formă de tranziție sau completă, cu sau fără înlocuire valvulară
Banding de arteră pulmonară
Corecție tetralogie Fallot cu atrezie pulmonară
Corecție cor triatriatum
Șunt sistemico-pulmonar
Switch atrial
Switch arterial
Reimplantarea unei artere pulmonare aberante
Anuloplastie
Corecția coarctației și închiderea DSV
Excizia unei tumori intracardiace

Categoria de risc 4

Valvulotomie sau valvuloplastie aortică la vârste mai mici de 30 zile
Procedura Konno
Corecția unei anomaliii complexe (ventricul unic) prin lărgirea defectului septal interventricular
Corecția drenajului venos pulmonar aberant total la vârste mai mici de 30 zile
Septectomie atrială
Corecția transpoziției, a DSV și a stenozei pulmonare (Rastelli)
Switch atrial cu închidere DSV
Switch atrial cu corecție stenoză subpulmonară
Switch arterial cu debanding arteră pulmonară
Switch arterial cu închidere DSV
Switch arterial cu corecție stenoză subpulmonară
Corecție trunchi arterial comun
Corecție hipoplazie de arc aortic sau arc aortic întrerupt fără închidere DSV
Corecție hipoplazie de arc aortic sau arc aortic întrerupt cu închidere DSV
Grefon arc aortic transvers
Unifocalizarea colateralelor mari aorto-pulmonare în tetralogia Fallot cu atrezie pulmonară
Switch dublu

Categoria de risc 5

Repoziționarea valvei tricuspide pentru boală Ebstein la vârste mai mici de 30 zile
Corecție trunchi arterial comun și arc aortic întrerupt

Categoria de risc 6

Stadiul 1 al corecției sindrom cord stâng hipoplazic (operația Norwood)
Stadiul 1 al corecției sindroamelor de cord stâng nonhipoplazic
Operația Damus-Kaye-Stansel

Autorii au încercat chiar o analiză a riscului combinat dintre procedurile chirurgicale și factorii preoperatori cu obținerea unor rezultate importante, dar au subliniat totodată limitele acestor interpretări, datorate mai ales absenței în acel moment a unei nomenclaturi bine definite și a unei baze de date unitare. În **Tabelul 70.1.** se pot observa rezultatele comparative între două seturi de date multiinstituționale:

În **Tabelul 70.1. Op TIM** se observă, în cazul ambelor seturi de date, creșterea ratei mortalității în funcție de grupa de risc operator (excepție face categoria 5 de risc, cu foarte puține cazuri în cadrul acestei grupe). Acest lucru este valabil atât pentru procedurile izolate, cât și pentru procedurile combinate.

Autorii au luat în considerare și alți factori de risc, ilustrați în **Tabelul 70.2.**, pe care au încercat să-i coreleze cu cei de risc operator.

Tabelul 70.1. Op TIM Rata mortalității în funcție de categoriile de risc (după Jenkins et al.)

Categoria de risc	Procedură unică		Procedură combinată		Rata mortalității totale %
	Nr. cazuri	Rata mortalității %	Nr. cazuri	Rata mortalității %	
Datele PCCC					
1	961	0.4	3	–	0.4
2	1222	3.8	213	3.8	3.8
3	1205	8.5	318	13.5	9.5
4	191	19.4	85	18.8	19.2
5	2	–	2	–	–
6	128	47.7	40	45	47
Date externare					
1	922	0.3	0	–	0.3
2	1290	3.3	64	3.1	3.3
3	1038	6.8	128	3.9	6.5
4	128	16.4	35	31.4	19.6
5	0	–	0	–	–
6	41	41.5	0		41.5

Tabelul 70.2. Op TIM Prevalența fatorilor clinici adiționali (după Jenkins et al.)

	PCCC (n = 4370)	Date externare (n =3646)
Vârsta	833 (19,1%)	450 (12,3%)
< 30 zile	1383 (31,6%)	1140 (31,3%)
31 zile – 1 an	2365 (54,1%)	1926 (52,8%)
Sex masculin	144 (3,3%)	–
Prematuritate	343 (7,8%)	62 (1,7%)
Sindrom Down	361 (8,3%)	323 (8,9%)
Prezența altor anomalii cromozomiale	184 (4,2%)	104 (2,9%)
Prezența anomaliilor structurale non-cardiace majore	199 (4,6%)	83 (2,3%)
Transferul de la altă unitate de terapie intensivă		457 (12,5%)

4.7. Scorul de risc Aristotle

Progresele făcute în ultimii ani în ceea ce privește nomenclatura și structurarea bazei de date au permis apariția unui scor de risc combinat, ce analizează mortalitatea, morbiditatea și dificultatea tehnică a unui anumit tip de procedură:

Scor	Mortalitate	Morbiditate	Dificultate
1 pt	<1%	ICU 0–24ore	elementară
2 pt	1–5%	ICU 1–3 zile	simplă
3 pt	5–10%	ICU 4–7 zile	medie
4 pt	10–20%	ICU 1–2 săpt.	importantă
5 pt	> 20%	ICU > 2săpt.	majoră

Nr.	Procedură	Total (Basic Score)	Mortalitate	Morbiditate	Dificultate
1	Foramen ovale patent, închidere primară	**3.0**	1.0	1.0	1.0
2	Corecție DSA, închidere primară	**3.0**	1.0	1.0	1.0
3	Corecție DSA, petic	**3.0**	1.0	1.0	1.0
4	DSA, atriu comun (unic), septare	**3.8**	1.0	1.0	1.8
5	Creare/lărgire DSA	**4.0**	2.0	2.0	1.0
6	Închidere parțială DSA	**3.0**	1.0	1.0	1.0
7	Fenestrare septală atrială	**4.0**	2.0	2.0	1.0
8	Corecție DSV, închidere primară	**6.0**	2.0	2.0	2.0
9	Corecție DSV, petic	**6.0**	2.0	2.0	2.0
10	Corecție DSV multiple	**9.0**	3.0	2.5	3.5
11	Creare/lărgire DSV	**9.0**	3.0	3.0	3.0
12	Fenestrare septală ventriculară	**7.5**	3.0	2.0	2.5
13	Canal atrio-ventricular comun CAVC complet – corecție	**9.0**	3.0	3.0	3.0
14	Canal atrio-ventricular comun CAVC intermediar (tranzițional) – corecție	**5.0**	1.5	1.5	2.0
15	Canal atrio-ventricular comun CAVC parțial (incomplet) – corecție	**4.0**	1.0	1.0	2.0
16	Corecție fereastră aorto-pulmonară	**6.0**	2.0	2.0	2.0
17	Originea arterei pulmonare din aorta ascendentă (hemitruncus) – corecție	**9.0**	3.0	3.0	3.0
18	Corecție trunchi arterial comun	**11.0**	4.0	3.0	4.0
19	Valvă trunchi comun – valvuloplastie	**7.0**	2.0	2.0	3.0
20	Valvă trunchi comun – înlocuire valvulară	**6.0**	2.0	2.0	2.0

(continuare)

21	Drenaj venos pulmonar aberant parţial (PAPVC) – corecţie	**5.0**	2.0	1.0	2.0
22	Drenaj venos pulmonar aberant parţial (PAPVC), sindrom scimitar – corecţie	**8.0**	3.0	2.0	3.0
23	Drenaj venos pulmonar aberant total (TAPVC) – corecţie	**9.0**	3.0	3.0	3.0
24	Cor triatriatum, corecţie	**6.0**	2.0	2.0	2.8
25	Stenoze vene pulmonare, reconstrucţie	**12.0**	4.0	4.0	4.0
26	Proceduri de partiţionare atrială (non-Mustard, non-Senning)	**7.8**	2.8	2.0	3.0
27	Drenaj venos sistemic aberant, corecţie	**7.0**	2.0	2.0	3.0
28	Stenoze venoase sistemice, corecţie	**8.0**	3.0	2.0	3.0
29	Tetralogie Fallot, corecţie – fără ventriculotomie	**8.0**	3.0	2.0	3.0
30	Tetralogie Fallot, corecţie – prin ventriculotomie, fără petic transanular	**7.5**	2.5	2.0	3.0
31	Tetralogie Fallot, corecţie – prin ventriculotomie, cu petic transanular	**8.0**	3.0	2.0	3.0
32	Tetralogie Fallot, corecţie – conduct VD-AP	**8.0**	3.0	2.0	3.0
33	Tetralogie Fallot + CAVC, corecţie	**11.0**	4.0	3.0	4.0
34	Tetralogie fallot, corecţie – absenţa valvei pulmonare	**9.3**	3.0	3.0	3.3
35	Atrezie valvă pulmonară+DSV (inclusiv tetralogie Fallot + atrezie valvă pulmonară) corecţie	**9.0**	3.0	3.0	3.0
36	Atrezie valvă pulmonară+DSV, reconstrucţia colateralelor mari aorto-pulmonare (MAPCA)	**11.0**	4.0	3.0	4.0
37	Unifocalizare colaterale mari aorto-pulmonare (MAPCA)	**11.0**	4.0	3.0	4.0
38	Ocluzie MAPCA	**7.0**	2.0	2.0	3.0
39	Valvuloplastie valva tricuspidă	**7.0**	2.0	2.0	3.0
40	Valvă tricuspidă, înlocuire	**7.5**	2.5	2.0	3.0
41	Închiderea valvei tricuspide (excluzie, abord univentricular)	**9.0**	4.0	3.0	2.0
42	Excizia valvei tricuspide, fără înlocuire	**6.0**	3.0	3.0	1.0
43	Corecţii tract de ejecţie ventricul drept	**6.5**	2.0	2.0	2.5
44	Reconstrucţie ventriculară 1 1/2	**9.0**	3.0	3.0	3.0
45	Artera pulmonară, reconstrucţie – trunchi	**6.0**	2.0	2.0	2.0
46	Artera pulmonară, reconstrucţie – ramuri centrale (până în hilul pulmonar)	**7.8**	2.8	2.0	3.0
47	Artera pulmonară, reconstrucţie – ramuri periferice (în hilul pulmonar sau distal de acesta)	**8.8**	2.8	2.0	3.0
48	Ventricul drept cu dublă camera (DCRV), corecţie	**7.0**	2.0	2.0	3.0
49	Reoperarea conductului (VD – AP sau VS – AP)	**8.0**	3.0	2.0	3.0
50	Valvuloplastie pulmonară	**5.6**	1.8	1.8	2.0
51	Înlocuire valvă pulmonară	**6.5**	2.0	2.0	2.5
52	Plasarea unui conduct, VD-AP	**7.5**	2.5	2.0	3.0
53	Plasarea unui conduct, VS-AP	**8.0**	3.0	2.0	3.0
54	Valvuloplastie aortică	**8.0**	3.0	2.0	3.0
55	Înlocuire valvulară aortică – valvă mecanică	**7.0**	2.0	2.0	3.0
56	Înlocuire valvulară aortică – valvă biologică	**7.0**	2.0	2.0	3.0
57	Înlocuire valvulară aortică – homograft	**8.5**	3.0	2.0	3.5
58	Înlocuirea rădăcinii aortice – cu prezervarea valvei	**8.5**	2.0	2.0	4.5
59	Înlocuirea rădăcinii aortice – cu valvă mecanică	**8.8**	3.3	2.0	3.5
60	Înlocuirea rădăcinii aortice – cu homograft	**9.5**	3.5	2.0	4.0
61	Operaţia Ross	**10.3**	4.0	2.3	4.0
62	Operaţia Konno	**11.0**	4.0	3.0	4.0
63	Operaţia Ross–Konno	**12.5**	4.5	3.0	5.0
64	Stenoză aortică subvalvulară, corecţie	**6.3**	2.0	1.8	2.5
65	Stenoză aortică supravalvulară, corecţie	**5.5**	2.5	2.0	3.0
66	Anevrism sinus Valsalva, corecţie	**7.5**	2.5	2.0	3.0
67	Tunel VS-aortă, corecţie	**8.3**	3.0	2.3	3.0
68	Valvuloplastie mitrală	**8.0**	3.0	2.0	3.0
69	Stenoză mitrală, reconstrucţie cu inel supravalvular mitral	**8.0**	3.0	2.0	3.0
70	Inlocuire valva mitrală	**7.5**	2.5	2.0	3.0
71	Operaţia Norwood	**14.5**	5.0	4.5	5.0
72	Sindromul cordului stang hipoplazic (HLHS) – corecţie biventriculară	**15.0**	5.0	5.0	5.0

(continuare)

73	Transplant, cord	**9.3**	3.0	5.0	5.0
74	Transplant, cord și plămân(i)	**13.3**	4.0	5.0	4.3
75	Ventriculectomie parțială stângă (chirurgia reducției VS) (Batista)	**12.0**	4.0	4.0	4.0
76	Drenaj pericardic	**3.0**	1.0	1.0	1.0
77	Pericardectomie	**6.0**	2.0	2.0	2.0
78	Fontan, conexiune atrio-pulmonară	**9.0**	3.0	3.0	3.0
79	Fontan, conexiune atrio-ventriculară	**9.0**	3.0	3.0	3.0
80	Fontan, conexiune totala cavo-pulmonară (TCPC), tunel lateral, fenestrat	**9.0**	3.0	3.0	3.0
81	Fontan, conexiune totala cavo-pulmonară (TCPC), tunel lateral, nefenestrat	**9.0**	3.0	3.0	3.0
82	Fontan, conexiune totala cavo-pulmonară (TCPC), conduct extern, fenestrat	**9.0**	3.0	3.0	3.0
83	Fontan, conexiune totala cavo-pulmonară (TCPC), conduct extern, nefenestrat	**9.0**	3.0	3.0	3.0
84	Transpoziție de vase mari corectată congenital, switch atrial și switch arterial (dublu switch)	**13.8**	5.0	3.0	3.0
85	Transpoziție de vase mari corectată congenital, switch atrial și Rastelli	**11.0**	4.0	3.8	5.0
86	Transpoziție de vase mari corectată congenital, închidere DSV	**9.0**	3.0	3.0	3.0
87	Transpoziție de vase mari corectată congenital, închidere DSV și conduct VS-AP	**11.0**	4.0	3.0	4.0
88	Switch arterial	**10.0**	3.5	3.0	3.5
89	Switch arterial și corecție DSV	**11.0**	4.0	3.0	4.0
90	Senning	**8.5**	3.0	2.5	3.0
91	Mustard	**9.0**	3.0	3.0	3.0
92	Rastelli	**10.0**	3.3	3.0	4.0
93	REV	**11.0**	4.0	3.0	4.0
94	VD cu dublă cale de ieșire, corecție prin tunel intraventricular	**10.3**	3.0	3.0	4.0
95	VS cu dublă cale de ieșire, corecție	**11.0**	4.0	3.0	4.0
96	Origine aberantă a arterelor coronare din artera pulmonară, corecție	**10.0**	3.0	3.0	4.0
97	Ligatura fistulei de arteră coronară	**4.0**	1.0	2.0	1.0
98	Bypass aorto-coronarian	**7.5**	2.5	2.0	3.0
99	Cura coarctației, termino-terminal	**6.0**	2.0	2.0	2.0
100	Cura coarctației, termino-terminal, extins	**8.0**	3.0	2.0	3.0
101	Cura coarctației, flap de subclavie	**6.0**	2.0	2.0	2.0
102	Cura coarctației, plastie de lărgire aortică cu petic	**6.0**	2.0	2.0	2.0
103	Cura coarctației, interpoziție grefon	**7.8**	2.8	2.0	3.0
104	Operații de corecție arc aortic	**7.0**	2.0	3.0	4.0
105	Arc aortic întrerupt, corecție	**10.8**	3.8	3.0	4.0
106	Închidere chirurgicală de duct arterial patent	**3.0**	1.0	1.0	1.0
107	Inel vascular, corecție	**6.0**	2.0	2.0	2.0
108	Arteră pulmonară în „coardă"	**9.0**	3.0	3.0	3.0
109	Anevrism aortic, corecție	**8.8**	3.0	2.8	3.0
110	Disecție aortică, corecție	**11.0**	4.0	3.0	4.0
111	Biopsie pulmonară	**5.0**	1.5	2.0	1.5
112	Transplant plămân(i)	**12.0**	4.0	4.0	4.0
113	Corecție pectus	**5.3**	2.0	1.0	2.3
114	Implant pacemaker, permanent	**3.0**	1.0	1.0	1.0
115	Intervenții pe pacemaker	**3.0**	1.0	1.0	1.5
116	Implant defibrilator cardioverter (ICD, AICD)	**4.0**	1.5	1.0	1.5
117	Intervenții pe defibrilator (ICD, AICD)	**4.0**	1.5	2.0	3.0
118	Chirurgia aritmiilor – ablație chirurgicală atrială	**8.0**	3.0	2.0	3.0
119	Șunt sistemico-pulmonar, Blalock–Taussig modificat (MBTS)	**6.3**	2.0	2.0	2.3
120	Șunt sistemico-pulmonar, central (aortă-trunchiul arterei pulmonare)	**6.8**	2.0	2.0	2.8
121	Șunt, ligatură și suprimare	**3.5**	1.5	1.0	1.0
122	Banding arteră pulmonară	**6.0**	2.0	2.0	2.0
123	Debanding arteră pulmonară	**6.0**	2.0	2.0	2.0
124	Operația Damus–Kaye–Stansel (DKS) (crearea unei anastomoze aorto-pulmonare fără reconstrucție de arc aortic)	**9.5**	3.0	3.0	3.5
125	Anastomoză bidirecțională cavo-pulmonară (Glenn bidirecțional)	**7.0**	2.5	2.0	2.5
126	Glenn (anastomoză bidirecțională cavo-pulmonară) (Glenn unidirecțional)	**7.0**	2.5	2.0	2.5

(continuare)

127	Anastomoză bidirecţională cavo-pulmonară bilaterală (Glenn bilateral bidirecţional)	**7.5**	2.5	2.0	3.0
128	HemiFontan	**8.0**	3.0	2.0	3.0
129	Corecţie anevrism ventricular drept	**8.0**	3.0	2.0	3.0
130	Corecţie anevrism ventricular stâng	**9.0**	3.0	2.5	3.5
131	Corecţie anevrism arteră pulmonară	**8.0**	3.0	2.0	3.0
132	Tumoră cardiacă, rezecţie	**8.0**	3.0	2.0	3.0
133	Ligatură arteră pulmonară	**5.0**	1.5	2.0	1.5
134	Embolectomie pulmonară	**8.0**	3.0	3.0	2.0
135	Drenaj pleural	**1.5**	0.5	0.5	0.5
136	Ligatură duct toracic	**4.0**	1.0	2.0	1.0
137	Decorticare	**5.0**	1.0	1.0	3.0
138	Inserţie balon intraaortic (IABP)	**2.0**	0.5	1.0	0.5
139	Procedură ECMO	**6.0**	2.0	3.0	1.0
140	Procedură de assist-device drept/stâng	**7.0**	2.0	3.0	2.0
141	Bronhoscopie	**1.5**	0.5	0.5	0.5
142	Plicaturare diafragm	**4.0**	1.0	2.0	1.0
143	Închidere sternală întârziată	**1.5**	0.5	0.5	0.5
144	Explorare mediastinală	**1.5**	0.5	0.5	0.5
145	Drenaj după sternotomie	**1.5**	0.5	0.5	0.5
146	Coarctaţie + corecţie DSV	**10.0**	2.5	3.0	3.5
147	Corecţie arc aortic + corecţie DSV	**10.0**	3.0	3.0	4.0
148	Înlocuire rădăcină aortică, bioproteză	**9.5**	3.5	2.0	4.0
149	Chirurgia aritmiilor – ablaţie chirurgicală ventriculară	**8.0**	3.0	2.0	3.0
150	Proceduri de partiţionare atrială (Mustard sau Senning)	**7.0**	2.0	2.0	3.0
151	Închiderea unei fenestrări atriale	**3.0**	1.0	1.0	1.0
152	Montarea unui conduct VS-aortă	**9.0**	3.0	3.0	3.0
153	Corecţie boală Ebstein	**10.0**	3.0	3.0	4.0
154	Revizia sau conversia unei operaţii Fontan (Re-do Fontan)	**12.5**	4.0	4.0	4.5
155	Embolectomie pulmonară, embolie pulmonară acută	**8.0**	3.0	3.0	2.0
156	Embolectomie pulmonară, tromboembolism pulmonar cronic	**9.0**	3.0	3.0	3.0

4.8. Riscul dat de performanţa individuală

Riscul dat de performanţa individuală a chirurgului cardiac congenital a făcut obiectul unui studiu realizat de un colectiv britanic, sub conducerea lui Jaroslav Stark [6]. Studiul a analizat performanţele a 11 chirurgi din 5 centre de chirurgie cardiacă congenitală din Anglia în efectuarea a 6 tipuri de operaţii (coarctaţie, DSV, CAVC, Fallot, switch arterial şi corecţie trunchi arterial comun), considerând aceste operaţii reprezentative pentru trei grade de dificultate (uşoară, medie, dificilă). Performanţa s-a măsurat doar prin mortalitatea operatorie. Autorii au subliniat destul de clar limitele acestui studiu, dar, în ciuda acestor limite s-au putut desprinde două concluzii importante: una este aceea că performanţa unui chirurg cardiac congenital nu trebuie apreciată doar pe baza unui tip de operaţie, iar a doua subliniază că un chirurg care efectuează doar un număr mic dintr-un anume tip de operaţie are tendinţa de a subestima riscul acestei intervenţii, datorită reuşitelor de până atunci. Corolarul acestei a doua afirmaţii este că o creştere a volumului actului chirurgical individual ar putea duce şi la o creştere a calităţii actului chirurgical individual pentru un anumit tip de procedură.

4.9. Riscul instituţional

Riscul instituţional a fost analizat într-un studiu făcut de un colectiv american, condus de Birkmeyer [7]. Studiul a vizat mortalitatea operatorie pentru 6 proceduri cardio-vasculare şi 8 proceduri de exereză oncologică, la adulţi (pacienţi între 65 şi 99 ani, beneficiari ai unei asigurări de tip Medicare). Unităţile chirurgicale au fost împărţite pe 5 grupe de activitate (foarte scăzută, scăzută, medie, intensă, foarte intensă) în funcție de tipul de operație. Deşi pentru procedurile cardio-vasculare nu au existat diferențe mari, datele obținute au arătat o ameliorare a rezultatelor pe măsura creşterii volumului de activitate într-o anumită direcție.

4.10. Lista definițiilor termenilor evolutivi

Analiza gradului de risc individual şi mai ales a celui instituțional a necesitat definirea conceptului de siguranță a pacientului. Chirurgia cardiacă pediatrică este un domeniu de activitate complex, iar pragul de toleranță la erori medicale este foarte scăzut. Cu toate acestea, studiile au arătat că se produc erori şi de obicei nu o singură eroare, ci mai degrabă un lanț de imperfecțiuni de diferite cauze, care se pot solda cu lezarea pacientului. În acest sens, s-a reuşit definirea unor termeni necesari în studierea implicațiilor pe care le au diverşi factori în evoluția pacientului:

Definitions	Definiții
Active failures/errors – errors and procedural violations which are committed by the medical team and have an immediate impact on patient safety	**Erori active** – erori şi încălcări procedurale care sunt comise de echipa medicală şi au un impact imediat asupra siguranței pacientului.
Adverse events – undesirable and unintended incidents in care that may result in adverse outcomes or may require additional care efforts to thwart adverse outcome. Criteria of disability, injury, and causality attributed to medical care and not disease process	**Efecte adverse** – incidente terapeutice nedorite şi neintenționate care pot avea ca rezultat o evoluție nefavorabilă sau pot necesita eforturi suplimentare de îngrijire medicală pentru a combate o astfel de evoluție nefavorabilă. Criteriile de disabilitate, lezare sau cauzalitate trebuie atribuite terapiei, şi nu bolii în sine.
Adverse outcomes – undesirable and unintended outcomes of care such as death, disability, or temporary disability	**Evoluție nefavorabilă** – rezultat nedorit şi neintenționat al terapiei, având drept consecință moartea, disabilitatea (invaliditatea) sau disabilitatea (invaliditatea) temporară.
Clinical responses to errors – measures used to counter an unintended consequence in care	**Răspuns clinic în fața erorilor** – măsuri utilizate pentru a contracara o consecință terpaeutică nedorită.
Dangerous situations – where both human and latent factors exist that create a hazard increasing the risk of harm	**Situații periculoase** – situații în care atât factori umani, cât şi factori latenți pot produce creşterea potențialului de risc nociv.
Disability – a temporary or permanent impairment of physical (including disfigurement) or mental function or increased length of stay and/or economic loss (even in the absence of such impairment)	**Disabilitate** – o alterare temporară sau permanentă a funcțiilor fizice (inclusiv desfigurarea) sau mentale, sau o creştere a perioadei de internare, cu sau fără pierdere economică (chiar în absența alterării funcțiilor fizice sau mentale).
Latent factors/errors – system weaknesses that result from decisions made by the higher management in the organization, by regulators, governments, designers, and manufacturers. Latent conditions lead to weaknesses in the organization's defenses, thus increasing the likelihood that when active failures occur they will combine with existing preconditions, breach the system's defenses, and result in an accident. Examples include system defects such as poor design, incorrect installation, faulty maintenance, poor purchasing decisions, and inadequate staffing	**Factori (erori) latenți (latente)** – slăbiciuni de sistem care rezultă din decizii luate la un nivel superior nivelului de activitate (manageri ai unității, reglementări, decizii guvernamentale, activitatea de design sau manufacturare). Condițiile latente duc la slăbiciuni în funcționarea activității, crescând probabilitatea ca atunci când se produc erori active pe acest fond latent să se perturbe activitatea, producându-se un accident. Exemple de acest fel sunt: design deficitar, instalare incorectă, întreținere inadecvată, decizie eronată în achiziționare, personal insuficient.
Major event – is one that is thought to have serious onsequences for the safety of the patient if not corrected (i.e., laceration of an artery)	**Eveniment major** – eveniment care ar putea avea consecințe serioase asupra siguranței pacientului dacă nu ar fi corectat (ex. lacerarea unei artere).
Minor event – is one that disrupted the bsurgical flowQ of the procedure but which, in isolation, were not expected to have serious consequences for the safety of the patient if not corrected (i.e., handing error by the scrub nurse).	**Eveniment minor** – eveniment care întrerupe desfăşurarea „impecabilă" a unei proceduri, dar care, luat în mod izolat, nu este de aşteptat săse soldeze cu consecințe serioase asupra siguranței pacientului dacă nu ar fi corectat (ex. înmânarea greşită a unui instrument de către instrumentară).
Medical error – the failure of a planned action to be completed as intended or the use of a wrong action to achieve an aim. Errors can include problems in practice, products, procedures, and systems.	**Eroare medicală** – eşuarea finalizării unei acțiuni planificate aşa cum fusese ea intenționată sau utilizarea unei acțiuni greşite pentru a atinge un anumit scop. Erorile pot include probleme de practică, de producție a unor componente, de procedură sau de sistem.

Near miss – event in which the unwanted consequence is prevented because there was a recovery by identification and correction of the failure. Such a recovery could be by a planned or unplanned barrier

No harm events – events that have occurred but resulted in no actual harm although the potential for harm may been present. Lack of harm may be due to the robust nature of human physiology or pure luck. (An example of such a benign event would be the issuing of an ABO incompatible unit of blood for a patient, but the unit was not transfused and was returned to the blood bank.)

Preventable adverse events – a subset of adverse outcomes that are judged to have been avoidable if appropriate and reasonable steps had been taken

Safety culture – the product of the individual and group values, attitudes, perceptions, competencies, and patterns of behavior that determine the commitment to an organization's health and safety management

Sentinel events – events in which death or serious harm to a patient has occurred

Eroare corectată (*near miss*) – eveniment în care consecințele nedorite au fost evitate datorită unei acțiuni de îndreptare prin identificarea și corectarea unei erori. Astfel de acțiuni de îndreptare pot funcționa ca „bariere" de protecție planificate sau neplanificate.

Evenimente nenocive (*no harm events*) – evenimente care au avut loc, dar n-au produs niciun efect nociv, deși potențialul pentru a se produce astfel de efecte ar fi putut exista. Absența unui efect nociv s-ar putea datora naturii robuste a fiziologiei umane sau pur și simplu șansei. Un exemplu l-ar putea constitui aducerea unei pungi de sânge de altă grupă sanguină, dar care nu a fost transfuzată, ci a fost returnată.

Efecte adverse prevenibile – un subset de evoluții nefavorabile a căror analiză arată că ar fi putut fi evitate dacă s-ar fi luat măsurile corecte și rezonabile în acest sens.

Mentalitatea siguranței – produsul valorilor, atitudinilor, percepțiilor, competențelor și al modelelor comportamentale ale unui individ sau ale unui grup care determină devoțiunea respectivului individ sau grup către siguranța și buna funcționare a activității organizației respective.

Evenimente „santinelă" – evenimente prin care s-a produs lezarea serioasă a unui pacient sau chiar decesul său.

BIBLIOGRAFIE

1. **Backer C.L., Mavroudis C.,** *Congenital Heart Surgery Nomenclature and Database Project: vascular rings,tracheal stenosis, pectus excavatum.* „Ann Thorac Surg.", 2000 Apr;69 (4 Suppl):S308-18.

2. **Backer C.L., Mavroudis C.,** *Congenital Heart Surgery Nomenclature and Database Project: patent ductusa arteriosus, coarctation of the aorta, interrupted aortic arch.* „Ann Thorac Surg.", 2000 Apr;69(4 Suppl):S298-307.

3. **Billingsley A.M., Laks H., Boyce S.W., et al.,** *Definitive repair in patients with pulmonary atresia and intact ventricular septum* „J. Thorac Cardiovasc Surg.", 1989; 97:746-754.

4. **Chauvaud S., Fuzellier J.F., Berrebi A., Lajos P., Marino J.P., Mihaileanu S.,** *CarpentierA.Bi-directional cavopulmonary shunt associated with ventriculo and valvuloplastyin Ebstein's anomaly: benefits in high risk patients.* „Eur J Cardiothorac Surg.", 1998 May; 13(5):514-9.

5. **Chowdhury U.K., Airan B., Sharma R., Bhan A., Kothari S.S., Saxena A., Venugopal P.,** *One and a half ventricle repair with pulsatile bidirectional Glenn: results and guidelines for patient selection* „Ann. Thorac. Surg.", Jun 2001; 71: 1995 - 2002.

Dearani J.A., Danielson G.K., *Congenital Heart Surgery Nomenclature and Database Project: Ebstein's anomaly and tricuspid valve disease.* „Ann Thorac Surg.", 2000 Apr; 69 (4 Suppl):S106-17.

Delius R.E., *Congenital Heart Surgery Nomenclature and Database Project: pediatric cardiomyopathies and end-stage congenital heart disease.* „Ann Thorac Surg.", 2000 Apr; 69 (4 Suppl):S180-90.

8. **Dodge-Khatami A., Mavroudis C., Backer C.L.,** *Congenital Heart Surgery Nomenclature and Database Project: anomalies of the coronary arteries.* „Ann Thorac Surg.", 2000 Apr; 69 (4 Suppl):S270-97.

9. **Fontan F., Baudet E.,** *Surgical repair of tricuspid atresia.* „Thorax" 1971; 26:240–8.

10. **Gaynor J.W., Bridges N.D., Spray T.L.,** *Congenital Heart Surgery Nomenclature and Database Project: end-stage lung disease.* „Ann Thorac Surg.", 2000 Apr; 69 (4 Suppl):S343-57.

11. **Gaynor J.W., Weinberg P.M., Spray T.L.,** *Congenital Heart Surgery Nomenclature and Database Project: systemic venous anomalies.* „Ann Thorac Surg.", 2000 Apr; 69 (4 Suppl):S70-6.

12. **Herlong J.R., Jaggers J.J., Ungerleider R.M.,** *Congenital Heart Surgery Nomenclature and Database Project: pulmonary venous anomalies.* „Ann Thorac Surg.", 2000 Apr; 69 (4 Suppl): S56-69.

13. **Jacobs J.P., Burke R.P., Quintessenza J.A., Mavroudis C.,** *Congenital Heart Surgery Nomenclature and Database Project: atrio-ventricular canal defect.* „Ann Thorac Surg.", 2000 Apr; 69 (4 Suppl):S36-43.

14. **Jacobs J.P., Burke R.P., Quintessenza J.A., Mavroudis C.,** *Congenital Heart Surgery Nomenclature and Database Project: ventricular septal defect.* „Ann Thorac Surg.", 2000 Apr; 69 (4 Suppl):S25-35.

15. **Jacobs J.P., Quintessenza J.A., Burke R.P., Mavroudis C.,** *Congenital Heart Surgery Nomenclature and Database Project: atrial septal defect.* „Ann Thorac Surg.", 2000 Apr; 69 (4 Suppl):S18-24.

16. **Mavroudis C., Jacobs J.P.,** *Congenital Heart Surgery Nomenclature and Database Project: overview and minimum dataset.* „Ann Thorac Surg.", 2000 Apr; 69 (4 Suppl):S2-17.

MANAGEMENTUL ANESTEZIC ÎN CARDIOPATIILE CONGENITALE

SECȚIUNEA IV

CAPITOLUL 71

IOANA MARINICĂ, MIRCEA CRISTEA, ANDREI CRISTEA, DANIELA FILIPESCU

1. AGENȚI ANESTEZICI. TEHNICI DE ANESTEZIE
  - 1.1. Agenți anestezici administrați intramuscular și intravenos
  - 1.2. Relaxante musculare
  - 1.3. Agenți anestezici inhalatori
  - 1.4. Efectele anestezicelor asupra șunturilor intracardiace
  - 1.5. Anestezia „Fast Track”
  - 1.6. Anestezia regională în chirurgia cardiacă pediatrică
2. MONITORIZAREA INTRAOPERATORIE A COPILULUI CU MCC
3. ANESTEZIA COPIILOR CU MCC PENTRU CHIRURGIA NON-CARDIACĂ
4. SEDAREA COPIILOR CU MCC PENTRU PROCEDURI DIAGNOSTICE ȘI TERAPEUTICE
  - 4.1. Sedarea pentru explorare imagistică
  - 4.2. Sedarea/anestezia pentru cateterism cardiac
  - 4.3. Sedarea copiilor pentru endoscopie digestivă
5. ANESTEZIA PENTRU CORECȚIA MCC LA COPII
  - 5.1. MCC cianogene
    - 5.1.1. Tetralogia Fallot
    - 5.1.2. Transpoziția vaselor mari
    - 5.1.3. Atrezia de tricuspidă
    - 5.1.4. Drenajul venos pulmonar aberant
    - 5.1.5. Truncus arteriosus
    - 5.1.6. Sindromul de cord stâng hipoplazic
  - 5.2. MCC care se însoțesc de insuficiență cardiacă congestivă
    - 5.2.1. Defecte septale ventriculare
    - 5.2.2. Defecte septale atriale
    - 5.2.3. Canal atrio-ventricular
    - 5.2.4. Persistența canalului arterial
    - 5.2.5. Coarctația de aortă

BIBLIOGRAFIE

Redactare medicală: Ion Socoteanu, Iulia Cristina Frînculescu, Marius Frînculescu

1. AGENȚI ANESTEZICI. TEHNICI DE ANESTEZIE

De la primul caz înregistrat în anul 1842, anestezia pediatrică a progresat rapid de-a lungul anilor. Dacă în prima decadă a secolului 20 copiii erau tratați ca adulți în miniatură, dezvoltarea anesteziei pediatrice moderne începe cu anul 1930. Astfel, intervalul 1930–1950 este marcat de adaptarea tehnicilor și echipamentului anestezic la vârsta pacientului, iar din 1950 până în prezent sunt introduse în practica zilnică anestezice moderne și sisteme de monitorizare din ce în ce mai complexe.

Anestezia la copiii cu greutate sub 2 kg nu mai reprezintă o provocare, iar folosirea suportului circulator ca *bridge* pentru transplant și introducerea pompelor pulsatile și axiale în practica pediatrică sunt câteva dintre achizițiile anesteziei cardiace pediatrice ale ultimilor ani **[1]**.

Schimbarea practicii anestezice, în special în ultimii 25 ani, a condus la reducerea semnificativă a morbidității și mortalității infantile. Pe lângă introducerea noilor agenţi anestezici, cu o marjă mare de siguranţă asupra efectelor cardio-vasculare, au fost demarate studii neurologice, clinice şi experimentale, privind consecinţele pe termen scurt şi lung ale anesteziei. Toxicitatea cerebrală ipotetică (hiperalgezie postoperatorie dată de opioide, potenţialul efect epileptogen al sevofluranului, schimbarea comportamentului adaptativ postoperator al copilului) au impus monitorizarea electro-encefalografică a efectelor corticale cerebrale. În perspectivă, sunt necesare studii clinice şi experimentale pentru analiza efectelor anestezicelor asupra creierului nou-născuţilor, cât şi creşterea interesului pentru monitorizarea cerebrală intraanestezică la aceasta populaţie **[2]**.

Cercetări experimentale recente arată posibile efecte neurotoxice asupra creierului în dezvoltare, după administrarea medicamentelor folosite în anestezia pediatrică: ketamina, midazolam, fentanyl, morfină, isofluran, sevofluran, halothan, propofol s.a. **[3]**. Concluzia acestor studii pe animale sugerează faptul că neurodegenerarea, cu posibile sechele cognitive, este un risc potenţial pe termen lung al administrării anestezicelor la nou-născuţi şi la copilul mic. Date şi mai recente, imunohistochimice, completează constatarea de mai sus, arătând că administrarea combinată a medicamentelor este mai toxică asupra sistemului nervos decât componentele individuale (date non-clinice). Cercetările lui R. Sanders şi colaboratorii de la Facultatea de Medicină londoneză au arătat degenerescenţa apoptotică în creierul şi măduva spinării şoarecilor, la expunerea timp de 6 ore la isofluran + protoxid de azot (N_2O) + oxigen (O_2) **[4]**. De aceea, au fost elaborate strategii pentru a impune anestezice sigure în administrarea la nou-născuţi şi la copiii mici **[3]**.

Un studiu interesant, legat de introducerea de noi anestezice în practica anestezică pediatrică, făcut de Njoku şi colaboratorii **[5]** şi citat într-un editorial al lui Edmond Eger **[6]** asupra a 105 anestezişti care lucrau în chirurgia pediatrică, arată creşterea concentraţiei autoanticorpilor proteici hepatici, în special la femei, prin expunerea la agenţi volatili (folosirea sondelor de intubaţie fără balonet, sisteme de respiraţie fără recirculare). Această creştere este mult mai mare la expunerea la halothan (40%) şi mult mai mică la isofluran (0,2%) şi desfluran (0,02%). Sevofluranul, care a devenit anestezicul de elecţie în anestezia pediatrică, înlocuind în mare măsură halothanul, nu induce formarea de autoanticorpi hepatici. Nu se ştie dacă aceşti autoanticorpi pot produce lezare hepatică în prezenţa expunerii anestezice şi dacă înlocuirea halothanului cu sevofluran în practica pediatrică va înlătura orice dubiu în legătură cu expunerea ocupaţională.

1.1. Agenţi anestezici administraţi intramuscular şi intravenos

1.1.1. Ketamina este un agent de inducţie extrem de folosit în anestezia la copiii cu boli cardiace congenitale. Introdus în practică la mijlocul anilor ’60, este din punct de vedere chimic un derivat al fenciclidinei **[7]**. Ea produce o stare între sedare profundă şi anestezie generală. Acţiunea anestezică diferă mult de alte anestezice depresoare ale sistemului nervos central (de exemplu, barbiturice), ceea ce i-a conferit numele de *anestezie disociativă,* caracterizată prin disociaţia dintre sistemul talamo-cortical şi cel limbic. Pacienţii sunt de obicei inconştienţi, cataleptici şi, în funcţie de doză, în imposibilitate de a răspunde la stimulare fizică sau comenzi verbale, cu păstrarea intactă a reflexelor vitale.

Cele mai multe efecte ale ketaminei sunt mediate de interacţiunea sa cu N-metil D-aspartatul (NMDA), un receptor al canalului cationic, permeabil la calciu şi mai puţin la sodiu şi potasiu. Ketamina este un antagonist al acestui receptor, producând închiderea canalului ionic **[8]**.

Ketamina este o substanţă solubilă în apă, neiritantă în administrarea intravenoasă, intramusculară, orală, intranazală şi rectală. Datorită liposolubilităţii mari (de 10 ori mai mare decât a tiopentalului), trece rapid bariera hemato-encefalică. De aceea, ketamina are atât o inducţie rapidă, cât şi o revenire rapidă datorită redistribuţiei, mecanism asemănător cu al tiobarbituricelor **[8]**. După administrare intravenoasă (2 mg/kg) acţiunea se instalează în 45 secunde, iar după cea intramusculară în 4 minute (3 mg/kg), în timp ce revenirea din anestezie se face în 18 minute, respectiv 25 minute **[7]**.

Ketamina este biotransformată în ficat, rezultând numeroşi metaboliţi, cel mai important fiind norketamina, un metabolit activ, cu o putere anestezică de o treime din puterea ketaminei. Acest metabolit este eliminat sub o formă conjugată prin urină şi fecale. Farmacocinetica este similară la adulţi şi la copii, singurele deosebiri fiind absorbţia ketaminei după administrarea intramusculară şi conversia hepatică spre norketamină, care sunt mai rapide la copii **[8]**.

Perfuzând continuu ketamina (1–2 mg/kg/ora) la copii postchirurgie cardiacă, sub suport respirator, cu vârste între 1 săptămână şi 30 luni, autori suedezi au determinat semi-viaţa atât a ketaminei (3,1±1,6 ore), cât şi a metabolitului său activ, norketamina (6,0±1,8 ore) **[9]**.

Coadministrarea de droguri care sunt metabolizate în ficat creşte semi-viaţa ketaminei, datorită competiţiei cu enzimele hepatice. Astfel, combinarea cu benzodiazepine sau barbiturice va creşte timpul de trezire cu aproape 30%.

Una dintre caracteristicele importante ale ketaminei este stimularea sistemului cardio-vascular, tradusă prin creşterea frecvenţei cardiace, a indexului cardiac, a rezistenţei periferice sistemice, a presiunii în artera pulmonară şi a presiunii arteriale sistemice (**Tabelul 71.1**). Creşterea frecvenţei cardiace şi a presiunii în artera pulmonară sunt mai marcate la copiii cu MCC în comparaţie cu adulţii.

Tabelul 71.1. Modificările hemodinamice după inducţia cu ketamină (după Reves JG, **[8]**)

Parametru	Ketamina
Frecvenţa cardiacă	Indexul cardiac
Presiunea arterială medie	0% → +40%
Rezistenţa vasculară sistemică	0% → +33%
Presiunea arterei pulmonare	+44% → +47%
Rezistenţa vasculară pulmonară	0% → +33%
Indexul cardiac	0% → +42%

Există observaţii care demonstrează efectul adrenergic direct prin legarea cu alfa- şi beta- receptorii adrenergici, ketamina stimulând sistemul nervos simpatic prin acţiune centrală. Observaţiile se referă la administrarea concomitentă a clonidinei, un alfa 2 agonist adrenergic, care reduce semnificativ efectele simpatomimetice ale ketaminei şi ale perfuziei continue de esmolol, un beta-1 blocant care reduce efectele ino- şi cronotrop cardiace. Benzodiazepinele scad efectele simpatomimetice prin efectul inhibitor al sistemului central GABA-ergic **[10]**. Administrarea concomitentă a benzodiazepinelor blochează hipertensiunea şi tahicardia induse de ketamină, stabilitatea cardio-vasculară în chirurgia cardiacă fiind remarcabilă. În plus, ketamina are un efect direct antiaritmic asupra miocardului, ca şi un efect indirect aritmogen prin creşterea activităţii simpatice.

Datorită acestor particularităţi, ketamina este folosită în multe centre de chirurgie cardiacă pediatrică atât pentru inducţie, cât şi pentru menţinerea anesteziei. La pacienţii cu rezistenţă vasculară pulmonară crescută, ketamina (2 mg/kg) creşte puţin presiunea în artera pulmonară atâta timp cât copilul se află sub suport ventilator **[10]**.

Alterările hemodinamice după administrarea ketaminei la copiii cu MCC supuşi cateterismului cardiac sunt însă minime şi ele nu modifică informaţiile obţinute prin cateterismul cardiac **[11]**. Astfel, după administrarea unei doze de 2 mg/Kg intravenos, s-au observat următoarele: creşterea nesemnificativă a frecvenţei cardiace, a presiunii medii arteriale pulmonare şi a raportului rezistenţă vasculară pulmonară/rezistentă vasculară sistemică şi modificări nesemnificative ale şunturilor, atât stânga-dreapta cât şi dreapta-stânga.

Ketamina este un deprimant respirator slab. Respiraţia spontană, cât şi tonusul muscular faringian şi lingual sunt menţinute, iar reflexele de protecţie a căilor aeriene – tuse, strănut, deglutiţie – nu sunt alterate **[8]**. Ea este şi un bronhodilatator puternic, contribuind la reducerea bronhospasmului şi a rezistenţelor aeriene atât prin mecanism central (stimulare simpatică), cât şi prin acţiune directă, de dilatare a musculaturii netede bronşice. Secreţiile salivare (mecanism mediat central) şi traheo-bronşice sunt însă crescute, impunând administrarea de antisialagoge (glicopirolat, atropina).

Tonusul muscular scheletic crescut şi rigiditatea sunt raportate frecvent, ele fiind dependente de doza administrată. Opistotonusul şi extensia generalizată au fost descrise însă la doze mult mai mari (14–18 mg/kg) decât cele obişnuite.

Ketamina are efecte psihomimetice neplăcute care apar la trezirea din anestezie **[8]**. Manifestările comune cuprind: vise, experienţe extracorporeale, iluzii, excitaţie, confuzie, euforie, frică. Aceste efecte ale ketaminei sunt mai puţin intense la copii şi după administarea S-isomerului ketaminei în comparaţie cu R-isomerul sau cu forma racemică **[12]**.

În afara căii intramusculare şi intravenoase, ketamina poate fi administrată şi oral, rectal şi nazal. Dozele recomandate pentru sedarea/ anestezia disociativă a copiilor sunt cuprinse în **Tabelul 71.2**. Anestezia disociativă este atinsă rapid la administrarea intramusculară şi intravenoasă. Căile orală, nazală sau rectală sunt folosite pentru atingerea sedării.

Tabelul 71.2. Doze de ketamină recomandate la copii **[10]**

Cale de administrare	Doza	Observatii
Nazală	5 mg/Kg	Diluție până la 2 ml soluție salină, câte 1 ml în fiecare nară. Timp de așteptare 15 minute până la sedare
Orală	5–10 mg/Kg	Într-o cantitate mică de sirop
Rectală	5 mg/Kg	Sedarea apare la 30 minute
Intramusculară	3 mg/Kg	Asociată cu Midazolam 0,05 mg/kg. Așteptare 5–10 minute până la anestezia disociativă
Intravenoasă	1–2 mg/Kg	Asociată cu Midazolam 0,05–0,10 mg/kg

Ketamina este larg folosită în anestezia copiilor cu MCC atât în premedicație, permițând desprinderea ușoară de părinți, ca agent inductor în anestezia generală pentru chirurgia defectelor congenitale, pentru sedarea/anestezia necesară în explorări diagnostice în afara sălii de operație (cateterism cardiac, rezonanță magnetică nucleară, explorare radiologică și tomografică), cât și pentru sedarea postoperatorie a copiilor sub ventilație mecanică **[10]**. Raportările din literatura ultimilor 35 de ani de experiență cu ketamina arată că substanța medicamentoasă este sigură atât pentru sedarea, cât și pentru anestezia disociativă la copii. În combinație cu doze mici de benzodiazepine (midazolam) și antisecretorii (atropina), ketamina este folosită atât ca anxiolitic, cât și pentru anestezie sau analgezie.

1.1.2. Propofolul este un anestezic intravenos cu proprietăți hipnotice, introdus în practică începând cu anul 1977 **[8]**. Din punct de vedere chimic, este un derivat al fenolului (alkilfenol). Este un agent cu acțiune rapidă, cu semi-viață scurtă și cu trezire rapidă, odată cu întreruperea administrării, chiar după perfuzie continuă de lungă durată (peste 12 ore). Clearance-ul substanței este foarte mare, sugerând metabolizarea extrahepatică sau eliminarea renală. Catecolaminele și circulația hiperdinamică din răspunsul inflamator sistemic scad nivelul plasmatic al propofolului prin creșterea clearance-ului și impun doze crescute pentru menținerea unei sedări satisfăcătoare.

La copii este folosit pentru sedare de lungă durată (postchirurgie cardiacă sub suport ventilator, suprimarea convulsiilor) și pentru anestezie sau sedare în procedurile invazive de scurtă durată (cateterism cardiac, montare electrod intraventricular de pacemaker, montare cateter venos central, endoscopie, ecografie transesofagiană, puncție lombară) **[13]**.

Efectele secundare la administrarea de scurtă durată sunt scăderea tensiunii arteriale și depresia respiratorie. Hipotensiunea arterială este tranzitorie și proporțională cu mărimea bolusului și cu viteza injectării. Ea apare mult mai rar la administrarea în perfuzie continuă și cu o frecvență crescută la copiii mai mari. Hipotensiunea arterială poate fi pusă, pe de o parte, în legătură cu hipovolemia indusă de oprirea aportului hidric preoperator, postul fiind crescut la copiii de vârstă mai mare, iar, pe de altă parte, prin efectul inotrop negativ și bradicardia indusă la administrarea unui bolus rapid. În plus, propofolul inhibă beta-receptorii cardiaci și funcția canalelor de calciu **[8]**.

Depresia respiratorie care necesită suport ventilator, ventilație pe mască și/sau intubație oro-traheală nu este frecventă.

Miocloniile pot apărea la inducție, mai frecvent la copiii mici, sunt trecătoare și nu sunt urmate de sechele. Ele pot fi puse în legătură cu dezvoltarea incompletă a sistemului nervos la vârstă mică și cu folosirea unor doze foarte mari de propofol **[14]**.

Începând cu anul 1992 au fost raportate decese după sedarea de lungă durată (> 3 zile) cu doze mari de propofol (> 6 mg/kg/ora) la copii spitalizați în terapie intensivă, sedare asociată cu insuficiență cardiacă, acidoză metabolică, ser lipemic și insuficiență pluriorganică. Aceste constatări au determinat demararea de cercetări privind farmacocinetica şi farmacodinamica propofolului la copii, cât şi încercarea de a dezvolta o noua generaţie a acestui agent, care să păstreze efectele benefice şi să micşoreze efectele secundare nedorite **[15]**.

Pornind de la lipsa de informaţii în legătură cu farmacocinetica propofolului la copii şi constatând că, în general, aceştia necesită doze mai mari decât adulţii, Knibbe şi colaboratorii **[16]** au făcut un studiu comparativ între copiii şi adulţii sedaţi cu propofol postchirurgie cardiacă. Concluzia autorilor este că propofolul nu trebuie administrat în acelaşi mod la copii şi la adulţi, existând mari diferenţe între concentraţia necesară pentru atingerea aceluiaşi nivel de sedare între cele două grupe de pacienţi. Evaluarea farmacologică explică disproporţia dintre dozele necesare la aceştia comparativ cu adulţii, cât şi importanţa greutăţii corporale în clearance-ul propofolului la copii.

Una dintre complicaţiile rare, dar cu mortalitate ridicată la administrarea continuă de propofol este aşa numitul *Propofol infusion syndrom* (PRIS). Acesta a fost descris atât la copii, cât şi la adulţi **[17]**, principalul factor de risc fiind sedarea de lungă durată (> 48 ore) cu doze ce depăşesc 5 mg/kg/ora. Simptomele tipice ale sindromului sunt acidoza lactică (un marker important care apare precoce), aritmia, hipotensiunea arterială, insuficienţa cardiacă şi renală, rabdomioliza, creşterea creatinkinazei serice, plasma lipemică, hepatomegalie, cetonurie, urină de culoare roşcată sau verde.

Modificările fiziopatologice esenţiale în PRIS sunt citoliza muşchiului scheletic şi aceea a miocitului. Biopsia musculară la copii arată deficienţe importante ale enzimelor respiratorii mitocondriale. Inhibiţia betaoxidării de către propofol explică nivelul plasmatic crescut al acizilor graşi liberi, iar lipemia crescută împiedică difuzia sa spre locul de acţiune, menţinându-se nivele crescute plasmatice ale agentului. În cazul în care oferta de glucide este scăzută, se apelează la lipoliză, cu creşterea consecutivă a acizilor graşi liberi. Copiii au nivele scăzute de glicogen şi o mai mare dependenţă de metabolismul lipidelor, explicându-se astfel frecvenţa mai mare a sindromului în comparaţie cu adulţii. Este posibil ca în apariţia sindromului să fie implicate defecte genetice la nivel mitocondrial (deficienţa acetil-coenzimei A, dehidrogenaza implicată în metabolismul lipidelor) **[17]**.

Pentru profilaxia PRIS, Societatea Americană de Terapie Intensivă (SCCM) recomandă a nu se depăşi doza de 4 mg/kg/ora pentru 48 ore în sedarea copiilor, cu monitorizarea lactatului seric şi a creatinkinazei. Propofolul nu trebuie administrat ca agent unic, ci în asociere cu alte anestezice (doze mici de opioide cu durată scurtă de acţiune – fentanyl 1 µg/kg, anestezice inhalatorii) pentru a preveni escaladarea dozelor **[18]**. De asemenea, administrarea soluţiilor glucozate poate fi benefică în profilaxia sindromului.

Tratamentul sindromului este nespecific şi trebuie să înceapă cu oprirea imediată a administrării drogului. Se recomandă tratament de substituţie cu glucoză 6–8 mg/kg/min, oxigenare cu membrană extracorporeala (ECMO), hemodializă şi hemofiltrare pentru eliminarea propofolului şi a metaboliţilor săi toxici. Tratamentul de substituţie renală şi ECMO sunt esenţiale pentru asigurarea supravieţuirii.

În concluzie, analiza deceselor la propofol, publicate în literatura medicală, arată că propofolul administrat în doze mari, în concentraţii mari (>1%) şi pentru o lungă perioadă de timp poate declanşa sindromul descris mai sus **[19]**.

1.1.3. Thiopentalul este un barbituric intravenos care a supravieţuit timpului, fiind introdus în practică în 1934. El este utilizat ca agent de inducţie anestezică. Este biotransformat în ficat, cu un clearance de 0,15–0,26 L/kg/ora, copiii având un clearance al substanţei mai mare decât adulţii, ceea ce explică trezirea lor mai rapidă, în special după doze repetate **[8]**. Are mare afinitate pentru grăsimi şi, la fel ca propofolul, are o distribuţie mare. După administrări în doze mari şi pe o perioada, lungă de timp, se acumulează în ţesuturi.

Efectul principal hemodinamic este scăderea debitului cardiac atât prin afectarea contractilităţii (proporţional cu doza), cât şi prin scăderea întoarcerii venoase şi a postsarcinii ventriculare (**Tabelul 71.3**). În doză de 4–6 mg/kg este bine tolerat de copiii normovolemici cu MCC compensate, dar trebuie evitat la cei cu rezervă cardiacă scăzută (insuficienţă ventriculară, tamponadă cardiacă etc) **[10]**.

O posibilă întrebuinţare a thiopentalului este perfuzia pentru protecţia cerebrală în cursul circulaţiei extracorporeale (CEC) cu stop circulator **[8]**.

1.1.4. Midazolamul este o benzodiazepină solubilă în apă. Spre deosebire de alte anestezice din această familie, midazolamul oferă o inducţie rapidă, are timp scurt de acţiune şi un clearance plasmatic relativ crescut. Se metabolizează hepatic **[8]**.

Calea intravenoasă este folosită pentru inducţia anesteziei, iar calea intramusculară, orală, nazală şi rectală pentru premedicaţie (**Tabelul 71.4**). Midazolamul este cel mai folosit agent pentru premedicaţia copiilor.

Modificările hemodinamice sunt minore după administrarea i.v. (scăderea uşoară a presiunii arteriale şi creşterea nesemnificativă a frecvenţei cardiace), fiind folosit la inducţia anestezică şi sedarea pacienţilor cu risc crescut. Modificările hemodinamice nu sunt dependente de doză.

Midazolamul nu are propietăţi analgetice. El este indicat la intervenţiile de scurtă durată – cardioversie, cateterism cardiac, endoscopie. Pentru intervenţiile de lungă durată, se administrează repetat sau în perfuzie continuă şi în asociere cu analgetice.

1.1.5. Etomidatul este un derivat imidazolic, sintetizat în 1965. Acţionează la nivelul subtipurilor receptorilor specifici GABA (A), oarecum diferit de propofol **[20]**. Are un efect hipnotic scurt, instalat rapid, necesitând coadministrarea adiţională de droguri analgetice şi/sau hipnotice **[8]**.

Indicaţia de elecţie este inducţia anestezică la cei cu hipovolemie, tamponadă cardiacă sau debit cardiac scăzut, unde etomidatul este superior altor agenţi, cu excepţia ketaminei **[10]**. Este folosit des la pacienţii care au rezerve hemodinamice limitate. Efectele inducţiei cu etomidate bolus (0,3 mg/kg) au fost studiate la copiii cu vârsta medie de 9,2 ± 4,8 ani, supuşi procedurilor intervenţionale prin cateterism cardiac (închiderea defectelor atriale tip ostium secundum, ablaţia cu radiofrecvenţă pentru tahicardia supraventriculară), sub monitorizare hemodinamică invazivă (cateter arterial pulmonar) **[21]**. Nu s-au detectat modificări hemodinamice semnificative (presiuni din aortă, atriu drept, arteră pulmonară, saturaţia în oxigen, raportul debit sanguin pulmonar/debit sistemic, rezistenţă vasculară sistemică şi pulmonară), ceea ce le-a

Tabelul 71.3. Modificările hemodinamice după inducţia cu thiopental la pacienţi cu cardiopatii compensate (după Reves JG, **[8]**)

Parametru	**Thiopental**
Frecvenţa cardiacă	0% → +36%
Presiunea arterială medie	-18% → +8%
Presiunea arterială pulmonară	nemodificată
Index cardiac	0% → -24%

Tabelul 71.4. Doze de midazolam recomandate la copil (după Reves JG, **[8]**)

Cale de administrare	**Doza**
Intravenos	0,05–0,1mg/kg
Intramuscular	0,08 mg/kg
Oral	0,5–0,75 mg/kg
Nazal	0,2–0,3 mg/kg
Rectal	0,3–1 mg/kg

permis autorilor să spună că administrarea etomidatului la copii este sigură, cu unele rezerve: nou-născutul şi pacienţii cu disfuncţie ventriculară severă şi hipertensiune pulmonară, la care profilul hemodinamic nu este studiat.

1.1.6. Opioidele sunt agenţi cu acţiune *morphine like*, cunoscute sub diferite denumiri: opiacee, narcotice. Sunt folosite atât ca agenţi co-inductori şi adjuvanţi în menţinerea anesteziei, cât şi pentru sedarea şi analgezia postoperatorie **[22]**.

1.1.6.1. Morfina a fost mult folosită în doze mari la copiii cu MCC, fiind înlocuită apoi de narcotice sintetice de tipul fentanylului şi sufentanilului. La copii, farmacocinetica şi farmacodinamica morfinei nu sunt diferite de adult, cu excepţia nou-născuţilor. La aceştia din urmă, volumul de distribuţie este mai mic decât la adult, iar eliminarea morfinei este mai lentă (semi-viaţa 8 ore). După două-şase luni de la naştere, valorile devin similare cu ale adultului.

Copiii metabolizează mai rapid morfina şi de aceea necesită administrarea unor doze mai mari. Farmacocinetica morfinei, ca şi a celorlalte narcotice se modifică mult în timpul CEC datorită hipotermiei şi hemodiluţiei, prin creşterea volumului de distribuţie şi a clearance-ului. Pe de altă parte, clearance-ul postoperator la copiii cu MCC este mai lent dacă se folosesc inotrope în cantităţi semnificative, de aceea, la aceştia, se recomandă reducerea la jumătate a dozei de morfină **[10]**.

1.1.6.2. Fentanylul este o fenilpiperidină sintetică prezentată în soluţie apoasă, conţinând 50 µg/ml, cu o putere de 60–80 de ori mai mare decât a morfinei **[8]**. Are o mare solubilitate în grăsimi şi trece rapid bariera hemato-encefalică, având ca rezultat o acţiune rapidă după injectarea intravenoasă. Este metabolizat în ficat, rezultând metaboliţi inactivi.

Datorită redistribuţiei, dozele succesive de fentanyl trebuie administrate la intervale regulate şi reduse progresiv, pentru a împiedica acumularea în ţesuturi. Scăderea concentraţiei plasmatice în administrare în perfuzie continuă este dependentă de durata perfuziei.

Farmacocinetica fentanylului, ca şi a morfinei, este diferită la nou-născuţi de cea a sugarului şi a copiilor mari, însă datele din literatură sunt insuficiente pentru a explica variabilitatea foarte mare a acţiunii la vârste mici. Datorită imaturităţii izoenzimei responsabilă de metabolizarea opioidelor, clearance-ul este încetinit la copiii cu vârsta sub o lună **[10]**.

Fentanylul are efecte cardio-vasculare minime: scade uşor rezistenţa vasculară sistemică (SVR) şi pulmonară (PVR), prin scăderea tonusului simpatic, şi previne creşterea acestora ca răspuns la intubaţie, incizie şi sternotomie **[10, 13]**. Administrat în inducţie şi menţinere, asociat cu pancuronium şi oxigen, oferă stabilitate hemodinamică în cazul corecţiei MCC.

În chirurgia cardiacă, fentanylul se administrează în bolus (25 µg/kg) la inducţie, sternotomie şi iniţierea CEC şi în perfuzie continuă (10 µg/Kg/ora) sau bolusuri repetate (5–15µg/kg) pe parcusul operaţiei **[8]**. În menţinerea anesteziei, se combină cu un anestezic inhalator şi/sau cu midazolam (100 µg/kg/ora). Un studiu pe 45 de copii cu vârste sub 6 luni, cu MCC (tetralogie Fallot, transpoziţie de vase mari, canal atrio-ventricular comun, defet septal interatrial sau interventricular), care au primit anestezie cu fentanyl în doză mare, a arătat că, din punctul de vedere al răspunsului la stres, adăugarea midazolamului sau administrarea bolus sau continuă a fentanylului nu prezintă nici un avantaj **[23]**.

Fentanylul poate fi folosit şi în postoperator (25 µg/kg) pentru atenuarea creşterii PVR, ca răspuns la manevrele de rutină din terapia intensivă (aspiraţie endotraheală).

1.1.6.3. Sufentanilul este de 8–10 ori mai puternic decât fentanylul **[8]**. Ca şi acesta din urmă, are o solubilitate foarte mare în grăsimi. Este prezentat în soluţie apoasă conţinând 50 µg/ml. Există diferenţe semnificative între farmacocinetica sufentanilului la nou-născuţi (proteinemie scăzută, funcţia enzimatică hepatică redusă) şi la copiii mari, clearance-ul agentului fiind mai mic la nou-născuţi, aproximativ 40% din cel al copiilor de peste o lună. Doza clinică recomandată este de 5–20 µg/kg.

1.1.6.4. Remifentanilul este un opioid cu acţiune foarte scurtă, fiind metabolizat rapid de enzime (esterază) sanguine şi tisulare **[8]**. Farmacocinetica legată de vârstă a remifentanilului diferă de cea a celorlalte narcotice. În comparaţie cu sufentanilul şi alfentanilul, la care, la vârstă sub două luni, clearance-ul este mic, cu o perioadă de înjumătăţire mai lungă, remifentanilul are un clearance mai rapid şi un volum mai mare de distribuţie. Totuşi, timpul de înjumătăţire nu este legat de vârstă. Rezultă că agentul trebuie administrat cu o viteză mai mare la nou-născuţi şi sugari decât la copiii mari.

Doza clinică recomandată este de 1–2,5 µg/kg/min intravenos. Administrat intra-nazal (4 µg/kg), la 2–3 minute după inducția inhalatorie cu sevoflurane, înaintea abordului venos și fără relaxant muscular, s-au obținut condiții excelente pentru intubația traheală **[24]**.

Farmacocinetica și răspunsul hemodinamic al unei doze unice de remifentanil (5 μg/kg într-un minut) au fost studiate la copii de vârste diferite (0–18 ani), supuşi corecției chirurgicale a MCC **[25]**. Cu toate că doza a fost mare, presiunea arterială și ritmul cardiac nu au scăzut semnificativ.

1.2. Relaxante musculare

În prezent, relaxantele musculare sunt indicate pentru intubația traheală și în cazul intervențiilor ce necesită relaxare musculară profundă **[26]**. Dezvoltarea tehnicilor de anestezie și introducerea în practică a noilor agenți anestezici au influențat însă folosirea relaxantelor musculare la copii. Astfel, introducerea măştii laringiene a redus nevoia de relaxante musculare. Pe de altă parte, în inducția inhalatorie cu sevofluran, intubația traheală se poate realiza și fără relaxant muscular **[27]**.

1.2.1. Agenți depolarizanți. Succinilcolina este un relaxant depolarizant cu instalare rapidă și cu o durată de acțiune scurtă **[8]**. Poate fi administrată atât intravenos, cât și intramuscular, în absența abordului venos. Doza variază în funcție de vârsta copilului, fiind mai mare la vârste mici (**Tabelul 71.5**) **[10]**.

Succinilcolina administrată intravenos poate produce bradicardie, ritm joncțional, aritmii ventriculare sau chiar stop cardiac prin asistolie (efect muscarinic), de aceea se recomandă asocierea atropinei (0,1 mg i.v.). Nu este de neglijat răspunsul hiperkalemic la succinilcolină, care contribuie la disritmiile ventriculare. În prezent, succinilcolina este folosită din ce în ce mai puțin la copii, cu excepția inducției în secvență rapidă.

1.2.2. Agenți nedepolarizanți. Pancuronium este un relaxant nedepolarizant cu efecte vagolitice și simpatomimetice care produce tahicardie și hipertensiune în administrare izolată **[8]**. Aceste efecte pot fi benefice în contracararea acțiunii vagotonice a fentanylului sau a sufentanilului. Este larg folosit pentru intubația traheală în doză de 0,1mg/kg, doză care nu variază cu vârsta ca în cazul relaxantelor depolarizante și care nu necesită ajustare în prezența şuntului intracardiac. Este metabolizat hepatic și excretat renal, blocul neuro-muscular fiind prelungit la cei cu disfuncție renală sau hepatică.

Vecuroniumul și atracuriumul au proprietăți distincte de celelalte relaxante musculare nedepolarizante. Atracuriumul este metabolizat aproape complet prin hidroliză (efect Hofmann) și nu depinde de eliminarea renală, prin urină fiind excretați metaboliți inactivi. Calea de eliminare pentru vecuronium este predominent biliară, numai 10–25% din doza injectată se excretă urinar.

Efectele hemodinamice sunt minime atât pentru atracurium, cât și pentru vecuronium. Eliberarea de histamină este dependentă de doza pentru atracurium, și minimă pentru pancuronium, vecuronium și rocuronium.

Rocuroniumul este un relaxant muscular nedepolarizant steroidian, cu efecte hemodinamice minime, asemănătoare cu cele ale vecuroniumului, cu excepția unei ușoare creșteri a frecvenței cardiace la doza pentru intubație de 0,6 mg/kg. Durata de acțiune, atât pentru rocuronium, cât și pentru vecuronium, este mai lungă la nou-născuți și sugari decât la copiii mai mari.

Dozele pentru intubație traheală a relaxantelor nedepolarizante sunt cuprinse în **Tabelul 71.6**.

Tabelul 71.5. Dozele recomandate de succinilcolină pentru intubație traheală (după DiNardo JA, **[10]**)

	i.v.	i.m.
Nou-născut, Sugar	2 mg/kg	4–5 mg/kg
>1 an	1 mg/kg	2 mg/kg

1.3. Agenți anestezici inhalatori

1.3.1. ***Halothanul*** este un agent inhalator încă larg folosit în anestezia pediatrică, fiind un *gold standard* în ultimii 40–50 de ani, cu toate ca are unele efecte secundare nedorite **[8]**. Scăderea funcției sistolice este mai pregnantă la copiii al căror miocard conține mai puține elemente contractile decât cel adult, matur, făcându-l mai sensibil la depresoare cardiace. Bradicardia și hipotensiunea induse de halotan sunt în legătură cu scăderea sensibilității baroreceptorilor unui sistem cardio-vascular imatur, cu inervație simpatică incompletă. Prin efectele sale depresoare, halothanul este prost tolerat de copiii cu rezerve cardiace scăzute și mai ales de cei hipovolemici. Treptat, halothanul este înlocuit în inducția anestezică pediatrică de sevofluran.

1.3.2. ***Sevofluranul*** a intrat în practica anestezică după cercetări meticuloase care au stabilit eficacitatea, siguranța și ușurința administrării. Studii comparative „multidrog" arată că în prezent sevofluranul a devenit *gold standard* pentru anestezia la copii. Trebuie menționat însă că el are un cost ridicat și necesită vaporizoare specifice **[28]**.

Sevofluranul are trei avantaje teoretice: 1) inducția anestezică și profunzimea anesteziei sunt atinse rapid datorită solubilității scăzute în sânge (de 4 ori mai scăzută decât a halothanului), fără a fi necesare concentrații inspiratorii mari; 2) are efecte mai slabe decât halothanul asupra ritmului cardiac, știut fiind că pacienții cardiaci au nevoie de un ritm sinusal pentru un debit cardiac adecvat; 3) scade contractilitatea miocardului mai puțin decât halothanul. Concentrația minimă anestezică (MAC) comparativă a halothanului și sevofluranului, în funcție de vârstă, este redată în **Tabelul 71.7**.

Tabelul 71.6. Dozele pentru intubație traheală a relaxantelor nedepolarizante (după DiNardo JA, **[10]**)

Relaxant muscular	Doza
Atracurium	0,5 mg/kg
Pancuronium	0,1 mg/Kg
Rocuronium	0,6 mg/Kg
Vecuronium	0,1 mg/Kg

Tabelul 71.7. Valorile MAC pentru Halothan și Sevofluran în funcție de vârstă (după Russel IA, **[29]**)

Vârsta (luni)	MAC Halothan O2 100%	MAC Sevofluran O_2 100%
<1	0,9	3,3
1–6	1,2	3
7–18	0,9	2,8
19–36	0,9	2,6
37–72	0,9	2,5
73–144	0,9	2,5

Într-un studiu randomizat, comparativ al celor 2 anestezice inhalatorii, pe 182 de copii cu vârsta sub 12 ani, programați pentru corecția totală a defectelor cardiace congenitale sau operații paliative, s-au observat mai multe episoade de hipotensiune arterială și o incidență mai mare a bradicardiei la pacienții care au primit halothan decât la cei cu sevofluran. Protocolul a cuprins premedicație cu midazolam oral, după care inducția anestezică a fost realizată cu halothan 0,5% sau sevoflurane 1%, într-un amestec de N_2O/O_2 de 3/2 L. Concentrația halothanului a fost crescută cu 0,5% și cea a sevofluranului cu 1% la fiecare trei respirații, până la apariția unei respirații regulate și dispariția reflexului ciliar, fără a se depăși 4% halothane și 8% sevoflurane. La pacienții cu insuficiență cardiacă congestivă, concentrațiile și ritmul creșterii au fost reduse la jumătate. Intubația oro-traheală a fost efectuată după administrare de pancuronium 0,1 mg/kg, urmată de ventilație mecanică cu O_2 100%. Menținerea anesteziei s-a realizat cu un agent inhalator în concentrație de 1 MAC și fentanyl în perfuzie continuă 5 µg/kg/ora.

Pacienții din grupul halothan au necesitat administrarea de droguri vasoactive (fenilefrina, adrenalina, efedrina) și atropină pentru corectarea efectelor hemodinamice. Lactatul seric preCEC a crescut mai mult la cei cu halothan, confirmând hipoperfuzia globală la acest grup. Surprinzător, autorii nu găsesc diferențe semnificative în ceea ce privește incidența disritmiilor ventriculare în timpul anesteziei la cele două grupe din studiu. Concluzia autorilor este că sevofluranul are avantaje hemodinamice față de halotan în administrarea la copiii cu MCC.

Alți autori găsesc însă anomalii ale traseului electrocardiografic la inhalarea sevofluranului, de tipul prelungirii intervalului QT, și citează chiar torsada vârfurilor la cei cu sindromul QTc prelungit **[30]**.

O actualizare a acțiunii agenților inhalatori în anestezia pediatrică a fost făcută de Jerrold Lerman în anul 2007 **[31]**. Trei mari subiecte sunt cercetate în aproape toată literatura începând cu 1990, anul care marchează trecerea de la halotan la sevofluran în practica clinică: delirul de trezire, indexul bispectral și administrarea la copiii cu distrofie musculară.

Delirul de trezire a fost raportat în utilizarea tuturor anestezicelor volatile. Este o entitate distinctă de durerea acută postoperatorie și nu trebuie confundat cu trezirea dintr-o anestezie fără o analgezie adecvată. Apare mai ales la bătrâni și la psihopați, dar și la copii **[32]**. La copiii investigați imagistic (RMN), care nu au stimul dureros, incidența delirului a fost găsită cu mult mai mare după sevoflurane decât după halothan **[33]**. O explicație ar fi că delirul de trezire apare mai frecvent după anestezicele inhalatorii cu solubilitate mică în sânge **[31]**. Pentru atenuarea sindromului au fost investigați mai mulți agenți: propofol, fentanyl, clonidină, dexmedetomidina. Rezultate bune au fost obținute cu ketamina (0,25mg/kg), care scade incidența delirului cu 60–90%, fără prelungirea trezirii din anestezie), și cu dexmedetomidina (0,5mg/kg) administrată cu 5 minute înainte de sfârșitul actului chirurgical **[31]**.

Profunzimea anesteziei cu sevoflurane la copii a fost examinată cu ajutorul indexului bispectral (BIS) **[34]**. Monitorul BIS analizează continuu electroencefalograma (EEG) pacientului în timpul anesteziei generale, permițând anestezistului atât ajustarea cantității de agent anestezic intraoperator, cât și realizarea unei treziri rapide la sfârșitul operației. Poate juca un rol în depistarea timpurie a disfuncției cerebrale la copiii operați cu CEC. Indexul bispectral se exprimă printr-un număr de la 0 la 100, prin analiza a zeci de trasee EEG, și este cu atât mai mic cu cât profunzimea anesteziei este mai mare. Indexul BIS scade cu vârsta și este mai mare la halothan decât la alte anestezice și, paradoxal, crește odată cu creșterea concentrației de sevoflurane la aproape 2 MAC (4%).

Unele studii au arătat o incidență crescută a trezirii în timpul actului chirurgical la copii în comparație cu adulții, monitorizarea BIS fiind recomandată de rutină. Totuși, analiza bispectrală nu poate fi interpretată la copiii sub un an folosind același algoritm, datorită traseului EEG diferit de al adulților. Se pune întrebarea: este nevoie de o monitorizare de rutină a profunzimii anesteziei sau este mai bine să învățăm cum să administrăm corect noile anestezice inhalatorii ?

1.3.3. Izofluranul. Inducția cu izofluran este des însoțită de creșterea secrețiilor, iritarea căilor aeriene și laringospasm, motiv pentru care nu este preferat de anesteziștii din chirurgia pediatrică **[8]**. Produce scăderea presiunii sistolice similar halothanului, dar, la nou-născuții prematuri, aceasta scădere este mai mare. Depresia funcției sistolice ventriculare este mult mai redusă în comparație cu halotanul, oferind avantaje la copiii cu rezerve cardiace la limită. Produce vasodilatație sistemică și, la fel cu halothanul, scade sensibilitatea baroreceptorilor la nou-născuţi. Cu toate aceste limitări, inducţia şi menţinerea anesteziei cu izofluran la copiii cu MCC şi rezervă cardiacă bună sunt sigure **[34]**.

1.3.4. Desfluranul este un anestezic inhalator nou, cu efecte hemodinamice asemănătoare cu ale izofluranului. Este folosit pentru menţinerea anesteziei în combinaţie cu narcotice. Este cel mai puţin solubil agent inhalator. Trezirea după anestezia cu desfluran este mult mai rapidă decât cea după izofluran şi sevofluran şi independentă de durata expunerii la anestezic (nu se acumulează în ţesuturi) **[10, 13]**.

1.3.5. Protoxidul de azot. Folosirea protoxidului de azot (N_2O) la copiii cu MCC este controversată datorită efectului depresor miocardic, care este mai pronunţat decât la adulţi **[8]**. Alte efecte ale N_2O includ o acţiune instalată mai rapid la copii, creşterea rezistenţei vasculare, atât sistemice, cât şi pulmonare, efectul bradicardizant şi de scădere a presiunii arteriale. Se foloseşte totuşi în inducţia cu halothan sau sevofluran, în concentraţie de 50% în oxigen.

1.4. Efectele anestezicelor asupra şunturilor intracardiace

Dacă efectele cardio-vasculare ale anestezicelor la copiii cu MCC au fost studiate, există puţine date în literatură despre efectele acestora asupra raportului debit sanguin pulmonar/ debit sistemic (Qp:Qs) la pacienţii cu şunt intracardiac.

În aprecierea timpului de instalare a inducţiei, trebuie să luăm în calcul mulţi factori care ţin atât de proprietăţile anestezicului (inhalator sau intravenos, gradul de solubilitate în sânge a agentului inhalator, acţiunea asupra hemodinamicii), cât şi de complexitatea leziunii cardiace. Gradul de solubilitate a anestezicelor volatile este redat în **Tabelul 71.8**.

Inducţia anestezică inhalatorie este diferită în funcţie de direcţia şuntului intracardiac. Astfel, la copiii cu un flux sanguin pulmonar scăzut (tetralogia Fallot), datorită diluţiei agentului inhalator în sângele sistemic prin şuntul dreapta-stânga, inducţia anestezică va fi încetinită, prin expunerea creierului la concentraţii sanguine scăzute **[10]**. La fel se întâmplă în transpoziţia de vase mari, unde inducţia este mai lungă prin existenţa celor două circuite separate, sistemic şi pulmonar.

Tabelul 71.8. Solubilitatea în sânge a agenţilor inhalatori (după DiNardo JA, **[10]**)

	Solubilitate sânge/gaz
Halothan	2,4
Isofluran	1,4
Sevofluran	0,66
Desfluran	0,42

La cei cu şunt stânga-dreapta, la care circulaţia pulmonară este crescută şi se produce o recirculare a sângelui, situaţia este inversă, ajungându-se la concentraţii mari de anestezic în circulaţia cerebrală, inducţia cu agent inhalator fiind mai rapidă.

Inducţia cu anestezice intravenoase este mai rapidă la cei cu şunt dreapta-stânga şi mai lentă la cei cu şunt stânga-dreapta din aceleaşi considerente **[8]**.

Efectul anestezicelor volatile (halothan, izofluran, sevofluran) şi al asocierii fentanyl/midazolam asupra raportului Qp/Qs a fost studiat la copiii cu şunt stânga-dreapta (defect septal interatrial şi defect septal intraventricular) **[34]**. Vârsta pacienţilor a fost cuprinsă între 6 luni şi 13 ani. Pe lângă monitorizarea standard, s-a înregistrat ecografia transtoracică. Pacienţii au fost ventilaţi în normocapnie ($ETCO_2$ = 30–40 mm Hg) cu oxigen 100% (FiO_2 = 1,0), cu presiune pozitivă la sfârşitul expirului (PEEP +2 cmH_2O). Agenţii inhalatori au fost administraţi la o valoare MAC între 1 şi 1,5 sau echivalent pentru combinaţia fentanyl/midazolam. Autorii au constatat ca raportul Qp/Qs nu s-a modificat faţă de datele de referinţă la niciuna din cele patru grupe de anestezice. La administrarea de halothan şi sevofluran, Qs şi Qp au scăzut concomitent, menţinându-se un raport Qp:Qs constant. Izofluranul a scăzut fracţia de ejecţie (FE) a VS la MAC de 1,5, dar raportul a rămas constant, deoarece, în acelaşi timp, a crescut ritmul cardiac, menţinând un Qs neschimbat.

O altă constatare făcută de autori a fost că reducerea concentraţiei de oxigen la pacienţii cu şunt stânga-dreapta, pentru a impiedica încărcarea vasculară pulmonară, nu este necesară, pentru că cele patru anestezice nu au modificat raportul Qp/Qs, nici chiar la FiO_2 = 1,0. Concluzia studiului este că sevofluranul, halothanul, izofluranul şi combinaţia fentanyl/midazolam, administrate la concentrații de 1 sau 1,5 MAC sau echivalent (pentru anestezicele intravenoase), nu modifică raportul Qp/Qs la pacienții cu defecte cardiace izolate, ventilați la $FiO_2 = 1,0$ și în normocarbie.

Aceste rezultate trebuie interpretate cu prudență, deoarece studiul are mai multe limite: s-au explorat doar copii cu leziuni cardiace simple cu șunt stânga-dreapta, puțini pacienți au avut vârstă mică (trei sub 6 luni), nu s-au determinat valorile hemodinamice și la $FiO_2 = 0,21$ și nu au fost studiate și cazuri cu șunt dreapta-stânga.

1.5. Anestezia „Fast Track"

În dorința de a reduce costurile spitalizării și de a evita complicațiile postoperatorii, anesteziștii au elaborat ghiduri care au ca țintă trezirea și mobilizarea rapidă a copilului și o internare cât mai scurtă în secția de terapie intensivă, folosind agenți cu acțiune scurtă și detubare pe masa de operație **[35]**. Acest concept de *fast track* a fost folosit larg la pacienții adulți din chirurgia cardiacă, dar în anestezia pediatrică s-a dezvoltat începând cu anul 1980.

Principiile anesteziei *fast track* la copilul cu MCC sunt cuprinse în **Tabelul 71.9**. Hipertensiunea pulmonară severă și nevoia unui suport inotrop important pentru stabilitate hemodinamică reprezintă contraindicații ale tehnicii (**Tabelul 71.10**).

Tehnica folosește anestezice cu durată scurtă de acțiune: remifentanil, propofol, midazolam și volatile în concentrație mică **[35]**.

Detubarea precoce, definită ca detubare în sala de operație sau în primele opt ore postoperator, are reale avantaje față de ventilația mecanică prelungită a unui plămân cu rezistențe aeriene crescute, complianță pulmonară scazută, care este accentuată de CEC. Pe de altă parte, ventilația și intubația prelungită nu sunt lipsite de riscuri la copil: colmatarea sondelor de intubație cu secreții, detubarea accidentală, traumatismul laringian și traheal, stresul hemodinamic la aspirație endotraheală, pneumonia de ventilator.

Într-un studiu din 2002, 38% dintre nou-născuții sub 6 zile au putut fi detubați precoce, 50% dintre cei cu vârsta între 8 și 30 zile și 44% dintre cei între o lună și două luni **[36]**. Nou-născuții aflați în prima săptămână de viață au avut cele mai puține șanse de a fi detubați precoce. Într-un alt studiu recent, retrospectiv, pe 181 de copii operați sub CEC, 39,95% au fost detubați în sala de operație **[37]**. Condițiile pentru o detubare precoce au fost: hematocrit > 30%, timpul de clampare a aortei < 45 minute, lactatul seric < 4 mmol/L și hipotermie moderată în timpul CEC.

În cazul anesteziei *fast track*, analgezia postoperatorie poate fi completată prin anestezie regională: anestezie spinală sau peridurală caudală lombară, toracică, riscul hematomului epidural fiind minim **[38]**.

Se apreciază că 85% dintre copiii ale căror defecte cardiace sunt corectate chirurgical pot beneficia de tehnica *fast track*: defectele septale, coarctația de aortă, canalul arterial permeabil, chiar leziuni complexe (operația Fontan) **[36]**. La aceștia din urmă, respirația spontană precoce este benefică, deoarece crește fluxul sanguin pulmonar prin anastomoză cavo-pulmonară.

Tabelul 71.9. Principiile anesteziei *fast track* la copiii cu MCC (după Lake CL, **[36]**)

1. alegerea și titrarea cu grijă a agenților anestezice cu acțiune scurtă
2. act chirurgical de mică anvergură
3. hemostază meticuloasă
4. ultrafiltrare pe timpul CEC
5. reîncălzire efectivă și menținerea normotermiei postoperator
6. detubare precoce
7. controlul postoperator al durerii fără a se folosi narcotice în cantități excesive
8. mobilizare precoce
9. alimentație precoce
10. externare precoce

Tabelul 71.10.
Contraindicații relative pentru *fast track* (după Lake CL, [36])

1. Vârsta < 6 luni
2. Sunt mare stânga-dreapta
3. Hipertensiune pulmonară severă
4. Leziuni cardiace complexe: canal atrio-ventricular, trunchi arterial comun, transpoziție de vase mari, drenaj venos pulmonar total aberant
5. Anestezia cu doze mari de narcotice
6. Hipotermia profundă cu stop circulator
7. Hemodinamică instabilă, doze mari de inotrop
8. Sângerare importantă
9. Corecție chirurgicală incompletă

În general, complicațiile descrise postoperator au fost minime: vărsături mai frecvente şi acidoză respiratorie. Reintubarea (11%) a fost necesară la pacienții la care s-a reintervenit pentru sângerare mediastinală, la cei cu disfuncție pulmonară şi la cei cu vârsta sub o săptămână **[39]**.

Reducerea costurilor de spitalizare demonstrată de mulți autori **[35, 39]** este consecința scăderii duratei de şedere în terapia intensivă, a folosirii reduse a sedativelor şi a probelor de laborator şi a renunțării la ventilația mecanică.

1.6. Anestezia regională în chirurgia cardiacă pediatrică

Combinarea anesteziei regionale cu anestezia generală reduce nevoia de suport ventilator postoperator şi, implicit, durata de spitalizare şi costurile **[38]**. Avantajele teoretice ar fi atenuarea răspunsului neuroendocrin la stresul chirurgical, posibilitatea detubării precoce şi îmbunătățirea mecanicii ventilatorii, secundară unei scăderi a nevoii de opioide. Postoperator, cateterul spinal/epidural poate fi utilizat pentru analgezie. Dozele şi căile de administrare a anestezicelor sunt descrise în **Tabelul 71.11.** Trebuie să se țină seama că, datorită imaturității hepatice, clearance-ul la bupivacaină şi ropivacaină este scăzut în timpul primului an de viață **[39]**. Riscul hematomului peridural este principala obiecție adusă metodei.

Experiența utilizării anesteziei regionale în cardiochirurgia pediatrică este limitată. Un studiu efectuat la Centrul Medical al Universității Stanford, pe 220 de copii cu vârsta peste 9 luni, este favorabil acestei tehnici **[40]**. După o premedicație cu midazolam oral 0,5–0,6 mg/kg cu 30 minute înaintea inducției anesteziei, accesul peridural sau spinal s-a făcut în toate cazurile după inducția anesteziei, cu cel puțin 60 minute înaintea heparinării. Injectarea anestezicului local a fost făcută fie bolus, fie pe cateterul plasat în regiunea toracică, lombară sau caudală. Pentru anestezia spinală s-a puncționat la nivel L3–4 sau L4–5, iar pentru anestezia peridurală continuă s-a utilizat ac Touhy 18-gauge cu inserarea unui cateter 20-gauge şi plasarea lui la nivel T5-T8. Majoritatea pacienților au fost operați sub CEC pentru leziuni simple (defect septal atrial sau ventricular) sau complexe (tetralogie Fallot, reconstrucția arcului aortic, anevrism aortic, transplant cord-plămân etc). Pentru anestezia generală s-a folosit o combinație izofluran + rocuronium, fără opioid administrat sistemic intraoperator, cu antagonizarea blocului neuro-muscular şi detubarea pe masa de operație în 89% din cazuri. Rata de reintubare a fost de 4%.

Incidentele au fost rare: retenția urinară (definită ca retenție > 6 ore postoperator la cei fără sondă Foley), vărsături, prurit, parestezie tranzitorie postoperator, depresie respiratorie. Nu s-a înregistrat niciun hematom peridural. Cele mai puține complicații s-au înregistrat în anestezia peridurală toracică. Tehnica prin administrare continuă s-a dovedit superioară celei *single-shot*, permițând un control mai fin al analgeziei.

Inserția cateterului epidural poate fi ghidată ecografic. Ecografia determină atât nivelul dorit al cateterului, cât şi vizualizarea inserției sale, identificând cu uşurință structurile nervoase **[41]**.

Tabelul 71.11. Doze şi căi de administrare pentru anestezia regională la copii (după Peterson K. [38])

Cale	Agenţi anestezici	Doza
Caudal/Lombar (bolus)	Bupivacaină 0,25% + Morfină*	0,5–1,0 ml/kg 40–70 µg/kg
Cateter epidural	Intraoperator – Bupivacaină 0,25% Sau – Xilină 1,5-2,0% +Morfină* Postoperator Bupivacaină 0,1% + hidromorfonă *3 µg*/ml	0,5 ml/kg apoi 0,2 ml/kg la 60–90 min 0,5 ml/kg apoi 0,2 ml/kg la 30–60 min 20–30 *µg*/kg Perfuzie continuă 0,2-0,5 ml/kg/ora
Spinal	Tetracaina 0,5% + glucoza 10% aa** + Morfina*	1–2 mg/kg *** 5–10 µg/kg

*Sulfat de morfină fără conservant. ** În volume egale.***Dozele sunt în funcţie de vârstă. La copiii de peste 5 ani blocul spinal poate fi realizat numai cu morfină.

Riscul relativ al hematomului epidural la pacienţii cu acest tip de anestezie este neclar. Incidenţa estimată este de 1:220.000 după anestezie spinală şi 1:150.000 după anestezia epidurală. În scopul reducerii acestui risc, au fost elaborate recomandări: selectarea pacienţilor cu coagulare normală preoperator, întârzierea actului chirurgical în cazul plasării traumatice a acului pentru anestezie, un timp cât mai lung de la anestezia regională până la heparinare, îndepărtarea cateterului peridural după ce coagularea a redevenit normală.

Un caz de hematom epidural după chirurgie cardiacă şi rezolvat cu succes a fost comunicat în 2004 **[42]**. Anestezia epidurală continuă, instituită imediat după inducţia anestezică la un copil de 16 ani pentru înlocuirea valvei aortice, a fost urmată de anticoagulare în ziua a 2-a postoperator. Apariţia sângelui la nivelul cateterului peridural a impus îndepărtarea acestuia, urmată de pierderea sensibilităţii şi motricităţii la membrele inferioare. Complicaţia a fost recunoscută şi diagnosticată, iar decompresia chirurgicală rapidă a permis recuperarea totală a funcţiei neurologice.

Un studiu critic al anesteziei regionale în chirurgia cardiacă pediatrică a arătat că nu există evidenţe în ceea ce priveşte suprimarea răspunsului la stres al copiilor cu MCC **[43]**. În plus, există puţine date care să susţină faptul că detubarea precoce este superioară şi că determină un timp de internare mai mic. Susţinerea faptului că anestezia regională este esenţială pentru o detubare precoce ignoră alte tehnici de anestezie generală, în care detubarea este posibilă în sala de operaţie (*fast track*). Toate beneficiile oferite de asocierea anesteziei generale cu anestezia regională trebuie cântărite faţă de un potenţial risc catastrofic: paraplegia prin hematom peridural.

2. MONITORIZAREA INTRAOPERATORIE A COPILULUI CU MCC

Monitorizarea este o parte esenţială a anesteziei pentru chirurgia cardiacă la copii. Standardul include presiunea arterială (PA), electrocardiograma (ECG), presiunea venoasă centrală (PVC), debitul urinar, temperatura, capnometria, pulsoximetria şi analiza intermitentă a gazelor sanguine. Monitorizarea specializată include măsurarea presiunii în atriul stâng, măsurarea debitului cardiac prin termodiluţie, ecocardiografia şi indicii transportului de oxigen spre ţesuturi.

Este ştiut că niciun monitor nu poate da toate informaţiile necesare unei anestezii sigure. De aceea, folosirea unei multitudini de aparate este necesară pentru reducerea incidentelor anestezice **[44]**. Monitorizarea hemodinamică trebuie să fie întotdeauna disponibilă la pacienţii cu boli cardio-vasculare severe care se operează şi la care sunt aşteptate modificări hemodinamice rapide. Aparatele folosite în prezent pentru monitorizarea hemodinamică, intraanestezic şi postoperator, folosesc atât tehnici neinvazive (manşeta pentru măsurarea TA, ECG, ecografia), cât invazive (cateterul arterial pulmonar, cateterul atrial stâng).

2.1. Stetoscopul precordial este folosit mai ales înaintea inducţiei anestezice, dar şi în timpul transportului pacientului către secţia de terapie intensivă sau postoperator. Este o metodă simplă, neinvazivă şi ieftină, care asigură o legătură permanentă între anestezist şi copil pentru înregistrarea frecvenţei cardiace, a intensităţii sunetelor cardiace, ca şi şi a murmurului vezicular.

Stetoscopul esofagian poate avea încorporaţi termistori, traductor ecografic şi înregistrare ECG, dar implică intubaţia traheală prealabilă **[45]**.

2.2. Electrocardiografia. În chirurgia cardiacă electrozii dispozabili se plasează de obicei pe membrele superioare şi la nivelul crestelor iliace. Derivaţiile membrelor măsoară diferenţa de potenţial dintre doi electrozi, derivaţia bipolară D II şi precordială V5 fiind cele mai folosite pentru detectarea aritmiilor. Când tahicardia face dificil diagnosticul aritmiei, derivaţiile esofagiene sunt necesare **[46]**. Deşi ischemia miocardică nu este frecventă la copil, unii pacienţi cu MCC o pot dezvolta în timpul chirurgiei cardiace sau noncardiace. Evaluarea segmentului ST, automat sau nu, se face monitorizând continuu derivaţiile DI, DII şi V5.

2.3. Presiunea arterială (PA) este un indicator al perfuziei periferice, al debitului cardiac şi al umplerii vasculare şi se poate măsura atât prin metode neinvazive (metoda clasică Korotkoff, metoda Doppler şi oscilometric), greu de realizat intraoperator şi, mai ales, în timpul CEC-ului, cât şi invaziv, prin măsurarea directă a presiunii sângelui arterial. Valorile normale ale PA (mm Hg), în funcţie de vârstă, sunt redate în **Tabelul 71.12. [47]**.

Menţinerea unei presiuni de perfuzie a organelor este vitală. Ea este apreciată prin presiunea arterială medie (PAM), care este dependentă de debitul cardiac (DC) şi de rezistenţa vasculară sistemică (RVS) conform ecuaţiei: PAM = DC X RVS **[45]**. Astfel, o PAM mică poate fi secundară unui DC scăzut, unei RVS scăzute sau ambelor. Când DC este scăzut, PAM poate fi normală dacă RVS este crescută. Cauzele unui DC scăzut sunt multiple (hipovolemie, postsarcină crescută, contractilitate scăzută, disfuncţie diastolică, stenoză sau insuficienţă valvulară, aritmie etc) şi, de multe ori, pot coexista.

Plasarea intraarterială a unui cateter este esenţială pentru măsurarea continuă a PAM şi pentru recoltarea repetată de probe de sânge pentru gazometrie. Măsurarea invazivă, „sângerândă" a PA este indicată în toate intervenţiile cu CEC, dar şi în unele operaţii cardiace, în special la cele efectuate la nou-născuţi **[46]**. Circuitul care determină măsurarea presiunii arteriale trebuie să fie închis, să nu conţină bule de gaz şi să fie manipulat aseptic. El se compune din transducer de presiune, care trebuie să fie poziţionat la nivelul liniei medii axilare şi etalonat în prealabil pentru valoarea zero, cateter arterial şi un dispozitiv de spălare cu debit mic şi constant (2-4 ml/ora) cu soluţie salină heparinată. Cea mai folosită arteră pentru măsurarea continuă a presiunii arteriale este artera radială, datorită riscului mai mic infecţios şi a ratei mai scăzute a complicaţiilor, comparativ cu cateterizarea arterei femurale, axilare sau pedioase. Canularea arterei brahiale nu este recomandată datorită riscului trombozei şi ischemiei ireversibile, cu posibilitatea pierderii membrului **[48]**. Testul Allen, de testare a permeabilităţii arterelor radială şi ulnară, are o valoare controversată, existând studii care arată că nu apar fenomene ischemice chiar în prezenţa unui test Allen anormal (mai mult de 15 secunde pentru reumplerea capilară).

Artera radială poate fi canulată fie prin tehnica Seldinger, fie direct, cu cateter de teflon 20-gauge la copiii de peste 5 ani (sau cu greutate > 25 Kg). Mărimea cateterului radial în funcţie de vârstă este redată în **Tabelul 71.13.** Cateterul poate fi menţinut pentru monitorizare câteva zile.

Presiunea în artera radială este considerabil modificată faţă de cea din aortă sau din artera femurală în perioada post-CEC, datorită vasoconstricţiei sau vasodilataţiei produse de reîncălzire. De aceea, măsurarea invazivă a PA trebuie dublată întotdeauna de determinarea indirectă, folosind o manşetă, sau directă, prin canula aortică, până când circulaţia revine la normal.

Tabelul 71.12. Valorile normale ale presiunii arteriale (mm Hg) în funcţie de vârstă (după Warner KG. **[47]**)

Vârsta	Presiunea sistolică	Presiunea diastolică
Nou-născut	80 ± 16	46 ± 16
6 luni–1 an	90 ± 25	50 ± 20
1–4 ani	95 ± 25	65 ± 25
4–5 ani	100 ± 20	65 ± 15
6–10 ani	105 ± 15	57 ± 8
10–16 ani	115 ± 19	60 ± 10

Tabelul 71.13. Mărimea cateterului arterial pentru măsurarea presiunii arteriale invazive (după Lake CL. **[46]**)

Mărimea cateterului arterial	Vârstă/Greutate
24-gauge	Nou născut / < 3kg
22-gauge	Sugar
20-gauge	> 5 ani / 25 kg

Artera pedioasă este relativ uşor de canulat la copii, dat fiind faptul că presiunea sistolică este mai mare la aceştia în artera pedioasă decât în artera radială sau brahială, dar incidenţa trombozei este mai mare, de până la 25% **[45]**. Datorită diametrului său mare, artera femurală poate fi canulată uşor la copii, cu o rată de succes de până la 95%, fie prin tehnica Seldinger, fie cu cateter de 18- sau 20-gauge. Dezavantajele canulării la acest nivel sunt imobilizarea membrului, nevoia schimbării ei intraoperator în cazul canulării femurale pentru CEC, ischemia şi infecţia mai frecventă, între 1% şi 4% **[45]**.

O complicaţie rară, dar fatală la copil este hemoragia prin deconectarea sistemului de măsurare **[45]**. Alte complicaţii posibile ale prezenţei cateterului arterial sunt: tromboza arterială cu ischemia consecutivă, embolizarea centrală şi periferică, hematomul la locul puncţiei, infecţia.

2.4. Presiunea venoasă centrală (PVC) este măsurată în sistemul cav superior. Presiunea venoasă centrală măsoară presiunea de umplere a ventriculului drept şi estimează volumul sanguin intravascular şi funcţia ventriculului drept **[45]**. Pentru interpretare se urmăreşte trendul valorilor măsurate seriat şi nu o valoare individuală. Răspunsul PVC la administrarea de fluide este un test folositor pentru aprecierea necesităţii umplerii volemice. Presiunea venoasă centrală poate da informaţii indirecte şi asupra umplerii ventriculare stângi, cu condiţia ca funcţia acestuia să fie bună. Analiza undelor PVC este utilă în diagnosticul unor manifestări patologice: ritm neregulat, ritm joncţional, stenoză pulmonară, stenoză tricuspidiană, hipertrofia ventriculară dreaptă etc. **[46]**.

Canularea venoasă centrală este des folosită la copii pentru administrarea de fluide, substanţe inotrop pozitive, măsurarea PVC, inserţia unui cateter pulmonar sau pentru alimentaţie parenterală. De obicei, se folosesc catetere cu unul sau mai multe lumene, atât pentru măsurarea presiunii, cât şi pentru administrarea concomitentă a medicaţiei. Venele care se pot folosi la copil pentru cateterizare centrală sunt în ordinea frecvenţei: vena jugulară internă, vena jugulară externă, vena femurală, vena subclavie, vena antecubitală şi axilară, vena ombilicală **[45]**.

Vena jugulară internă dreaptă este cea mai folosită abordare venoasă centrală la copii. Ea are un traiect aproape constant, conectare în linie dreaptă cu atriul drept şi o abordare mai puţin riscantă. Abordarea venei jugulare stângi trebuie evitată, deoarece puncţia poate leza canalul toracic sau poate fi conectată la o venă cavă superioară stângă care să fie ligaturată intraoperator.

Poziţionarea optimă a vârfului cateterului este în vena cavă superioară şi nu în atriul drept.

Radiografia toracică pentru verificarea poziţionării nu este necesară după plasarea cateterului pe masa de operaţie **[44]**. Rata succesului pentru reperarea şi canularea venei jugulare interne este de până la 97%, dar semnificativ mai redusă la nou-născuţii sub 4 kg (78%) **[46]**.

Puncţia arterei carotide este una dintre complicaţiile abordării venei jugulare interne, cu o incidenţă de 2–4%. Alte complicaţii sunt redate în **Tabelul 71.14. [49]**. Pentru a evita complicaţiile fatale ale cateterizării venoase, precum tamponada cardiacă, vârful cateterului trebuie să fie în afara atriului drept. Lezarea arterei mamare interne la abordul venei jugulare interne sau a venei subclaviculare poate fi cauza hemotoraxului. Este o complicaţie potenţial letală şi trebuie suspectată întotdeauna în cazul apariţiei unei hipotensiuni arteriale inexplicabile, imediat după inserţia cateterului venos **[50]**.

La copiii la care vena jugulară internă nu poate fi canulată, se poate folosi vena jugulară externă. Este preferat tehnica Seldinger cu ghid metalic în formă de J, dat fiind faptul că ghidul trebuie să traverseze doua zone valvulate: una la 4 cm deasupra claviculei şi a doua la vărsarea venei în vena subclavie. Complicaţiile canulării venei jugulare externe sunt aceleaşi ca şi ale jugularei interne, iar rata de succes este mai mică: 65% **[49]**. În schimb, canularea venei femurale are o rată a succesului de peste 90%, iar complicaţiile canulării sunt mai reduse.

Vena subclavie este o venă mare, constantă ca poziţie anatomică, de aceea poate fi uşor canulată la copii. Se preferă vena subclavie dreaptă pentru a evita lezarea canalului limfatic. Complicaţiile mai des întâlnite la cateterizarea venei subclavii sunt pneumotoraxul, hemotoraxul şi puncţia arterei subclaviculare. Canularea cu succes se întâlneşte la 70–80% dintre copii, fiind mai mică la copiii sub 6 ani **[49]**. Distanţa de la locul puncţiei cutanate pentru vena subclavie la joncţiunea cavo-atrială a fost măsurată ecografic la 50 copii cu greutate sub 5 kg care urmau să fie operaţi pentru corectarea unor MCC (**Tabelul 71.15**) **[51]**. Această distanţă este proporţională cu înălţimea, greutatea şi vârsta pacientului.

Odată cu dezvoltarea tehnicilor ecografice de înaltă rezoluţie, accesul vascular atât venos central, cât şi arterial nu se mai bazează exclusiv pe reperele anatomice **[52]**. Prin vizualizarea ecografică a structurilor anatomice perivasculare şi ghidarea canulării, scade rata complicaţiilor şi creşte siguranţa pacientului (ex. evitarea puncţiei carotidiene) **[53]**.

Tabelul 71.14. Complicaţii ale canulării venelor centrale (după Di Nardo J.A. **[45]**, Pablo E. **[50]**)

Complicaţii legate de canulare
- puncţie arterială
- hematom la locul puncţiei mai ales după heparinare sistemică
- perforarea peretelui vascular venos
- perforarea atriului drept
- tamponada cardiacă
- embolia gazoasă (mai ales în bolile cu şunt dreapta-stânga)
- complicaţii nervoase prin lezarea simpaticului cervical
- pneumotorax
- hemotorax
- chilotorax
- fracturarea ghidului metalic cu eventuală embolizare (tehnica Seldinger)
- aritmii

Complicaţii legate de cateter
- tromboză
- infecţie
- endocardită
- aritmii
- embolia gazoasă (mai ales în bolile cu şunt dreapta-stânga)

Cateterele venoase centrale impregnate cu antiseptic (clorhexidina) au scăzut incidenţa infecţiilor nosocomiale legate de cateter cu până la 45% **[49]**, rata lor fiind de 90% din totalul infecţiilor. Riscul infecţiei creşte după 72 ore de la inserţia cateterului, dar nu este acceptată înlocuirea sau plasarea lui în alt loc la fiecare 3 sau 7 zile, decât dacă întruneşte criteriile absolute sau relative pentru schimbarea sa. Indicaţiile absolute pentru schimbarea cateterului sau înlăturarea lui sunt cuprinse în **Tabelul 71.16. [54]**. Folosirea de rutină a antibioterapiei pentru prevenirea infecţiei legate de cateter nu este recomandată.

Dacă infecţia este suspectată, iar locul puncţiei este curat, se înlocuieşte cateterul cu altul nou în acelaşi loc, iar segmentul de cateter vechi subcutanat este trimis pentru culturi cantitative. Dacă locul puncţiei este roşu sau purulent, trebuie ales un alt loc pentru cateterizare. Recomandările pentru profilaxia complicaţiilor infecţioase şi/sau mecanice ale canulării venoase şi arteriale sunt cuprinse în **Tabelul 71.17**.

Tabelul 71.15. Lungimea cateterului venos subclavicular drept în funcţie de greutatea nou-născutului (după Kim J.H., **[51]**)

Greutatea copilului	Lungimea cateterului
2–3 kg	40–45 mm
3–3,9 kg	45–50 mm
≥ 4 kg	50–55 mm

Tabelul 71.16. Indicaţiile schimbării cateterului venos central (după Nikolaus A.H., **[54]**)

Cateter nefuncţional
Hemoculturi pozitive la mai mult de 48 ore de la inserţia cateterului.
Suspiciunea clinică a sepsisului legat de cateter

Tabelul 71.17. Recomandări pentru profilaxia complicaţiilor infecţioase sau/şi mecanice (după Yemen T.A., **[44]**)

Echipament steril pentru cateterizare: mască, bonetă, mănuşi sterile, câmpuri largi.
Se preferă canularea arterei radiale şi a venei subclaviculare.
Utilizarea cateterelor impregnate cu antiseptice.
Nu trebuie aplicate creme cu antibiotic la nivelul inserţiei cutanate a cateterului.
Locul puncţiei trebuie inspectat zilnic.
Cateterul trebuie înlăturat atunci când nu mai este necesar.
Cateterul venos central nu trebuie înlocuit de rutină.
Când se suspectează infecţia de cateter, cultura cantitativă a segmentului subcutanat al cateterului este obligatorie.

2.5. Presiunea în artera pulmonară (PAP). Monitorizarea PAP este indicată la pacienții cu insuficiență cardiacă congestivă, disfuncție ventriculară stânga, hipertensiune pulmonară și valvulopatie aortică sau mitrală. La pacienții cu funcție ventriculară normală, riscul cateterizării arterei pulmonare depășește însă beneficiile [47].

Cateterele pentru determinarea PAP au evoluat mult de la introducerea lor în practică de către Swan și Ganz în 1970. În prezent, cu aceste catetere se pot măsura continuu următorii parametri: debitul cardiac (DC), presarcina ventriculului drept prin estimare volumetrică, fracția de ejecție a ventriculului drept (FEVD), saturația în oxigen a sângelui venos amestecat (SVO_2), ca și PVC și presiunea de ocluzie a arterei pulmonare (POAP). La copiii mici, cateterele Swan-Ganz care conțin și electrozi de stimulare cardiacă la nivel atrial și ventricular sunt mai puțin utilizate datorită dificultăților de poziționare.

Presiunea de ocluzie a arterei pulmonare estimează presiunea telediastolică a ventriculului stâng (VS), aceasta fiind un indicator al presarcinii VS. Relația volum telediastolic-presiune telediastolică este influențată însă de complianța ventriculară. Aceste relații sunt descrise în **Fig. 71.1.**

Mărimea cateterului pulmonar în funcție de greutate este dată în **Tabelul 71.18.** Dificultăți la poziționarea cateterului Swan-Ganz se întâlnesc la pacienții cu cavități cardiace dilatate, cu contractilitate miocardică slabă, hipertensiune pulmonară sau fibrilație atrială. La cei cu regurgitare mitrală este dificilă obținerea ocluziei arterei pulmonare datorită undelor V largi.

Cateterele pulmonare se întrețin la fel ca orice cateter venos central, cu mențiunea că riscul colonizării microbiene este mai mare. Complicațiile majore ale inserției cateterului pulmonar (ruptura arterei pulmonare, ruptura ventriculului drept, aritmii, tromboembolii, embolie gazoasă) apar în circa 3% dintre cazuri.

2.6. Presiunea atriului stâng (PAS). Plasarea cateterului pentru măsurarea directă a PAS este făcută de chirurg intraoperator, prin una din venele pulmonare [46]. Presiunea din atriul stâng oferă informații extrem de folositoare, dar necesită multe precauții. Embolia aeriană sau prin cheaguri de sânge, hemoragia și/sau tamponada cardiacă la retragerea cateterului reprezintă complicațiile majore ale acestei tehnici. De aceea, indicațiile monitorizării PAS sunt restrânse la pacienții la care POAP nu dă informații corecte (boli vasculare pulmonare) sau la copiii foarte mici. Este utilă la bolnavii cu risc crescut în momentul desprinderii de CEC.

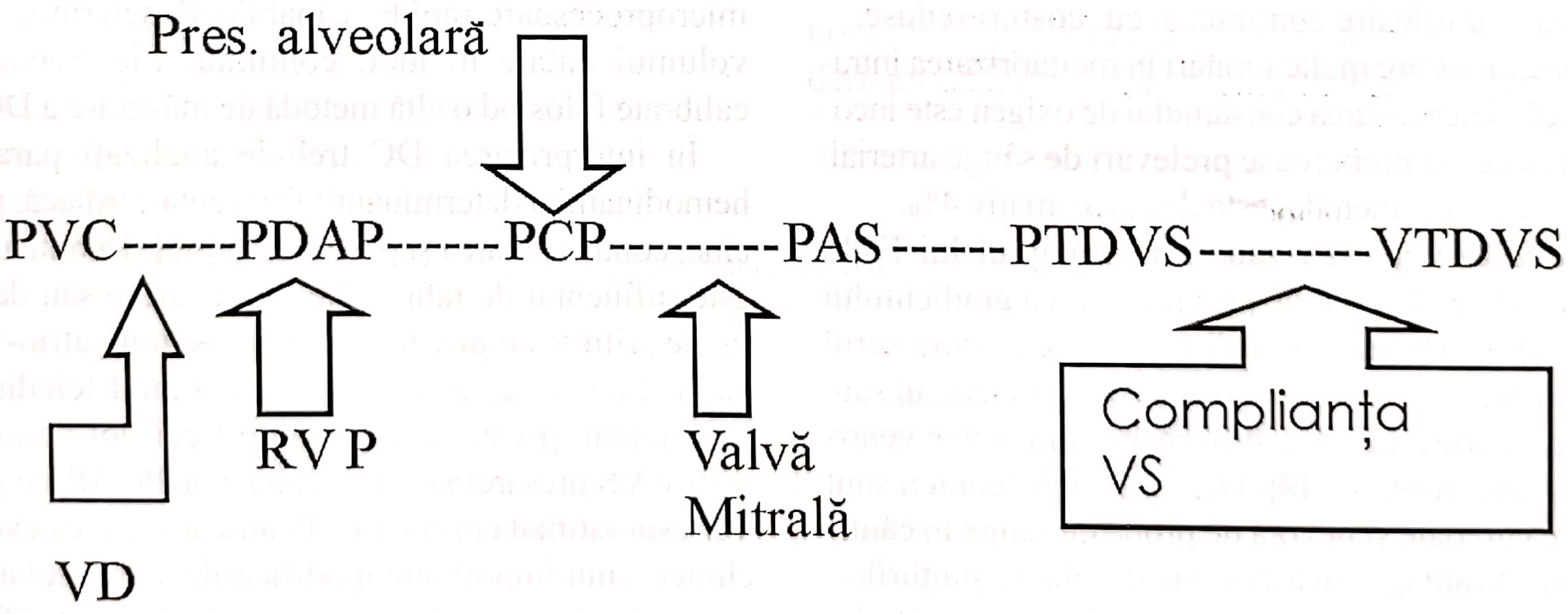

Fig. 71.1. Relația dintre presiunea venoasă centrală și volumul telediastolic al VS (după Reich DL, [49])
PVC=presiune venoasă centrală; PDAP=presiunea diastolică în artera pulmonară; PCP=presiunea capilară blocată; PAS=presiunea atriului stâng; PTDVS=presiunea telediastolică a ventriculului stâng; VTDVS=volum telediastolic al VS; RVP=rezistență vasculară pulmonară; VD=ventricul drept.

Tabelul 71.18. Alegerea cateterului pulmonar în funcție de greutatea copilului (după Reich D.L., [49])

Greutate	Cateter pulmonar
< 10 kg	4F
< 18 kg	4F și 5F
>18 kg	6 F

2.7. Debitul cardiac (DC). Debitul cardiac este definit ca volumul de sânge ejectat pe minut şi caracterizează întreg sistemul circulator, nu numai funcția cardiacă, fiind determinat de patru elemente: contractilitatea, frecvența cardiacă, presarcina și postsarcina [44]. La copii, DC este de obicei indexat la suprafața corporală şi se numeşte index cardiac (IC).

Măsurarea DC intraoperator sau în perioada postoperatorie nu este obligatorie la toți copiii. Decizia de monitorizare a DC trebuie luată cântărind cu responsabilitate riscurile şi beneficiile tehnicii [54]. Indicațiile cuprind, pe lângă bolile cardiace congenitale şi dobândite, şocul şi insuficiența multiplă de organe.

Principiile de măsurare a DC includ: principiul Fick, tehnicile de diluție, tehnica Doppler bioimpedantă şi analiza conturului undei de puls arterial. Caracteristicile tehnicilor de monitorizare a DC ar trebui să fie: acuratețe, reproductibilitate, timp de răspuns rapid, uşor de aplicat, cu folosire continuă şi cu costuri reduse.

Tehnica Fick are multe limitări în monitorizarea intraanestezică: determinarea consumului de oxigen este incomodă şi necesită numeroase prelevări de sânge arterial. Marja de eroare a metodei este de aproximativ 4%.

Metoda diluției, derivată din principiul lui Fick, calculează fluxul de sânge prin măsurarea gradientului concentrației sau temperaturii unui injectat între serul două puncte. Se foloseşte ca indicator indocianatul sau, mai nou, clorura de litiu şi necesită un cateter venos central şi unul arterial [49]. Dezavantajele tehnicii sunt calibrarea greoaie şi nevoia de probe de sânge în cantitate mare. Avantajul metodei este decelarea şunturilor.

Termodiluția reprezintă o modificare a metodei diluției, în care se injectează în locul indicatorului ser glucozat rece şi se măsoară diferența de temperatură între serul injectat şi sângele din artera pulmonară într-un anumit timp. Curba temperatură/timp este integrată automat de computerul aparatului. Dezavantajele metodei termodiluției sunt: variația DC cu ciclul respirator, acces dificil la copiii mici, complicații redutabile (infecție, sângerare, înnodarea cateterului).

Monitorizarea continuă a debitului cardiac prin introducerea unui element termic în structura cateterului pulmonar nu este încă disponibilă pentru copii.

Metoda Doppler este o metodă neinvazivă care măsoara fluxul de sânge la nivelul aortei ascendente prin ecografie transtoracică, esofagiană sau traheală [55]. Metoda se corelează cu determinarea DC prin termodiluție şi este avantajoasă din două puncte de vedere: este folosită la copiii la care cateterul pulmonar este greu de inserat şi, în al doilea rând, ecografia poate da informații mult mai ample, atât funcționale, cât şi morfologice (disfuncția diastolică, kinetică regională, regurgitarea valvulară, revărsatul pericardic etc). Timpul lung pentru poziționarea şi repoziționarea transducerului, datorită manipulărilor chirurgicale, cât şi dependența de un singur operator sunt câteva dintre limitele metodei.

Bioimpedanța toracică este o metodă neinvazivă care măsoară volumul bătaie al VS, folosind ecuația de calcul a lui Kubicek [55]. Dezavantajul major al metodei este necesitatea determinării lungimii toracice, care frecvent este eronată la copil.

Analiza undei de puls arterial necesită un cateter aortic, având o corelare modestă cu metoda termodiluției. În prezent, sunt comercializate computere cu microprocesoare rapide, capabile să determine DC şi volumul bătaie în mod continuu. Ele trebuie însă calibrate folosind o altă metodă de măsurare a DC [55].

În interpretarea DC trebuie analizați parametrii hemodinamici determinanți: frecvența cardiacă, presarcina, contractilitatea şi postsarcina [49]. Debitul cardiac este influențat de tahicardie, bradicardie sau de orice tip de aritmie cu pierderea sincronismului atrio-ventricular. Presarcina este egală cu volumul telediastolic ventricular şi este diferită pentru cei doi ventricule: pentru VS presarcina este estimată de POAP, iar pentru VD este estimată prin PVC. Pentru aprecierea evoluției clinice, sunt importante modificările şi trendul acestor parametri, ştiut fiind că numeroşi factori pot influența PVC şi POAP: capacitanță venoasă, complianță ventriculară, competență valvulară, PAP.

Nu există o metodă directă de măsurare a contractilității miocardice, dar aceasta poate fi apreciată ecografic prin determinarea indexului velocității la stres [49].

Postsarcina este definită ca forța care se opune scurtării fibrei miocardice în timpul ejecției VS. Cea mai folosită metodă de măsurare a postsarcinii este măsurarea RVS.

În plus, DC trebuie interpretat ținând seama de patru aspecte: este un element cantitativ, calitativ, temporal şi parte a unui întreg. De aceea, interesează mai puțin valoarea absolută a DC şi mai mult dacă la momentul respectiv acest debit este adecvat sau nu pentru pacientul respectiv. Trebuie integrat debitul cardiac în necesarul metabolic global, analizată contribuția la oferta de oxigen şi înțeleasă balanța dintre ofertă şi consumul de oxigen.

Din punct de vedere clinic întrebările derivate din cele de mai sus sunt:

- Este oferta de oxigen capabilă să satisfacă nevoile metabolice ale pacientului?
- Oferta de oxigen se însoțeşte de o presiune de perfuzie adecvată?
- Este capabil pacientul să utilizeze oxigenul oferit?
- Dacă răspunsul este NU, care este cauza?

Datele de laborator şi cele clinice pot să ajute la a da răspunsul la prima întrebare. Aceste date pot fi indicatori globali (lactatul seric, saturația în oxigen a sângelui venos amestecat) şi regionali (hipoperfuzia regională măsurată prin umplerea capilară, nivelul conştienței, tonometria gastrică, citoliza hepatică, oliguria însoțită de creşterea creatininei serice).

Oferta de oxigen se calculează după formula:

$DO_2 = IC \times CaO_2$

unde DO_2 reprezintă oferta de oxigen, IC = indexul cardiac, CaO_2 = conținutul arterial în oxigen, care depinde la rândul lui de cantitatea de hemoglobină (Hb), de saturația în oxigen a sângelui arterial (SaO_2) şi de presiunea parțială a oxigenului în sângele arterial (PaO_2):

$CaO_2 = (91{,}34 \times Hb \times SaO_2) + (PaO_2 \times 0{,}03)$

Presiunea de perfuzie globală este măsurată prin monitorizarea PAM. Totuşi, în afara măsurării concomitente a DC, valoarea PAM poate fi interpretată greşit. Chiar dacă PAM este „normală”, ea poate fi insuficientă pentru un DC adecvat.

Consumul de oxigen (VO_2) poate fi determinat prin metoda calorimetrică indirectă. El este influențat de numeroşi factori metabolici, termogeneză, traumă, catabolism, sepsis etc. Reducerea VO_2 poate fi obținută prin menținerea normo- şi hipotermiei moderate, analgezie şi sedare postoperatorie, scăderea lucrului mecanic al muşchilor respiratori prin inițierea ventilației mecanice, evitarea folosirii în exces a medicației inotrop pozitive **[55]**.

Informațiile privind monitorizarea hemodinamică permit calcularea unor parametri derivați, folositori în evaluarea clinică a pacientului. Aceşti parametri includ RVS, RVP, lucrul-bătaie al VS şi al ventriculului drept. Pentru a putea fi comparați, aceşti parametri se indexează în funcție de suprafața corporeala. Valorile normale ale parametrilor hemodinamici măsurați sau derivați (calculați) sunt arătate în **Tabelul 71.19.**

Tabelul 71.19. Valorile normale ale parametrilor hemodinamici la copii (după Di Nardo J.A., **[46]**)

Parametru hemodinamic	**Valori normale**
Rezistență vasculară sistemică	1200–1500 dyn.sec.cm^{-5}
Rezistență vasculară pulmonară	100–300 dyn.sec.cm^{-5}
Index cardiac	2,8–4,2 L/min/m^2
Volum bătaie	60–90 ml/bătaie
Index bătaie	30–65 ml/bătaie/m^2
Lucru mecanic VS	45–60 g.m.m^{-2}
Lucru mecanic VD	5–10 g.m.m^{-2}

2.8. Pulsoximetrul este o combinaţie între un oximetru şi un pletismograf. El funcţionează prin poziţionarea patului vascular arterial pulsatil între o sursă de lumină şi un detector. Saturaţia sângelui periferic în oxigen (SpO_2) poate fi afectată de hipotensiunea arterială, hipotermie, vasoconstricţie, anomalii ale hemoglobinei (carboxi- şi methemoglobina), artefacte datorate „zgomotului" produs de electrocauter sau de mişcări ale pacientului **[49]**. Pulsoximetrul este folosit în chirurgia cardiacă fie în lipsa unui cateter arterial, fie concomitent cu acesta, pentru obţinerea de informaţii mai rapide şi în timp real asupra oxigenarii sângelui **[46]**. La saturaţii mai mici de 80 % (copii cu MCC cianogene), acurateţea determinării saturaţiei în oxigen scade **[45]**.

Pentru oximetria sângelui venos (SvO_2), locul ideal de determinare este artera pulmonară, care conţine sânge venos amestecat. Există catetere care au inclusă posibilitatea de monitorizare continuă a SvO_2. Cele de dimensiuni mici, pentru copii, pot fi poziţionate în artera pulmonară în timpul actului chirurgical. Postoperator, SvO_2 poate atrage atenţia mai repede asupra deteriorării stării hemodinamice.

2.9. Analiza gazelor respiratorii. Concentraţia dioxidului de carbon CO_2 din aerul expirat este măsurată în mod obişnuit de un detector cu lumină în spectrul infraroşu. Capnograma normală înregistrează undele de forma unui pătrat, în care pe o axă se află cantitatea de CO_2 în mm Hg la sfârşitul expiraţiei ($ETCO_2$), iar pe cealaltă timpul. Dioxidul de carbon de la sfârşitul expirului creşte timpuriu în hipertermia malignă şi scade în momentele în care plămânul este prost perfuzat (banding-ul arterei pulmonare, embolia gazoasă, debit cardiac scăzut) **[45]**. El este nul în stopul cardiac, pe timpul CEC, în timpul deconectării ventilaţiei sau când plămânul nu este ventilat datorită malpoziţiei sondei de intubaţie.

Analiza gazelor arteriale include determinarea presiunii parţiale a dioxidului de carbon (pCO_2), a oxigenului (pO_2) şi a pH-ului. În trecut, trebuia făcută corecţia gazelor sanguine arteriale pentru temperatură din timpul CEC, însă, în prezent, această corecţie nu mai este necesară. Analiza gazelor sanguine este indicată la intervale determinate de timpii operatori (după inducţie, după sternotomie, înaintea CEC) sau de fiecare dată când se produc modificări hemodinamice neaşteptate.

2.10. Temperatura trebuie monitorizată la toţi copiii din chirurgia cardiacă cu CEC sau chirurgia noncardiacă, atât pentru detectarea hipertermiei, cât şi a hipotermiei accidentale sau induse. Locurile unde poate fi măsurată temperatura centrală sunt nasofaringele, rectul, vezica urinară, esofagul şi membrana timpanică **[46]**. Aceasta din urmă, fiind vascularizată de un ram al arterei carotide interne, poate indica temperatura centrală. Temperatura nasofaringiană şi cea esofagiană pot fi influenţate însă de temperatura gazelor inhalate, atâta timp cât există pierdere de gaze pe lângă sonda de intubaţie fără balonaş **[45]**. Temperatura din zona esofagului terminal aproximează temperatura cardiacă. În schimb, temperatura înregistrată cu sonde urinare cu termocuplu în vezica urinară se corelează foarte bine cu temperatura rectală şi esofagiană, în special la temperaturi mai mari de 34 °C. Acurateţea măsurării temperaturii rectale depinde de prezenţa materiilor fecale în rect.

2.11. Monitorizarea electroencefalografiei (EEG) în chirurgia cardiacă este controversată **[45]**. Ea este totuşi o metodă practică de evaluare a sistemului nervos central, mai precis, a funcţiei corticale. Cu toate că se corelează cu debitul sanguin cerebral, EEG multicanal nu se modifică decât în etapa alterării profunde a metabolismului cerebral.

Studii asupra tehnicilor derivate ale EEG pentru monitorizarea profunzimii anesteziei au demonstrat o corelaţie strânsă între valorile măsurate (indexul bispectral, indexul „Narcotrend" etc.) şi doza de anestezic administrat **[56]**.

Cu ajutorul indexului bispectral (BIS) se înregistrează şi se analizeaza continuu EEG, pentru a se evalua nivelul conştienţei pe timpul anesteziei. Algoritmul de calcul al indexului nu este făcut public de compania care produce aceste monitoare. Valoarea indexului este cuprinsă între 0 şi 99, indexul mare însemnând că pacientul este treaz. În cursul anesteziei generale, intervalul optim este cuprins între 40–60 **[57]**.

La copiii cu vârste peste un an, titrarea agenţilor anestezici în corelaţie cu indexul BIS permite ajustarea cantităţii de anestezic la nevoile pacientului şi o trezire mai rapidă la sfârşitul operaţiei. Monitorizarea BIS nu este însă folositoare la copilul sub 1 an, deoarece este o diferenţă mare între traseul EEG la această vârstă şi cel al adultului, care este utilizat în algoritmul de calcul.

2.12. Doppler-ul transcranian este o metodă neinvazivă de măsurare a fluxului sanguin cerebral. Utilizând această metodă, a fost demonstrată scăderea fluxului cerebral şi a consumului de oxigen în hipotermia profundă la copiii supuşi intervenţiilor cardiace **[58]**.

2.13. Oximetria cerebrală este o tehnică neinvazivă, care permite monitorizarea oxigenării cerebrale regionale. Metoda măsoară saturaţia în oxigen din arteriole, capilare şi venule de la nivelul ambelor emisfere cerebrale, fiind utilă în prevenirea lezării neurologice din timpul chirurgiei cardiace la copii **[59]**. Este cunoscut riscul sechelelor neurologice manifestate prin scăderea performanţei motorii, prin probleme de limbaj şi de învăţare pe termen lung, la copiii care au suferit intervenţii chirurgicale cardiace paliative sau corectoare. La copilul mic, afectarea cerebrală este de cele mai multe ori rezultatul hipoperfuziei globale datorate hipotermiei şi CEC. Tehnica nu este însă disponibilă pe scară largă, din cauza costului ridicat, existând puţine date despre sensibilitatea şi specificitatea ei.

2.13. Ecografia transesofagiană (ETE) este indicată în toate MCC care necesită CEC, atât pentru diagnostic, cât şi pentru monitorizare, înainte şi după bypass-ul cardio-pulmonar **[60]**. În prezent, există traductori şi pentru copiii mici, de 3–4 kg **[61]**. Ecografia epicardică poate fi o alternativă atunci când nu este disponibil un transducer de dimensiuni mici sau în anumite situaţii în care nu se poate măsura cu acurateţe gradientul în tractul de ieşire din VS (de exemplu, în cardiomiopatia hipertrofică obstructivă) **[62]**. Avantajul ETE constă în faptul că imaginile se obţin fără a interfera cu manevrele chirurgicale.

Complicaţiile ETE nu sunt frecvente în timpul chirurgiei cardiace congenitale. Interferenţa cu ventilaţia la copiii mici este descrisă în literatură între 1% şi 2% din cazuri **[63]**. Cum aceşti copii beneficiază semnificativ de informaţiile obţinute prin ETE, o monitorizare atentă a funcţiei pulmonare (peak-ul presiunii inspiratorii, $ETCO_2$, SO_2) va detecta în timp util obstrucţia căilor aeriene în timpul examinării ecografice. Compresia vasculară (compresia aortei, a arterei pulmonare, a arterei subclavii, a venelor pulmonare) datorată ETE are o incidenţă de 0,6% **[64]**. Un semn precoce în compresia arterei pulmonare este scăderea progresivă a $ETCO_2$, însoţită de deteriorarea hemodinamică.

3. ANESTEZIA COPIILOR CU MCC PENTRU CHIRURGIA NON-CARDIACĂ

Parte dintre copiii diagnosticaţi cu diferite forme de MCC trebuie operaţi pentru boli non-cardiace specifice copilăriei: hernie inghinală, carii dentare, amigdalite cronice. Mai mult, unii copii au asociate alte boli congenitale noncardiace (ortopedice, genito-urinare, digestive) care necesită corecţie chirurgicală. Cum majoritatea acestor proceduri se fac în spitale cu profil general, este esenţial nu numai ca anesteziştii să fie familiarizaţi cu bazele anesteziei pediatrice, dar să şi cunoască fiziopatologia leziunilor cardiace **[65]**.

Copiii cu MCC au un risc semnificativ crescut atunci când se prezintă pentru chirurgie minoră sau majoră. Tendinţa actuală este ca procedurile non-cardiace să fie realizate în centre pediatrice care au anestezişti şi pediatri familiarizaţi cu multiplele aspecte ale MCC **[12]**.

Cauzele cardio-vasculare reprezintă mecanismul principal al opririi cardiace perioperatorii la copiii cu CC. Într-un studiu pe un eşantion de 12.432 copii (nou-născuţi, sugari şi copii mari) cu MCC, operaţi între 1993 şi 1996 pentru afecţiuni non-cardiace, mortalitatea la 1, 2, 3 zile şi la 30 zile a fost crescută atât în chirurgia majoră, cât şi în cea minora **[66]**. Mortalitatea la nou-născuţi şi sugari a fost de două ori mai mare.

3.1. Evaluarea şi pregătirea preoperatorie trebuie făcute atent, chiar dacă majoritatea copiilor sunt diagnosticaţi prin screening-ul neonatal şi chiar intrauterin. Aproape 9% dintre nou-născuţi sunt diagnosticaţi însă cu întârziere, dar la o examinare preoperatorie atentă semnele clinice cardiace pot fi detectate. Alături de examinarea clinică, la copiii suspectaţi de MCC este recomandată ecocardiografia preoperatorie **[45]**.

Examinarea căilor aeriene poate evidenţia anomalii laringiene, cea mai frecventă fiind stenoza subglotică, care se poate rezolva preoperator prin debridare endoscopică **[65]**.

Stridorul, wheezing-ul, apneea sau disfagia sunt de multe ori rezultatul unei obstrucţii a căilor aeriene prin anomalii traheo-bronşice (inelul vascular) sau compresii aeriene date de dilatarea arterei pulmonare, atriu stâng dilatat sau cardiomegalie. Acestea pot fii decelate uşor prin rezonanţă magnetică nucleară care reconstruieşte tridimensional toate elementele anatomice.

Insuficienţa cardiacă congestivă trebuie controlată înaintea oricărei intervenţii programate. Controlul insuficienţei cardiace îmbunătăţeşte funcţia pulmonară şi reduce riscul hipoxemiei şi al insuficienţei respiratorii în perioada postoperatorie **[61]**. În cazul în care insuficienţa cardiacă este determinată de leziuni care cresc debitul sanguin pulmonar (şunt stânga-dreapta), trebuie optimizat raportul rezistenţa vasculară pulmonară/rezistenţa vasculară sistemică (RVP/RVS), în aşa fel încât să fie şuntat mai puţin sânge prin plămân **[45]**.

Semnele intraoperatorii ale agravării insuficienţei cardiace sunt: hipotensiunea arterială sistemică, saturaţia în oxigen scăzută, perfuzia cutanată slabă, debitul urinar scăzut, acidoză metabolică. Un alt aspect de care trebuie să ţină seama anestezistul este faptul că obstrucţia căii de ieşire din VD sau VS poate fi prezentă în afara oricăror simptome semnificative. Anamneza şi examenul fizic atent sunt esenţiale pentru decelarea leziunilor în stadiu incipient.

Cianoza, comună leziunilor cu şunt dreapta–stânga, este detectata atât clinic, cât şi prin creşterea concentraţiei de hemoglobină. Rezultă policitemie cu creşterea volumului sanguin şi a vâscozităţii, neovascularizaţie, hiperventilaţie pulmonară şi coagulopatie **[46]**. Creşterea vâscozităţii sanguine determină creşterea muncii cordului datorită unei rezistenţe vasculare, sistemice crescute. Când hematocritul depăşeşte 60% pot apărea tromboze renale, cerebrale (la nivelul sinusurilor venoase intracerebrale cu apariţia accidentelor vasculare) sau ale şunturilor **[62]**. Copiii sub 5 ani au un risc crescut de apariţie a hemoconcentraţiei datorită accesului limitat la lichide în perioada preoperatorie. De aceea perioada de oprire a hidratării per os trebuie să fie cât mai scurtă, eventual completată cu hidratarea parenterală **[65]**. Flebotomia este indicată preoperator, dacă hematocritul are o valoare peste 65%.

3.2. Anestezia. Premedicaţia este realizată de obicei cu midazolam. Un copil calm şi liniştit în timpul inducţiei scade riscul anestezic şi trauma psihică. Combinaţia midazolam-ketamină are un efect mai puternic, permiţând o separare mai uşoară de părinţi. Când copilul refuză administrarea orală sau rectală, midazolamul şi ketamina pot fi administrate intranazal, absorbţia făcându-se astfel mai rapid.

Alegerea agentului anestezic depinde de tipul operaţiei, durata anticipată a acesteia, preferinţa anestezistului şi starea pacientului. Tehnica inducţiei anestezice depinde de vârsta copilului, statusul cardiovascular şi de prezenţa sau nu a cateterului venos.

Agenţii anestezici volatili sunt larg folosiţi la copiii cu MCC atât în chirurgia cardiacă, cât şi în cea noncardiacă. Inducţia pe mască (sevoflurane, mai puţin halothane) este aleasă când abordul venos este dificil.

Toate anestezicele volatile sunt însă depresoare miocardice **[39]**. Efectele circulatorii ale anestezicelor volatile sunt în legătură directă cu doza administrată şi supradozarea produce atât depresie miocardică cu scăderea DC şi hipotensiune arterială, cât şi modificări ale ritmului cardiac. Halothanul şi izofluranul scad PA proporţional cu concentraţia administrată, dar prin mecanisme diferite: halothanul scade debitul cardiac, însă nu modifică RVS, iar izofluranul scade rezistenţa periferică, în timp ce DC rămâne aproape neschimbat.

În comparaţie cu halothanul, sevofluranul scade DC în măsură mult mai mică, iar bradicardia şi aritmiile cardiace sunt mult mai puţin frecvente. Trebuie amintit că au fost raportate mai multe cazuri de torsadă a vârfurilor la pacienţii cu sindromul QT alungit şi colaps cardiovascular în prezenţa obstrucţiei căii de ieşire din VS.

Inducţia cu un agent inhalator este, în general, bine tolerată de copiii cu defecte cardiace minore **[45]**. Sevofluranul, care a înlocuit în ultimii ani halothanul, este agentul preferat oferind o stabilitate cardiovasculară mai bună, fiind mai puţin aritmogen şi depresor miocardic.

Inducţia cu agent inhalator este prelungită la cei cu *şunt dreapta-stânga,* deoarece şuntul scade presiunea parţială a anestezicului în sângele care ajunge la creier. O concentraţie mare de anestezic inhalator în aerul inspirat împreună cu hiperventilaţia poate contracara acest efect. În *şuntul stânga-dreapta* viteza inducţiei cu inhalator solubil este nemodificată.

Inducţia intravenoasă este preferată la pacienţii cu limitare severă cardio-vasculară sau când se poate folosi calea venoasă **[62]**.

Copiii normovolemici şi compensaţi cardiac tolerează bine inducţia cu thiopental sau cu propofol împreună cu un opiaceu **[61]**. Cei cu disfuncţie ventriculară stânga, cu defecte cardiace severe, cu debit fix (stenoză aortică, cardiomiopatie obstructivă) tolerează prost atât thiopentalul, cât şi propofolul. Etomidatul are mai puţine efecte secundare hemodinamice, de aceea este mai mult folosit la copiii cu rezerve cardiace limitate.

Ketamina se administrează intramuscular pentru inducţia anesteziei (4–8 mg/kg) sau sedare (2–3 mg/kg) la copiii necooperanţi. Efectele simpatomimetice ale ketaminei menţin contractilitatea şi RVS. Ketamina administrată i.v. în doză de 1–2 mg/kg, nu creşte RVP la copiii cu MCC **[65]**. Ketamina, singură sau în combinaţie cu etomidatul, poate fi avantajoasă în inducţie, când obiectivul principal este păstrarea ritmului cardiac, a presiunii arteriale şi a fracţiei de ejecţie.

Folosirea opiaceelor în anestezia pentru copiii cu MCC este asociată în mod obişnuit cu stabilitate hemodinamică excelentă **[45]**. Dozele mari de narcotic (fentanyl 25–75 µg/kg, sufentanil 5–20 µg/kg) pot fi folosite în chirurgia majoră, care necesită suport ventilator postoperator. Atât fentanylul, cât şi sufentanilul produc modificări hemodinamice minime atât la nivel pulmonar, cît şi sistemic **[65]**. Remifentanilul trebuie folosit pentru anestezia de scurtă durată cu trezire rapidă postintervenţie.

Doze mici de narcotic pot fi administrate în combinaţie cu anestezice volatile, cu relaxante musculare şi N_2O pentru intervenţii mai puţin extinse, în aşa-numita anestezie balansată.

Anestezicele intravenoase injectate la pacienţii cu *şunt stânga–dreapta* şi debit sanguin pulmonar crescut ajung la creier ca şi cum nu ar exista şuntul. Se remarcă un peak iniţial al concentraţiei scăzut şi un efect prelungit. În MCC cu *şunt dreapta-stânga*, unde sângele venos din plămâni ocoleşte circulaţia pulmonară, bolusul injectat ajunge în circulaţia cerebrală mai repede, acţiunea anestezică, cât şi depresia cardio-vasculară fiind mult mai rapide.

Menţinerea anesteziei la cei cu rezerve cardiace bune sau la cei cu MCC corectate anterior se face la fel ca la copilul sănătos. Relaxantul muscular trebuie ales în funcţie de durata intervenţiei şi de efectele lor hemodinamice. Pancuroniumul este preferat datorită efectului vagolitic care contracarează efectele opiaceelor asupra ritmului cardiac **[45]**. Dacă tahicardia trebuie evitată, pentru procedurile simple pot fi utilizate atracurium, vecuronium, rocuronium, care au efecte minime asupra funcţiei hemodinamice **[65]**.

3.3 Monitorizarea. Alegerea unei monitorizări optime este dependentă de boala cardiacă şi de actul chirurgical planificat. Monitorizarea standard trebuie să cuprindă capnografia, SpO_2, PA măsurată neinvaziv, ECG în cel puţin două derivaţii, frecvenţa cardiacă **[61]**.

Capnograful măsoară dioxidul de carbon la sfârşitul expirului ($ETCO_2$) şi este importantă pentru controlul unei ventilaţii adecvate şi pentru recunoaşterea timpurie a incidentelor cardiace sau respiratorii. $ETCO_2$ subestimează presiunea parţială a dioxidului de carbon din sângele arterial ($PaCO_2$) la pacienţii cianotici şi la cei mai mici de 1 an **[65]**.

Monitorizarea invazivă trebuie luată în calcul la pacienţii cu rezerve hemodinamice limitate şi la cei supuşi unei chirurgii majore. Presiunea arterială invazivă este măsurată prin plasarea unui cateter în artera radială. Trebuie evitată artera brahială, care este o arteră terminală.

Monitorizarea DC prin termodiluţie este rară la copiii cu MCC, deoarece este scumpă şi nu lipsită de riscuri. Termodiluţia transarterială pulmonară este mai puţin invazivă decât termodiluţia prin cateter plasat în artera pulmonară **[65]**. Cateterizarea venei cave superioare face parte din monitorizarea de rutină în cazul actului chirurgical major. Debitul cardiac poate fi estimat şi prin analiza undei de puls arterial şi, indirect, prin măsurarea saturaţiei în oxigen a sângelui venos dintr-o venă centrală ($ScvO_2$). Saturaţia venoasă a oxigenului, împreună cu excesul de baze şi lactatul seric sunt parametrii folositori pentru evaluarea indirectă a oxigenării tisulare **[61]**.

3.4. Anestezia regională administrată singură sau în combinaţie cu anestezia generală nu are consecinţe hemodinamice la copii. Anestezia caudală este una dintre cele mai populare anestezii regionale la copii **[69]**. Tehnica este sigură, cu o rată mică de insucces şi cu o incidenţă scăzută a complicaţiilor (7/10.000) **[70]**. Complicaţiile posibile ale tehnicii sunt rezumate în **Tabelul 71.20.** Este preferată pentru intervenţiile subombilicale şi ca o alternativă la anestezia generală sau rahidiană la prematuri şi la pacienţii cu risc crescut. Morfina administrată în blocul caudal reprezintă o metodă de analgezie postoperatorie la toate vârstele, inclusiv la nou-născuţi.

Tabelul 71.20. Posibilele complicaţii ale anesteziei caudale la copil (după Silvani P. [70])

1. supradozarea anestezicului
2. perforarea vasculară
3. injectarea intravasculară a anestezicului
4. puncţia durei
5. anestezie spinală totală
6. depresia respiratorie după morfină
7. meningita
8. infecţii locale

3.5. Particularităţi. *Anestezia la copiii cianotici prin şunt dreapta-stânga* (de exemplu, tetralogia Fallot) are ca scop scăderea debitului şuntului, în principal prin scăderea raportului RVP/RVS. Aceasta se poate realiza: prin scăderea RVP (hiperventilaţie cu O_2 100%, evitarea presiunii pozitive la sfârşitul expirului) sau prin creş - terea RVS (prin administrarea de agonisti α-adrenergici - fenilefrina) **[45]**. Scăderea RVS creşte şuntul şi cianoza şi de aceea izofluranul, propofolul, vasodilatatoarele şi un nivel profund al anesteziei trebuie evitate.

Hipovolemia creşte şuntul dreapta-stânga, intensifică cianoza prin hipotensiunea arterială indusă şi poate compromite perfuzia coronariană. De aceea, trebuie instituit un tratament precoce şi agresiv al hipotensiunii arteriale prin hipovolemie (fluide, vasopresoare). Trebuie avut în vedere că aceşti copii cu MCC cianogene au tulburări ale conducerii atrio-ventriculare prin anomalii anatomice, la care se adaugă hipoxia cronică, având ca rezultat aritmii ventriculare.

Chiar dacă *leziunea cardiacă a fost corectată anterior*, ea poate pune probleme anestezice, reprezentând o provocare pentru anestezist. Insuficienţa cardiacă, hipertensiunea pulmonară, aritmiile, stenoza valvulară, şunturile restante pot fi prezente după corecţia tetralogiei Fallot, a defectului septal intraventricular, a coarctaţiei de aortă, stenozei aortice şi transpoziţiei de vase mari **[45]**.

Copiii cu hipertensiune arterială pulmonară (PAH), dar mai ales cei cu hipertensiune suprasistemică (PAP >100% din presiunea arterială sistemică) au un risc crescut de a face complicaţii majore în perioada perioperatorie, incluzând stopul cardiac, criza hipertensivă pulmonară, complicaţii al căror număr este de câteva ori mai mare decât al celor raportate pentru populaţia pediatrică generală **[68]**.

Câteva cazuri raportate până în 2007 susţin utilitatea şi siguranţa *chirurgiei laparoscopice* la copiii cu MCC, chiar cu risc crescut **[65]**. Trebuie însă să se ţină cont de mai mulţi factori: poziţia pe masa de operaţie, creşterea presiunii intraabdominale şi absorbţia dioxidului de carbon. Insuflarea cu presiune mică (sub 10–12 mm Hg) în timpul pneumoperitoneului şi monitorizarea invazivă sunt factori care contribuie la scăderea evenimentelor adverse în perioada perioperatorie. Lipsesc totuşi studii sistematice asupra eventualelor beneficii ale chirurgiei endoscopice la copiii cu MCC.

În concluzie, copiii cu MCC au un risc semnificativ crescut când sunt supuşi unui act chirurgical minor sau major. Tendinţa actuală este ca procedurile non-cardiace să fie realizate în centre de chirurgie pediatrică unde anesteziştii şi pediatrii să fie familiarizaţi cu problemele multiple pe care le ridică aceşti pacienţi. Este deosebit de important ca anestezistul să înţeleagă fiziopatologia leziunii cardiace, să conducă evaluarea şi pregătirea preoperatorie şi să folosească tehnica şi agenţii anestezici adecvaţi. Monitorizarea invazivă trebuie considerată la cei cu rezerve hemodinamice limitate şi pentru intervenţiile chirurgicale majore.

4. SEDAREA COPIILOR CU MCC PENTRU PROCEDURI DIAGNOSTICE ŞI TERAPEUTICE

Academia Americană de Pediatrie împreună cu Academia Americană de Stomatologie Pediatrică au revizuit recent ghidurile pentru monitorizarea şi supravegherea copilului în timpul şi după sedarea pentru proceduri diagnostice **[71]**. Ghidul defineşte termenii astfel:

- *Sedarea minimă* (termenul modern pentru anxioliză) este inducerea unei stări în care pacientul răspunde normal la comenzi verbale, funcţia cognitivă şi coordonarea putând fi afectate. Funcţia respiratorie şi cea cardio-vasculară sunt nemodificate.
- *Sedarea moderată* (sedarea conştientă sau sedare/analgezia) este depresia conştienţei, indusă medicamentos, în care pacientul răspunde la comenzi verbale (ex. „deschide ochii !") sau însoţite de stimuli dureroşi de mică intensitate. Pentru sedarea moderată nu este nevoie de intervenţie pentru menţinerea libertăţii căilor aeriene, pentru că ventilaţia spontană este adecvată. Funcţia cardiovasculară este menţinută.

- *Sedarea profundă* (vechea denumire - sedare/analgezie profundă) este starea indusă în care copilul nu poate fi trezit uşor, dar răspunde după stimulări verbale şi dureroase repetate. Pacienţii pot avea nevoie de asistare pentru menţinerea liberă a căilor aeriene, iar ventilaţia spontană poate fi afectată. Pot fi pierdute parţial sau complet reflexele aeriene de protecţie. Funcţia cardiacă nu este afectată.
- *Anestezia generală* se însoţeşte de pierderea conştienţei, iar pacienţii nu pot fi treziţi chiar la stimuli dureroşi. Aceştia au nevoie de asistenţă respiratorie (ventilaţie manuală sau mecanică).

Scorul Ramsey specifică profunzimea sedării, bazat pe clasificarea de mai sus (**Tabelul 71.21**). Au apărut însă şi alte clasificări şi definiţii care produc confuzie: *sleep safe* anestezia „uşoară”, anestezia „minimală” etc. în care somnul este definit ca o stare de imobilitate neresponsivă a cărei profunzime poate fi determinată cu ajutorul testului la trezire.

Tabelul 71.21. Scorul Ramsey (după **[71]**)

Scor sedare	Răspuns clinic
1	Complet treaz.
2	„Aţipit”, dar se trezeşte spontan.
3	Doarme, dar se trezeşte spontan la comenzi verbale.
4	Doarme, nu răspunde la comenzi, se trezeşte la lovirea feţei sau la stimuli verbali puternici.
5	Doarme, răspunde numai la lovirea puternică a feţei şi la comenzi verbale de intensitate mare.
6	Doarme, neresponsiv la stimulii de mai sus.

Obiectivele sedării pentru proceduri diagnostice şi terapeutice prezentate de ghidurile menţionate sunt: siguranţa pacientului, minimizarea disconfortului fizic şi a durerii, controlul anxietăţii, minimizarea traumei psihologice, amnezia, asigurarea unor condiţii bune pentru ca procedura să fie completă, externarea unui pacient treaz care să nu mai fie dependent de monitorizarea medicală.

Pregătirea înaintea sedării are mai multe obiective **[71]**. Obţinerea consimţământului părinţilor este obligatoriu. Oprirea alimentaţiei (solide şi lichide) trebuie făcută la fel ca în cazul anesteziei generale: nu mănâncă solide şi nu bea lapte cu 6 ore înainte, nu suge lapte matern cu 4 ore înainte şi nu bea lichide clare cu 2 ore înaintea sedării.

Sedarea trebuie să aibă loc în încăperi dotate cu echipament, personal şi facilităţi care să facă faţă oricarei situaţii de urgenţă pediatrică.

Un studiu multicentric efectuat în 26 de centre medicale, pe 30.037 de sedări/anestezii în afara sălii de operaţie efectuate la copii, a descris un număr mic de incidente: desaturări ale sângelui sub 90%, stridor, secreţii excesive, vărsături. Nu s-a înregistrat niciun deces şi o singură resuscitare cardio-pulmonară **[73]**.

4.1. Sedarea pentru explorare imagistică. Aceste explorări sunt nedureroase şi necesită numai hipnoză.

Explorarea prin rezonanţă magnetică nucleară (RMN) implică o monitorizare mai atentă din cauza imposibilităţii anestezistului de a supraveghea direct copilul **[74]**. Copiii sub vârsta de 4 luni nu au nevoie de sedare, explorarea făcându-se în timpul somnului natural, după supt. Pentru proceduri mai scurte de 60 de minute, copiii cu vârste între 4 luni şi 5 ani pot fi sedaţi cu un singur sedativ administrat oral (cloralhidratul 50–100 mg/kg până la o doză totală de maximum 2000 mg asigură o sedare completă în 30 minute). Propofolul poate fi administrat în bolus de 1–2 mg/kg – urmat de o perfuzie continuă cu 100–200 µg/kg/min.

Într-un studiu comparativ al agenţilor sedativi, pe 258 de copii supuşi explorării imagistice prin RMN, s-au administrat cloralhidrat oral, penthobarbital i.v. sau propofol IV **[74]**. Incidenţa efectelor secundare respiratorii a fost mai mare la propofol (13,6%) decât la cloralhidrat (2,9%), de aceea autorii recomandă cloralhidratul ca agent de primă linie pentru sedare, putând fi administrat şi în lipsa anestezistului, chiar dacă este iritant gastric, iar timpul de răspuns şi trezirea sunt mai lungi.

Într-un alt studiu, pe 2 587 copii ASA clasa 1 sau 2, cu vârste între 6 luni şi 6 ani, sedaţi cu penthobarbital i.v. sau cu etomidat pentru explorarea diagnostică tomografică, etomidatul a fost mai eficient (un singur eşec) şi fără efecte secundare în comparaţie cu pentobarbithalul (11 eşecuri, efecte adverse mai numeroase) [75].

Monitorizarea temperaturii la copiii sedaţi pentru RMN este obligatorie, deoarce s-a semnalat o scădere semnificativă a temperaturii axilare, temporale şi timpanice la copiii sedaţi cu propofol, fără corelaţie cu durata procedurii sau cu greutatea copilului [76]. Alte studii arată o creştere a temperaturii centrale la sedarea cu cloralhidrat în timpul RMN [74].

Procedurile intervenţionale sub explorare radiologică necesită anestezie generală cu infiltrarea de anestezic local la nivelul puncţiei [72].

4.2. Sedarea/anestezia pentru cateterism cardiac.

Cu toată dezvoltarea ecografiei şi a RMN, cateterismul cardiac continuă să rămână investigaţia de bază pentru identificarea anomaliilor anatomice şi fiziopatologice la mulţi copii cu MCC.

Nu există criterii ferme care să stea la baza deciziei pentru administrarea sedării sau anesteziei generale pentru această investigaţie [46]. Se au în vedere următoarele: dacă procedura este diagnostică sau terapeutică, vârsta şi mărimea copilului, durata procedurii, diagnosticul prezumtiv şi starea fizică a pacientului (clasa ASA –**Tabelul 71.22**).

Tabelul 71.22. Clasificarea ASA (după Lake C.L., [46])

Clasa	Descriere
I	Pacient sănătos
II	Boală sistemică uşoară, fără limitare funcţională
III	Boală sistemică severă cu limitare funcţională
IV	Boală sistemică severă cu ameninţare de viaţă permanentă
V	Pacient muribund

Examenul preanestezic trebuie să includă istoricul bolii, examenul fizic şi investigaţii de laborator. Investigaţii speciale sunt necesare la copiii sub 5 kg (hemoglobina şi compatibilitatea cu sângele de transfuzat) şi la cei cu tetralogie Fallot corectată (monitorizare Holter, studiu electrofiziologic) [45]. Cateterismul cardiac implică un risc, mai ales dacă se foloseşte substanţă de contrast care poate agrava eventualele simptome ale insuficienţei cardiace [45].

Premedicaţia (**Tabelul 71.23**) include sedative, hipnotice, analgezice, anticolinergice, administrate fie singure, fie în combinaţie, pe cale rectală, i.m., i.v., nazală sau orală [46]. Pacienţii sub 6 luni nu au nevoie de premedicaţie.

Tabelul 71.23. Premedicaţia la copii pentru cateterism cardiac (după Lake C.L., [46])

Pacient	Agent
Copii< 10 Kg	Cloralhidrat 75–100 mg/kg oral sau rectal
Tetralogie Fallot	Morfină 0,1 mg/kg IM sau IV
Pacient ambulator, proceduri intervenţionale (închidere canal permeabil)	Morfină 0,1–0,2 mg/kg IM la copii peste 6 kg

Problemele anestezice puse de cateterismul cardiac la copii, fie spitalizaţi, fie evaluaţi în ambulator, pot fi reduse la: probleme de spaţiu, de monitorizare şi de alegere a tehnicii anestezice sau de sedare [77].

Laboratorul în care se desfăşoară procedura trebuie să permită un acces uşor la pacient, spaţiu suficient pentru aparatura de monitorizare şi facilităţi pentru accesul la chirurgia cardiacă [45].

Monitorizarea pentru cateterism cardiac se bazează pe un anestezist vigilent, ECG, PA, pulsoximetrie, capnometrie şi monitorizarea temperaturii [46]. Monitorizarea ritmului şi frecvenţei cardiace sunt obligatorii. Electrozii trebuie plasaţi în aşa fel încât să nu intre în câmpul radiografic. Presiunea arterială sistemică se măsoară neinvaziv prin oscilometrie automată, dar poate fi măsurată şi cu ajutorul cateterului arterial introdus în timpul cateterismului.

Pulsoximetrul monitorizează neinvaziv SpO_2 şi este recomandată la toţi copiii sedaţi pentru proceduri realizate în afara sălii de operaţie, ca tomografia computerizată (CT), angiografia, RMN şi, în special, la pacienţii care nu pot fi observaţi direct de anestezist (cateterism, RMN).

Capnometria măsoară neinvaziv şi continuu presiunea dioxidului de carbon expirat, furnizând informaţii asupra eficienţei ventilaţiei prin corelarea cu presiunea parţială a CO_2 în sângele arterial (în lipsa bolii cianogene).

Monitorizarea temperaturii este vitală, deoarece hipotermia produce vasoconstricţie, depresie cardiovasculară şi cerebrală, cerere crescută de oxigen, hipoxie şi acidoză **[45]**. La copii, temperatura centrală scade rapid după inducţie şi în următoarele 30-45 minute datorită redistribuţiei căldurii centrale spre compartimentul periferic prin vasodilataţia indusă anestezic.

Anestezia generală cu intubaţie traheală este preferată când se presupune că respiraţia va fi compromisă, cu consecinţe hemodinamice **[61]**. Inducţia şi menţinerea sunt tratate pe larg în partea specială, la descrierea MCC specifice.

Sedarea pentru cateterismul cardiac foloseşte diferite tehnici şi agenţi anestezici **[45]**. Ketamina, administrată IM (8 mg/kg), la 30 minute de la preanestezia orală cu midazolam 0,75 mg/kg, este suplimentată cu administrarea IV a 1 mg/kg bolus.

Propofolul este o alternativă datorată timpului rapid de trezire **[61]**. După o premedicaţie orală cu midazolam 0,75 mg/kg şi un timp de aşteptare de 30 minute, se administrează fentanyl 1 µg/kg şi propofol 0,5 mg/kg bolus, la fiecare 1 minut, până la 1,5–2 mg/kg, iar menţinerea se face cu administrare continuă de propofol 100–150 µg/kg/min pentru păstrarea unei ventilaţii spontane. El poate creşte însă şuntul dreapta-stânga şi poate produce depresie respiratorie, de aceea monitorizarea SpO2 şi capnografia sunt obligatorii. Propofolul nu este indicat pentru sedare la copiii cu rezerve cardiace scăzute.

Fentanylul se administrează la copiii cu MCC pentru sedare după o premedicaţie orală cu midazolam 0,75 mg/kg. Pentru inducţie doza este de 2,5 µg/kg, iar doza medie pentru menţinere este de 1,5 µg /kg/ora **[77]**.

Complicaţiile majore asociate cu cateterismul cardiac sunt redate în **Tabelul 71.24**. Trebuie cunoscute şi complicaţiile anestezice urmare a sedării copiilor cateterizaţi (**Tabelul 71.25**). Într-un studiu recent, pe 1025 copii cu MCC cateterizaţi, 1,56% au avut complicaţii şi au avut nevoie de admisie în secţia de terapie intensivă pentru: suport ventilator, suport inotrop şi transfuzie **[78]**.

După sedare, urmărirea postanestezică se evaluează după scorul obţinut pe Aldrete Recovery Scale (**Tabelul 71.26**).

Tabelul 71.24.
Complicaţii ale cateterismului cardiac (după Lake C.L. **[46]**)

– aritmii
– hipotensiune arterială
– acidoză metabolică
– rupturi vasculare şi de cord
– tamponadă cardiacă
– oprirea cardiacă
– reacţii anafilactice la substanţa de contrast
– embolia gazoasă
– supradozarea anestezicului local
– hipovolemie prin recoltări repetate de sânge
– hemotorax
– tromboze vasculare cu ischemii consecutive

Tabelul 71.25. Complicaţiile sedării pentru cateterismul cardiac (după Lake C.L. **[46]**)

Complicaţie	Tratament
Obstrucţia căilor aeriene	Dezobstrucţie, creşte FiO2, IOT, ventilaţie
Apnee	Suport respirator, reducerea dozelor de sedativ
Halucinaţii post-ketamină	Midazolam
Elongaţie plex brahial	Evitarea hiperextensiei braţului
Leziuni sacrate de decubit	Protejarea punctelor de presiune

4.3. Sedarea copiilor pentru endoscopie digestivă

Cele mai bune condiţii pentru endoscopia digestivă le oferă anestezia generală, dar aceasta nu este preferată de endoscopişti, pentru că este scumpă şi necesită personal calificat şi numeros. Totuşi unele anestezice cu durată scurtă de acţiune, ca propofol şi sevofluran, pot reduce costurile prin timpul scurt de trezire. Colonoscopia este dureroasă datorită distensiei intestinale induse, de aceea sedarea profundă este cea mai sigură indicaţie.

Endoscopia tractului digestiv superior în scop diagnostic, a cărei durată nu depăşeşte 10 minute, nu necesită intubaţie traheală. Endoscopia cu durată mai mare (15–20 minute) trebuie acompaniată de masca facială sau masca laringiană. Se preferă o sedare moderată cu propofol bolus, iniţial 2–3 mg/kg, continuat cu bolusuri mici sau cu perfuzie continuă. Frecvent nu este nevoie de adăugarea unui opioid **[77]**.

Tabelul 71.26. Scorul Aldrete de recuperare după sedarea copiilor [71]

Activitate	**Puncte**
● Mişcarea tuturor membrelor la comandă	2
● Mişcarea a 2 extremităţi la comandă	1
● Imposibilitatea mişcării	0
Respiraţie	
● Respiră adânc, tuse prezentă	2
● Dispnee, hipoventilaţie	1
● Apnee	0
Circulaţie	
● TA ± 20 mm Hg din val. preanestezică	2
● TA>20–50 mm Hg faţă de val. preanestezică	1
● TA>50 mm Hg faţă de val. preanestezică	0
Conştienţa	
● Complet treaz	2
● Somnolent	1
● Neresponsiv	0
Culoare	
● Roz	2
● Palid	1
● Cianotic	0

5. ANESTEZIA PENTRU CORECŢIA MCC LA COPII

5.1. MCC cianogene

5.1.1 Tetralogia Fallot

Tetralogia Fallot (TF) reprezintă 6% din totalul cardiopatiilor congenitale [1]. TF include 4 defecte: defect septal interventricular (DSV) larg, aortă călare, obstrucţia căii de ieşire a ventriculului drept (VD) şi hipertrofia VD. Severitatea obstrucţiei căii de ieşire a VD (OCIVD) şi defectele asociate influenţează debitul de sânge pulmonar, determinând forma de prezentare clinică şi evoluţia.

Atrezia valvulară pulmonară (ATP) cu DSV este considerată o formă de TF. ATP cu artere pulmonare centrale bine dezvoltate se asociază constant cu persistenţa de canal arterial (PCA). Pacienţii cu artere centrale pulmonare hipoplazice au o vascularizaţie pulmonară asigurată prin *artere colaterale majore aorto-pulmonare.*

Anomalia coronariană cea mai frecvent asociată TF este: artera coronară descendentă anterioară cu originea în coronara dreaptă, care traversează tractul de ejecţie a VD, influenţând planul chirurgical. TF i se asociază şi alte defecte: defect septal interatrial (DSA) (9%), persistenţa venei cave superioare stângi cu vărsare în sinusul coronarian (8%), PCA (4%), anomalii coronariene, DSV multiplu, anomalii de vărsare a venelor pulmonare.

Dilatarea anevrismală a arterelor pulmonare comprimă bronhiile principale, producând *traheo-bronhomalacie, bronhospasm şi air trapping* [2]. Asocierea traheomalaciei face ca aceşti copii să aibă un istoric cu multiple internări pentru infecţii respiratorii. Sunt raportate şi alte anomalii traheale la pacienţii cu TF (glotice, subglotice, traheale joase), inaparente clinic, cu o incidenţă de 11 %. Rata complicaţiilor postoperatorii legate de aceste anomalii ajunge la 9 % [3].

Pentru strategia chirurgicală şi anestezică este importantă precizarea tuturor anomaliilor asociate.

5.1.1.1.Fiziopatologie. Asocierea OCIVD cu DSV produce un şunt intracardiac dreapta-stânga. Gradul de desaturare sistemică depinde de: severitatea OCIVD, rezistenţele vasculare sistemice (RVS) şi, în mai mică masură, de rezistenţele vasculare pulmonare (RVP) (**Fig. 71.1. bis**). OCIVD poate fi dinamică (spasm muscular infundibular) şi este accentuată de catecolamine (endogene sau administrate). Cu cât OCIVD este mai severă, cu atât gradul cianozei este mai mare. Scăderea RVS duce la creşterea şuntului dreapta-stânga şi la cianoză. *Cianoza cronică* duce la policitemie şi la dezvoltarea colateralelor vasculare bronşice de calibru mic. Policitemia se asociază cu tulburări de coagulare [4].

DSIV-ul cu şunt dreapta-stânga scurt-circuitează filtrul pulmonar şi predispune aceşti pacienţi la *embolii cerebrale şi abcese cerebrale*. Riscul de endocardită infecţioasă este mare la aceşti pacienţi. Profilaxia endocarditei bacteriene subacute este obligatorie.

Crizele de cianoză paroxistică şi dispnee apar la 20–70% dintre pacienţi [5]. Pot fi declanşate de plâns, alimentaţie, defecaţie, care cresc consumul de oxigen, scad pH-ul şi cresc $paCO_2$. Spasmul muscular infundibular poate explica o parte din aceste crize. In acest caz cuparea crizei se face cu ß-blocant intravenos şi, pe termen lung, cu ß-blocant per os. Acidoza metabolică asociată dispneei se tratează cu bicarbonat de sodiu. Menţinerea RVS (scăzute în condiţii de hipoxemie) se realizează prin administrare de fenilefrină. Eşecul acestor metode impune sedare şi ventilaţie mecanică.

Evoluţia pacientului cu *TF neoperat* este grevată de următoarele evenimente: acentuarea desaturării arteriale – hipoxemie cronică, policitemie, hipervâscozitate periferică şi microtromboze în patul vascular pulmonar, deteriorarea progresivă a funcţiei VD şi VS, apariţia insuficienţei aortice (devine severă la adultul cu TF), abcese sau embolii cerebrale [6].

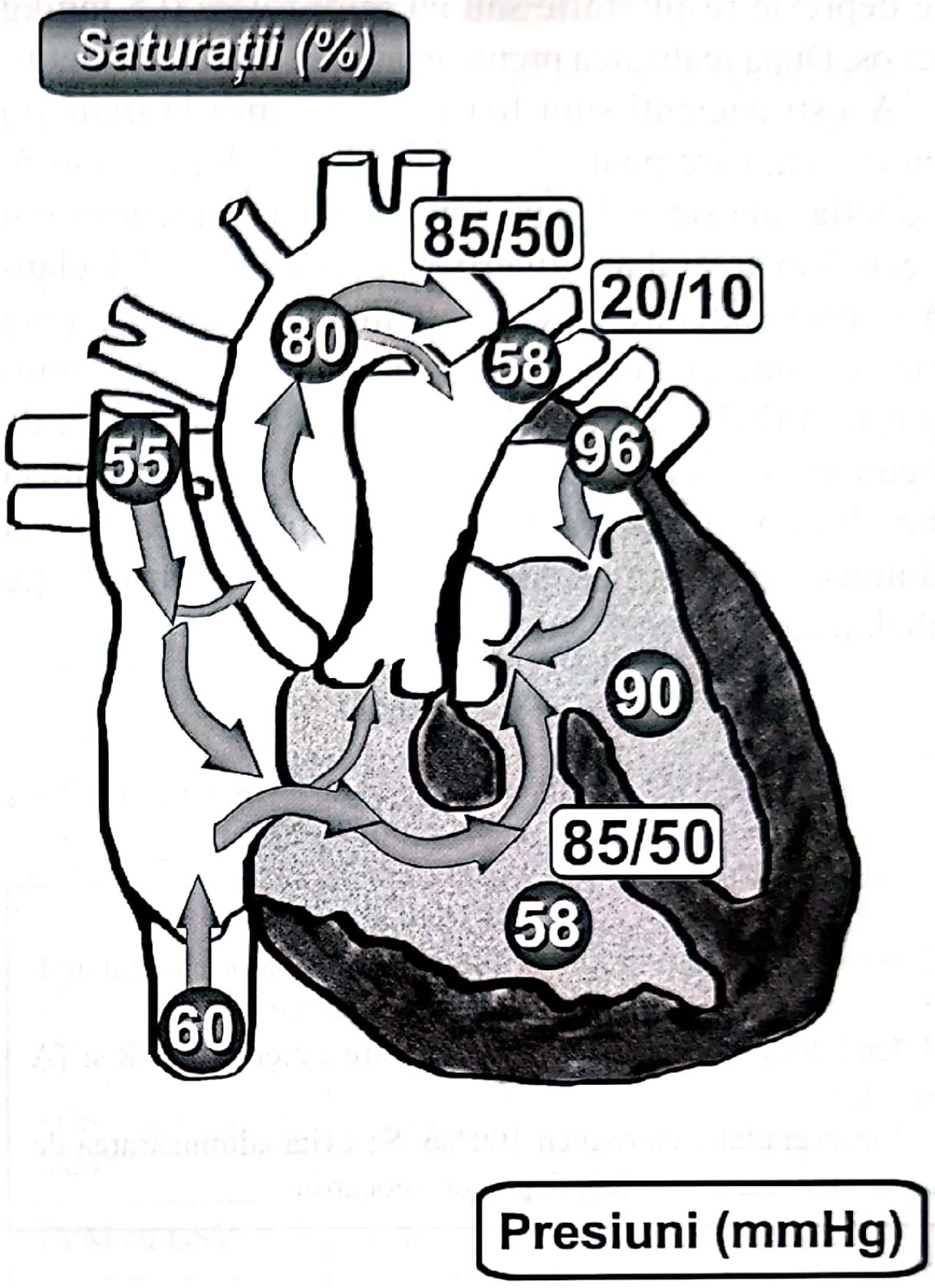

Fig. 71.1bis. Hemodinamica în tetralogia Fallot (dupa Rudolph A.M [4])
Saturaţiile în oxigen sunt reprezentate prin cifre încercuite, presiunile sunt în mm Hg. Presiunea din ventriculul drept este egală cu cea din ventriculul stâng (85/50 mm Hg). Presiunea din artera pulmonară este normală. Este prezentat un şunt mare dreapta-stânga prin DSV şi un şunt mic dreapta-stânga prin foramen ovale. Un mic PCA este prezent (şunt stânga-dreapta) cu saturaţie în artera pulmonară de 58 %. Saturaţia în aortă este de 80 %.

5.1.1.2. Anestezia. Planul anestezic urmăreşte menţinerea debitului sanguin pulmonar prin evitarea creşterii RVP şi a scăderii RVS. Pregătirea sălii şi a liniilor de perfuzie include incălzirea sălii şi a mesei de operaţie şi deaerarea atentă a liniilor.

Perioada de *post-preoperator* trebuie scurtată, evitând deshidratarea pacientului. Nivelele de hemoglobină > 20g/dl se asociază cu tromboze renale, cerebrale şi fibrinoliză. Trombozele difuze pulmonare cresc RVP şi cianoza.

Sedarea preoperatorie se poate realiza cu: morfină 0,1 mg/kg intramuscular la copilul mare, cu risc mic de depresie respiratorie sau cu midazolam 0,5 mg/kg per os. După realizarea premedicației se urmărește SpO_2.

Acești pacienți sunt foarte vulnerabili la *inducția anestezică*, care poate declanșa criza de hipercianoză. Inducția anestezică cu ketamină și pancuronium prezintă avantajul menținerii RVS, dar și riscul declanșării, prin eliberare de catecolamine endogene, a unei crize de hipercianoză. Tratamentul acesteia este sintetizat în **Tabelul 71.27.** **[4]**. Se evită administrarea de agenți anestezici cu efect depresor miocardic. În lipsa unei linii venoase la inducție, se poate recurge la administrare intramusculară de ketamină sau inducție inhalatorie pe mască, cu sevofluran.

Tabelul 71.27. Tratamentul crizei de hipercianoză (după Lell WA, **[4]**) **Tabelul 23.1**

1. lichide pentru a corecta hipovolemia
2. aprofundarea anesteziei cu anestezice inhalatorii și fentanyl
3. esmolol pentru spasmul muscular pulmonar
4. fenilefrina (± flexia picioarelor) pentru a menține SVR și TA sistolică
5. hiperventilație cu oxigen 100%6. Se evită administrarea de agenți anestezici cu efect depresor miocardic

Anestezia pentru corecții chirurgicale paliative. Șunturile sistemico-pulmonare sunt indicate la pacienții care nu sunt candidați la corecția definitivă: hipoplazia de arteră pulmonară, atrezie pulmonară, anomalii coronariene (artera descendentă anterioară traversând tractul de ejecție a VD). Monitorizarea invazivă este aceeași ca în corecția definitivă. Detubarea pacientului se poate face în primele două ore postoperator. Persistența hipoxemiei postoperatorii ($SaO_2 < 80$ %) poate avea mai multe cauze **(Tabelul 71.28)**. Ecocardiografia poate diferenția aceste cauze. Oxidul nitric (NO) poate fi folosit pe cale inhalatorie ca test diagnostic și tratament al hipertensiunii pulmonare prin vasospasm. Imbunătățirea SpO_2 la NO demonstrează componenta vasospatică și exclude tromboza șuntului. Aceasta din urmă necesită reintervenție chirurgicală.

Anestezia pentru corecția totală a TF cu circulație extracorporeală (CEC). Corecția chirurgicală totală se recomandă în primul an de viață. Operația are un risc operator scăzut, incidență scăzută a aritmiilor și o supraviețuire comparabilă cu aceea a populației generale **[7]**.

Tabelul 71.28. Cauze de hipoxemie postoperatorie în șunturile sistemico–pulmonare (după Davies L.K. **[5]**)

1. șunt prea mare cu supraîncărcarea unui singur plămân (imagine radiologică de edem pulmonar unilateral)
2. șunt subdimensionat sau trombozat cu circulație pulmonară săracă
3. vasospasm pulmonar cu creșterea șuntului dreapta-stânga

Monitorizarea invazivă se realizează cu cateter venos jugular intern și arterial radial (plasat la membrul superior cu cel mai bun puls). Preexistența unei derivații arteriale subclavio-pulmonare, care va fi suprimată în momentul corecției totale, afectează pulsul periferic la membrul respectiv. Prezența unei vene cave superioare stângi impune montarea unui cateter jugular intern stâng, pentru a monitoriza presiunea și a determina eficiența drenajului venos în cursul CEC.

La inducție se administrează metilprednisolon (30 mg/kg) pentru a se atenua reacția inflamatorie. Menținerea anesteziei se realizează cu fentanyl (10–50 µg/kg) și anestezic inhalator titrat în funcție de toleranța hemodinamică.

CEC se desfășoară în hipotermie (temperatura nasofaringiană = 28–32°C) și hemodiluție (hematocrit de aproximativ 22 %).

Înainte de sevrarea de CEC se reevaluează OCIVD. Măsurarea presiunii atriale drepte comparativ cu cea stângă oferă informații asupra performanței cele două ventricule. Sevrarea de CEC se face în următoarele condiții: ritm sinusal cu frecvența corespunzătoare vârstei; asigurarea unei presarcini cu presiuni în atriul drept și stâng de 12–14 mm Hg; suport minim inotrop pozitiv (dopamina). Prezența tulburărilor de conducere de tipul BAV total necesită stimulare atrio-ventriculară (AV) secvențială.

Insuficiența VD secundară protecției miocardice inadecvate, ventriculotomiei, creșterii RVP sau insuficienței valvei pulmonare necesită suport inotrop pozitiv și vasodilatatoare pulmonare. Adăugarea milrinonei și a NO inhalator poate îmbunătăți funcția ventriculară. RVP se mențin scăzute ventilând pacientul în modul *pressure-controlled* cu oxigen 100%, cu presiuni minime în căile aeriene pentru a obține $paCO_2$ de 25–33 mm Hg și un pH > 7,5. Se rezolvă atelectaziile și obstrucția căilor respiratorii, care au determinat creșterea rezistenței în căile aeriene, înainte de începerea sevrării de CEC.

Implicațiile prezenței colateralelor vasculare bronșice și a arterelor colaterale majore aorto-pulmonare sunt: risc crescut de sângerare la sternotomie, impunând transfuzie sanguină și necesar de multiple doze de cardioplegie rece pentru a menține hipotermia miocardică și linie izoelectrică pe durata clampării aortei.

5.1.1.3. Probleme potențiale și complicații după corecția definitivă a TF. Evoluția postoperatorie necomplicată decurge cu detubare în primele 12 ore postoperatorii și externare din secția de terapie intensivă în următoarele zile. Complicațiile care pot surveni postoperator sunt cuprinse în **Tabelul 71.29.** Sângerarea postoperatorie poate fi chirurgicală (din liniile de sutură sau din vasele colaterale interceptate) sau secundară tulburărilor de coagulare preexistente accentuate de CEC.

Ecocardiografia este utilă pentru depistarea DSIV și OCIVD reziduale. Dacă șuntul este mare sau obstrucția semnificativă (însoțită de fenomene de insuficiență de VD) este necesară reintervenția chirurgicală. Insuficiența VD se tratează cu suport inotrop pozitiv și resincronizare ventriculară prin pacing ventricular multi-site **[8]**.

Tabelul 71.29. Complicații posibile după corecția TF (după Lell W.A. **[4]** și Davies L.K. **[5]**)

1. reintervenție pentru sângerare
2. DSV rezidual
3. obstrucție reziduală semnificativă în calea de ieșire a VD (raportul presiune sistolică VD/presiune sistolică Vstâng > 0.7)
4. persistența insuficienței de ventricul drept
5. flux pulmonar excesiv prin colaterale
6. aritmii și tulburări de conducere

Aritmiile frecvent întâlnite sunt: tahicardia ectopică joncțională și tahicardia ventriculară cu frecvența > 200/min. Tratamentul acesteia implică: scăderea suportului inotrop pozitiv, hipotermie și amiodarona.

O complicație tardivă este suprasarcina de volum a VD, secundară insuficienței pulmonare și tricuspidiene, cu scăderea performanței la efort și chiar cu simptome de insuficiență cardiacă congestivă. Soluția chirurgicală o reprezintă tehnicile de prezervare a valvei pulmonare sau de protezare valvulară. Strategiile chirurgicale axate pe prezervarea valvei pulmonare au o rată de succes de 87% și se însoțesc de scăderea insuficienței pulmonare, menținerea funcției VD și scăderea incidenței aritmiilor tardive, care sunt un determinant important al supraviețuirii pe termen lung **[9]**.

5.1.2. Transpoziția vaselor mari

Transpoziția vaselor mari cuprinde două forme: transpoziția vaselor mari completă (TVM) și transpoziția vaselor mari corectată (TVM-C). Diversele clasificări ale acestora sunt cuprinse în **Tabelul 71.30** și **Tabelul 71.31**. TVM reprezintă 5–7 % din totalul MCC **[10]**. Fără intervenție, TVM are o mortalitate crescută : 45% din pacienți mor în prima lună și 90% în primul an de viață. Copiii cu TVM au foarte rar alte defecte congenitale asociate.

Tabelul 71.30. Clasificarea TVM (anatomică și fiziologică) (după Lell W.A. **[4]**)

Tip anatomic	Debit sanguin pulmonar	Amestecul celor două circulații (sistemică și pulmonară)
TVM cu SVI	crescut	mic
TVM cu SVI +DSA nerestrictiv sau PCA	crescut	mare
TVM cu DSV	crescut	mare
TVM cu DSV si OCIVS	scăzut	mică
TVM cu BOVP	scăzut	mică

SVI = sept ventricular intact ; DSA = defect septal atrial ; PCA = persistența canalului arterial ; DSV = defect septal ventricular ; OCIVS=obstrucția căii de ieșire a ventriculului stâng; BOVP = boala vasculară pulmonară ocluzivă

Tabelul 71.31. Clasificarea TVM-C (anatomică și fiziologică) (după Lell W.A. **[4]**)

Tip anatomic	Qp/Qs
TVM-C cu SVI	1:1
TVM-C cu DSV + stenoză pulmonară mică	>2:1
TVM-C cu DSV + atrezie pulmonară sau stenoză pulmonară severă	<1:1
TVM-C cu DSV + BOVP	<1:1

Qp/Qs = debit pulmonar/debit sanguin în circulația sistemică

5.1.2.1. Fiziopatologie. In *TVM-C* există o discordanţă atrio-ventriculară (atriul drept conectat la ventriculul stâng; atriul stâng la ventriculul drept) şi discordanţa ventriculo-arterială (ventricul drept la aortă; ventricul stâng la artera pulmonară). Cele două circulaţii (sistemică şi pulmonară) au o conectare în serie asemănătoare celei „normale". Circulaţia fluxului sanguin la pacienţii cu TVM-C cu DSIV este asemănătoare cu cea din DSIV izolat.

In *TVM* există concordanţa atrio-ventriculară (atriul drept este conectat la ventriculul drept; atriul stâng este conectat la ventriculul stâng) şi discordanţa ventriculo-arterială (ventriculul drept este în continuitate cu aorta, iar ventriculul stâng cu artera pulmonară). Cele două circulaţii (sistemică şi pulmonară) sunt conectate în paralel. In **Fig. 71.2** **[4]** sunt descrise circulaţia normală (în serie) şi cea în paralel. In acest tip de montaj sângele venos desaturat este recirculat în circulaţia sistemică fără a fi oxigenat, realizând astfel un şunt dreapta-stânga. Sângele oxigenat adus din circulaţia pulmonară prin venele pulmonare în atriul stâng-ventricul stâng este trimis din nou în plămân. Această recirculare a sângelui oxigenat creează un şunt fiziologic stânga-dreapta. Supravieţuirea este posibilă doar în măsura în care există posibilitatea amestecării celor două circulaţii prin existenţa comunicărilor la diferite niveluri (DSV, DSA, PCA, colaterale bronşice).

Factori numeroşi afectează mărimea mixicii celor două circulaţii: numărul şi dimensiunea comunicărilor anatomice, complianţa ventriculară, RVP si RVS, fluxul pulmonar. Astfel, scăderea complianţei ventriculare şi creşterea RVS şi RVP vor scădea mixica circulaţiilor. Un flux pulmonar scăzut prin stenoza subvalvulară pulmonară sau boala ocluzivă vascular pulmonară (BOVP) va duce la o mixică redusă.

Saturaţia arterială poate fi apreciată pe baza următoarei formule:

Saturaţia arterială = [(Saturaţia venoasă sistemică) (Fluxul de sânge venos sistemic recirculat) + (Saturaţia venoasă pulmonară) (Fluxul de sânge sistemic efectiv)] / Fluxul de sânge sistemic total.

In **Fig. 71.3** este ilustrată relaţia SaO_2 cu debitele şi saturaţiile din sângele sistemic recirculat şi cel efectiv, care ajunge în aortă **[4]**. Un flux sistemic efectiv mare (provenit din mixica circulaţiilor) raportat la fluxul sanguin sistemic recirculat determină creşterea saturaţiei arteriale. Scăderea saturaţiei venoase sistemice şi pulmonare duce la scăderea saturaţiei arteriale. Este prezentată o TVM completă cu DSA nerestrictiv şi obstrucţie uşoară în calea de ieşire a VS.

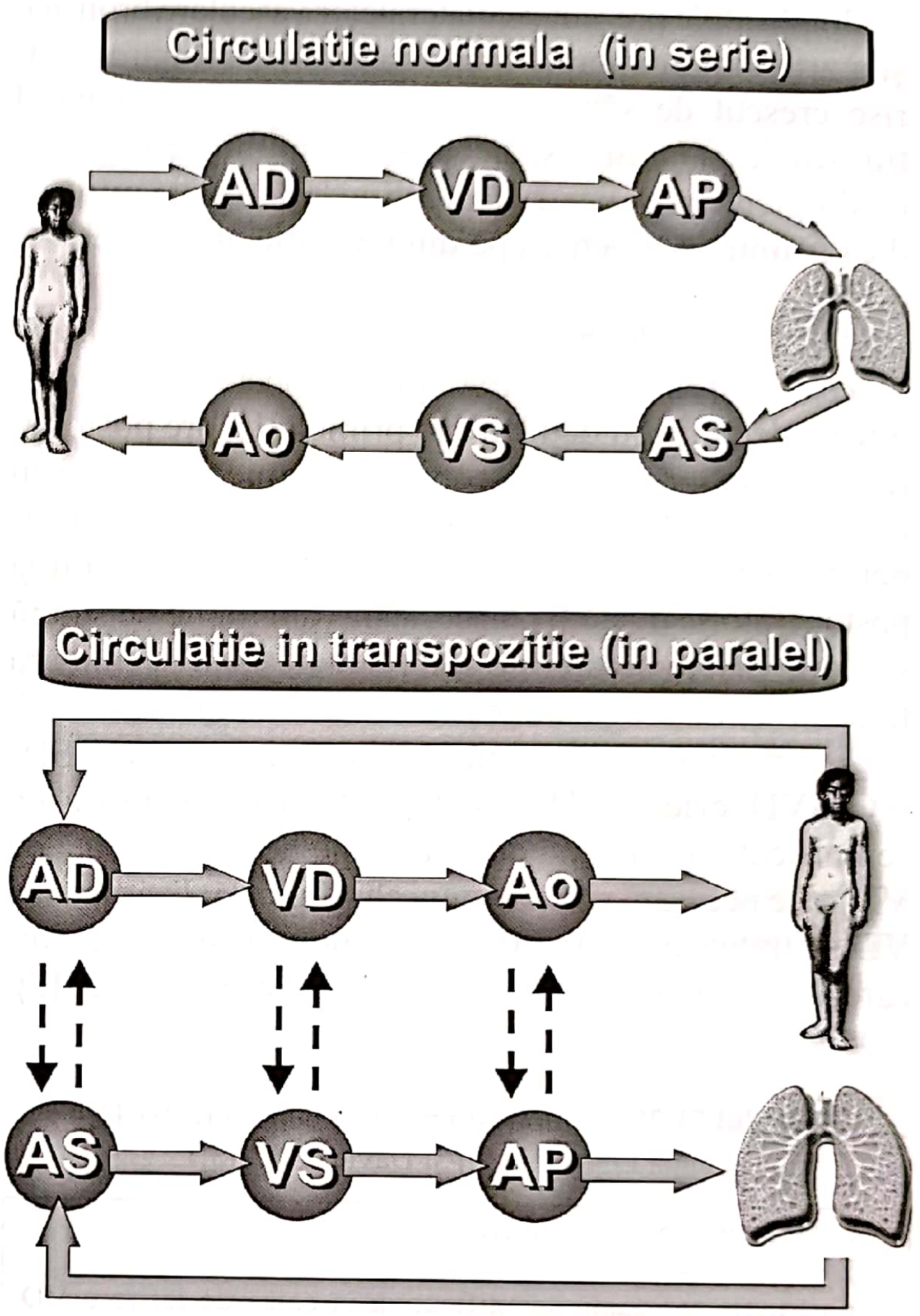
Circulatie normala (in serie)
AD
VD
AP
Ao
VS
AS
Circulatie in transpozitie (in paralel)
AD
VD
Ao
AS
VS
AP

Fig. 71.2. Circulaţia in transpoziţia vaselor mari (după Lake C.L. **[4]**) Sunt prezentate circulaţia normală (în serie) şi circulaţia în paralel. Punctele unde se produce amestecul celor două circulaţii sunt: DSA, DSV, PCA.

In *TVM cu SVI* mixica circulaţiilor are loc la nivelul PCA sau DSA. Direcţia şuntului la nivelul PCA depinde de dimensiunea canalului şi de RVP. In cazul unui canal nerestrictiv şi al unor RPV scăzute, şuntul este predominant dinspre aortă spre artera pulmonară (flux pulmonar efectiv) şi predominant dinspre atriul stâng spre atriul drept prin DSA (flux sistemic efectiv). Creşterea RVP duce la un şunt bidirecţional prin PCA si DSA. Dacă RVP sunt crescute şi presiunea din artera pulmonară depăşeşte presiunea din aortă, şuntul prin PCA este predominant dinspre pulmonară spre aortă. Consecinţa acestei situaţii este cianoza diferenţială în care saturaţia arterială preductală (braţul drept) este mai mică decât saturaţia arterială postductală (la membrele pelvine).

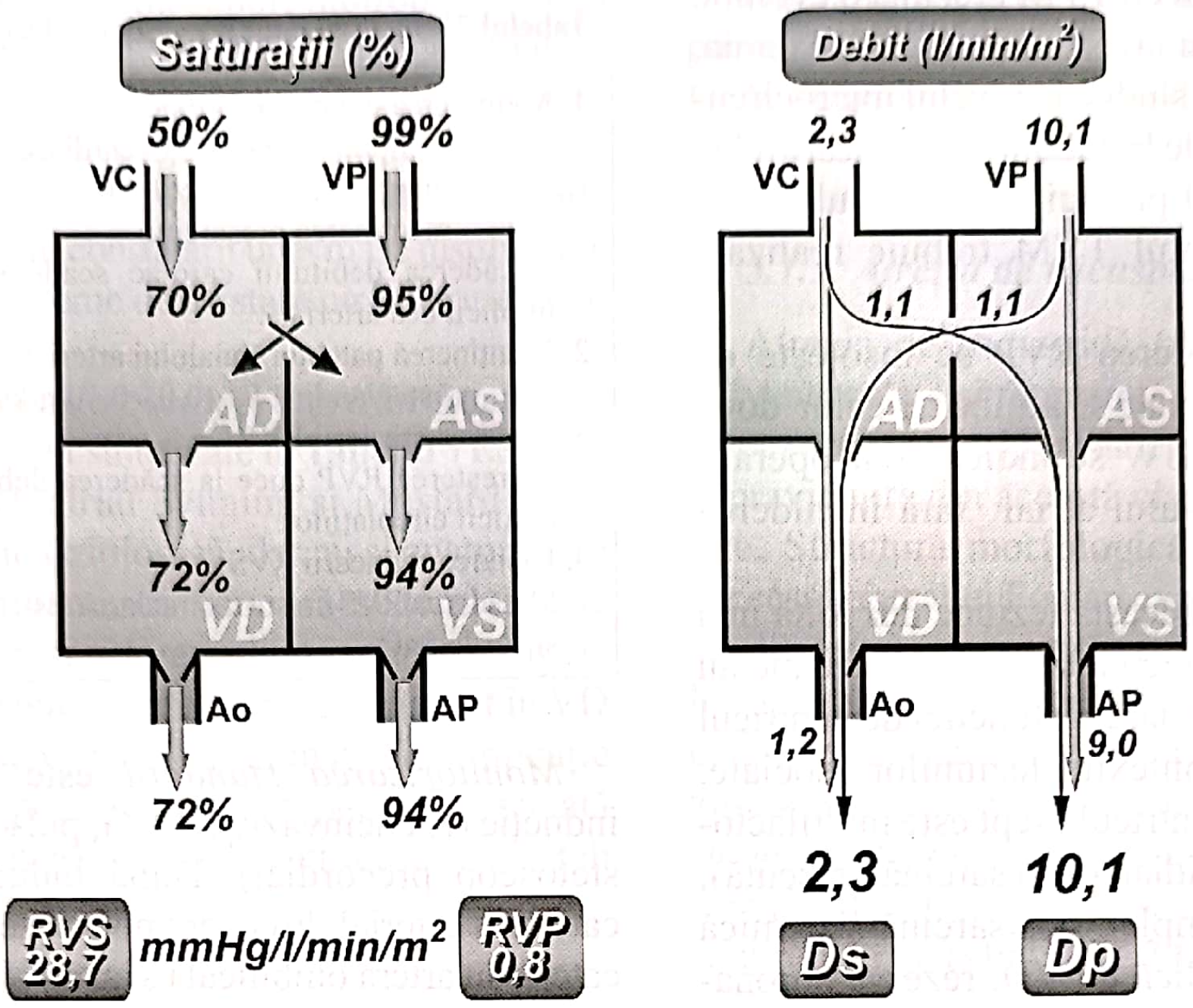

Fig. 71.3. TVM cu șunt nerestrictiv atrial (DSA) și obstrucție mică în tractul de ejecție al ventriculului stâng (dupa Lake C.L. [4]). Mixica circulațiilor are loc la nivel atrial. Debitul total pulmonar (Dp =10,1 l/min/m2) este de aproape 5 ori debitul total sistemic (Ds = 2,3 l/min/m2), RVP sunt scăzute (1/35 din cele sistemice).

În caz de DSA restrictiv, presiunea din atriul stâng și, secundar, RVP cresc, mixica la acest nivel este scăzută și gradul hipoxemiei este mare. In această situație se impune decompresia atriului stâng: septostomie atrială cu balon.

Forme anatomice. TVM cu SVI. Principala caracteristică este *hipoxemia* ($SaO_2 < 60$ %) din primele zile de viață. Scăderea debitului efectiv pulmonar și sistemic conduce la paO_2 sub 20 mm Hg, hipercapnie și acidoza metabolică secundară.

Strategia terapeutică vizează dilatarea și menținerea canalului arterial permeabil. Se administrează prostaglandină E_1 (0,05-0,1 µg/kg/min) i.v. Dacă nu se obține o îmbunătățire a saturației arteriale în oxigen, se recurge la septostomie atrială cu balon, în urgență, în laboratorul de cateterism cardiac, utilizându-se angiograful, sau în secția de terapie intensivă sub ghidaj ecocardiografic. Pacienții necesită ventilație mecanică. Aceasta, prin inducerea alcalozei, duce la scăderea RVP. Curarizând pacientul, consumul de oxigen scade, crește saturația venoasă în oxigen și implicit cea arterială. In cazul ineficienței triplei terapii (prostaglandina + ventilație mecanică + septostomie), pentru stabilizarea preoperatorie a pacienților, se recurge la ECMO.

TVM cu DSV. In această formă predomină simptomele de insuficiență cardiacă și hipoxemie medie. Menținerea debitului sanguin sistemic necesită creșterea debitului cardiac și mai puțin scăderea RVP. Scăderea acestora duce la creșterea complianței patului vascular pulmonar și, secundar, la creșterea fluxului de sânge recirculat, fără a se obține o creștere a saturației arteriale. Soluția terapeutică o reprezintă switch-ul arterial.

TVM cu DSV și OCIVS. OCIVS reduce debitul pulmonar și mixica circulațiilor. Scăderea RVP este eficientă în creșterea debitului pulmonar și a SaO_2 doar în formele ușoare. Formele severe se asociază cu cianoza severă și policitemie. Acești nou-născuți necesită operații paliative de tip șunturi aorto-pulmonare sau definitive de tip Rastelli.

TVM cu BOVP. Copiii cu TVM prezintă o evoluţie rapidă spre BOVP. Factorii favorizanţi sunt: hipoxemia, policitemia progresivă cu sludge la nivelul microcirculaţiei, prezenţa de colaterale bronho-alveolare care aduc sânge desaturat la nivelul patului vascular pulmonar. Diagnosticul şi tratamentul TVM trebuie realizate înainte de apariţia BOVP.

In fazele iniţiale scăderea RVP se însoţeşte de creşterea debitului pulmonar şi a mixicii celor două circulaţii. La RVP > 10 UW se indică doar operaţii paliative de tipul switch-ului atrial fără închiderea completă a DSV.

TVM-C. Pacienţii cu această leziune dezvoltă în a 5-a decadă de viaţă insuficienţă cardiacă. O treime au insuficienţă cardiacă secundară disfuncţiei de ventricul drept, restul de 2/3 în contextul leziunilor asociate. Etiologia disfuncţiei de ventricul drept este multifactorială: regurgitarea tricuspidiană (presarcină crescută), bloc atrio-ventricular complet, postsarcină sistemică crescută, disfuncţia sistolică de VD, rezervă coronariană scăzută a pacientului cu TVM-C. Cianoza este prezentă la pacienţii cu TVM-C cu DSV asociată sau nu cu OCIVS.

5.1.2.2. Anestezia are la bază câteva principii clare **(Tabelul 71.32).** Nou-născuţii cu TVM şi SVI sunt admişi în terapie direct de la laboratorul de cateterism. La aceştia, *premedicaţia* nu este necesară. La copiii > 6–8 luni premedicaţia se poate realiza cu midazolam per os 0,5–1 mg/kg. La copiii mai mari, compensaţi hemodinamic, premedicaţia se realizează cu ketamină 4-8 mg/kg şi midazolam 1,0 mg/kg.

Cianoza cronică cauzatoare de policitemie asociază coagulopatie şi trombopatie. La valori ale Ht > 60–70% se indică eritroforeza şi înlocuirea cu plasmă proaspătă sau soluţie salină isotonă. Rezultatul urmărit este scăderea vâscozităţii sanguine, creşterea volumului plasmatic şi îmbunătăţirea funcţiei trombocitare.

Perfuzia cu prostaglandină E_1 este păstrată până la instalarea CEC. Hipercapnia, acidoza şi hipoxemia cresc RVP. Scăderea RVP se realizează prin ventilaţie mecanică: FiO_2 crescut, $PaCO_2$ = 25–35 mm Hg, pH=7,50–7,56. TVM cu DSV şi simptome de insuficienţă cardiacă răspunde la ventilaţie mecanică printr-o mică îmbunătăţire a SaO_2. Ventilaţia mecanică trebuie utilizată pentru a reduce RVP la pacienţii cu BOVP şi la cei cu OCIVS - forme moderate

Tabelul 71.32. Principiile anesteziei în TVM (după Lell W.A. [4])

1. Menţinerea debitului cardiac:
   - menţinerea frecvenţei cardiace
   - menţinerea contractilităţii
   - menţinerea presarcinii

   ! Scăderea debitului cardiac scade saturaţia venoasă şi implicit cea arterială.
2. Menţinerea patenţei canalului arterial

   prostaglandină E1 (0,05-0,1 µg/kg/min)
3. Evitarea creşterii RVP

   ! Creşterea RVP duce la scăderea debitului pulmonar şi a mixicii circulaţiilor.
4. Evitarea reducerii RVS

   ! Scăderea RVS creşte recircularea sistemică a sângelui venos şi scade SaO_2.

Monitorizarea standard este suficientă pentru inducţie (PA neinvazivă, ECG, pulsoximetrie, $ETCO_2$, stetoscop precordial). După inducţie, se montează cateterul arterial. Frecvent nou-născuţii sunt admişi cu cateter în artera ombilicală şi artera femurală. Cateterul venos central se montează pe cale femurală sau jugulară internă. Sonda de ecocardiografie transesofagiană se montează după intubaţie. Deşi algoritmul BIS nu a fost validat la nou-născuţi şi sugari, el îşi găseşte locul în monitorizarea activităţii cerebrale. Scăderea fluxului sanguin, hipoxia şi episoadele embolice produc o reducere a BIS. Astfel, poziţionarea incorectă a canulei aortice, în timpul unei operaţii de switch arterial, a dus la scăderea fluxului cerebral şi s-a însoţit de prăbuşirea BIS-ului **[11]**.

Inducţia anestezică şi menţinerea anesteziei. Se pot utiliza opiozi în următoarele doze: fentanyl 5–100 µg/kg sau sufentanil 0,5–10 µg/kg în combinaţie cu midazolam şi anestezic inhalator (izofluran sau sevofluran). Dozele mari de opioid, utilizat ca unic anestezic, se folosesc la nou-născut şi copilul mic, având avantajul stabilităţii hemodinamice, lipsei efectului depresor miocardic şi diminuării reactivităţii patului vascular pulmonar. Curarizarea se realizează cu pancuronium 0,1 mg/kg. Nou-născutul tolerează prost efectul depresor miocardic şi vasodilatator sistemic al anestezicelor inhalatorii, dată fiind rezerva contractilă scăzută prin imaturitatea miocardului.

Inducţia intramusculară devine o alternativă în cazul abordului venos dificil. Se realizează cu: ketamină (4–5 mg/kg), glicopirolat (10 µ/kg) şi succinilcolină (4–5 mg/kg) sau rocuronium (1 mg/kg). Ketamina nu creşte RVP în condiţii de normocapnie şi normovolemie.

Sevrarea de CEC necesită suport inotrop pozitiv în 40% din cazuri. Corecția TVM prin switch arterial va face ca VS să funcționeze ca ventricul sistemic. Sevrarea de CEC se realizează sub suport inotrop pozitiv (dopamină + milrinonă + fenoxibenzamină, care scade presarcina VS). In cazul constatării unei mase insuficiente a VS, se recurge la sisteme de asistare circulatorie **[12]**.

5.1.2.3. Complicațiile postoperatorii în funcție de tehnica chirurgicală sunt sintetizate în **Tabelul 71.33 [5]**. Operațiile de switch atrial Senning și Mustard realizează o reconstrucție fiziologică, dar nu și anatomică a leziunii. Astfel, întoarcerea venoasă sistemică este redirecționată în VS și artera pulmonară, iar sângele oxigenat din venele pulmonare este redirecționat în VD și aortă. Obstrucția venelor pulmonare, complicație tardivă și severă a operației Mustard, poate fi corectată chirurgical prin conversia switch-ului atrial în switch arterial **[13]**.

Tabelul 71.33. Complicații postoperatorii în corecția TVM în funcție de tipul operației (după Davies L.K., **[5]**)

Switch atrial: operațiile Senning și Mustard
1. aritmii, în special legate de nodul sinusal
2. obstrucție de venă cavă superioară
3. obstrucție de vene pulmonare
4. insuficiență tricuspidiană
5. insuficiență de VD (sistemic)
6. șunt atrial rezidual

Switch arterial: operația Jatene
1. sângerare postoperatorie
2. insuficiență coronariană
3. infarct de miocard și insuficiență ventriculară stângă
4. îngustarea în timp a arterei pulmonare reconstruite

Operația Rastelli
A. obstrucția conductului
B. șunt rezidual

Switch–ul arterial, operația Jatene, a devenit operația de elecție, realizând o corecție fiziologică și anatomică a leziunii. Creșterea perioperatorie a nivelelor serice ale troponinei cardiace (cTn-I), la copiii cu TVM și sindrom de cord stâng hipoplazic, se corelează cu durata clampării aortice, durata CEC, prezența DSV (corecție intracardiacă) și necesarul de inotrop. cTn-I rămâne crescut 24 de ore postoperator și este un marker sensibil al lezării miocardice **[14]**. Stenoza arterei pulmonare reconstruită reprezintă cea mai frecventă complicație a acestei operații **[15]**.

Operația Rastelli este operația de elecție pentru pacienții cu TVM cu DSV și OCIVS. Prin închiderea DSV, sângele din VS este direcționat spre aortă. Un conduct este interpus între VD și artera pulmonară stângă.

5.1.3. Atrezia de tricuspidă

Atrezia de tricuspidă (AT) face parte din MCC univentriculare și reprezintă 1–3% din totalul cardiopatiilor congenitale **[5]**. Pacienții cu AT au cea mai mare supraviețuire din această clasă de cardiopatii congenitale. Structura morfologică a ventriculului stâng și succesul operației Fontan explică această supraviețuire.

AT se caracterizează prin absența valvei tricuspide, hipoplazia VD, comunicare interatrială constantă, comunicare interventriculară (DSV) inconstantă, dispoziție normală a marilor vase sau transpoziția acestora, stenoza de pulmonară sau atrezie de pulmonară. Tipurile de AT și efectul pe debitul de sânge pulmonar sunt redate în **Tabelul 71.34**.

Tabelul 71.34. Tipurile de AT și efectul pe debitul de sânge pulmonar (după Lell W.A. **[4]**)

Atrezie tricuspidiană	Debit sanguin pulmonar	Frecvența (%)
TIP I Concordanța ventriculo-arterială		70
IA. Fără DSV, atrezie pulmonară	↓	10
IB. DSV restrictiv, stenoză pulmonară	↓	50
IC. DSV mare, fără stenoză pulmonară	↑	10
TIP II Cu transpoziție a vaselor mari		30
IIA. DSV, atrezie pulmonară	↓	2
IIB. DSV, stenoză pulmonară	↓↔	8
IIC. DSV, fără stenoză pulmonară	↑↑	20
TIP III Cu tranpoziție corectată		Foarte rară
IIIA. Stenoză pulmonară valvulară sau subvalvulară	↓	
IIIB. Cu stenoză subaortică	↑	

↓-scăzut; ↑-crescut; ↔ nemodificat

5.1.3.1. Fiziopatologie. Hipoxemia. Toţi pacienţii cu AT sunt hipoxemici (amestecul sângelui oxigenat cu cel neoxigenat la nivelul atriului stâng). Severitatea hipoxemiei depinde de raportul rezistenţelor vasculare pulmonare şi sistemice **[4]**. 70% dintre copiii cu AT au debit pulmonar scăzut şi cianoză (tipul IA, IB, IIA si IIIA). Inchiderea canalului arterial transformă o hipoxemie şi acidoză moderată într-una severă. Inchiderea unui DSV are acelaşi efect. Prezenţa unui DSA restrictiv este însoţită de cianoză şi hipoperfuzie sistemică, impunând septostomie atrială cu balon. 30% dintre copii au debit pulmonar crescut (tipul IC, IIC, IIB) şi pot dezvolta insuficienţă cardiacă congestivă. La aceştia din urmă cianoza este minimală.

Raportul RVP/RVS. Ventriculul unic alimentează circulaţia pulmonară şi pe cea sistemică în paralel. In cazul RVP crescute, fluxul de sânge este direcţionat preferenţial spre circulaţia sistemică. Consecinţa clinică este scăderea saturaţiei în oxigen şi creşterea tensiunii arteriale. Scăderea RVP cu creşterea RVS este urmată de creşterea saturaţiei în oxigen. Particularităţile diferitelor tipuri de atrezie tricuspidiană (saturaţii şi presiuni) sunt prezentate în **Fig. 71.4.**

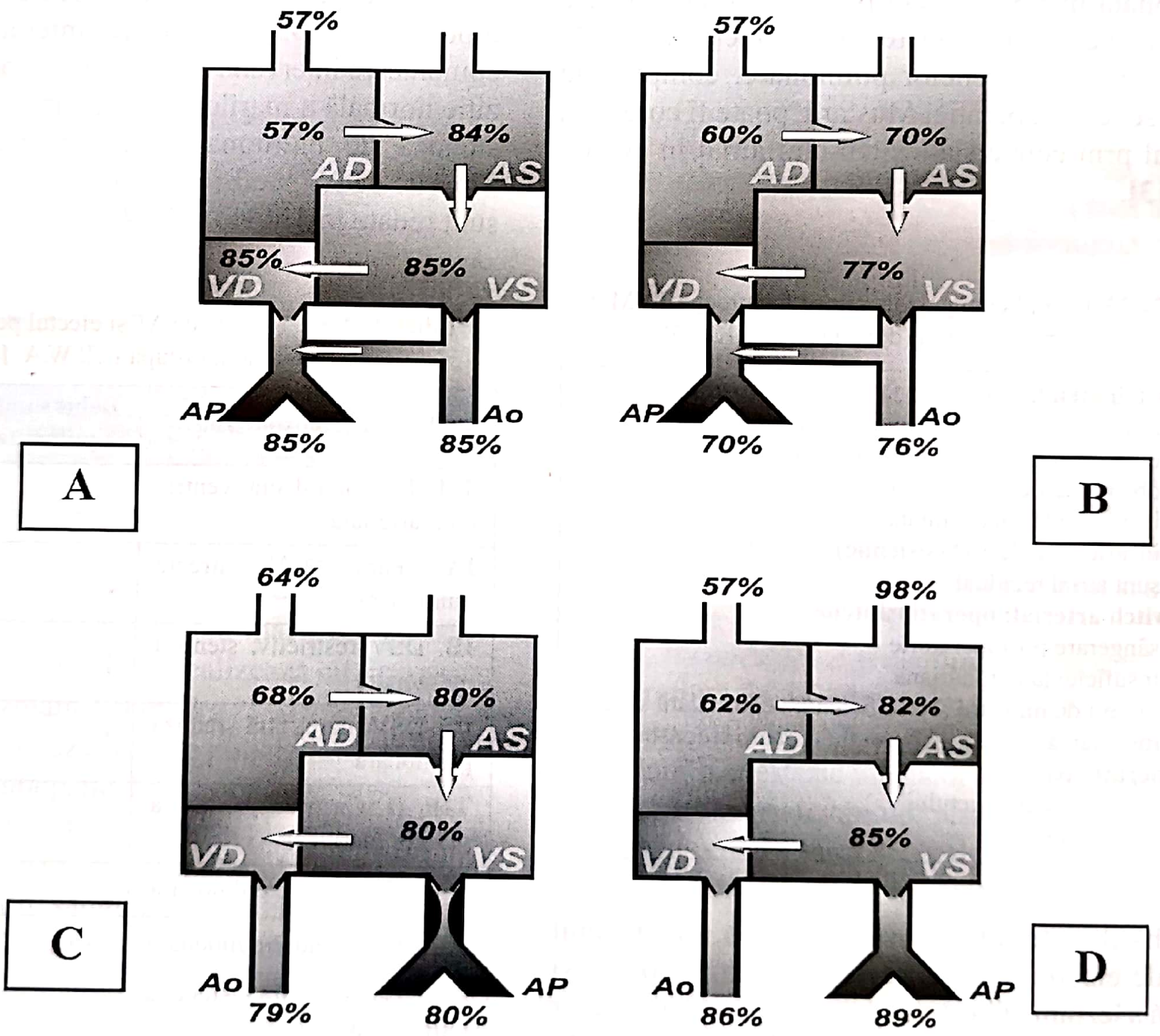

Fig. 71.4. Particularităţi hemodinamice ale diferitelor tipuri de AT. Saturaţiile în oxigen (%) în diferitele tipuri de AT (după Fyler D.C. **[4]**).
A. AT cu poziţionare normală a vaselor mari şi PCA.Saturaţiile sunt similare în Ao şi AP. Presiunea din artera pulmonară este apropiată de cea sistemică: PAP=95/55 mm Hg, TAS=105/50 mm Hg.
B. AT cu poziţionare normală a vaselor mari şi PCA, DSV restrictiv sau stenoză pulmonară. Presiunea din artera pulmonară este mică (PAPm=8 mm Hg). Saturaţiile sunt apropiate în Ao şi AP.
C. AT cu TVM cu stenoză pulmonară. PAP este mică.
D. AT cu TVM fără stenoză pulmonară. PAP are valori mari apropiate de cele sistemice (PAP=63/18 mm Hg, TAS=71/36 mm Hg).

5.1.3.2. Anestezia. Prima etapă în realizarea planului anestezic este *evaluarea preoperatorie* care urmăreşte obţinerea unui scurt istoric al dezvoltării copilului (evoluţia greutăţii, toleranţa la efort), al antecedentelor chirurgicale şi informaţiilor despre tulburările de ritm şi tratamentul lor, ca şi despre anomaliile coexistente.

Examenul fizic se axează pe statusul de hidratare a copilului, estimarea PVC şi a dimensiunii ficatului. Se evaluează căile aeriene superioare, travaliul respirator şi paternul respirator. Probele de laborator cu semnificaţie aparte sunt hemoglobina şi cele de coagulare. Hipoxemia este un stimul al eritropoiezei. Hematocritul are valori între 40–60%. Policitemia severă (Ht 65–70%), prin vâscozitatea crescută, poate determina apariţia unor tulburări neurologice (oboseală, dureri de cap, parestezii). Pe de altă parte, sludging-ul la nivelul microcirculaţiei poate iniţia hiperfibrinoliza cu scăderea nivelului sanguin de fibrinogen. Factorii de coagulare dependenţi de vitamina K sunt scăzuţi prin dublu mecanism: scăderea sintezei hepatice (congestie hepatică în condiţii de presiune venoasă crescută) şi scăderea volumului plasmatic în condiţii de policitemie **[16]**.

Procedurile care cresc debitul sanguin pulmonar. Corecţia chirurgicală se face în mai multe etape: un şunt aorto-pulmonar urmat la câteva luni de un Glenn bidirecţional sau o operaţie hemi-Fontan, finalizând cu o operaţie Fontan. Se preferă şuntul Blalock-Taussig modificat (utilizarea unui şunt de politetrafluoroetilen pentru a conecta artera subclavie la artera pulmonară ipsilaterală). Saturaţia arterială în oxigen dorită prin această procedură este de 85%. Valorile mai mari avertizează că şuntul realizat este excesiv, iar cele inferioare că şuntul este prea mic şi debitul pulmonar inadecvat. La sfârşitul intervenţiei canalul arterial permeabil este ligaturat.

Nou-născutul este adus la sală sub perfuzie cu prostaglandină E_1, în intenţia de a menţine permeabil canalul arterial. Monitorizarea invazivă cuprinde un cateter arterial şi un cateter venos central. Măsurarea non-invazivă a PA se face la ambele braţe, existând riscul distorsionării arterei subclavii. Atât inducţia intravenoasă cu fentanyl, cât şi cea inhalatorie cu sevofluran sunt bine tolerate de copilul hipoxemic. Inainte de clamparea arterei pulmonare se administrează o doză mică de heparină (50–100 UI/Kg). Prostaglandina E_1 se opreşte după deschiderea şuntului. Şunturile supradimensionate supraîncarcă circulaţia pulmonară. Creşterea RVP prin ajustarea ventilaţiei mecanice poate limita debitul pulmonar excesiv. In acelaşi timp, se evită scăderea RVS, care ar duce la accentuarea hipoxemiei. Menţinerea RVS se realizează prin administrarea unei perfuzii cu fenilefrină 1–4 μg/kg. Detubarea pe masa de operaţie este posibilă pentru copilul mare.

Proceduri care scad debitul pulmonar. Copiii care au debit pulmonar crescut şi simptomatologie de insuficienţă cardiacă congestivă pot beneficia de banding de arteră pulmonară. Se urmăreşte obţinerea unei presiuni sistolice în artera pulmonară 1/3–1/2 din cea sistemică **[5]**.

Monitorizarea noninvazivă este completată de cea invazivă (cateter arterial pentru măsurarea presiunii arteriale sistemice).

Inducţia anestezică intravenoasă sau inhalatorie este bine tolerată. Măsurile de creştere a RVP ($FiO_2 = 0{,}21$, hipercapnie, aplicarea PEEP) limitează debitul pulmonar înainte de banding.

Septostomia atrială cu balon. Nou-născuţii cu DSA restrictiv (gradient atrial 2–5 mmHg) necesită septostomie atrială cu balon (procedura Rashkind). Procedura se efectuează în laboratorul de cateterism cardiac sau în terapia intensivă sub ghidaj ecocardiografic. La copilul mare cu DSA restrictiv, septul fiind îngroşat, se recurge la septectomie atrială cu CEC.

Şunturile cavo-pulmonare direcţionează sângele venos sistemic direct spre patul pulmonar. Operaţia este nerealizabilă în primele luni de viaţă, perioadă în care RVP rămân crescute.

Operaţia Glenn bidirecţională presupune anastomozarea venei cave superioare termino-lateral la artera pulmonară dreaptă, astfel încât sângele venos sistemic perfuzează ambii plămâni. Prin acest montaj presarcina ventriculului şi presiunea în artera pulmonară sunt scăzute, iar riscul de dezvoltare a fistulelor pulmonare arterio-venoase diminuă. Evoluţia după această operaţie este favorabilă în următorii 5–7 ani, după care apar fenomene de insuficienţă cardiacă. Beneficiile hemodinamice aduse de această operaţie permit corecţia definitivă prin operaţia Fontan.

Operaţia Fontan realizează dirijarea sângelui venos sistemic adus de vena cavă inferioară în artera pulmonară dreaptă, printr-o proteză de Gore-Tex poziţionată intra- sau extracardiac. Vena cavă superioară direcţionează sângele venos sistemic în patul vascular pulmonar printr-un şunt bidirecţional Glenn. Tehnicile care utilizează conductul extracardiac au o morbiditate postoperatorie (pleurezie, aritmii, enteropatie cu pierdere de proteine) mai mică decât cele cu conduct intracardiac. Prezintă şi avantajul renunţării la CEC sau pe acela al folosirii CEC fără oprire cardiacă.

Succesul acestei operaţii este condiţionat de starea preoperatorie a pacientului: presiunea în artera pulmonară, RVP, funcţia ventriculară, colateralele aorto-pulmonare. Pacienţi cu cianoză severă pot dezvolta colaterale aorto-pulmonare. Colateralele aorto-pulmonare au fost identificate la 59%–65% după operaţia Glenn şi la 84% dintre pacienţii care fac cateterism cardiac în vederea operaţiei Fontan. Aceste colaterale aduc sânge din aortă în patul vascular pulmonar, realizând o suprasarcină de volum pentru ventriculul unic şi pentru circulaţia pulmonară. Cu toate acestea, şuntul prin aceste colaterale nu constituie un factor de risc major pentru complicaţiile postoperatorii **[17]**. În **Tabelul 71.35** este realizată o stratificare a riscului în operaţia Fontan **[4]**.

Tabelul 71.35. Stratificarea riscului în operaţia Fontan (după Lell W.A. **[4]**)

	Risc		
	Scăzut	**Mediu**	**Înalt**
Presiune arterială pulmonară medie (mmHg)	**<15**	**15–20**	**>20**
RVP (UW)	**<2**	**2–3**	**>3**
Gradient transpulmonar (mm Hg)	**<7**	**7–12**	**>12**
Fracţie de ejecţie	**> 60%**	**45-60%**	**< 45%**
Presiune telediastolică în ventriculul stâng (mm Hg)	**< 6**	**6–12**	**> 12**
Insuficienţă mitrală	**uşoară**	**moderată**	**severă**
Dimensiunea ramurilor arterei pulmonare	**normală**	**mici**	**hipoplazice**

În perioada preoperatorie, se are în vedere diminuarea perioadei de post, pentru a se evita deshidratarea copilului şi creşterea vâscozităţii sanguine.

Premedicaţia se poate realiza cu midazolam per os 0,5–0,75 mg/kg.

Monitorizarea perioperatorie trebuie să cuprindă: cateter arterial, cateter venos central jugular sau femural. Presiunea venoasă măsurată pe cateter femural va reflecta, în cazul operaţiei Fontan, PVC. Cateterul jugular intern drept prezintă două dezavantaje: interferă cu reconstrucţia chirurgicală (operaţia Glenn) şi poate declanşa o tromboză venoasă care să compromită şuntul chirurgical. Acest tip de cateter va fi retras la sfârşitul operaţiei sau imediat postoperator.

Monitorizarea PAS (= presiune din atriul drept) se poate realiza cu ajutorul unui cateter montat chirurgical intraoperator în unul dintre cele două atrii. Acesta va furniza informaţii despre disfuncţia ventriculară sau patologia valvei mitrale.

Inducţia anestezică se poate realiza atât intravenos, cât şi inhalator (protoxid de azot şi sevofluran). La pacienţii cu rezervă miocardică scăzută se recomandă inducţia intravenoasă cu benzodiazepine şi opioid (fentanyl în doza de 20 µg/kg).

Agravarea hipoxemiei la pacienţii cu şunt interatrial se corectează prin repleţie volemică. La pacienţii cu şunt aorto-pulmonar, corecţia hipoxemiei (creşterea debitului pulmonar) se realizează prin creşterea rezistenţelor vasculare sistemice (suport vasoconstrictor).

Menţinerea anesteziei se face cu doze suplimentare de opioid, înainte de sternotomie, de CEC şi în momentul reîncălzirii. O tehnică balansată: opioid (fentanyl în doză totală = 10 µg/kg), curară şi un agent inhalator (sevofluran) permit detubarea în sala de operaţie.

După redirecţionarea venei cave inferioare în artera pulmonară, perfuzia pulmonară depinde de presiunea din vena cavă superioară şi de RVP. Scăderea RVP maximizează debitul pulmonar. Metodele de scădere a RVP sunt prezentate în **Tabelul 71.36**.

În ceea ce priveşte presiunea din vena cavă superioară, se doreşte menţinerea unei PVC = 15–20 mm Hg. Pacienţii care necesită menţinerea unor PVC > 20 mm Hg au o morbiditate şi mortalitate crescute postoperator **[18]**. Creşterea PAS anunţă disfuncţia ventriculară sau insuficienţa mitrală.

Postoperator este necesar suport inotrop pozitiv de tip catecolaminic (dopamină sau adrenalină), asociat cu inodilatatoare (milrinonă) sau vasodilatatoare de tipul nitroprusiatului de sodiu si fentolaminei. Suportul inotrop pozitiv este continuat în următoarele 72 de ore şi se începe tratamentul cu inhibitor de enzimă de conversie şi diuretic **[19]**.

Tabelul 71.36. Metode de reducere a RVP în operația Fontan (după Lell W.A. [4])

- Ajustarea parametrilor ventilației mecanice
  - $FiO_2 = 100\%$
  - hipocapnie moderată $PaCO_2 = 30–35$ mm Hg
  - alcalemie moderată
  - PEEP ≈ 5 cmH_2O
- Prevenirea alterării raportului ventilație/perfuzie
  - manevre de recrutare alveolară
  - tratarea bronhospasmului
  - nivel adecvat de anestezie
- Metode farmacologice
  - oxidul nitric
  - prostaglandinele inhalatorii

Detubarea se realizează în primele 8 ore postoperator, atunci când se îndeplinesc criteriile de detubare. Restabilirea ventilației spontane scade presiunea intratoracică și crește debitul sanguin pulmonar.

Tuburile pleurale se mențin până când drenajul devine minim. Tratamentul anticoagulant oral este necesar pentru a preveni tromboza protezei.

Operația Fontan modificată, fără CEC. Tehnica chirurgicală presupune: clamparea arterei pulmonare drepte (APD), realizarea anastomozei între conductul de Gore-Tex și APD, urmat de clamparea și secționarea venei cave inferioare (VCI) și anastomoza ei la celălalt capăt al conductului **[20]**. Se recurge la un șunt temporar între VCI și atriul drept, care asigură întoarcerea venoasă din jumătatea inferioară a corpului. Clamparea APD duce la creșterea spațiului mort pulmonar.

Menținerea $paCO_2$ în limite normale se realizează crescând minut-volumul prin creșterea frecvenței respiratorii. In aceste condiții, $ETCO_2$ nu va mai reflecta $paCO_2$. De aceea, este necesară monitorizarea continuă a CO_2 transcutan și a $paCO_2$ la fiecare 30 min. $PaCO_2$ trebuie menținută la valori 35 ± 2 mm Hg, iar pH-ul > 7,55 prin hiperventilație și bolusuri de bicarbonat (1mEq/kg). In condițiile hiperventilației pacientului, se impune măsurarea oximetriei cerebrale. Înaintea clampării APD, se administrează heparină, bolus 100–150 U/kg, urmat de suplimentări de 25 U/kg, astfel încât să se atingă un timp de coagulare activat (ACT) = 250–300 sec. După clamparea APD, menținerea tensiunii arteriale se realizează prin administrare de coloizi (10–20 ml/kg albumină 5%) și dopamină 3–7 μg/kg/min. Instabilitatea hemodinamică, după clamparea APD, impune folosirea CEC pentru terminarea operației Fontan **[20]**.

Fenestrarea în operația Fontan (crearea unui șunt interatrial, între conduct și atriu) este o tehnică eficientă pentru reducerea temporară a RVP, în cazurile în care riscul acestei intervenții este mediu sau mare. Ecocardiografia transesofagiană este utilă în evaluarea anastomozei la nivelul arterei pulmonare drepte și determinarea formei și dimensiunii șuntului interatrial **[21]**.

5.1.3.3. Complicațiile postoperatorii potențiale după operația Fontan sunt cuprinse în **Tabelul 71.37.** In general, fenomenele datorate creșterii presiunii venoase sistemice sunt tranzitorii și sunt mult mai atenuate la pacienții care au avut o operație Glenn premergătoare.

Tabelul 71.37. Complicații după operația Fontan (după Davies L.K. [5])

1. creșterea presiunii venoase sistemice
   - hepatomegalie
   - disfuncție hepatică
   - ascită
   - pleurezie
   - pericardita lichidiană
2. chilotorax în cazul creșterii bruște a presiunii venoase
3. debit cardiac scăzut postoperator
4. crește postsarcina ventriculului stâng,balansată de scăderea volumului telediastolic
5. tromboza conductului
6. hipoxemia secundară unor șunturi reziduale dreapta-stânga
7. aritmii

5.1.4. Drenajul venos pulmonar aberant

Caracteristica acestei leziuni este aceea că toate venele pulmonare drenează în atriul drept, direct sau indirect. Există întotdeauna o comunicare interatrială prin care sângele mixat (sângele venos sistemic și cel pulmonar oxigenat) ajunge în atriul stâng și, de aici, în ventriculul stâng și în circulația sistemică **[4]**. Există patru tipuri anatomice de drenaj venos pulmonar aberant total (DVPAT) care sunt cuprinse în **Tabelul 71.38**.

Venele pulmonare infracardiace reprezintă 20% din totalul DVPAT. Conexiunile supradiafragmatice la VCI au fost descrise ca fiind unul dintre cele mai rare tipuri de DVPAT și sunt greu de diferențiat de tipul cardiac **[22]**. DVPAT se asociază în o treime din cazuri cu: PCA, ventricul unic, atrezie de tricuspidă, coarctație de aortă, defecte septale, tetralogie Fallot, cord stâng hipoplazic, transpoziție de vase mari, atrezie sau stenoză pulmonară.

Tabelul 71.38. Tipuri de drenaj venos aberant (după Lell W.A. **[4]**)

1. Supracardiac
   - venele pulmonare se varsă în vena cavă superioară conectoare sau în vena cavă superioară stângă (printr-un trunchi comun).
2. Intracardiac
   - venele pulmonare se varsă în atriul drept sau sinusul coronarian.
3. Infracardiac
   - venele pulmonare se varsă, deasupra sau subdiafragmatic, în vena cavă inferioară (VCI), venele portale, hepatice sau ductus venosus.
4. Mixt
   - există un drenaj independent al venelor pulmonare în diferite porțiuni ale sistemului venos sistemic.

5.1.4.1. Fiziopatologia DVPAT este rezumată în **Tabelul 71.39.** DVPAT, ca leziune izolată, este incompatibilă cu viața în absența comunicării interatriale **[23]**. Persistența unui canal arterial larg, cu ambele circulații (sistemică și pulmonară) dependente de ventriculul drept, poate asigura supraviețuirea unui pacient cu DVPAT și sept interatrial intact **[24]**. Dacă DSA este restrictiv, fluxul de sânge care ajunge în atriul stâng este redus, debitul cardiac este scăzut, presiunile drepte (atriale și ventriculare) sunt crescute. Dacă DSA este mare, debitul sanguin pulmonar depinde de RVP și RVS. Un pacient cu DSA nerestrictiv poate rămâne asimptomatic până când se dezvoltă boala vasculară obstructivă și hipertensiunea pulmonară secundară **[4]**.

Tabelul 71.39. Fiziopatologia DVPAT (după Castaneda AR, **[23]**)

1. Șuntul total stânga-dreapta trebuie să fie compensat de un șunt dreapta-stânga la nivel interatrial.
2. La nivelul joncțiunii trunchiului comun cu vena cavă sau cu alte vase, poate să existe o stenoză, consecința fiind hipertensiunea pulmonară severă.
3. Un șunt dreapta-stânga mic duce la creșterea presarcinii ventriculului drept, producându-se dilatația și insuficiența acestuia.
4. Cardiopatiile congenitale asociate modifică tabloul clinic și severitatea bolii.
5. Patul vascular pulmonar are reactivitate crescută

Tabloul clinic al DVPAT depinde de obstrucția (intrinsecă sau extrinsecă) existentă în calea drenajului venos sau de dimensiunile DSA (restrictiv sau nerestrictiv). Cu cât este mai mare obstrucția, cu atât gradul cianozei este mai mare. Cianoza este întotdeauna prezentă. Severitatea ei depinde de: cantitatea de sânge venos pulmonar care se amestecă cu sângele venos sistemic, mărimea DSA, RVP și RVS care determină debitele de sânge din cele două circulații.

Dacă obstrucția venelor pulmonare este prezentă, apar manifestări precoce de edem pulmonar, hipertensiune pulmonară și insuficiență de cord drept.

5.1.4.2. Anestezia. Nou-născuții cu DVAPT și obstrucție a venelor pulmonare reprezintă o urgență chirurgicală **[25]**. Se poate încerca preoperator o septostomie atrială dacă DSA este restrictiv **[5]**. Prezența simptomatologiei enunțate mai sus necesită intubație traheală, ventilație mecanică și tratament medicamentos al hipertensiunii pulmonare (HTP).

Instituirea ventilației mecanice îmbunătățește oxigenarea și reduce vasoconstricția pulmonară indusă de hipoxie. Frecvent, acești copii au deja o perfuzie cu prostaglandină E_1. PGE_1 stabilizează preoperator acești copii, fiind un vasodilatator pulmonar și menținând patent canalul arterial (șunt dreapta-stânga).

Inducția i.v. se realizează cu doze mici de benzodiazepine și pancuronium sau vecuronium. Dacă nu există deja un cateter, ketamina 1 mg/kg i.m sau sevofluran inhalator facilitează montarea unui cateter. După inducția anestezică, se montează un cateter arterial și un cateter venos central.

In menținerea anesteziei sunt de preferat opiozii. Anestezicele inhalatorii nu sunt tolerate hemodinamic de această categorie de pacienți.

După CEC se monitorizează presiunea din atriul drept, din atriul stâng și cea din artera pulmonară, necesare diagnosticării și tratării HTP și a insuficienței ventriculare. Ecocardiografia transesofagiană detectează leak-urile postcorecție, disfuncția ventriculară și leziunile asociate. Introducerea sondei se poate însoți de hipotensiune, explicată prin compresiune vasculară și complet reversibilă la îndepărtarea sondei.

Disfuncția ambelor ventricule este o complicație frecventă după CEC, iar suportul inotrop pozitiv este necesar pentru desprinderea de CEC. Ventriculul stâng hipoplazic, care înainte de operaţie a avut o presarcină scăzută şi are o complianţă scăzută, poate deveni insuficient după corecţia chirurgicală (reorientarea venelor pulmonare în atriul stâng). Este importantă asigurarea unui ritm cardiac adecvat (> 140/min la copii) şi a secvenţialităţii atrio-ventriculare în caz de tulburări de conducere, cu ajutorul unui pacemaker.

PAS (presiunea în atriul stâng) trebuie menţinută scăzută, evitând umplerea bruscă a unui ventricul stâng neantrenat. VD, spre deosebire de VS, are o complianţă crescută. Creşterea excesivă a presarcinii sau a postsarcinii (creşterea RVP) pot duce la insuficienţa VD. Presiunea din atriul drept trebuie menţinută la valori sub 10-12 mm Hg. Vasodilatatoarele pulmonare de tipul prostaglandină E_1, nitroprusiat de sodiu, nitroglicerină, NO sunt utile în tratamentul episoadelor de HTP. Menţinerea unui DSA este uneori necesară pentru decomprimarea inimii drepte în caz de HTP severă. Menţinerea sternului deschis este o altă soluţie în cazurile cu HTP severă şi insuficienţă VD. ECMO îmbunătăţeşte supravieţuirea la această categorie de pacienţi. Corecţia chirurgicală a DVPAT se asociază cu o mortalitate precoce cuprinsă între 10–50% **[26]**. Stabilizarea agresivă preoperatorie, folosirea ECMO şi a NO inhalator scad mortalitatea precoce la pacienţii cu DVPAT şi obstrucţie venoasă **[27]**. Cei cu ventricul unic au cel mai prost prognostic. Complicaţiile postoperatorii sunt redate în **Tabelul 71.40**. Obstrucţia venelor pulmonare apare la 11% dintre copiii operaţi **[27]**.

Tabelul 71.40. Complicaţiile postoperatorii după corecţia DVPAT (după Friesen C.L. **[26]**)

1. obstrucţia venelor pulmonare.
2. episoade de HTP
3. insuficienţa ventriculară dreapta
4. insuficienţa ventriculară stânga
5. aritmii, predominant supraventriculare

5.1.5. Truncus arteriosus

Este o cardiopatie congenitală rară, caracterizată prin prezenţa unui singur trunchi arterial care alimentează ambele circulaţii. Asociază întotdeauna un DSV. Valva de la baza trunchiului este în 50% dintre cazuri insuficientă şi foarte rar stenotică. Cele mai întâlnite variante anatomice sunt: emergenţa trunchiului arterei pulmonare din partea posterioară a aortei; emergenţa adiacentă a ramurilor arterei pulmonare din aorta posterioară sau emergenţa separată a ramurilor din peretele lateral al aortei.

5.1.5.1. Fiziopatologie. Patul vascular pulmonar este supus presiunilor sistemice arteriale. Se creează un şunt stânga-dreapta **[5]**. Spre deosebire de pacienţii cu DSV izolat, fluxul sanguin spre patul pulmonar este continuu, atât în sistolă, cât şi în diastolă. Acest *run-off* din circulaţia sistemică în cea pulmonară în timpul diastolei poate să afecteze circulaţia coronariană şi perfuzia miocardică. Insuficienţa valvei truncale accentuează hipotensiunea diastolică şi creşte presarcina ventriculară. In timp, hipertrofia ventriculară va exacerba insuficienţa coronariană. Ischemia miocardică poate rezulta din combinaţia: scăderea aportului de O_2, prin scăderea perfuziei coronariene, şi creşterea consumului de O_2, prin hipertrofia biventriculară. Întrucât ambele ventricule funcţionează la presiuni sistemice, ei sunt dependenţi de perfuzia coronariană din timpul diastolei (în condiţii normale, perfuzia coronariană a VD apare atât în sistolă, cât şi în diastolă). Tahicardia creşte consumul de O_2, scade diastola şi compromite perfuzia coronariană.

Debitul sanguin sistemic inadecvat duce şi la disfuncţia altor organe vitale. Truncus arteriosus este MCC care creşte riscul de enterocolită necrotizantă la nou-născuţii la termen.

La naştere, RVP crescute fac ca debitul pulmonar să fie restrictiv şi debitul sistemic adecvat. SpO_2 este 80–90%. Când RVP scad, debitul pulmonar creşte, iar SpO_2 creşte temporar. Creşterea presarcinii ventriculare duce la insuficienţă cardiacă şi edem pulmonar. Dezvoltarea HTP de debit şi, ulterior, prin creşterea RVP, duce la scăderea SpO_2. HTP apare precoce în evoluţia truncus arteriosus şi este un factor de prognostic prost.

Intervenţia chirurgicală trebuie să preceadă apariţia HTP cu RVP crescute. De preferat, se realizează în primele 6 luni de viaţă. Operaţiile paliative care realizează un banding al arterei pulmonare au eficienţa scăzută şi mortalitate crescută. Corecţia completă a malformaţiei chirurgicale constă în: închiderea DSV, deconectarea arterei pulmonare de trunchi şi interpoziţia unui conduct între ventriculul drept şi artera pulmonară.

5.1.5.2. Anestezia. În cursul evaluării preanestezice trebuie evaluate gradul cianozei, al HTP, al insuficienţei cardiace şi prezenţa semnelor de ischemie miocardică. În cazul prezenţei semnelor de insuficienţă cardiacă se instituie din preoperator un suport inotrop pozitiv. Truncus arteriosus se poate asocia cu: malformaţii faciale care fac dificilă intubaţia; anomalii timice (disfuncţii ale limfocitelor T-risc mare de infecţii), disfuncţii ale paratiroidei (hipocalcemie). Traheomalacia preoperatorie va complica evoluţia postoperatorie a acestor copiii.

Sedarea preoperatorie nu este necesară. Tehnica anestezică urmăreşte menţinerea debitului sanguin sistemic în condiţiile unui debit pulmonar minim. Se folosesc doze mari de opioid ca unic agent anestezic sau doze moderate (fentanyl 20–50 µg/kg), asociate cu doze mici de anestezic inhalator (izofluran 0,2–0,8%). Nou-născutul şi copilul mic au o sensibilitate crescută la anestezicele inhalatorii. Efectul de precondiţionare al acestora protejează însă miocardul de episoadele ulterioare de ischemie. Relaxarea musculară se realizează cu pancuronium.

Controlul RVP urmăreşte evitarea unui flux pulmonar excesiv, flux care ar duce la scăderea celui sistemic, având drept consecinţe hipotensiunea arterială şi hipoperfuzia coronariană. RVP pot fi crescute ajustând următorii parametri: $FiO_2 = 0,17–0,19$ (amestec de O_2 şi azot); $paCO_2 = 45–55$ mm Hg, PEEP > 3–4 cm H_2O. Se acceptă o SpO_2 de 60–70%, în condiţiile unei perfuzii sistemice adecvate (lipsa acidozei lactice). Intre RVP şi SaO_2 există o relaţie inversă.

În cazurile cu insuficienţă valvulară se evită hipotensiunea diastolică. Postoperator pacienţii vor fi sedaţi şi ventilaţi mecanic pentru mai multe zile. Sevrarea de ventilator şi de substanţele inotrop pozitiv se va face lent.

5.1.5.3. Complicaţiile postoperatorii sunt cuprinse în **Tabelul 71.41.** După corecţia chirurgicală, principala complicaţie o reprezintă criza de hipertensiune pulmonară şi insuficienţa cordului drept. Tratamentul acesteia necesită: FiO_2 mare, hipocapnie, analgezie şi sedare, NO inhalator. Sildenafilul şi bosentanul se folosesc în tratamentul cronic al HTP persistente.

Tabelul 71.41. Complicaţii postoperatorii după corecţia truncus arteriosus (după Davies L.K. [5])

1. criza de hipertensiune pulmonară
2. disfuncţia de ventricul stâng
3. insuficienţa valvei truncale
4. blocurile atrio-ventriculare
5. stenoza conductului dintre ventriculul drept şi artera pulmonară, odată cu creşterea copilului

5.1.6. Sindromul de cord stâng hipoplazic

Sindromul de cord stâng hipoplazic (SCSH) cuprinde o serie de MCC care au în comun hipoplazia cordului stâng: stenoza sau atrezia de valvă mitrală, stenoza sau atrezia de valvă aortică, hipoplazie de rădăcină aortică, asociate cu hipoplazie severă de ventricul stâng.

5.1.6.1. Fiziopatologie. Sângele venos pulmonar trece din atriul stâng în atriul drept, unde se amestecă cu sângele venos sistemic. VD va alimenta atât circulaţia sistemică, cât şi pe cea pulmonară. Sângele din artera pulmonară va ajunge prin canalul arterial în circulaţia sistemică. Astfel, perfuzia cerebrală şi cea coronariană depind de fluxul de sânge retrograd prin arcul aortic hipoplazic. La naştere RVP sunt crescute (circulaţia este de tip fetal), perfuzia sistemică prin canalul arterial dovedindu-se a fi adecvată. Scăderea RVP în următoarele zile şi creşterea RVS vor avea drept consecinţă creşterea debitului pulmonar şi scăderea celui sistemic. Inchiderea canalului arterial duce la hipoperfuzie severă a organelor şi edem pulmonar. Supravieţuirea acestor copii depinde de menţinerea permeabilă a canalului arterial. La nou-născuţii cu stenoză aortică există o mixică incompletă între cele două circulaţii şi un flux de sânge anterograd prin aortă.

In ventriculul unic cele două circulaţii sunt conectate în paralel şi primesc sânge arterial. Conform principiului lui Fick:

$Qp/Qs=(SaO_2-SvO_2)(ScO_2-SaO_2)$, unde Qp reprezintă debitul sanguin pulmonar, Qs reprezintă debitul sanguin sistemic, SaO_2 saturaţia arterială în oxigen, SvO_2 saturaţia venoasă sistemică, ScO_2 saturaţia în oxigen a sângelui venos capilar. Debitul cardiac minim care asigură un aport tisular de oxigen adecvat se realizează atunci când $Qp/Qs = 1$. În cazul unei circulaţii în paralel, DC minim este dublul celui necesar unei circulații normale (în serie).

In ciculația în serie, la același DC, creșterea consumului de oxigen (VO_2) scade SvO_2, însă cresc schimburile pulmonare în oxigen. Astfel, creșterea VO_2 la pacienții critici poate duce la o scădere de până la 50 % a SvO_2, scădere care poate fi compensată printr-o creștere a schimburilor pulmonare și a extracției oxigenului, fără a fi necesară o creștere a DC (implicit a aportului de oxigen = DO_2). VO_2 poate fi menținut, în cazul scăderii DC și a DO_2, prin creșterea extracției de oxigen (EO_2).

In cazul ventriculului unic cu circulație în paralel, creșterea EO_2 (secundară creșterii consumului periferic sau scăderii aportului de oxigen) scade SvO_2 și SaO_2. Scăderea SaO_2 duce la scăderea DO_2. Creșterea VO_2 poate fi compensată doar prin creșterea DC și nu prin creșterea EO_2. Modificările DO_2 și VO_2 sunt interdependente la pacienții cu circulație în paralel și ventricul unic. Cascada oxigenului în cele două tipuri de circulații este ilustrată în **Fig. 71.5**.

SaO_2 este un parametru important în detectarea imbalanței celor două circulații și ghidarea tratamentului. SaO_2 cu valori de 75% rezultă din amestecul în părți egale al sângelui sistemic venos cu cel pulmonar, ceea ce corespunde unui raport Qp/Qs = 1 și unui DC care asigură un aport adecvat de oxigen. La valori $SaO_2 > 80$ %, crește raportul Qp/Qs (= 2) prin scăderea RVP și rezultă o imbalanță a debitelor, iar DO_2 scade prin scăderea Qs. Relația SaO_2 - DO_2 este valabilă doar dacă VO_2, SvO_2 și DC sunt constante. In realitate, variația DC și a Qp/Qs, la o valoare constantă a SaO_2, se poate însoți de modificări mari ale saturației venoase sistemice și, mai ales, ale saturației tisulare în oxigen.

Creșterea concentrației de CO_2 în gazele inspirate duce la creșterea RVP, scăderea ușoară a RVS și creșterea Qs și a DO_2. Creșterea SaO_2 este consecința acestor modificări dacă EO_2 nu crește. Scăderea FiO_2 < 0,3 se însoțește de creșterea RVP, dar și de desaturarea sângelui capilar. Consecința va fi scăderea SaO_2 deși Qp crește. Combinarea DC scăzut cu Qp/Qs > 1 are drept urmare scăderea Qs și a DO_2.

Manipularea RVP și RVS și corelarea cu SaO_2, în încercarea de optimizare a acesteia la valori de 75–80%, s-au însoțit de o creștere a mortalității precoce la 20–30%. Se impun strategii de determinare a oxigenării tisulare.

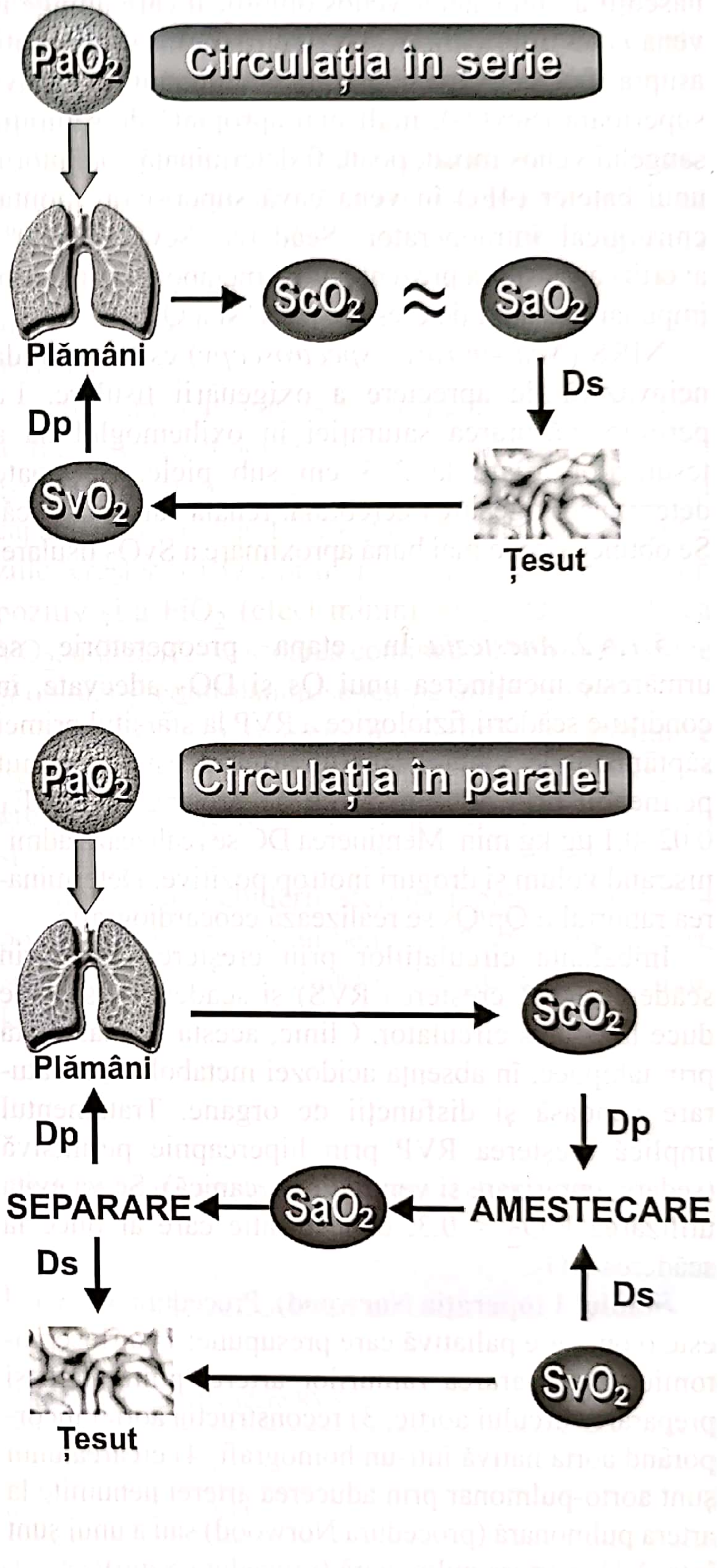

Fig. 71.5. Compararea cascadei oxigenului in cele două tipuri de circulații (după Lake C.L. [4])
In circulația în paralel, sângele arterial este o rezultantă a mixicii sângelui venos sistemic și sângelui venos pulmonar. Sângele arterial va fi distribuit în cele două circulații în funcție de rezistențe. Ds=debit sistemic, Dp=debit pulmonar.

Indicatori ai oxigenării tisulare. Frecvent, nou-născuţii au un cateter venos ombilical care ajunge în vena cavă inferioară. Acesta nu oferă însă informaţii asupra SVO_2 a sângelui mixat. Saturaţia din vena cavă superioară ($ScvO_2$), mult mai apropiată de saturaţia sângelui venos mixat, poate fi determinată cu ajutorul unui cateter (4Fr) în vena cavă superioară, montat chirurgical intraoperator. Scăderea $ScvO_2 < 30\%$ avertizează asupra prezenţei unui metabolism anaerob, impunând măsuri de creştere a DC şi a Qs.

NIRS (*Near-infrared spectroscopy*) este o metoda neinvazivă de apreciere a oxigenării tisulare. Ea permite măsurarea saturaţiei în oxihemoglobină a ţesuturilor aflate la 2–3 cm sub piele. Se poate determina oxigenarea cerebrală, renală sau splahnică. Se obţine astfel o mai bună aproximare a SvO_2 tisulare.

5.1.6.2. Anestezia. În etapa preoperatorie se urmăreşte menţinerea unui Qs şi DO_2 adecvate, în condiţiile scăderii fiziologice a RVP la sfârşitul primei săptămâni de viaţă. Canalul arterial este menţinut permeabil prin administrarea de prostaglandină E_1 0,02–0,1 µg/kg/min. Menţinerea DC se realizează administrând volum şi droguri inotrop pozitive. Determinarea raportului Qp/Qs se realizează ecocardiografic.

Imbalanţa circulaţiilor prin creşterea Qp (prin scăderea RVP, creşterea RVS) şi scăderea Qs poate duce la colaps circulator. Clinic, acesta se manifestă prin tahipnee, în absenţa acidozei metabolice, desaturare venoasă şi disfuncţii de organe. Tratamentul implică creşterea RVP prin hipercapnie permisivă (sedare, curarizare şi ventilatie mecanică). Se va evita utilizarea $FiO_2 < 0,3$, concentraţie care ar duce la scăderea DO_2.

Stadiul 1 (operaţia Norwood). Procedura Norwood este o operaţie paliativă care presupune: 1) atrioseptotomie; 2) separarea ramurilor arterei pulmonare şi prepararea arcului aortic; 3) reconstrucţia aortei încorporând aorta nativă într-un homograft; 4) crearea unui şunt aorto-pulmonar prin aducerea arterei nenumite la artera pulmonară (procedura Norwood) sau a unui şunt între VD şi artera pulmonară (procedura Sano).

Caracteristicile acestui tip de operaţie sunt: utilizarea hipotermiei profunde, a opririi circulatorii, durata mare a CEC, disfuncţia ventriculară secundară secvenţei ischemie-reperfuzie şi edemului miocardic, riscul mare de sângerare postoperatorie.

Monitorizarea constă în cateter arterial montat în artera ombilicală, femurală sau radială stângă. Nu se va folosi artera radială dreaptă, fluxul sanguin în braţul drept fiind desaturat de prezenţa unui şunt între artera nenumită şi artera pulmonară. Cateterul venos ombilical va fi înlocuit de un cateter în vena cavă superioară plasat chirurgical intraoperator. NIRS şi $ScvO_2$ sunt utile în aprecierea corectă a oxigenării tisulare.

Menţinerea anesteziei se realizează cu doze mari de opioid: 30–60 µg/kg de fentanyl în perioada pre-CEC, urmat de o perfuzie de 10µg/kg/ora pe durata operaţiei şi postoperator. La opioid se adaugă doze mici de anestezic inhalator (MAC 0,25–0.5) sau benzodiazepine (lorazepam 100–200 µg/kg). Suportul inotrop pozitiv este necesar încă de la inducţie pentru a contrabalansa anestezia profundă. Dopamina 2–5 µg/kg/min sau adrenalina 0,02–0,05 µg/kg/min se introduc pentru a contracara simpaticoliza anestezică. Intubaţia naso-traheală este preferată, având o incidenţă mai mică decât cea oro-traheală de depoziţionare sau detubare accidentală.

Obţinerea unor RVP crescute şi a RVS scăzute se realizează reglând ventilaţia mecanică (uşoară hipercapnie fără hipoxemie), aprofundând anestezia sau utilizând droguri vasoactive.

Anestezicele nu pot preveni reacţia de stres declanşată de hipotermia profundă. RVS cresc în aceste condiţii de până la 4 ori valoarea bazală, iar Qs scade. Tratamentul cu medicamente adrenergice α blocante de tipul fenoxibenzaminei permite scăderea farmacologică a RVS şi creşterea DO_2. Tratamentul cu fenoxibenzamină 0,25 mg/kg la iniţierea CEC produce un efect de durată asupra RVS, eliminând deteriorarea DO_2 în condiţii de SaO_2 mare. Se simplifică managementul pacientului, scăzând variabilitatea raportului Qp/Qs. Utilizarea fenoxibenzaminei menţine perfuzia organelor pe durata CEC şi îmbunătăţeşte circulaţia periferică, efect demonstrat prin valorile mici ale deficitului de baze şi ale gradientului de temperatură, intra- şi postoperator. Efectul este superior nitroprusiatului de sodiu **[28]**. Se poate administra şi în postoperator, la copiii care demonstrează o reactivitate vasculară sistemică crescută. Doza este 0,25 mg/kg/zi (0,016 µg/kg/min).

Modularea farmacologică a inflamaţiei. Dozele mari de corticosteroizi administrate cu 6-12 ore înainte de operaţie scad nivelele sanguine ale mediatorilor inflamaţiei în primele ore postoperator. Aprotinina administrată în doze mari (bolus de 30-50 kUI/kg în 30 min. la inducție și în prime, urmat de o perfuzie de 20-30 kUI/kg/ora) scade sângerarea postoperatorie, necesarul de inotrop, edemul interstițial, durata ventilației mecanice postoperatorii și metabolismul cerebral.

Pentru *sevrarea de CEC* se utilizează de rutină milrinona (bolus 50µg/kg, urmat de perfuzie 0,5 µg/kg/min), cu efect inodilatator. Pentru efect adițional inotrop se utilizează dopamina sau adrenalina în doze 0,03-0,3 µg/kg/min. Dacă s-a folosit fenoxibenzamina, la sevrarea de CEC este necesară noradrenalina 0,03–0,3 µg/kg/min. Reluarea ventilației mecanice se face utilizând $FiO_2 > 0,5$, presiuni inspiratorii de 25–28 cm H_2O, timp inspirator de 0,6–0,8 sec și PEEP 3–4 cm H_2O, evitându-se atelectaziile și hipocapnia.

Presarcina se crește treptat țintind o PVC de 10–12 mm Hg. $ScvO_2$ devine una din prioritățile hemodinamice. Valorile ei trebuie să rămână deasupra pragului aerob 30–35%.

Hemofiltrarea modificată crește $ScvO_2$ și performanța miocardică. $ScvO_2 < 40\%$ cu $SaO_2 > 80\%$ indică un raport $Qp/Qs > 1$. Atitudinea terapeutică va fi scăderea RVS.

Creșterea $PaCO_2$ redistribuie debitul sistemic spre circulația cerebrală, dar are un efect scăzut asupra Qp/Qs, în condițiile prezenței unui șunt restrictiv sistemico-pulmonar. Valori scăzute $ScvO_2$ în condițiile unui $Qp/Qs = 1$ indică un DO_2 inadecvat. Măsurile care se impun sunt: creșterea suportului inotrop pozitiv, optimizarea presarcinii, creșterea hemoglobinei, scăderea metabolismului. În **Tabelul 71.42** sunt prezentate măsurile terapeutice impuse de parametrii măsurați în momentul sevrării de CEC **[4]**.

Perioada maximă de vulnerabilitate este în *primele 6-12 ore postoperator*, când este necesară menținerea monitorizării intraoperatorii. Scăderea DC, imbalanța celor două debite (Qp/Qs), creșterea VO_2 și ischemia miocardică cresc mortalitatea și morbiditatea în această perioadă.

Existența unui șunt sistemico-pulmonar cu rezistențe fixe face ca modularea RVP să aibă un efect mic asupra raportului Qp/Qs. Se vor urmări: menținerea capacității reziduale funcționale, evitându-se atelectaziile; creșterea DO_2, prin creșterea suportului inotrop pozitiv și a FiO_2 (efect minim pe Qp/Qs); scăderea VO_2, utilizându-se sedarea continuă cu benzodiazepine și opioizi și controlându-se temperatura centrală.

Monitorizarea oxigenării cerebrale și splahnice trebuie să continue în postoperator, măsurile terapeutice precoce împiedicând evoluția spre disfuncție de organ și sepsis.

Amânarea închiderii sternului pentru zilele 2–4 postoperator prezintă un beneficiu hemodinamic cert, scăzând incidența instituirii suportului mecanic circulator (ECMO).

Tabelul 71.42. Măsuri terapeutice impuse de parametrii măsurați în momentul sevrării de CEC (după Lell W.A. **[4]**)

SaO2	SvO2	Qp/Qs	Măsuri terapeutice
80	60	1,0	Sevrare lentă de CEC
80	40	2,0	Sedare, analgezie, vasodilatatoare, încălzire (scădere RVS)
70	50	0,67	Rezolvare atelectazii, creștere RVS
70	40	1,0	Creștere debit cardiac, hemoglobină, scădere VO2
70	20	2:1	Creștere debit cardiac, scădere RSV
60	40	0,5	Rezolvare atelectazii, creștere RVS, iNO, creștere dimensiune șunt sistemico-pulmonar
87	70	1,5	Sevrare CEC
87	40	3,6	Sedare, analgezie, vasodilatator, reducerea șuntului

În concluzie, unul dintre punctele esențiale ale îngrijirii postoperatorii constă în maximizarea DO_2 prin echilibrarea raportului Qp/Qs. Scopul trebuie să fie atingerea unui SaO_2 optim (75–80%) și a unui $SvO_2 > 50\%$, cu o diferență a saturațiilor (arterio-venoasă) $\Delta SO_2 < 25\%$. Aceste deziderate se obțin manipulând parametrii respiratori și medicamentele vasoactive **[29]**.

Stadiul 2 (operația Glenn). Scopul acestei operații este creșterea debitului pulmonar la pacienții cu șunt restrictiv și RVP reziduale crescute, realizând o conexiune între vena cavă superioară și artera pulmonară. Fluxul din artera pulmonară va depinde de fluxul sanguin din vena cavă superioară. Se realizează și o descărcare volemică a VD prin scăderea întoarcerii venoase. Ventilația spontană trebuie restabilită cât mai repede, ea permițând o întoarcere venoasă adecvată. Ventilația mecanică cu presiuni pozitive în inspir întrerupe fluxul prin artera pulmonară. Se vor evita atelectaziile pulmonare din timpul ventilației mecanice, acceptând o ușoară hipercapnie (îmbunătățește oxigenarea arterială și cea tisulară). Suportul inotrop pozitiv este necesar pentru menținerea DC. Dacă RVP se mențin crescute, se recurge la NO inhalator după CEC.

Stadiul 3 (operația Fontan). Anestezia este asemănătoare celei enunțate la atrezia de tricuspidă. Rezultatele pe termen scurt ale operației Fontan, realizate cu CEC, clampare de aortă, oprire circulatorie în hipotermie profundă, fenestrarea de rutină și utilizarea hemofiltrării modificate, sunt foarte bune. Mortalitatea perioperatorie este de 1,2% **[30]**.

5.2. MCC care se însoțesc de insuficiența cardiacă congestivă

5.2.1. Defecte septale ventriculare

Defectul septal interventricular reprezintă cea mai frecventă cardiopatie congenitală (20 %). Clasificarea anatomică a DSV este cuprinsă în **Tabelul 71.43. [4]**.

5.2.1.1. Fiziopatologie. Consecințele prezenței DSV sunt: șuntul stânga-dreapta, HTP și insuficiența cardiacă congestivă. În **Tabelul 71.44.** sunt sintetizate modificările fiziopatologice în funcție de dimensiunea defectului și cea a șuntului stânga-dreapta.

DSV restrictive (mici și medii) vor da naștere la șunturi mici și medii. Creșterea debitului sanguin pulmonar duce la creșterea diametrului arterei pulmonare, presiunea în artera pulmonară și în VD rămânând normală. Ventriculul stâng se va hipertrofia.

În defectele mari nerestrictive, debitul sanguin pulmonar depinde de raportul RVP/RVS. Defectele mari au dimensiunea egală cu a inelului aortic și permit o comunicare liberă a celor două ventricule. Presiunea în cele două ventricule va deveni egală și, cum RVP reprezintă 1/6 din cele sistemice, debitul sanguin pulmonar va fi mai mare decât cel din circulația sistemică. Atriul stâng și VS vor avea o presarcină crescută, iar pacientul va prezenta simptome de insuficiență cardiacă congestivă.

Tabelul 71.43. Clasificarea anatomică a DSV (după Lell W.A. **[4]**)

Tipul 1. DSV subarterial
- supracristal, subpulmonar, infundibular
- situat în tractul de ejecție al VD
- cuspa dreaptă a valvei aortice herniază prin DSV și poate duce la o obstrucție în tractul de ejecție și chiar poate închide defectul
- se poate asocia cu un grad de insuficiență aortică

Tipul 2. DSV perimembranos
- infracristal, cono-ventricular, paramembranos
- implică septul membranos și este în vecinătatea valvei tricuspide
- se poate însoți de aortă călare sau stenoză subaortică
- cuspele valvei tricuspide pot prolaba prin defect ocluzându-l

Tipul 3. DSV tip inlet (canal atrio-ventricular)
- interesează porțiunea din sept imediat sub aparatul valvular

Tipul 4. DSV muscular
- situat în porțiunea trabeculară a VD.
- defectele musculare multiple (>3) sunt numite *swiss-cheese*

Tabelul 71.44. Modificările fiziopatologice în funcție de dimensiunea defectului și cea a șuntului stânga-dreapta (după Lell W.A. **[4]**)

	Șunt	ΔP	RVP	PVD	HVD	HVS	Suflu
mic	Stânga-dreapta mic	mare	N	N	-	+	holosistolic
mediu	Stânga-dreapta moderat	20 mm Hg	↑	↑	+	+	holosistolic
mare	Bidirecțional Stânga-dreapta mare Dreapta-stânga mic	fără	fără	↑↑	++	++	descrescendo
mare cu RVP ↑↑	Dreapta-stânga	fără	fără	↑↑	++	–	minim/absent

ΔP = gradient presional între cele două ventricule, RVP = rezistențe vasculare pulmonare, HVD = hipertrofie ventriculară dreaptă, HVS = hipertrofie ventriculară stângă, PVD = presiune în ventricul drept, N = valori normale

Scăderea RVP după naștere determină creșterea debitului pulmonar și la vârsta de 1 lună apar: tahipnea, tahicardia, stagnarea în creștere și infecțiile respiratorii pulmonare. Cianoza apare în contextul infecțiilor pulmonare. Hipoxemia este ameliorată de administrarea de oxigen.

Mecanismele adaptative cardiace, secundare unui șunt mare, sunt: presiunea din VS este transmisă VD, în consecință ambele ventricule se hipertrofiază; presiunea din artera pulmonară crește și evoluția este cu BOVP și sindrom Eisenmenger (presiunea din artera pulmonară depășește presiunea sistemică, șuntul se inversează și apare cianoza). Aproximativ 50% dintre pacienții cu șunt mare dezvoltă acest sindrom.

Cateterismul cardiac măsoară RVP și răspunsul la vasodilatatoare. RVP > 6 UW/m^2, după administrare de vasodilatatoare, constituie criteriu de inoperabilitate. Indicațiile de corecție chirurgicală sunt cuprinse în **Tabelul 71.45.**

5.2.1.2. Anestezia. Îngrijirea preoperatorie. Pacienții care se prezintă cu fenomene de insuficiență ventriculară stângă (edem pulmonar, tahipnee, tahicardie) necesită ventilație mecanică preoperatorie și tratament antibiotic pentru infecția pulmonară **[5]**. Se vor evita scăderea excesivă a RVP (prin hipocapnie și hiperoxie crește debitul sanguin pulmonar) și depresia miocardică. Se pot utiliza nivele de PEEP = 5–10 cmH_2O.

Premedicația. Se poate realiza oral, nasal sau rectal, utilizând benzodiazepine, barbiturice, opioizi și anticolinergice. In cazul prezenței unei căi intravenoase, se poate recurge la premedicație i.v. cu midazolam (0,05–0,1 mg/kg). Pacienții cianotici și cei cu fenomene de insuficiență ventriculară stângă (IVS) nu vor tolera hemodinamic și respirator premedicația. Copiii sub 10 luni nu necesită sedare preoperatorie.

Monitorizarea standard (ECG, pulsoximetrie, capnografie, TA noninvazivă, termometrie) este completată de: cateter arterial, cateter venos central percutan sau cateter în atriul drept montat chirurgical intraoperator, cateter în artera pulmonară și cateter în atriul stâng montat chirurgical (la pacienții cu RVP crescute) după sevrarea de CEC.

Tabelul 71.45. Indicațiile de operație în DSV (după Lell W.A. **[4]**)

1. sugar cu semne de IVS
2. sugar cu deficit de creștere
3. sugar cu infecții respiratorii recurente
4. hipertensiunea pulmonară ușoară în primele 6 luni de viață și cel mai târziu la 2 ani

Inducția inhalatorie poate fi o alternativă la pacienții stabili hemodinamic. Inducția este accelerată de prezența șuntului stânga-dreapta, fără a avea semnificație clinică. Sevofluranul este preferat altor agenți inhalatori, având cel mai mic efect depresor miocardic. Inducția i.v. combină opioidul, agentul inhalator și blocantul neuromuscular nedepolarizant.

Menținerea anesteziei se realizează cu o combinație de: opioizi (doza este adaptată duratei intervenției), sevofluran și blocant neuromuscular. Utilizarea N_2O nu este contraindicată, dar există riscul emboliilor aerice.

Sevrarea de CEC. Tulburările de conducere necesită pacemaker temporar. La pacienții cu RVP crescute, sevrarea de CEC poate necesita NO inhalator și suport inotrop pozitiv cu inhibitor de fosfodiesterază (milrinonă).

Aprecierea șunturilor reziduale se realizează cu ajutorul ecocardiografiei transesofagiene (ETE) intraoperator. Mărimea șuntului este apreciată după formula: Qp/Qs = (saturația arterială – saturația din vena cavă superioară) / (99 – saturația din artera pulmonară). Defectul rezidual trebuie închis dacă raportul este >1,5. Utilizarea ETE la copil se însoțește de câteva complicații redutabile (respiratorii sau cardio-vasculare), reversibile la retragerea sondei. Compresia aortei descendente la angularea sondei (anteflexie și rotire spre stânga) se însoțește de hipotensiune; compresia venei cave, a venelor pulmonare sau a atriului stâng afectează presiunea de umplere ventriculară și debitul cardiac **[31]**. Compresia căilor aeriene produce laringospasm, bronhospasm și hipoxie.

5.2.1.3. Complicațiile postoperatorii sunt sintetizate în **Tabelul 71.46.** Tulburările de conducere care nu s-au remis în 7–10 zile postoperator necesită pace-maker definitiv **[5]**. Tahiaritmiile (tahiaritmiile supraventriculare, tahicardia joncțională ectopică) sunt tratate prin hipotermie ușoară și digitală. Copiii cu fenomene de IVS preoperator și cei cu HTP vor fi sedați și ventilați mecanic postoperator. Se continuă vasodilatatoarele pulmonare și se instituie tratament diuretic agresiv.

5.2.1.4. Anestezia pentru închiderea DSV prin sistem ocluziv introdus percutan. Metoda se adresează DSV muscular, perimembranos și subaortic. Ea se desfășoară în laboratorul de cateterism și se însoțește de instabilitate hemodinamică, necesitând anestezie generală și monitorizare invazivă **[32]**.

Tabelul 71.46. Complicații postoperatorii după închiderea DSV (după Davies L.K. **[5]**)

1. episoade de HTP și insuficiență ventriculară dreaptă
2. sunt rezidual
3. disfuncție ventriculară stângă prin timp de ischemie miocardică mare
4. insuficiență tricuspidiană
5. insuficiență aortică în caz de DSV supracristal

După monitorizarea standard a pacientului, anestezia poate fi indusă inhalator cu sevofluran 8% sau intravenos. Montarea unui cateter central venos este opțională. Menținerea anesteziei se realizează cu anestezic inhalator, la care se adaugă doze mici de opioid (fentanyl 1,5–2µg/kg), midazolam 20–100 µg/kg și pancuronium 1mg/kg. Antibioprofilaxia este obligatorie. Ventilația mecanică se realizează cu $FiO_2 = 0,21$ și se asigură un $paCO_2$ și pH normale (pentru diagnosticarea corectă a gradului de HTP). Se recomandă infiltrarea de bupivacaină 0,5% la locul puncției femurale. Cateterul din artera femurală va folosi și pentru monitorizarea invazivă a presiunii arteriale. Se vor urmări nivelele serice ale lactatului ca indicator al DC scăzut.

După stabilirea accesului vascular necesar procedurii (cateter în artera femurală de 6F și cateter în vena femurală de 8F), se administrează heparină în doze de 100 UI/kg, menținând un ACT între 200–250 sec.

Intreaga procedură se face sub ghidaj ecocardiografic (transtoracic și transesofagian) și fluoroscopic (ventriculografie și aortografie).

La sfârșitul procedurii se antagonizează efectul curarei cu neostigmină 70 µg/kg și atropină 20 µg/kg. Pacientul detubat este urmărit în urmatorele 24 de ore în secția de terapie intensivă cardiacă **[32]**.

Complicațiile postprocedură sunt sintetizate în **Tabelul 71.47.** Hipotensiunea arterială este corectabilă prin administrare de fluide. Rareori, este utilizat suportul inotrop pozitiv. Uneori hipotensiunea poate fi provocată de insuficiența valvulară (aortică sau tricuspidiană) tranzitorie produsă de trecerea sondelor intracardiac. Aceste tulburări sunt reversibile la retragerea sondelor. Persistența blocului complet impune stimulare, permanentă sau definitivă, cu ajutorul unui pacemaker.

Tabelul 71.47. Complicații postprocedură după închiderea percutană a DSV (după Davies L.K. **[5]**)

1. hipotensiune arterială
2. anemie secundară pierderilor sanguine din timpul procedurii
3. aritmii majore: fibrilație ventriculară corectată prin defibrilare
4. tulburări de conducere însoțite de hipotensiune
    – bloc major de ram stâng
    – bloc major de ram drept
    – bloc complet

5.2.2. Defecte septale atriale

Reprezintă 6–10% dintre cardiopatiile congenitale. Clasificarea DSA se bazează pe localizarea față de fosa ovalis (**Tabelul 71.48**).

Tabelul 71.48. Tipurile anatomice de DSA (după Lell W.A. **[4]**)

1. ostium primum localizat în partea inferioară a septului, deasupra valvei atrio-ventriculare, asociat frecvent cu cleft de valvă mitrală
2. ostium secundum, central, în zona fosei ovalis
3. sinus venos la joncțiunea atriului drept cu vena cavă superioară, asociat cu anomalii de drenaj venos pulmonar
4. foramen ovale patent cu valvă incompetentă

5.2.2.1. Fiziopatologie. Șuntul interatrial stânga-dreapta este determinat de diferența de presiune dintre atriul drept și cel stâng și de mărimea defectului **[4]**. Presiunea atrială depinde de complianța atrială și de cea ventriculară. La sugar, complianța VD este scăzută, rezistența la golirea atriului drept este crescută, presiunea la nivelul atriului drept este crescută, șuntul stânga-dreapta este minim. Scăderea RVP îmbunătățește complianța VD și crește șuntul stânga-dreapta.

In cazul defectelor mari, șuntul este mare și încarcă circulația pulmonară de 3–5 ori. Sarcina de volum impusă cavităților drepte va duce la dilatarea atriului drept și la hipertrofia VD. Valva tricuspidă și cea pulmonară devin insuficiente. Debitul pulmonar crescut induce hiperplazia intimală în patul vascular pulmonar și creșterea RVP. Frecvent, aceste modificări apar în a doua decadă de viață, dar există și copii cu DSA mare și RVP crescute. În cazurile cu HTP severă, șuntul se inversează, dreapta-stânga, ducând la cianoză și sindrom Eisenmenger. Un număr scăzut de pacienți (<10%) evoluează spre BOVP ireversibilă. Secundar creșterii presiunilor din cavitățile drepte, apare congestia viscerală.

Cei mai mulți pacienți rămân asimptomatici până la vârsta adultă. Copiii simptomatici prezintă insuficiență cardiacă congestivă, deficit de creștere, infecții respiratorii frecvente, oboseală, dispnee. Riscul de endocardită este mic. Emboliile paradoxale pot constitui primul simptom al acestei boli.

5.2.2.2. Anestezia. Frecvent, vârsta la care are loc corecția este de 4–5 ani. La acestă vârstă *premedicația* este obligatorie. Calea de administrare și substanțele folosite sunt similare cu cele enunțate la premedicația DSV.

Monitorizarea standard este completată de cea invazivă: cateter în artera radială și cateter venos central. Intrucât atriul drept are o complianță crescută, presiunea din atriul drept nu va reflecta corect volemia. Variațiile mari de volum sunt înregistrate ca variații mici de presiune. Există asfel riscul suprasarcinii de volum în postoperator, dacă se aleg drept valori țintă ale presiunii din atriul drept valorile standard (PVC = 8-10 mm Hg). Intraoperator se stabilesc valorile țintă ale PVC, valori care asigură un debit cardiac adecvat.

Inducția și menținerea anestezică sunt similare celor din DSV.

Sevrarea de CEC. Durata CEC este mică, sevrarea este simplă. Folosirea hemofiltrării modificate și a tehnicilor cell-saver-ului scade necesarul transfuzional la această categorie de pacienți. Controlul corecției chirurgicale, mai ales în cazurile cu leziuni asociate (drenaj venos pulmonar aberant), se realizează cu ajutorul ecocardiografiei transesofagiene. Inserția sondei pentru ETE, la copiii mici, nu este lipsită de riscuri. Creșterea bruscă a presiunii inspiratorii, scăderea volumului curent, creșterea $ETCO_2$, obținerea unei curbe capnografice de tip obstructiv sugerează compresia bronhiei principale stângi. Aceasta este localizată între artera pulmonară stângă (dilatată, în condițiile unui șunt stânga-dreapta) și esofag, fiind ușor de comprimat de o sondă rigidă care avansează în esofag **[33]**.

Detubarea pe masa de operaţie sau în primele ore postoperator este practicată pentru cazurile necomplicate. Prezenţa HTP şi a insuficienţei ventriculare drepte impune continuarea ventilaţiei mecanice, a analgeziei şi sedării în următoarele 24–48 de ore.

5.2.2.3. Complicaţii postoperatorii sunt redate în **Tabelul 71.49**. Hipotensiunea arterială şi DC scăzut se dotorează hipovolemiei. Tratamentul tulburărilor de ritm constă în corecţia tulburărilor electrolitice şi medicamente antiaritmice. Tulburările de conducere sunt de obicei tranzitorii şi necesită stimulare temporară.

Tabelul 71.49. Complicaţii postoperatorii după închiderea DSA (după Davies L.K. **[5]**)

1. hipotensiune
2. debit cardiac scăzut
3. tulburări de ritm supraventriculare
4. tulburări de conducere

5.2.3. Canal atrio-ventricular

Defectele canalului atrio-ventricular (CAV) au o incidenţă de 2,9% din totalul MCC. Frecvent se asociază cu sindromul Down (72%), cu asplenia, polisplenia, sindromul Di George sau alte anomalii cardiace (tetralogia Fallot, dublă cale de ieşire din ventriculul drept, transpoziţia vaselor mari) **[34]**. Clasificarea anatomică a defectului este cuprinsă în **Tabelul 71.50.**

Tabelul 71.50. Clasificarea anatomică a CAV (după Lell W.A. **[4]**)

1. Canal atrio-ventricular parţial
    - patru elemente care pot să apară singure sau combinate:
    - DSA tip ostium primum, DSV tip inlet, cleft de valvă mitrală anterioară,
    - lărgirea comisurii antero-septale tricuspidiene
2. Formă intermediară - de tranziţie
    valva comună atrio-ventriculară este împărţită în două componente distincte: mitrală şi tricuspidă
3. Forma completă
    DSA, DSV şi o valvă comună atrio-ventriculară

5.2.3.1. Fiziopatologie. Se produc următoarele tulburări hemodinamice: şunt interatrial, şunt interventricular şi disfuncţia valvei atrio-ventriculare. Copiii cu CAV parţial pot fi asimptomatici sau simptomatici. Primii au un şunt stânga-dreapta şi diferite grade de insuficienţă mitrală, dilatarea atriului drept, hipertrofia VD şi creşterea RVP. Dacă insuficienţa mitrală este semnificativă, apar fenomene de insuficienţă cardiacă.

Sugarul care prezintă insuficienţă cardiacă congestivă poate să asocieze şi alte leziuni de tipul membrană stenozantă sub valva aortică, anomalii de inserţie a cordajelor sau coarctaţie de aortă.

In formele complete, valva atrio-ventriculară este regurgitantă şi există un şunt mare stânga-dreapta care încarcă circulaţia pulmonară apărând insuficienţa cardiacă congestivă (ICC). Atriul drept şi artera pulmonară sunt dilatate, VD este hipertrofiat. Presiunea în artera pulmonară este crescută. Gradul regurgitării prin valva atrio-ventriculară determină apariţia fenomenelor de insuficienţă cardiacă. Hipertensiunea pulmonară apare încă din primul an de viaţă.

Terapia chirurgicală urmăreşte închiderea DSA, închiderea DSV, crearea a două valve atrio-ventriculare, evitând lezarea ţesutului de conducere. In formele parţiale asimptomatice, corecţia chirurgicală poate fi amânată până la vârsta de 2–4 ani. In formele complete, corecţia chirurgicală totală trebuie realizată înainte de vârsta de 6 luni, vârstă la care apare o creştere ireversibilă a RVP. Fibroza intimei de la nivelul vaselor pulmonare este deja prezentă la vârsta de 6 luni. Corecţia la vârsta < 6 luni are un număr mai mic de complicaţii postoperatorii şi o rată mai mică de reintervenţie pentru insuficienţa valvei atrio-ventriculare stângi **[35]**. Unele studii scad limita de vârstă la 3 luni vârsta la care complicaţiile şi reintervenţiile sunt minime **[36, 37]**.

Operaţiile paliative de banding ale arterei pulmonare au fost abandonate din cauza rezultatelor negative. Rămân câteva indicaţii pentru banding: defectele ventriculare multiple (în timp unele se vor închide), dispoziţii particulare ale valvei atrio-ventriculare şi dimensiuni ale VS care contraindică corecţia totală, infecţii ca bronţiolita si miocardita. Prezenţa insuficienţei valvei atrio-ventriculare contraindică banding-ul arterei pulmonare, care ar creşte postsarcina ventriculară.

5.2.3.2. Anestezia. Evaluarea preanestezică. Asocierea cu sindromul Down avertizează asupra sensibilităţii acestui miocard la anestezicele inhalatorii şi asupra tendinţei la bradicardie. Copiii care au avut insuficienţă cardiacă congestivă sunt sub tratament medical cu digitală şi diuretic.

Premedicaţia. Sedarea preoperatorie se evită la pacienţii cu sindrom Down, dat fiind riscul crescut de depresie respiratorie.

Monitorizarea standard este completată de cea invazivă (cateter arterial, cateter venos central, cateter în artera pulmonară şi atriul stâng).

Inducţia şi menţinerea anestezică. La copiii cu ICC se recurge la inducţie intravenoasă, preferându-se opioizii. La pacienţii oligosimptomatici sau asimptomatici se poate utiliza şi tehnica inhalatorie. Tehnica anestezică urmăreşte evitarea creşterii RVS şi menţinerea RVP, fără a deprima contractilitatea miocardică.

Durata CEC pentru corecţia totală este mare. Ecocardiografia transesofagiană evaluează regurgitarea şi şunturile reziduale.

Frecvent, *desprinderea de CEC* se realizează sub suport inotrop pozitiv şi vasodilatator. Se menţin valori ale presiunii în atriul stâng sub10–12 mm Hg, evitând dilatarea cavităţilor ventriculare şi a inelului valvular care ar duce la exacerbarea regurgitării valvulare. Tulburările de conducere necesită pace-maker temporar. Patul vascular reactiv impune menţinerea sedării şi ventilaţiei mecanice în postoperator.

Ingijirea postoperatorie este centrată pe evitarea crizelor de HTP şi optimizarea DC. Factorii care pot declanşa criza de HTP sunt: hipoxia, hipercapnia, acidoza, durerea, hipotermia. Postoperator imediat, pacientul rămâne sedat şi curarizat. DC este crescut prin administrare de medicamente inotrop pozitive de tipul: dopamină, dobutamină. Tratamentul crizei de HTP se poate realiza cu: nitroglicerină i.v., amrinonă i.v., NO inhalator **[38]**.

5.2.3.3. Complicaţiile postoperatorii sunt cuprinse în **Tabelul 71.51.** Mortalitatea postoperatorie este cuprinsă între 3–16%. Criza de HTP refractară la tratament este o cauză frecventă de deces. Alte cauze sunt tulburările de ritm maligne (tahicardia si fibrilaţia ventriculară) **[36]**. Copiii cu cromozomi normali au un risc mai mare de reoperaţie. Asocierea CAV cu sindromul Down nu creşte riscul de reintervenţie pentru insuficienţa mitrală, ceea ce se explică prin faptul că aceştia au mai frecvent displazie de valvă stângă atrio-ventriculară. Sindromul Down are efect protectiv faţă de această displazie **[36]**.

Tabelul 71.51. Complicaţii postoperatorii după corecţia CAV (după Davies L.K. **[5]**)

1. Episoade de HTP şi insuficienţă ventriculară dreaptă
2. Disfuncţie de ventricul stâng şi sindrom de debit cardiac scăzut
3. Insuficienţă mitrală sau tricuspidiană
4. Blocuri atrio-ventriculare
5. Tulburări de ritm atriale si ventriculare
6. Şunturi reziduale

5.2.4. Persistenţa canalului arterial

Canalul arterial reprezintă 10% din totalul cardiopatiilor congenitale. Expunerea prenatală în primul semestru de sarcină la virusul rubeolei creşte semnificativ riscul de persistenţă a canalului arterial (PCA). Alţi factori favorizanţi sunt prematuritatea şi hipoxemia. Canalul arterial porneşte din aorta descendentă, din vecinătatea originii arterei subclavii stângi, şi ajunge pe faţa anterioară a arterei pulmonare.

Structura peretului canalului arterial este diferită de cea a aortei şi a arterei pulmonare, media vasului fiind constituită din fibre musculare şi nu din fibre elastice. În primele 4 zile de viaţă se produce închiderea funcţională a canalului arterial (contracţia musculaturii netede din media vasului), ulterior au loc fibroza şi închiderea permanentă a acestuia. Inchiderea canalului se produce după naştere, în condiţiile creşterii paO_2 şi scăderii nivelului sanguin al prostaglandinelor placentare (PGE_2 şi PGI_2). Prematurul are un strat muscular subţire, slab contractil **[23]**. PCA se asociază frecvent cu alte defecte cardiace: DSV, tetralogie Fallot, TVM, stenoză aortică severă.

5.2.4.1. Fiziopatologie. În timpul vieţii fetale, 90% din sângele pompat de VD în artera pulmonară este deviat prin canalul arterial (egal în diametru cu aorta descendentă) în circulaţia sistemică. După naştere, prin canalul arterial se realizează un şunt stânga-dreapta (din aortă în artera pulmonară). Rezultatele acestuia sunt: creşterea debitului sanguin pulmonar, dilatarea atriului stâng, deschiderea foramen ovale şi creşterea şuntului stânga-dreapta cu supraîncărcarea de volum a VS. Debitul de sânge printr-un canal mare este determinat de raportul RVP/RVS. Menţinerea performanţei miocardice este dependentă de câteva mecanisme compensatorii **[4]**: creşterea tonusului simpatic (tahicardie), mecanismul Frank-Starling, hipertrofia miocardică. În cazuri rare se produc HTP cu rezistenţe vasculare crescute şi inversarea şuntului. La aceşti pacienţi, reactivitatea pulmonară vasculară trebuie evaluată preoperator.

Simptomatologia canalului arterial cu şunt mare stânga-dreapta constă în edem pulmonar. In cazul inversării şuntului, apar manifestări de insuficienţă de cord drept. Prezenţa simptomatologiei constituie o indicaţie de închidere a canalului, prin intervenţie chirurgicală sau terapie medicamentoasă cu indometacin. Nivelele serice ale BNP (*brain natriuretic peptide*) constituie un test screening. Prematurul asimptomatic cu nivele crescute de BNP are indicaţie de intervenţie terapeutică pentru închiderea canalului.

5.2.4.2. Anestezie. Evaluarea preoperatorie stabileşte prin ecocardiografie transtoracică: dimensiunea şi forma canalului arterial, hipertrofia VS şi dimensiunile atriului stâng, presiunea în artera pulmonară şi hipertrofia VD. Restricţia lichidiană şi tratamentul diuretic sunt aplicate copiilor cu manifestări de edem pulmonar. Riscul mare de endocardită bacteriană subacută impune antibioprofilaxie perioperatorie. Există un risc de embolii paradoxale.

Premedicaţia este indicată sugarului şi copiilor mari, însă nu este necesară în cazul nou-născutului.

Monitorizarea noninvazivă (ECG, TA neinvazivă, capnografie, pulsoximetrie, stetoscop esofagian) este suficientă pentru cazurile necomplicate. Se vor folosi două pulsoximetre plasate deasupra şi sub nivelul canalului (la nivelul membrelor inferioare) şi o manşetă de tensiune pe braţul drept. Ligatura accidentală a arterei pulmonare se însoţeşte de scăderea SpO_2 şi de creşterea $ETCO_2$. Ligatura canalului arterial se însoţeşte de creşterea presiunii diastolice. Efectul pe presiunea sistolică este tranzitor şi variabil. Existând riscul de lezare a unor structuri vasculare de calibru mare, se recomandă montarea a două linii venoase.

Inducţia şi menţinerea. Corecţia chirurgicală se realizează prin toracotomie stângă. Se pot folosi doze mari de opioid (50µg/kg fentanyl) sau combinarea anesteziei generale cu cea peridurală. Inducţia inhalatorie este o opţiune pentru copiii asimptomatici. Plasarea cateterului peridural se face după inducţia anestezică şi intubarea pacientului. Opioizii administraţi epidural în doză unică la nou-născut sau în doze repetate pe cateter la copiii mai mari asigură o analgezie adecvată. Sevofluranul este de preferat altor anestezice inhalatorii, având efect minim depresor cardiac.

La copiii de peste 4 ani sunt posibile intubaţia selectivă şi ventilarea unui singur plamân pe durata corecţiei chirurgicale. Ventilaţia mecanică se face cu $FiO_2 = 05–0,6$ şi în normocapnie, astfel încât rezistenţele vasculare pulmonare să nu scadă excesiv, iar şuntul stânga-dreapta să nu crească. Copiii mari pot fi detubaţi la sfârşitul intervenţiei.

Analgezia postoperatorie. Opioizii administraţi intravenos la intervale fixe, analgezia controlată de pacient, blocurile nervoase intercostale, anestezicele locale (bupivacaina 0,25%) administrate intrapleural sau peridural s-au dovedit tehnici eficiente de analgezie postoperatorie.

Tehnicile moderne de corecţie a canalului arterial folosesc: minitoracotomii stângi, toracoscopii videoasistate sau închiderea cu ajutorul unor sisteme ocluzive (în laboratorul de cateterism). Acestea facilitează externarea pacienţilor în aceeaşi zi. O tehnică anestezică care combină anestezia generală cu cea peridurală şi analgezia postoperatorie pe cateterul peridural (în doză unică, înainte de scoaterea cateterului) permite externarea pacientului la numai 10 ore după terminarea procedurii **[39]**.

Asocierea PCA cu stenoză aortică severă modifică planul anestezic. Hipotensiunea uşoară TAS = 70–80 mm Hg, indusă în timpul manipularii vaselor mari, pentru a reduce pierderile sanguine şi a facilita clamparea canalului arterial, este bine tolerată de un PCA (leziune izolată). În prezenţa stenozei aortice hipotensiunea este prost tolerată, scade presiunea de perfuzie coronariană a unui miocard hipertrofiat şi poate precipita o ischemie miocardică **[40]**. Corecţia unui PCA asociat cu DSV şi hipoplazie de arteră pulmonară dreaptă trebuie să evite hipotensiunea arterială. Inducerea ei se însoţeşte în acest context de desaturare severă **[41]**.

5.2.4.3. Complicațiile postoperatorii sunt cuprinse în **Tabelul 71.52.** Insuficiența VS se datorează creșterii postsarcinii: VS ejectează doar în circulația sistemică, în care RVS sunt de 10 ori mai mari față de cele pulmonare **[5]**.

Tabelul 71.52. Complicații postoperatorii după ligatură PCA (după Davies L.K. **[5]**)

1. ligatură accidentală a aortei descendente sau a arterei pulmonare stângi
   (clinic se manifestă prin hipotensiune și hipoxemie)
2. recanalizarea tardivă a canalului arterial
3. lezarea nervului laringeu recurent
4. disfuncția ventriculului stâng prin creșterea postsarcinii
5. chilotorax
6. pneumotorax

5.2.5. Coarctația de aortă

Coarctația de aortă reprezintă 5% din totalul MCC. Ea este caracterizată prin **[23]**: 1) variabilitatea morfologiei coarctației, 2) leziuni asociate (sindrom de cord stâng hipoplazic, transpoziție de vase mari cu atrezie de tricuspidă, ventricul unic cu stenoză subaortică, defect septal ventricular, bicuspidie de aortă), 3) diferențe între nou-născut, sugar și adult, 4) utilizarea prostaglandinei E_1 în terapia preoperatorie a acestei leziuni și 5) înțelegerea etiologiei și tratamentul corect al hipertensiunii sistemice, după corecția chirurgicală a leziunii.

Clasificarea anatomică a coarctației de aortă ține seama de relația ei cu canalul arterial (preductală, juxtaductală, postductală). Leziunile nou-născutului și sugarului sunt de tip preductal și sunt caracterizate prin sărăcia circulației colaterale și asocierea frecventă a hipoplaziei istmului aortic și a arcului aortic. Perfuzia jumătății inferioare a corpului este asigurată de canalul arterial.

Simptomatologia la această vârstă constă în: puls femural slab, hipertensiune sistemică, insuficiență cardiacă congestivă, tahipnee și chiar cianoză diferențială (cianoză în jumătatea inferioră a corpului, care apare în condiții de șunt dreapta-stânga prin canalul arterial în condiții de HTP). Prezența unui gradient între tensiunea arterială sistolică măsurată la braț și cea la picior mai mare de 35 mm Hg ridică suspiciunea acestui diagnostic. Prezența unei insuficiențe aortice scade acest gradient.

Supraviețuirea este îmbunătățită prin menținerea permeabilității canalului arterial cu ajutorul prostaglandinei E_1.

Tipurile juxtaductale și postductale au o circulație colaterală bine dezvoltată. Perfuzia măduvei spinării este dependentă de fluxul prin artera subclavie, care alimentează artera vertebrală și spinală anterioară.

5.2.5.1. Fiziopatologie. După naștere, fiziopatologia coarctației de aortă depinde de trei variabile **[4]**: gradul obstrucției, statusul canalului arterial și leziunile asociate. Coarctația izolată, cu obstrucție medie sau ușoară, cu canal arterial închis, va avea drept consecință hipertensiune sistemică, hipertrofie de ventricul stâng, fără insuficiență ventriculară. În timp, se va dezvolta circulația colaterală, iar gradientul presional va diminua.

Coarctația de aortă cu obstrucție severă în calea de ejecție a VS, după închiderea canalului arterial, va fi însoțită de hipertensiune sistemică, creșterea bruscă a postsarcinii, insuficiență de cord stâng cu scăderea contractilității și dilatarea VS.

Mecanismele implicate în hipertensiunea arterială de tip sistolic sunt: obstrucția luminală, creșterea nivelelor plasmatice ale reninei și creșterea volumului spațiului extracelular. Corecția obstrucției intraluminale nu anulează celelalte două mecanisme, existând o hipertensiune reziduală. Severitatea patologiei reziduale depinde de vârsta la care are loc corecția chirurgicală. Chirurgia coarctației la nou-născut nu este urmată de regresia totală a simptomatologiei.

Un gradient rezidual mai mic de 15 mm Hg, cu sau fără hipertensiune arterială sistolică ușoară, se însoțește de modificări la nivelul VS: hipertrofie ventriculară stângă și disfuncție diastolică de ventricul stâng.

Corecția tardivă are urmări cu mult mai grave: hipertensiune, dilatație anevrismală a aortei, disecția aortei, moarte subită, acidente vasculare cerebrale sau coronariene.

Hipertensiunea arterială cronică postcorecție chirurgicală cunoaște mai multe explicații: alterarea vasoreactivității patului arterial precoarctație (scade capacitatea de vasodilatație și crește sensibilitatea la catecolamine) și scăderea sensibilității baroceptorilor carotidieni.

5.2.5.2. Anestezie. Vârsta optimă la care se face corecția chirurgicală este controversată. Corecția sub 1 an de viață este însoțită de o rată mare de complicații: coarctație reziduală și mortalitate postoperatorie crescută. Corecția tardivă este urmată de creșterea mortalității și morbidității de cauză cardio-vasculară. Cele mai puține reacții adverse apar atunci când corecția se face la vârsta de 1–1,5 ani **[4]**.

Monitorizarea anestezică. Măsurarea tensiunii arteriale trebuie realizată deasupra și sub nivelul coarctației. Artera subclavie stângă fiind implicată în coarctație, se va evita măsurarea tensiunii arteriale pe brațul stâng. Cateterizarea arterei radiale drepte și a unei artere femurale oferă informații despre perfuzia periferică. Monitorizarea PVC este indicată doar la pacienții care au avut nevoie în preoperator de suport inotrop pozitiv, în cazul corecției chirurgicale sub CEC sau în prezența leziunilor asociate. La restul pacienților, abordul venos periferic este suficient. Profunzimea anesteziei, la acești pacienți hipertensivi, se apreciază cu BIS.

Valoarea critică a presiunii arteriale în aorta decendentă este de 45 mm Hg. Sub această valoare apare hipoperfuzia periferică și medulară. Metodele de optimizare a perfuziei medulare sunt: folosirea șunturilor vasculare sau a bypass-ului parțial al cordului stâng; hipotermia ușoară (35°C); normocapnia; administrarea pe cateterul peridural a morfinei sau hidromorfinei (rol de *scavenger* al radicalilor liberi dintr-o zonă ischemică).

O altă metodă de monitorizare a funcției măduvei spinării în timpul clampării aortei este determinarea potențialelor evocate somatosenzoriale. Absența lor precede cu 15–45 minute lezarea ireversibilă a măduvei spinării. Paraplegia apare în 0,5–1 % din cazurile cu hipoperfuzie prelungită pe durata clampării aortei.

Inducția și menținerea. Nou-născutul simptomatic vine la sală cu perfuzie cu prostaglandină E_1. Inducția și menținerea anesteziei se fac cu doze mari de opioid. Copilul mare cu hipertensiune și hipertrofie de ventricul stâng va tolera hemodinamic tehnicile inhalatorii de inducție, urmate de tehnici combinate de anestezie pentru menținere. Anestezia peridurală toracică combinată cu o anestezie generală superficială prezintă avantajul stabilității hemodinamice și al controlului tensiunii arteriale, asigurând o bună analgezie postoperatorie.

După îndepărtarea clampei aortice este esențial controlul tensiunii arteriale. Medicamentele alfa și beta-blocante de tipul labetalolui asigură un control al tensiunii arteriale.

5.2.5.3. Complicațiile postoperatorii sunt cuprinse în **Tabelul 71.53.** Hipertensiunea postcorecție chirurgicală din primele 24 de ore postoperatorii se datorează descărcărilor crescute de catecolamine din această perioadă și desensibilizării baroceptorilor carotidieni. Tratamentul ei se realizează asigurând o analgezie adecvată și administrând medicamente vasoactive: nitroprusiat de sodiu, beta-blocanți, inhibitori de enzimă de conversie, clonidină și anestezice locale administrate pe cale peridurală.

Tabelul 71.53. Complicații postoperatorii după cura coarctației de aortă (după Davies L.K. **[5]**)

Hipertensiunea arterială
Complicații digestive
- ileusul și durerile abdominale
- ischemia intestinală
- necroza peretului intestinal

Paraplegia
Lezarea unor trunchiuri nervoase
- lezarea nervului frenic stâng
- lezarea nervului laringeu recurent
- lezarea trunchiului simpatic

Lezarea ductului limfatic toracic
Sângerarea postoperatorie

În prima zi postoperator, profilul seric al mediatorilor se schimbă: nivelul norepinefrinei, angiotensinei și vasopresinei crește odată cu scăderea factorului natriuretic atrial. În 50% din cazuri se manifestă o hipertensiune diastolică. Aceleași clase de medicamente vasoactive se pot folosi și în acestă perioadă.

Ileusul și durerile abdominale din primele zile postoperatorii necesită montarea unei sonde nasogastrice și evitarea nutriției enterale până la reluarea tranzitului intestinal.

Arterita mezenterică apare în ziua 3 postoperator, simptomatologia fiind de abdomen acut.

Mecanismul ei este reprezentat de o reacţie acută inflamatorie declanşată de supradistensia acută a arterelor de sub nivelul obstrucţiei, artere care sunt supuse postoperator la un stres presional mare **[42]**. Consecinţele pot fi ischemia intestinală, necroza peretului şi chiar moartea.

Lezarea intraoperatorie a nervului laringeu recurent duce la paralizia corzilor vocale manifestată clinic prin stridor şi răguşeală. Lezarea nervului frenic stâng prin hemipareza de diafragm prelungeşte ventilaţia mecanică. Lezarea trunchiului simpatic produce sindrom Horner unilateral.

Complicaţii tardive. Complicaţiile legate de corecţia chirurgicală şi defectele asociate, în special bicuspidia de aortă, cresc mortalitatea şi morbiditatea la distanţă. Hipertensiunea recurentă, în ciuda reconstrucţiei aortei, este o constantă şi este cauza majoră a complicaţiilor cerebrale, insuficienţei cardiace, rupturii de aortă şi progresiei accelerate a bolilor coronariene **[43]**. Complicaţiile aortice locale includ: recoarctaţia, anevrismul de aortă toracică cu risc crescut de ruptură, endarterita infecţioasă cu vegetaţii distale de locul coarctaţiei. Incidenţa dezvoltării anevrismului de aortă după reconstrucţia aortei ajunge, în unele studii, la 5,4% şi este asociat cu aortoplastia cu petic sintetic **[44]**.

Bicuspidia de aortă, asociată coarctaţiei, evoluează spre stenoză sau regurgitare aortică şi are un risc, independent de cel al coarctaţiei, de anevrism şi disecţie de aortă.

BIBLIOGRAFIE

(subcapitole 1–4)

1. **Diaz LK, Andropoulos DB.** *New developments in pediatric cardiac anesthesia.* „Anesthesiol Clin North America" 2005; 23(4):655–676.
2. **Constant I.** *Anesthesic agents in children: risk or benefit?* „Ann Fr Anesth Reanim" 2007; 26(6):516–523
3. **Mellon RD, Simone AF, Rappaport BA.** *Use of anesthesic agents in neonates and young children.* „Anesth Analg" 2007; 104(3):509–520
4. **Sanders R, Xu J, Hussein M, Ma D, Maze M.** *Anesthesic-induced apoptotic neurodegeneration in the neonatal rat spinal cord.* Comunicare Congres Mondial Anestezie Johanesburg Martie 2008.
5. **Njoku DB, Greenberg RS, Bourdi M et al.** *Auto antibodies associated with volatile anesthesic hepatitis found in the sera of a large cohort of pediatric anesthesiologists.* „Anesth Analg" 2002; 94:243–249.
6. **Edmund E.** *Good News, bad news.* „Anesth Analg" 2002; 94:239–240
7. **Bergman SA.** *Ketamine: review of its pharmacology and its use in pediatric anesthesia.* „Anesth Prog" 1999; 46:10–20
8. **Reves JG, Steven H, Berkowitz D.** *Pharmacology of intravenous anesthesic induction drugs.* In Kaplan JA ed. *Cardiac Anesthesia.* ed. 4, Philadelphia. W.B. Saunders Company. 1999:611 635
9. **Hartvig P, Larsson E, Joachimsson P.** *Postoperative analgesia and sedation following pediatric cardiac surgery using a constant infusion of ketamine.* „Journal of Cardiothoracic and Vascular Anesthesia", issue 2, 1993; (7):148–153
10. **DiNardo JA.** *Anesthesia for congenital heart disease.* In: DiNardo JA ed. *Anesthesia for Cardiac Surgery.* ed. 2, Stamford: Appleton & Lange.1998:141–201
11. **Morray JP, Lynn AM et al.** *Hemodynamic effect of ketamine in children with congenital heart disease.* „Anesth Analg" 1984; 63:895–899
12. **Sumpelmann R, Osthaus A.** *The pediatric cardiac patient presenting for noncardiac surgery.* „Curr Opin Anaesthesiol" 2007; 20:216–220
13. **Lake CL.** *Anesthesia for patients with congenital heart disease.* In : Kaplan JA ed. *Cardiac Anesthesia.* ed. 4, Philadelphia. W.B. Saunders Company. 1999: 785–821
14. **Hertzog JH, Campbell JK, Dalton HJ, Hauser GJ.** *Propofol anesthesia for invasive procedures in ambulatory and hospitalized children: experience in the pediatric intensive care unit.* „Pediatrics" 1999; 103(3):E30
15. **Haibo W, Randall C, Ashock R.** *Development of a new generation of propofol. Drugs in anesthesia.* „Current Opinion in Anesthesiology" 2007;20(4):311-315
16. **Knibbe CAJ, Melenhorst-de Jong G, Mestrom M et al.** *Pharmacokinetics and effects of propofol 6% for short-term sedation in pediatric patients following cardiac surgery.* „Clin Pharmacol" 2002; 54:415–422
17. **Fudickar A, Bein B, Tonner PH.** *Propofol infusion syndrom in anesthesia and intensive care medicine.* „Current Opinion in Anesthesiology" 2006; 19:404–410
18. **Coetzee JF, Coetzer M.** *Propofol in pediatric anesthesia.* „Current Opinion in Anesthesiology" 2003; 16(3):285–290
19. **Wysowski DK, Pollock ML.** *Reports of death with use of propofol (Diprivan) for nonprocedural (long-term) sedation and literature review.* „Anesthesiology" 2006; 105:1047–1051
20. **Berthold D, Rachel J, Uwe R, Bernd A.** *Etomidate and propofol are subtype-specific GABA (A)-receptor modulators.*

ABORDUL CHIRURGICAL ÎN CARDIOPATIILE CONGENITALE

SECȚIUNEA IV

CAPITOLUL 72

LUCIAN FALNIȚĂ, ION SOCOTEANU

1. PRINCIPALELE CĂI DE ABORD
2. STERNOTOMIA MEDIANĂ
3. TORACOTOMIA POSTERO-LATERALĂ STÂNGĂ
4. TORACOTOMIA DREAPTĂ
5. TORACOTOMIA MEDIOAXILARĂ
6. TORACOTOMIA BILATERALĂ
BIBLIOGRAFIE

Factorii care trebuie luați în considerare atunci când se alege abordul chirurgical sunt:

- expunerea adecvată a zonei cardiace asupra căreia se va acționa chirurgical, nu numai vizual, ci și permițând manevrarea instrumentelor;
- expunerea altor părți cardiace și a vaselor mari, necesară pentru canulare, ventare și aplicarea padelelor de defibrilare;
- ventilația adecvată (mai ușoară în decubit dorsal decât în cel lateral);
- efectele cosmetice și cele asupra dezvoltării ulterioare a musculaturii și glandei mamare.

1. PRINCIPALELE CĂI DE ABORD

Principalele căi de abord în chirurgia MCC sunt sintetizate în **Tabelul 72.1.**

Tabelul 72.1. Principalele căi de abord în cardiochirurgia pediatrică

Sternotomie mediană (totală, parțială)
Toracotomie dreaptă
Toracotomie stângă
Toracotomie bilaterală (*clamshell* – scoică)
Abord endoscopic, utilizând unul din abordurile de mai sus, cu incizie limitată (vezi capitolul *Chirurgia miniinvazivă și robotizată*)
Abord endoscopic total (posibil asistat robotizat), în care singurele incizii sunt cele pentru porturile instrumentelor endoscopice

2. STERNOTOMIA MEDIANĂ

Sternotomia mediană este abordul standard pentru operațiile cardiace necesitând circulație extracorporeală. Se mai utilizează și pentru șunturi sistemico-pulmonare și banding pulmonar. Pentru reducerea traumei chirurgicale și rezultat cosmetic mai bun, se pot practica diverse variante: sternotomie totală cu incizie la piele limitată, sternotomie parțială inferioară sau superioară [1].

Pacientul este plasat pe masa de operație în decubit dorsal, cu un câmp rulat sub umeri. Tegumentul este spălat cu săpun de betadină, apoi de trei ori cu soluție de betadină și izolat. Peste zona de lucru se lipește o folie transparentă, anitseptică (Ioban, Steri-Drape).

Incizia se face drept, cu bisturiul, de la manubriu până sub apendicele xifoid (mai scurtă în partea superioară în cazul pacienților de sex feminin, din motive cosmetice). Se mai poate utiliza și o incizie transversală submamară, cu rezultate cosmetice mai bune, dar cu riscul afectării dezvoltării sânilor [2]**(Fig. 72.1)**. Straturile următoare până la stern, inclusiv periostul, se secționează cu electrocauterul **(Fig. 72.2)**. Spațiul de sub apendicele xifoid și ligamentul interclavicular sunt disecate digital sau cu pensa disectoare **(Fig. 72.3)**. Sternul este apoi secționat longitudinal, respectând linia mediană, cu sternotomul, de la apendicele xifoid înspre cranial (unii chirurgi preferă sensul invers). În reintervenții este foarte util sternotomul oscilant, care permite controlul vertical al straturilor secționate. Sângerarea din sternul secționat (care poate fi semnificativă în cazul pacienților vechi cianotici) este controlată cu ajutorul electrocauterului și prin aplicarea de ceară, care trebuie făcută cu măsură, pentru a nu împiedica realipirea sternului și a nu favoriza infecția **(Fig. 72.4)**.

Depărtătorul pentru stern este deschis gradat, inițial doar atât cât să permită disecarea țesutului adipos mediatinal **(Fig. 72.5)**. Timusul este disecat între cei doi lobi; dacă este foarte mare sau e nevoie de loc pentru montarea unui conduit valvulat, se poate practica timectomia subtotală. Pericardul se deschide de obicei pe mijloc, iar marginile lui sunt suspendate de depărtător. Dacă se utilizează pericard autolog în corecția chirurgicală, secționarea pericardului se face în dreapta.

Canularea. Se plasează burse pe aortă (două, cu sau fără petice), sub originea trunchiului brahiocefalic; în unele operații (switch, corecția trunchiului arterial comun etc.), bursele pentru canula arterială se plasează pe arcul aortic. Cavele se șnuruiesc, apoi se plasează bursele pentru canulele venoase, pentru cea superioară pe cava superioară sau pe urechiușa atriului drept, pentru cea inferioară pe atriul drept sau, rar, pe cava inferioară. În unele cazuri, manipularea cordului nu este tolerată hemodinamic și manevrele pentru șnuruire și bursa de cavă inferioară se fac în circulație extracorporeală, cu canula arterială și canula venoasă superioară montate. Ventarea cavităților stângi se poate face prin vena pulmonară superioară dreaptă, prin septul interatrial, prin apexul ventriculului stâng, prin artera pulmonară.

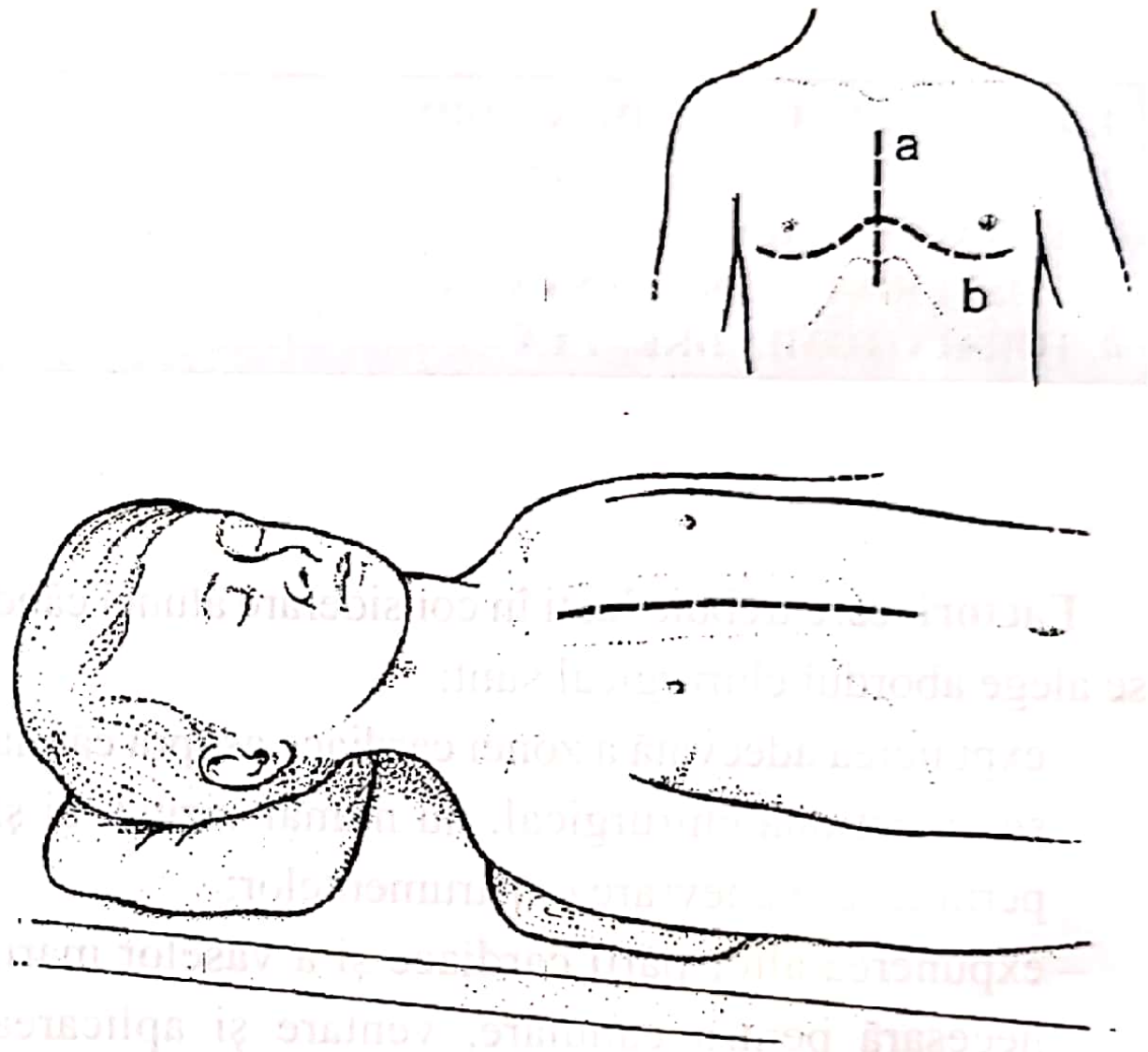

Fig. 72.1. Incizii cutanate pentru sternotomia mediană: **a** – incizia clasică; **b** – incizia „în scoică" [3]

Închiderea sternului se face cu sârme de oțel inoxidabil (mărimea 2.0 pentru nou-născuți, 1 pentru copii mici și 4 pentru copii mai mari) sau cu fire Ethibond. Fascia profundă este închisă prin sutură continuă cu fir absorbabil; la fel și stratul subcutan, dar cu un fir mai subțire. Tegumentul se închide prin sutură intradermică. În unele cazuri, după corecții chirurgicale complexe și prelungite, închiderea sternului nu este tolerată hemodinamic (este nevoie de un cord mai plin pentru a susține tensiunea arterială și miocardul este edemațiat); soluția constă în sutura unei membrane decupate ovoidal de marginile tegumentului și lăsarea deschisă a sternului pentru o perioadă.

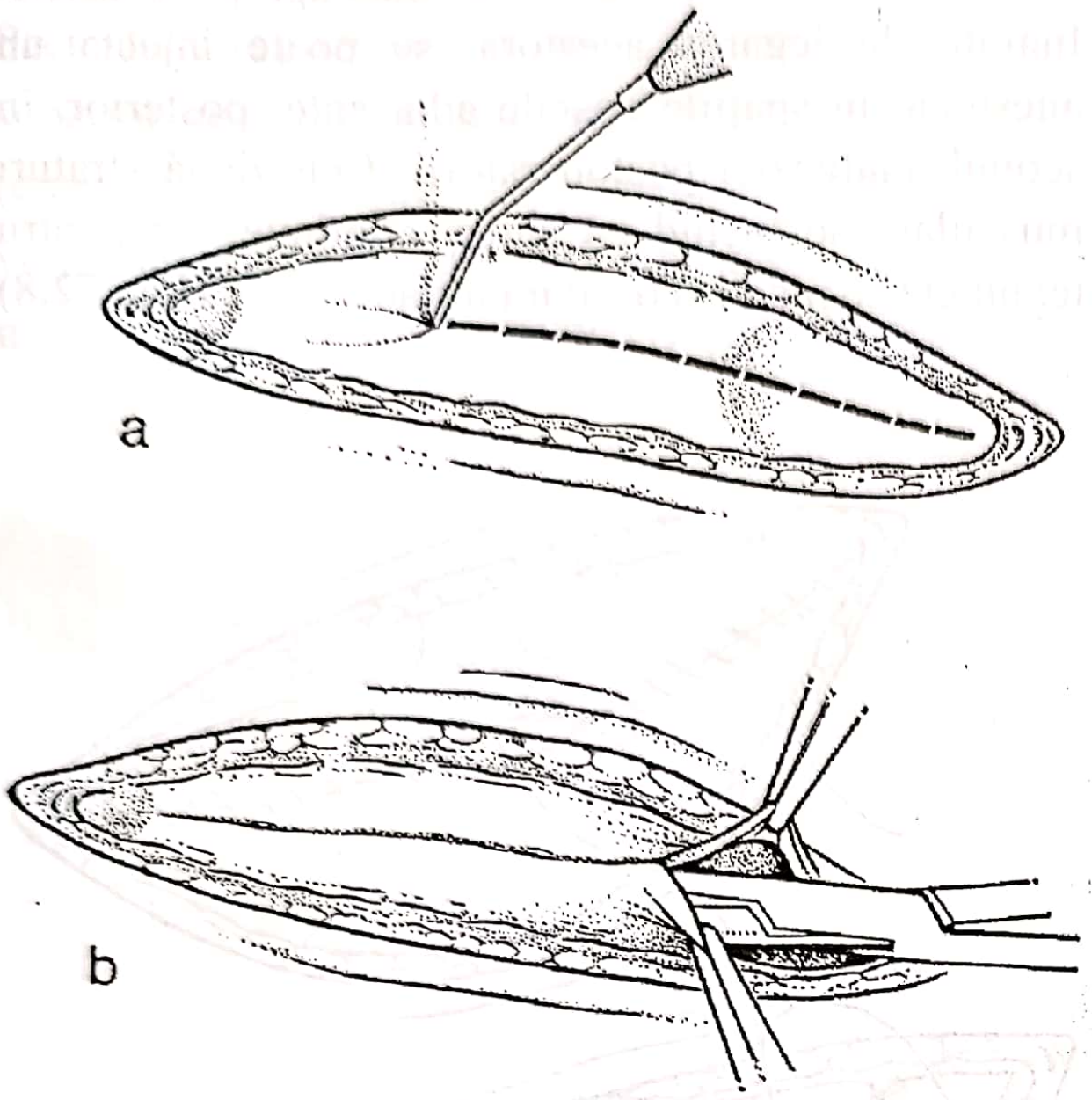

Fig. 72.2. Sternotomia mediană: secționarea straturilor presternale (**a**) și disecția subxifoidiană (**b**)

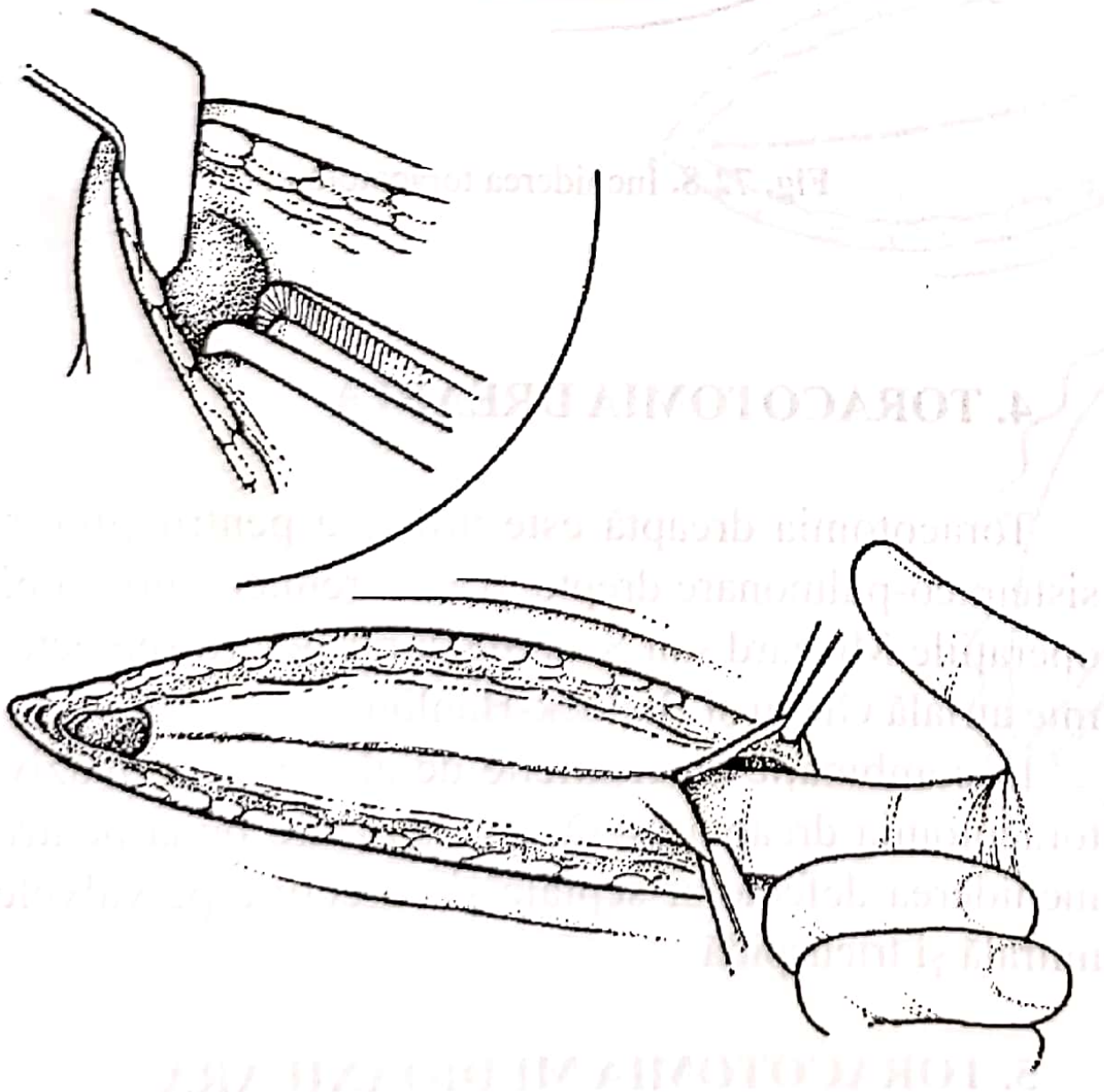

Fig. 72.3. Sternotomia mediană: disecția spațiului de sub apendicele xifoid și a ligamentului interclavicular

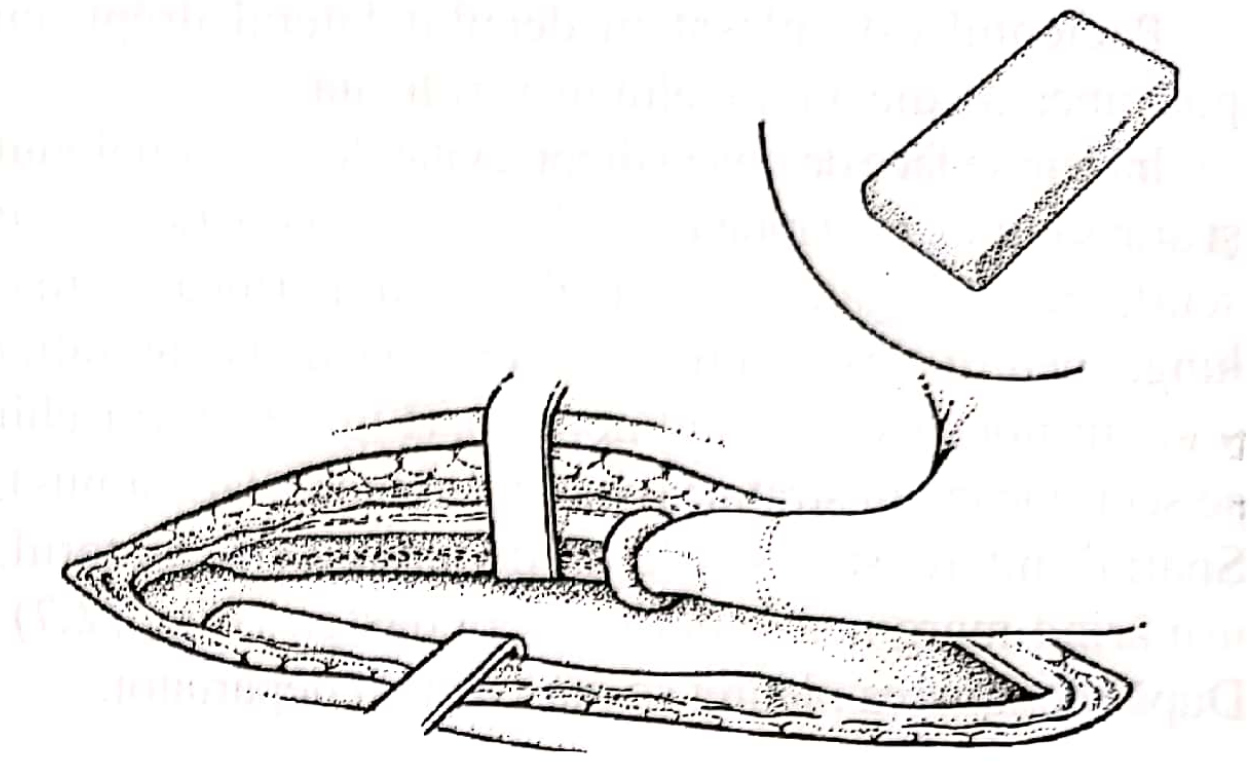

Fig. 72.4. Sternotomia mediană: aplicare de ceară în scopuri hemostatice

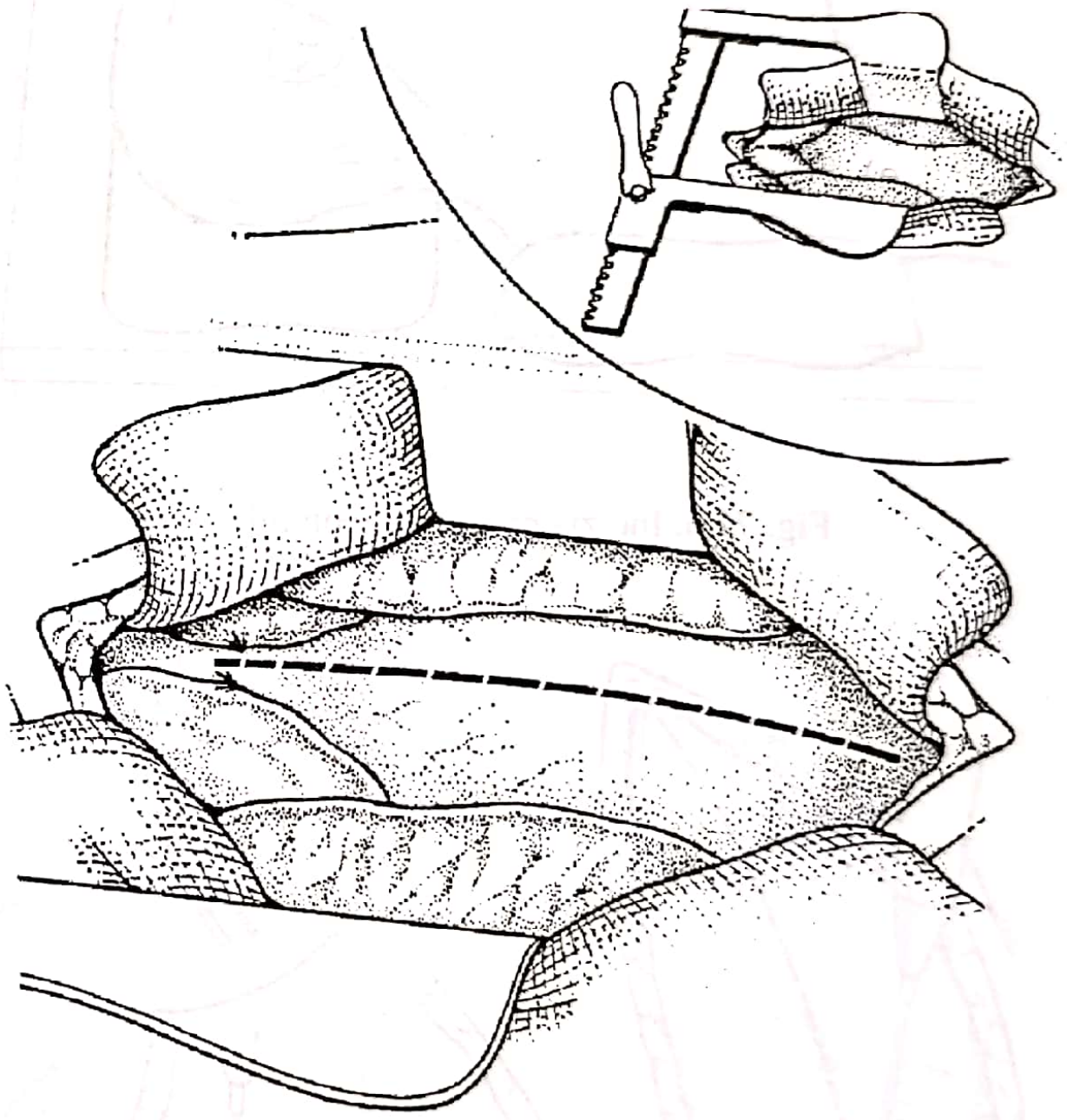

Fig. 72.5. Sternotomia mediană: depărtătorul sternal și incizia pericardului

3. TORACOTOMIA POSTERO-LATERALĂ STÂNGĂ

Toracotomia postero-laterală stângă este utilizată pentru ligatura de canal arterial, corecția coarctației de aortă, șunturile sistemico-pulmonare, secționarea inelelor vasculare, banding-ul de arteră pulmonară, plasare de *assist device* între apexul ventriculului stâng și aorta descendentă.

Pacientul este plasat în decubit lateral drept, cu porțiunea medie a toracelui ușor ridicată.

Incizia se face de obicei drept, evitându-se mamelonul și aria sânului și adaptându-se lungimea la operație (mai scurtă pentru ligatura de canal arterial permeabil, mai lungă, pentru o expunere mai bună, în cazul coarctației și șunturilor sistemico-pulmonare). **(Fig. 72.6)** Mușchii se secționează în straturi (pectoralul mare, latissimus). Spațiul intercostal se deschide cu electrocauterul, urmărind marginea superioară a coastei. **(Fig. 72.7).** După secționarea pleurei se plasează un depărtător.

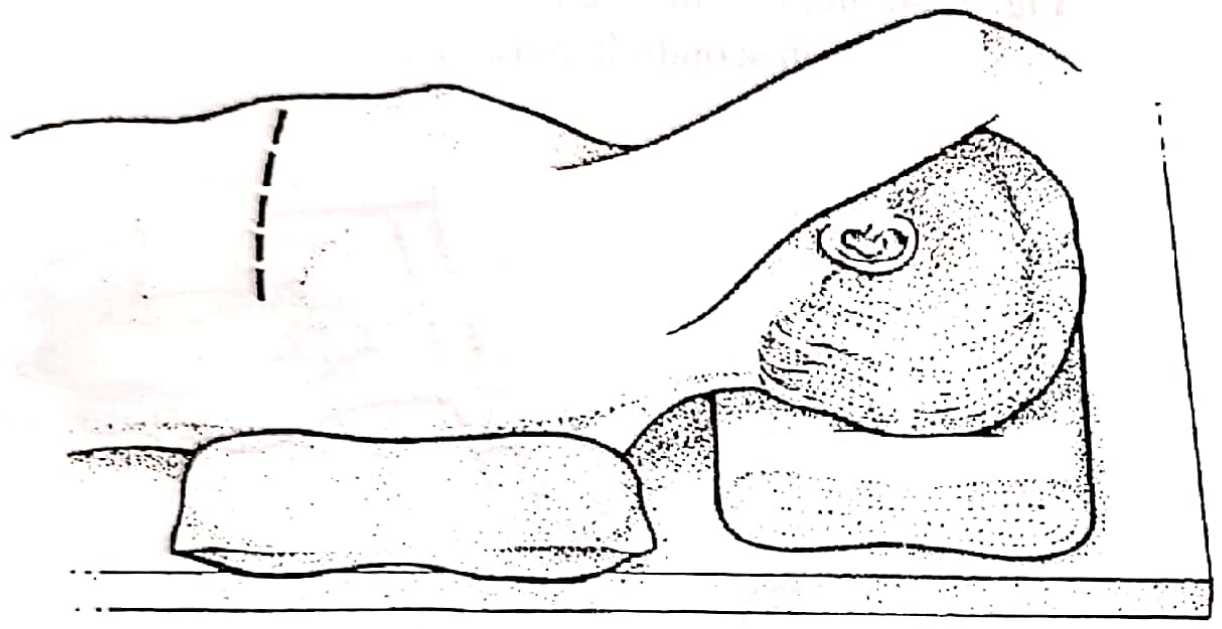

Fig. 72.6. Incizia pentru toracotomie

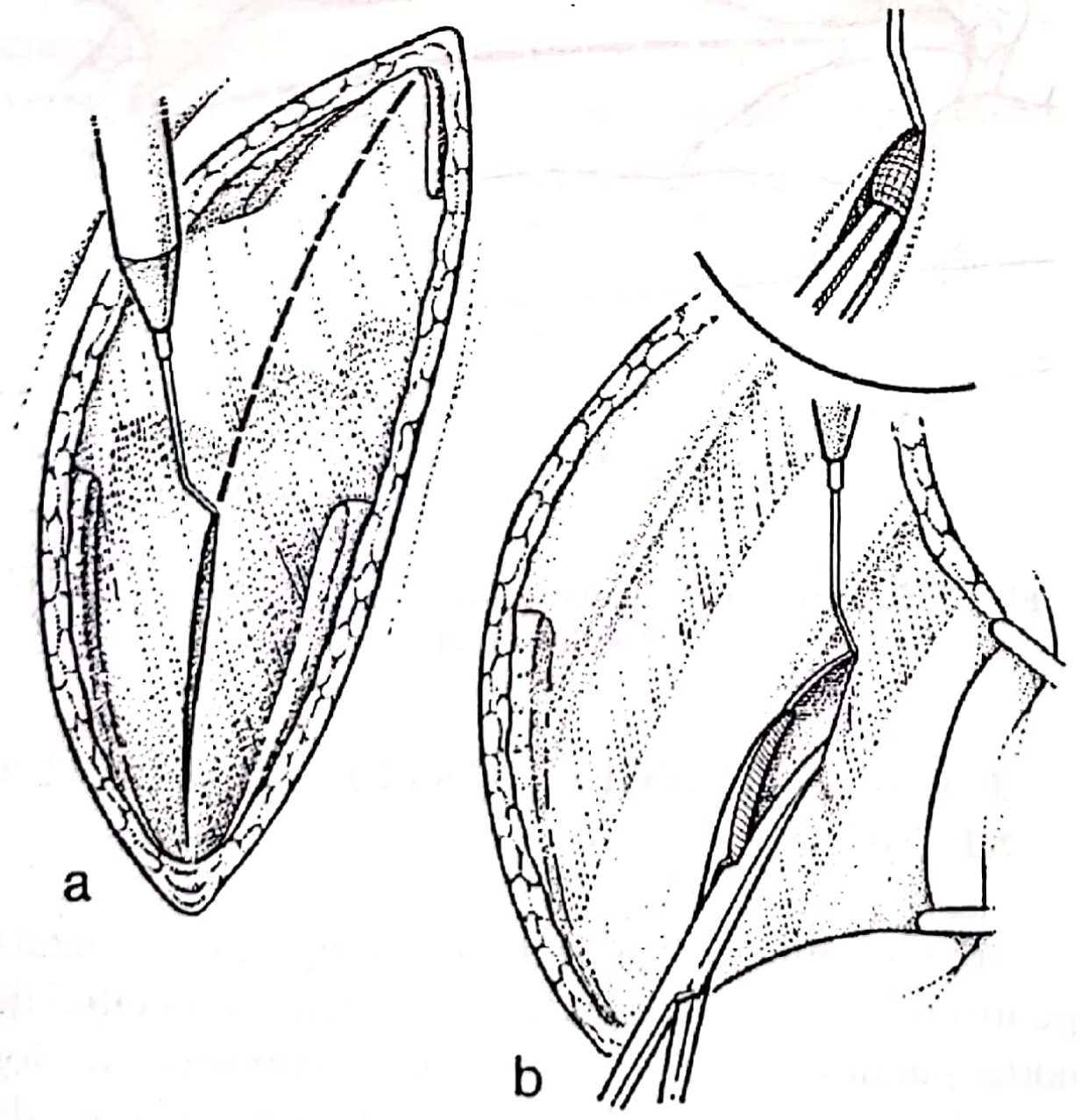

Fig. 72.7. Toracotomia: incizia spațiului intercostal **(a)** și incizia pleurei **(b)**

Închiderea se face cu 2-4 fire care apropie coastele. Înainte de legarea acestora, se poate injecta un anestezic în spațiile costale adiacente, posterior, în scopul analgeziei postoperatorii. Cele două straturi musculare se închid cu suturi continue, iar pentru tegument se practică o sutură intradermică. **(Fig. 72.8)**

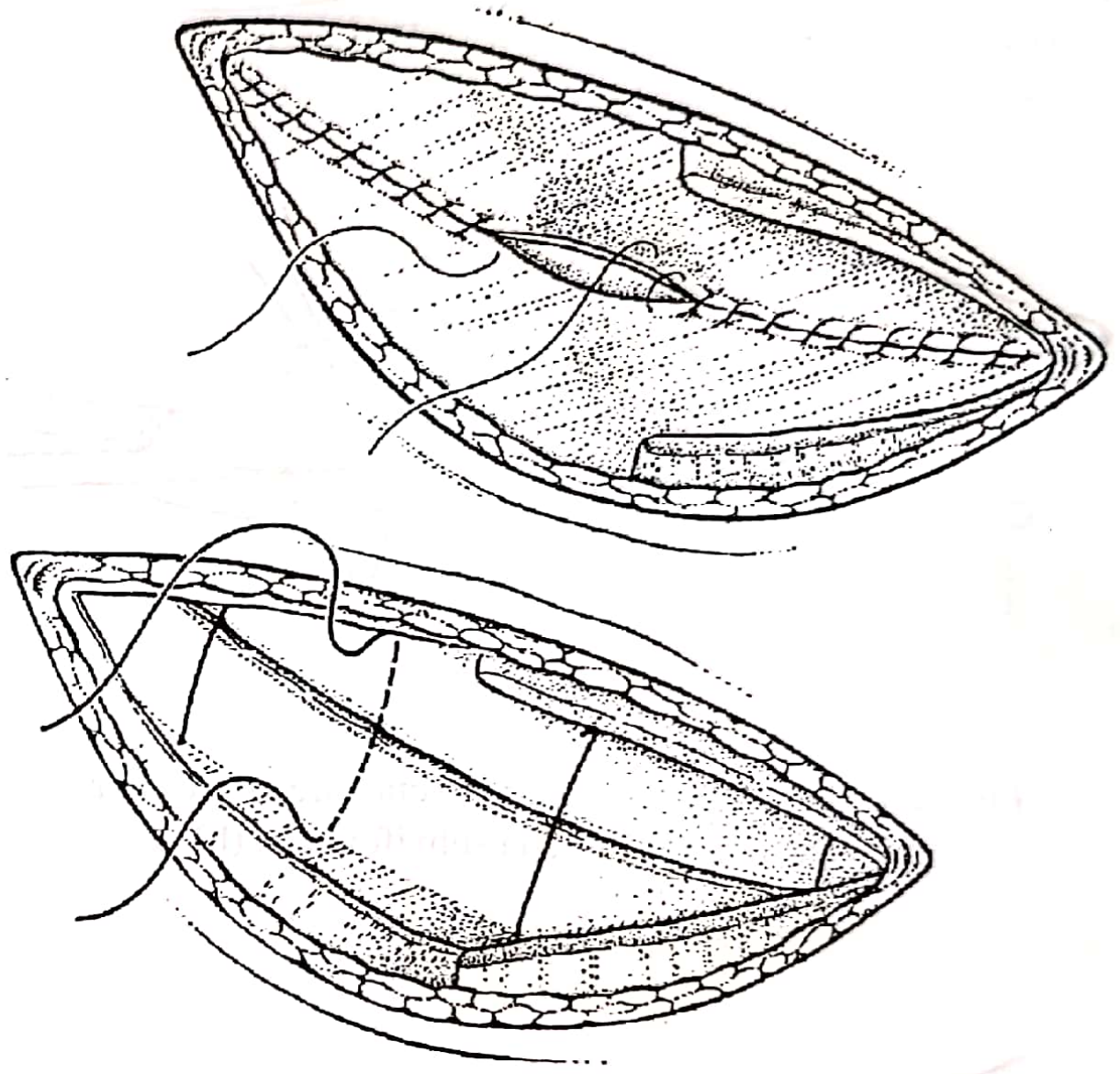

Fig. 72.8. Închiderea toracotomiei

4. TORACOTOMIA DREAPTĂ

Toracotomia dreaptă este utilizată pentru șunturi sistemico-pulmonare drepte, pentru reintervenții după operațiile Mustard sau Senning și rar pentru septectomie atrială Glenn și Blalock-Hanlon.

În combinație cu tehnicile de abord miniinvaziv, toracotomia dreaptă oferă o vizualizare bună pentru închiderea defectelor septale și corecțiile pe valvele mitrală și tricuspidă.

5. TORACOTOMIA MEDIOAXILARĂ

Acest tip de incizie permite cruțarea majorității mușchilor secționați într-o toracotomie obișnuită, oferind rezultate funcţionale şi cosmetice mai bune. Pacientul este poziţionat în decubit lateral, cu membrul superior deasupra capului. Incizia se face orizontal (cranio-caudal; rezultatul în ortostatism va fi o incizie verticală), începând din mijlocul axilei, paralel cu marginea posterioară a acesteia. **(Fig. 72.9)**. Marginile muşchilor pectoral mare şi latissimus se identifică şi se depărtează şi dinţatul anterior este secţionat. Cu ajutorul unui depărtător cu cadru circular, se depărtează pe o parte pectoralul, pe cealaltă latissimul şi dinţatul. Toracotomia propriu-zisă se face în spaţiul intercostal 3 sau 4. **(Fig 72.10)**.

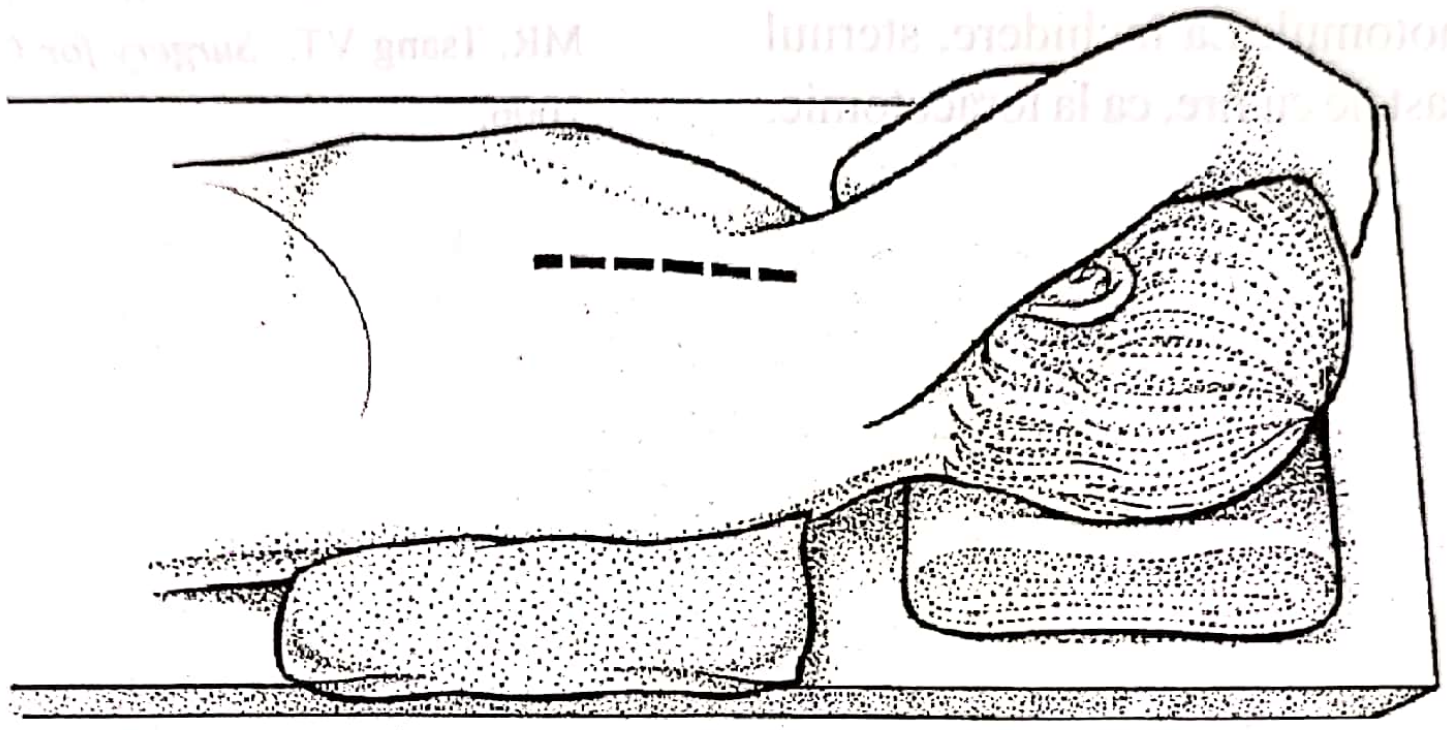

Fig. 72.9. Toracotomia medioaxilară: incizia

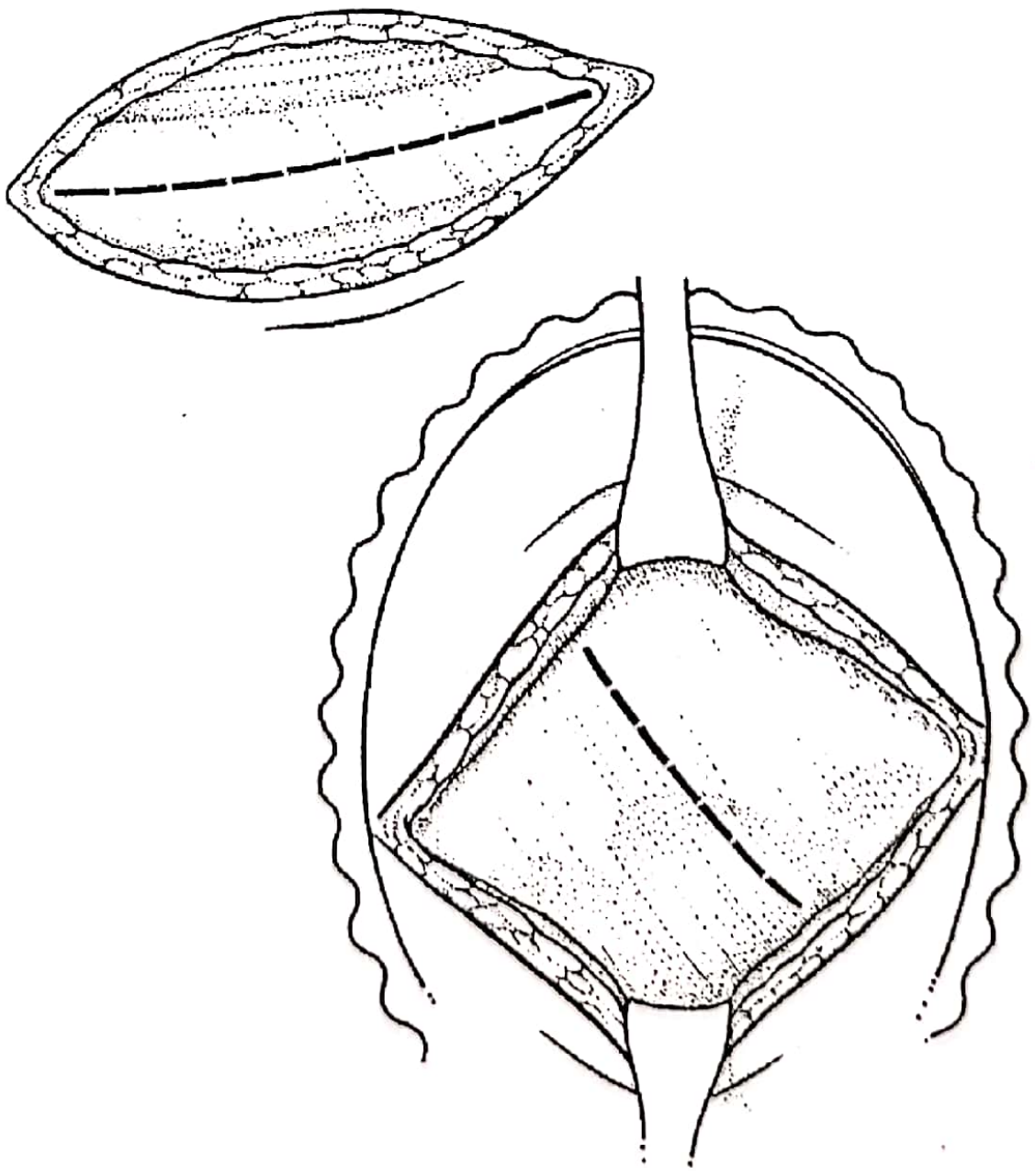

Fig. 72.10. Toracotomia medioaxilară: incizia care permite depărtarea muşchilor (sus) şi incizia spaţiului intercostal (jos)

6. TORACOTOMIA BILATERALĂ

Toracotomia bilaterală cu secționarea sternului oferă un abord şi o vizualizare foarte bună asupra cordului. Incizia în „scoică" se face cu pacientul în decubit dorsal. Pectoralul mare şi primele inserţii ale dinţatului anterior se secționează cu electrocauterul. Se fac toracotomiile dreaptă, stângă, ligaturând şi secționând arterele şi venele mamare, apoi sternul se secționează, cu foarfecele sau cu stenotomul. La închidere, sternul se fixează cu sârme, iar coastele cu fire, ca la toracotomie.

BIBLIOGRAFIE

1. **Laussen PC, Bichel DP, McGowan FX.** *Postoperative recovery in children after minimum versus full length sternotomy.* „Ann Thorac Surg" 2000; 31:23-25.
2. **Brutel de la Riviere A, Brom GH, Brom AG.** *Horizontal submammary skin incision for median sternotomy.* „Ann Thorac Surg" 1981; 32: 101-104.
3. **Stark JF, Tsang VT.** *Surgical Approaches*, in Stark JF, de Leval MR, Tsang VT. *Surgery for Congenital Heart Defects* ed. 3, 2006.



ION SOCOTEANU

- Profesor Universitar Dr. – Şef Disciplină chirurgie cardio-toracică – Universitatea de Medicină şi Farmacie Victor Babeş – Timişoara;
- Şef clinică chirurgie cardio-vasculară Institutul de boli cardio-vasculare – Timişoara,
- Medic primar chirurgie generală,
- Medic primar chirurgie cardio-vasculară (multiple competenţe în specialitate);
- Absolvent al Universităţii de Medicină şi Farmacie – Carol Davila – Bucureşti 1968;

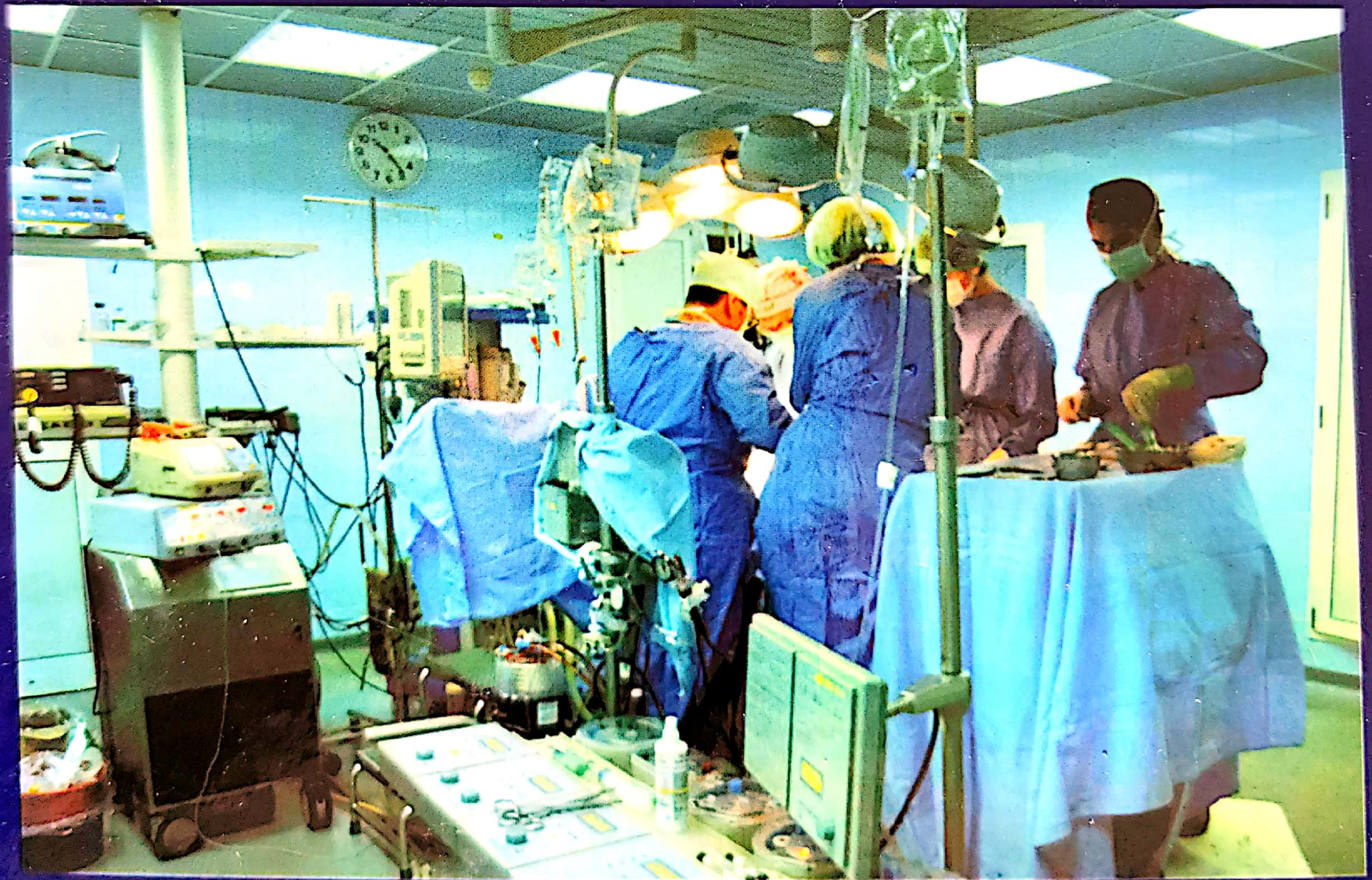

9 789732 719152

9 789732 717950